

## MEDICINA INTERNA

### LEIOMIOMA UTERINO ASOCIADO A SEPSIS

M. C. Tordesillas, M. Planellas, J. Franch

Universidad Autónoma de Barcelona

#### Comunicación

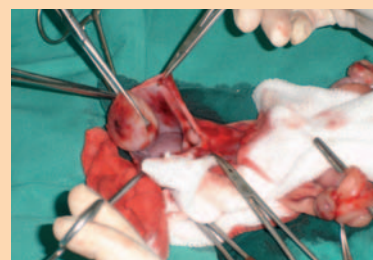
##### Introducción

El leiomioma se caracteriza por ser una neoplasia benigna no invasiva, no metastásica y de crecimiento lento que raramente causa signos clínicos. Supone el 85-90% de los tumores uterinos caninos (originado en la musculatura lisa); sin embargo, al ser de origen mesenquimal, se puede situar en cualquier órgano (digestivo, corazón, ovarios, útero y vulva). Frecuentemente se suele detectar como hallazgo. En algunos casos, se agrandan extremadamente y ejercen presión en órganos internos provocando síntomas obstructivos (disuria, estreñimiento, tenesmo) o inflamaciones (endometritis, piometra). El caso que describimos a continuación se trata de una perra con 2 leiomiomas (uno vaginal y otro uterino). El leiomioma uterino provocó un absceso en útero y, posteriormente, el leiomioma vaginal provocó un cuadro de obstrucción urinaria.

##### Caso clínico

Se presentó una hembra mestiza (5 kg) no castrada de 7 años de edad con secreción vaginal hemorrágico-purulenta. La paciente presentaba poliuria-polidipsia durante los dos días anteriores y en las últimas horas mostraba apatía y descarga vaginal. En el examen físico se detectó dolor abdominal y el tacto vaginal era normal. En la radiografía se vio una imagen compatible con piometra y los propietarios

autorizaron la ovariectomía. Al seccionar el cérvix, se observó una cavidad quística con contenido sanguino-purulento en la pared del mismo y una masa pedunculada ovoidea de 3x2 cm, sólida, lisa y coloración blanquecina en la misma zona que se extirpó. Tras remitir los signos y estabilizar al animal, se le dio el alta clínica. El resultado de la biopsia uterina fue de LEIOMIOMA UTERINO. A los 3 días vuelve el paciente a la consulta porque no evoluciona favorablemente y ha sufrido un síncope. Se realiza una ecografía donde observamos líquido libre celular, leve hidronefrosis bilateral, vejiga muy llena y una masa en el muñón uterino. También se realiza un hemograma de control. Los resultados de las pruebas clínicas muestran la presencia de un exudado séptico, anemia y leucocitosis. Se ingresa para establecer un tratamiento médico antes de cirugía para la extracción de la masa vaginal pero los propietarios deciden la eutanasia del animal. En la necropsia se observa líquido serosanguinolento libre en abdomen. En la pared de la vagina se observa una masa oval de 7x3cm y en el muñón del cuello uterino se observa otra masa mal definida de 2x1cm. Por otro lado, el riñón presenta una leve dilatación de la pelvis renal. El diagnóstico anatomopatológico final es de múltiples leiomiomas en el tracto reproductor



(cuello y vagina), vaginitis focal grave y peritonitis difusa.

##### Bibliografía

- O.Ozmen, M.Haligur and M.Kocamuftuoglu, "Clinicopathologic and Immunohistochemical Findings of Multiple Genital Leiomyomas and Mammary Adenocarcinomas in a Bitch" *Reprod Dom Anim* 43, 377-381 (2008); doi: 10.1111/j.1439-0531.2007.00917.x ISSN 0936-6768
- A. Zanghi, G. Catone, G. Marino, M. Quartuccio and P. A. Nicotina. "Endometrial Polypoid Adenomyomatosis in a Bitch with Ovarian Granulosa Cell Tumour and Pyometra", *J. Comp. Path.* 2007, Vol.136, 83-86
- Kemal Eker, Mehmet Rifat Salmanoglu, "Unilateral Leiomyoma in the Mesosalpinx of a Dog", *J Am Anim Hosp Assoc* 2006;42:392-394