

# Intoxicación por metales pesados en una *Cacatua alba* con picaje

Este artículo utiliza el caso de una *Cacatua alba* afectada por picaje y posible intoxicación por metales pesados como introducción para exponer el abordaje diagnóstico para picaje en aves y el manejo terapéutico de la intoxicación por plomo, zinc y cobre que se siguen en nuestra clínica.

**Palabras clave:** picaje, intoxicación, metal pesado.  
*Clin. Vet. Peq. Anim*, 29 (1): 23-28, 2009

C. Bonvehí

Centro Veterinario  
Los Sauces  
c/ Murillo nº 3  
28010 Madrid

## Introducción

La intoxicación por metales pesados es un problema habitual en la clínica de aves mantenidas como animales de compañía, a pesar de que con frecuencia los propietarios no son conscientes del riesgo de ingesta de cobre, zinc o plomo en que se hallan sus animales. El diagnóstico no siempre es sencillo y en muchas ocasiones no se consigue demostrar con seguridad; sin embargo, la precocidad en la instauración del tratamiento puede resultar crítica para la supervivencia del animal<sup>1-3</sup>. Este caso clínico trata sobre un animal afectado por un trastorno de picaje cuyo origen pudo residir, al menos en parte, en una intoxicación por metales pesados.

## Caso clínico

Se presentó a la clínica un ejemplar macho de *Cacatua alba* de 16 meses de edad adquirido hacía un año. Los propietarios lo alimentaban a base de pienso comercial para psitácidas y, en algunas ocasiones, fruta; también le pulverizaban agua esporádicamente. El animal vivía durante el día en una tienda de telefonía y por la noche en el salón de la casa de los dueños, teniendo acceso al exterior de la jaula en ambos lugares. El motivo de consulta era picaje de cuatro meses de duración, así como sangrado de la lengua y el pico debido a que el animal se había caído de la jaula. La percepción de los propietarios era que el inicio del picaje coincidía con tres días en que la cacatúa se había quedado sola, arrancándose algunas plumas de las alas y de la cola. Comentaron también que el animal se caía aproximadamente una vez al mes.

En la exploración se observaron varias plumas primarias picadas a nivel de alas y zonas de pecho y dorso únicamente con plumón. Las heces eran de color marrón claro y poco formes. El animal fue anestesiado con isofluorano para llevar a cabo una exploración profunda de la cavidad oral; las lesiones en lengua y pico eran leves, habiendo cesado la hemorragia en el momento del examen físico. Durante la anestesia la presión arterial sistólica (PAS) se mantuvo entre 84 y 120 mmHg. Se realizó una analítica completa y un examen coprológico directo para dilucidar causas de picaje, así como un examen radiográfico debido a que el animal tenía acceso al exterior de la jaula. Las radiografías revelaron dilatación de proventrículo y ventrículo con presencia de gas y tres cuerpos extraños alargados radioopacos en ventrículo (Fig. 1).

Las pruebas de hematología y bioquímica mostraron una leve anemia regenerativa, leucocitosis, heterofilia, linfopenia, hipofosfatemia, hiperuricemia y aumento de FA y



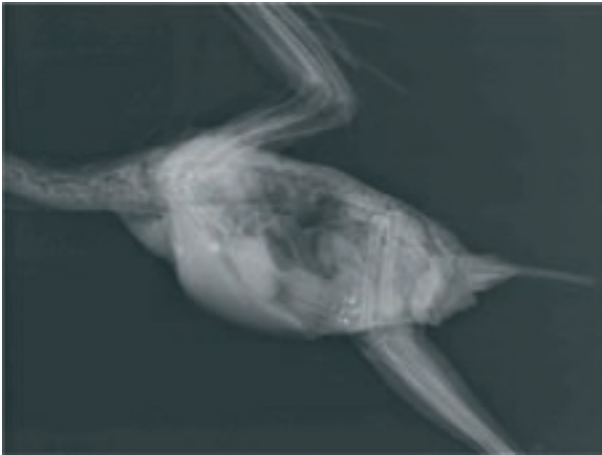


Figura 1. Radiografía laterolateral. Dilatación, gas y presencia de cuerpos extraños radioopacos en estómago.

GGT (tabla 1); los valores de proteínas totales, calcio, CPK, amilasa, colesterol, triglicéridos y ácidos biliares se encontraban dentro de los rangos de referencia<sup>4</sup>. Se mandaron muestras de suero para el análisis de los niveles de cobre (0.27 ppm mediante espectroscopia de masas con plasma acoplado inductivamente) y zinc (2.15 ppm mediante espectrofotometría ultravioleta-visible); los valores obtenidos se consideraron potencialmente tóxicos a pesar de la variedad de opiniones entre diferentes autores. Finalmente, se llevó a cabo un examen coprológico directo

y una tinción Gram de heces, observando la presencia de diversas poblaciones de bacilos Gram positivos, estructuras compatibles con *Candida* en bajo número y ausencia de parásitos.

El paciente fue hospitalizado y se instauró la terapia habitual para intoxicaciones, basada en 3 acciones: quelar los metales pesados que ya han sido absorbidos, eliminar la fuente del tóxico del sistema gastrointestinal mediante laxantes y/o lavado gástrico, y soporte. El tratamiento inicial fue a base de Ca-EDTA (50 mg/kg ½ IM, ½ SC q12h), lactulosa (1000 mg/kg PO q12h), azitromicina (40 mg/kg PO q12h), silimarina (100 mg/kg PO q12h), papilla alimenticia para psitácidas y fluidoterapia (RL SC). Se realizaron nuevas radiografías a los 3 y 6 días después de iniciar el tratamiento; el acúmulo de gas había disminuido ligeramente, pero los cuerpos extraños no se habían eliminado. Se potenció el efecto laxante mediante una mezcla de lactulosa, sulfato de magnesio, *Plantago ovata* y agua. Al día siguiente se identificaron entre las heces dos fragmentos de alambre grisáceos. Tras diez días de hospitalización el animal había perdido 20 g de peso; se continuó el tratamiento ambulatorio con las mismas dosis de azitromicina, lactulosa y silimarina, además de D-penicilamina (50 mg/kg PO q12h), hidroxicina (2 mg/kg PO q8h) y ácidos grasos esenciales a dosis recomendadas por el fabricante.

Al cabo de una semana se realizaron análisis de sangre y radiografías de seguimiento y una ecografía para examinar

PARÁMETRO	RANGO DE REFERENCIA <sup>1</sup>	DÍA 1	DÍA 17	DÍA 32
Hematocrito (%)	42-54	38	36	39
PT (g/dl)	3-5	3.5	4.5	4.0
Fraciones (g/dl)	PreAlb0.3-0.6, Alb1.0-1.6, α0.1-0.5, β0.2-0.4, γ0.5	PreAlb0.72, Alb1.91, α0.24, β0.42, γ0.21	PreAlb0.65, Alb1.5, α0.5, β1.53, γ0.32	PreAlb0.78, Alb1.96, α0.34, β0.44, γ0.47
WBC (cél/s/μl) Recuento diferencial (%)	5,000-13,000 H15-64, L29-83, M0-9, E0-1, B0-3	14,375 H83, L17	23,500 H76, L19, M4, E1	9500 H45, L52, M3
Ácido úrico (mg/dl)	2.0-8.5	9.8	5.1	4.9
Calcio (mg/dl)	8-11	8.6	7.0	10.6
Fósforo (mg/dl)	3.5-6.5	0.9	2.4	1.0
Glucosa (mg/dl)	200-300	302.6	247.1	239.6
CPK (UI/l)	140-410	341.3	173.1	210.4
Amilasa (UI/l)	228-876	478.4	475.7	344.0
Colesterol (mg/dl)	150-300	225.3	282.2	340.7
FA (UI/l)	24-104	184.2	88.0	271.5
GGT (UI/l)	0-4	15	1.2	28.3
Ácidos biliares (μmol/l)	34-112	43.8	58.5	29.6

Tabla 1. Resultados de las analíticas sanguíneas y valores de referencia<sup>1</sup>.

la motilidad gástrica. Los propietarios comentaron que el animal se picaba mucho menos, comía más y estaba más activo; el aspecto de las heces se había normalizado. En la exploración se comprobó que había recuperado peso. La PAS en la anestesia se mantuvo en 106-140 mmHg. Las radiografías revelaron dilatación y acúmulo de gas especialmente en ventrículo. En la ecografía se detectó hipomotilidad de proventrículo y dilatación de uréteres y lóbulos renales (Fig. 2); la contractibilidad cardíaca y la imagen hepática eran normales. La analítica sanguínea reveló

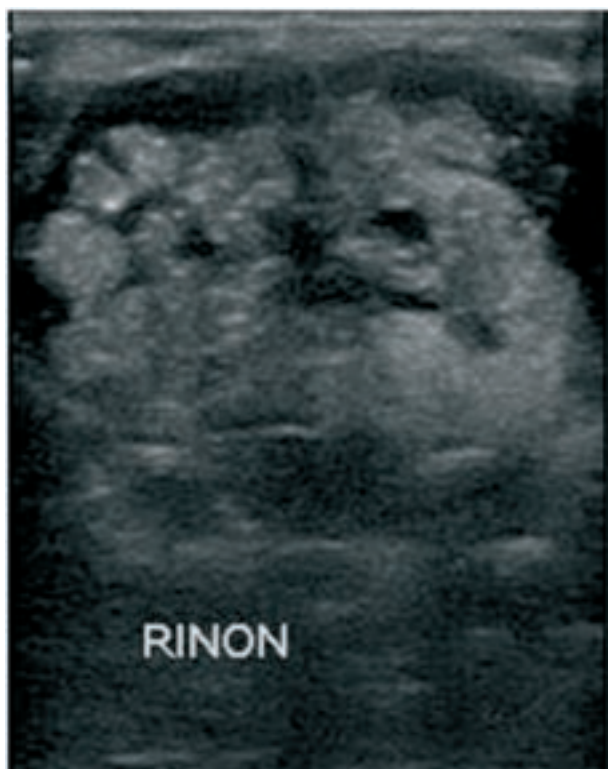

Figura 2. Ecografía de riñón mostrando dilatación de lóbulos renales.

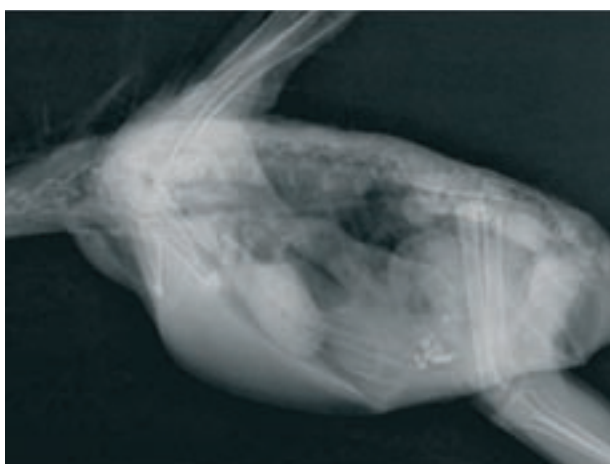


Figura 3. Radiografía laterolateral. Ligera dilatación ventricular con ausencia de gas.

anemia, leucocitosis, heterofilia, linfopenia, aglutinación de glóbulos rojos y activación de monocitos y linfocitos en el frotis (tinción Wright-Giemsa), hipocalcemia, hipofosfatemia y hiperbetaglobulinemia (tabla 1)<sup>4</sup>. Se añadió al tratamiento metoclopramida (0.5 mg/kg PO q12h) y Ca-EDTA (50 mg/kg SC q12h). A pesar de que se eligió la ruta SC para facilitar la inyección del Ca-EDTA, los propietarios interrumpieron este tratamiento al cabo de una semana debido a dificultades de administración.

Dos semanas más tarde el animal volvió para revisión. Los propietarios comentaron que estaba muy activo y que no le habían visto picarse más, aunque algunos días comía menos de lo habitual. En el examen físico se detectó que había vuelto a perder 25g de peso; en la proyección radiográfica laterolateral el ventrículo mostraba cierta dilatación, aunque sin gas (Fig. 3). La analítica sanguínea mostró aumento del hematocrito, hipofosfatemia, hipercolesterolemia, aumentos en GGT y FA y activación linfocitaria; el recuento de glóbulos blancos había disminuido y los niveles de beta-globulinas estaban prácticamente dentro del rango de referencia (tabla 1)<sup>4</sup>. El tratamiento se mantuvo hasta la obtención de los resultados de las pruebas, después se trató con hidroxicina y ácidos grasos esenciales durante dos meses. En la última revisión se obtuvo una nueva analítica sanguínea con todos los valores dentro de los rangos de referencia. La intensidad del picaje ha ido disminuyendo, sin embargo el paciente continúa arrancándose las plumas de la cola. Actualmente la terapia se basa en mejoras en el manejo del animal, hidroxicina y ácidos grasos esenciales a dosis bajas.

## Discusión

El picaje es uno de los trastornos de comportamiento más frecuentes en psitácidas mantenidas como animales de compañía. La etiología de este síndrome es muy variada y puede englobarse en tres grandes grupos: problemas dermatológicos (dermatitis-foliculitis bacterianas o fúngicas, parásitos externos, infección por Poxvirus o Circovirus, polifoliculitis, heridas, neoplasias o alergias), enfermedades intestinales o sistémicas (parasitosis, malnutrición, infecciones bacterianas o fúngicas, hepatopatías, nefropatías, artritis y potencialmente cualquier causa que produzca dolor) y afecciones psicológicas<sup>5,6</sup>. El abordaje diagnóstico que se sigue en nuestra clínica se basa inicialmente en descartar cualquier causa física; sin embargo, debido a la naturaleza extremadamente dependiente de las cacatúas respecto a sus propietarios, en esta especie hay que conceder a los trastornos psicógenos y sexuales una importancia mayor a la habitual. Las pruebas básicas que se llevan a cabo de forma protocolaria frente a un caso de picaje son: anamnesis detallada y examen clínico, análisis sanguíneo completo y análisis coprológico, y en función de los resultados, la especie y la historia, radiografías, biopsia pareada de piel y PCR en sangre contra Circovirus aviar. En el caso que nos ocupa, el hecho que el animal tuviera libre acceso al exterior de la jaula, así como que hubiera sufrido un traumatismo,

hizo que incluyéramos las radiografías entre las pruebas iniciales. Sin embargo, debe tenerse presente que la ausencia de cuerpos extraños radioopacos no descarta una posible intoxicación por metales: el animal puede haberlos absorbido y, posteriormente, haber eliminado la fuente de tóxico del sistema digestivo.

La intoxicación por metales pesados es un problema común en aves de compañía y salvajes. En las psitácidas mantenidas como mascotas, las toxicidades descritas más frecuentemente han sido por zinc, cobre y plomo<sup>1</sup>. En este caso se consideró que lo más probable era una de las dos primeras opciones: por un lado, debido a que los cables de teléfono se componen de hilos de cobre y los cuerpos extraños tenían apariencia de hilo, y por otro, porque el picaje ha sido identificado por algunos autores con un hallazgo frecuente en cacatúas con intoxicación por zinc<sup>1,2,7</sup>. La valoración de los niveles de plomo también habría sido recomendable; sin embargo, no pudo llevarse a cabo debido a problemas con la gestión de la muestra y se eligieron cobre y zinc por los motivos anteriores. La ingesta de plomo puede cursar con pérdida de peso, atonía con compactación del contenido gástrico, regurgitación o vómito, edema cefálico, letargia, hiporexia, disminución en la consistencia de las deposiciones, ataxia, debilidad, convulsiones, ceguera, poliuria, hematuria y muerte<sup>1</sup>. Entre los signos clínicos asociados a la intoxicación por zinc se encuentran inapetencia, letargia, cianosis, convulsiones, vómito, disminución del tránsito gastrointestinal, gastroenteritis, poliuria, polidipsia, picaje y muerte<sup>1-3,7,8</sup>. La toxicidad por cobre puede producir poliuria, diarrea, melena, vómitos, anorexia, letargia, parálisis de extremidades posteriores, disminución en la producción de huevos y muerte<sup>1,7</sup>. A pesar de que no hay artículos que relacionen picaje con intoxicación por cobre, la irritación que éste puede producir lo incluye como una potencial causa de picaje. Las fuentes de metales pesados son muy variadas, entre otras se han identificado en juguetes, jaulas, bicicletas, espejos, monedas, pendientes, pulseras, cables de teléfono, clips, tornillos, pinturas o cepillos de dientes<sup>2,3,7,8</sup>. Como consecuencia, puede considerarse que cualquier animal con acceso al exterior de la jaula que presente signos neurológicos y/o digestivos se encuentra en riesgo de haber sufrido una intoxicación.

Los niveles de metales pesados en nuestro paciente se hallan dentro del margen de controversia entre los distintos autores. En el caso del cobre, un estudio en *Amazona ventralis* determinó un rango de referencia de 0.07-0.19 ppm, mientras que un estudio anterior en *Nymphicus hollandicus* establecía un valor máximo de hasta 0.39 ppm<sup>1</sup>. En cuanto al zinc, algunos de los rangos de referencia propuestos para loros son 0.5-2.5 ppm, 0.9-2.2 ppm, y incluso límite máximo de 2.0 ppm<sup>1-3</sup>. Un estudio sobre las diferencias entre distintos géneros de aves concluyó que las concentraciones fisiológicas de zinc en suero o plasma son inferiores a 2.0 ppm para todas las psitácidas excepto *Eclectus* y cacatúas, pudiendo en estas últimas alcanzarse valores fisiológicamente normales de hasta 3.0 ppm<sup>9</sup>. Por otro lado, algunos estudios señalan que hay cierta variación diurna en los niveles de zinc, así como que estos pueden

verse influenciados por la dieta<sup>10</sup>. Entre los agentes quelantes más utilizados se encuentran Ca-EDTA, DMSA y D-penicilamina<sup>2,8,11</sup>. Los distintos autores difieren en cuanto a su eficacia y toxicidad, así, si bien algunos consideran el Ca-EDTA potencialmente nefrotóxico, J.H.Samour lo ha utilizado a dosis de 50 mg/kg IM q12h durante 23 días en halcones sin observar efectos adversos<sup>8,11</sup>. El estudio que relacionó la administración de Ca-EDTA con fallo renal agudo se llevó a cabo en niños, no habiéndose demostrado claramente dicha asociación en aves<sup>11</sup>. En nuestro caso, los valores de ácido úrico se mostraron elevados en la primera analítica, pero se fueron reduciendo a pesar de la terapia con Ca-EDTA; la distensión de uréteres y zonas renales observada en la ecografía pudo ser una alteración previa al tratamiento e incluso a la intoxicación, o bien ser una consecuencia. Se ha descrito que la D-penicilamina puede causar regurgitación en cacatúas; en este paciente no se observó tal efecto<sup>8</sup>. El sulfato de magnesio tiene un ligero efecto catártico y se une a los metales pesados presentes en el tracto digestivo, disminuyendo el posible aumento de absorción derivado de la administración de quelantes<sup>3</sup>.

Hiperbetaglobulinemias con valores normales del resto de proteínas se observan en inflamación o infección aguda inespecífica; en esta fracción se incluyen entre otros el complemento, la ferritina, el plasminógeno y el fibrinógeno<sup>12</sup>. En el caso que nos ocupa se relacionó con la dilatación a nivel digestivo y la inflamación/infección señalada por la leucocitosis. Los estados de leucocitosis y heterofilia pueden deberse a agentes infecciosos o no infecciosos (por ejemplo inflamación por toxicidad o traumatismo); cabe destacar que no se observaron cambios tóxicos en los heterófilos en ninguna de las extensiones sanguíneas, por lo que se concedió más importancia al componente inflamatorio. En las aves se ha observado también respuesta de estrés con leucocitosis ligera a moderada, heterofilia y linfopenia<sup>13</sup>. Estos cambios se observan frecuentemente en animales con picaje, especialmente cuando éste se acompaña de automutilación.

El ácido úrico es el producto final del metabolismo proteico en las aves. Se genera a nivel de hígado y se elimina principalmente por secreción tubular en riñón; su aumento se ha relacionado con deshidratación o afección renal graves<sup>14</sup>. Sin embargo, no hay una relación directa entre enfermedad renal e hiperuricemia: en aves anoréxicas con importante daño renal o hepatopatía los valores pueden ser normales; lesiones tubulares pueden aumentar la eliminación pasiva por PD/PU. En el caso que nos ocupa el primer análisis mostró una leve hiperuricemia, que en el caso de relacionarse con deshidratación puede indicar que en realidad el hematocrito y las proteínas totales (3.5 g/dl) se sobreestimaron. Niveles bajos de proteínas totales pueden deberse a pérdida de proteínas a nivel

digestivo o renal; las siguientes analíticas mostraron valores de 4.5 y 4.0 g/dl sin elevación de ácido úrico.

La FA en aves se distribuye ampliamente por varios tejidos, incluido hígado. Su aumento se ha asociado a enteritis, afecciones hepáticas y óseas, algunas neoplasias y puesta<sup>15</sup>. La GGT se halla en el árbol biliar, es una enzima bastante hepatoespecífica aunque de baja sensibilidad, por lo que su incremento se relaciona con marcado daño celular. Las intoxicaciones por plomo, zinc o cobre pueden producir daño hepático; sin embargo, el hecho que el incremento en los valores de GGT fuera significativamente mayor al final del tratamiento, junto con el aumento de colesterol, hacen pensar más en un cuadro de lipidosis hepática que pudo generarse debido al aumento de movilización de grasas por los episodios de hiporexia<sup>16</sup>.

Afecciones renales, hepáticas, gastrointestinales, endocrinas, psicógenas, pancreatitis o septicemias pueden casar poliuria y polidipsia y por consiguiente hipofosfatemia<sup>17</sup>. Estados de hipocalcemia pueden deberse a malnutrición; sin embargo, los valores de calcio total no ofrecen una idea precisa de los niveles de calcio iónico, que es el fisiológicamente importante. Hipocalcemias ligeras se han descrito en guacamayos y humanos intoxicados por zinc y se han asociado con pancreatitis<sup>8</sup>.

Las intoxicaciones por zinc se han relacionado con pancreatitis y aumentos en los niveles de amilasa en múltiples casos, sin embargo en otros no se han observado dichas alteraciones. En un estudio en *Neophema* spp con lesiones pancreáticas de tipo necrosis, inflamación difusa e inflamación nodular no se observó una relación aparente entre tipo o gravedad de lesión y niveles de amilasa en suero; en fases iniciales de la enfermedad los hallazgos de hiperamilasemia eran inconsistentes, mientras que en los estadios terminales todos los animales se vieron afectados<sup>17</sup>. Por otro lado, en muchas aves con elevados niveles de amilasa, se ha detectado también hiperuricemia; no está claro si esta asociación se debe a disminución en el *clearance renal* o a alteraciones multiorgánicas<sup>3,17</sup>. En nuestro caso clínico, si bien los valores de amilasa estuvieron siempre dentro de los rangos de referencia, fueron disminuyendo a lo largo de los análisis.

La intensidad del picaje en el paciente disminuyó cierto grado, sin embargo en la última revisión no se había resuelto por completo. Probablemente, en este caso se suma a la causa física del trastorno un componente psicógeno, hecho muy común en algunas especies de psitácidas como yacos y cacatúas. La terapia basada en pautas comportamentales debe ser constante en estos animales y a menudo no se observan resultados hasta varias semanas después de iniciar el tratamiento.

## Title

### Heavy metal toxicosis in a *Cacatua alba* with feather-picking

## Summary

A 16-month-old male *Cacatua alba* was presented for feather picking and traumatism. The results of the diagnostic imaging techniques and blood analysis were compatible with heavy metal toxicosis: mild regenerative anemia, leukocytosis, heterophilia, lymphopenia, hypophosphatemia, hyperuricemia, increased ALP and GGT; proventricular and ventricular dilatation with presence of gas and radio-opaque foreign bodies in ventriculus. The serum levels of zinc and copper obtained were among the physiologic values published by some authors but higher than those published by others. In this clinical case the diagnostic and therapeutic management received by the patient and its evolution are exposed, and protocols for feather-picking diagnostic approach and heavy metal toxicosis treatment are proposed.

**Key words:** feather-picking, intoxication, heavy metal.

## Bibliografía

1. Osofsky A, Jowett PLH, Hosgood G, Tully TN: Determination of Normal Blood Concentrations of Lead, Zinc, Copper and Iron in Hispaniolan Amazon Parrots (*Amazona ventralis*). *J Av Med Surg* 2001; 15(1):31-36.
2. Van Sant, F.: Zinc and Parrots: More Than You Ever Wanted To Know. En: Proc AAV, 1998.
3. Clubb S: Heavy Metal Toxicosis – Round Table Discussion. *J Av Med Surg* 1997; 11(2):115-118.
4. Carpenter JW. Exotic Animal Formulary, 3rd edition. Ed. Elsevier Saunders 2005.
5. Gill JH: Avian Skin Diseases. *Vet Clin North Am Exot Anim Pract* 2001; 4(2):463-492.
6. Koski MA: Dermatologic Diseases in Psittacine Birds: An Investigational Approach. *Sem Av Exot Pet Med* 2002; 2(3):105-124.
7. Kersting D: A Clinical Case of Zinc Toxicosis and Potential Copper Toxicity from Toothbrushes. En: Proc AAV, 2006.
8. Romagnano A, Grindem CB, Degernes L, Mautino M: Treatment of a Hyacinth Macaw with Zinc Toxicity. *J Av Med Surg* 1995; 9(3):185-189.
9. Puschner B: Normal and Toxic Zinc Concentrations in Serum/Plasma and Liver of Psittacines with Respect to Genus Differences. *J Vet Diagn Invest* 1999; 11:522-527.
10. Rosenthal KL, Johnston MS, Shofer FS, Poppenga RH: Heavy Metal Plasma Concentration: Daily Fluctuations and Clinical Implications. En: Proc AAV, 2004.
11. Samour JH, Naldo J: Diagnosis and Therapeutic Management of Lead Toxicosis in Falcons in Saudi Arabia. *J Av Med Surg* 2002; 16(1):16-20.
12. Cray C, Tatum L: Applications of Protein Electrophoresis in Avian Diagnostics. *J Av Med Surg* 1998; 12(1): 4-10.
13. Campbell TW: Hematology. En: Ritchie BW, Harrison GJ, Harrison LR (eds): Avian Medicine: Principles and Application. Wingers Publishing, Inc., 1994; 176-198.
14. Styles DK, Phalen DN: Avian Urology. *Sem Av Exo Pet Med* 1998; 7(2):106-113.
15. Hochleithner M: Biochemistries. En: Ritchie BW, Harrison GJ, Harrison LR (eds): Avian Medicine: Principles and Application. Wingers Publishing, Inc., 1994; 223-245.
16. Rees Davies R.: Avian Liver Disease: Etiology and Pathogenesis. *Sem Av Exo Pet Med* 2000; 9(3):115-125.
17. Speer BL: A Clinical Look at the Avian Pancreas in Health and Disease. En: Proc AAV, 1998.