

**ESTUDIO DE LA ALINEACIÓN ROTACIONAL EN LA ARTROPLASTIA
TOTAL DE RODILLA MEDIANTE TOMOGRAFÍA COMPUTARIZADA**

Ana Coma Muñoz

Dr. J. Cáceres. Jefe del Servicio de Radiodiagnóstico del
Hospital Vall d'Hebrón.

Dr. A Rivas. Jefe Clínico de la Sección de Músculo-
esquelético del Servicio de Radiodiagnóstico del Hospital
Vall d'Hebrón.

DEPARTAMENT DE MEDICINA

UNIVERSITAT AUTÓNOMA DE BARCELONA

SEPTIEMBRE 2010

El Dr. Cáceres, Jefe del Servicio de Radiodiagnóstico del Hospital Universitari Vall d'Hebrón de Barcelona, y el Dr. Rivas, Jefe Clínico de la Sección de Músculo-esquelético del mismo centro, hacen constar que el trabajo “Estudio de la alineación rotacional en la artroplastia total de rodilla mediante tomografía computerizada” ha sido realizado, bajo la dirección y codirección respectivamente, por la licenciada Ana Coma Muñoz, y está en condiciones de poder ser presentado como trabajo de investigación de 12 créditos dentro del programa de doctorado en Medicina Interna y Radiodiagnóstico (curso 2009-2010), en la convocatoria de Septiembre

A Barcelona, 30 de agosto de 2010,

Dr. J.Cáceres

Dr. A. Rivas

ÍNDICE

Resumen	3
Introducción.....	5
Material y métodos	7
Resultados	12
Discusión	15
Conclusión	22
Bibliografía	23

RESUMEN

La alineación rotacional en la artroplastia total de rodilla se refiere a la posición de los implantes femoral y tibial en el plano axial. Un mínimo desplazamiento afectará la distribución de la carga por lo que variará la estabilidad, la alineación y la cinemática de la articulación. Aunque hay un consenso en cuanto a los efectos adversos de una alineación rotacional incorrecta todavía no está claro qué referencias anatómicas utilizar. Las medidas de la alineación rotacional requieren un estudio de alta calidad por lo que la TC es la modalidad de imagen de elección para el estudio postoperatorio de la artroplastia de rodilla.

El objetivo de este trabajo es evaluar la capacidad diagnóstica de la TC para el estudio de la alineación rotacional postoperatorio en las artroplastias totales de rodilla y presentar las variaciones en el protocolo de TC que minimizan el artefacto metálico. Este estudio evalúa la reproducibilidad del ángulo condíleo posterior formado por el eje transepicondíleo quirúrgico y la línea bicondílea posterior midiendo la correlación entre dos observadores.

El coeficiente de correlación de Pearson mostró una fuerte correlación positiva ($R=0.84$) entre los dos observadores y la media de error de las medidas adquiridas fue de -0.14° con una desviación estándar de 2.06° (-0.14 ± 2.06), por lo que la modificación de los parámetros técnicos de la TC para minimización de artefactos metálicos es eficaz para la evaluación rotacional. No obstante, la alta magnitud del error indica que el radiólogo debe ser cauteloso en el diagnóstico de mínimas variaciones angulares que impliquen cambios en la actitud médica y terapéutica.

INTRODUCCIÓN

La alineación rotacional en la artroplastia total de rodilla se refiere a la posición de los implantes femoral y tibial en el plano axial. Un mínimo desplazamiento afectará la distribución de la carga y la tensión de los ligamentos por lo que variará la estabilidad, la alineación y la cinemática de la articulación produciendo dolor, inestabilidad, debilidad y fallo de los componentes. Existe una correlación directa clara entre la alteración en la alineación rotacional de los componentes femoral y tibial y la severidad de las complicaciones. Aunque hay un consenso en cuanto a los efectos adversos de una alineación rotacional incorrecta todavía no está claro qué referencias anatómicas utilizar ni si existe una técnica quirúrgica estándar.

Diferentes marcas, medidas o referencias intraoperatorias se han intentado establecer. Las referencias anatómicas estudiadas en relación a la rotación del fémur distal son la línea bicondílea posterior (LCP), el eje transepicondíleo anatómico (ET clínico), el eje transepicondíleo quirúrgico (ET quirúrgico) y el eje troclear antero-posterior (AP). Las referencias anatómicas estudiadas en relación a la rotación de la tibia proximal son la simetría en gap de flexión y el eje mecánico tibial en flexión. Diversos autores han intentado encontrar la llamada referencia anatómica “ideal” pero la complejidad en la anatomía y la cinemática de las articulaciones de la rodilla, las diferencias interindividuales, la variabilidad intra e interobservador durante el acto quirúrgico impiden conseguir unos valores estandarizados. Los ejes transepicondíleos y la línea bicondílea posterior están aceptados como mejores representaciones funcionales en flexión y extensión de la rodilla. Al comparar los dos ejes transepicondíleos se observa que el ET clínico presenta mejores tasas de detección durante el acto quirúrgico convencional puesto que el surco medial del eje transepicondíleo quirúrgico es difícil de localizar en articulaciones patológicas. No obstante, para las nuevas técnicas quirúrgicas de recambio protésico mediante navegación es difícil localizar también la prominencia medial del eje transepicondíleo clínico.

Las medidas de la alineación rotacional no son fáciles y requieren un estudio de alta calidad por lo que la Tomografía Comaputarizada (TC) es la modalidad de imagen de elección para el estudio postoperatorio de la artroplastia de rodilla. No obstante, la mayoría de los procesos protésicos utilizan materiales metálicos porque aumentan la tasa de fusión y de estabilidad. Estos materiales artefactan los estudios de TC

disminuyendo la calidad de las imágenes. Los artefactos metálicos que produce el choque del rayo con el componente metálico ocasionan líneas de alta y baja atenuación radiadas desde la prótesis que impiden la visualización correcta de la cortical ósea y los tejidos blandos periprotésicos. Por esta razón, la utilidad de la TC para responder preguntas clínicas se ha visto limitada durante años en los estudios postoperatorios. Las nuevas técnicas de TC con multidetectores permiten modificar ciertos parámetros técnicos para disminuir los artefactos metálicos y mejorar así la calidad de la imagen y la capacidad diagnóstica.

El objetivo de este trabajo es evaluar la capacidad diagnóstica de la TC para el estudio de la alineación rotacional postoperatoria en las atroplastias de rodilla y presentar las variaciones técnicas del protocolo de TC que minimizan el artefacto metálico. Este estudio evalúa la reproducibilidad del ángulo condíleo posterior formado por el eje transepicondíleo quirúrgico y la línea bicondílea posterior midiendo la correlación entre dos observadores. El eje transepicondíleo quirúrgico es la referencia anatómica que presenta mayor dificultad de localización por TC en rodillas patológicas puesto que el surco medial es de las primeras estructuras en alterarse en la patología articular fémoro-tibial. La hipótesis de este estudio plantea medir la correlación y la desviación estándar del error entre ambos observadores para poder extrapolar la técnica de TC de minimización artefactual a otras medidas de referencia anatómicas y poder afirmar así que la técnica de TC utilizada consigue una aceptable capacidad diagnóstica.

MATERIAL Y MÉTODOS

Se han estudiado retrospectivamente 43 artroplastias totales de rodilla de 37 pacientes (6 pacientes portadores de prótesis bilateral) realizadas durante durante 1 año (Mayo 2009 – Abril 2010) en la sección de músculo-esquelético del servio de Radiodiagnóstico del Hospital Universitario Vall d'Hebrón.

Los criterios de inclusión de los pacientes han sido aquellos que presentaron dolor e impotencia funcional a partir de 6 meses posteriores a la cirugía. El tiempo medio entre la cirugía y la exploración de TC fueron 3 años. Se excluyeron aquellos pacientes que presentaron complicaciones postoperatorias inmediatas o agudas, no relacionadas con la alineación rotacional.

Todos los estudios se realizaron con Brillance P₂ Philips TC multidetector de 10 coronas. Para el estudio de la alineación rotacional, los pacientes se exploran en decúbito supino. Se realiza un escanograma sobre las extremidades inferiores de 850-950 mm. de longitud aproximado con un voltaje de 120 kV y una intensidad de 30 mA. (**Fig.1**)

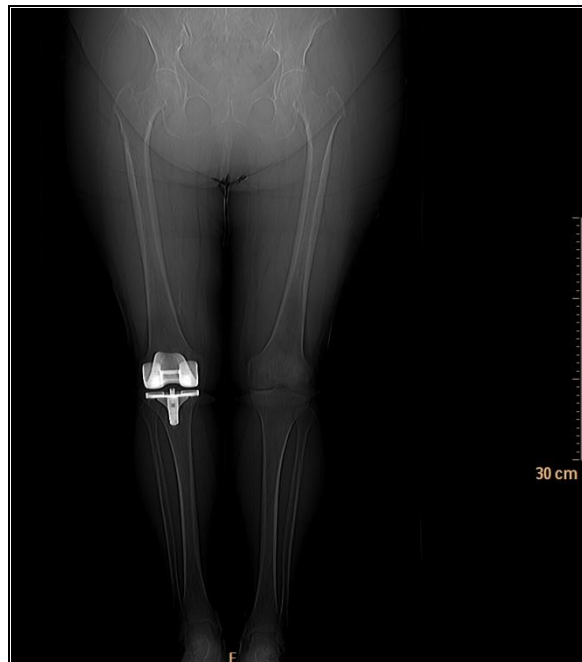


Fig.1. Escanograma

Los parámetros de adquisición de datos se realizan en una secuencia (**Tabla 1**). La secuencia de adquisición (**Fig. 2**) está localizada en la articulación fémoro-tibial recambiada con una longitud de 115 – 145 mm (5-10cm por encima y por debajo de la línea articular para incluir la zona metafiso-diafisaria femoral y tibial). Los parámetros de adquisición se consiguen mediante una hélix axial de resolución estándar con una colimación de 10 x 1.5 mm, un grosor de corte de 2mm, un incremento de 1mm, un *pitch* de 0.49-0.55, un voltaje de 120 kV y una intensidad de 250-350 mA según las características del paciente. El tiempo de rotación fue de 1.5 seg.

	SECUENCIA DE ADQUISICIÓN
Hélix	Axial. Hélix
Colimación	10 x 1.5 mm
Grosor del corte	2 mm
Incremento	1 mm
<i>Pitch</i>	0.49 – 0.55
Voltaje	120 kV
Intensidad	250-350 mA
Tiempo de rotación	1.5 seg

Tabla 1. Parámetros de adquisición en el estudio de la artroplastia total de rodilla.

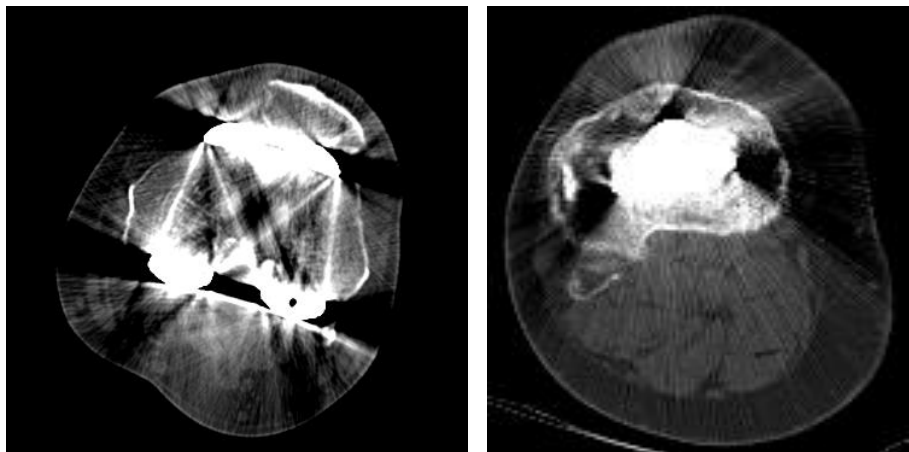


Fig.2. Secuencia de adquisición sobre fémur distal y tibia proximal de rodilla derecha

Los parámetros de reconstrucción y post-procesado de las imágenes se realizan con matrices 512 x 512, reconstrucciones tridimensionales y algoritmos de filtro D. La interpretación de las imágenes se realiza en ventana máxima de hueso para mejorar su visualización.

Los puntos de referencia anatómicos utilizados para el cálculo de la alineación rotacional han sido el ángulo condíleo posterior formado por la prominencia lateral epicondílea y el surco medial de la metáfisis femoral distal (eje epicondíleo quirúrgico), y la unión tangencial posterior de ambos cóndilos (línea condílea posterior) (**Fig.3**).

Existe una gran variabilidad interindividual en cuanto al volumen de la articulación, por lo que nuestro estudio no ha considerado el nivel óptimo para realizar las medidas. El punto de corte axial donde se visualizan las referencias anatómicas descritas se modifica según el volumen del área a estudiar.

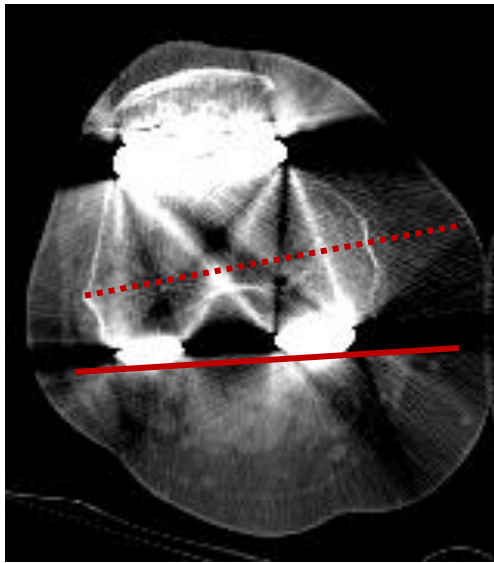


Fig.3. TC axial sobre prótesis de rodilla derecha. Se describe el eje epicondíleo quirúrgico (línea punteada) y la línea bicondílea posterior.

La lectura de los casos se ha realizado por dos radiólogos: observador 1 (radiólogo experto) y observador 2 (radiólogo inexperto) utilizando para el análisis estadístico el coeficiente de correlación de Pearson que mide la relación lineal entre dos variables aleatorias cuantitativas, determinando así la correlación entre los dos observadores. El coeficiente de Pearson entre dos variables aleatorias X e Y es el cociente:

$$r = \frac{\sigma_{xy}}{\sigma_x \cdot \sigma_y}$$

donde σ_{xy} es la covarianza de (X,Y) y σ_x y σ_y las desviaciones típicas de las distribuciones marginales.

El valor del índice de correlación varía en el intervalo [-1, +1]:

- Si $r = 1$, existe una correlación positiva perfecta. El índice indica una dependencia total entre las dos variables denominada relación directa: cuando una de ellas aumenta, la otra también lo hace en proporción constante.
- Si $0 < r < 1$, existe una correlación positiva.
- Si $r = 0$, no existe relación lineal. Pero esto no necesariamente implica que las variables son independientes: pueden existir todavía relaciones no lineales entre las dos variables.
- Si $-1 < r < 0$, existe una correlación negativa.
- Si $r = -1$, existe una correlación negativa perfecta. El índice indica una dependencia total entre las dos variables llamada relación inversa: cuando una de ellas aumenta, la otra disminuye en proporción constante.

Una vez analizada la concordancia interobservador se ha calculado la media de error y la desviación estándar del mismo mediante:

$$S = \sqrt{\frac{\sum(x - \bar{x})^2}{(n-1)}}$$

donde \bar{x} es la media de la muestra promedio y n el tamaño de la muestra, para medir el orden de magnitud de la variabilidad entre dos observadores y determinar la utilidad del protocolo de TC con minimización artefactual con exactitud.

RESULTADOS

En el estudio se incluyeron 37 pacientes, 15 hombres (40.5%) y 22 mujeres (59.5%). La media de edad fue de 75 años. Se estudiaron 43 prótesis totales de rodilla: 19 derechas (51.4%), 12 izquierdas (32.4%) y 6 bilaterales (16.2%). De las 43 artroplastias sólo una resultó no valorable para los dos observadores (**Fig.4**). En este caso no pudo valorarse la alineación rotacional de la articulación pero sí determinar otros hallazgos patológicos. 24 (55.8%) de las exploraciones no presentaron hallazgos significativos y el 19 (44.2%) fueron patológicas. Los hallazgos patológicos detectados fueron osteolisis, aflojamiento y movilización de los componentes, alteración de los tejidos de partes blandas adyacentes, y fracturas periprotésicas. El tiempo medio de exploración fue de 10 minutos desde la colocación del paciente hasta la finalización del examen.




Fig.4. TC axial sobre rodilla izquierda. El artefacto impide la visualización de los puntos de referencia.

El coeficiente de correlación Pearson para nuestro estudio es de $R= 0.84$, por lo que existe una fuerte correlación positiva entre los dos observadores para el ángulo condíleo posterior (**Fig. 5**).

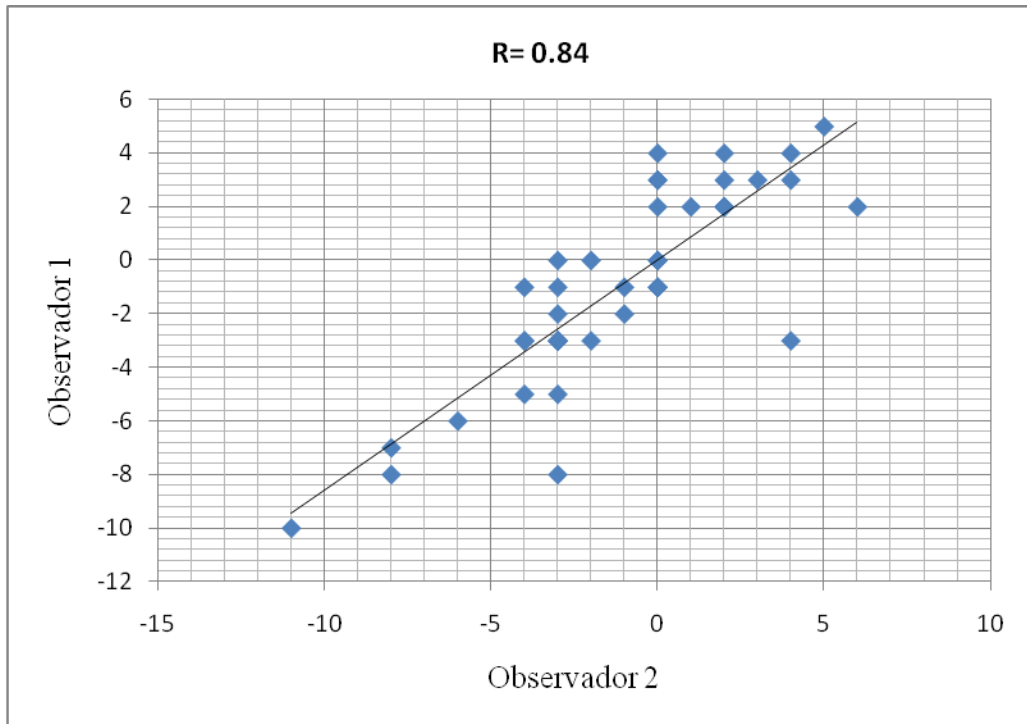


Fig. 5. Diagrama y correlación interobservador.

La media de error de las medidas adquiridas fue de -0.14° con una desviación estándar de 2.06° (-0.14 ± 2.06) para una muestra de $n=42$. (**Fig.6**)

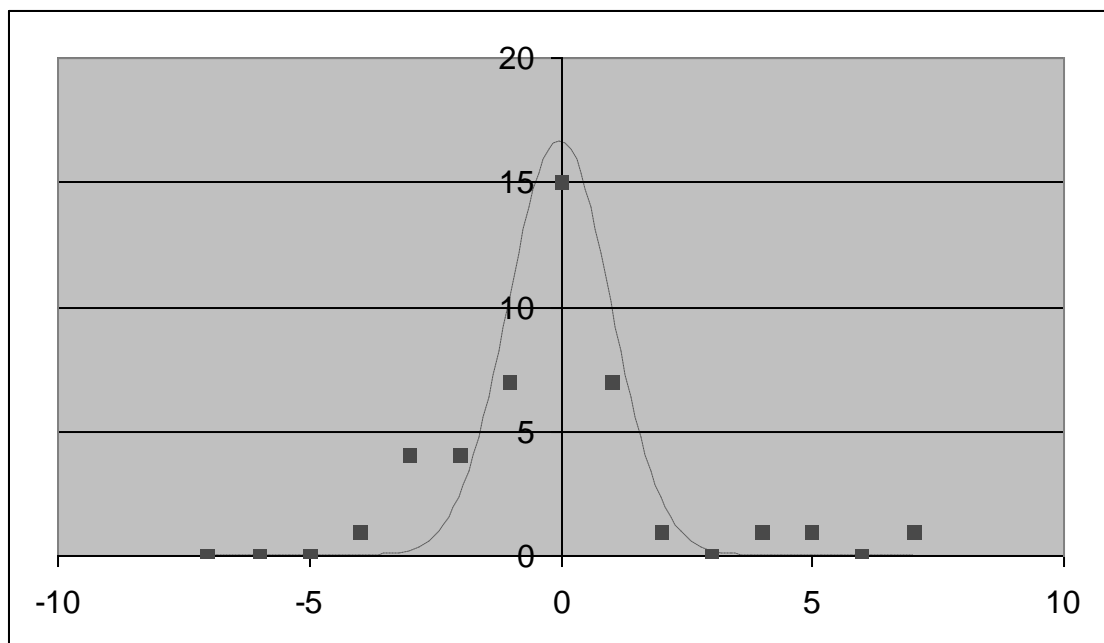


Fig.6. Curva de Gauss para la muestra $n=42$

La curva de Gauss estima el orden de magnitud entre dos observadores. En la mayoría de los casos, dos medidas de dos observadores no diferirá más de $2,06^\circ$. Es

posible precisar todavía más sobre las predicciones porque la diferencia entre los ángulos medidos sigue una distribución normal (gaussiana). Permite, por lo tanto, establecer intervalos de confianza para medidas posteriores. Así, la probabilidad que la diferencia entre la medida de dos observadores sea igual o inferior a $2,06^\circ$ es del 67% o que sea igual o menor a 3° del 87%

El estudio no pretende analizar los resultados quirúrgicos en la alineación de las artroplastias de rodilla, por lo que no se incluye un análisis estadístico de los ángulos ni sus desviaciones estándar. El estudio tampoco incluye el corte axial donde se han realizado las medidas ni discute el punto óptimo para realizarlas debido a la variabilidad interindividual de los pacientes ni se ha calculado la dosis de radiación efectiva, asumiendo la misma que en la descrita en la bibliografía para parámetros técnicos similares a los descritos en nuestro estudio.

No es posible realizar un estudio comparativo del protocolo de TC para artroplastias totales de rodilla y el protocolo para articulaciones fémoro-tibiales no recambiadas. La rodilla no recambiada presenta una desviación del platillo tibial en valgo de 3° , mientras que la rodilla protésica que presenta una compensación rotacional de 3° en rotación externa.

DISCUSIÓN

La complejidad de la geometría y la biomecánica de las articulaciones fémoro-tibial y fémoro-patelar hace difícil conseguir un resultado cercano a la anatomía natural después de una artroplastia total de rodilla. El recambio protésico de la articulación fémoro-patelar pretende mejorar el dolor y garantizar estabilidad y ciertos movimientos a la articulación para conseguir una mejora funcional y de la calidad de vida del paciente.

En la artroplastia total de rodilla, la talla y el posicionamiento del implante afectan el resultado postoperatorio. Un mínimo desplazamiento afecta el contacto de los componentes y la tensión de los ligamentos. Esto conlleva un comportamiento mecánico alterado, incluyendo debilidad, inestabilidad y aflojamiento de la artroplastia. Las complicaciones patelofemorales y la inestabilidad de la articulación se observa en un 35% de los casos 5 años después de la artroplastia total de rodilla [1]. El posicionamiento de los componentes del implante en el plano axial es el llamado alineamiento rotacional. Pobres resultados postoperatorios, como la persistencia del dolor, la inestabilidad o la alteración funcional, y la incidencia de complicaciones mayores están relacionados con errores en la alineación rotacional de los componentes [2].

Diversos autores han descrito la correlación entre la clínica y la alineación de los implantes. Los primeros estudios confirmaron la relación entre la mala alineación en el plano coronal y el fallo protésico temprano [2]: *Lotke y Ecker* demostraron una correlación significativa entre buenos resultados clínicos y una correcta alineación de la prótesis, utilizando el “índice roentgenográfico”, que describe la alineación de los componentes femoral y tibial en los tres planos del espacio. Desde entonces muchos estudios han confirmado la relación entre la alineación incorrecta en el plano coronal y el fallo precoz de la prótesis total de rodilla. Más tarde, la atención se centró en el estudio rotacional. Existe una correlación clara entre la rotación interna de los componentes femoral y tibial y el grado y la severidad de las complicaciones patelofemorales. *Barrack et al* describieron que los pacientes con prótesis en rotación interna presentaban mayores tasas de dolor anterior en la rodilla [3]. *Anouchi et al* describieron que el contacto patelofemoral estaba mejor distribuido en casos de rotación externa del componente femoral [4]. *Romero et al* encontraron mayor laxitud en flexión

cuando el componente femoral estaba rotado internamente [5]. Una de las principales premisas a valorar hoy en día en el estudio rotacional de las prótesis de rodilla es la alineación del componente femoral. La alineación rotacional del componente femoral afectará la estabilidad en flexión de la rodilla, la cinemática de las articulaciones fémorotibial y fémoropatelar, y la alineación en flexión. *Berger* fue el primero en estudiar la alineación rotacional del componente femoral con TC [6]. Subrayó la importancia clínica entre la rotación interna del componente femoral y las complicaciones fémoropatelares. Según *Berger*, rotaciones internas leves causan movimientos laterales de la patela, rotaciones internas moderadas causan subluxaciones patelares, y rotaciones severas causan luxaciones y fallo de la prótesis. Utilizaba el eje transepicondilar y la tuberosidad tibial como marcas para medir la rotación interna del componente femoral y tibial respectivamente. En un principio la mayoría de estudios iban encaminados a demostrar las consecuencias negativas de la posición en rotación interna, más tarde se ha demostrado que la excesiva rotación externa del componente femoral es causa de aumento del gap y de inestabilidad sintomática en flexión [2].

Aunque hay un consenso en cuanto a los efectos adversos de la mala alineación rotacional, todavía no está claro qué referencias anatómicas utilizar para valorar la alineación rotacional. Muchos autores han intentado encontrar la llamada referencia “ideal”. La rotación del componente femoral puede describirse en relación a marcas en el fémur distal o en su relación con la tibia. Las referencias estudiadas en relación al fémur distal son la línea condilar posterior (LCP), que une el punto más posterior del cóndilo medial y del cóndilo lateral, el eje transepicondilar anatómico o clínico (ETc), la línea que une la prominencia epicondilar medial y la lateral, el eje transepicondilar quirúrgico (ETq), la línea que une el surco del epicóndilo medial y la prominencia lateral epicondilar, el eje troclear anteroposterior (AP), y el eje femoral transversal (T). Las referencias que relacionan la rotación femoral con la tibia son la simetría en gap de flexión y el eje mecánico tibial en flexión. *J. Victor* compara la eficacia de todas las técnicas utilizadas y concluye que dado que los rangos y las desviaciones estándares en todas las medidas son generalmente altos indicando una gran variabilidad interindividual, probablemente no se podrá recurrir sistemáticamente a una referencia [2]. Demuestra los diferentes errores en cada una de las medidas: en el caso de la LCP, por ejemplo, la displasia lateral dificulta su valoración, o en el caso del ETq, cuando existen cambios degenerativos, enfermedades articulares o artefactos metálicos no es posible identificar

el surco medial ni la prominencia epicondilea lateral, en especial el surco medial. *Suter et al.* comparan el ET clínico y ET quirúrgico y concluyen que para valorar la alineación rotacional del componente femoral el ET clínico muestra resultados estadísticos mejores que el ET quirúrgico. *Victor et al.* evalúa el ETc y el ETq en las nuevas técnicas quirúrgicas de artroplastia navegada y concluye que aunque ambas presentan dificultades similares de localización intraoperatoria, se han registrado múltiples errores en artroplastias totales de rodilla navegadas para el ET clínico [7]. También describen que los valores más altos de variabilidad son los de la TRA y los menores los de la PCL por lo que esta se considera una de las mejores referencias anatómicas. Otros estudios añaden información tridimensional incluyendo como ejes de referencia la relación fémoro-tibial en flexión [8] y extensión o la situación de la línea articular en relación a la articulación fémoro-patelar [2].

Además, existe un problema semántico en cuanto a terminología rotacional. Se debe distinguir entre alineación rotacional normal y alineación correcta. La divergencia está causada por una desviación media del platillo tibial en valgo de 3°. Los cortes perpendiculares sobre la tibia cambian este ángulo y el componente femoral no estará bien alineado en flexión si sigue la anatomía natural. Debe conseguirse una compensación rotacional del mismo ángulo que el del corte tibial en el plano coronal. Consecuentemente la literatura se refiere la alineación rotacional correcta del componente femoral para referirse a la alineación rotacional adaptada que es diferente de la situación normal. Esto dificulta en muchos estudios la comparación de la cinemática en una rodilla normal de la cinemática en la rodilla recambiada [2,7].

La confusión semántica sobre la “correcta” alineación, la variabilidad natural de los diferentes ejes de referencia y la variabilidad inter e intraobservador en la cirugía son obstáculos que impiden unas reglas estándar. Las medidas de la alineación rotacional no son fáciles y necesitan un estudio mediante TC que disminuya los artefactos metálicos.

La TC es útil en estudios de alineación rotacional cuando se sospecha malrotación postoperatoriamente. La TC es relativamente rápida, está al alcance, y es muy útil para planear la revisión quirúrgica de las prótesis [9]. La mayoría de los procesos protésicos, no obstante, utilizan materiales metálicos que artefactan en las imágenes de TC disminuyendo la calidad de las mismas. Aunque la técnica de TC

necesaria para una correcta visualización de la cortical ósea se realiza con un aumento del miliamperaje para conseguir una disminución de los artefactos metálicos, es la modalidad de imagen de elección por su mayor definición y su capacidad de evaluar en tres ejes la patología articular que hasta hace relativamente poco se analizaba mediante un estudio bidimensional a través del eje mecánico de las radiografías simples. No obstante la TC presenta un inconveniente básico: la dosis de radiación recibida por el paciente. La dosis de radiación se mide generalmente por la dosis recibida en los órganos radio-sensibles (mSv). La evidencia científica confirma una relación lineal entre la dosis de radiación efectiva y el riesgo de transformación maligna. Por ejemplo, una exposición a 10 mSv condiciona un 1:2000 riesgo de malignidad radio-inducida. Una radiografía simple sobre la extremidad inferior para determinar el eje mecánico irradia 0.7 mSv y una TC estándar de pelvis, alrededor de 10mSv, que es equivalente a 4.5 años de radiación ambiental. Los avances técnicos de los últimos años como el Tc multidetectos con cortes superpuestos y modulaciones automáticas del tubo permiten una imagen más detallada sin un aumento significativo de la dosis de radiación [10,11].

Los artefactos metálicos, que se manifiestan alternativamente con líneas de alta y baja atenuación radiadas desde la prótesis, son proporcionales a la densidad protónica del implante por los que metales como el cobalto, el hierro o el cromo producen grandes artefactos (**Fig.7**). Las variaciones de los parámetros de la técnica de TC presentado en este estudio consisten en un aumento del pico de voltage (kV) y de la intensidad del haz de del rayo X (mA), en una disminución del *pitch*, y en una reducción de la colimación para un escaner de 10 coronas, similares a las descritas en la literatura [12,13].

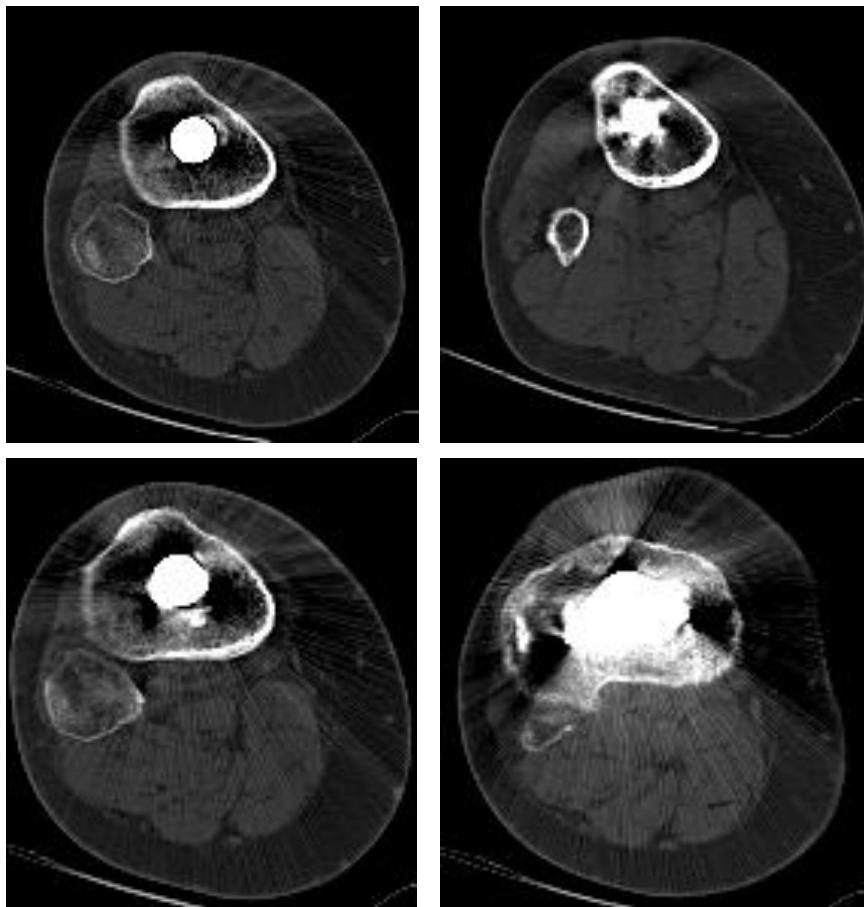


Fig.7. Artefactos en TC axial sobre tibia derecha con técnicas de minimización de artefactos metálicos que permien valorar la cortical ósea.

Dado que la bibliografía anteriormente revisada afirma que no existe una medida estándar para definir la alineación rotacional sino que es la combinación de medidas las que proporcionan una mayor fiabilidad estadística y que una de las referencias anatómicas, el surco medial del femur distal, es una de las más difíciles de detectar en las imágenes de TC y en el acto quirúrgico con las nuevas técnicas de artroplastia navegada, puesto que es la más sensible a las alteración patológicas en la rodilla, este estudio evalúa la capacidad de la TC con minimización de artefactos midiendo la correlación interobservador del ángulo posterior condíleo (LCP – ETq) (**Fig.8-10**).

El coeficiente de correlación de Pearson muestra una fuerte correlación positiva ($R=0.84$) entre los dos observadores similar a la descrita por Suter et al. (18 mm $R=0.68$, 24mm $R=0.77$, 30 mm $R=0.88$, 36mm $R=0.72$) A diferencia de otros estudios, se ha estimado el orden de la magnitud del error, siendo de -0.14 ± 2.06 , es decir, el 67% de los casos, dos medidas de dos observadores no diferirá más de $2,06^\circ$.

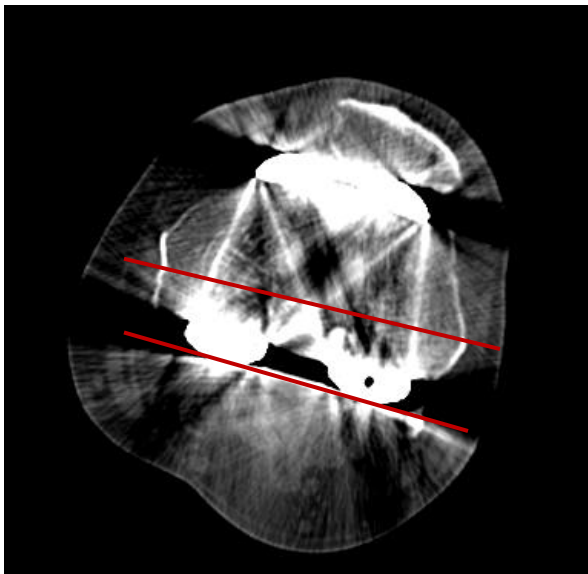


Fig.8. TC axial sobre rodilla derecha.
El ángulo condíleo posterior es de 1° en RE.

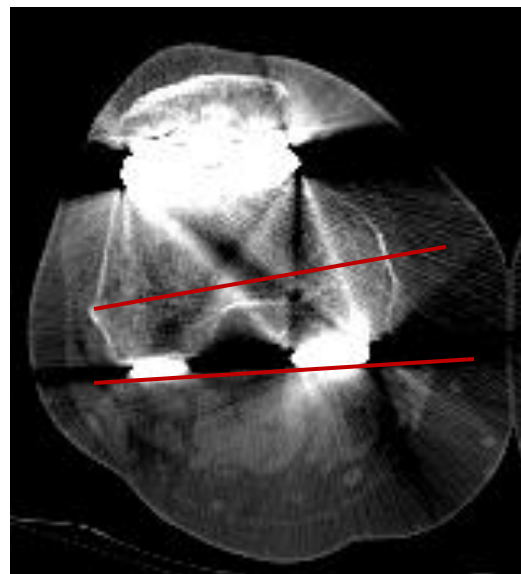


Fig.9. TC axial sobre rodilla izquierda. El ángulo posterior condíleo es de 3° en RI.

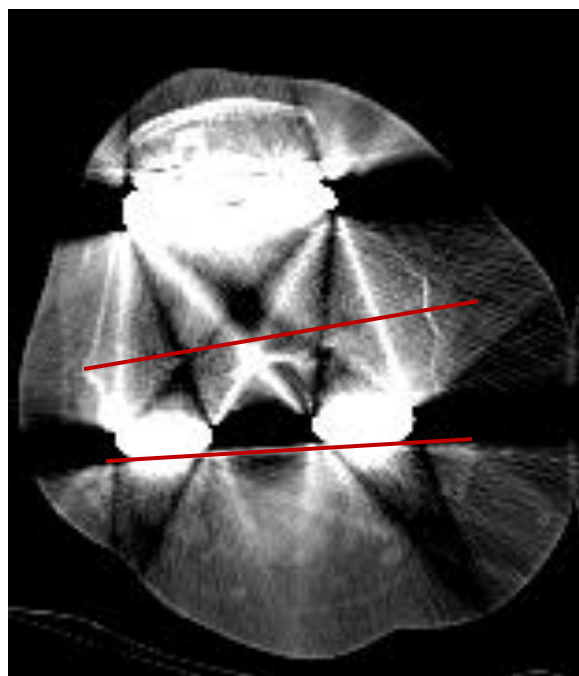


Fig.10. TC axial sobre rodilla izquierda.
El ángulo condíleo posterior es de 3° en RE.

No obstante, teniendo en cuenta que para todos los pacientes de la muestra a estudio presentan unos ángulos comprendidos en un intervalo de 16° , 2° representan un orden del 12,5% de error aproximadamente. El radiólogo deberá ser consciente de la probabilidad de error y cauteloso en el diagnóstico de mínimas variaciones angulares que impliquen cambios en la actitud médica y terapéutica.

La variación en el volumen de los pacientes no implica un problema en la utilización de este protocolo ni las medidas descritas. Reduce la calidad de la imagen en cuanto a los tejidos de partes blandas sin afectar la interfase entre el tejido de partes blandas y la cortical ósea. La no inclusión del punto de corte axial donde se visualizaron las referencias anatómicas por parte de los observadores no afecta al estudio.

No ha sido posible realizar un estudio comparativo con el protocolo de articulaciones fémoro-tibiales no recambiadas debido a la variación en la cinemática de la rodilla entre articulaciones no recambiadas y protésicas. La articulación tibial no recambiada presenta una desviación del platillo tibial en valgo de 3° , mientras que la rodilla protésica presenta una compensación en 3° de rotación externa. Dada la importancia de una correcta alineación rotacional, las diferencias interindividuales de los pacientes y la variabilidad intra e interobservador durante el acto quirúrgico, planificar el recambio protésico de manera precisa para conseguir un resultado postoperatorio óptimo puede ser una nueva aplicación del estudio de la alineación rotacional mediante TC. La alineación rotacional en los TC pre y postquirúrgico del mismo paciente será de ayuda para mejorar tanto las técnicas quirúrgicas como la capacidad diagnóstica de la TC para el estudio rotacional. Además, una valoración prequirúrgica no implicará la realización de protocolos con minimización de artefactos sino, al contrario, de protocolos con disminución de la dosis de radiación.

CONCLUSIÓN:

El estudio de la alineación rotacional en la artroplastia total de rodilla es todavía tiempo dependiente y en cierta manera experimental. El número de estudios para la evaluación postoperatoria de la alineación ha ido en aumento debido a que la cuantificación objetiva de la alineación rotacional de las artroplastias de rodilla no es fácil. Aunque hay un consenso en cuanto a los efectos adversos de una alineación rotacional “incorrecta”, la complejidad de la anatomía y la cinemática de la rodilla hace que todavía no existan una referencias anatómicas estándar para su valoración.

La alineación rotacional postoperatoria del componente femoral puede ser determinada mediante la modificación de los parámetros técnicos de la TC midiendo el ángulo condíleo posterior con una correlación interobservador altamente positiva. La TC con técnicas de disminución artefactual es un método de imagen eficaz para la determinación de la alineación rotacional. No obstante la magnitud del error entre dos observadores es alta, por lo que el radiólogo debe ser cauteloso en el diagnóstico de mínimas variaciones angulares que impliquen cambios en la actitud médica.

El ángulo condíleo posterior incluye como punto de referencia el surco femoral medial, punto anatómico difícil de detectar mediante TC y cirugía cuando la articulación fémoro-tibial es patológica. El surco medial femoral es el primer punto anatómico que se afecta cuando la articulación fémoro-tibial es patológica y, por lo tanto, es el punto más difícil de detectar en rodillas alteradas por TC o cirugía. El protocolo de TC para minimización artefactual, por lo tanto, es extrapolable a cualquier otra medida femoral de las revisadas para el estudio rotacional con resultados mejores o iguales a los descritos.

BIBLIOGRAFIA

- [1] Suter T, MD, Zanetti M, MD, Schmid M, MD, and Romero J, MD. Reproducibility of measurements of femoral component rotation after total knee arthroplasty using computer tomography. *The Journal of Arthroplasty* 2006; 21:744-749
- [2] J. Victor. Rotational alignment in distal femur: a literature review. *Orthop Traumatol Surg Res.* 2009; 95:365-72.
- [3] Barrack RL, Schrader T, Bertot AJ, et al. Early failures in total knee arthroplasty. *Clin Orthop*, 2001; 392:46.
- [4] Anouchi YS, Whiteside LA, Kaiser AD, et al. The effects of rotational alignment of the femoral component on knee stability and patellar tracking in total knee arthroplasty demonstrated in autopsy specimens. *Clin Orthop* 1993; 287:170.
- [5] Romero J, Duronio JF, Sohrabi A, et al. Varus and valgus flexion laxity of total knee alignment methods in loaded cadaveric knees. *Clin Orthop* 2002; 394:243.
- [6] Berger RA, Rubash HE, Seel MJ, et al. Determining the rotational alignment of the femoral component in total knee arthroplasty using epicondylar axis. *Clin Orthop* 1993; 286:40-7.
- [7] Victor J, Van Doninck D, Labey L, et al. A common reference frame for describing rotation of the distal femur. *J Bone Joint Surg* 2009; 91: 683-689.
- [8] Graw BP, Harris AH, Tripuraneni KR, et al. .Rotational References for Total Knee Arthroplasty Tibial Components Change with Level of Resection. *Clin Orthop Relat Res.* 2010
- [9] Henckel J, Richards R, Lozhkin K, et al. Very low-dose computed tomography for planning and outcome measurement in knee replacement. *The imperial knee protocol.*
- [10] Sofka CM. Current applications of advanced cross-sectional imaging techniques in evaluating the painful arthroplasty. *Skeletal Radiol.* 2007; 36:183-93.
- [11] Imhof H, Mang T. Advances in musculoskeletal radiology multidetector computed tomography. *Clin Orthop* 2006; 36: 287-298.
- [12] Barrett J, Keta N. Artifacts in CT: recognition and avoidance. *Radiographics* 2004; 24:1679-1691.
- [13] Lee MJ, Kim S, Lee SA, et al. Overcoming artifacts from metallic orthopedic implants at high-field-strength MR imaging and multi-detector CT. *Radiographics* 2007;27:791-803.

- [14] Manaster BJ. Total knee arthroplasty: postoperative radiologic findings. *AJR* 1995;165: 899-904.
- [15] Fehring TK, Odum S, Griffin WL, et al. Early failures in total knee arthroplasty. *Clin Orthop* 2001; 392:315.
- [16] Chauham SK, Clark GW, Lloyd S, et al. Computed assisted total knee replacement. *J Bone Joint Surg* 2004; 86:818-823.
- [17] Siston RA, Cromie MJ, Gold GE, et al. Averaging different alignment axes improves femoral rotation alignment in computed-navigated total knee arthroplasty. *J Bone Joint Surg* 2008; 90: 2098-104.
- [18] Mountney J, Karamfiles R, Breidahl W, et al. The position of the joint line in relation to the trans-epicondylar axis of the knee. *J Arth* 2007; 22: 1201-07.

