

IMAGEM EM CARDIOLOGIA

Aneurisma micótico aórtico secundário a endocardites de repetição

Mycotic aortic aneurysm secondary to repeated endocarditis

Vicens Marti*, Filipe Seixo, Ruben Leta, Antoni Serra

Departamento de Cardiologia, Hospital de la Santa Creu i Sant Pau, Barcelona, Espanha

Recebido a 15 de junho de 2011; aceite a 26 de junho de 2011
Disponível na Internet a 26 de outubro de 2011

Doented 63 anos, sexo masculino, admitido por síndrome febril. Tinha uma história prévia de endocardite da válvula aórtica causada por *streptococcus viridans* aos 41 anos. Nesse internamento foram efectuados os diagnósticos adicionais de comunicação interventricular (CIV), estenose subaórtica e insuficiência aórtica (IA). Após curso de antibioterapia dirigida, foi submetido a cirurgia cardíaca, com reparação da CIV, ressecção de membrana subaórtica e implantação de uma prótese aórtica mecânica. Cerca de um ano após esta intervenção, necessitou de substituição protésica por endocardite refractária provocada por *staphylococcus epidermidis*. Decorridos 14 anos foi submetido a nova cirurgia de substituição da prótese aórtica por abcesso periprotésico, com isolamento de *staphylococcus aureus*. O doente teve dois novos episódios de endocardite a *streptococcus viridans*, 5 e 7 anos depois, resolvidos com antibioterapia.

No presente internamento foi diagnosticada endocardite de prótese a *staphylococcus epidermidis*. O ecocardiograma

mostrava insuficiência mitral grave e IA secundária a leak periprotésico e uma cavidade de grandes dimensões posterior ao arco aórtico e comunicando com a deiscência da prótese e com a aorta (Figura 1A). A TAC multicortes identificou a estrutura como um aneurisma sacular e o respectivo colo (Figura 1B e C). A aortografia (Figura 1D) confirmou os achados de um extenso aneurisma e IA grave. Após oito semanas de antibioterapia dirigida foi submetido a nova cirurgia cardíaca, com implantação de dupla prótese mitro-aórtica e exclusão do aneurisma com um enxerto de dacron.

A infecção protésica e extensão perianular é uma complicação grave da endocardite. Neste doente, as repetidas infecções bacterianas provocaram deiscência protésica, IA grave e a formação de um extenso aneurisma micótico. A angioTAC e a aortografia estabeleceram o diagnóstico anatómico, dimensão e extensão do aneurisma, permitindo uma correcta programação da cirurgia.

* Autor para correspondência.

Correio eletrónico: vmc18461b@hotmail.com (V. Marti).

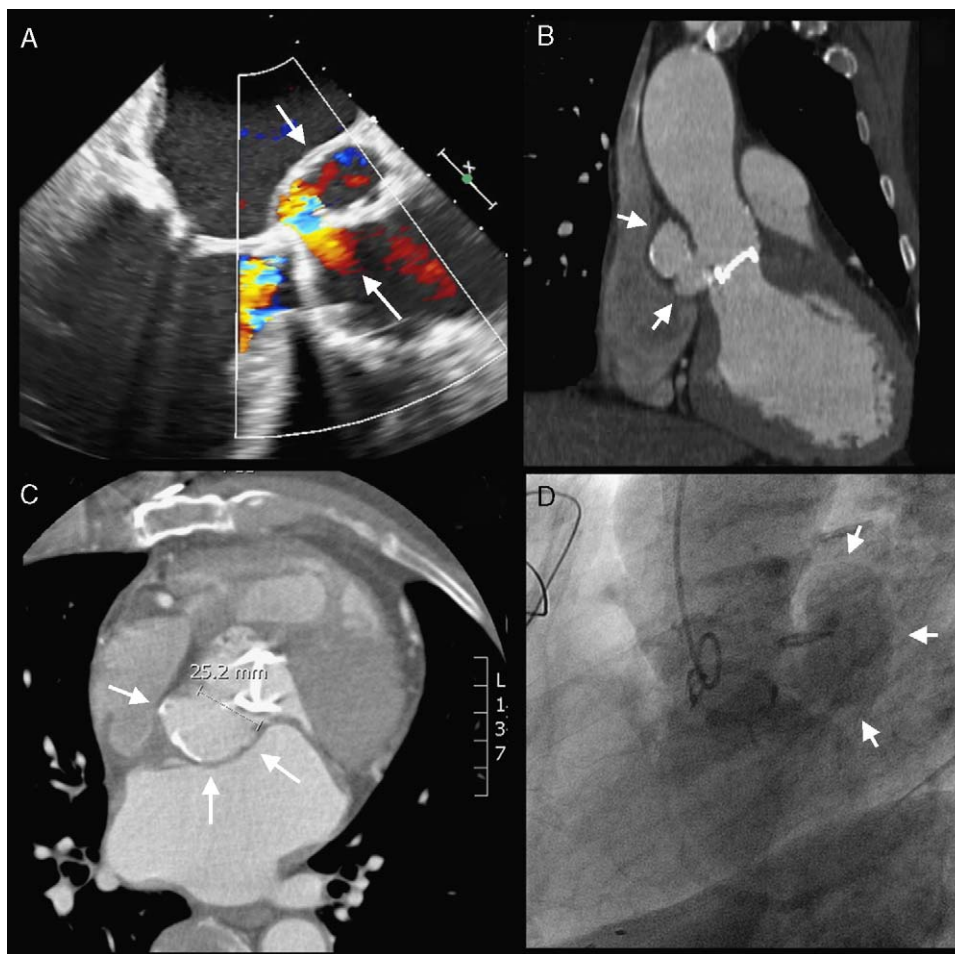


Figura 1 A: Ecocardiograma transesofágico mostrando deiscência da prótese e fluxo entre a raiz da aorta e a cavidade. B e C: TAC multicortes identificando o colo do aneurisma. D: Aortografia mostrou IA grave e volumoso aneurisma posterior à raiz da aorta.