

CARDIOPATÍAS CONGÉNITAS EN EL PERRO: CONDUCTO ARTERIOSO PERSISTENTE, ESTENOSIS PULMONAR Y ESTENOSIS AÓRTICA.

M.J. Fernández del Palacio, A. Bayón,
L.J. Bernal, A. Montes, J. Cerón

Departamento de Patología Animal.
Universidad de Murcia.
30100 Espinardo (Murcia).

RESUMEN

En el presente artículo se describen los hallazgos clínicos, radiológicos, electrocardiográficos y ecográficos de las principales cardiopatías congénitas en el perro de acuerdo con una serie de casos clínicos.

Palabras clave: Cardiopatías congénitas; Perro.

ABSTRACT

Clinical signs and radiological, electro and echocardiographic findings of the main congenital heart diseases in the dog are described in this paper based on clinical cases.

Key words: Congenital heart disease; Dog.

INTRODUCCIÓN.

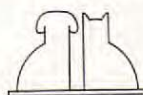
Se consideran cardiopatías congénitas aquellas que aparecen en el momento del nacimiento, pudiendo ser hereditarias (y por tanto transmisibles) y adquiridas (no transmisibles). Sin embargo, una cardiopatía puede ser hereditaria y no congénita, es decir, solamente es potencial en el momento del nacimiento, siendo sus consecuencias de aparición más tardía⁽¹³⁾.

Por otra parte, muchos de los animales con cardiopatías congénitas nacen muertos, mueren a las pocas horas o sobreviven sólo unas cuantas semanas⁽¹³⁾; ello implica que las estadísticas existentes sobre la frecuencia de aparición de una u otra cardiopatía sean inexactas y se refieran a aquellas que permiten vivir al animal un tiempo razonable para que puedan ser diagnosticadas.

A pesar de ello, los datos de la literatura indican que la incidencia de malformaciones cardíacas y de los grandes vasos de tipo congénito en el perro es del 0,68 % de la población clínica, coincidiendo los diferentes autores en que los porcentajes más elevados (84 %) corresponden al conducto arterioso persistente, estenosis pulmonar y estenosis aórtica^(13, 16); el resto de los defectos (persistencia del arco aórtico derecho, comunicación interventricular, Tetralogía de Fallot, comunicación interauricular, malformación de válvulas auriculoventriculares, etc.) representan un porcentaje más escaso.

Aunque no están claros los agentes etiológicos, varios estudios han puesto de manifiesto la influencia de factores genéticos en la aparición espontánea de las cardiopatías congénitas en pequeños animales^(7, 16). Así mismo, mientras que el sexo solamente parece ser factor predisponente en el caso del conducto arterioso persistente, en que las estadísticas den mayor predominancia a las hembras⁽¹⁶⁾, no sucede lo mismo con la raza; en efecto, los animales de razas puras están más predispuestos al padecimiento de los defectos cardíacos congénitos en relación a los cruces⁽¹⁶⁾, lo que constituye un argumento a favor de las taras genéticamente transmisibles⁽¹³⁾. Así, la persistencia del conducto arterioso aparece con más frecuencia en el Caniche miniatura (transmisión poligénica), Pomerania, Pastor alemán y Collie. La estenosis pulmonar afecta al Beagle fundamentalmente (transmisión poligénica), estando así mismo predispuestos el Bulldog, Fox Terrier, Schnauzer miniatura, Chihuahua y Samoyedo⁽²⁾. La estenosis aórtica presenta predisposición racial con transmisión poligénica en perros Newfoundland y Boxer, si bien se encuentran afectados también otros perros de razas grandes como Pastor alemán, Golden Retriever, etc.^(2, 13, 16).

Si bien los aspectos anteriores son importantes de cara al diagnóstico, no lo es menos el hecho de que la sintomatología de los perros con cardiopatía congénita pueda ser muy variada, tratándose en muchos casos de animales asintomáticos



a los que se les descubre un soplo cuando son explorados antes de las vacunaciones⁽²¹⁾. Generalmente, la detección de una cardiopatía congénita es simple mediante auscultación, de acuerdo con la existencia de un soplo; sin embargo, algunos de los animales son a veces muy jóvenes y su pequeña talla hace que la identificación sea delicada⁽¹³⁾; es por ello que muchas veces es necesario utilizar varios exámenes complementarios no sólo para identificar la lesión, sino también para precisar la gravedad y el grado de evolución y poner en evidencia las consecuencias cardiovasculares⁽¹³⁾.

En efecto, la anamnesis y el examen físico, junto con los resultados de las técnicas habituales de exploración cardíaca, radiografía y electrocardiografía, pueden hacer sospechar la existencia de una determinada cardiopatía⁽¹¹⁾; sin embargo, muchas veces se hacía necesaria la utilización de técnicas invasivas para emitir un diagnóstico certero (angiografía, cateterización cardíaca). Actualmente, el uso de estas últimas se ha visto disminuido debido al auge de la ecocardiografía bidimensional (BD), tiempo movimiento (TM) y Doppler, ya que de forma no invasiva permiten un estudio detallado de la anatomía y funcionalidad del corazón^(4, 13, 18); además, la aparición de la tecnología Doppler, que puede detectar flujos sanguíneos normales y anormales así como estimar presiones intravasculares, se revela como la pieza clave tanto en el diagnóstico como en el pronóstico y tratamiento de las afecciones cardíacas congénitas^(5, 6, 9). Sin embargo, el elevado coste de los aparatos que llevan incorporado el Doppler (pulsado, continuo y color) hace que esta tecnología esté sólo al alcance de los grandes hospitales veterinarios.

Es por ello que el propósito de este trabajo es aportar una serie de datos derivados a la anamnesis, examen físico, radiología, electrocardiografía y ecocardiografía (modos BD y TM), encaminados al diagnóstico de los tres defectos cardíacos más comunes en el perro: el conducto arterioso persistente, la estenosis pulmonar y la estenosis aórtica, basándose en una serie de casos clínicos.

CASO CLÍNICO 1.

Se trata de un Schnauzer gigante, hembra, de 5 meses de edad y 10 kg de peso, a la que previamente se le había diagnosticado un hipotiroidismo congénito; fue enviada a la consulta de Clínica Médica para un examen cardíaco porque, según el propietario, se fatigaba.

A la inspección se apreció un tamaño reducido del animal, manto de cachorro, cabeza grande, dentición anormal, cojeras y un abultamiento en la parte ventral del cuello que englobaba la tráquea (desde la región faríngea hasta la entrada del pecho).

A nivel cardiovascular y respiratorio la exploración puso de manifiesto una disnea importante, mucosas normales y pulso débil; la auscultación reveló la presencia de un soplo continuo audible en ambos lados del tórax con máxima intensidad en el lado izquierdo hacia la base del corazón.

La radiografía torácica lateral (Fig. 1) mostró cardiomegalia global y focos de edema pulmonar; en la ventrodorsal se observa un ventrículo derecho redondeado, cardiomegalia izquierda y dilatación de los troncos pulmonar y aórtico (Fig. 2). El electrocardiograma muestra ondas P anchas, un eje eléctrico de 15°, y una frecuencia cardíaca de 140 latidos/min (Fig. 3).

La ecocardiografía bidimensional puso de manifiesto sobrecarga del ventrículo izquierdo y gran dilatación de la aorta y del tronco pulmonar (Figs. 4-6); aunque los datos anteriores eran compatibles con un conducto arterioso persistente, no se pudo visualizar directamente la comunicación entre las arterias aorta y pulmonar debido a la interposición del aire pulmonar. Los resultados del examen ecocardiográfico modo M se reflejan en la Tabla I.

Tabla I. Medidas ecocardiográficas correspondientes a los casos clínicos descritos en el presente artículo.

	CAP	EP	EAPB	EA B
Vls (mm)	23	9	26	19
Vld (mm)	32,5	17	38	33
SIVs (mm)	11,17	11,2	16	15
SIVd (mm)	7,5	7,8	12	10
PPs (mm)	10,1	9,3	17	18
PPd (mm)	6	6,6	12	14
AO (mm)	18	13,4	22	18
AI (mm)	21	14,6	28	19
D-E (mm)	10	9	13	12
E-SIV (mm)	6,5	0	2	1
AI/AO	1,26	1,08	1,27	1,05
FA (%)	29,2	47	31	42
% SIV	56,2	30,3	33,3	50
% PP	68,3	29,3	41	28,5
PPVDs (mm)		20,9		
PPVDd (mm)		13,9		
FC (L/m)	140	160	140	120
Peso (kg)	10	9	27	20

(CAP = conducto arterioso persistente; EP = estenosis pulmonar; EAPb = estenosis aórtica Pastor belga; EAB = estenosis aórtica Boxer). Las medidas se efectuaron siguiendo las recomendaciones de la American Society of Echocardiography⁽¹⁷⁾.

Abreviaturas: Vls y Vld = diámetros ventriculares izquierdos sistólico y diastólico; SIVs, SIVd, PPs y PPd = espesores septales y parietales (ventrículo izquierdo) en sístole y diástole; AO = aorta; AI = aurícula izquierda; D-E = apertura válvula mitral; E-SIV = distancia entre el punto de máxima apertura de la válvula mitral y el septo interventricular; FA = fracción de acortamiento; PPVDs y PPVDd = espesores pared libre del ventrículo derecho sistólica y diastólica; FC = frecuencia cardíaca.

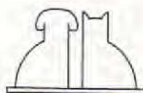

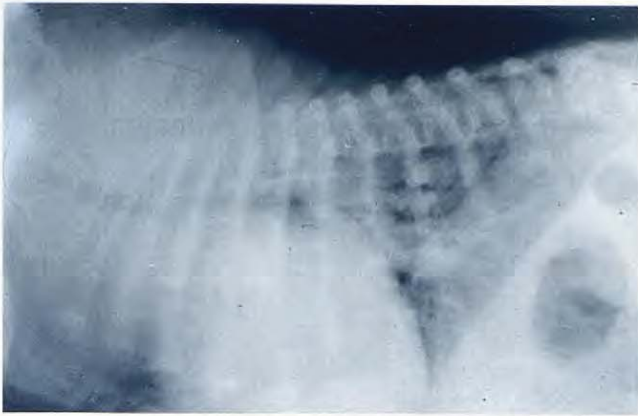


Fig. 1.

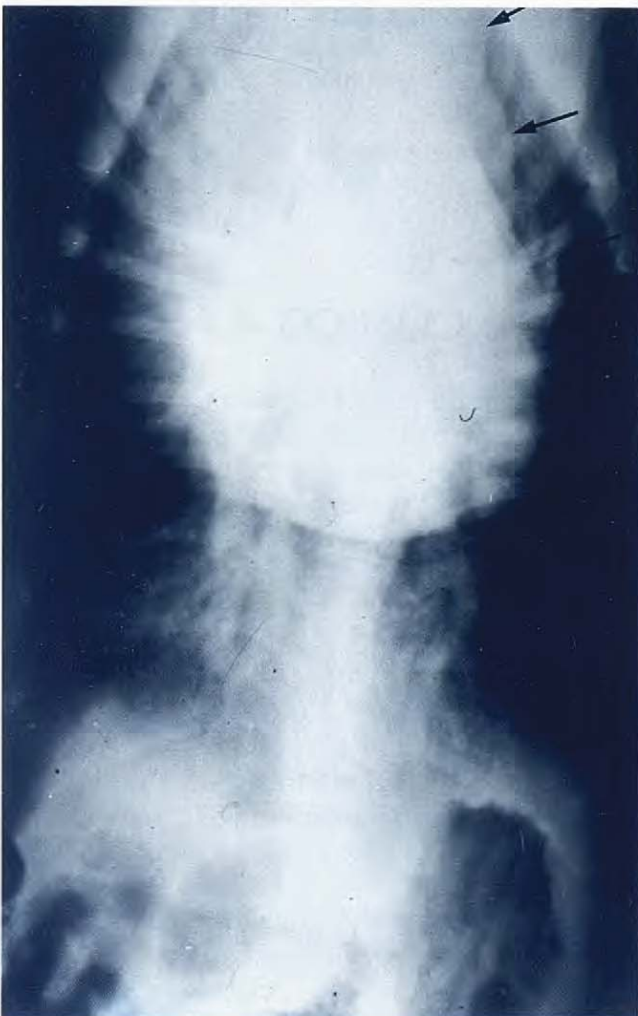

Fig. 2.

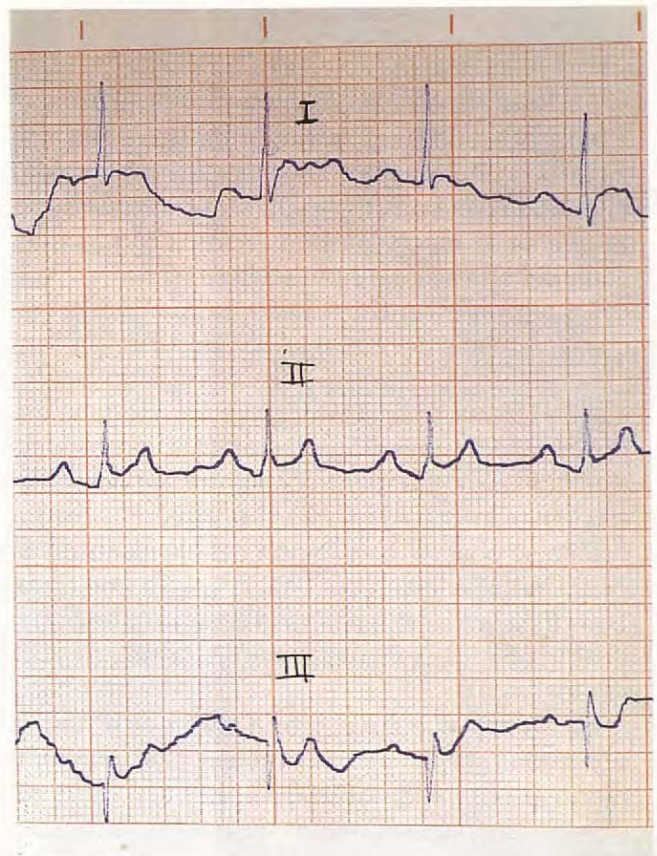


Fig. 3.

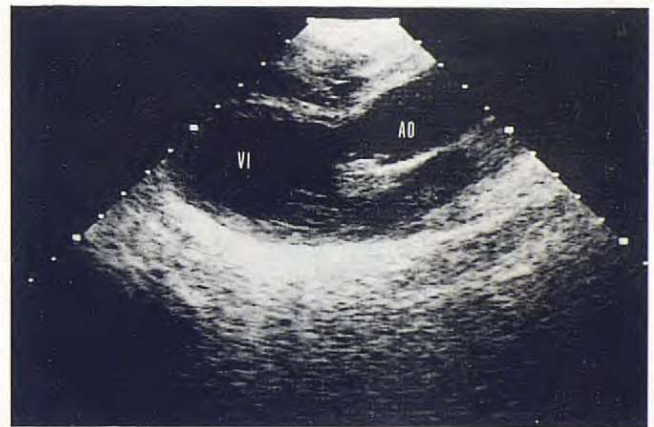


Fig. 4.

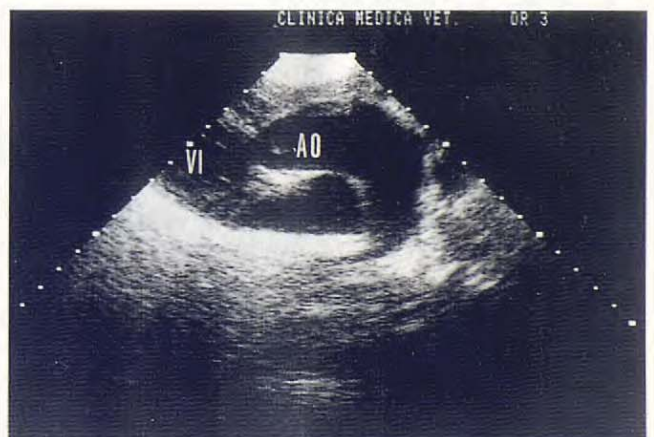


Fig. 5.

Fig. 1. Radiografía lateral de una perra Schnauzer (caso clínico 1) con conducto arterioso persistente (desvío izquierda-derecha) donde se aprecia una cardiomegalia global, elevación de la tráquea y focos de edema pulmonar.

Fig. 2. Radiografía ventrodorsal de una perra Schnauzer (caso clínico 1) donde se observa cardiomegalia, dilatación de la aorta descendente y prominencia de la arteria pulmonar (flechas).

Fig. 3. Electrocardiograma correspondiente a una perra Schnauzer con persistencia del conducto arterioso (caso clínico 1). Se observan ondas P anchas y desviación del eje eléctrico hacia la izquierda (15°); 50 mm/s; 1 cm = 1 mV.

Fig. 4. Ecocardiograma modo BD de una perra Schnauzer con persistencia del conducto arterioso (caso clínico 1). Acceso paraesternal derecho, eje largo. Se observa dilatación del ventrículo izquierdo y de la aorta.

Fig. 5. Ecocardiograma modo BD de una perra Schnauzer con persistencia del conducto arterioso (caso clínico 1). Acceso paraesternal derecho, eje largo. Se observa gran dilatación de la aorta y arteria pulmonar.

CASO CLÍNICO 2.

Se trata de un Caniche hembra de 2 años de edad y 9 kg de peso que se presentó en la consulta por una afección de piel. En una exploración de rutina se auscultó un soplo cardíaco, por lo que se le efectuó una exploración más detallada del sistema cardiovascular.

La exploración física puso de manifiesto mucosas y pulsos normales. A la auscultación torácica se escuchó un soplo sistólico grado 5/6 en el lado izquierdo del tórax que se propagaba cranealmente. En la radiografía torácica ventrodorsal apareció agrandamiento de ventrículo derecho y tronco pulmonar (Fig. 7). En el electrocardiograma se observó desviación del eje eléctrico del corazón hacia la derecha (-125°), así como ondas S anormales (profundas) en las derivaciones I, II, III (Fig. 8); la frecuencia cardíaca era de 140 latidos/min.

Mediante ecocardiografía bidimensional se observó un septo interventricular prácticamente plano y reducida cavidad ventricular izquierda (Fig. 9); dado que los datos anteriores enfocaban el diagnóstico hacia una estenosis pulmonar, se incidió en la visualización de las sigmoides pulmonares; sin embargo, cuando se inclinaba el transductor craneal y dorsalmente, la interposición del aire pulmonar solamente nos permitía visualizar algunas veces el aparato valvular con mayor ecogenicidad de lo habitual y apertura deficiente, pero no el tiempo suficiente como para obtener imágenes paradas en la pantalla y poder ser fotografiadas; en modo M se apreció gran hipertrofia de la pared libre del ventrículo derecho y reducida cavidad del ventrículo izquierdo (Fig. 10); los resultados del análisis cuantitativo en modo M se reflejan en la Tabla I.

CASO CLÍNICO 3.

Se refiere a un perro macho Pastor belga de 3 años de edad y 27 kg que se presentó en la consulta porque desde hacía un año había sufrido algunos síncope.

La exploración física reveló palidez de mucosas, tiempo de llenado capilar aumentado (6 s), pulso débil y fuerte choque de punta. A la auscultación torácica se escuchó un soplo sistólico grado 6/6, audible en todo el tórax, incluso por el lado derecho, siendo la máxima intensidad hacia la base del corazón; también se escuchaba perfectamente por el cuello.

Las radiografías torácicas muestran un agrandamiento de la aorta dentro del mediastino (Figs. 11 y 12).

En el electrocardiograma se observaron algunos complejos ventriculares prematuros aislados (Fig. 13) así como desnivelación del segmento ST y un eje eléctrico de 62° ; la frecuencia cardíaca era de 140 latidos/min.

El examen ecocardiográfico reveló los siguientes datos:

– En modo BD se observó hipertrofia tanto del septo interventricular como de la pared posterior del ventrículo izquierdo (Fig. 14) así como una banda ecógena en el tracto de salida del ventrículo izquierdo, por debajo de las válvulas sigmoides aórticas y clara dilatación posestenótica de la aorta (Figs. 15 y 16), siendo estos datos compatibles con una estenosis subaórtica.

El análisis cuantitativo en modo M se muestra en la Tabla I.

CASO CLÍNICO 4.

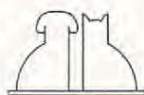
Se trata de una perra de un año de edad de raza Boxer y 20 kg de peso, que se presentó en la consulta porque desde hacía meses había sufrido algunos síncope cada vez más frecuentes.

La exploración física reveló palidez de mucosas, tiempo de llenado capilar aumentado (7 sg) y pulso débil. La auscultación torácica puso de manifiesto un soplo sistólico grado 5/6 audible en todo el tórax y por el cuello. Mediante las radiografías torácicas solamente se observó ligera cardiomegalia izquierda. El electrocardiograma mostró un elevado voltaje del complejo QRS en DII, marcada depresión del segmento ST, un eje eléctrico de 68° (Fig. 17) y frecuencia cardíaca de 120 latidos/min.

La ecocardiografía bidimensional puso de manifiesto una hipertrofia concéntrica de las paredes ventriculares izquierdas y claramente una banda de ecogenicidad similar a la del septo interventricular en la cámara de salida del ventrículo izquierdo (Fig. 18), compatible, al igual que en caso 3, con estenosis subaórtica; sin embargo, no se ha observado la dilatación posestenótica de la aorta visualizada en el caso anterior.

Los datos del análisis cuantitativo en modo M se reflejan en la Tabla I.

N.B.: En los animales de los 4 casos clínicos, los análisis correspondientes a la detección de *Dirofilaria immitis* fueron negativos.



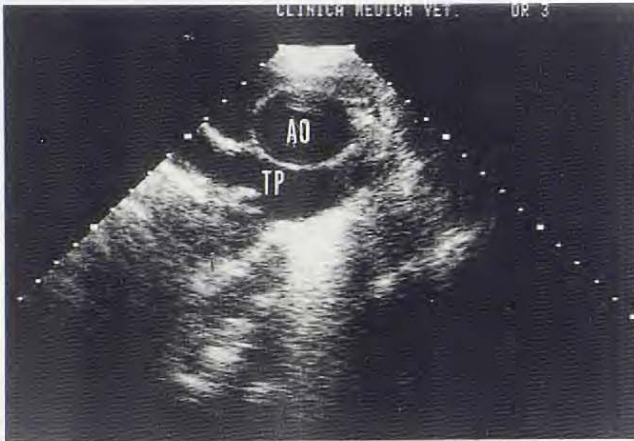


Fig. 6.

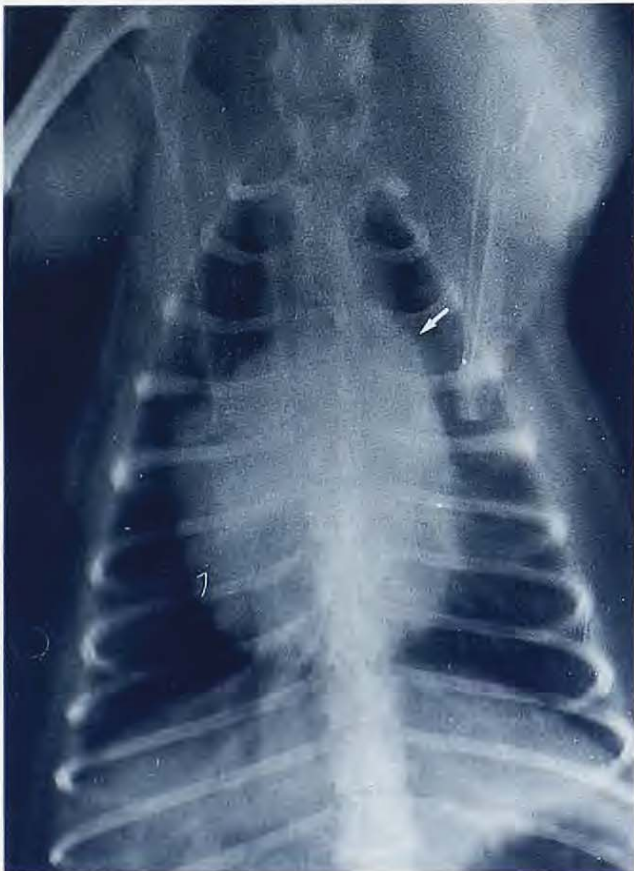

Fig. 7.

Fig. 6. Ecocardiograma modo BD de una perra Schnauzer con persistencia del conducto arterioso (caso clínico 1). Acceso paraesternal derecho, eje corto transaórtico. Se observa dilatación de la aorta y tronco pulmonar (TP).

Fig. 7. Radiografía ventrodorsal de una perra Caniche con estenosis pulmonar congénita (caso clínico 2). Se aprecia cardiomegalia derecha y dilatación del eje eléctrico hacia la derecha; 50 mm/s; 1 cm = 1 mV.

Fig. 8. Electrocardiograma de una perra Caniche con estenosis pulmonar congénita (caso clínico 2) donde aparecen ondas S profundas y desviación del eje eléctrico hacia la derecha; 50 mm/s; 1 cm = 1 mV.

Fig. 9. Ecocardiograma modo BD de una perra Caniche con estenosis pulmonar congénita (caso clínico 2). Acceso paraesternal derecho, eje corto transventricular. Se observa el septo interventricular plano (flecha) y reducida cavidad ventricular izquierda (VI).

Fig. 10. Ecocardiograma modo TM de una perra Caniche con estenosis pulmonar congénita (caso clínico 2). Incidencia II. Se observa engrosamiento de la pared libre del ventrículo derecho (flecha) y reducida cavidad del ventrículo izquierdo (VI).

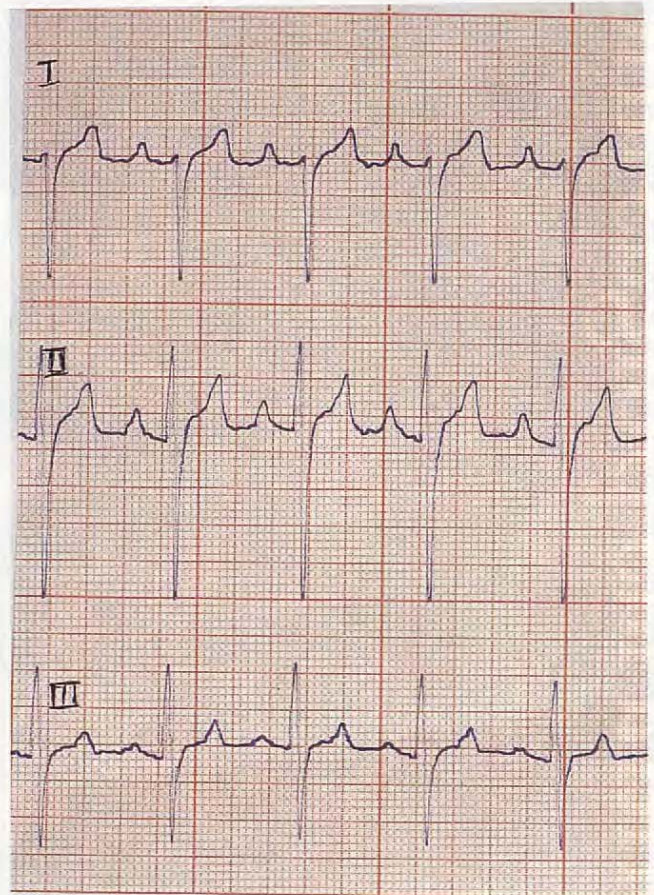


Fig. 8.

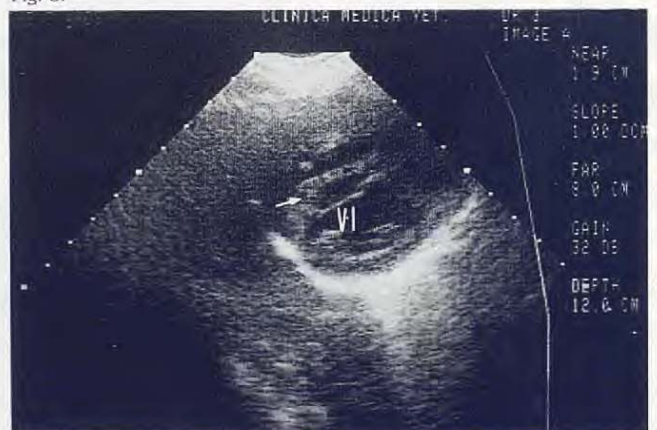

Fig. 9.

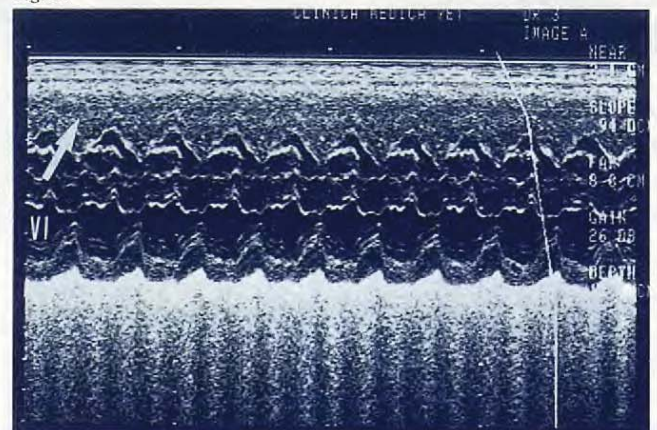
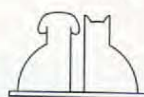

Fig. 10.



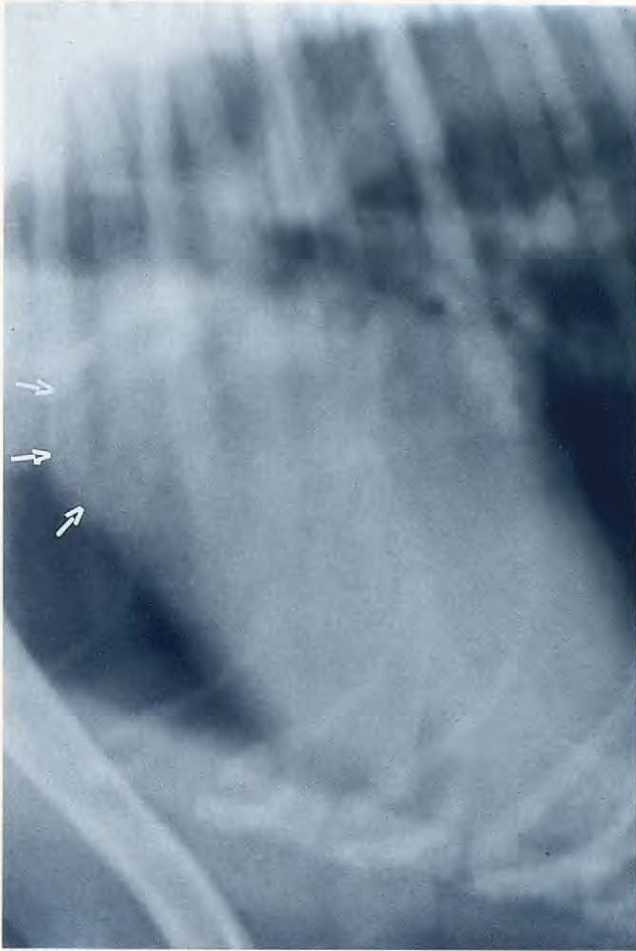

Fig. 11.

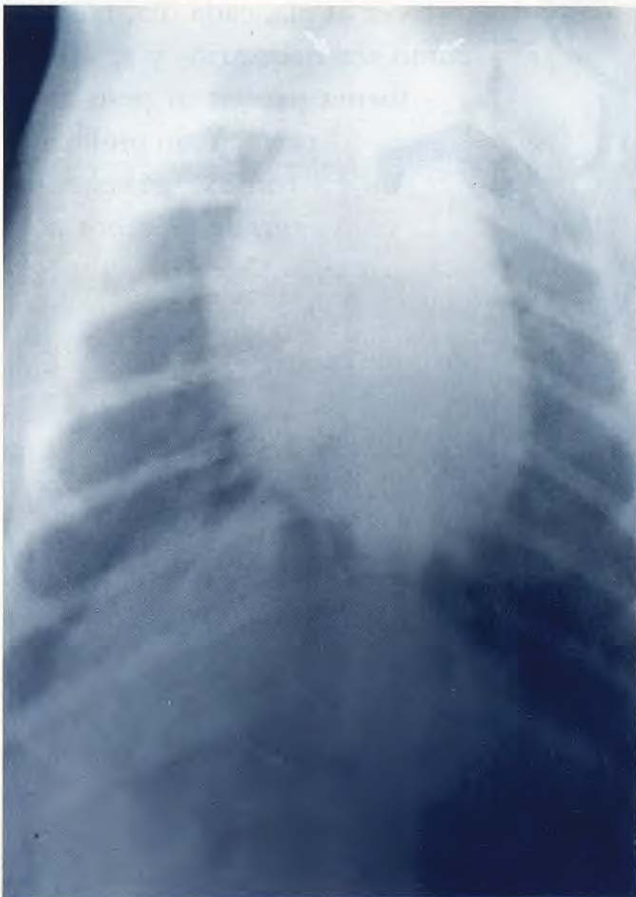

Fig. 12.

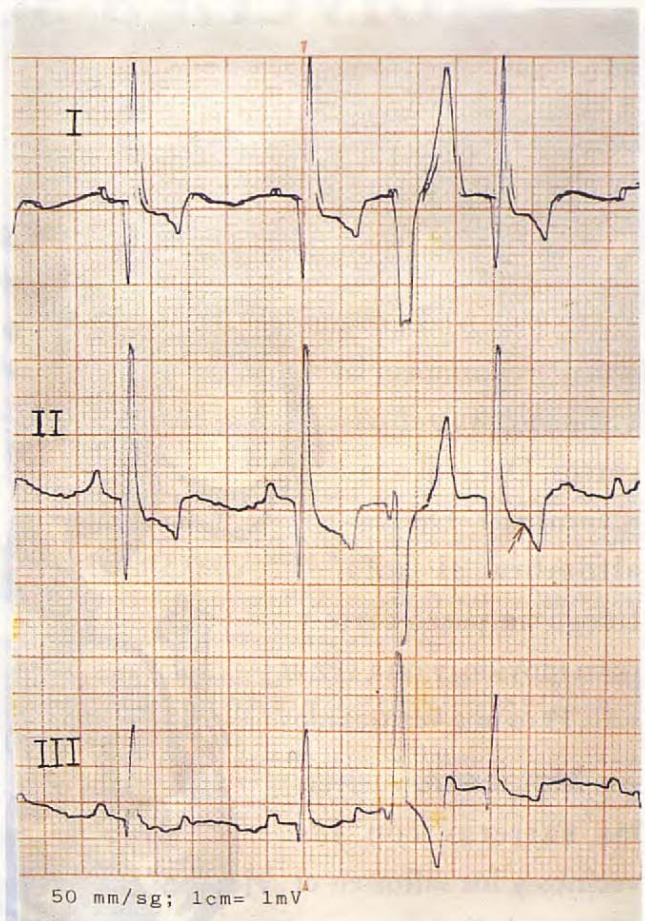


Fig. 13.

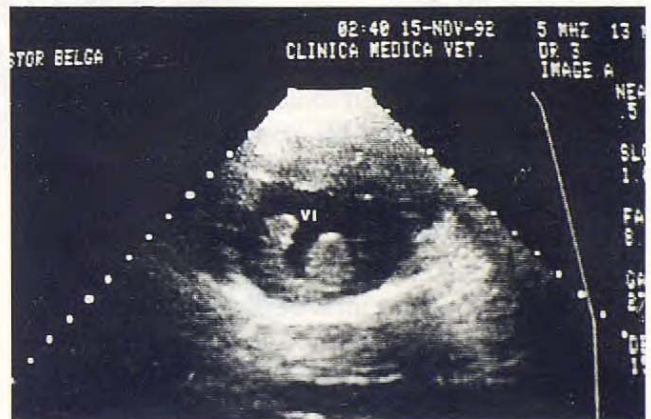

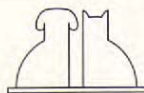Fig. 14.

Fig. 11. Radiografía lateral de un perro Pastor belga con estenosis subaórtica congénita (caso clínico 3), donde se aprecia la prominencia del arco aórtico en el borde craneal cardíaco (flechas).

Fig. 12. Radiografía ventrodorsal de un perro Pastor belga con estenosis subaórtica congénita (caso clínico 3) donde se observa la dilatación del arco aórtico (flechas).

Fig. 13. Electrocardiograma de un perro Pastor belga con estenosis subaórtica congénita (caso clínico 3) donde se observa un complejo ventricular prematuro y desnivelación del segmento ST (flecha). 50 mm/s; 1 cm = 1 mV.

Fig. 14. Ecocardiograma modo BD de un perro Pastor belga con estenosis subaórtica congénita (caso clínico 3). Acceso paraesternal derecho, eje corto transventricular. Se observa hipertrofia de las paredes del ventrículo izquierdo (VI) y músculos papilares.



¡V

olverá a ser el de siempre!

Los problemas articulares cambian la vida de muchos perros. Del sofá a la alfombra. De la alfombra al sofá. Luego un paseo corto y poco movido, y otra vez al sofá. Pero una vez tratados con **Metacam**®, vuelven las carreras con los vecinos y los saltos en el parque. Porque un perro **Metacam**® es una muestra de eficacia. La eficacia que proporciona una mejora en síntomas y calidad de vida.



La dosis es sencilla
-1 vez al día, cada día, tantos días
como sea necesario- y se ajusta de
forma precisa al peso de cada
perro. Y sin problemas de
tomas, gracias a su
agradable sabor a miel.



Con **Metacam**®, más y más perros volverán a ser los mismos de siempre

Ahora...

Metacam®

Boehringer
Ingelheim



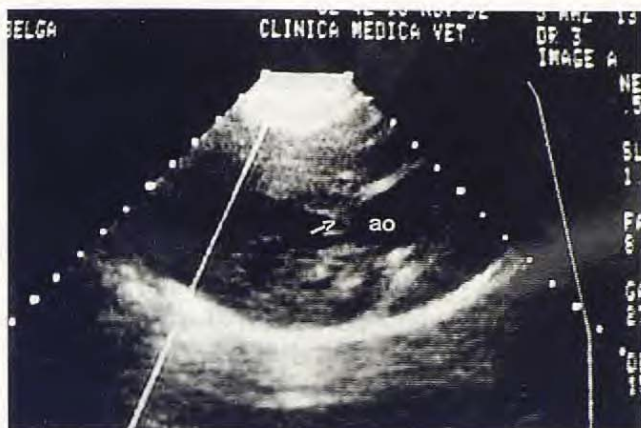

Fig. 15.

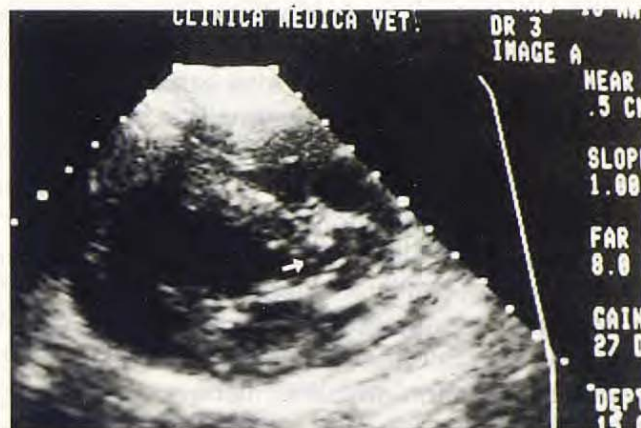

Fig. 18.

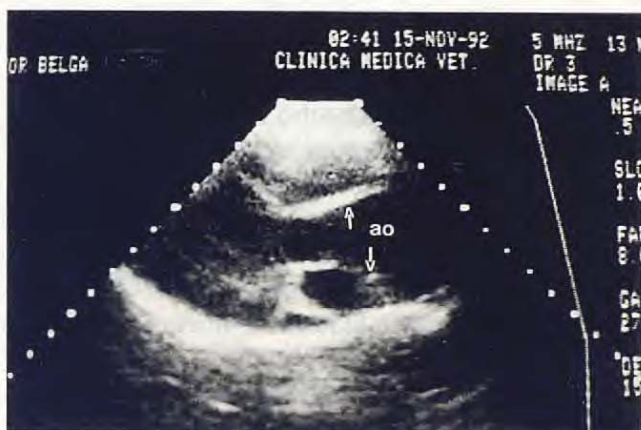

Fig. 16.

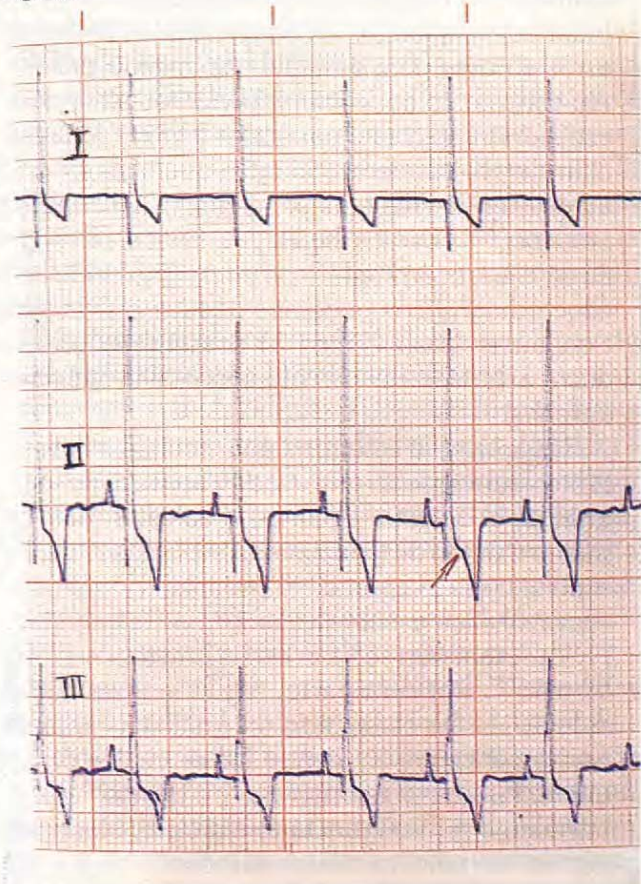


Fig. 17.

Fig. 15. Ecocardiograma modo BD de un perro Pastor belga con estenosis subaórtica congénita (caso clínico 3). Acceso paraesternal derecho, eje largo. Se aprecia una banda ecógena en la cámara de salida del ventrículo izquierdo, por debajo de las sigmoides aórticas (flecha).

Fig. 16. Ecocardiograma modo BD en un perro Pastor belga con estenosis subaórtica congénita (caso clínico 3). Acceso paraesternal derecho, eje largo. Se observa dilatación postestenótica de la aorta (AO).

Fig. 17. Electrocardiograma de una perra Boxer (caso clínico 4) con estenosis subaórtica congénita, donde se aprecia elevado voltaje del QRS en DII y desnivelación del segmento ST (flecha). 50 mm/s; 1 cm = 1 mV.

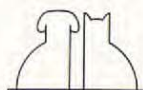
Fig. 18. Ecocardiograma modo BD de una perra Boxer con estenosis subaórtica congénita (caso clínico 4). Acceso paraesternal derecho, eje largo. Aparece una banda ecógena en la cámara de salida del ventrículo izquierdo.

DISCUSIÓN.

Varios estudios han puesto de manifiesto que las cardiopatías congénitas son, predominantemente pero no exclusivamente, afecciones de animales jóvenes⁽²²⁾ debido, fundamentalmente, a la naturaleza del defecto de que se trate y a la gravedad del mismo, lo que concuerda con lo presentado en este estudio, en el que la edad de los animales oscila entre 6 meses y 2 años.

Es por ello que, para su diagnóstico, la primera cuestión a plantearse ante un perro que se presenta en la consulta y al que se le ausculta un soplo sería si se trata de cardiopatía congénita o adquirida. Cuando se trata de animales de corta edad es fácil resolver el problema ya que las cardiopatías adquiridas en los primeros meses de vida son raras, tratándose generalmente de endomiocarditis por parvovirus contraídos en el útero o inmediatamente después del parto⁽²¹⁾; sin embargo, cuando se trata de animales adultos, la anamnesis al propietario o encargado del animal sobre los antecedentes del perro (y/o camada) es uno de los aspectos fundamentales para orientar las pruebas diagnósticas.

En los animales de nuestro estudio, solamente existían antecedentes de afección concomitante en la hembra de raza Schnauzer con hipotiroidismo congénito (caso clínico 1), así como que el



resto de la camada había muerto poco después del nacimiento con síntomas del aparato respiratorio. Al respecto, algunos estudios⁽¹⁰⁾ ponen de manifiesto la influencia que tienen las yodotironinas junto con las catecolaminas, el aumento del consumo de oxígeno y el débito cardíaco en el cierre del conducto arterioso.

Respecto al cuadro clínico, los perros con persistencia del conducto arterioso pueden presentar letargia, menor crecimiento y taquipnea^(2, 9, 11, 13). En la perra Schnauzer de este estudio solamente la disnea podría atribuirse claramente a la afección cardíaca, ya que el tamaño tan reducido del animal y el resto de los signos clínicos serían perfectamente compatibles con el hipotiroidismo congénito⁽⁸⁾.

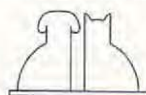
Por otra parte, todos los autores indican que en la mayor parte de los casos de persistencia del conducto arterioso se genera un «desvío izquierda-derecha» basado en la mayor presión sanguínea en la aorta respecto a la pulmonar, que dará lugar a un soplo permanente o de «maquinaria» y sobrecarga de cavidades izquierdas^(2, 9, 13, 14). En las radiografías torácicas generalmente se observa un aumento del tamaño del ventrículo izquierdo, dilatación de la raíz aórtica, arteria pulmonar principal y orejuela auricular izquierda, que dan lugar a la aparición de abultamientos en la sombra cardíaca en las posiciones 1, 2 y 3 del reloj en proyección ventrodorsal^(11, 12, 15); frecuentemente, se observa también un exceso de circulación a través del sistema vascular pulmonar y aumento de tamaño del ventrículo derecho⁽¹¹⁾; estos datos radiológicos se han observado en la perra del caso clínico 1.

Muchos autores indican que en el electrocardiograma se aprecian generalmente ondas P anchas (dilatación de aurícula izquierda) y aumento del voltaje del complejo QRS en DII, III y aVF^(2, 9, 13, 19); en nuestro caso aparecen, efectivamente, ondas P anchas y clara desviación del eje eléctrico hacia la izquierda (15°); otros estudios⁽²⁰⁾ señalan que en cachorros con persistencia del conducto arterioso hasta las 12 semanas no existen diferencias de la evolución normal del electrocardiograma, salvo algunos incrementos en la amplitud del QRS, fácilmente entendible si se tiene en cuenta que, durante las primeras semanas tras el nacimiento, el vector modal QRS en cachorros normales se mueve desde una orientación derecha craneal y ventral hacia una localización izquierda caudal y ventral como consecuencia de los cambios en las circulaciones pulmonar y sistémica. Al respecto, varios autores

resaltan la importancia de los electrocardiogramas seriados tras el nacimiento para poder determinar el tiempo de los cambios normales de dominancia derecha e izquierda, a fin de poder evaluar correctamente las anomalías congénitas^(20, 21).

Mediante ecocardiografía BD se puede visualizar directamente la comunicación entre las dos arterias^(4, 13, 22) desde la base craneal izquierda o desde la posición paraesternal derecha del pequeño eje, en un plano dorsomedial a la aurícula izquierda; sin embargo, la mayor parte de los autores señala que es difícil, basándose en que desde la aorta descendente, el conducto arterioso va transversal, por detrás, hacia la arteria pulmonar y solamente se visualiza cuando el aire pulmonar no se interpone entre el haz de ultrasonidos y el corazón, hecho bastante frecuente en animales con taquipnea, como sucedió en el animal de nuestro estudio; en estos casos, los signos indirectos son sumamente importantes para el diagnóstico^(3, 13, 22), traducéndose en sobrecarga ventricular izquierda sistólica y diastólica, dilatación de la aurícula izquierda, aorta y tronco pulmonar⁽¹³⁾. En la perra Schnauzer se han obtenido valores normales tanto de la pared posterior como del septo interventricular y cifras elevadas de los diámetros ventriculares sistólico y diastólico, aorta y aurícula izquierda, en relación a los datos por otros autores para animales del mismo peso^(1, 4). Así mismo, se han obtenido valores altos de los espesores septales y parietales y bajos de la fracción de acortamiento, al igual que indican otros autores en perros con persistencia del conducto arterioso⁽²²⁾. De los hallazgos físicos, radiográficos, electrocardiográficos y los signos indirectos ecocardiográficos podemos deducir que la perra Schnauzer (caso clínico 1) presentaba un conducto arterioso persistente con desvío izquierda-derecha.

Respecto a la estenosis pulmonar, los datos de la literatura indican que cuando aparece de forma aislada, el defecto afecta a las válvulas, bien por malformación de las mismas, displasias y/o adherencias contra la pared^(2, 21), apareciendo los tipos supra- y subvalvular en la Tetralogía de Fallot⁽²⁾; también se ha descrito la estenosis infundibular⁽¹¹⁾. Por otra parte, según la gravedad del defecto, se ha clasificado en grados 1 (animales asintomáticos) y 2, siendo los animales de este último los que presentan cuadro clínico⁽²⁾ correspondiente a intolerancia al ejercicio, síncope y signos de fallo cardíaco derecho^(9, 14). La obstrucción de la salida del ventrículo derecho a nivel



de las sigmoides ocasiona un aumento de la presión sistólica ventricular que desencadena una hipertrofia de la pared libre del ventrículo derecho y un desplazamiento del septo interventricular hacia el ventrículo izquierdo. Así mismo, el flujo turbulento de la sangre a través de la arteria pulmonar estenosada ocasiona un soplo de eyección sistólico a nivel del 2.º o 3.º espacios intercostales por el lado izquierdo en el tercio más ventral del tórax, así como dilatación postestenótica de la arteria pulmonar principal y de la aurícula derecha, debido a la elevada presión diastólica ventricular y a veces a la regurgitación tricuspídea secundaria a la hipertensión del ventrículo derecho, fundamentalmente. Las consecuencias hemodinámicas de esta obstrucción se traducen a nivel radiológico en cardiomegalia derecha^(12, 15) (borde craneal del corazón apoyado sobre el esternón, en una vista lateral) y el borde cardíaco derecho redondeado (la sombra cardíaca toma la forma de «D» invertida)⁽¹¹⁾ y dilatación del tronco pulmonar en la radiografía ventrodorsal, bien visibles en la Fig. 7, correspondiente al caso clínico 2.

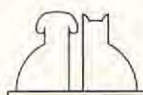
Respecto al electrocardiograma, los datos de la literatura indican que en cachorros con estenosis pulmonar severa aparece hipertrofia ventricular derecha tras el nacimiento, no evolucionando a dominancia izquierda en trazados seriados⁽²⁰⁾; esto se traduce en ondas S profundas en las derivaciones I, II, III y aVF y desviación del eje eléctrico hacia la derecha^(11, 19, 20), hecho corroborado en el animal de nuestro estudio con un eje de -125° . Actualmente se considera que la modificación del eje eléctrico en el tiempo es un concepto nuevo pero prometedor en la vigilancia de la evolución de los perros con estenosis pulmonar⁽²¹⁾.

Mediante ecocardiografía bidimensional puede verse directamente el defecto valvular como una disminución de la amplitud de movimiento de las válvulas pulmonares y modificaciones de la ecogenicidad de las mismas, así como dilatación postestenótica de la arteria pulmonar. Sin embargo, no siempre es fácil la visualización de estos signos directos de acuerdo con que la arteria pulmonar se encuentra bastante craneal en el tórax, dificultando el pulmón el paso de los ultrasonidos^(3, 13, 22). En nuestro estudio, la taquipnea perturbaba mucho la calidad de las imágenes en la pantalla. En estos casos, los signos indirectos observados tanto con el modo bidimensional como tiempo movimiento son bastante indicativos^(3, 13); así, en perros sanos, el tamaño de la pared libre del ventrículo derecho (cuando puede visualizarse) es un

tercio del tamaño de la pared posterior del ventrículo izquierdo⁽³⁾; en nuestro estudio, la dimensión de la pared del ventrículo derecho en sístole es más del doble de la del izquierdo (20,9 mm y 9,3 mm, respectivamente), buen indicador, por tanto, de la hipertrofia de dicha pared. Por otra parte, la hipertensión del ventrículo derecho da lugar a un septo interventricular plano por desplazamiento hacia el ventrículo izquierdo, bien visible en la Fig. 9; ello implica que la distancia entre el punto de máxima apertura de la válvula mitral y el septo interventricular (E-SIV) esté disminuida o sea nula, al igual que en el animal de este estudio.

De los hallazgos físicos, radiográficos, electrocardiográficos y signos indirectos ecocardiográficos y basándose en que no se observaron otras anomalías mediante ecocardiografía (Tetralogía de Fallot, defectos septales, etc.), se puede concluir que la afección de la perra Caniche descrita en este estudio (caso clínico 2) era una estenosis pulmonar, posiblemente de tipo valvular y grado 1 (animal asintomático), a juzgar por la mayor ecogenicidad de las valvas pulmonares visualizadas en imagen en movimiento.

En cuanto a la estenosis aórtica, todos los autores^(2, 3, 12, 14, 23) coinciden en señalar que el defecto que predomina en el perro es el de tipo subvalvular, de ahí que en muchas publicaciones se hable de estenosis subaórtica. Por otra parte, aunque puede estar presente en el momento del nacimiento, los estudios de necropsia sugieren que este defecto evoluciona durante las primeras 4-8 semanas de vida, lo que implica que la no detección de un soplo en cachorros de razas predispuestas en estas fases no descarte la existencia potencial del defecto⁽²⁾. Así mismo, dependiendo de la gravedad del defecto, se ha clasificado en grados del 1 al 3, según se trate de pequeños nódulos en la superficie endocárdica del tabique ventricular por debajo de las sigmoides aórticas, una banda estrecha que se extiende parcialmente cerca de la cámara de salida del ventrículo izquierdo o bien la forma más grave, que se trata de una banda fibrosa que se extiende por todo el tracto de salida del ventrículo izquierdo, por debajo de la válvula aórtica⁽³⁾. Los perros afectados de estenosis subaórtica leve suelen ser asintomáticos, presentando un soplo de eyección tenue que puede confundirse con un murmullo funcional⁽²⁾; este aspecto, junto con que es un proceso que evoluciona después del nacimiento, puede hacer difícil el diagnóstico en las primeras semanas de vida (aspecto importante para los



criadores de razas predispuestas); por el contrario, las formas más graves (grados 2 y 3) muestran fatiga al esfuerzo, síncope o insuficiencia cardíaca izquierda y muertes súbitas. Estos animales son fáciles de reconocer ya que la obstrucción del tracto de salida del ventrículo izquierdo da lugar a un soplo de eyección variable en intensidad en el 4.^o espacio intercostal, en la base del corazón por el lado izquierdo, pudiendo escuchar su propagación por el lado derecho y hacia las carótidas^(2, 13).

Por otra parte, la estenosis en la cámara de salida del ventrículo izquierdo genera un flujo sanguíneo turbulento que da lugar a una dilatación posestenótica de la aorta ascendente y arco aórtico que, a nivel radiográfico, se traduce en un aumento de tamaño de la aorta dentro del mediastino^(11, 15); solamente se ha observado este hecho en el Pastor belga debido posiblemente a la mayor edad del animal, que ha permitido mayores modificaciones en las estructuras cardíacas. Algunos autores indican que en sus estudios no todos los animales diagnosticados de estenosis aórtica presentaban signos radiográficos de cardiomegalia izquierda⁽²³⁾.

Respecto al electrocardiograma, éste puede ser normal (formas leves) o presentar desviación del eje eléctrico hacia la izquierda y/o amplitud de la onda R con eje frontal normal, así como ensanchamiento del complejo QRS^(2, 19). También se describe la presencia de complejos ventriculares prematuros (CVP) aislados y depresión del segmento ST, compatible con la isquemia miocárdica y la hipertrofia del ventrículo izquierdo⁽²⁾. En nuestro caso se observó gran voltaje del complejo QRS en la perra Boxer, algún complejo ventricular prematuro en el Pastor belga, y en los dos depresión del segmento ST.

Todos los autores^(3, 12, 22) coinciden en señalar la utilidad de la ecocardiografía en la diferenciación de las causas que obstruyen la salida del ventrículo izquierdo; los principales hallazgos con el modo bidimensional se centran en la visualización directa de la estenosis por debajo de las sigmoides aórticas, como se ha indicado en los casos clínicos 3 y 4. Los signos indirectos corresponden a hipertrofia concéntrica de las paredes del ventrículo izquierdo y dilatación posestenótica de la aorta^(3, 22, 23), como se observa en la Fig. 16 (caso clínico 3).

Algunos autores señalan la importancia que tiene para el diagnóstico el menor tamaño del diámetro del tracto de salida del ventrículo izquierdo en relación a la aorta en las sigmoides⁽²³⁾.

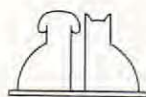
Por otra parte, respecto al análisis cuantitativo, en ambos animales (casos clínicos 3 y 4) aparece hipertrofia tanto del septo interventricular como de la pared posterior, más acusada en esta última, y reducida cavidad ventricular izquierda, tanto en sístole como en diástole, en relación a los valores normales dados por los diferentes autores^(1, 4) en perros sanos. La fracción de acortamiento, considerada como un índice importante de la contractilidad miocárdica, aparece normal en el Pastor belga y algo elevada en el Boxer, lo que sugiere que el ventrículo izquierdo aún contrae bien, hecho indicado por otros autores^(22, 23).

Respecto a la relación aurícula izquierda/aorta, los datos de la literatura^(3, 22, 23) indican que en perros con estenosis subaórtica puede encontrarse algo elevada, debido a la dilatación de la aurícula izquierda; en nuestro caso solamente aparece elevado este índice en el Pastor belga, lo que podría ser debido, al igual que indicamos para la radiografía, a la mayor edad del animal, que implicaría mayores cambios en las estructuras cardíacas.

Por todo ello, se puede concluir que los perros de los casos clínicos 3 y 4 presentan una estenosis subaórtica moderada, basándonos en que ninguno presentaba signos de fallo cardíaco izquierdo y la fracción de acortamiento era normal.

De lo expuesto anteriormente se deduce que para enfocar un diagnóstico correcto de las anomalías cardiovasculares, los ecocardiogramas deben interpretarse en unión con los datos derivados del examen físico, radiografías torácicas y electrocardiogramas, incidiendo en los aspectos referentes a la raza y edad del animal, punto de máxima intensidad del soplo, presencia de dilatación o hipertrofia ventricular, hiper o hipocirculación pulmonar y tamaño de los grandes vasos. Al respecto, los diferentes autores indican que, cuando los datos clínicos se combinan con las informaciones obtenidas por ecocardiografía BD y TM (signos directos e indirectos), se pueden diagnosticar la mayor parte de los defectos cardíacos congénitos de una forma no invasiva^(3, 22).

Sin embargo, no cabe duda que, a pesar de los aspectos económicos, las ventajas que ofrece la tecnología Doppler en la localización de las alteraciones de la anatomía cardíaca y en la valoración del grado de severidad constituyen, al igual que en medicina humana, la pieza fundamental en la valoración de los índices de funcionalidad cardíaca de una forma objetiva y no invasiva^(5, 6).



BIBLIOGRAFÍA.

1. Bayón, A., Fernández del Palacio, M.ª J., Montes, A., Gutiérrez, C. M-mode echocardiography study in growing Spanish mastiffs. *J. Small Anim. Pract.* 35: 473-479, 1994.
2. Bonagura, J.D. Cardiopatías congénitas. En: Ettinger, S.J., editor. Tratado de Medicina Interna Veterinaria. Tomo II. 3.ª ed. Inter-Médica. Buenos Aires, pp. 1.038-1.091, 1992.
3. Bonagura, J.D., Herring, D.S. Echocardiography. Congenital heart disease. *Vet. Clin North Am.: Small Anim. Pract.* 15 (6): 1.195-1.208, 1985.
4. Bonagura, J.D., O'Grady, M.R., Herring, D.S. Echocardiography. Principles of interpretation. *Vet. Clin. North Am.: Small Anim. Pract.* 15 (6): 1.177-1.194, 1985.
5. Darke, P. Ecocardiografía Doppler en pequeños animales. *Vet. International* 2: 3-13, 1990.
6. Darke, P.G.G., Bonagura, J.D., Miller, M. Transducer orientation for Doppler echocardiography in dogs. *J. Small Anim. Pract.* 34: 2-8,
7. Detweiler, D.K., Patterson, D.F. Prevalence and types of cardiovascular disease in dogs. *Am. N.J. Acad. Sci.* 127: 481-489, 1967.
8. Feldman, C., Nelson, R.W. Endocrinología y reproducción canina y felina. Inter-Médica. Buenos Aires, 1991.
9. Guitart, P. Diagnóstico incruento de las principales anomalías cardiovasculares congénitas en el perro y el gato. Premios Fundación Purina. Ed. Fundación Purina, 9-41, 1991.
10. Heyman, M.A., Iwamoto, H.S., Rudolph, A.M. Factors affecting changes in the neonatal systemic circulation. *Ann. Rev. Physiol.* 43: 371-383, 1981.
11. Holmer, D.L. Diagnóstico diferencial de alteraciones cardíacas congénitas. En: Binnington, A.G., Cockshutt, J.R., editores. Toma de decisiones en Cirugía de tejidos blandos en pequeños animales. 1.ª ed. español. Interamericana McGraw-Hill. México, pp. 80-87, 1991.
12. Kealy, J.K. Diagnostic radiology of the dog and cat. W.B. Company. Filadelfia. pp. 213-253, 1979.
13. Le Bobinnec, G. Cardiopathies congénitales. La Revolution Cardiaque. C.N.V.S.P.A. Belle Ile en Mer. pp. 261-267, 1989.
14. McIntosh, J., Holmberg, D.L. The cardiovascular system. En: Hoskins, J.D. Veterinary pediatrics: dogs and cats from birth to six months. Filadelfia: W.B. Saunders Company, 43-70, 1990.
15. Owens, J.M. Radiographic interpretation for the small animal clinician. Ralston Purina Company, Missouri. pp. 117-126, 1982.
16. Patterson, D.F. Epidemiologic and genetic studies of congenital heart disease in the dog. *Circulation Research* 23: 171-202, 1968.
17. Sahn, D.J., De Maria, A., Kisslo, J. Recommendations regarding quantitative in M-Mode ecocardiography: results of a survey of echocardiographic measurements. *Circulation* 58: 1.072-1.083, 1978.
18. Thomas, W.P. Two-dimensional, real-time echocardiography in the dog. Technique and anatomic validation. *Vet. Radiol.* 25 (2): 50-64, 1984.
19. Tilley, L.P. Essentials of canine and feline electrocardiography. 2.ª Ed. Lea and Febiger. Filadelfia. pp. 57-85, 1985.
20. Trautvetter, E., Detweiler, F.K., Bohn, F.K., Patterson, D.F. Evolution of the electrocardiogram in young dogs with congenital heart disease leading to right ventricular hypertrophy. *J. Electrocardiology* 14 (3): 275-282, 1981.
21. Verhelst, S. Cardiopathie congénitale. *L'Action Vét.* 1.105: 17-22, 1989.
22. Wingfield, W.E., Boon, J.A. Echocardiography for the diagnosis of congenital heart defects in the dog. *Vet. Clin. North Am.: Small Anim. Pract.* 17 (3): 735-753, 1987.
23. Wingfield, W.E., Boon, J.A., Miller, Ch.W. Echocardiographic assessment of congenital aortic stenosis. *JAVMA* 6 (15): 673-676, 1983.

