

DIAGNÓSTICO RADIOLÓGICO DE LA FRACTURA DE LA APÓFISIS CORONOIDES MEDIAL DEL CÚBITO EN EL PERRO.

A. Roldán, E. M. Hernández, R. Lucena,
M. Novales.

Dpto. Medicina y Cirugía Animal. Facultad de
Veterinaria de Córdoba. Hospital Clínico.
Campus de Rabanales.
Ctra. Madrid-Cádiz, km 396.
14014 Córdoba.

RESUMEN.

En este trabajo se describen los signos radiológicos de la fractura de la apófisis coronoides medial del cúbito (FAC) en 22 perros de diferentes razas cuyas edades estaban comprendidas entre los 5 meses y los 8 años. En todos los casos se realizaron radiografías de ambos codos en las proyecciones craneolateral-caudomedial, mediolateral, mediolateral flexionada y craneocaudal. Las proyecciones craneolateral-caudomedial, y mediolateral resultaron las más valiosas desde un punto de vista diagnóstico mientras que las dos restantes aportaron una información complementaria.

Palabras clave: Fractura apófisis coronoides; Codo; Perro.

ABSTRACT.

The radiological signs of fragmented medial coronoid process (FCP) were described in 22 dogs of different breeds with an age ranged from 5 months to 8 years old. A study of both elbows was performed in all dogs by means of craneolateral-caudomedial, mediolateral, flexed mediolateral and craneocaudal views. The craneolateral-caudomedial and mediolateral views resulted more diagnostic than the remaining ones which only showed ancillary information to the disease.

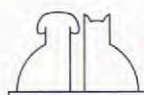
Key words: Fragmented coronoid process; Elbow; Dog.

INTRODUCCIÓN.

La fractura de la apófisis coronoides medial del cúbito (FAC), junto con la falta de unión de la apófisis ancónea y con la osteocondrosis del cóndilo medial del húmero, constituyen un grupo de enfermedades del perro que presentan un mecanismo etiopatogénico común quedando englobadas bajo el término de genérico de osteocondrosis del codo^(7, 9, 18, 23, 24, 26).

El origen de este proceso se encuentra en el desarrollo anormal de la cisura troclear del cúbito, la cual aparece suavemente elíptica con un radio de curvatura demasiado pequeño para englobar a

la tróclea del húmero. Esto va a provocar un mal acoplamiento (incongruencia) de las distintas estructuras anatómicas de la articulación del codo, dando lugar a una sobrecarga en la apófisis coronoides medial del cúbito que está más desarrollada que la lateral^(16, 27), predisponiendo a la aparición de la enfermedad⁽³³⁾. Sin embargo, otros autores opinan que esta patología puede originarse como consecuencia de un menor crecimiento del radio, dando lugar a una mayor sobrecarga en este nivel⁽¹¹⁾. Hazewinkel (1997) señala en estudios realizados en el Bernese Mountain que el desarrollo de esta enfermedad puede estar ligado a la existencia de un gen autosómico recesivo.



Debido a que la apófisis coronoides, al contrario que la ancónea, no posee un centro de osificación propio se debe hablar de fractura y no de falta de unión de la apófisis coronoides^(9, 10).

Esta alteración se presenta con mayor frecuencia en los machos que en las hembras^(3, 4, 6, 12, 16, 21, 25), entre los 4 y 10 meses de edad^(3, 6, 16, 18, 30, 32) siendo las razas de mayor afectación el Bernese Mountain^(11, 28), el Rottweiler^(4, 6, 8, 16, 28, 30), el Pastor alsaciano^(6, 28), el Chow-Chow^(6, 28) y el Pastor alemán^(3, 4, 8, 19, 26). Existen dos razas de perros especialmente afectadas, el Labrador con una incidencia del 20-25% de la población⁽¹¹⁾ y el Bernese Mountain en los que se estima que existe entre un 50%-70% de afectaciones en la población^(11, 28).

Los síntomas principales son: cojera^(3, 4, 13, 15, 16, 19, 25, 26) que empeora después del ejercicio^(3, 13, 16, 28, 30), distensión articular⁽¹¹⁾, dolor a la manipulación del codo^(1, 3, 13, 16, 26) especialmente si se realiza una hiperextensión de la articulación acompañada de rotación externa del antebrazo⁽¹¹⁾, crepitación de la articulación^(4, 13, 16, 26, 28) y disminución de la movilidad articular^(3, 4, 13, 28). Estos signos clínicos pueden permanecer durante semanas o meses, ocasionando tras un tiempo una enfermedad degenerativa articular en el codo⁽²⁵⁾.

La fractura de la apófisis coronoides medial puede presentarse asociada a otras patologías, tales como la falta de unión de la apófisis ancónea, la osteocondrosis del cóndilo medial del

húmero o los cierres prematuros de las placas de crecimiento^(4, 6, 10, 17, 26, 31, 32, 34).

En un trabajo anterior⁽²¹⁾ describimos las alteraciones radiológicas del codo en el perro, incluidas las de esta patología. En este estudio se pretende profundizar sobre los signos radiológicos de esta enfermedad aportando los porcentajes de incidencia de cada uno de ellos y su forma de presentación en las distintas proyecciones radiográficas.

MATERIAL Y MÉTODOS.

Se estudiaron 22 perros, 17 machos y 5 hembras, de edades comprendidas entre los cinco meses y los ocho años y de diferentes razas (Tabla I). Los animales fueron seleccionados por presentar dolor a la manipulación del codo, acompañado o no de cojera.

En todos los perros se estudiaron los dos codos en las proyecciones mediolateral (ML), craneocaudal (Cr-Cd), craneolateral-caudomedial (CrL-CdM), y mediolateral flexionada (ML flex) (Figs. 1, 2, 3 y 4).

El estudio radiológico se realizó con un aparato de Rx fijo de ánodo giratorio, marca Elema-Schonander, modelo Triple Optimatic 1024. Se utilizaron chasis con pantallas intensificadoras universales de la marca Curix y de sensibilidad azul. La película utilizada fue la Curix RP2 de la marca Agfa. Los factores de exposición utilizados variaron entre los 40-50 kVp y 3,2-6,4 mAs. y la distancia fuente imagen fue de 100 cm.

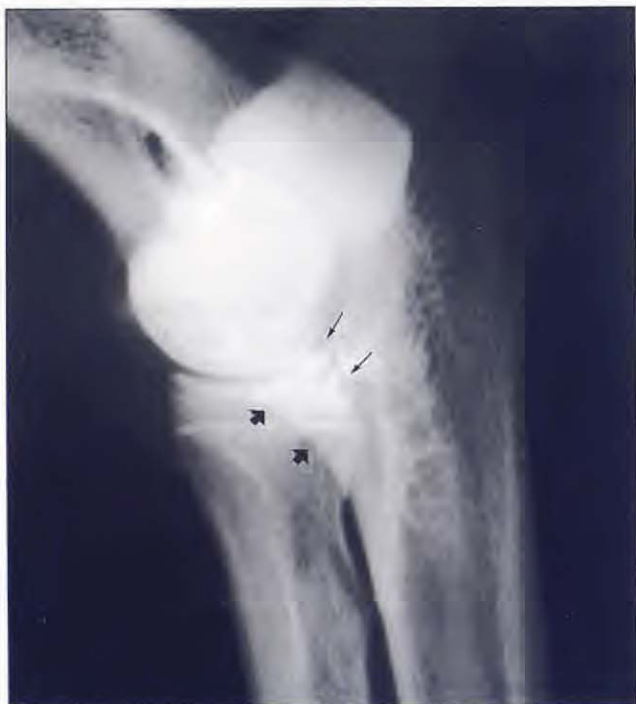

Fig. 1. Proyección mediolateral (ML) de un codo normal. Se destaca la apófisis coronoides lateral (→) y medial del cúbito (➡).

Tabla I. Reseña de la población estudiada. La edad se expresa en meses.

Nº	Raza	Sexo	Edad
1	Rottweiler	Macho	7
2	Fila brasileño	Hembra	5
3	Pastor alemán	Macho	7
4	Rottweiler	Macho	11
5	Rottweiler	Hembra	11
6	Rottweiler	Hembra	14
7	Pastor belga	Macho	7
8	Mastín español	Macho	5
9	Rottweiler	Macho	14
10	Labrador Retriever	Macho	18
11	Mastín esp. x P. alemán	Macho	24
12	Pastor alemán	Hembra	31
13	Labrador Retriever	Macho	14
14	Pastor alemán	Macho	30
15	Mastín español	Macho	5
16	Pastor alemán	Macho	7
17	Labrador Retriever	Macho	36
18	Dobermann	Macho	96
19	Pastor alemán	Hembra	11
20	Pastor alemán	Macho	96
21	Pastor alemán	Macho	48
22	Pastor alemán	Macho	72

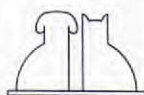

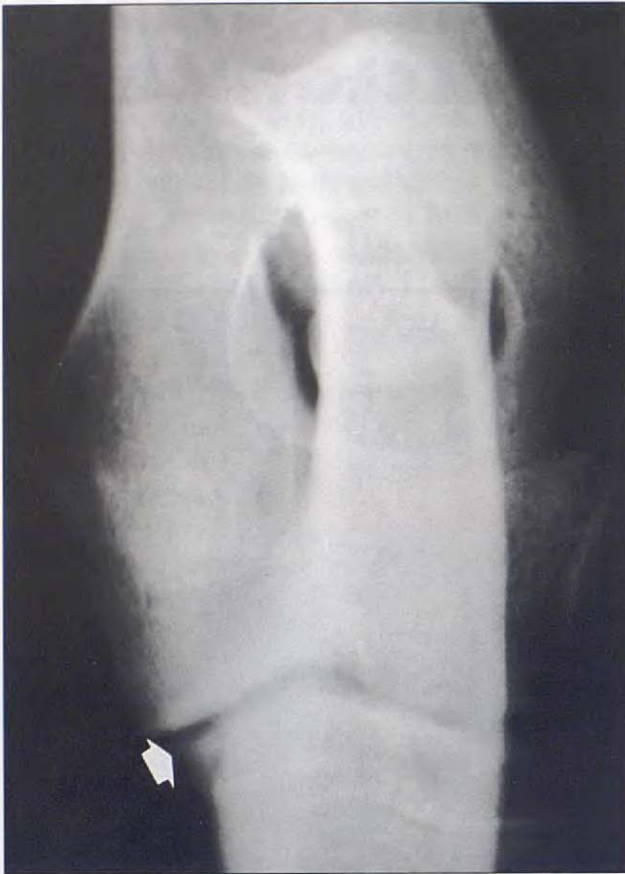


Fig. 2. Proyección craneocaudal (Cr-Cd) de un codo normal. Apófisis coronoides medial. (↔).

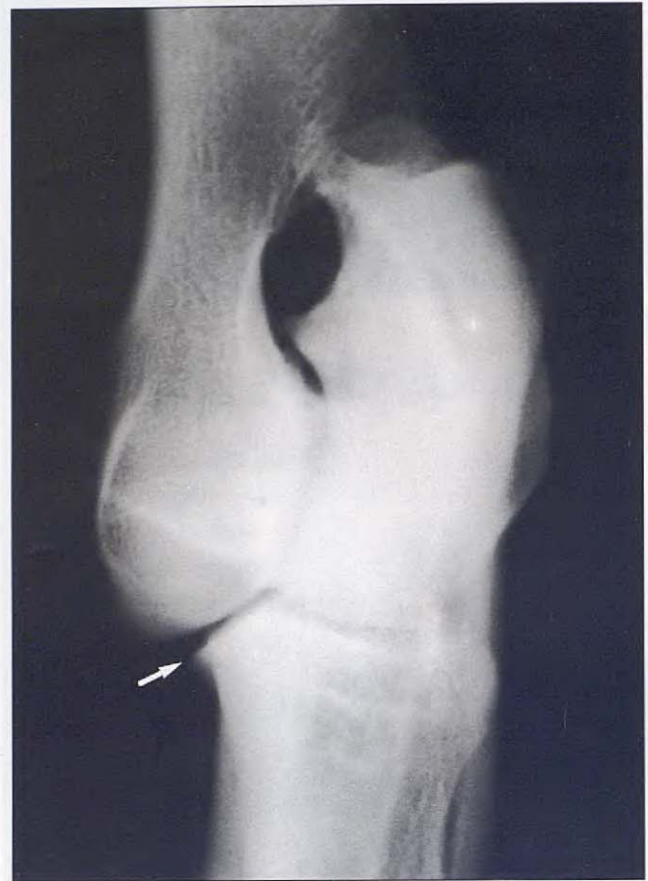

Fig. 3. Proyección craneolateral-caudomedial (CrL-CdM). Apófisis coronoides medial (↔).

Tabla II. Características radiológicas de los perros con FAC.

(AA = Apófisis ancónea; ER = Epifisis craneal del radio; CH = Cóndilos humerales; + = Presente; - = Ausente; +* = Presente en toda la cisura troclear).

Nº	Presentación	Incongruencia	Esclerosis subtrocl.	Osteofitos			Remodelación cara articular
				AA	ER	CH	
1	Unilat./Aguda	+	-	+	-	-	-
2	Unilat./Aguda	+	-	-	-	-	-
3	Bilat./Aguda	+	+	+	+	+	Medial
4	Unilat./Aguda	+	-	-	+	-	Medial
5	Unilat./Aguda	+	-	-	-	-	Medial
6	Unilat./Crónica	+	-	+	-	-	-
7	Unilat./Crónica	+	+*	-	-	+	Medial
8	Unilat./Crónica	+	+	+	-	+	-
9	Unilat./Crónica	+	+	+	-	-	Med. y Lat.
10	Unilat./Crónica	+	+	+	+	+	-
11	Unilat./Crónica	+	+	+	+	+	Medial
12	Unilat./Crónica	+	-	+	+	+	Medial
13	Unilat./Crónica	+	+*	+	+	+	Med. y Lat.
14	Unilat./Crónica	+	+	+	+	+	-
15	Unilat./Crónica	+	+*	-	-	-	Med. y Lat.
16	Bilat./Crónica	+	+	+	+	+	Medial
17	Unilat./Muy Crónica	+	+	+	+	+	Medial
18	Unilat./Muy Crónica	+	+	+	+	+	Med. y Lat.
19	Unilat./Muy Crónica	+	+	+	+	+	Medial
20	Unilat./Muy Crónica	+	+*	+	+	+	Med. y Lat.
21	Unilat./Muy Crónica	+	+	+	+	+	Med. y Lat.
22	Bilat./Muy Crónica	+	+	+	+	+	Med. y Lat.

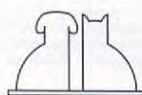

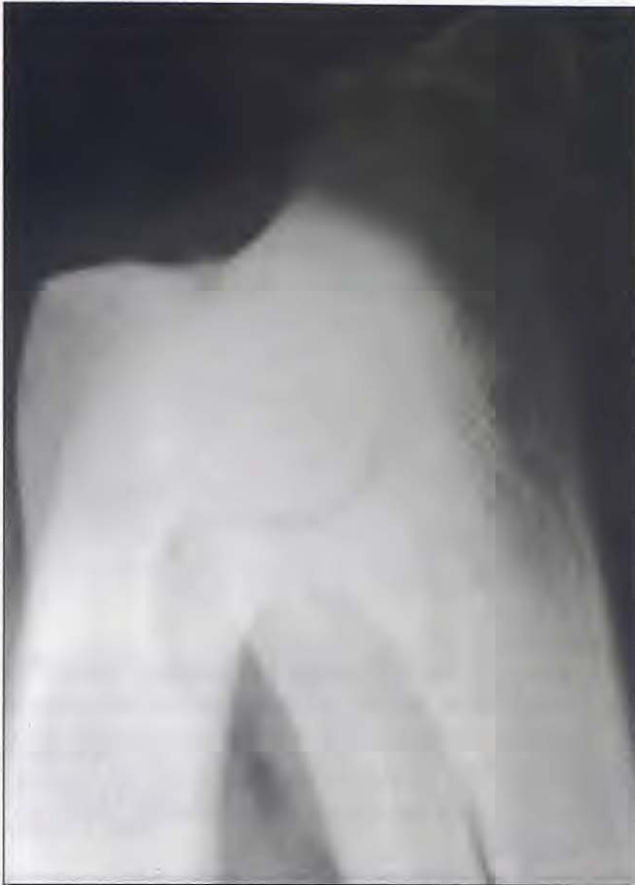


Fig. 4. Proyección mediolateral flexionada. Está ligeramente subexpuesta para destacar la apófisis ancónea.

RESULTADOS.

En la Tabla II se exponen las características radiológicas de los perros afectados. En 25 de las extremidades estudiadas se evidenciaron signos radiológicos de la enfermedad. En 19 perros (86,36%) se desarrolló unilateralmente y en 3 (13,63%) fue bilateral afectándose por igual las dos extremidades.

Esta patología se presentó, principalmente, en los dos primeros años de vida del perro y se observó cómo los animales presentaban dolor a la manipulación del codo y en la mayoría de los casos existía una cojera que empeoraba con el ejercicio. En los casos más crónicos los perros mostraron rigidez después del ejercicio. Por otro lado, la extremidad estaba deformada con una rotación externa de la porción distal de ésta y cuando se manipulaba el codo el animal mostraba dolor, existiendo en cuatro perros crepitación articular.

En el estudio radiológico la fractura se observó, mediante la proyección craneolateral-caudomedial, en trece extremidades (52%). En todos los casos, se observaron signos de incongruencia y de

remodelación articular. Estos últimos se manifestaron en forma de esclerosis subtrocLEAR, en diecinueve extremidades (76%). En 4 casos de estos 19, la esclerosis fue completa, extendiéndose a lo largo de la cisura troclear del cúbito. Por otro lado, aparecieron osteofitos en el borde dorsal de la apófisis ancónea (80% de los casos), cranealmente a los cóndilos humerales (68%), en el borde craneal de la epífisis proximal del radio (68%) y en los epicóndilos humerales (8%). Además se pudo ver remodelación en la cara medial de la articulación en un 76% de los casos, observándose como en 8 de estos 19 perros se presentaba la remodelación en la cara lateral.

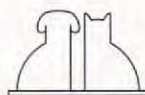
En casos muy crónicos se observó mineralización distrófica periarticular (5 codos, 20%) y presencia de un escalón entre la apófisis coronoides y la epífisis proximal del radio como consecuencia de un menor crecimiento de éste (6 casos, 24%). Como hallazgos aislados se observaron una fractura chip en la cara medial de la articulación y una lesión erosiva en la fosa olecraniana.

DISCUSIÓN.

Esta patología se presentó en 17 machos y 5 hembras de edades comprendidas entre los cinco meses y los ocho años, datos que coincidieron con los descritos en la bibliografía^(3, 4, 6, 16, 25). A diferencia de otros autores^(26, 33) en nuestro estudio la presentación unilateral (86,36%) fue más frecuente que la bilateral.

Los síntomas clínicos coincidieron con los descritos para esta enfermedad en la bibliografía^(3, 13, 16, 25, 28). La observación radiológica de la fractura de la apófisis fue el signo más evidente de la presencia de la enfermedad^(1, 4, 13, 14, 32), aunque su apreciación no era siempre posible^(1, 13, 14, 28, 29, 32) hecho que nos ocurrió en trece extremidades (52%). Para su observación es necesario recurrir a la proyección craneolateral-caudomedial^(5, 6, 31) ya que separa dicha apófisis de la epífisis proximal del radio.

En aquellos casos en los que no se pudo apreciar la fractura, se recurrió a otros signos radiológicos para su diagnóstico. De esta forma los perros con fractura de la apófisis coronoides medial del cúbito manifestaban, salvo en casos muy precoces, unos signos secundarios indicativos de que se estaba instaurando una enfermedad degenerativa articular. Estos signos de degeneración ósea se presentaban bajo dos formas princi-



pales: en forma de incongruencia articular y en forma de remodelación ósea.

La **incongruencia articular** implica una mala adaptación entre las distintas estructuras óseas del codo (húmero, cúbito y radio). En nuestro estudio apareció en todos los casos de forma constante y precoz. Se observó en las proyecciones mediolateral y mediolateral flexionada mediante los siguientes signos radiológicos:

- En la **proyección mediolateral** en forma de un desplazamiento craneal de los cóndilos del húmero sobre la epífisis proximal del radio (Fig. 5), dejando un hueco entre los cóndilos y la cisura troclear cubital y la epífisis proximal del radio. Estos signos coincidieron con los descritos por otros autores^(20, 25, 26, 33). También se pudo observar (24%) la presencia de un escalón entre la apófisis coronoides y la cara articular de la epífisis proximal del radio^(25, 26), aumentando los espacios articulares humerorradial^(16, 21, 26, 34) y humerocubital^(26, 33). En nuestra experiencia dichos signos radiológicos son relativamente precoces apareciendo antes de que se manifieste la remodelación ósea.

Queremos destacar que la observación de una discreta incongruencia articular es difícil de apreciar si no se realiza la radiografía con la extremi-

dad correctamente colocada y con el haz primario de Rx debidamente centrado. En nuestra opinión los errores más frecuentes son: 1) realizar la radiografía mediolateral con la extremidad no suficientemente extendida, lo que provoca el desplazamiento caudal de los cóndilos del húmero dentro del espacio articular, con lo que si existe una ligera subluxación, ésta no será apreciada; 2) centrar el haz primario de Rx distalmente al epicóndilo medial, quedando la apófisis coronoides medial desplazada distalmente de su posición anatómica, lo que produce una falsa imagen de incongruencia articular (Fig. 6).

- La **proyección mediolateral flexionada** impide apreciar el desplazamiento craneal de los cóndilos del húmero, pero sí permite observar un contacto desigual entre éstos y la epífisis proximal del radio, signo que no aparece descrito en la bibliografía consultada.

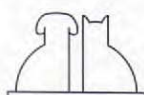
La **remodelación ósea** se produce en fases más avanzadas de la enfermedad y los signos radiológicos se pueden dividir en tres grandes grupos: presencia de osteofitos, cambios en la morfología de la apófisis coronoides medial y esclero-

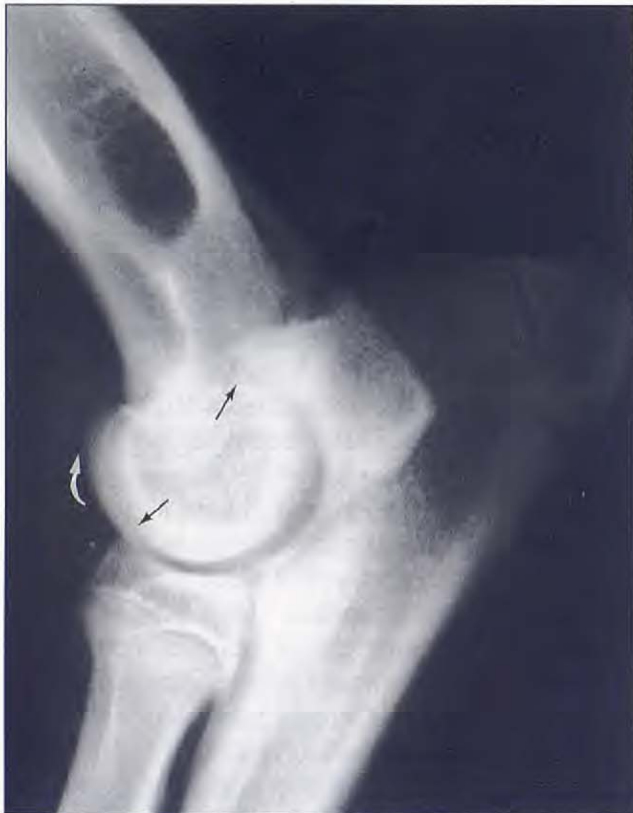

Fig. 5. FAC. Desplazamiento craneal de los cóndilos del húmero (↷). Incongruencia articular. Existen zonas de mayor contacto de los cóndilos del húmero con la apófisis ancónea y la epífisis del radio (→).

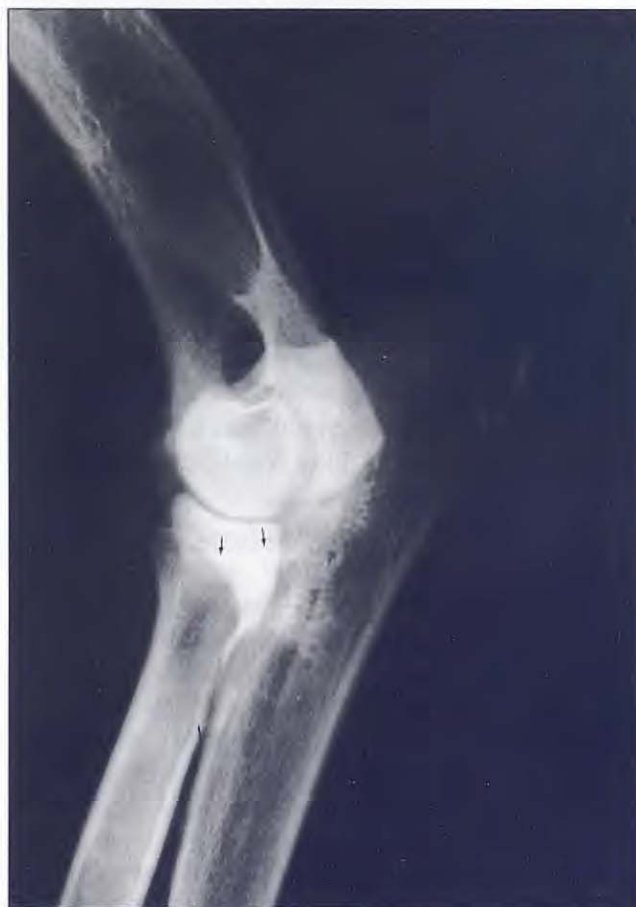

Fig. 6. Proyección ML de un codo normal. El haz primario de Rx está mal centrado por lo que se separan los cóndilos del húmero y se desplaza distalmente la apófisis ancónea (→) (Comparar con la Fig. 1).



sis en la cisura troclear del cúbito. Estos signos de remodelación se observan bien en la proyección mediolateral. En ella, los osteofitos aparecen en cuatro localizaciones diferentes^(3-6, 13, 27, 31, 33): a) sobre el borde dorsal de la apófisis ancónea (Fig. 7); signo que es el primero en aparecer y en nuestro caso fue el más constante, apareciendo en un total de 20 codos de los 25 estudiados (80%).

b) sobre la porción craneal de los cóndilos del húmero (68%); c) sobre la porción craneal de la epífisis proximal del radio (68%) y d) sobre los epicóndilos humerales (8%).

En relación con la esclerosis de la cisura troclear del cúbito (esclerosis subtrocLEAR) descrita en la bibliografía^(5, 18, 25, 33) se ha encontrado como un signo prácticamente constante que se repite en 19

de los 25 codos afectados (76 %). Sin embargo, la afectación de la cisura troclear no fue siempre la misma y pensamos que habría que diferenciar entre lo que es una esclerosis localizada en la porción más distal de dicha cisura, que coincide con la descrita por Berry (1992), y otras formas de esclerosis, que se extienden a lo largo de toda la cisura, llegando hasta la apófisis ancónea (Fig. 8).

En las proyecciones craneocaudal (Fig. 9) y craneolateral-caudomedial (Fig. 10) se pueden estudiar la presencia de signos de remodelación ósea (en forma de osteofitos sobre los cóndilos del húmero y la epífisis proximal del radio) de las caras medial y lateral de la articulación. En nuestro trabajo observamos cómo la remodelación en la cara medial (76%) fue mayor que en la cara lateral, presentándose esta última generalmente en los casos más avanzados (Fig. 11)^(3, 4, 3, 25, 31).

La mineralización distrófica, observada en un 20% de los casos, representa la degeneración de los tejidos blandos periarticulares y que, en consecuencia, sólo se presenta en los casos muy crónicos. Este signo se observó mejor en las proyecciones craneocaudal y craneolateral-caudomedial aunque también pudo observarse en la proyección mediolateral.

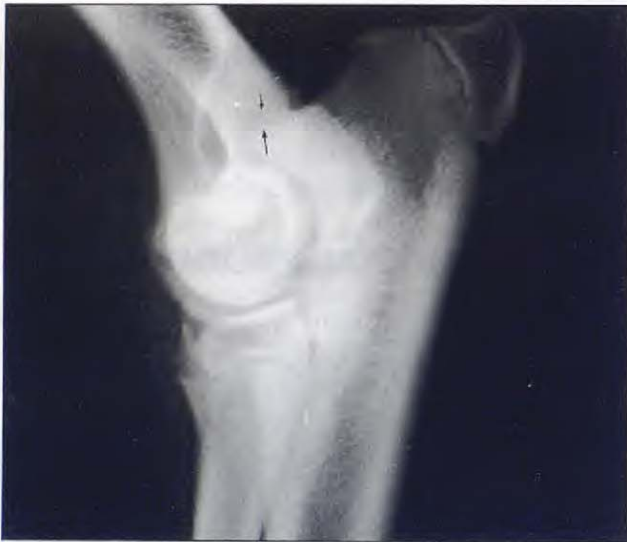

Fig. 7. FAC en fase inicial. Osteofito sobre la apófisis ancónea (→).

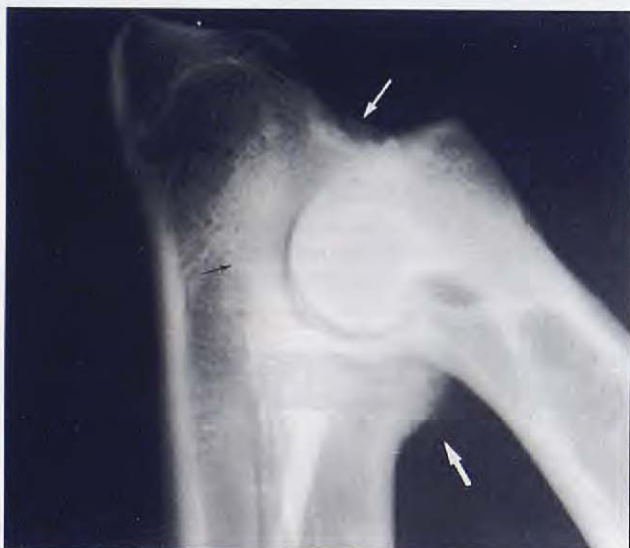

Fig. 8. FAC en fase crónica. Osteofitos sobre la apófisis ancónea (↔) y la epífisis proximal del radio (↔). Esclerosis a lo largo de la cisura troclear del cúbito (↔).

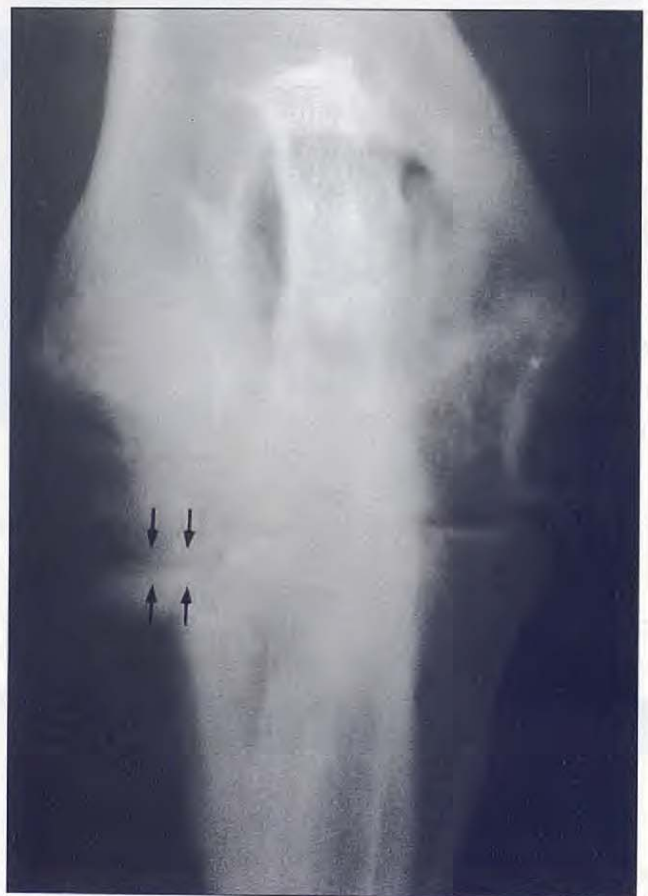

Fig. 9. FAC. Colapso del espacio articular medial y remodelación de la apófisis coronoides.

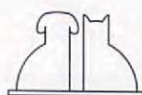

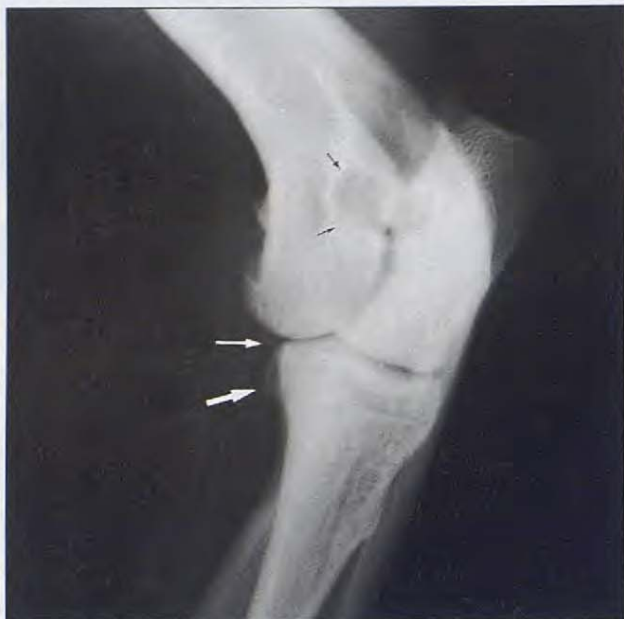


Fig. 10. FAC. Osteofito en la apófisis coronoides (\rightleftharpoons), ratón articular (\Rightarrow) y lesiones erosivas en húmero (\rightarrow).

En dos animales se apreció una lesión erosiva producida por el rozamiento de la apófisis ancónea muy remodelada con los cóndilos del húmero (Figs. 10 y 11), lo cual es signo de cronicidad de la lesión.

En conclusión, en base a este estudio recomendamos, en caso de sospecha de fractura de la coronoides medial, realizar primero una radiografía en proyección craneolateral-caudomedial que nos permita observar la fractura de la apófisis. Si no se aprecia directamente la fractura, lo cual no es infrecuente, se debe realizar una radiografía mediolateral (bien centrada), valorando la incongruencia articular, la morfología de la apófisis coronoides, el grado de esclerosis de la cisura troclear y la presencia de un muy discreto osteofito en el borde dorsal de la apófisis ancónea. Las proyecciones craneocaudal y mediolateral flexionada aún siendo importantes aportan una información complementaria para el diagnóstico.

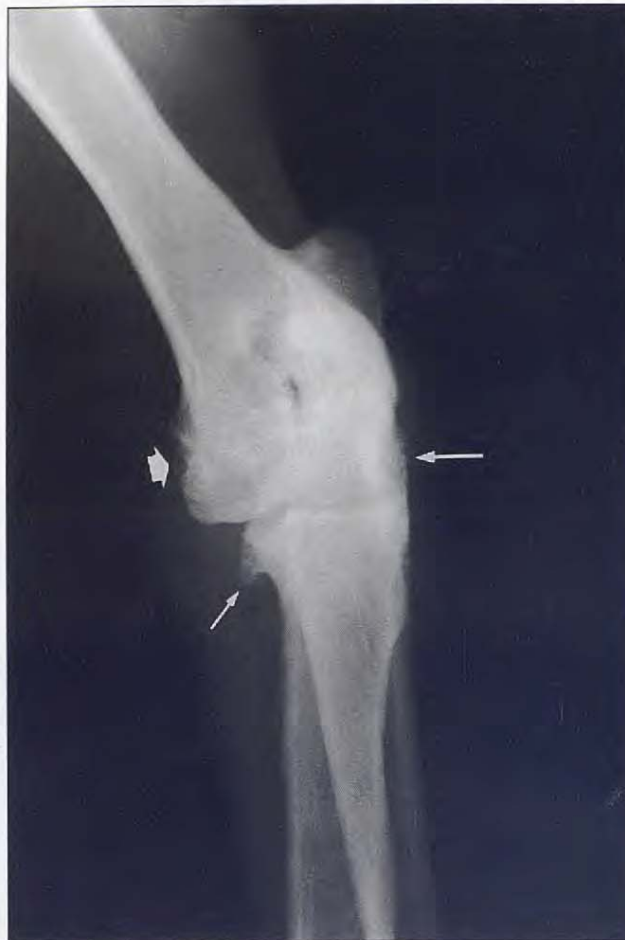

Fig. 11. FAC muy crónico. Aparece fracturada y remodelada la apófisis coronoides (\rightleftharpoons). En estos casos remodelación se extiende a lo largo de las caras medial (\rightarrow) y lateral (\leftarrow) de la articulación.

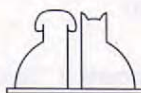
A nuestro juicio los restantes signos radiológicos descritos son de menor importancia y aparecen solamente en estados avanzados de la enfermedad.

AGRADECIMIENTOS.

A D. Estebán Tarradas del Servicio de Fotografía de la Facultad de Medicina de Córdoba

BIBLIOGRAFÍA.

1. Agut A. Articulación del codo. En: Sánchez-Valverde, MA (Ed): Traumatología y ortopedia de pequeños animales, Interamericana-Mc Graw-Hill. Madrid, 1997: 243-251.
2. Begon D. Sémologie radiologique osseuse. *Rec Méd Vét* 1984; 160: 279-284.
3. Bennett D. Joint disease. En: Chandler, E.A., Sutton J.B., Thompson D.J., (Eds): Canine Medicine and Therapeutic. (2nd ed), Blackwell Scientific Publications. Oxford, 1984: 124-205.
4. Bennett D, Duff RI, Kene RO, Lee R. Osteochondritis dissecans and fragmentation of the coronoid process in the elbow joint of the dog. *Vet Rec* 1981; 109: 329-336.
5. Berry CR. Evaluation of the canine elbow for fragmented medial coronoid process. *Vet Radiol & Ultrasound* 1992; 33: 273-27.
6. Denny HR, Gibbs C. The surgical treatment of osteochondritis dissecans and ununited coronoid process in the canine elbow joint. *J Small Anim Pract* 1980; 21: 323-331.
7. Fox SM, Walker AM. The etiopathogenesis of osteochondrosis (Symposium on osteochondrosis in dogs). *Vet Med* 1993; 116-122.
8. Fuente de la J. Displasia de codo. Casos clínicos. 32 Congreso Nacional de A.V.E.P.A. Sevilla, 1997:352.
9. Guaguère-Lucas J. Les osteochondroses du chien: note 1: etude generale. *Pract Méd Chirur Anim Cie* 1992; 27: 199-208.
10. Hare WCD. The ages at which the centers of ossification appear roentgenographically in the limb bones of the dog. *Am J Vet Res* 1961; 22: 825-835.



11. Hazewinkel HAW. Elbow displasia. 32 Congreso Nacional de A.V.E.P.A Sevilla, 1997; 19-22.
12. Henry B. Radiographic diagnosis and surgical management of fragmented medial coronoid process in dogs. *J Am Vet Med Assoc* 1984; 184: 799-805.
13. Houlton JEF. Osteochondrosis of the shoulder and elbow joints in dogs. *J Small Anim Pract* 1984; 25: 399-413.
14. Kealy JK. Diagnostic Radiology of the dog and cat. (2nd ed). WB Saunders, Philadelphia, 1987.
15. Lasaoa JM. Extremidad anterior. En: Agut A. y Sánchez-Valverde MA Radiodiagnóstico en pequeños animales, Interamericana-Mc Graw-Hill. Madrid, 1992; 113-133.
16. Lewis DD, Parker RB, Hager DA. Fragmented medial coronoid process of the canine elbow. *Comp. Cont Ed (small animal)* 1989; 11: 703-716.
17. Mahoney PN, Lamb CR. Articular, periarticular and juxtaarticular calcified bodies in the dog and cat: a radiologic review. *Vet Radiol & Ultrasound* 1996; 37: 3-19.
18. Mason TA, Lavelle RB, Skipper SC, Wrigley WR. Osteochondrosis of the elbow joint in young dogs. *J Small Anim Pract* 1980; 21: 641-656.
19. Meyer-Lindenberg A. Angeborene und erworbene Erkrankungen des Ellbogengelenks beim Hund. Häufigkeit, Diagnostik und Behandlungsergebnisse der Jahre 1985 bis 1989. Hannover, 1991; 167 pp. Disertación.
20. Novales M, López R, Ginel PJ, Martín E, Lucena R, Molleda JM. Errores de diagnóstico en la interpretación de radiografías del perro. III Jornadas internacionales de la SECIVE. León, 1994; 104.
21. Novales M, Molleda JM, Ginel PJ, Lucena R, López R. Estudio radiológico de las alteraciones del codo en el perro. *A.V.E.P.A.* 1994; 14: 16-26.
22. O'Brien TR, Morgan JP, Suter PF. Epiphyseal plate injury in the dog: a radiographic study of growth disturbance in the forelimb. *J Small Anim Pract* 1971; 12: 19-36.
23. Olsson SE. Fisiopatología, morfología y sintomatología de la osteocondrosis canina. En: Bojrab MJ (Ed). Fisiopatología y clínica quirúrgica en animales pequeños. 2nd ed., Inter-Médica. Buenos Aires, 1996: 802-820.
24. Olsson SE. Osteocondrosis en el perro. En: Kirk RW (Ed). Terapéutica veterinaria: práctica clínica en especies pequeñas, Compañía editorial continental. México, 1984: 799-807.
25. Pedersen NC, Pool RR, O'Brien TR. Naturally occurring arthropathies of animals. En: Resnick D, Niwayama G. (Eds): Diagnosis of bone and joint disorders (I), WB Saunders. Philadelphia, 1981: 221-251.
26. Pedersen NC, Wind A, Morgan JP, Pool RR. Joint diseases of dogs and cats. En: Ettinger SJ (Ed) Textbook of veterinary internal medicine 3rd ed., WB Saunders. Philadelphia, 1989: 2329-2377.
27. Robins GM. Some aspects of the radiographical examination of the canine elbow joint. *J Small Anim Pract* 1980; 21: 417-428.
28. Robins GM. Orthopaedic problems in the growing dog. En: Delfino E.: Proceedings of the XVII WSAVA. Roma, 1992; 1359-1365.
29. Roldán Ortiz A, Hernández Robles E, Lucena Solís R, Martín Suárez E, Novales Durán M. Incidencia de las alteraciones del codo en el perro: Estudio Radiológico. 32 Congreso Nacional de A.V.E.P.A. Sevilla, 1997; 353.
30. Tabar Barrios JJ, Portero Bengoechea P. Osteocondrosis del miembro anterior. *Canis et Felis* 1996; 24: 47-76.
31. Tirgari M. Clinical, radiographical and pathological aspects of ununited medial coronoid process of the elbow joint in dogs. *J Small Anim Pract* 1980; 21: 595-608.
32. Voorhout G, Hazewinkel HAW. Radiographic evaluation of the canine elbow joint with special reference to the medial humeral condyle and the medial coronoid process. *Vet Radiol* 1987; 28: 158-165.
33. Wind AP. Elbow incongruity and developmental elbow diseases in the dog: part I. *J Am Anim Hosp Assoc* 1986; 22: 711-724.
34. Wind AP, Packard EM. Elbow incongruity and developmental elbow diseases in the dog: part II. *J Am Anim Hosp Assoc* 1986; 22: 725-730.

