POLIARTRITIS Y LEISHMANIOSIS CANINA: PATOGENIA DE LA ALTERACIÓN ARTICULAR. CASO CLÍNICO.

F. Varela Balcells*, J.E. Valladares José**

*Centre Mèdic Balmes
08008 Barcelona.
**Departament de Farmacologia i Terapèutica
Facultat de Veterinaria
Universitat Autònoma de Barcelona
08193 Bellaterra.

RESUMEN.

Uno de los signos clínicos a menudo observados en los perros con leishmaniosis es la presencia de cojeras, asociadas en muchos casos a poliartritis. La patogenia de estas alteraciones articulares no está del todo clara. Si bien la presencia del parásito en la articulación explicaría en muchos casos la alteración observada, debe tenerse también en cuenta el efecto patógeno que puede tener lugar a través del depósito de inmunocomplejos circulantes (ICC), que son frecuentes en esta enfermedad. En el presente artículo revisamos la bibliografía y comparamos nuestro caso con otros publicados, discutiendo sobre el posible origen de estas artropatías.

Palabras clave: Leishmaniosis; Poliartritis; Perro.

ABSTRACT.

Lameness, often associated with polyarthritis, is one of the most frequent clinical signs observed in dogs with leishmaniasis.The pathogenesis of these joint disturbances is not well known.Even the presence of the parasite in the joint sometimes may explain the observed alteration, the pathogenic effect triggered by the deposition of circulating immunocomplexes (CIC) that are often produced in dogs with CL should also be considered.The present paper reviews the literature and compares our clinical case with others reported, thus, discussing the possible aetiology of these arthropathies.

Key words: Leishmaniasis; Polyarthritis; Dog

INTRODUCCIÓN.

La leishmaniosis canina (LC) es una enfermedad infecciosa crónica causada por el protozoo difásico *Leishmania infantum*. La enfermedad se transmite entre perros mediante la picadura de hembras de mosquitos hematófagos del género *Phlebotomus*. Como resultado de los mecanismos patogénicos implicados en la enfermedad y de la diversidad de la respuesta immunológica de cada perro, puede observarse una gran variedad de signos clínicos en los animales afectados. Uno de estos signos es la disminución de su actividad física, principalmente relacionada con transtornos locomotores. Así, un 37.5% de todos los perros con LC muestran cojeras[27]. Éstas pueden ser debidas a poliartritis, polimiositis, lesiones óseas o ulceraciones en las almohadillas plantares[11, 29, 32].

La patogenia de las alteraciones articulares no está del todo clara. Algunos autores opinan que la inflamación articular puede ser el resultado de una respuesta inflamatoria local producida frente a los parásitos que se localizan en la articulación y en el líquido sinovial[28, 33]. Para otros autores, la presencia de niveles elevados de immunocomplejos circulantes (ICC) en perros con LC[4, 22] explicaría el inicio de la lesión articular. Estos ICC tras depositarse en las paredes de los vasos sanguíneos, no tan sólo de las articulaciones sino también de otros órganos, inician la inflamación mediante un mecanismo de hipersensibilidad de tipo III[1, 14, 15, 22]. De esta forma, el depósito de ICC en el riñón puede dar lugar a una glomerulonefritis que podrá derivar en un posterior fallo renal, principal causa de muerte en perros con leishmaniosis[21, 27]. De la misma forma se ha descrito vasculitis, prostatitis y

uveítis de origen immunológico en perros con leishmaniosis[13,20,25]. Para algunos autores, en ciertos casos puede superponerse el efecto directo del parásito con la acción de IC[1].

Clasificación de las artritis inflamatorias.

En general se acepta que las artritis inflamatorias pueden dividirse en infecciosas y en inmunomediadas (no infecciosas)[1,7].

La característica principal de las artritis infecciosas es que en todos los casos es posible aislar un agente patógeno (bacteria, parásito, hongo o virus) de la membrana sinovial, del líquido sinovial o de ambos[1, 7, 22].

Las artritis inmunomediadas se dividen en no erosivas (no deformantes) y erosivas (deformantes). Un ejemplo de artritis inmunomediada no erosiva es la que se presenta en el lupus eritematoso sistémico. Dentro de estas artritis hay un grupo que se denominan como idiopáticas y que se dividen a su vez en 4 tipos, siendo uno de ellos la forma reactiva (tipo II), que se presenta cuando existe una infección en cualquier parte del cuerpo distinta a la articulación y que sería la típica en la leishmaniosis. Dentro del grupo de las artritis inmunomediadas erosivas (deformantes), la más típica es la artritis reumatoide (Tabla I) [1,7,22].

Patogenia.

La lesión principal en las poliartritis infecciosas es la sinovitis. El grado de lesión articular dependerá de la intensidad de la infección (masiva o de baja intensidad) también y de la duración del proceso[1].

Como respuesta a la infección aparece en primer lugar un aumento de la permeabilidad vascular, seguido del infiltrado de células mononucleares en la capa de soporte, pero con poca presencia de polimorfonucleares neutrófilos (PMNN). Si la infección progresa, aumenta el infiltrado de PMNN, aparece proliferación de fibroblastos y en estadios avanzados puede aparecer degradación de cartílagos y finalmente incluso periostitis[1, 22].

En las poliartritis inmunomediadas el proceso inflamatorio se desencadena por la acción de inmunocomplejos, a través de una reacción de hipersensibilidad de tipo III[1, 2, 14, 15, 22]. En este caso, si bien se acepta la división entre formas no erosivas y erosivas hay que tener en cuenta que estos procesos son evolutivos y por lo tanto pueden evolucionar con el tiempo. Igualmente, un mismo proceso es variable en cada paciente y puede evolucionar de forma diferente a pesar de presentar la misma etiología. Ello es debido a factores genéticos, diferencias en el sistema inmunitario o respuestas inapropiadas frente a diversos antígenos[1,2].

Tanto en las poliartritis infecciosas como en las inmunomediadas, los mediadores de la inflamación son similares tanto en tipo como en cantidad, por lo que pueden provocar patrones morfológicos de destrucción articular parecidos. Asimismo es posible que un mismo animal presente a la vez los dos tipos de poliartritis[1].

Tabla I.

Artritis inflamatorias	**artritis infecciosas**: bacterianas,fúngicas,protozoarias **(leishmaniosis)**, víricas		
	artritis no infecciosas (inmunomediadas)	**no erosivas**	Lupus eritematoso sistémico Síndrome de poliartritis/polimiositis Síndrome de poliartritis-meningitis Amiloidosis del Shar Pei Artritis del Akita Poliarteritis nodosa Poliartritis idiopática Tipo I (no complicada) Tipo II (reactiva) ***leishmaniosis** Tipo III (enteropática) Tipo IV (asociada a neoplasias)
		erosivas	Artritis reumatoide Poliartritis periosteal proliferativa Poliartritis del Greyhound

Poliartritis en la leishmaniosis canina.

Los dos mecanismos principales por los que se presentan poliartritis en la leishmaniosis son la acción directa del parásito a nivel articular y a través del depósito de inmunocomplejos circulantes en la articulación desencadenando una reacción de hipersensibilidad de tipo III[1, 16]. La presentación clínica típica es la cojera, muchas veces intermitente y que puede afectar alternativamente a diversas extremidades.

En el estudio del líquido sinovial se observan resultados variables. En algunos casos es posible no encontrar alteraciones en los recuentos celulares (total y diferencial)[7, 33]; en otros casos, el número de células está incrementado. Se observan células mononucleares (linfocitos, macrófagos), y neutrófilos normales o degenerados en proporción variable[5,28]; en todo caso, es característica la falta de constancia en el patrón celular que se obtiene del líquido sinovial en los distintos pacientes. Sí en cambio es bastante constante (tanto en líquidos sinoviales normocelulares como hipercelulares) la presencia de macrófagos parasitados por leishmanias[5, 7, 28, 33]. Otros análisis del líquido sinovial son variables. Así se puede encontrar aumento de los niveles de proteínas con patrón electroforético similar al del suero y también IFI (anticuerpos específicos) positivas[5, 28].

A nivel de membrana sinovial, la alteración más constante es la sinovitis, con un grado de intensidad que varía desde un infiltrado de células predominantemente mononucleares (células plasmáticas, linfocitos y macrófagos), sin cambios proliferativos a nivel de las vellosidades, hasta sinovitis proliferativas con vellosidades hiperplásicas[1, 33] y más raramente periostitis con áreas de osteolisis en hueso subcondral[1, 5, 29, 32]. A nivel hematológico, y junto con las alteraciones típicas de la leishmaniosis (anemia, hipergammaglobulinemia) puede encontrarse algún caso positivo a Factor reumatoide, mientras que los Anticuerpos antinucleares suelen ser negativos[5, 28].

Las radiografías de las articulaciones afectadas acostumbran a ser normales. En algún caso se observa inflamación de los tejidos blandos periarticulares. Raramente se detecta alteración del periostio u osteolisis[5, 32].

El tratamiento de estos animales debe ir dirigido en primer lugar contra el parásito mediante los fármacos usuales, el antimoniato de N-metilglucamina (Glucantime®) y/o alopurinol, con las pautas y dosis establecidas[8,30]. Además de la restricción del ejercicio, es conveniente también contemplar una medicación dirigida a disminuir la inflamación articular. Para ello pueden usarse dosis bajas de corticoides (dosis antiinflamatorias, 0,25-0,5 mg/kg de peso cada 12 o 24 horas) sin que se produzcan efectos secundarios en los animales infectados y siempre unido al tratamiento antiprotozoario. Deben evitarse en todo caso dosis inmunosupresoras (2-6 mg/kg/día)[1,2,7]. Otros moduladores de la inflamación son los suplementos de ácidos grasos esenciales que pueden tener un efecto favorable sobre la reducción de la inflamación articular. Los antiinflamatorios no esteroides se ha visto que no son muy efectivos en artropatías inmunomediadas[2, 28].

La respuesta al tratamiento en cada paciente puede ser distinta. En casos avanzados los resultados pueden ser pobres y las recaídas frecuentes, mientras que en otros casos serán favorables, con desaparición incluso de lesiones radiográficas y largos períodos de remisión[5,28].

CASO CLÍNICO.

Visitamos en nuestro Centro un perro macho de raza Dobermann, de 3 años de edad y 32 kg de peso que presentaba adelgazamiento progresivo, linfadenopatía generalizada y cojera de las extremidades anterior y posterior derechas. La anamnesis no reveló ningún dato significativo aunque el propietario refirió que el animal había presentado episodios recurrentes de cojera en distintas extremidades durante los últimos meses que habían sido tratados con ibuprofeno (Motricit®, Lab. Virbac) a una dosis de 5 mg/kg/12 h. durante periodos de 7 días. Sin embargo actualmente no se apreciaba mejoría clínica con este tratamiento. La exploración clínica reveló marcado dolor en la articulación de la rodilla y carpo derechos. Se realizaron radiografías antero-posteriores y latero-laterales de las extremidades afectadas, mostrando inflamación moderada de los tejidos blandos periarticulares de la rodilla. No se observaron alteraciones óseas o articulares.

Los análisis de sangre y orina fueron prácticamente normales (Tabla II), exceptuando el proteinograma sérico, que mostró elevación policlonal en la zona de las gammaglobulinas, y el ratio proteína/creatinina urinarios que era anormalmente alto. La determinación de anticuerpos antinucleares fue negativa. La serología (IFI) fue de 1/80.

Una punción de médula ósea a nivel costal y de ganglio linfático poplíteo reveló la presencia de

Tabla II.

• HEMATOLOGIA

Hematocrito	Hemoglobina	Hematíes	V.C.M.	H.C.M.	C.H.C.M.	Leucocitos
34,9 %	12,1 gm/dl	$5,67x10^6/mm^3$	62 fl	21 pg	34 gm/dl	$17200/mm^3$

Segmentados	Linfocitos	Monocitos	Eosinófilos	Plaquetas
$12384/mm^6$	$3612/mm^6$	$360/mm^3$	$344/mm^3$	$202x10^3/mm^3$

Glucosa	Urea	Creatinina	GPT (ALT)	Bil.Tot.	Fosf. alcal.	Calcio	Fósforo
88 mg/dl	40 mg/dl	1,4 mg/dl	16 U.I./L	0,4 mg/dl	153 U.I./L	10,2 mg/dl	7,02 mg/dl

• PROTEINOGRAMA

Prot.tot.	Album.	Alfa-1	Alfa-2	Beta-glob.	Gamma-glob.	Coc. A/G
9,96 g/dl	1,72 g/dl	0,79 g/dl	1,52 g/dl	1,81 g/dl	4,12 g/dl	0,20

IFI	A.N.A
1/80	negativo

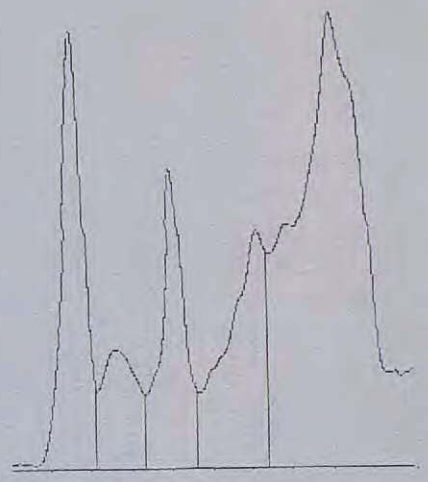

• ORINA

Ph	Proteína	Glucosa	C.cetón.	Bil.tot.	Hemog.	Nit.	Grav.esp.	Ratio P/C	Sedimento
6	+++	neg.	neg.	neg.	neg.	neg.	1016	5 (V.N.<1)	*

*Escasas células de descamación epitelial / restos de cilindros granulosos.

BIBLIOTECA FACULTAT DE VETERINÀRIA

abundantes macrófagos parasitados por amastigotes de *Leishmania* (tinción con Diff-Quick). En base a los resultados obtenidos se estableció el diagnóstico de leishmaniosis.

Para caracterizar la poliartritis se recogió de forma aséptica una muestra de líquido sinovial de la rodilla derecha, que fue sometida a las siguientes pruebas: (Tabla III).

• **Citología:** El examen directo no reveló la presencia de amastigotes de *Leishmania* en diversos frotis (tinción con Diff-Quick). El recuento celular fue de 109 x 10^9 células nucleadas/L, con un 90% de neutrófilos no degenerados y 10% de células mononucleares.

• **Reacción en cadena de la polimerasa (PCR):** Para los ensayos de PCR se utilizaron dos pares de "primers" que amplifican una secuencia repetida del genoma de *L. infantum* específico para los tres agentes de leishmaniosis visceral (*L. infantum*, *L. chagasi*, *L. donovani*)[23], obteniéndose resultados negativos.

• **Cultivos bacterianos**: el líquido articular se inoculó en agar sangre. Las placas de agar fueron incubadas aeróbica y anaeróbicamente durante 10 días a 37 °C. Tras este periodo no pudo observarse crecimiento bacteriano.

• **Serología del líquido sinovial**: el título de anticuerpos (IFI) fue de 1/320.

• **Proteinograma**: las proteínas totales fueron de 5 gm/dl, globulinas de 3,45 gm/dl, γ-globulinas 1,45 gm/dl

• **Cuantificación de las immunoglobulinas mediante immunodifusión radial**: los valores de IgG e IgA fueron del 99,6% y 0,4% respectivamente, mientras que no se detectaron niveles de IgM.

• **Determinación del factor reumatoide:** Se llevó a cabo mediante un test de aglutinación específico y resultó negativo.

Desafortunadamente el propietario decidió no tratar al animal y éste fue sacrificado.

En el estudio histológico post-mortem de la membrana sinovial se observó un infiltrado infla-

Tabla III.

• LÍQUIDO SINOVIAL

Cél. nucle.	Neutrof.	Mononucl.	Factor reumatoide	IFI
V.N. 0-3x10⁹/L	*V.N. 0-10%*	*V.N. 90-100%*	*V.N. negativo*	
109x10⁹/L	90%	10%	negativo	1/320

• PROTEINOGRAMA

Proteína	Albúmina	Glob. tot.	Alfa-1	Alfa-2	Beta-globul.	Gamma-glob.
5 gm/dl	1,57 gm/dl (31,4%)	3,45 gm/dl	0,12 gm/dl (2,4%)	0,81 gm/dl (16,3%)	1,04 gm/dl (20,8%)	1,45 gm/dl (29%)
V.N. 1-3	V.N.55-70%		V.N.6-8%	V.N.5-7%	V.N.8-10%	V.N.10-14%

• INMUNODIFUSIÓN RADIAL

IgG	IgA	IgM
99,6 %	0,4 %	neg.

matorio multifocal, con presencia de numerosos linfocitos y células plasmáticas. Se observaron amastigotes de leishmania en el interior de algunos histiocitos localizados en el tejido conectivo de soporte de la membrana sinovial. No se apreciaron cambios en las vellosidades sinoviales. (Figs. 1 y 2).

Se analizaron asimismo los cortes histológicos para una posterior detección de inmunocomplejos mediante IF, que dio resultado negativo.

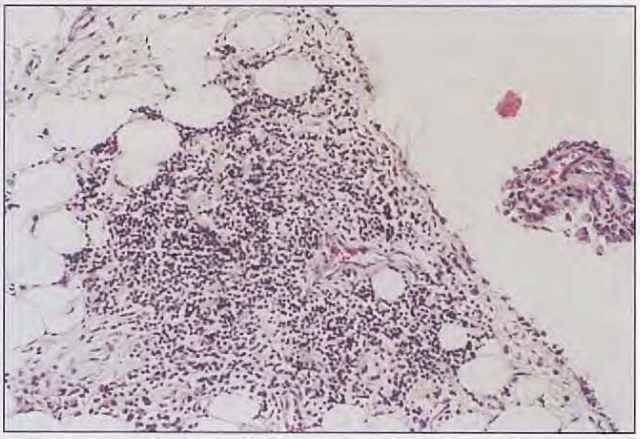

Fig. 1. Corte histológico de la membrana sinovial. Se observa un infiltrado inflamatorio multifocal entre el tejido graso de soporte (izquierda) y la propia sinovial, cuyas vellosidades muestran su estructura preservada (H&E,x 250).

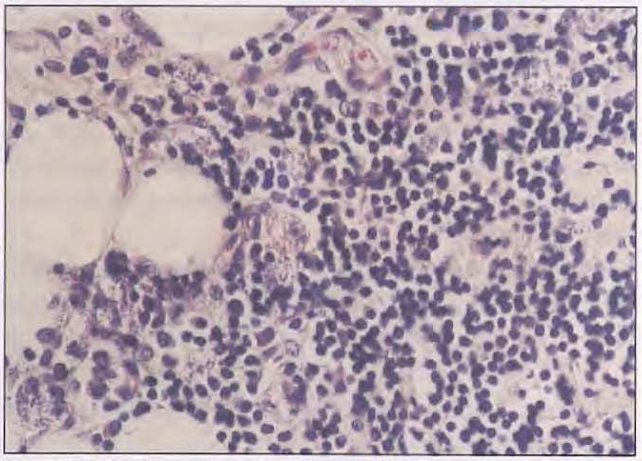

Fig. 2. Detalle de uno de los focos de infiltrado inflamatorio constituido por linfocitos, células plasmáticas e histiocitos, algunos parasitados por Leishmania (H&E, x400).

DISCUSIÓN.

En los perros afectados por leishmaniosis, la cojera debida a poliartritis puede presentarse como el signo principal de la enfermedad (como en el caso clínico presentado) o bien, aparecer como un signo más dentro del cuadro polisintomático de la enfermedad. La cojera típica en estos animales es de tipo intermitente y recurrente afectando de forma alternada a diferentes extremidades. En nuestra área geográfica es una enfermedad a incluir en el protocolo diagnóstico de cojeras.

En un estudio realizado en nuestro Centro, constatamos que hasta un 15% de los animales con leishmaniosis presentan cojeras debidas a alteración articular[31]. Es interesante el hecho de que algunos animales presenten afectación articular como primer síntoma apreciable de la enfermedad mientras que en otros nunca aparezca en todo el tiempo de evolución de ésta. Lo mismo ocurre con otros tipos de alteraciones frecuentes en la LC, como la uveítis y la insuficiencia renal, que pueden aparecer en algunos animales y en otros no. Ello es debido sin duda a factores individuales del paciente y en menor medida a factores dependientes del parásito. La respuesta inmunitaria puede variar en cada paciente dependiendo de

factores genéticos y a diferencias en la presentación de antígenos[6,10,24] lo que puede dar lugar a que unos animales presenten una patología que está ausente en otros. Sí se observa en la práctica que hay una tendencia en algunos individuos a desarrollar estos procesos, ya que muchas veces se asocian en un mismo animal y además suelen aparecer en fases relativamente tempranas de la enfermedad.

Si bien se acepta la implicación de inmunocomplejos (IC) en la patogenia de las poliartritis asociadas a LC, en la práctica es muy difícil de probar el papel de estos IC de forma inequívoca[28]. En nuestro caso no conseguimos detectarlos en muestras de tejido sinovial, sin embargo no descartamos que ello pueda ser debido a defectos en la conservación y procesado de la muestra. Los IC con mayor capacidad patógena son los que se forman en presencia de un ligero exceso de antígeno. Son complejos pequeños que fijan el complemento con menor eficacia que los complejos grandes. Ello hace que sean eliminados por el Sistema Reticuloendotelial (SRE) con mayor dificultad, circulen durante más tiempo y puedan depositarse en estructuras vasculares especializadas (riñón, úvea, articulación) donde provocan el inicio de reacciones inflamatorias, bien a través del propio complemento fijado, que estimula la atracción de neutrófilos o bien por acción directa sobre estos IC por parte de las plaquetas[15]. Estos complejos pequeños una vez fijados pueden solubilizarse o ser reabsorbidos, dificultando su identificación[15, 21], aunque ello no explicaría porque en otras localizaciones (glomérulo renal) sí son fácilmente identificables.

La duda que se presenta en los casos de leishmaniosis asociada a poliartritis es si el proceso es desencadenado por los parásitos que llegan a los tejidos articulares y que provocan un proceso inflamatorio local o si en cambio existe en primer lugar una reacción inflamatoria provocada por la deposición a nivel de estructuras articulares de IC y una vez desencadenada ésta, acuden al foco inflamatorio células proinflamatorias diversas, entre ellas macrófagos parasitados que provocan una amplificación del proceso[12].

Un fenómeno similar puede observarse en la formación de granulomas ulcerados con presencia de parásitos en zonas anatómicas donde previamente ha habido un proceso inflamatorio (agudo o crónico), por ejemplo en callosidades dérmicas (codos, tarsos, etc.) o en márgenes de resección del pabellón auricular después de una otectomía estética (observación personal).

Los hallazgos hematológicos en este animal son similares a los que se encuentran en perros infectados por *Leishmania*. La serie roja está en el límite bajo del rango de normalidad, con un hematocrito ligeramente bajo. La bioquímica es normal, exceptuando el proteinograma que es típico de leishmaniosis. Observamos hipoalbuminemia e hipergammaglobulinemia policlonal, lo que contrasta con una serología (IFI) baja. Ello es debido a la gran cantidad de inmunoglobulinas inespecíficas (sin relación con antígenos parasitarios) que se producen en esta enfermedad debido a un estímulo policlonal de linfocitos B[19].Si bien la titulación de anticuerpos específicos por IFI es fundamental en el diagnóstico de la leishmaniosis canina, hay un porcentaje estimable de casos en que animales infectados pueden no ser detectados por esta técnica, por lo que es recomendable siempre usar otras técnicas complementarias, especialmente la punción de médula ósea y ganglio[26].

El análisis de orina mostró proteinuria y un ratio proteína/creatinina urinarios elevado, lo que indica, en ausencia de infección urinaria, un cierto grado de alteración renal a pesar de hallar valores normales para la urea y creatinina séricas[18].

La determinación de Anticuerpos antinucleares (ANA) fue negativa. Los ANA se utilizan como prueba complementaria en el diagnóstico del Lupus eritematoso sistémico, aunque hay que tener en cuenta que no es una prueba específica y en el caso de animales infectados por leishmania (con o sin poliartritis) hasta casi un 16% pueden presentar titulaciones de ANA positivos[17].

Del análisis del líquido sinovial (Tabla III), obtuvimos diversos datos interesantes. En primer lugar, y a diferencia de otros casos publicados, no encontramos parásitos en las citologías del líquido. Tampoco pudimos detectar su presencia mediante otra prueba más sensible, la PCR, pero sí hallamos macrófagos parasitados en biopsias de membrana sinovial. Así confirmamos en la leishmaniosis lo que ocurre en otras poliartritis infecciosas, donde no es infrecuente obtener cultivos de membrana sinovial positivos con cultivos de líquido sinovial negativos[1]. La citología del líquido sinovial muestra un carácter claramente inflamatorio con un número elevado de células nucleadas, la mayoría neutrófilos no degenerados.

El análisis de la fracción proteica del líquido sinovial muestra una elevación de las proteínas totales y especialmente de las fracciones beta y gammaglobulínicas. La mayor parte de estas gammaglobulinas corresponde a IgG, y una pequeña parte a IgA, siendo significativa la presencia de anticuer-

pos específicos contra el parásito (IFI = 1/320) incluso con un valor más alto que el hallado en el suero, lo que ya se ha descrito en algún otro caso[28]. Para algunos autores ello sería consecuencia de un autofiltrado vascular hacia la articulación, mientras que para otros vendría dado por la producción local de anticuerpos debida a la presencia del parásito en la membrana sinovial o incluso se contemplan las dos posibilidades a la vez[1, 22, 28].

El factor reumatoide es una prueba complementaria en el diagnóstico de la artritis reumatoide. En nuestro caso el resultado fue negativo, sin embargo hay que tener en cuenta que es una prueba inespecífica y que puede dar positivo en un amplio numero de enfermedades distintas a la artritis reumatoide. En perros con leishmaniosis (sin poliartritis) se ha observado una alta incidencia de resultados positivos[9, 22].

El estudio histológico de la sinovial tiene un valor puntual en cada caso, pues probablemente sólo muestra una fase concreta en la evolución de un proceso que es cambiante en el tiempo. Dicha evolución vendrá determinada como se indica anteriormente por la respuesta individual del paciente así como por procesos complicantes previos de tipo degenerativo, inflamatorio e incluso por la misma duración del proceso patológico. Debido a ello, la caracterización de la poliartritis en cada caso será distinta pero nos permitirá en base a lo avanzado del proceso, emitir un pronóstico del mismo.

AGRADECIMIENTOS.

Los autores agradecen al Dr. J. Alumà, del Centre d'Histopatologia Veterinaria la realización de los estudios histológicos; al Dr. J. Rodón, de Laboratorios Vet Lab los estudios de líquido sinovial; a la Dra. R. Fisa del Departament de Microbiologia y Parasitologia Sanitàries de la Universitat de Barcelona los ensayos de PCR; y al Dr. I. Ferrer del Servei d'Anatomia Patològica de l'Hospital Princeps d'Espanya por las pruebas inmuno-histológicas.

BIBLIOGRAFÍA.

1. Bennet D, May C. Joint diseases of dogs and cats. *En:* Ettinger-Feldman (Ed.). Textbook of Veterinary Internal Medicine 1995; 4th.ed, 2032-2077, W.B. Saunders Company, Philadelphia.
2. Bennet D. Treatment of the immune-based inflammatory arthropathies of the dog and cat. *En:* Bonagura-Kirk (Ed.): Current Veterinary Therapy XII, pp. 1188-1195, W.B. Saunders, Philadelphia, 1995.
3. Bennet D, Gilbertson EMM, Grennan D. Bacterial endocarditis with polyarthritis in two dogs associated with circulating autoantibodies. *J Small Anim Pract* 1978; 19: 185-196.
4. Brandonisio O, Carelly G, Altamura M, Varvara B, Ceci L. Circulating immunocomplexes and autoantibodies in canine leishmaniasis. *Parassitologia* 1990; 32: 275-281.
5. Buracco P, Abate O, Guglielmino R, Morello E. Osteomyelitis and arthrosynovitis associated with Leishmania donovani infection in a dog. *J Small Anim Pract* 1997; 38: 29-30.
6.Cabral M, McNerney R, Gomes S, O'Grady J, Frame I, Sousa JC, Miles MA, Alexander J. Demonstration of natural leishmania infection in asymptomatic dogs in the absence of specific humoral immunity. *Arch Inst Pasteur Tunis* 1993; 70(3-4): 473-479.
7. Codner EC. Infectious polyarthritis in the dog and cat. *En:* Kirk,R.(Ed.): Current Veterinary Therapy XI , pp 246-252, W.B. Saunders, Philadelphia, 1992.
8. Crende FJ, Llull S, Llull J, Moragues M. Alternativa al tratamiento clásico de la leishmaniosis mediante el uso de terapia oral. *En:* Fundación Purina, pp. 55-68 Columna Ed.,Barcelona, 1992.
9. Chabanne L, Fournel C, Faure JR, Veysseyre CM, Rigal D, Bringuier JP, Monier JC. IgM and IgA rheumatoid factors in canine polyarthritis.*Vet Immunol Immunopathol* 1993; 39 (4): 365-379.
10. Deplazes P, Smith NC, Arnold P, Lutz H, Eckert J. Specific IgG1 and IgG2 antibody responses of dogs to Leishmania infantum and other parasites. *Parasite Immunol* 1995; 17: 451-458.
11.Drutz DJ, Graybill JR. Infectious diseases. *En:* DP Stites, JD Stobo, HH Fudenberg y JV Wells Lange(Eds.): *Basic and Clinical Immunology* 4th Ed., pp 628-630, Medical Publications, Los Altos, 1982.
12. Prats N, Ferrer L. A possible mechanism in the pathogenesis of cutaneous lesions in canine leishmaniasis. *Vet Rec* 1995; 137: 103-104.
13.Garcia-Alonso M, Blanco A, Reina D, Serrano FJ, Alonso C, Nieto CG. Immunopathology of uveítis in canine leishmaniasis. *Parasite Immunol* 1996; 18: 617-623.
14. Halliwell REW, Gorman NT. Immune-mediated joint disease. *En:* Halliwell-Gorman(Ed.): Veterinary Clinical Immunology, pp.337-358, Saunders, Philadelphia, 1989
15. Hay F. Hypersensitivity-Type III. *En:* Roitt-Brostoff-Male (Ed.): Immunology, 3ª ed. pp. 21.1-21.11, Mosby, London, 1993.
16. Jubb KVF, Kennedy PC, Palmer N. Diseases of joints. *En:* Pathology of domestic animals. 4th Edn., pp 138-181, Academic Press Inc., San Diego, California, 1991.
17. Lucena R, Ginel PJ, López R, Novales M, Martin E, Molleda JM.

Antinuclear antibodies in dogs with leishmaniasis. *Zentralbl Veterinärmed A* 1996; 43: 255-259.
18. Lulich JP, Osborne CA. Interpretation of urine protein-creatinine ratios in dogs with glomerular and nonglomerular disorders. *Compend Contin Educ Pract Vet* 1990; 12 (1): 59-72.
19. Martínez-Moreno A, Martínez-Cruz MS, Blanco A, Hernández-Rodríguez, S. Immunological and histological study of T- and B-lymphocyte activity in canine visceral leishmaniosis. *Vet Parasitol* 1993; 51: 49-59.
20. Navalón I, Durall N, Català C, Closa JM, Mascort J. Prostatitis asociada a leishmaniosis canina. Libro de ponencias 32 Congreso Nacional de AVEPA, pp:310-311, 1997.
21. Nieto C, Navarrete I, Habela M, Serrano F, Redondo E. Pathological changes in kidneys of dogs with natural Leishmania infection. *Vet Parasitol* 1992; 45: 33-47.
22. Person JM, Quintin-Colonna F, Boulouis HJ. Les poly-arthrites immunologiques du chien. *Rec Med Vet* 1991; 167 (12):1141-1149.
23. Piarroux R, Azaiez R, Lossi AM, Reynier P, Gambarelli F, Fontes M, Dumon H, Quilici M. Isolation and characterization of repetitive DNA sequence from *Leishmania infantum*: Development of a visceral polymerase chain reaction. *Am J Trop Med Hyg* 1993; 49: 364-369.
24. Pinelli E, Killick-Kendrick R, Wagenaar J, Bernadina W, DelReal G, Ruitenberg, J. Cellular and humoral immune responses in dogs experimentally and naturally infected with Leishmania infantum. *Infect Immun* 1994; 62(1): 229-235.
25. Pumarola M, Brevik L, Badiola J, Vargas A, Domingo M, Ferrer L. Canine leishmaniasis associated with systemic vasculitis in two dogs. *J Comp Pathol* 1991; 105: 279-286.
26. Riera C,Valladares JE, Alberola J,Varela F. Diagnóstico laboratorial de la leishmaniosis canina. Laboratorio Veterinario A.V.E.D.I.L.A 1997; 6: 2-6.
27. Slappendel RJ. Canine leishmaniasis: A review based on 95 cases in the Netherlands. *Vet Q* 1988; 10: 1-16.
28. Spreng D. Leishmanial polyarthritis in two dogs. *J Small Anim Pract* 1993; 34: 559-563.
29. Turrel JM, Pool RR. Bone lesions in four dogs with vsiceral leishmaniasis. *Vet Radiol* 1982; 23: 243-249.
30. Valladares JE, Alberola J, Esteban M, Arboix M. Disposition of antimony after the administration of N-methylglucamine antimoniate to dogs. *Vet Rec* 1996; 138: 181-183.
31. Varela F. Inmunopatologia de la leishmaniosis canina: bases teoricas y aspectos prácticos. *En:* Fundación Purina, pp. 9-51, Columna Ed, Barcelona, 1992.
32. Wolschrijn CF, Meyer HP, Hazewinkel HAW, Wolvekamp WThC. Destructive polyarthritis in a dog with leishmaniasis. *J Small Anim Pract* 1996; 37: 601-603.
33. Yamaguchi RA, French TW, Simpson CF, Harvey JW. *Leishmania donovani* in the synovial fluid of a dog with visceral leishmaniasis. *J Am Anim Hosp Assoc* 1983; 19: 723-726.

FE DE ERRATAS • FE DE ERRATAS • FE DE ERRATAS • FE DE ERRATAS

En el anterior número 3/98, se clasificó el artículo titulado "Diagnóstico radiológico de la fractura de la apófisis coronoides medial del cubito en el perro", como caso clínico siendo éste un artículo de revisión.