

# EMPLEO DEL SISTEMA DE MAMOGRAFÍA PARA EL EXAMEN RADIOGRÁFICO DEL SISTEMA ÓSEO EN PEQUEÑOS ANIMALES.

A. Agut, J. Murciano,  
FG. Laredo, MC. Tovar,  
M. Soler, N. Corzo

Departamento de Patología Animal.  
Facultad de Veterinaria.  
Universidad de Murcia.  
Campus de Espinardo.  
30071 Murcia.

## RESUMEN.

El objetivo del presente estudio fue comparar la calidad de las imágenes radiográficas del sistema óseo obtenidas con las combinaciones película-pantalla convencional y el sistema de mamografía. Además, se estudiaron los factores de exposición que cada uno de estos sistemas necesitaba. Hemos utilizado tres combinaciones de película-pantalla, uno convencional (Ortocromático Medium) y dos de mamografía (Detail y Detail S), realizando radiografías de la cabeza, columna, pelvis y extremidades en tres grupos de animales de diferentes tamaños (perro pequeño y gato, perro mediano y perro grande) con cada una de las combinaciones película-pantalla. En ninguna región y en ningún animal se encontraron diferencias significativas entre los dos tipos de sistema de mamografía. En todos los animales las imágenes radiográficas de las regiones del hombro, codo, carpo, rodilla y tarso obtenidas con las combinaciones de mamografía tuvieron mayor resolución y contraste que las que se realizaron con el sistema convencional. Los resultados de nuestra experiencia muestran que el sistema de mamografía es superior al convencional en resolución y contraste cuando la zona a radiografiar tiene poco grosor y escasa masa muscular.

**Palabras clave:** Mamografía; Pantallas de refuerzo; Perro; Gato

## INTRODUCCIÓN.

El estudio radiológico del sistema óseo precisa de imágenes que ofrezcan un buen contraste y detalle para poder observar de forma nítida las posibles alteraciones del periostio y trabeculado óseo, así como afecciones tempranas en las articulaciones.<sup>(1)</sup> Para ello, es necesario el empleo de películas y pantallas de grano fino o películas sin pantalla, lo que implica un aumento considerable en la dosis de radiación.<sup>(9,11)</sup> Una alternativa a éstas es recurrir a las técnicas de monopantalla como las utilizadas en mamografía, las cuales ofrecen una gran nitidez y calidad radiográfica, empleando menor dosis de radiación.<sup>(10)</sup>

## ABSTRACT.

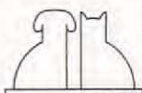
The objective of this study was to compare the radiographic image of bone obtained with both conventional film-screen combination and the mammographic film-screen, and to study to exposure factors used for each combination. One conventional and two mammographic film-screen combinations were used. Radiographs were taken from skull, spine, pelvis and extremities of three groups of animals of different sizes (cat and small dog, medium and large dog) with each film-screen combinations. There was not significant difference between quality of radiographic image obtained with two types of mammographic film-screen systems. Radiographic images obtained with mammographic technique from shoulder, carpus, elbow, stifle and tarsus had the best resolution and contrast. These results show that radiographic images from thin areas obtained with mammographic technique had major resolution and contrast than those obtained with conventional system.

**Key words:** Mammography; Screen; Dog; Cat.

El objetivo de este estudio fue evaluar el sistema de película-pantalla de mamografía para realizar radiografías del sistema óseo, utilizando un aparato de rayos X estándar, evaluando la dosis requerida y a su vez comparar la imagen con la obtenida con el sistema de película-pantalla convencional Ortocromática Medium.

## MATERIAL Y MÉTODOS.

Las evaluaciones radiográficas fueron realizadas en tres perros machos de diferentes razas y pesos (mestizo, 3 kg; Beagle, 12 kg y mestizo 25 kg) y un gato macho de raza común europea de 4 kg,



los cuales se dividieron en tres grupos según su peso, grupo 1: gato y perro de 3 kg; grupo 2: perro de 12 kg y grupo 3: perro de 25 kg. Todos los animales empleados en este estudio, estaban clínicamente normales.

Se utilizaron tres combinaciones de película-pantalla, dos sistemas monopantalla (Mamoray Detail (D), Mamoray Detail S (DS), Agfa Mortsels, Bélgica) y película emulsionada por un sólo lado y un sistema de doble pantalla ortocromática o convencional (Ortho medium (OM), Agfa Mortsels, Bélgica) y película emulsionada por las dos caras. El aparato de rayos X empleado fue estándar (Cosmovet 100 N.M.: 100 Kv, 100 mA), donde el paso del Kv era de 5 en 5, por lo tanto se aplicó la técnica de variable del mAs<sup>(9)</sup> para obtener la tabla de los parámetros utilizados al realizar las radiografías con las diferentes combinaciones de película-pantalla.

Los animales fueron anestesiados para llevar a cabo el estudio radiológico. En los perros, tras un ayuno de 12 horas, se les administró acepromacina (Calmo Neosan, Pfizer, Madrid) a dosis de 0.03 mg/kg. La inducción en los animales de 12 y 25 kg fue con tiopental sódico (Tiobarbital, B Braun Medical, SA, Barcelona) al 2.5 % a dosis de 7.5 mg/kg, en el de 3 kg se utilizó la misma dosis de tiopental diluida al 1.25 %. Los animales fueron intubados y se conectaron a un circuito circular, mientras que en el perro de 3 kg se empleó un circuito T de Ayre. La anestesia inhalatoria se mantuvo con halotano (Fluothane, Zeneca Farma, SA, Madrid) a concentraciones en torno al 1-1.5 % y con flujos de oxígeno de 500 ml/kg/min para la T de Ayre y de 60 ml/kg/min para el circuito circular.

El gato fue anestesiado mediante la administración intramuscular de una combinación de xilacina (Rompun, Bayer, Barcelona) y ketamina (Imalgene 500, Rhône Mérieux, Barcelona) a dosis de 1 y 8 mg/kg respectivamente.

Los animales permanecieron monitorizados durante todo el tiempo que duró la experiencia, controlándoles la presión arterial y pulso (Monitor oscilométrico, Vet BP<sup>TM</sup> 6000, Sensor Devices Inc, Waukesha, USA), electrocardiograma, frecuencia respiratoria, temperatura y saturación de hemoglobina (Vet/Ox<sup>TM</sup> Plus 4700, Sensor Devices Inc, Waukesha, USA).

Con cada una de las combinaciones película-pantalla, se hicieron radiografías de la cabeza, columna, extremidades y pelvis, realizándose dos proyecciones en ángulo de 90° en cada región

**Tabla I.** Proyecciones empleadas para las diferentes regiones.

Región	Proyecciones
Cabeza	DV y L
Columna	VD y L
Extremidades	CrCa y L
Pelvis	VD y L

(Tabla I). La distancia foco-placa fue de 100 cm y se empleó rejilla fija en las zonas donde el grosor era mayor de 10 cm. Todas las películas fueron procesadas de forma idéntica en una reveladora automática (Curix 60, Agfa, Morstel, Bélgica).

Las radiografías fueron evaluadas independientemente por cuatro veterinarios que desconocían la combinación de película-pantalla empleada. A cada imagen radiológica se le asignó un valor que osciló del 1 (peor) al 5 (mejor), evaluando el contraste, detalle y valor diagnóstico. También se realizaron comparaciones de tipo subjetivo entre las diferentes combinaciones, que se clasificaron en diferencias menores, moderadas y mayores, asignándoles una valoración cuantitativa de 1, 2 y 3 respectivamente.

El análisis estadístico de los resultados obtenidos se llevó a cabo aplicando el Modelo General Lineal de SYSTAT.<sup>(15)</sup> La calidad de las imágenes radiográficas y las diferencias encontradas entre las distintas combinaciones película-pantalla empleadas en cada zona y en cada especie, se evaluaron mediante un análisis de ANOVA unidireccional. Cuando el ANOVA reveló un efecto significativo, los valores se compararon mediante el test de Tukey. Las diferencias se consideraron como estadísticamente significativas para  $p < 0.05$ .

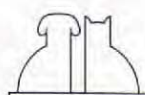
## RESULTADOS.

### Factores de exposición.

#### Grupo 1

Los factores de exposición empleados en cada combinación película-pantalla se reflejan en la Tabla II.

En estos animales, se utilizó la misma dosis de radiación (mAs) para la realización de las radiografías de todas las áreas, siendo 3.2, 6.4 y 11.2 para las pantallas OM, DS y D respectivamente. El Kv inicial empleado fue de 45 Kv, incrementándose el mAs en un 20 % por cada cm de gro-



**Tabla II.** Parámetros de Kv y mAs empleados para el estudio radiográfico en extremidades, columna, pelvis y cabeza de gatos y perros pequeños y en extremidades y cabeza de perros medianos y grandes.

Grosor (cm)	Kv	mAs		
		ORTO	DETAIL S	DETAIL
2	45*	3.2	6.4	11.2
3	45	3.9	7.7	13.4
4	45	4.5	9	15.7
5	45	5	10	18
6	50	3.2	6.4	11.2
7	50	3.9	7.7	13.4

\* El valor inicial se obtuvo aplicando la fórmula de Sante:  $Kv = (2 \times \text{cm en grosor del área}) + 40$  (Lavin, 1994).

**Tabla III.** Parámetros de Kv y mAs empleados para el estudio radiográfico de pelvis y columna de perros medianos y grandes.

Grosor (cm)	Kv	mAs		
		ORTO	DETAIL S	DETAIL
8	55*	4.8	8	16
9	55	5.4	9.6	19.2
10	55	6.4	11.2	22.4
Rejilla				
11	55	9.6	16	32
12	55	11.2	No eran de buena calidad	

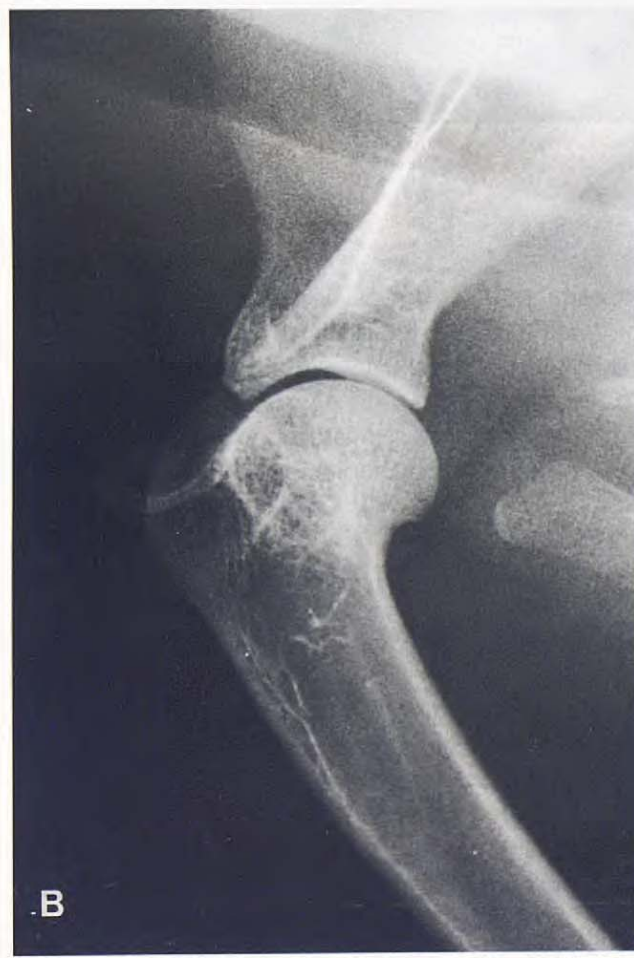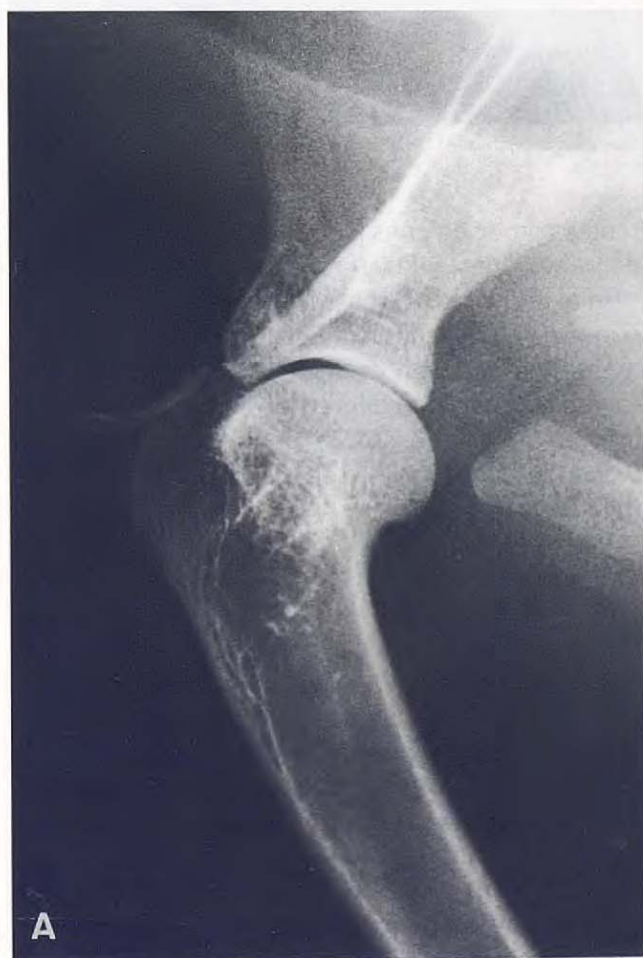\* El valor inicial se obtuvo aplicando la fórmula de Sante:  $Kv = (2 \times \text{cm en grosor del área}) + 40$  (Lavin, 1994).

que se aumentara hasta que se alcanzaban 5 cm, entonces el Kv inicial se incrementaba en 5 Kv empezando de nuevo con los valores iniciales de mAs. Este sistema de variable del mAs se empleó en todos los grupos.

### Grupo 2

En las Tablas II y III quedan reflejados los valores de Kv y mAs que se emplearon en las diferentes combinaciones película-pantalla.

En este grupo, la dosis de exposición para las zonas de extremidades y cabeza fueron las mismas que en el grupo anterior (Tabla II). Sin embargo, resultó necesario en las zonas de pelvis y columna incrementar la dosis de radiación a 4.8, 8 y 16 mAs para las pantallas OM, DS y D respectivamente (Tabla III). En los casos en los que se necesitó rejilla, los valores de mAs anteriormente expuestos tuvieron que multiplicarse por un factor de rejilla 2, siendo entonces la dosis de radiación 9.6, 16 y 32 mAs para las películas OM, DS y D respectivamente.



**Fig. 1.** Proyecciones laterales de la articulación del hombro del gato realizadas con la combinación película-pantalla de mamografía (A) Detail (B) Detail S. No se observan diferencias en el detalle y contraste de las dos imágenes radiográficas.

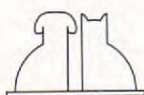

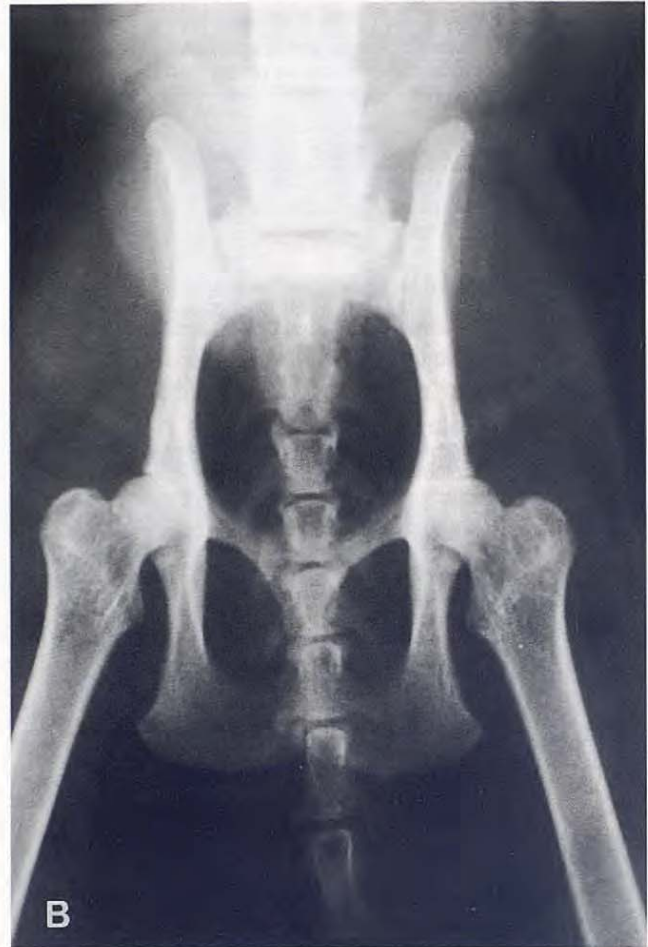
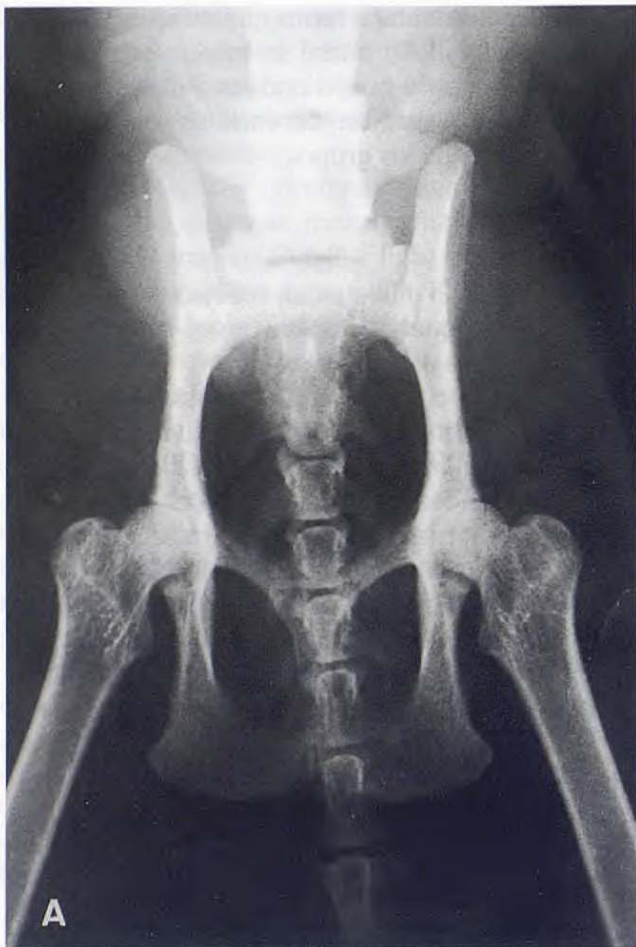

Fig. 2. Proyecciones ventrodorsales de la pelvis de gato realizadas con las combinaciones película-pantalla (A) Detalle S (B) Ortocromática medium. Se aprecia una mayor resolución y contraste en la imagen radiográfica obtenida con el sistema de mamografía.

### Grupo 3

Los factores de exposición que se utilizaron en la obtención de las radiografías en cada una de las combinaciones película-pantalla pueden observarse en las Tablas II y III.

Este grupo tuvo el mismo comportamiento respecto a las dosis de radiación que el grupo anterior.

### Evaluación de la calidad radiográfica.

En ninguna región y en ningún animal se encontraron diferencias significativas en la calidad de la imagen radiográfica entre los dos tipos de pantalla de mamografía (D y DS) (Fig 1).

### Grupo 1

Las medias ( $\pm$ SEM) de los valores de puntuación obtenidas en la evaluación radiológica de las dife-

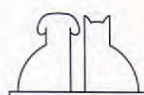
rentes combinaciones película-pantalla en cada una de las regiones, quedan reflejadas en la Tabla IV.

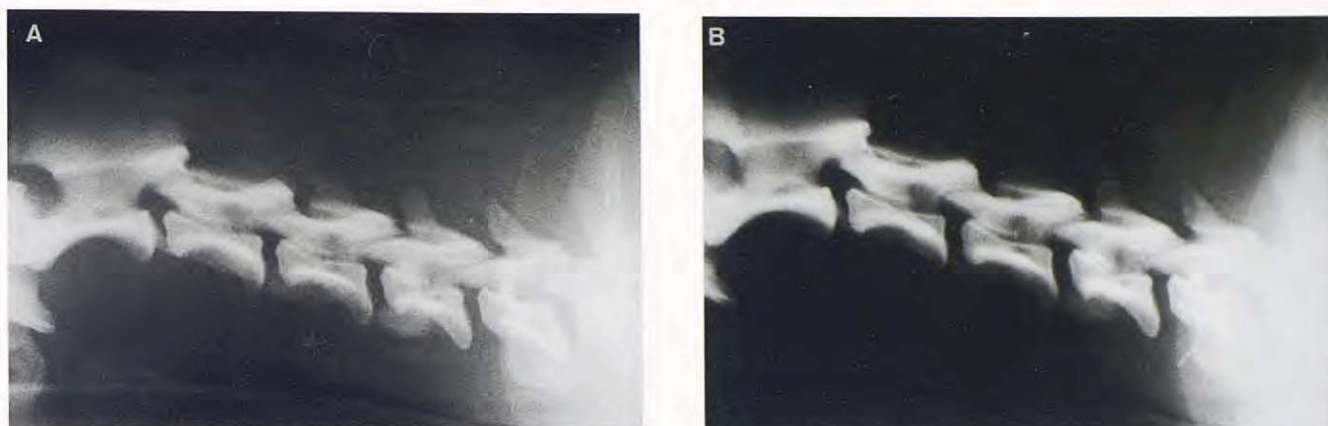
En el grupo de perros pequeños y gatos, las imágenes radiográficas obtenidas con las pantallas de mamografía fueron de mejor calidad en todas las regiones. Siendo la diferencia encontrada entre la imagen resultante con la pantalla ortocromática y las de mamografía de carácter significativo ( $p < 0.05$ ) (Fig. 2).

### Grupo 2

Las medias ( $\pm$ SEM) de los valores de puntuación resultantes de evaluar la calidad de la imagen radiológica, obtenida con los diferentes sistemas de película-pantalla en cada región quedan expuestos en la Tabla V.

En las zonas de la columna las imágenes obtenidas con la pantalla OM fueron significativamente superiores ( $p < 0.05$ ) a las conseguidas con las pantallas de mamografía (Fig 3), mientras que en el codo, carpo, rodilla y tarso la calidad de la imagen conseguida con las pantallas D y DS fue signi-





**Fig. 3.** Proyecciones laterales de la columna cervical de un perro de raza beagle realizadas con las combinaciones película-pantalla (A) Detail S (B) Ortocromático medium. Se aprecia un mayor contraste en la imagen radiográfica obtenida con la pantalla ortocromática, mientras que la resolución es buena en las dos imágenes.

**Tabla IV.** Media ( $\pm$  SEM) para los valores de puntuación (1-5) de la evaluación radiológica en gatos y perros pequeños.

REGIONES	PANTALLAS				P
	OM	DS	D	SEM	
Cabeza	3.5 <sup>a</sup> (3-4)*	5 <sup>b</sup> (4-5)	4.67 <sup>b</sup>	0.18	0.001
Columna cervical	3 <sup>a</sup>	5 <sup>b</sup>	5 <sup>b</sup>	0.08	0.001
Columna torácica	3 <sup>a</sup>	4 <sup>b</sup>	4 <sup>b</sup>	0.16	0.001
Columna lumbar	4 <sup>a</sup>	4.83 <sup>b</sup> (4-5)	4.83 <sup>b</sup> (4-5)	0.021	0.17
Hombro	4 <sup>a</sup>	4.83 <sup>b</sup> (4-5)	4.83 <sup>b</sup> (4-5)	0.16	0.003
Codo	4 <sup>a</sup>	5 <sup>b</sup>	5 <sup>b</sup>	0.11	0.001
Carpo	4 <sup>a</sup>	5 <sup>b</sup>	5 <sup>b</sup>	0.11	0.001
Pelvis	4.17 <sup>a</sup> (4-5)	5 <sup>b</sup>	5 <sup>b</sup>	0.12	0.001
Fémur	3.67 <sup>a</sup> (3-4)	4.5 <sup>b</sup> (4-5)	4.83 <sup>b</sup> (4-5)	0.17	0.001
Rodilla	4 <sup>a</sup>	4.83 <sup>b</sup> (4-5)	4.83 <sup>b</sup> (4-5)	0.19	0.107
Tarso	4 <sup>a</sup>	5 <sup>b</sup>	5 <sup>b</sup>	0.11	0.001

OM: Ortocromática Medium; DS: Detail S; D: Detail

\*Rango

<sup>a,b</sup> Valores con distintos superíndices en una misma fila, expresan diferencias significativas ( $p < 0.05$ ).

ficativamente ( $p < 0.05$ ) superior a la obtenida con la pantalla OM (Fig. 4).

La calidad de las radiografías que se realizaron con rejilla y pantallas de mamografía fue inferior a las obtenidas con la pantalla ortocromática, siendo la diferencia entre ellas significativa ( $p < 0.05$ ), no considerándose de buena calidad diagnóstica (Fig. 5).

### Grupo 3

Las medias ( $\pm$ SEM) de los valores obtenidos tras la puntuación de la evaluación de las imágenes

**Tabla V.** Media ( $\pm$  SEM) para los valores de puntuación (1-5) de la evaluación radiológica en perros medianos.

REGIONES	PANTALLAS				P
	OM	DS	D	SEM	
Cabeza	3.5 (3-4)*	4.17 (4-5)	4.17 (4-5)	0.18	0.001
Columna cervical	4.83 <sup>a</sup> (4-5)	3.5 <sup>b</sup> (3-4)	3.5 <sup>b</sup> (3-4)	0.2	0.001
Columna torácica	4.17 <sup>a</sup> (4-5)	3.5 <sup>b</sup> (3-4)	3.5 <sup>b</sup> (3-4)	0.2	0.001
Columna lumbar	4.67 <sup>a</sup> (4-5)	4 <sup>b</sup>	4 <sup>b</sup>	0.18	0.001
Hombro	4.67 (4-5)	4.33 (4-5)	4.33 (4-5)	0.18	0.052
Codo	3.5 <sup>a</sup> (3-4)	4.83 <sup>b</sup> (4-5)	4.83 <sup>b</sup> (4-5)	0.18	0.001
Carpo	3.5 <sup>a</sup> (3-4)	4.83 <sup>b</sup> (4-5)	4.83 <sup>b</sup> (4-5)	0.18	0.001
Pelvis	4.17 (4-5)	3.5 (3-4)	3.5 (3-4)	0.2	0.001
Fémur	4.33 (4-5)	5	4.67 (4-5)	0.18	0.052
Rodilla	3.5 <sup>a</sup> (3-4)	4.83 <sup>b</sup> (4-5)	4.83 <sup>b</sup> (4-5)	0.18	0.001
Tarso	3.5 <sup>a</sup> (3-4)	4.83 <sup>b</sup> (4-5)	4.83 <sup>b</sup> (4-5)	0.18	0.001

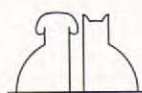
OM: Ortocromática Medium; DS: Detail S; D: Detail

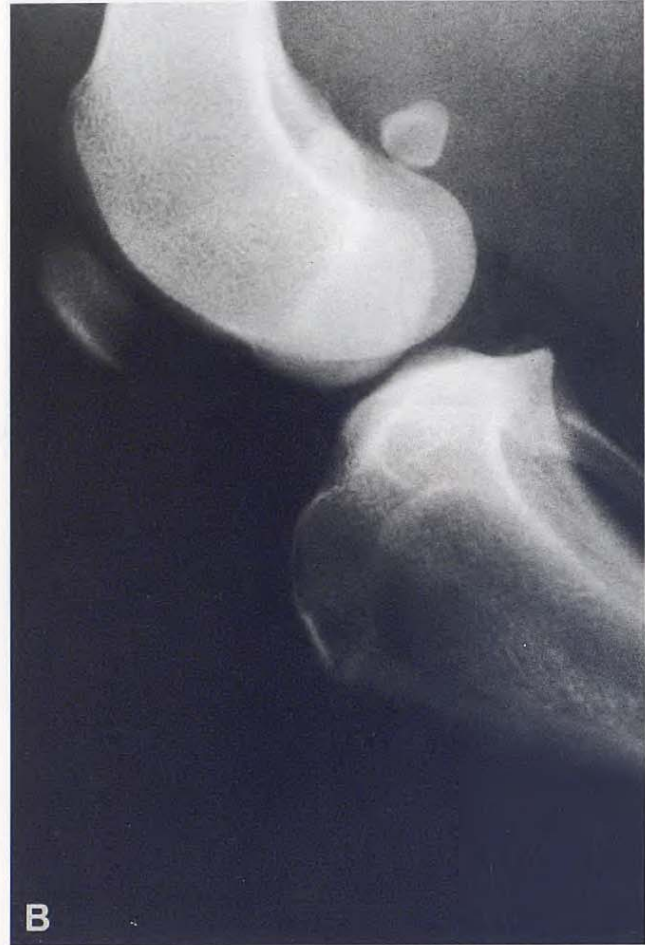
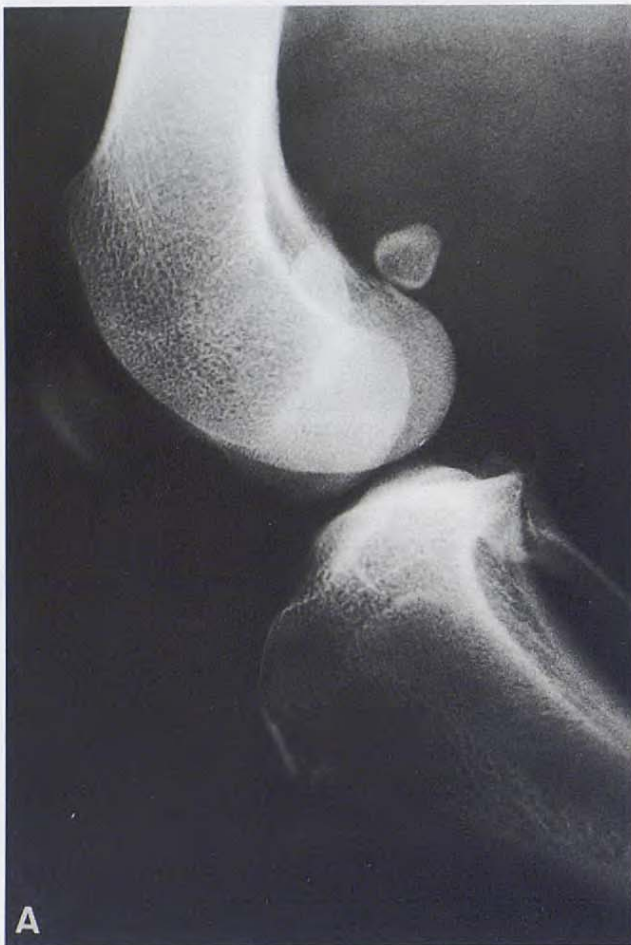\*Rango

<sup>a,b</sup> Valores con distintos superíndices en una misma fila, expresan diferencias significativas ( $p < 0.05$ )

radiológicas realizadas con cada una de las combinaciones película-pantalla en las distintas regiones, pueden observarse en la Tabla VI.

En estos animales se observaron los mismos resultados que en el grupo anterior.





**Fig. 4.** Proyecciones laterales de la rodilla de un perro mestizo de tamaño grande realizadas con las combinaciones película-pantalla (A) Detail S (B) Ortocromática Medium. Se aprecia una mayor resolución en la imagen obtenida con el sistema de mamografía.



**Fig. 5.** Proyecciones laterales de la columna lumbar de un perro mestizo de tamaño grande obtenidas con rejilla y las combinaciones película-pantalla (A) Detail S (B) Ortocromática Medium. Se observa menor contraste y resolución en la imagen obtenida con el sistema de mamografía.

## DISCUSION.

Este estudio se diseñó para evaluar la técnica de combinación película-pantalla de mamografía en un aparato de rayos X estándar y su empleo en la obtención de radiografías del sistema óseo y compararlas con las obtenidas con el sistema conven-

cional de combinación película-pantalla de tierras raras. Se empleó en este estudio un aparato de rayos X estándar de 100 mA y 100 Kv, que suele ser el que normalmente nos encontramos en una clínica de pequeños animales. Las pantallas de tierras raras, ortocromáticas medium se eligieron como estándar para su comparación con el nuevo

