

¿Cuál es tu diagnóstico?

Historia Clínica

Se presentó en la consulta una perra Cocker de 5 años de edad, con un cuadro clínico de anorexia y vómitos desde hacía una semana. Durante el examen físico se apreció apatía, letargia, deshidratación moderada y dolor abdominal a la palpación. La analítica sanguínea mostró una leucocitosis con neutrofilia. Se realizaron radiografías de la cavidad abdominal en proyección lateral derecha (LD) y ventrodorsal (VD). (Fig.1A y B)

- Describe las anomalías radiográficas que se observan.
- ¿Cuáles son los diagnósticos diferenciales compatibles?
- ¿Qué otras pruebas o técnicas de diagnóstico realizarías para alcanzar un diagnóstico definitivo?

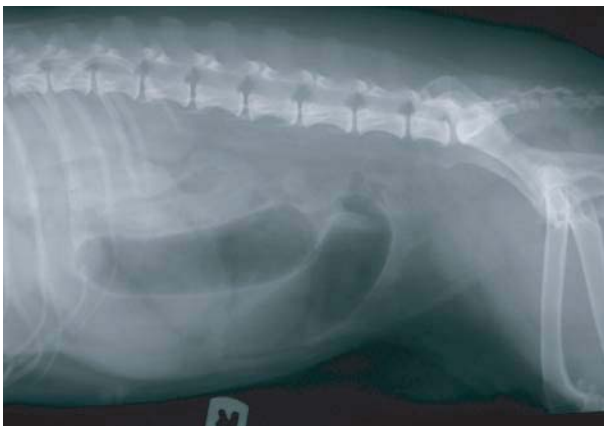

Figura 1A: Radiografía lateral del abdomen.

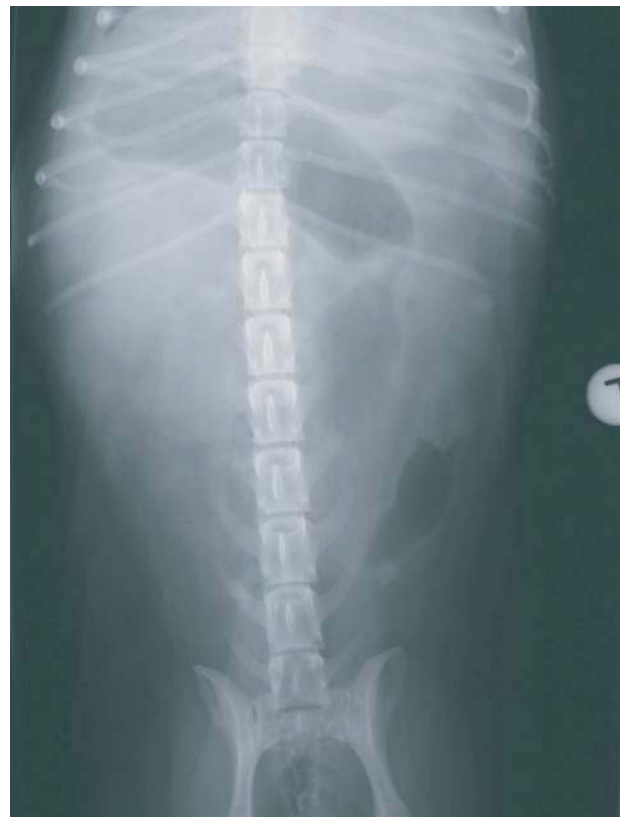

Figura 1B: Radiografía ventrodorsal del abdomen.

S Bozas, M Soler, N Neves, R Guillem, E Belda, J Murciano, A Agut.
Hospital Clínico Veterinario. Universidad de Murcia.

¿Cuál es tu diagnóstico?

Resolución del caso

•Describe las anomalías radiográficas que se observan.

Se observan varias asas intestinales dilatadas, unas con opacidad líquida y otras con opacidad gas, estas últimas localizadas en la zona ventral e izquierda del abdomen, con un diámetro 3 veces la altura de la L2 y hasta 4 veces la altura de L5. A nivel de la unión costal de la décima costilla en la proyección LD (Fig. 1A), y en el lado izquierdo a nivel de T3 en la proyección VD (Fig. 1B), se visualiza una estructura ovalada de 2,8 x 2,2cm, con centro radiolúcido y bordes opacos, con pequeñas áreas radiolúcidas.

•¿Cuáles son los diagnósticos diferenciales compatibles?

Los signos radiográficos observados son compatibles con una obstrucción mecánica debida a un cuerpo extraño, que por la morfología y opacidad que presenta puede ser debido a un hueso de melocotón.

•¿Qué otras pruebas o técnicas de diagnóstico realizarías para alcanzar un diagnóstico definitivo?

Las radiografías de contraste y la ecografía son técnicas complementarias que nos permiten corroborar los hallazgos observados en la radiografía simple. En este caso se optó por realizar una ecografía del abdomen, en la cual se observaron asas intestinales dilatadas sin motilidad con contenido heterogéneo hipocogénico (Fig.2A). También se visualizó en el interior de un asa intestinal una estructura hiperecogénica alargada y de bordes irregulares (0,6 x 2,2cm) que producía sombra acústica (Fig.2B). Estas imágenes ecográficas corroboraron el diagnóstico presuntivo de obstrucción intestinal debido a un cuerpo extraño. El tratamiento que se realizó fue una enterectomía debido al aspecto congestivo que presentaba el asa intestinal donde estaba ubicado el cuerpo extraño.

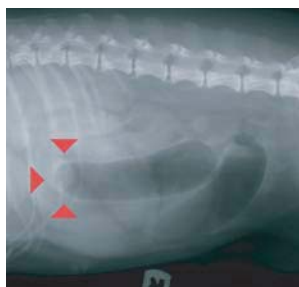


Figura 1A: Imagen ecográfica transversal de un asa intestinal dilatada con contenido hipocogénico.

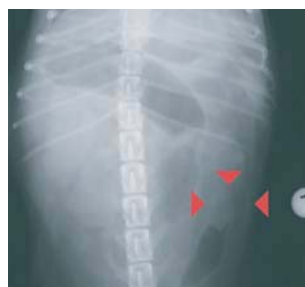

Figura 1B: Imagen ecografía donde se observa un asa intestinal que contiene una estructura alargada rugosa hiperecogénica con sombra acústica

Comentario

La obstrucción mecánica es la falta de paso del contenido a través del tracto intestinal debido a una oclusión física del lumen¹. Los cuerpos extraños son la causa más frecuente de obstrucción mecánica en la clínica de pequeños animales. El signo radiográfico más significativo en las obstrucciones mecánicas es la marcada dilatación que presentan las asas intestinales, anterior a la obstrucción; así valores superiores a 1,6 del cociente entre el diámetro del intestino y la altura del cuerpo vertebral de L5 es indicativo de obstrucción mecánica.¹ En nuestro caso este valor fue 4, lo cual era compatible con esta patología. Según las características de los cuerpos extraños, estos podrán observarse cuando son radiopacos (metálicos, de tipo mineral). Los huesos de fruta no radiopacos pueden reconocerse en las radiografías simples porque crean áreas radiolúcidas con formas geométricas, como vimos en nuestro caso. A pesar de que la radiografía sigue siendo la técnica principal en el diagnóstico de las obstrucciones intestinales en la clínica de pequeños animales, la ecografía tiene una sensibilidad del 100% en la detección de cuerpos extraños intestinales, frente al 56% de la radiografía². Los cuerpos extraños intestinales pueden producir diferentes aspectos ecográficos según su composición¹. En este caso, el hueso de melocotón, presentó una forma dentada a lo largo de una superficie curvilínea hiperecogénica con sombra acústica.¹ Además, ecográficamente también podemos evaluar la motilidad intestinal, la estructura e integridad de la pared, los posibles cambios en el mesenterio y la presencia de pequeñas cantidades de líquido libre peritoneal, signos no visibles radiológicamente y que resultan útiles para valorar el curso y tratamiento de los distintos pacientes.^{2,3} Por lo tanto, la ecografía es una técnica excelente para el diagnóstico de esta patología.

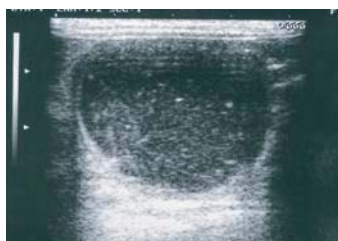

Figura 2A: Imagen ecográfica transversal de un asa intestinal dilatada con contenido hipocogénico.

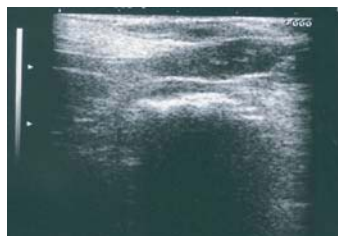

Figura 2B: Imagen ecografía donde se observa un asa intestinal que contiene una estructura alargada rugosa hiperecogénica con sombra acústica.

Bibliografía

1. Riedesel EA: El intestino delgado. En: Thrall DE (Ed): Manual de Diagnóstico Radiológico Veterinario, Elsevier, 2003; pp639-652.
2. Tyrrel D, Beck C: Survey of the use of radiography versus ultrasonography in the investigation of gastrointestinal foreign bodies in small animals. *Veterinary Radiology & Ultrasound*, Vol. 47, No. 4, 2006, pp404-408
3. Agut A, Soler M, Sevas J, Belda E: What is your diagnosis? *Journal of Small Animal Practice*, Vol. 44, No. 3, 2003, pp99 y 143-144.