

# Fístula uretro-rectal en el perro: A propósito de un caso clínico

En este artículo se describe un caso clínico de fístula uretro-rectal en un perro y su resolución mediante una fistulectomía a través de un abordaje por la región perineal, evitando así otros abordajes más traumáticos, obteniendo en nuestro caso un resultado muy satisfactorio.

**Palabras clave:** fístula uretra-rectal. Anomalía congénita. Infección urinaria.  
*Clin. Vet. Peq. Anim*, 27 (3): 189-194, 2007

M. E. Lebrero<sup>1</sup>, P. Lázaro<sup>2</sup>,  
A. Unzueta<sup>1</sup> y J. Rodríguez<sup>1</sup>

<sup>1</sup> Hospital Clínico Veterinario.  
Facultad de Veterinaria de  
Zaragoza.  
C/ Miguel Servet, 177.  
50013 Zaragoza

<sup>2</sup> Centro Veterinario Iregua.  
Av. San Marcial, 5.  
26140 Lardero (La Rioja)

## Introducción

Las fístulas uretro-rectales, son anomalías muy poco frecuentes, que están descritas en perros, gatos y caballos<sup>1</sup>. Se definen como comunicaciones persistentes entre el recto y la uretra<sup>6</sup>. Los pacientes suelen presentar esta patología desde el nacimiento, puesto que se trata de una alteración congénita; sin embargo, en raras ocasiones, dicha patología puede aparecer tras algún traumatismo.

Diversos autores citan como razas más predispuestas el Bulldog Inglés; el Caniche; el Yorkshire Terrier y el Labrador Retriever, en su mayoría machos, pero también se ha descrito en una gata hembra<sup>1,2</sup>. Además, pudiera ser que en el caso del Bulldog Inglés tuviera un cierto componente hereditario, aunque este hecho todavía no está probado<sup>1,4</sup>.

Durante la embriogénesis los pliegues urorectales se unen a nivel medio para originar la división anatómica del seno urogenital y el recto mediante la formación del tabique urorectal<sup>2</sup>. Éste avanza en dirección caudoventral para contactar con la membrana cloacal (Fig. 1). La fusión del tabique con la membrana cloacal da lugar a la formación, del orificio digestivo, dorsalmente, y del orificio urogenital, ventralmente (Fig. 2). Si la fusión a nivel de la línea media no es completa, quedan comunicados la uretra y el recto, de tal forma que se origina la fístula uretro-rectal (Fig. 3). Los signos clínicos, en los casos congénitos, tienen lugar desde el nacimiento, pero muchas veces no se detectan hasta pasado un largo periodo de tiempo<sup>1</sup>.

Dentro de la sintomatología, lo más llamativo, es la salida de orina a través del ano cuando el animal realiza la micción. Sin embargo, en función del diámetro de la fístula, la apreciación de este síntoma no siempre es visible.

En ocasiones puede detectarse hematuria, polaquiuria, así como cuadros de cistitis recurrentes que responden inicialmente a la antibioterapia, aunque en cuanto se retira el fármaco vuelve a aparecer la infección<sup>3,4</sup>. No es extraño encontrar cálculos vesicales, en concreto de estruvita.

Las dermatitis perineales, secundarias, como consecuencia del efecto de la orina sobre la piel del periné y las diarreas son otros síntomas que pueden aparecer, pero tienen menor relevancia.

También se han descrito casos que tienen diversas anomalías congénitas concomitantes,



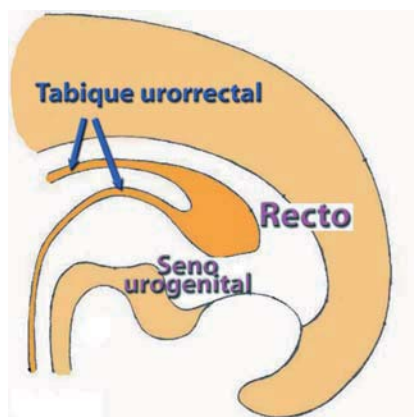


Figura 1. Esquema del desarrollo embrionario de la porción caudal de un feto. La unión de los pliegues urorrectales formará el tabique urorrectal.

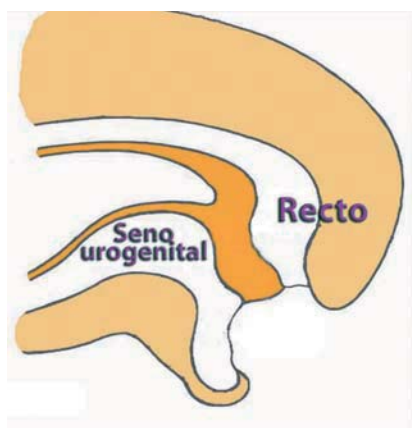


Figura 2. Al contactar el tabique urorrectal con la membrana cloacal, quedarán delimitados dorsalmente el conducto digestivo y ventralmente el conducto urogenital.

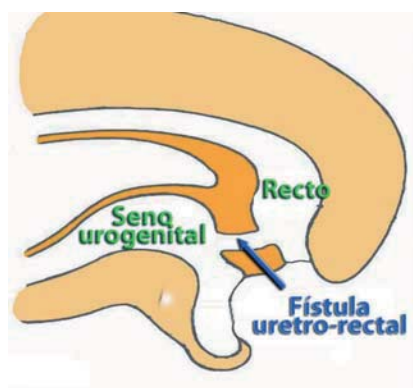


Figura 3. Un defecto en la migración y desarrollo del tabique urorrectal conllevará la aparición de una fístula uretro-rectal.

tales como uréteres ectópicos, pseudohermafroditismo, duplicación de la uretra, fístula uretroperineal, microftalmia, anomalías en el ano e incluso patologías a nivel de las vértebras<sup>2, 4-7</sup>.

Los signos clínicos, la ausencia de traumatismos previos, así como la presencia a la palpación rectal de una depresión anormal en la región ventral del recto<sup>1</sup>, pueden orientar el diagnóstico, pero no son definitivos.

La obtención de proyecciones radiográficas laterolaterales y ventrodorsales de la región pélvica tras realizar una uretrografía retrógrada con medio de contraste positivo, evidenciará la comunicación entre el recto y la uretra.

Puede ser interesante localizar la abertura de la fístula a nivel del recto con el fin de poder facilitar su búsqueda intraoperatoria, para ello se puede realizar una colonoscopia o hacer un examen minucioso del recto al mismo tiempo que se realiza un lavado a presión de la uretra con suero salino fisiológico para visualizar el punto a través del cual drena el líquido introducido<sup>4</sup>.

El diagnóstico diferencial ha de realizarse con cualquiera de las patologías que provoquen cistitis recurrentes, puesto que algunas veces es el único síntoma apreciable en el paciente.

La ligadura y resección de la fístula es el tratamiento definitivo de esta patología, si bien en muchas ocasiones puede resultar complicada su localización en el interior del canal pélvico. Se recomienda la castración de los animales afectados por esta patología, debido a su posible hereditabilidad<sup>4</sup>.

La forma de abordar esta intervención quirúrgica está descrita de dos formas diferentes.

La resolución quirúrgica, que se cita en la mayor parte de la bibliografía pasa por un abordaje a través de una osteotomía o sinfisiotomía isquiopúbica, para poder acceder a la uretra pélvica. Algunos autores describen casos de incontinencia urinaria transitoria, que generalmente se resuelve durante las primeras 24-48 horas<sup>2</sup>. El inconveniente de esta técnica es su carácter invasivo y traumático<sup>4, 5</sup>.

Otros autores describen otra técnica quirúrgica menos invasiva, en la que se realiza la fistulectomía mediante un abordaje por la región perineal, accediendo a la fístula a través de la fosa isquiorrectal<sup>1, 3</sup>, siempre y cuando la localización de la misma esté lo suficientemente caudal como para acceder a ella a través de este abordaje.

Colocando al paciente en decúbito lateral izquierdo o derecho, la aproximación a la fístula se realiza mediante un abordaje quirúrgico a la región perineal, lo cual supone una disección entre los músculos elevador del ano, esfínter anal externo y el obturador interno; recordando la proximidad en esa zona del nervio y vasos pudendos. Además, se propone la cateterización de la fístula a través del recto para facilitar la búsqueda de la comunicación<sup>1, 3</sup>.

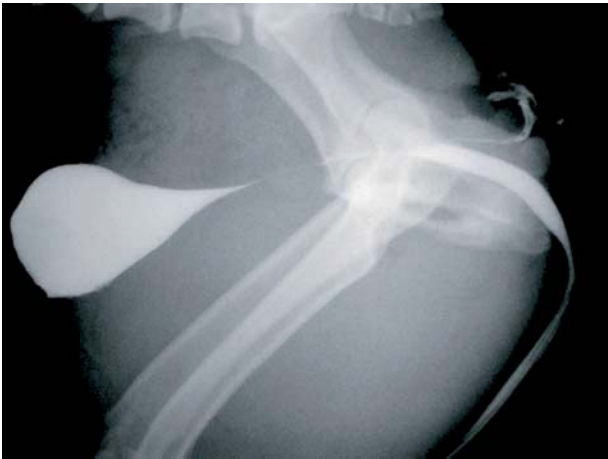

Figura 4. Radiografía laterolateral de la región de la cadera. La introducción de un medio de contraste positivo a través de la uretra permitió visualizar la fístula que unía la uretra y el recto.

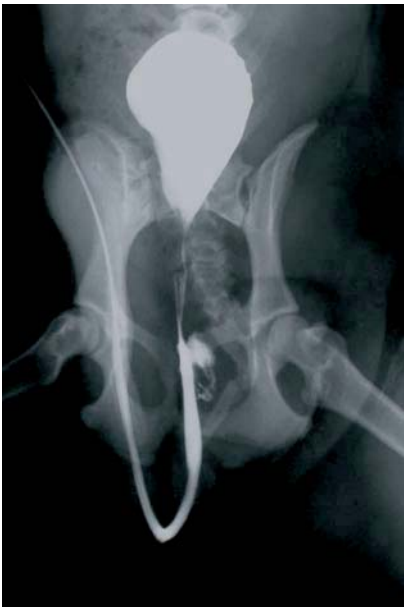

Figura 5. La proyección ventrodorsal de la zona también muestra claramente la comunicación entre el recto y la uretra.

## Caso clínico

Fue atendido en la Clínica Veterinaria Iregua un Bulldog inglés, macho, de un año y medio de edad, que padecía cuadros recidivantes de infecciones urinarias y alteraciones en la micción, en concreto disuria y polaquiuria. Su propietario refería que durante la micción eliminaba orina también a través del recto.

Se realizó una exploración general; la temperatura rectal, el color de las mucosas, el tiempo de rellenado capilar, la auscultación cardíaca y pulmonar, así como la palpación de los ganglios retrofaríngeos y poplíteos fueron normales y dentro de los valores preestablecidos. Se llevaron a cabo diferentes pruebas diagnósticas: hematología, bioquímica

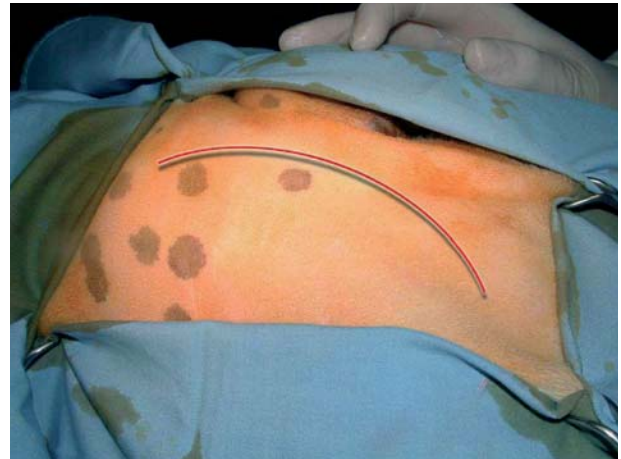

Figura 6. El abordaje de la cavidad pelviana se realiza mediante una incisión curvilínea desde el ala del ilion hasta la tuberosidad isquiática.

y urianálisis, que revelaron signos evidentes de cistitis, en concreto ligera leucocitosis en el hemograma así como bacteriuria, piuria y hematuria con ligera alcalinización del pH en el urianálisis.

Por último, ante los signos clínicos se decidió hacer una uretrografía retrógrada con 20 mililitros de medio de contraste positivo (Urografin® 76%). Tras realizar las radiografías de la región pélvica, tanto en la proyección laterolateral como en la ventrodorsal, se confirmó la presencia de una fístula que conectaba la uretra pélvica caudal con la porción caudoventral del recto (Figs. 4 y 5).

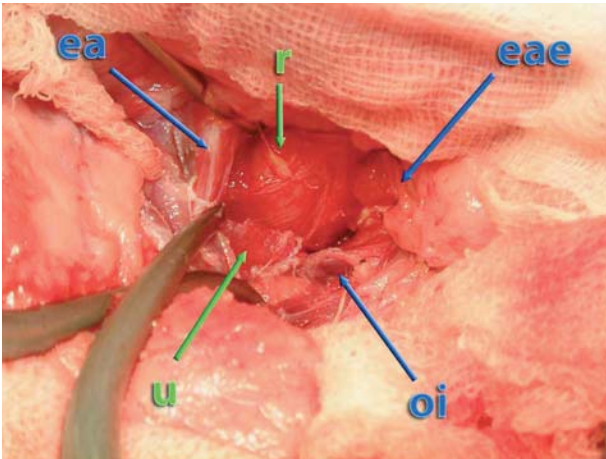
El paciente fue remitido al Hospital Clínico Veterinario de la Facultad de Veterinaria de Zaragoza para llevar a cabo su resolución quirúrgica.

Tras una breve revisión bibliográfica, en la que se citan dos casos clínicos resueltos a través de un abordaje perineal, se optó por este acceso menos traumático y que proporciona un mejor postoperatorio al paciente que en el caso de realizarse una osteotomía púbica, que es la técnica tradicionalmente descrita. Se abordó por la región izquierda del diafragma pélvico, puesto que en las imágenes radiológicas se apreciaba una ligera lateralización de la fístula hacia ese lado.

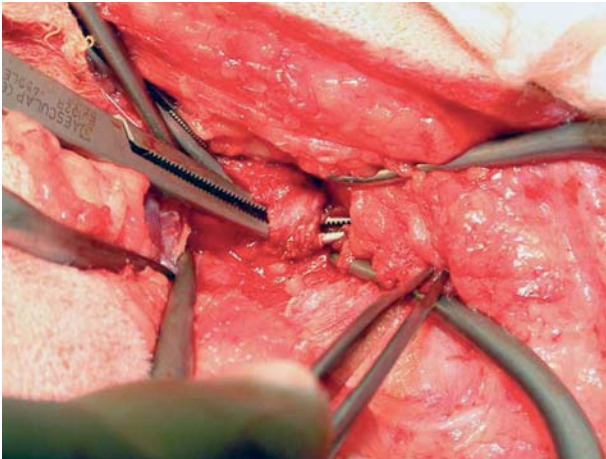
Tras la valoración preoperatoria del paciente, se premedicó con una mezcla de acepromacina (0,03 mg/kg, IM) y buprenorfina (0,02 mg/kg, IM). Se preparó el campo quirúrgico, para ello se rasuró el pelo de la región perineal izquierda, tomando como referencias cranealmente el ala del ilion, dorsalmente la columna vertebral lumbar y sacra, caudalmente el ano y ventralmente la zona dorsal a la articulación de la rodilla. Tras ello, se lavó la zona con una solución antiséptica jabonosa de povidona yodada.

En el quirófano se utilizó de inducción propofol (3mg/kg, IV) junto con midazolam (0,2 mg/kg) y tras su intubación

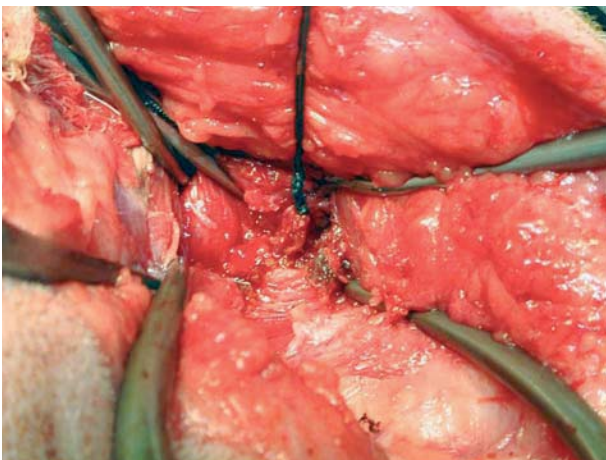




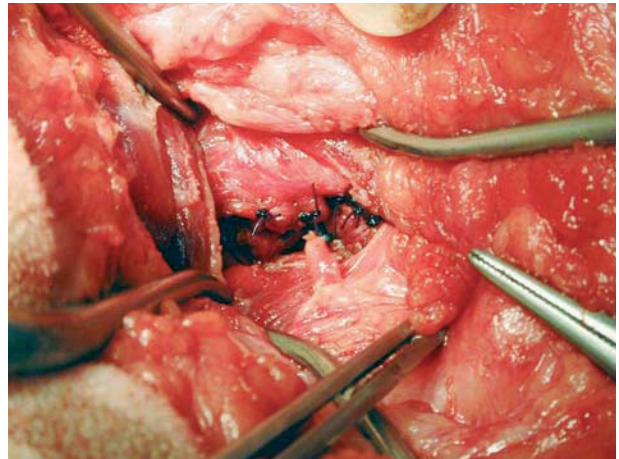
**Figura 7.** Tras la disección del músculo elevador del ano (ea), del músculo esfínter anal interno (eae) y el obturador interno (oi), se colocan unos separadores automáticos, y se accede la zona caudal de la cavidad pelviana, identificándose el recto (r) y la uretra (u).



**Figura 8.** Se disecciona con delicadeza la zona ventral del recto, con cuidado, para localizar la fístula. Una vez encontrada se rodea la fístula con un disector. Con éste se pasará a continuación un hilo un material absorbible de 2/0.



**Figura 9.** Se realizan dos ligaduras colocadas lo más cerca posible de cada extremo de la fístula. En esta imagen se observa la ligadura colocada en las proximidades del recto.



**Figura 10.** Para reforzar el cierre del recto, evitando el deslizamiento retrógrado de la ligadura y para reducir la probabilidad de recanalización del trayecto fistuloso se dan unos puntos sencillos sobre la superficie del recto de tal forma que quede englobada y oculta la ligadura realizada anteriormente.

se utilizó de mantenimiento una mezcla de isoflurano y oxígeno al 100%.

Se colocó al paciente en decúbito externo pero ligeramente lateralizado hacia el lado derecho y se hizo una sutura en bolsa de tabaco en el ano con un material monofilamento con el fin de evitar posibles contaminaciones. A continuación se comenzó la cirugía.

Se realizó una incisión de la piel desde el ala del ilion hasta la tuberosidad isquiática, describiendo una curva (Fig. 6).

Disecando en profundidad el tejido adiposo de la zona, se llegó a los músculos a través de los cuales se accedió al canal pélvico: el músculo esfínter anal interno (derecha), el músculo elevador del ano (izquierda) y el músculo obturador interno (ventral).

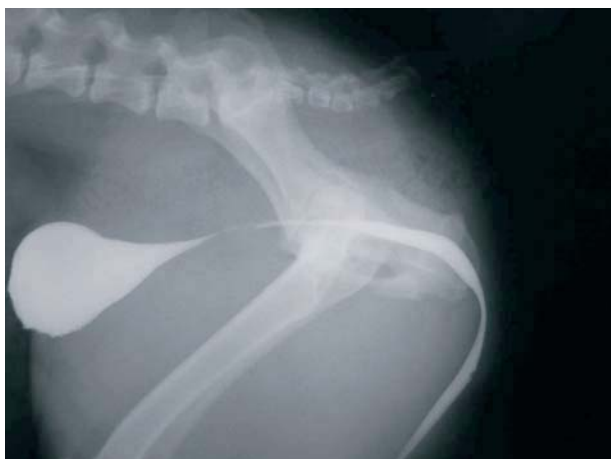Se individualizó y se retrajo lateralmente el músculo elevador del ano. Con ayuda de un Gelpi se mantuvieron separados los músculos, se visualizó el recto, y se localizó centralmente la uretra (Fig. 7).

Tras la disección roma del espacio que existía entre el recto y la uretra, se localizó el trayecto fistuloso (Fig. 8).

Con un disector se rodeó la fístula, y se pasaron dos ligaduras de material sintético, multifilamento, absorbible, 2/0. La primera cerró el extremo de la comunicación más próxima al recto (Fig. 9). Y a continuación se anudó otra junto a la uretra.

Después de reseca la fístula se realizaron unos puntos de refuerzo en la zona ventral del recto para evitar el deslizamiento y dehiscencia de la ligadura realizada y para facilitar su cicatrización (Fig. 10).

Se cerró la zona de abordaje de manera rutinaria, recolocando el músculo elevador del ano a su posición original y sutu-



**Figura 11.** Radiografía con contraste positivo realizada en el postoperatorio para confirmar el correcto cierre de la fístula, y la ausencia de afectación uretral.

rándolo al músculo esfínter anal interno con varios puntos sencillos de material monofilamento absorbible de 3/0. También se suturó con puntos sueltos el tejido adiposo, empleándose el mismo material. Por último, se cerró la piel con puntos verticales en U de material monofilamento, no absorbible, 2/0.

El paciente se recuperó satisfactoriamente de la intervención quirúrgica y quedó hospitalizado 24 horas. En estas primeras horas apareció un seroma moderado que se resolvió mediante punción aspiración. Desapareció completamente la pérdida de orina a través del recto desde el inicio del postoperatorio.

Al día siguiente de la intervención se repitió la uretrografía retrógrada con medio de contraste positivo para evaluar el estado de la zona, confirmándose la correcta realización del cierre fistuloso (Fig. 11).

Durante el postoperatorio se siguió una pauta de antibioterapia con amoxicilina- clavulámico (12,5 mg/kg, PO, 10 días).

A los diez días de la intervención se quitaron los puntos y el paciente fue dado de alta. En los siguientes controles que se realizaron no se identificó ningún problema urinario o recidiva del proceso.

## Discusión

Las fístulas uretro-rectales son anomalías de origen congénito y de rara aparición, pero que se deben de tener en cuenta en el protocolo diagnóstico de pacientes que padecen cuadros recurrentes de cistitis.

La uretrografía retrógrada con medio de contraste positivo es el método diagnóstico de elección, tal y como se ha podido comprobar en este paciente.

En el caso clínico presentado, el abordaje realizado permitió una adecuada exposición de la comunicación uretro-rectal, así como una resolución quirúrgica poco traumática, si se compara con la sinfisiotomía proclamada por otros autores, tanto en nuestro paciente como en los otros dos casos descritos en la bibliografía<sup>1,3</sup>.

El abordaje a través de la región perineal, permite una adecuada exposición de la zona caudal del recto, por lo que se puede realizar la fistulectomía de estos casos de una forma sencilla. La caterización de la fístula a través del ano, que recomiendan ciertos autores, no se llevó a cabo en este caso, y no tuvimos mayores complicaciones en la identificación de la fístula; no obstante, puede ser una buena ayuda en caso de duda y siempre que se considere necesario.

Por otro lado, consideramos que la sutura de inversión en el recto, realizada sobre el cierre de la fístula, impide el deslizamiento retrógrado de la ligadura, evitándose una eventual salida del contenido intestinal y aparición de abscesos locales, así como imposibilitando la repermabilización de la fístula, posibilidad que podría aparecer si quedan próximos los dos extremos de la misma.

## Title

### Urethro-rectal fistulae in a male dog. A case report

## Summary

It was remitted to our hospital a one year old, male English Bulldog. It had recurrent urinary infections and alterations of the micturition. A positive-contrast retrograde urethrography demonstrated the existence of a fistula between urethra and rectum. By means of surgical approach through left perineal region, the closing and cut of the fistula was done, being solved the pathology, disappearing all the symptoms of the patient. References hardly describe this congenital anomaly that have to be considered in differential diagnosis of recurrent cystitis in young patients. The only effective treatment is surgical, in which must bind up and section the fistulae between urethra and rectum. Access to the pelvic urethra, which is normally described for these cases, is a pubic osteotomy. But some authors suggest muscles dissection of pelvic diaphragm for accede to it, being a less traumatic approach than the first one. Low incidence of this anomaly, as well as the possibility of resolution with a surgical approach different from the conventional one, they seem to us reasons of clinical interest for the explanation this case.

**Key words:** urethro-rectal fistulae, congenital anomaly, urinary infection.

## Bibliografía

1. Ralphs SC, Kramek BA: Novel perineal aproach for repair of a urethrorectal fistula in a bulldog. *Can Vet J.* 2003 Oct; 44 (10): 822-823.
2. Tobias KS, Barbee D: Abnormal micturition and recurrent cistitis associated with multiple congenital anomalies of the urinary tract in a dog. *J Am Vet Med Assoc.* 1995; 15 (2): 191-193.
3. Whitney WO, Schrader LA: Urethrorectal fistulectomy in a dog, using a perineal aproach. *J Am Vet Med Asocc* 1988; 193(5):568-569.
4. Osuna DJ, Stone EA, Metcalf MR: A urethrorectal fistula with concurrent urolithiasis in a dog. *J Am Anim Hosp Assoc* 1989; 25: 35-39.
5. Osborne CA, Engen MH, Yano BL. et al: Congenital urethrorectal fistulae in two dogs. *J Am Vet Med Assoc* 1975; 166: 999-1002.
6. Smith CW. Surgical diseases of the urethra. En Slatter DH (ed): *Textbook of Small Animal Surgery.* Vol 2. Philadelphia. WB Saunders Co, 1993; 1463.
7. Goulden B, Bergman MM, Wyburn RS: Canine urethra-rectal fistulae. *J Small Anim Pract.* 1973; 14(3): 143-150.
8. Climent, S., Bascuas, J.A: Aparato digestivo. Aparato urogenital. En: *Cuadernos de Anatomía y Embriología Veterinaria.* Nº 5. Editorial Marban. 1989; 11-12.