

# Estudio de tumores de la cavidad nasal y senos paranasales del perro mediante tomografía computarizada

En 8 perros se estudiaron imágenes de tomografía computarizada (TC), analizando la extensión de tumores de cavidad nasal y/o senos paranasales. La técnica resultó especialmente útil en animales con descarga nasal crónica, protrusión del globo ocular, ceguera de origen central o signos de disfunción neurológica por afectación de porciones rostrales del encéfalo.

**Palabras clave:** TC, TAC, neoplasia nasal, perro.  
*Clin. Vet. Peq. Anim*, 27 (4): 245-252, 2007

B. Blanco<sup>1</sup>, F. Miró<sup>2</sup>, P.J. Ginel<sup>2</sup>, M. Novales<sup>1</sup>

<sup>1</sup> Hospital Clínico Veterinario de la Universidad de Córdoba. Campus de Rabanales. Ctra Madrid-Cádiz Km 396. 14014 Córdoba.

<sup>2</sup> Departamento de Anatomía y Anatomía Patológica Comparadas. Campus de Rabanales. Universidad de Córdoba. 14014 Córdoba.



## Introducción

Los tumores de la cavidad nasal y senos paranasales del perro son relativamente infrecuentes, con porcentajes que oscilan entre el 0,3 y el 2,4% sobre el total de neoplasias del perro<sup>1</sup>. Los síntomas asociados a esta patología pueden ser nasales (descarga nasal crónica, disnea, estornudos, tumefacción), oculares (ceguera, protrusión del globo ocular, protrusión del tercer párpado), y/o neurológicos (convulsiones, alteraciones del comportamiento, de la conciencia, ceguera, anosmia)<sup>2</sup>. Desde hace tiempo la tomografía computarizada (conocida por las siglas de TAC, o más correctamente de TC) es ampliamente utilizada en medicina humana para el diagnóstico de estas patologías<sup>3</sup>, quedando su uso mucho más limitado en medicina veterinaria, fundamentalmente por motivos económicos. Diversos trabajos han demostrado que la TC tiene una capacidad de diagnóstico muy superior a la radiología, tanto en el perro<sup>2-5</sup>, como en el gato<sup>6</sup>; que es útil para distinguir entre lesiones neoplásicas y no neoplásicas<sup>7-9</sup> y que es más exacta en demostrar la extensión y el carácter de las lesiones de la cavidad nasal<sup>2,4</sup>. Su uso permite valorar la extensión real del tumor de cara a evaluar, las posibilidades de un tratamiento y emitir un pronóstico más preciso. El objetivo del presente trabajo es dar a conocer las posibilidades de diagnóstico de la TC a través del estudio de las imágenes de 8 perros que presentaban tumores en la cavidad nasal y/o los senos paranasales.

## Material y métodos

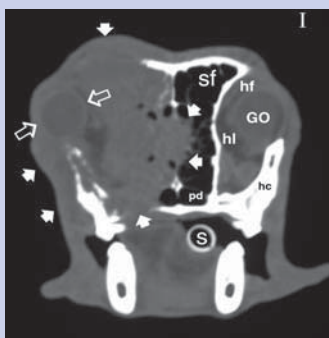
### Material (Tabla 1)

El estudio incluyó un total de 8 perros (7 machos y 1 hembra), remitidos al Servicio de Diagnóstico por Imagen del Hospital Clínico Veterinario de la Universidad de Córdoba. Los animales pertenecían a diversas razas: 2 Golden Retrievers, 2 Cocker, 1 cruzado, 1 Rottweiler, 1 Pastor Alemán y 1 Fox Terrier, estando sus edades comprendidas entre los 4 y los 12 años (media 8.7 años).

El tiempo aproximado transcurrido desde que aparecieron los síntomas hasta que se solicitó la TC, osciló entre 3 semanas y 18 meses. Los principales motivos de consulta fueron problemas oculares (ceguera, protrusión de globo ocular), neurológicos (convulsiones, alteraciones del comportamiento) y nasales (descarga nasal, estornudos).



**Figura 1.1** Reconstrucción multiplanar de TC en un Golden Retriever macho, de 4 años: (A) corte sagital, (B) corte frontal y (C) corte transversal a nivel de las bullas timpánicas en el que se señalan los niveles de corte A y B. Las flechas en los cortes A y B muestran el grado de extensión de un adenocarcinoma epitelial en la porción caudal de la cavidad nasal, parte de la base del cráneo, hueso etmoides y hueso maxilar derecho.



**Figura 1.2.** Imagen de un corte trasversal del mismo animal a nivel de la porción rostral del segundo molar superior, que demuestra la afectación (▶) del seno frontal, cavidad nasal y septo nasal, huesos frontal, lacrimal, cigomático y musculatura facial del lado izquierdo, además de desplazar el globo ocular del mismo lado (⇨) hacia el exterior. (En el lado izquierdo: sf, seno frontal; hf, hueso frontal; hl, hueso lacrimal; hc, hueso cigomático; pd, paladar duro; GO, globo ocular) (s, sonda endotraqueal).

## Método

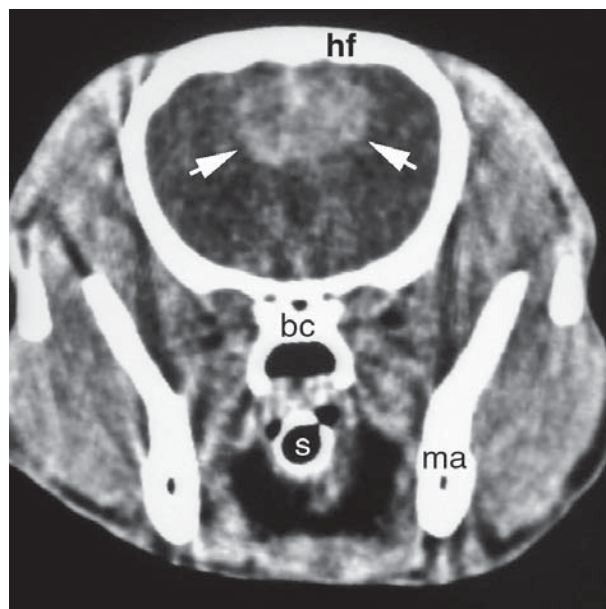
Además de la correspondiente exploración clínica, a todos los perros se les realizaron, o se aportaron por los veterinarios remitentes, al menos dos radiografías en las proyecciones dorsoventral y laterolateral. En ocasiones se realizaron proyecciones complementarias como: intraorales de la cavidad nasal y región maxilar, rostrocaudal de los senos frontales y ventrodorsal con la boca abierta. A uno de los perros se le había realizado anteriormente una rinoscopia con toma de biopsia, cuyo resultado reveló un proceso inflamatorio.

Los estudios de TC fueron llevados a cabo con un equipo axial de 3ª generación (Marca Toshiba TCT 600 HQ). Para ello, los animales bajo anestesia general (medetomidina 5 µg/kg, propofol 3 mg/kg, isoflurano 1.5-2%) fueron colocados en decúbito esternal, realizándose cortes transversales, de 2 mm de grosor con intervalo de 2 mm entre cortes, desde la nariz hasta el límite caudal de los senos frontales. En los casos en que las lesiones rebasaban estos límites, el estudio se ampliaba hasta la región occipital. Las imágenes fueron sometidas posteriormente a una reconstrucción multiplanar, con objeto de apreciar la extensión de las lesiones en conjunto (Fig. 1). Las TC se realizaron inicialmente sin contraste y en tres casos se repitió un segundo estudio con contraste, con iohexola vía i.v. a la dosis de 300 mg/Kg p.v, al objeto de detectar posibles captaciones patológicas del mismo (Fig. 2).

Para la valoración de la cavidad nasal y los senos se utilizó una ventana hueso (con una amplitud de ventana de 1500 unidades Hounsfield (UH) y un nivel de ventana de 225 UH). La región del cerebro se valoró con una amplitud de ventana de 200 UH y un nivel de ventana de 40 UH.

De las imágenes obtenidas se seleccionaron las más significativas y en ellas se evaluaron los siguientes parámetros:

**1.-Relativos a la cavidad nasal:** a) *Situación y extensión de las lesiones:* se valoró si la presencia de tejidos blandos



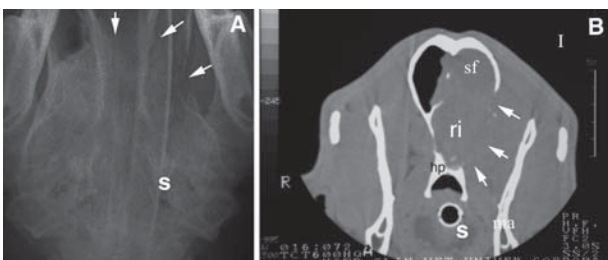
**Figura 2.** Imagen de TC de un corte trasversal de la cabeza de una perra mestiza de 8 años con carcinoma indiferenciado en cavidad nasal, obtenido a nivel del tercio rostral de la fosa temporal después de administrar un medio de contraste yodado, apreciándose por el realce de éste (flechas) la extensión del tumor a la porción dorsal de los lóbulos frontales telencefálicos. (hf, hueso frontal; ma, mandíbula; bc, base del cráneo; s, sonda endotraqueal). Ventana cerebro (amplitud de ventana 200 UH y nivel de ventana 40 UH).

ANIMAL	RAZA	EDAD	SEXO	SINTOMAS	DIAGNOSTICO
1	Cocker	10	M	Nasales	Adenocarcinoma
2	Rottweiler	9	M	Oculares	Adenocarcinoma
3	Cocker	12	M	Oculares Neurológicos Nasales	Adenocarcinoma
4	Mestizo	8	H	Neurológicos Oculares	Carcinoma anaplásico
5	Golden Retriever	10	M	Oculares	Adenocarcinoma
6	Pastor Alemán	8	M	Oculares	Osteosarcoma osteoblástico
7	Golden Retriever	4	M	Oculares	Adenocarcinoma
8	Fox Terrier	9	M	Neurológicos Oculares Nasales	Carcinoma anaplásico

Tabla 1. Material

anormales se localizaba en la porción rostral, media o caudal de la cavidad así como si afectaba al laberinto etmoidal. b) *Distribución*: se valoró si la afectación era uni o bilateral. c) *Grado de afectación*: expresado porcentualmente en relación al total del volumen de la cavidad. Se establecieron 3 rangos de porcentajes de referencia ( 1-25%, 25-60%, 60-100%). d) *Lisis* o destrucción de los distintos componentes óseos que configuran las paredes de la cavidad nasal.

**2.-Relativos a los senos frontales:** a) *Distribución* en uno u otro seno frontal. b) *Grado de afectación* expresado porcentualmente en relación a la cavidad. c) *Afectación de los huesos frontales*: lisis y/o hiperostosis (engrosamiento, hipertrofia del hueso).



**Figura 3.** Imágenes de la cabeza de un Rotweiler macho de 9 años con un adenocarcinoma. **A:** Imagen radiográfica dorsoventral mostrando (→) la lisis de la lámina cribosa del hueso etmoides y de la pared medial de la órbita izquierda. **B:** Corte transversal de TC a nivel del límite rostral de la fosa temporal, obtenido en ventana hueso que demuestra la afectación de los senos frontales (sf), parte basal del rinencéfalo (ri), hueso presfenoides (hp) y pared medial del fondo de la órbita izquierda (→). (ma, mandíbula; s, sonda endotraqueal).

**3.-Relativos a las estructuras orbitarias:** a) *Distribución*: se valoró la afectación de una u otra órbita. b) *Afectación de las estructuras blandas* de la órbita y grado de afectación así como desituación, en su caso, del globo ocular. c) *Grado de destrucción* o lisis, en su caso, de la pared medial de la órbita.

**4.-Relativos a las estructuras faciales:** a) *Afectación* (caracterizada por el engrosamiento) de las estructuras blandas faciales, especialmente en las regiones maxilar y bucal, y a veces en la región temporal. En algunos casos se ven afectadas otras regiones como la frontal y parietal. b) *Lisis* o destrucción de estructuras óseas, fundamentalmente el hueso cigomático.

**5.-Relativos a las estructuras craneanas y encefálicas:** a) *Afectación de las estructuras óseas* que configuran la base o la bóveda craneana. b) *Afectación de las estructuras encefálicas* (evidenciadas por captaciones patológicas del medio de contraste, desviación de la hoz del cerebro por efecto de masa y determinadas alteraciones densitométricas).

En todos los casos se llegó a un diagnóstico definitivo mediante histopatología.

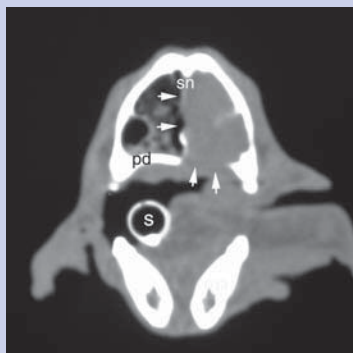
## Resultados

El principal motivo de consulta de los animales estudiados fue en algunos casos (4/8, 50%) la protrusión de un globo ocular asociada a ceguera en dicho ojo y en otros (2/8, 25%) una ceguera bilateral. Un solo perro (12.5%) presentó abombamiento frontoparietal. La epistaxis (uni o

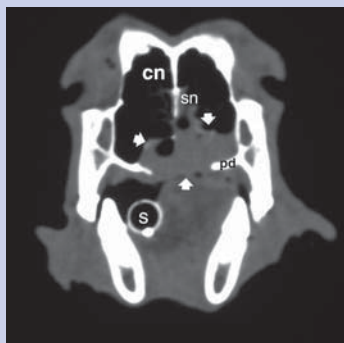
bilateral) apareció como principal motivo de consulta en sólo 1 animal (12.5%). Otros síntomas detectados por los propietarios fueron signos neurológicos como convulsiones (3/8, 37.5%), cambios de comportamiento (2/8, 25%) y presencia de periodos de letargia (2/8, 25%).

En cuanto a los signos radiológicos observados, se pudo apreciar que el aumento de opacidad de la cavidad nasal afectada fue lo más común (6/8, 75%; 2 de distribución unilateral y 4 bilateral). En 5 perros apareció una opacidad unilateral (4/8, 50%) o bilateral (1/8, 12.5%) de los senos frontales y, en casi todos (6/8, 75%), se detectaron amplias zonas de lisis ósea e imágenes compatibles con masas de tejido blando extendiéndose más allá de los límites de la cavidad nasal (órbita, senos paranasales, cráneo y orofaringe) (Fig. 3).

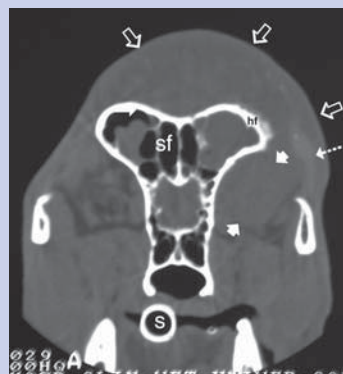
Los resultados de los estudios de TC realizados a cada animal aparecen en la Tabla 2 para las variables relativas a la cavidad nasal y senos frontales y en la tabla 3 para las relacionadas con la órbita y estructuras faciales. Todos los tumores se identificaron como masas ocupantes de espacio con densidad tejido blando ( 30-50 UH) que se



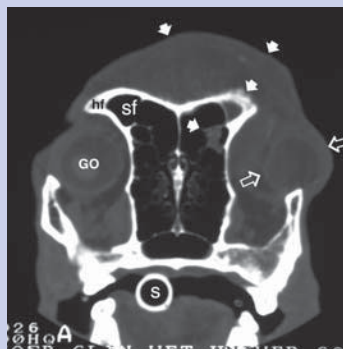
**Figura 4A.** Imagen de TC en ventana hueso, correspondiente a un corte transversal de la cavidad nasal a nivel del primer molar superior en un Cocker macho de 10 años, en el que una biopsia previa había diagnosticado una rinitis fibrinopurulenta, la TC demostró desorganización en la cavidad nasal derecha y ( → ) una masa con densidad tejido blando afectando al septo nasal (sn) y a la cavidad nasal y paladar duro (pd) del lado izquierdo. El diagnóstico definitivo fue el de un adenocarcinoma epitelial. (s, sonda endotraqueal; ma, mandíbula).



**Figura 4B.** Corte transversal a nivel de la porción caudal de la cavidad nasal en el mismo animal, donde se demuestra la afectación ( ▶ ) de la porción ventral de ambas cavidades nasales (cn), septo nasal (sn) y paladar duro (pd) (s, sonda endotraqueal).



**Figura 5A.** Imagen de TC de un corte transversal obtenido a nivel de la apófisis cigomática del hueso frontal, en ventana hueso, en un Pastor Alemán, macho de 8 años, que presentaba un osteosarcoma osteoblástico. Se aprecia un acúmulo de material con densidad tejido blando en el interior de ambos senos frontales (sf), en el fondo de la órbita izquierda ( ▶ ), y en las zonas externas dorsal y lateral izquierda de la cabeza ( ⇨ ), hiperostosis en el hueso frontal izquierdo (hf) y zonas hiperdensas en la musculatura temporal del mismo lado ( → ).



**Figura 5B.** Imagen de TC correspondiente a un corte transversal de la cavidad nasal del mismo animal a nivel del primer molar superior en ventana hueso (amplitud de ventana 1500 unidades Hounsfield (UH) y nivel de ventana 225 UH) que muestra afectación de la porción rostral del seno frontal izquierdo e hiperostosis del hueso frontal del mismo lado, deformación de las zonas cefálica dorsal, y de la órbita izquierda ( ▶ ) con desituación del globo ocular ( ⇨ ). (En el lado derecho: sf, seno frontal; hf, hueso frontal; GO, globo ocular) (s, sonda endotraqueal).

extendían ampliamente en la cavidad nasal con distribución preferentemente bilateral (5/8, 62.5%), aunque casi siempre mayor afectación de un lado, ocupando en la mayoría de los casos (6/8, 75%) las porciones medio caudales de la misma.

También fue frecuente la afectación de los senos frontales, que encontramos invadidos por material con densidad tejido blando en 6 de los animales (75%), siendo en ellos la afectación ósea poco habitual (sólo 2 animales, 25%).

En 6 perros (75%) se detectó lisis de la pared medial de una o de ambas órbitas. Además en 3 de ellos (37.5%) hubo afectación de las estructuras blandas y desplazamiento del globo ocular, viéndose comprometidas también estructuras blandas faciales en los mismos animales. Finalmente apreciamos muy a menudo (n=5, 62.5%) la afectación de estructuras craneales como el vómer, presfenoides, basiesfenoides e incluso la porción escamosa del temporal en algún caso. En los 3 perros con compromiso encefálico las regiones afectadas fueron la porción basal del rinencéfalo, el lóbulo frontal y el lóbulo parietal.

Por su apariencia en conjunto las lesiones de las cavidades nasales y senos fueron clasificadas, en todos los casos, como lesiones similares a masas, por presentar todas ellas, según criterios descritos por Saunders *et al.* en 2003, características

compatibles con procesos neoplásicos de carácter agresivo. Los tumores fueron identificados histopatológicamente como: adenocarcinomas epiteliales (n=5), carcinomas anaplásicos (n=2) y osteosarcoma osteoblástico (n=1).

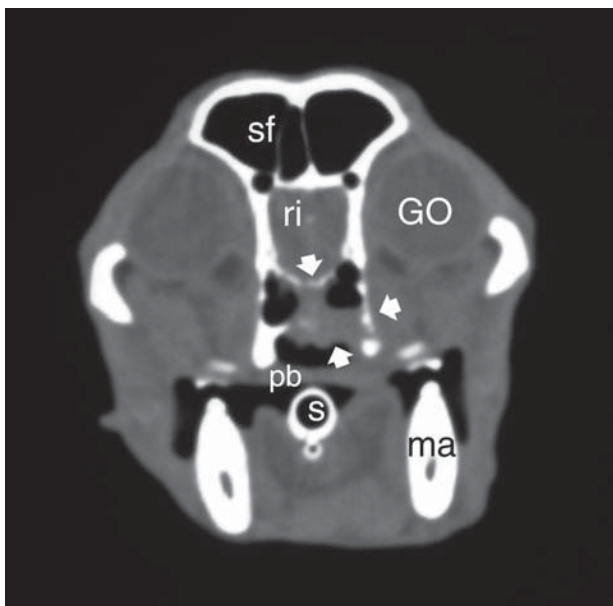
n	CAVIDAD NASAL				SENOS FRONTALES		
	Situación y extensión	Distribución (**)	% afectación (*)	Afectación paredes óseas (Lisis)	Distribución (**)	% afectación (***)	Afectación ósea
1	p.rostral p.media	Bilateral	+++	paladar duro		-	-
2	p.media p.caudal l.etmoidal	Bilateral	++	-	Bilateral I D	+++ +	Lisis h.frontal
3	p.media p.caudal l.etmoidal	Bilateral	+++	-	Bilateral I D	++ +	-
4	p.caudal l.etmoidal	Bilateral	+++	-	Bilateral I D	+ +++	-
5	p.media p.caudal l.etmoidal	Bilateral	+++	l.cribosa h.nasal paladar duro h.maxilar septo nasal	Unilateral D	+	-
6	p.caudal	Unilateral I	+	-	Bilateral I D	+++ +++	Hiperostosis h.frontal
7	p.media p.caudal l.etmoidal	Unilateral D	+++	l.cribosa h.nasal paladar duro h.maxilar	Unilateral D	+++	-
8			-	-		-	-

(\*) Porcentajes de afectación de la cavidad nasal: “ +,+, y +++ ” corresponden respectivamente a 1%-25%, 25%-60% y >60% de afectación con respecto al volumen total de la cavidad nasal. “-” indica ausencia de afectación.

(\*\*) “I” y “D”: Indica cavidad nasal o seno frontal izquierdo y derecho respectivamente.

(\*\*\*) Porcentajes de afectación de los senos frontales: “ +,+, y +++ ” corresponden respectivamente a 1%-25%, 25%-60% y >60% de afectación de cada seno frontal. “-” indica ausencia de afectación.

Tabla 2. Variables analizadas en los estudios de TC



**Figura 6.** Imagen de TC correspondiente a un corte transversal de la cavidad nasal a nivel de la porción caudal del segundo molar superior, obtenida en ventana hueso en un Fox terrier macho de 9 años, que presentaba un carcinoma anaplásico en el fondo de cavidad nasal, que se extendía hasta la base del cráneo afectando (➔) al hueso vómer y a parte del hueso presfenoides y basisfenoides. (sf, seno frontal; ri, porción basal del rinocéfalo; GO, globo ocular; pb, paladar blando; ma, mandíbula; s, sonda endotraqueal).

## Discusión

En relación a los signos clínicos uno de los datos más interesantes fue la constatación de que la descarga nasal, frecuentemente asociada a neoplasias según algunos autores<sup>7,10</sup>, no siempre estuvo presente en nuestros animales. Solamente 3 perros (37.5%) presentaron epistaxis o descarga nasal mucopurulenta (unilateral en dos animales (25%). No obstante, la descarga hemorrágica puede ser el único signo en perros con rinitis inflamatoria o fúngica<sup>7</sup>. El porcentaje de animales (n=7) que presentaron manifestaciones oculares (7/8, 87.5%) supone una proporción mayor a la detectada en otros estudios<sup>4,7,11-13</sup> y posiblemente se deba a que en nuestro hospital los casos referidos de oftalmología tienen una alta incidencia. La TC resultó de gran utilidad para complementar la investigación de la causa real de la ceguera, o de la protrusión del globo ocular, en casos en los que el estudio oftalmológico no había demostrado signos de lesión en las estructuras oculares al igual que habían señalado otros autores<sup>12-14</sup>.

Tres de los animales afectados (37.5%) habían manifestado signos de tipo neurológico en forma de alteraciones del comportamiento (1/8, 12.5%), tres de ellos (37.5%) tuvieron presencia de episodios convulsivos (3/8, 37.5%), 2 (25%) mostraban períodos de letargia y 3 (37.5%) presentaban ceguera sin alteraciones oculares evidentes, lo que indica que existía preferentemente una disfunción neurológica produciendo signos de enfermedad nasal mínimos o incluso

ausentes, tal y como se ha señalado en otros estudios<sup>14</sup>. En estos casos, la TC se reveló útil en establecer la situación real de la lesión que en general afectó a las porciones más rostrales del cerebro como describimos anteriormente.

En general, los resultados obtenidos no difieren mucho de los presentados en estudios previos<sup>3,7,11</sup>. Como en ellos, en los casos presentados en este trabajo, se detectó una abundante presencia de material con densidad tejido blando en la cavidad nasal y/o los senos, junto con una intensa destrucción de los etmoturbinados etmoidales (Fig 4). En los perros más afectados se observó destrucción del septo nasal, de los senos frontales y de la lámina cribosa (Fig. 5). Por lo general los senos frontales estaban ocupados por una densidad de tejido blando, siendo, al igual que describe otro estudio<sup>4</sup>, menos frecuente la lisis de sus paredes (Fig.6). La afectación orbitaria fue más frecuente que la detectada en publicaciones anteriores<sup>1,7,15</sup> (Fig. 7). Las lesiones tendieron a ser bilaterales en un amplio porcentaje de perros, aunque siempre con una mayor afectación de uno de los lados. Igualmente encontramos sólo un perro con hiperostosis localizada en la apófisis cigomática del hueso frontal (Fig.8). En el hombre, un estudio<sup>16</sup> encontró una correlación negativa entre la presencia de hiperostosis y neoplasia, sin embargo, otro estudio realizado en perros<sup>10</sup>, obtiene resultados completamente diferentes, con un considerable porcentaje de animales con neoplasia nasal que presentan hiperostosis, atribuyendo el autor este signo posiblemente a una irritación crónica provocada por el tumor o por una infección concomitante. Nuestra impresión general, tras el estudio detallado de las imágenes de TC, fue que casi todos los tumores se originaban en la porción caudal de la cavidad nasal, extendiéndose desde allí en sentido rostral o craneal, lo que concuerda con los hallazgos de otros autores<sup>1,15</sup>. Por otra parte parece que, en general, la invasión encefálica se dirige hacia las estructuras óseas más que hacia las estructuras blandas, ya que no se producen, salvo en un sólo caso, alteraciones densitométricas del parénquima cerebral o captaciones patológicas del medio de contraste; sin embargo es de suponer que debe haber necesariamente alteración del parénquima, ya que los signos neurológicos están presentes.

Aunque los estudios radiográficos de los casos de este trabajo no estuvieron estandarizados, los signos detectados coincidieron en líneas generales con los publicados por diversos autores<sup>3,4,8,17-19</sup>, resultando inespecíficos y con escasa sensibilidad para diferenciar entre patologías inflamatorias, neoplásicas o fúngicas, debido a la superposición de las distintas estructuras anatómicas de la zona. Sin embargo, en los perros valorados con TC, apreciamos numerosas alteraciones que normalmente pasan desapercibidas en las radiografías (como ya ha sido indicado<sup>4</sup>), como por ejemplo, entre otras, la lisis e hiperostosis del hueso frontal, la lisis de la pared orbitaria o del paladar duro, o la implicación de estructuras orbitarias. (Fig. 9, 10 y 11). Por otra parte, como ya se había señalado<sup>20</sup>, la TC resultó muy exacta a la hora de asegurar la extensión del tumor fuera de la cavidad nasal, resultando especialmente interesante para el diagnóstico de tumores que afectan a la lámina cribosa del hueso etmoides con invasión de la bóveda craneal. Las imágenes de TC, tal y como otros autores han señalado<sup>9,20</sup>, facilitaron datos

n	ORBITA			ESTRUCTURAS FACIALES		CRÁNEO	ENCÉFALO
	Distribución (*)	Estr. Blandas (**)	Estr. Óseas (**)	Estr. Blandas (**)	Estr. Óseas (**)		
1	I D	-	-	-	-	-	-
2	I D	+ -	+ -	-	-	Presfenoides p.esc.temporal	p.basal rinen- céfalo Lob.frontal
3	I D	-	+ +	-	-	Vómer Presfenoides Basiesfenoides	p.basal rinencéfalo
4	I D	-	- +	-	-	-	Desviación hoz cerebro Lob.frontal Lob.parietal
5	I D	- + G.O	- +	- +	- +	Vómer	-
6	I D	+ G.O (***)	+	+	-	-	-
7	I D	- + G.O	+	+	-	Vómer Presfenoides	-
8	I D	-	-	-	-	Vómer Presfenoides Basiesfenoides	-

(\*) "I" y "D": Orbita izquierda y derecha, respectivamente.

(\*\*) "+" indica afectación de estas estructuras, "-" indica ausencia de afectación de las mismas.

(\*\*\*) G.O: Indica desituación del globo ocular.

Tabla 3. Afectación de estructuras orbitarias, faciales, craneanas y encefálicas.

precisos sobre la extensión de las lesiones identificando zonas concretas para la toma de biopsias

En cuanto al tipo de tumor, la mayoría de trabajos<sup>1,7,11,21</sup> presentan a los carcinomas y concretamente los adenocarcinomas, como las neoplasias más frecuentes de cavidad nasal encontrándose con menor frecuencia los sarcomas. Según el análisis histopatológico de la mayoría de nuestros casos clínicos la casuística no ha sido diferente. Lamentablemente el diagnóstico histopatológico de todos los animales de nuestro estudio se realizó postmortem al ser casos muy crónicos. Un estudio de TC más precoz hubiera podido detectar neoplasias a tiempo de realizar un tratamiento paliativo quirúrgico y/o con radioterapia. Cuando las neoplasias están muy avanzadas su observación mediante TC muestra unos signos inconfundibles y diferentes a los presentados en otros procesos; así por ejemplo, las rinitis fúngicas se caracterizan por producir lesiones cavitarias, las rinitis inflamatorias idiopáticas tienden a producir escasa o

muy moderada destrucción de los turbinados y las rinitis por cuerpos extraños producen engrosamientos localizados de la mucosa nasal alrededor del cuerpo extraño<sup>7</sup>.

A la vista de nuestros resultados, consideramos que la TC resulta una técnica complementaria de diagnóstico especialmente útil en animales que presentan algunos de los siguientes signos: descarga nasal crónica, protrusión del globo ocular, ceguera de origen central o signos de disfunción neurológica originada en las porciones más rostrales del cerebro. Al evitar la superposición de estructuras anatómicas, la localización y extensión exacta de las lesiones resulta muy precisa y permite detectar signos que no es posible observar con otras técnicas como la radiología o la rinoscopia. Por lo tanto, aunque la TC no es una técnica de primera elección, consideramos que podría ser utilizada con una mayor asiduidad en animales que presenten los síntomas citados anteriormente y donde otras técnicas de diagnóstico no lleguen a establecer un diagnóstico preciso.

**Title****Computerized tomography of canine nasal cavity and paranasal sinuses tumours****Summary**

The computerized tomography (CT) images of 8 dogs (7 males, 1 female), of different breeds, and ages ranging from 4 to 12 years, were analysed regarding the extension of tumours arising from the nasal cavity and paranasal sinuses. All dogs were placed on sternal recumbency, and transversal CT sections of 2 mm width at 2 mm intervals were obtained from the nose to the caudal aspect of the frontal sinuses in some cases, and to the occipital region in other cases. Common general findings were the presence of abundant, soft tissue density material in the nasal cavity and/or sinuses accompanied by severe destruction of ethmoidal ethmoturbinates. The more severely affected dogs showed destruction of the nasal septus, frontal sinuses and cribiform lamina of the ethmoidal bone. In general, the frontal sinuses were filled by soft tissue density material whereas lysis of their walls was less frequently observed. In several cases, involvement of orbital structures was also noted. The CT exam was especially valuable in dogs showing chronic nasal discharge, exophthalmos, central blindness or neurological signs due to involvement of the rostral aspects of the encephalon.

**Key words:** CT, nasal neoplasia, dog.

**Bibliografía**

- García P, Llorens P, Sánchez de la Muela M: Patología y cirugía de los senos nasales y paranasales. *Canis et Felis* 2002; 60: 21-35.
- Forrester SD, Jones JC, Nofstinger MH: Identifying the cause of nasal disease in dogs. *Vet Med* 2002; 97: 530-541.
- Hofer M: Manual Práctico de TC. Editorial Médica Panamericana, 2000; 31-32.
- Saunders JH, van Bree H, Gielen I, de Rooster H: Diagnostic value of computed tomography in dogs with chronic nasal disease. *Vet Radiol Ultrasound* 2003; 44: 409-413.
- Saunders JH, Cerlck C, Sansp FR, et al : Radiographic, magnetic resonance imaging, computed tomographic and rhinoscopic features of nasal aspergillosis in dogs. *J Am Vet Med Assoc* 2004; 225: 1703-1712.
- Forrester SD, Jones JC, Nofstinger MH: Diagnostically evaluating cats with nasal discharge. *Vet Med* 2002; 97: 543-550.
- Lefebvre J, Kuehn F, Wortinger A: Computed tomography as an aid in the diagnosis of chronic nasal disease in dogs. *J Small Anim Pract* 2005; 46: 280-285.
- Park RD, Beck ER, Le Couteur RA: Comparison of computed tomography and radiography for detecting changes induced by malignant nasal neoplasia in dogs. *J Am Vet Med Assoc* 1992; 201: 1720-1724.
- Sackman JE, Adams VH, McGavin MD: X-ray computed tomography-aided diagnosis of nasal carcinoma with extension to the skull and central nervous system, in a dog. *J Am Vet Med Assoc* 1989; 194: 1073-1076.
- Tasker S, Knottenbelt C M, Munro E A, Stonehewer J, Simpson J W, Macking A J: Aetiology and diagnosis of persistent nasal disease in the dog: a retrospective study of 42 cases. *J Small Anim Pract* 1999; 40: 473-478.
- Burk RL: Computed tomographic imaging of nasal disease in 100 dogs. *Vet Radiol Ultrasound* 1992; 33: 177-180.
- Foster E S, Carrillo JM, Patnaik A K: Clinical signs of tumors affecting the rostral cerebrum in 43 dogs. *J Vet Int Med* 1988;2:71-74.
- Patnaik AK: Canine sinonasal neoplasms: Clinicopathological study of 285 cases. *J Am Anim Hosp Assoc* 1989; 25: 103-114.
- Moore PM, Gavin PR, Kraft SL, DeHaan CE, Leathers CW, Dorn RV: MR, CT, and clinical features from four dogs with nasal tumor involving the rostral cerebrum. *Vet Radiol Ultrasound* 1991; 32: 19-25.
- Morris J, Dobson J: Oncología en pequeños animales, Buenos Aires, Inter-Médica, 2002:86-87.
- Som PM, Lawson W, Biller HF, Lanzier CF: Ethmoid sinus disease: CT evaluation in 400 cases. *Radiology* 1986; 159:591-597.
- Kuehn NF: Diagnostic methods for upper airway disease. *Seminars in Vet Med and Surg (small animal)*. 1995; 10: 70-76.
- Codner EC, Lurus AG, Miller JB: Comparison of CT with radiography as a noninvasive diagnostic technique for chronic nasal disease in dogs. *J Am Vet Med Assoc* 1993; 202:1106-1110.
- Harkin KR: Aspergillosis: an overview in dogs and cats. *Vet Med* 2003; 98: 602-617.
- Koblik P, Berry CR: Dorsal plane computed tomographic imaging of the ethmoid region to evaluate chronic nasal disease in the dog. *Vet Radiol Ultrasound* 1990; 31: 92-97.
- Saunders JH, Zonderland JK, Clerck C: Computed tomographic findings in 35 dogs with nasal aspergillosis. *Vet Radiol Ultrasound* 2002; 43: 5-9.