

Histiocitosis cutánea reactiva en un perro tratada con ciclosporina: un caso clínico

En este trabajo se describe la presentación clínica de una histiocitosis cutánea reactiva en una perra de raza Cocker Spaniel y su evolución con un tratamiento a base de cirugía y ciclosporina oral.

Palabras clave: histiocitosis cutánea, ciclosporina, perro
Clin. Vet. Peq. Anim, 29 (1): 29-33, 2009

A. M^a Ríos *

Centro Médico Veterinario
C/Delicias 35,
28045 Madrid
* Dirección actual:
Servicio de Medicina
Interna. Hospital
Clínico Veterinario de la
Universidad Alfonso X El
Sabio. Villanueva de la
Cañada. Madrid

Introducción

Los histiocitos son células dendríticas dérmicas que se originan a partir de los precursores CD34+ en la médula ósea. Estas células precursoras se diferencian en dos líneas celulares con diferente fenotipo, distribución tisular y funciones. Los macrófagos están implicados en la fagocitosis y la digestión intracelular de antígenos externos, mientras que las células dendríticas de la dermis están especializadas en la presentación y procesamiento de antígenos.

Los trastornos histiocíticos proliferativos en el perro incluyen procesos reactivos como la histiocitosis cutánea y la sistémica, y enfermedades neoplásicas como el histiocitoma cutáneo, el sarcoma histiocítico y la histiocitosis maligna o sarcoma histiocítico diseminado. La histiocitosis cutánea fue descrita por primera vez en 1986 como un proceso proliferativo de los histiocitos. Recientemente estas células han sido clasificadas como células dendríticas activadas^{1,2}. Se desconoce la etiología exacta y la patogénesis de esta enfermedad, pero probablemente puede ser debida a un desequilibrio en la regulación del sistema inmune secundario a una estimulación antigénica crónica. En el proceso se produce un aumento de citoquinas mediadoras de la inmunidad (factor alfa de necrosis tumoral, interleuquinas, e interferón gamma). No parece existir predisposición sexual y la edad de presentación oscila entre los 2 y los 11 años¹⁻³.

La histiocitosis cutánea es un proceso limitado a la piel y al tejido subcutáneo, mientras que la histiocitosis sistémica afecta a sistema linfático, esclera, cavidad nasal, hígado, bazo, médula ósea y pulmones¹⁻³. Las lesiones cutáneas son idénticas tanto en aquellos casos de histiocitosis cutánea como en las histiocitosis sistémicas que afectan a la piel.

Las lesiones cutáneas suelen consistir en placas, con o sin alopecia, y/o nódulos localizados en la zona de la cabeza, cuello, extremidades, escroto y tronco^{2,3}. Puede haber una afección de la trufa, dando al animal un aspecto de "nariz de payaso"^{2,3}. En general, este tipo de lesiones no provoca prurito ni dolor². Ocasionalmente los nódulos se distribuyen de forma lineal, indicando una posible relación con vasos sanguíneos y linfáticos.

La epidemiología de la histiocitosis cutánea es controvertida. Algunas referencias indican que su incidencia es homogénea en cualquier población canina y otros trabajos señalan una mayor incidencia en el Perro de montaña Bernes, Collies, Rotweilers, Golden Retrievers e Irish Wolfhounds^{1,3,4}.



El diagnóstico diferencial desde el punto de vista clínico incluye cualquier otro tipo de neoplasia, otras enfermedades granulomatosas o piogranulomatosas estériles (síndrome piogranulomatoso estéril, xantoma cutáneo, sarcoidosis), y los trastornos piogranulomatosos causados por agentes infecciosos. Es importante diferenciar la histiocitosis reactiva del linfoma cutáneo y de los histiocitomas y mastocitomas cutáneos múltiples.

El diagnóstico definitivo de la histiocitosis cutánea está basado en la historia y síntomas clínicos, el aspecto anatomopatológico, y en la ausencia de agentes infecciosos. Las lesiones histológicas se caracterizan por la presencia de infiltrados profundos en la dermis y subcutis, ausencia de células histiocíticas intraepidérmicas y un infiltrado celular marcadamente angiocéntrico, que puede afectar a la pared del vaso. Las lesiones nodulares generalmente afectan el plexo medio de la dermis. Para la identificación definitiva de las células dendríticas son necesarias técnicas de inmunohistoquímica². Esta técnica es vital para la identificación de la histiocitosis reactiva y su diferenciación de otros procesos histiocíticos².

La evolución clínica de las lesiones puede tener periodos de mejora o empeoramiento de forma alternante, e incluso se han descrito resoluciones espontáneas⁴. Los antibióticos son inefectivos y la cirugía es un tratamiento paliativo, ya que las lesiones suelen recaer en otras localizaciones. Se han propuesto diferentes pautas de tratamiento incluyendo los corticosteroides, la tetraciclina/niacinamida, la azatioprina, la ciclosporina y el tacrolimo³⁻⁵. El presente trabajo describe la presentación de una histiocitosis cutánea reactiva en un perro y su evolución con un tratamiento a base de ciclosporina.

Caso clínico

Se presentó en nuestro centro una perra de raza Cocker Spaniel, castrada y de 12 años de edad, que presentaba unas lesiones cutáneas de aspecto nodular en una pata posterior. Estas lesiones provocaban muchas molestias al animal y le causaban cojeras intermitentes. Las lesiones tenían una antigüedad de dos meses y habían empeorado progresivamente a pesar del tratamiento con antibióticos por vía oral (Cefalexina y Enrofloxacin). El animal padecía de una pododermatitis pruriginosa crónica. El estado general de la perra era bueno, exceptuando un cierto abatimiento. Se le habían realizado análisis de sangre, cuyos valores estaban dentro de los límites normales, y una determinación de anticuerpos frente a leishmaniosis y erlichiosis, mediante inmunofluorescencia indirecta, que habían resultado negativas.

La exploración del animal fue normal, exceptuando la presencia de dolor en la zona donde se encontraban las lesiones cutáneas. Éstas consistían en varios nódulos que afectaban a la zona interdigital y a la cara plantar de la extremidad posterior izquierda, afectando incluso a las almohadillas. Los nódulos estaban ulcerados y su exploración

resultaba muy dolorosa para el animal. El tejido alrededor de las lesiones estaba inflamado y algunas almohadillas presentaban lesiones hiperqueratósicas (Figs. 1 y 2).

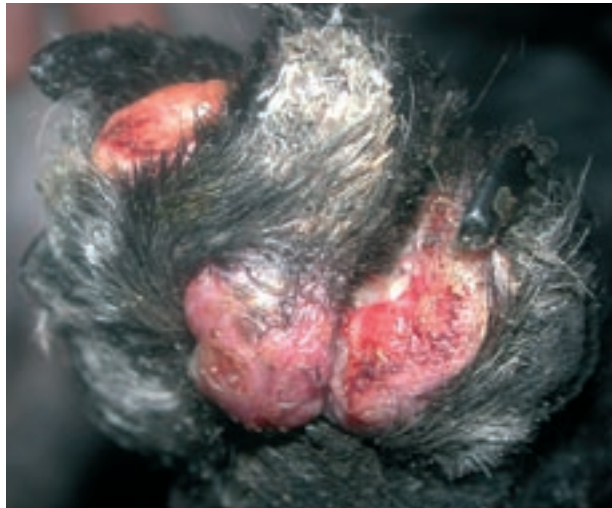

Figura 1. Aspecto de las lesiones nodulares ulceradas en la cara plantar del perro.

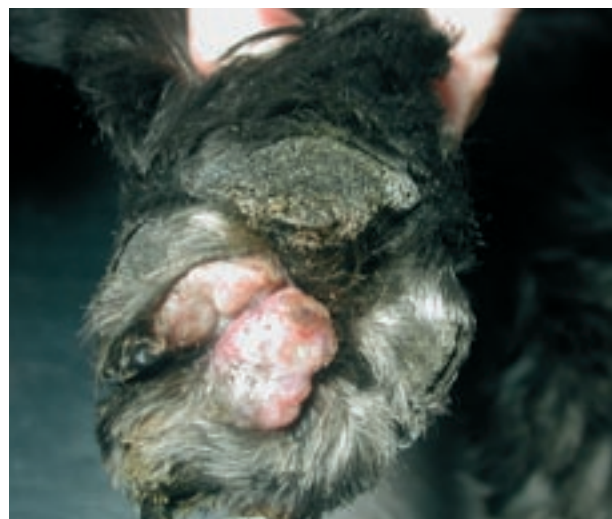

Figura 2. Imagen donde se aprecia la hiperqueratosis de las almohadillas plantares.

La citología de las lesiones mostraba un patrón inflamatorio crónico, con presencia de neutrófilos, macrófagos y células plasmáticas. Se observaba la presencia de numerosos microorganismos (cocos y bacilos) dentro de los polimorfonucleares neutrófilos.

Se recomendó a los propietarios hacer una biopsia mediante escisión de las lesiones y se instauró un tratamiento con antibióticos y antiinflamatorios tópicos (mupirocina e hidrocortisona) y un vendaje para tratar de mejorar las lesiones antes de la cirugía.

Se le realizó un estudio prequirúrgico que incluía analítica de sangre y orina, una radiografía lateral torácica y un

electrocardiograma. Los valores de este estudio estuvieron dentro de los parámetros normales.

Después de diez días, las lesiones presentaban mejor aspecto y el animal mostraba menos dolor. Se le realizó el procedimiento quirúrgico, tratando de extirpar todo el tejido afectado. Las biopsias fueron remitidas para su estudio anatomopatológico y parte del tejido fue remitido para cultivo micológico y bacteriano en medios aerobios y anaerobios.

En la biopsia se observó que las lesiones estaban formadas por una población de células inflamatorias de carácter mixto, de disposición mayoritariamente angiocéntrica, separadas por zonas de granulación y tejido necrótico. Las células inflamatorias estaban constituidas por polinucleares eosinófilos, neutrófilos y macrófagos pleomórficos activados, ya que se apreciaban algunas mitosis y células atípicas, y en menor cantidad linfocitos y células plasmáticas, algunas con corpúsculos y piogranulomas eosinofílicos dispersos. No se observaron elementos bacterianos, micóticos ni parasitarios. Las técnicas especiales, como la tinción de Gram, la de Pas y la de Ziehl-Neelsen resultaron negativas. El patrón histológico era compatible con una histiocitosis reactiva. (Figs. 3, 4).

El cultivo micológico en medio saboraud fue negativo. En el cultivo bacteriano hubo un crecimiento de *Klebsiella Oxytoca* y *E.coli*. Estos dos tipos de microorganismos eran sensibles a las quinolonas y al trimetoprim sulfametoxazol.

El animal fue tratado con enrofloxacin por vía oral, a dosis de 10 mg/Kg./día, durante una semana, y curas con vendaje hasta que se retiraron los puntos dos semanas después de la cirugía. Aunque hubo dehiscencia de alguna sutura, el animal se recuperó perfectamente y cuatro semanas después de la cirugía el aspecto de la extremidad era normal. (Fig. 5). Se realizó una ecografía abdominal, para descartar lesiones viscerales, en la que no se observó ningún hallazgo patológico.

Cinco semanas después del diagnóstico el animal acudió a consulta por la aparición de unos pequeños nódulos en la zona del párpado y del belfo (Figs. 6, 7). La citología de las lesiones era compatible con un proceso inflamatorio. Se comenzó con

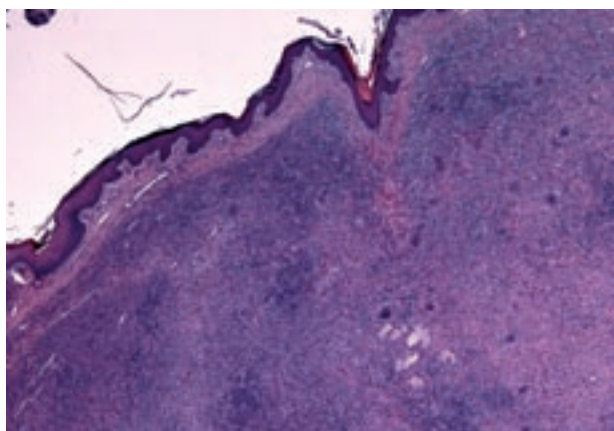


Figura 3. Aspecto histológico de la histiocitosis cutánea. Se observa un infiltrado muy denso que se extiende hasta el subcutis.

un tratamiento de prednisona oral a dosis de 1 mg./Kg./día. Diez días después los nódulos habían aumentado de tamaño, eran dolorosos y tendían a ulcerarse, habían aparecido en zonas nuevas como la vulva, y el localizado en el párpado rozaba la córnea, por lo que se recomendó al propietario la extirpación quirúrgica del mismo y su análisis anatomopatológico.

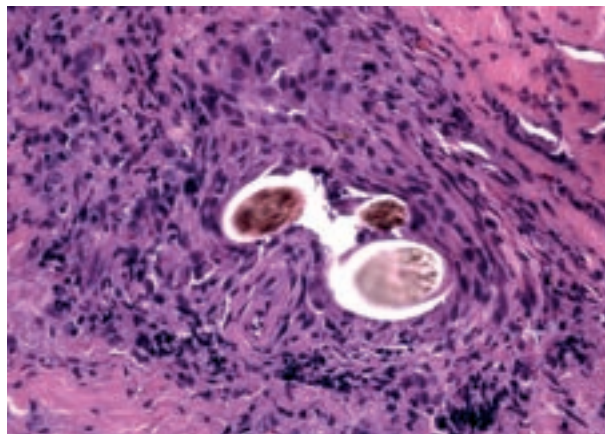


Figura 4. Imagen aumentada de una histiocitosis reactiva, mostrando una marcada invasión vascular.

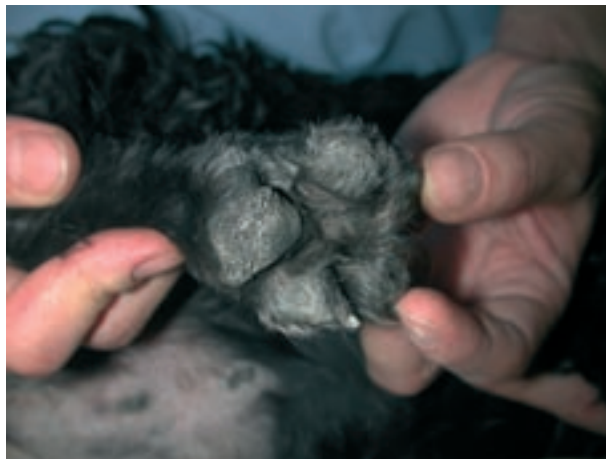

Figura 5. Aspecto de la pata un mes después de la cirugía.

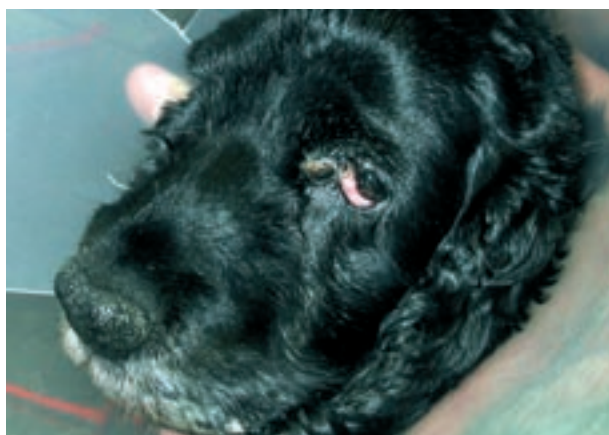


Figura 6. Lesión nodular en comisura palpebral.

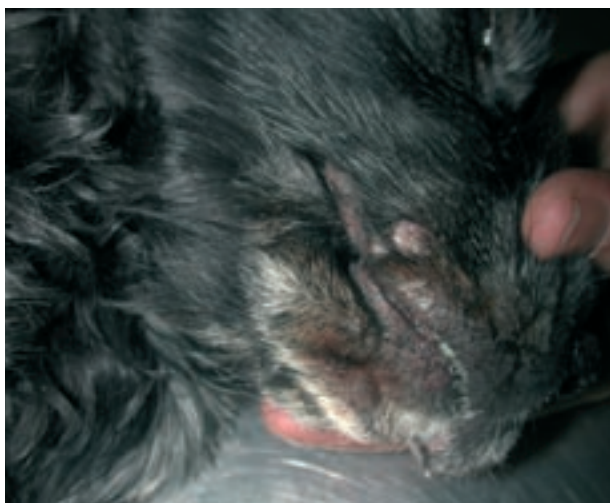

Figura 7. Histiocitosis cutánea en el belfo.

La biopsia de la lesión del párpado correspondió a un foco de severa inflamación de carácter granulomatoso, no asociada a ningún elemento infeccioso o parasitario, siendo compatible con una histiocitosis reactiva.

Se comenzó el tratamiento con ciclosporina oral a dosis de 10 mg./kg/día. Dos días después el animal presentaba un cuadro de intensa diarrea, por lo que decidimos bajar la dosis a 5 mg./Kg./día. Esta dosis fue bien tolerada por el animal, empezando a disminuir los nódulos a partir de las dos semanas de comenzar el tratamiento. A los tres meses la mayoría de los nódulos había desaparecido, exceptuando uno en la zona del belfo y otro en el rabo, y el animal se encontraba bien clínicamente. El paciente fue mantenido con ciclosporina durante 6 meses en nuestro centro, a una dosis de 5 mg./Kg./día, siendo bien tolerado el medicamento, no apareciendo lesiones nuevas, y manteniéndose las que no habían remitido bajo control. Después de este tiempo, perdimos el control del animal, ya que su propietario cambió de residencia.

Discusión

Las lesiones nodulares que aparecen en la piel y tejido subcutáneo de perros mayores suelen corresponderse con lesiones tumorales. Sin embargo, es importante, como en este caso, tener en cuenta en el diagnóstico diferencial que estas lesiones también pueden corresponderse con procesos inflamatorios o reactivos como la histiocitosis cutánea.

Los perros con histiocitosis cutánea y con histiocitosis sistémica pueden cursar con lesiones cutáneas idénticas y con el mismo aspecto histológico. De ahí la importancia de realizar procedimientos de diagnóstico por imagen, como ecografía abdominal y radiografías de tórax, para descartar procesos sistémicos. En casos atípicos es muy útil la utilización de inmunohistoquímica para poder llegar a un diagnóstico definitivo.

Debido a que la histiocitosis cutánea es un trastorno reactivo de las células dendríticas de la dermis, se ha sugerido que perros con enfermedades cutáneas previas tienen más probabilidades de recidivas. En el caso que nos ocupa y teniendo en cuenta la raza del animal, la localización de las lesiones y su carácter crónico, la pododermatitis que padecía el paciente era posiblemente debida a un cuadro alérgico, y entraría dentro de este supuesto. Sin embargo, un estudio retrospectivo sobre 32 casos sugiere que ninguna enfermedad dermatológica previa, ni la estación anual, tienen influencia en las recidivas³.

Como en la mayoría de los casos descritos, en este tampoco fue posible determinar si había algún agente etiológico, y aunque hubo un crecimiento bacteriano en el cultivo, el tipo de bacteria y la no respuesta a los antibióticos sugieren que se trataba de una contaminación bacteriana, al tratarse de tejido ulcerado.

A pesar de tratarse de un proceso benigno, la histiocitosis cutánea puede causar molestias en el animal y ser un proceso doloroso como en el caso que describimos, por lo que es importante tener opciones terapéuticas. Se han descrito varios tratamientos para la histiocitosis cutánea. Los corticoides a dosis inmunosupresoras han resultado efectivos en un 50 % de los casos³. En el caso que describimos no hubo respuesta a los corticoides, posiblemente debido a que dada la elevada edad del animal, utilizamos una dosis antiinflamatoria, no inmunosupresora.

La ciclosporina es un inmunomodulador que inhibe la activación de los linfocitos T. En el perro se utiliza en diferentes enfermedades cutáneas como la atopia, la adenitis sebácea, el lupus eritematoso cutáneo, etc. La dosis varía enormemente según el proceso a tratar entre 1-20 mg Kg. /día. En este caso se utilizó una dosis de 5 mg/Kg./día debido a los problemas de intolerancia que presentó el animal a dosis más elevadas. La disminución de las lesiones comenzó a los 15 días y la mayoría desaparecieron a los 60, coincidiendo estos datos con los descritos por otros autores (rango entre 10-162 días)³. Sin embargo, la desaparición de las lesiones no fue total, dato que contrasta con un estudio retrospectivo de 32 casos de histiocitosis cutánea tratados con diferentes tratamientos (prednisona, prednisona con tetraciclina/niacinamida, prednisona y azatioprina, tetraciclina/niacinamida solas o asociadas con vitamina E y ácidos grasos esenciales, ciclosporina con ketaconazol, tratamientos tópicos con corticoides y/o tacrolimo)³. En este estudio todos los perros respondieron al tratamiento inicial, con resolución completa de las lesiones dermatológicas, siendo la media de 45 días (rango entre 10-162 días). Solo hay un caso tratado con ciclosporina en dicho estudio a una dosis de 4 mg/Kg/ día y además el tratamiento se combinó con ketaconazol a una dosis de 10 mg./Kg/día.

Existen pocos datos en la literatura científica con relación al uso de ciclosporina en la histiocitosis cutánea. Nosotros suponemos que la falta de respuesta en este caso puede estar relacionada con la dosis utilizada, o bien que la ciclosporina no sea la mejor elección terapéutica para este trastorno, Existe un estudio reciente que ilustra la

efectividad de la combinación de la tetraciclina/niacinamida tanto para inducir la remisión de las lesiones como para tratamiento de mantenimiento en esta enfermedad³.

Las recidivas son frecuentes (alrededor del 30%), por lo que sea cual sea el tratamiento elegido, se recomienda una terapia de mantenimiento, para evitar las mismas

Agradecimientos

La autora agradece a todo el equipo del servicio dermatológico UNIVET, la obtención de las imágenes histológicas.

Title

Cutaneous reactive histiocytosis in a dog: a clinical case treated with cyclosporine.

Summary

This paper describes the case of a female twelve- years- old Cocker Spaniel with a painful cutaneous nodular lesion in a leg. Physical exam, complete blood cell count, serum biochemical screen, thoracic radiographs and abdominal ultrasound were performed, and all were reported to be within normal limits. Excision biopsy showed a nodular infiltrates markedly angiocentric. The infiltrate was composed of mainly histiocytes, eosinophils and neutrophils and in less quantity lymphocytes and plasma cells and, therefore, a cutaneous reactive histiocytosis was diagnosed. The dog experienced recurrence of cutaneous lesions five weeks later. Short course of glucocorticoids were used with no success. A treatment with oral cyclosporine was added with a partial remission.

Key words: Cutaneous histiocytosis, cyclosporine, dog.

Bibliografía

1. Affolter VK, Moore PF: Canine cutaneous and systemic histiocytosis: a reactive histiocytosis of dermal dendritic origin. *Am J Dermatopathol* 2007; 22, 40-48, 2000.
2. Gross TL, Ihrke Pj, Walder EJ, Affolter VK: Non-infectious nodular and diffuse granulomatous and pyogranulomatous diseases of the dermis. *En: Skin Diseases of the Dog and Cat: Clinical and Histopathology Diagnosis*, Ames, Blackwell Publishing Ltd, 2005; 323-327.
3. Palmeiro BS, Morris DO, Goldschmidt HM, Mauldin EA: Cutaneous reactive histiocytosis in dogs: a retrospective evaluation of 32 cases. *Vet Derm* 18, 2007; 332-340.
4. Moore, PF, Affolter, VK: Canine and feline histiocytic diseases. *En: Ettinger SJ, Feldman EC (Ed): Textbook of Small Animal Internal Medicine*, Philadelphia, WB Saunders, 2005; 779- 783.
5. Scott DW, Miller WH, Griffin CE: Neoplastic and non-neoplastic tumours. *En: Small animal Dermatology*, 6th Ed., Philadelphia, WB Saunders, 2001; 1352-1354.



¡El punto de encuentro de veterinarios en Europa!

1-4 Octubre 2009

Barcelona, España

Organizado por:



**PROGRAMA GENERAL
CIENTÍFICO**
3 días

EXPOSICIÓN COMERCIAL
Más de 100 Empresas

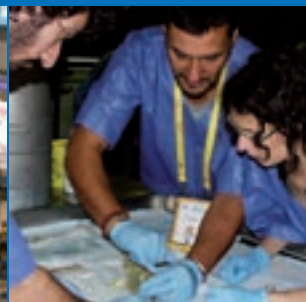TALLERES

**PROGRAMA INTERNACIONAL
DE ATV'S**
2 días y medio

**TRADUCCIÓN SIMULTÁNEA
EN TODAS LAS SALAS**

**PROGRAMA DE GESTIÓN
DE LA CLÍNICA**
2 días y medio

“GRAND SEVC FIESTA”!
No te la pierdas



www.sevc.info