

¿Cuál es tu diagnóstico?

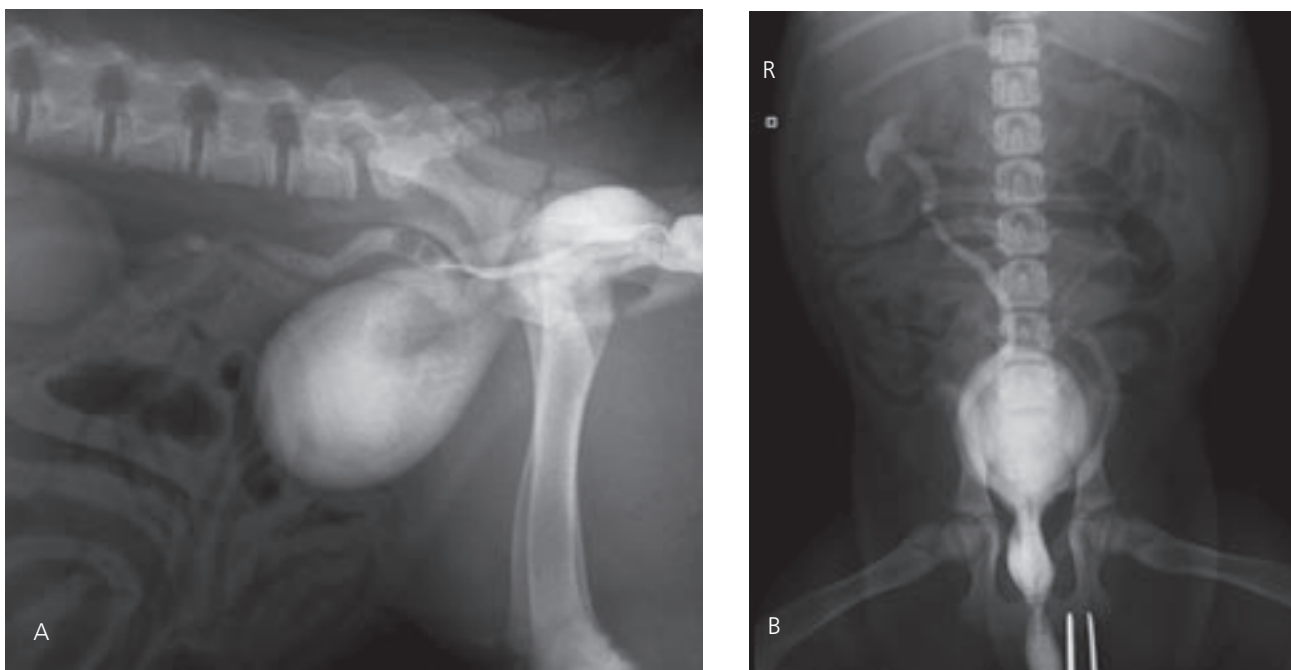


Figura 1. Vagino-uretro-cistografía retrograda en combinación con pneumocistografía. Proyección lateral (A) y ventrodorsal (B) de un perro Labrador, hembra de 2 meses que se presentó con incontinencia urinaria.

Historia clínica

Se presentó en la consulta un perro Labrador, hembra, de 2 meses de edad con una historia de incontinencia urinaria desde el nacimiento. En el examen físico se detectó una dermatitis perivulvar. Los resultados del análisis sanguíneo y bioquímica sérica estaban dentro de los rangos normales. El análisis de orina reveló una densidad urinaria de 1012 (valor de referencia

1015-1045), un ratio proteína-creatinina 1,381 (valor de referencia < 0,5) y la presencia de eritrocitos y leucocitos. En el cultivo urinario se detectó el crecimiento de *Escherichia coli*.

Ante la historia clínica que presentaba este paciente se sospechó de uréter ectópico. Se realizó una vagino-uretro-cistografía retrograda combinada con una pneumocistografía (Fig. 1A y B).

A. Ansón, J.D. Carrillo, F.G. Laredo, S. Boza, M. Soler, A. Agut

Hospital Clínico Veterinario. Departamento de Medicina y Cirugía Animal. Universidad de Murcia.

- Describe las anomalías radiográficas que se observan
- ¿Cuáles son los diagnósticos diferenciales con estos signos radiográficos?
- ¿Qué otras técnicas de diagnóstico realizarías para alcanzar el diagnóstico definitivo?

¿Cuál es tu diagnóstico?

• **Describe las anomalías radiológicas que se observan**

En ambas proyecciones se observa que de forma retrógrada se ha llenado de contraste la pelvis del riñón derecho y ambos uréteres en toda su longitud. Tanto la pelvis como los uréteres están dilatados. Los uréteres se solapan con la vejiga en la zona del triángulo vesical extendiéndose caudalmente para terminar insertándose en la uretra (Figs. 2 A y B).

• **¿Cuáles son los diagnósticos diferenciales con estos signos radiográficos?**

Los hallazgos radiográficos observados son compatibles con uréter ectópico bilateral intramural. Hidronefrosis e hidroureter bilateral.

• **¿Qué otras técnicas de diagnóstico realizarías para alcanzar el diagnóstico definitivo?**

Se realizó una ecografía abdominal en la cual se observó la dilatación de la pelvis en ambos riñones, y como ambos uréteres estaban dilatados y sobrepasaban la zona del cuello vesical para insertarse caudalmente. Se realizó la corrección quirúrgica y se confirmó que ambos uréteres eran intramurales.

Comentario

El uréter ectópico es una anomalía congénita del segmento distal de uno o ambos uréteres donde el orificio ureteral se localiza caudal al triángulo vesical, bien en la uretra, vagina o útero¹. Los uréteres ectópicos se clasifican en dos grupos, extramurales e intramurales. Los intramurales son los más comunes, entran en la pared de la vejiga en una posición anatómica normal, pero un segmento de su longitud se extiende por la pared, realizando una tunelización entre la capa muscular y submucosa. Los uréteres ectópicos diagnosticados en este caso eran intramurales. Los uréteres extramurales no discurren por el interior de la pared de la vejiga en ninguna zona de su trayectoria¹.

Los animales con uréter ectópico suelen presentar incontinencia urinaria continua o intermitente desde el nacimiento o el destete, aunque también es posible encontrar una micción normal. Los resultados hematológicos y de la bioquímica sérica son generalmente normales al menos que exista una nefropatía coexistente. Las infecciones del tracto urinario son frecuentes en un gran número de animales, como en este caso.

El diagnóstico de uréter ectópico se centra tradicionalmente en la realización de técnicas radiográficas de contraste, incluyendo urografía excretora (UE), sola o en combinación con la pneumocistografía (PNC), la urografía retrógrada (UR) y la vaginocistografía retrógrada (VCR), ambas en combinación con PNC. Otros métodos diagnósticos incluyen la ecografía, uroendoscopia y tomografía computarizada^{1,2}.

La UE generalmente se utiliza en combinación con una PNC, ya que así se puede visualizar mejor la morfología y

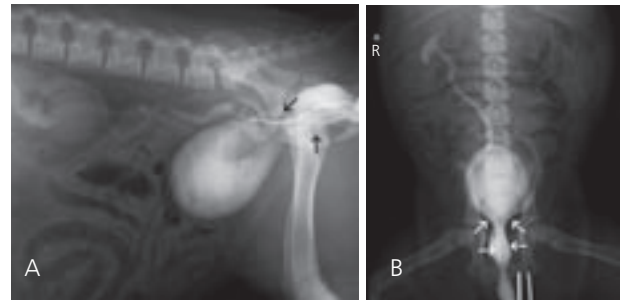


Figura 2. (A) Se observa que los uréteres se han llenado de contraste de forma retrógrada y ambos uréteres terminan en la uretra (flechas). Se aprecia dilatación de la pelvis del riñón derecho y de los uréteres. (B) Ambos uréteres son visibles caudal a la vejiga entrando en la uretra (flechas).

terminación del uréter, debido al doble contraste y al incremento de la presión intravesicular al estar la vejiga llena de gas o aire^{1,2}. Aunque hay autores que prefieren la UE a las técnicas retrógradas², nosotros decidimos realizar la VCR combinada con una PNC, ya que es una técnica muy útil para evaluar la terminación de los uréteres ectópicos¹; esta técnica incrementa su sensibilidad en el diagnóstico de uréteres ectópicos si se realizan proyecciones ventrodorsal y ventrodorsal oblicuas ya que se evita la superposición de estructuras y se visualiza con mayor claridad la terminación del uréter². El uréter se llena de contraste, por vía retrógrada pudiendo evaluar la zona de terminación del uréter, así como la uretra y vagina en toda su longitud¹.

La ecografía es la técnica de diagnóstico por imagen que tiene mayor sensibilidad y especificidad en el diagnóstico de uréteres ectópicos. Su principal limitación es la identificación del lado correcto de la ectopia ureteral, además de la imposibilidad de identificar los uréteres y su inserción cuando la vejiga tiene una localización intrapélvica². En nuestro caso, observamos dilatación de ambos uréteres y ambas pelvis renales y los uréteres continuaban caudal al triángulo vesical³.

Para mejorar los resultados de las técnicas de imagen en el diagnóstico de los uréteres ectópicos, se debería realizar estudios de contraste y ecografía en una secuencia determinada para obtener la máxima información. Así se recomienda, que las radiografías simples deben de ir seguidas de la UE, posteriormente VCR o UR y finalmente ecografía².

Bibliografía

1. McLoughlin MA yCnew DJ. Diagnostic and surgical management of ectopic ureters. *Clin Tech in Small Anim Practice*, 2000, 15:17-24.
2. Mantis P, Brockman D, Whatmough C, Gregory SP, Lamb CR, Mahoney P, Jakovljevic S. Sensitivity, specificity and accuracy of diagnostic imaging methods for the diagnosis of ectopic ureters in dogs. *J Hellenic Vet Med Society* 2006; 57: 289-296.
3. Lamb CR, Gregory SP. Ultrasonographic findings in 14 dogs with ectopic ureter. *Vet Radiol and Ultrasound*. 1998; 39(3):218-23.