

## CIRUGÍA

# RESOLUCIÓN DE UNA PERFORACIÓN ESOFÁGICA MEDIANTE LA APLICACIÓN DE SUTURAS METÁLICAS

C. Centelles, J. Manubens, F.J. Novoa, R. Gaztañaga, P. Castro

Hospital Veterinari Molins

### Caso clínico

#### Introducción y caso clínico

La presencia de cuerpos extraños en esófago es, quizás, la alteración que se presenta con mayor frecuencia en problemas relacionados con la primera porción del tubo digestivo en perros. Los cuerpos extraños se localizan principalmente, en faringe, entrada del tórax, base cardíaca y esófago distal.

La presencia de cuerpos extraños se asocia a disfagia, regurgitación, anorexia, letargia, ptialismo, y cuadros más graves asociados a una perforación del esófago como mediastinitis, fiebre, efusión pleural, piotórax y distres respiratorio.

El uso del fibroendoscopio permite retirar el cuerpo extraño hacia la cavidad bucal o, desplazarlo hacia el estómago para extraerlo mediante una gastrotomía.

En ocasiones, el cuerpo extraño no se puede desplazar o el intento de moverlo empeoraría aún más la situación, por lo que el uso de la cirugía se hace indispensable. La cirugía de esófago suele presentar un mayor número de complicaciones post-quirúrgicas respecto a otras porciones del tubo digestivo siendo el riesgo de dehiscencia elevado. La ausencia de una capa serosa externa, un aporte vascular segmentario y el movimiento continuo del esófago sobre la línea de sutura, predisponen a la pérdida de unión de la zona de la incisión.

Proponemos el uso de suturas mecánicas como técnica quirúrgica para resolver una perforación esofágica.

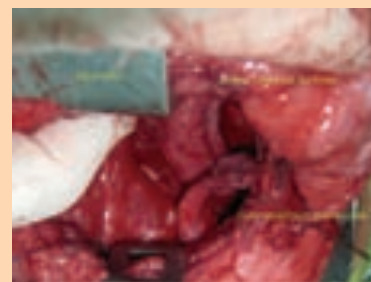
Se remite a nuestro hospital un animal de raza Yorkshire, debido a que presenta regurgitación y ptialismo de 24 horas de antigüedad. La radiografía lateral revela la presencia de un cuerpo extraño (fragmento de hueso) localizado entre

base cardíaca y diafragma. El animal es anestesiado y el cuerpo extraño se extrae mediante fibroendoscopio.

La zona donde se alojaba el hueso permanece eritematosa pero no se observan otras alteraciones. El animal se recupera normalmente pero a los ocho días regresa de nuevo a nuestro hospital con un cuadro de disnea restrictiva y fiebre. La analítica revela una marcada neutrofilia y monocitosis. En la radiografía torácica lateral se observa efusión pleural, se realiza una toracocentesis y, la citología del líquido extraído revela que se trata de un exudado. El animal se estabiliza y posteriormente se realiza una fluoroscopia con contraste (Urografin 76% en bolo v.o.) donde se aprecia la salida del mismo a nivel del noveno espacio intercostal. Mediante toracotomía lateral izquierda en el noveno espacio intercostal, se aborda el esófago distal y se observa una pequeña perforación que se cierra mediante el uso de suturas mecánicas tóraco-abdominales (grapadora con doble línea de grapas de titanio paralelas y alternas entre sí) y, para asegurar mayor aporte vascular, se realiza un flap pediculado de músculo diafragma que se sutura sobre la zona de la línea de incisión. El tórax se cierra de manera convencional y se coloca un tubo de drenaje torácico. Se realizan controles radiográficos seriados hasta que se soluciona la efusión pleural, y se retira el tubo de drenaje torácico. A los 20 días se realiza un control fluoroscópico con contraste y se observa la ausencia de fugas. El animal recibe el alta médica.

#### Discusión

Existen estudios donde se refleja que la utilización de suturas mecánicas,



respecto a las suturas convencionales, no representan una ventaja sustancial en el postoperatorio de una cirugía de digestivo, y que con una buena aposición y una adecuada manipulación de los tejidos se obtienen resultados similares. Sin embargo sí es cierto que suponen un ahorro considerable de tiempo quirúrgico, reducen la inflamación y la necrosis, reducen el trauma sobre los tejidos y mantienen una mayor fuerza de unión en las primeras fases del proceso de cicatrización.

Consideramos que el uso de suturas mecánicas en cirugía esofágica junto con un aporte vascular complementario, gracias a la utilización de colgajos musculares, puede suponer una buena elección cuando abordemos problemas quirúrgicos esofágicos.

#### Bibliografía

- Tobias KM. Surgical stapling devices in veterinary medicine: A review. *Vet. Surgery* 2007;36:341-349.
- Sale CS. Results of transthoracic esophagotomy retrieval of esophageal foreign body obstructions in dogs: 14 cases (2000-2004). *JAAHA* 2006;42:450-456.
- Cohn LA. Fatal hemothorax following management of an esophageal foreign body. *JAAHA* 2003;39:251-256.