

## ENFERMEDADES RESPIRATORIAS

### TORSIÓN DE UN LÓBULO PULMONAR EN UN PERRO DE RAZA PEQUINÉS

I. Viguera, A. Font, J.M. Closa, C. Catalá

Hospital Ars veterinaria

#### Caso clínico

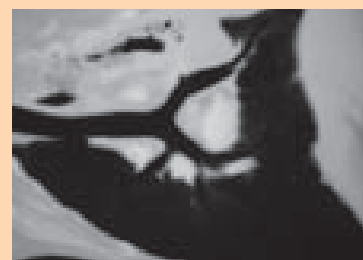
##### Introducción y caso clínico

La torsión de lóbulo pulmonar es un proceso, de presentación poco frecuente, que consiste en el desplazamiento y giro de uno de los lóbulos pulmonares sobre su pedículo broncovascular, que causa la oclusión total de la vena y el bronquio y una oclusión parcial de la arteria, por lo que se mantiene cierta proporción del riego aferente. Al estar impedido el retorno venoso se produce una gran congestión y consolidación de dicho lóbulo. Se presenta en consulta un perro, Pequinés, hembra no castrada de 11 años de edad, diagnosticada de una masa pulmonar compatible con neoplasia, mediante estudio radiográfico del tórax y resonancia magnética. El animal presentaba un cuadro progresivo de debilidad generalizada, apatía, anorexia y vómitos de 7 días de evolución. Durante el examen físico se observó pulso débil, palidez de mucosas, taquipnea, debilidad del tercio posterior, soplo cardíaco de grado II/VI y ausencia de sonidos en el hemitórax izquierdo. Las radiografías torácicas mostraban efusión pleural unilateral, así como una región aumentada de opacidad, sugestiva de atelectasia en lóbulo pulmonar craneal izquierdo. La analítica sanguínea reveló leucocitosis (43,15K/microlitro; valor de referencia: 5,50-16,90K/microlitro), anemia (3,82M/microlitro; valor de referencia: 5,50-8,50M/microlitro), hipokalemia (3,2mmol/L; valor de referencia: 3,5-5,8) e hipercolesterolemia (343mg/dl; valor de referencia: 110-320). En la ecografía torácica la imagen es compatible con atelectasia en lóbulo pulmonar craneal izquierdo y ligera efusión pleural. Se administró fluidoterapia y tratamiento antibiótico, una transfusión de sangre fresca y oxigenoterapia, así como control

de gasimetría arterial diariamente. A las 24 horas de hospitalización, se consideró clínicamente estable y se le realizó una tomografía computerizada helicoidal, obteniendo una imagen compatible con torsión del lóbulo pulmonar craneal izquierdo. Se realizó una lobectomía pulmonar mediante toracotomía lateral izquierda, durante la cual se confirmó la torsión lobular. Tras la intervención el paciente evolucionó favorablemente y los valores de gasimetría arterial y analítica sanguínea retornaron a la normalidad. El diagnóstico se confirmó mediante estudio anatomopatológico, que describe una neumonía fibrino-necrotizante causada por la torsión del lóbulo pulmonar.

##### Discusión

La torsión de lóbulo pulmonar se presenta con mayor frecuencia en perros de razas grandes y tórax profundo, afectando al lóbulo medio del pulmón derecho, mientras que en razas pequeñas se afecta con mayoritariamente el lóbulo craneal izquierdo. Dentro del diagnóstico diferencial de atelectasia y consolidación de un lóbulo pulmonar hay que incluir neumonías, carcinoma broncogénico, tromboembolismo, hemorragia y torsión de lóbulo pulmonar. Como prueba definitiva de diagnóstico se recurrió a la tomografía axial computerizada helicoidal, en el que se confirmó la sospecha de torsión observándose el final abrupto del bronquio y mediante contraste intravenoso, la oclusión de los vasos, acompañado de una ligera efusión pleural, estos hallazgos son los descritos en la mayoría de casos de torsión pulmonar. Hay que destacar que en patologías pulmonares la resonancia magnética nuclear no ofrece una imagen fiable, puesto que los movimientos cardíacos



y respiratorios artefactan la imagen de manera que resulta invaluable. En nuestro caso, la imagen de resonancia era compatible con una masa pulmonar inexistente, mientras que la tomografía nos facilitó una imagen prácticamente diagnóstica, poniendo de manifiesto una clara superioridad diagnóstica de la tomografía frente a la resonancia magnética en patología pulmonar. Por último resaltaremos la alta mortalidad descrita en esta afección, puesto que un diagnóstico precoz resulta determinante para la supervivencia del paciente. En nuestro caso, a pesar del estado crítico del animal, el tratamiento quirúrgico resultó exitoso, con una evolución postquirúrgica favorable.

##### Bibliografía

- D. E. Thrall. Textbook of Veterinary Diagnostic Radiology, 5th edition. Publisher: Saunders, July 2007
- Seiler G, Schwarz T, Vignoli M, Rodriguez D. Computed tomographic features of lung lobe torsion. Vet Radiol Ultrasound. 2008 Nov-Dec;49(6):504-8.
- d'Anjou MA, Tidwell AS, Hecht S. Radiographic diagnosis of lung lobe torsion. Vet Radiol Ultrasound. 2005 Nov-Dec;46(6):478-84.
- Muphy KA, Brisson BA. Evaluation of lung lobe torsion in Pugs: 7 cases (1991-2004). J Am Vet Med Assoc. 2006 Jan 1;228(1):86-90.