

NEUROLOGÍA

NECROSIS DEL HIPOCAMPO Y DEL LÓBULO PIRIFORME FELINA: HALLAZGOS CLÍNICOS, RMN Y NEUROPATOLOGÍA EN EL PRIMER CASO DESCRITO EN ESPAÑA

C. Alagarda, A. Negrin, C. de la Fuente, S. Añor

Hospital Clinic Veterinari - Universitat Autònoma de Barcelona

Caso clínico

Introducción y caso clínico

La necrosis hipocámpal y del lóbulo piriforme del gato es una entidad clínica caracterizada principalmente por una presentación aguda de crisis convulsivas y alteración del comportamiento, que no responde a tratamientos anticonvulsivantes habituales. Fuentes bibliográficas sugieren factores ambientales y/o metabólicos como posible origen de las alteraciones producidas, sin embargo la causa exacta sigue siendo desconocida. Hasta el momento se han descrito 44 casos clínicos, todos ellos en Suiza e Italia. En este trabajo se describe por primera vez en España la necrosis hipocámpal y del lóbulo piriforme en un gato, y se aportan los hallazgos clínicos, de RMN e histopatológicos.

Un gato de raza europea, hembra castrada de 3 años, se presentó en el Servicio de Neurología y Neurocirugía del HCV de la UAB por un cuadro agudo de crisis convulsivas parciales faciales y desorientación de 3 días de evolución, en los que se había producido un incremento de la frecuencia las crisis. El examen físico general y el examen neurológico resultaron normales. La localización neurológica fue hemisferios cerebrales, y el diagnóstico diferencial incluyó procesos inflamatorio/infecciosos, tóxicos/metabólicos, vasculares y, con menor probabilidad, procesos neoplásicos o epilepsia idiopática primaria. Se realizaron hemograma y bioquímica sérica completos, ácidos biliares, test FIV y FeLV, estudio radiológico de tórax y ecografía de abdomen, en los que no se observó ninguna anomalía. En la resonancia magnética (RMN) craneal se observaron cambios de señal de aspecto simétrico en ambos hipocámpos y en los lóbulos piriformes, caracterizados por isoseñal en las imágenes ponderadas en T1 e hiperseñal en las ponderadas en T2 y

FLAIR. Estas lesiones mostraban afinidad por el contraste paramagnético (Gadolinio), aumentando su señal de forma homogénea en secuencias ponderadas en T1.

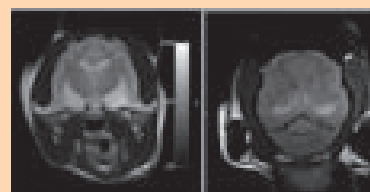
El análisis del líquido cefalorraquídeo (LCR) post-RMN, reflejó una disociación albuminocitológica.

En base a los hallazgos clínicos, laboratoriales y pruebas de imagen, se diagnosticó una probable necrosis del hipocampo y del lóbulo piriforme. Durante el periodo de hospitalización, el animal permaneció en estado epiléptico refractario a terapia anticonvulsivante (fenobarbital y diazepam). Debido al grave pronóstico y a la falta de respuesta a la medicación, los propietarios decidieron la eutanasia humanitaria del paciente. La histopatología del encéfalo confirmó una necrosis aguda y bilateral del hipocampo y del lóbulo piriforme.

Discusión

La necrosis del hipocampo y del lóbulo piriforme en el gato es una afección rara que se asocia con alteraciones comportamentales y crisis convulsivas refractarias a los tratamientos anticonvulsivantes habituales. Afecta por lo general a gatos jóvenes (1-6 años).

Clínicamente presenta gran similitud con algunas formas refractarias de epilepsia idiopática primaria. El diagnóstico definitivo sólo puede realizarse mediante observación de los hallazgos histopatológicos, que confirman las áreas de necrosis. En el proceso diagnóstico, la RMN aporta una gran especificidad, ofreciendo imágenes compatibles con necrosis del hipocampo y lóbulo piriforme. En este caso, se realizó un estudio de RMN craneal que evidenció cambios de señal de aspecto simétrico y homogéneo en ambos hipocámpos y lóbulos piriformes, con captación de



contraste paramagnético. La histopatología mostró una correspondencia de estos cambios de señal con zonas de necrosis. La RMN confirmó en este caso los hallazgos bibliográficos, existiendo una correlación exacta entre las imágenes obtenidas y las lesiones histopatológicas. Esta enfermedad debe considerarse en el diagnóstico diferencial de gatos jóvenes con inicio agudo de crisis convulsivas refractarias a tratamiento. La causa de las lesiones halladas en estos animales no está clara. Algunos autores presumen que las áreas de necrosis podrían constituir lesiones post-ictales, tal y como ha sido descrito en medicina humana, mientras que en otros textos dichas lesiones se consideran causa y no efecto de las crisis convulsivas. La necrosis del hipocampo y del lóbulo piriforme se ha relacionado también con causas tóxicas y/o metabólicas, así como con factores geográficos que apoyan la hipótesis tóxica. Sin embargo, la causa definitiva está por determinar.

Bibliografía

1. Fatzner R, Gandini G, Jaggy A, et al. Necrosis of hippocampus and piriform lobe in 38 domestic cats with seizures: a retrospective study on clinical and pathologic findings. *J Vet Intern Med* 2000; 14:100-104
2. Schmied O, Scharf G, Hilbe M, Michal U, Tomsa K, Steffen F. Magnetic resonance imaging of feline hippocampal necrosis. *Vet Radiol Ultrasound* 2008; 49:343-349