

# Plasmocitoma intratraqueal en un perro: Diagnóstico y tratamiento

## Intratracheal plasmacytoma in a dog: Diagnosis and treatment

D. Palacios, A. Font, JM<sup>a</sup>. Closa, C. Catalá

Hospital Ars Veterinaria. C/Cardedeu N° 3. 08023 Barcelona

**RESUMEN:** Un perro macho entero de 12 años, se presentó en la consulta con cuadro clínico cíclico de aumento de los sonidos respiratorios de 2-3 meses de duración. Estas crisis se presentaban siempre con el animal en reposo, nunca durante el ejercicio. En la exploración física no se detectaron ni tos ni anomalías anatómicas en la palpación de la región cervical. Radiografías de la zona cérvico-torácica revelaron una estructura con densidad de tejido blando en la luz traqueal, a la altura del espacio intervertebral C5-C6. Se confirmó, mediante examen broncoscópico, la presencia de una masa pediculada que se extendía en el lumen traqueal y ocupaba aproximadamente el 90% de su diámetro, aunque permitía el paso del broncoscopio hasta la carina. Esta masa fue extirpada quirúrgicamente sin complicaciones. Los resultados del examen anatomopatológico resultaron diagnósticos de plasmocitoma, y seis meses tras la resección quirúrgica no ha habido recidiva de los signos clínicos.



**Palabras clave:** Plasmocitoma, tráquea, perro.

**Keywords:** Plasmacytoma, trachea, dog.

*Clin. Vet. Peq. Anim*, 30 (1): 25-29, 2010

### Introducción

Los tumores primarios en tráquea son poco frecuentes en perros. La sintomatología más común es la producida por la obstrucción de las vías aéreas, como tos paroxística de varias semanas de duración, disnea, estridor e intolerancia al ejercicio. Ocasionalmente se puede apreciar secreción hemorrágica oral o nasal e incluso fuertes episodios de disnea que hacen que el animal pueda sufrir un síncope.<sup>1-3</sup> Los signos clínicos suelen ser evidentes cuando más del 50% del diámetro de la tráquea está ocupado. Si la masa es muy grande, puede ser palpada externamente. Los pacientes suelen ser de mediana edad a viejos, con la excepción de los perros con osteocondroma, que se manifiesta a edades tempranas<sup>1</sup>.

### Caso clínico

Un perro no castrado, mestizo y de 12 años de edad, fue visitado para una segunda opinión por un posible cuerpo extraño en la tráquea. Hacía 2-3 meses se había iniciado un cuadro clínico de estridor espiratorio cíclico, que siempre ocurría cuando el animal se encontraba en reposo, nunca durante el ejercicio. No había tos ni signos de intolerancia al ejercicio. Presentaba un buen estado general, con presencia de un soplo cardíaco sistólico mitral de grado III/VI, que se auscultaba con mayor intensidad en el hemitórax izquierdo, como única anomalía en la exploración física. La exploración externa de la región cervical y la auscultación de la tráquea resultaron normales, y la palpación de la tráquea

no estimulaba la tos. El hemograma y la bioquímica no mostraron ninguna alteración (Tabla 1).

Teniendo en cuenta la edad del animal, la presencia del soplo cardíaco y que el único síntoma era la presencia de estridor espiratorio intermitente, el diagnóstico diferencial incluye neoplasia, cuerpo extraño, colapso de tráquea, y masas no neoplásicas como absceso, granuloma, pólipos, amiloidosis nodular, reacción tisular a *Filaroides osleri*, papilomatosis, traqueitis hiperplásica de origen desconocido, etc.<sup>1</sup>

El estudio radiológico demostró la presencia de una masa bien circunscrita con opacidad de tejido blando dentro de la tráquea, a la altura del espacio intervertebral C5-C6, cranealmente a la entrada del tórax (Fig. 1). El tórax presentaba una apariencia normal, pero en la tráquea cervical, anterior a la masa, se observó la presencia de una disminución en el diámetro de la vía aérea. Mediante broncoscopia se confirmó la presencia de una masa pediculada y un colapso de tráquea posterior a la masa (Fig. 2). La masa medía 1 x 2 cm y ocupaba aproximadamente el 90% de la luz traqueal. Al ser pediculado y móvil fue posible acceder con el broncoscopio hasta la carina y completar la exploración.

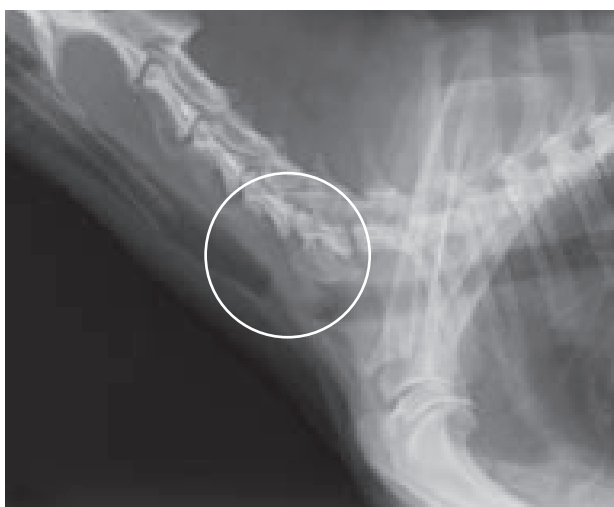Dos días más tarde se procedió a la resección quirúrgica de la masa y biopsia. Se premedicó con acepromacina (0'03 mg/Kg SC) y metadona (0'1 mg/Kg SC), y se añadió atropina (0'02 mg/Kg SC). La anestesia se indujo con propofol (3 mg/Kg IV) y diazepam (0'5 mg/

Kg IV) y se mantuvo con isofluorano en oxígeno.

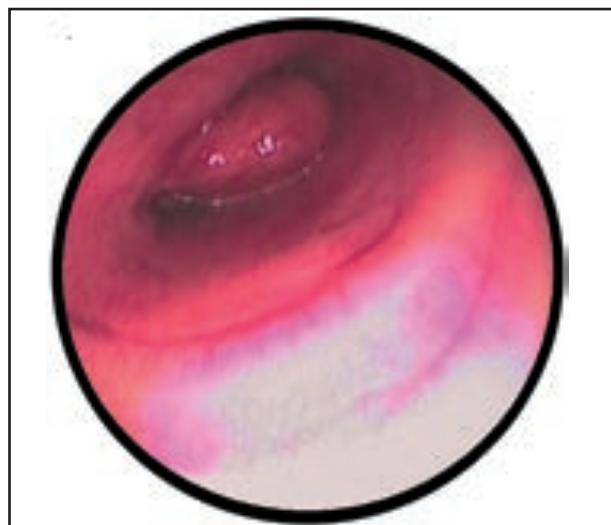
**Tabla 1. Resultados de los análisis realizados.**

PARÁMETRO	RESULTADO	VALOR DE REFERENCIA
Células blancas K/ $\mu$ L	9'03	5'50-16'90
Linfocitos K/ $\mu$ L	1'11	0'50-4'90
Monocitos K/ $\mu$ L	0'90	0'30-2'00
Neutrófilos K/ $\mu$ L	6'90	2'00-12'00
Eosinófilos K/ $\mu$ L	0'5	0'10-1'49
Basófilos K/ $\mu$ L	0'06	0'00-0'10
Hematocrito %	51'9	37'0-55'0
Células rojas M/ $\mu$ L	6'97	5'50-8'50
Hemoglobina g/dL	16'3	12'0-18'0
MCV fL	74'5	60'0-77'0
RDW %	14'9	14'7-17'9
MCHC g/dL	31'3	30'0-37'5
MCH pg	23'33	18'50-30'00
Plaquetas K/ $\mu$ L	190	175-500
Fosfatasa Alcalina u/L	68	0-180
Creatinina mg/dL	1'00	0'5-1'9
Glucosa mg/dL	152	60-120
GPT U/L	64	0-100
Urea mg/dL	33'5	18-60
Proteínas totales g/dL	6'4	5'5-7'3

Se realizó un abordaje cervical ventral en la línea media y una traqueostomía craneal al inlet torácico, se colocó un segundo tubo endotraqueal caudalmente al tumor para facilitar la oxigenación del paciente (Fig. 3). La masa, debido a su carácter pedunculado, se extrajo sin necesidad de tener que extirpar ningún anillo traqueal. La tráquea se cerró con sutura absorbible monofilamento de 3/ 0 (Fig. 4). Se comprobó que la tráquea no presentaba fugas mediante su inmersión en suero salino fisiológico 0,9% y, posteriormente, se aspiraron las vías aéreas para no dejar secreciones que



**Figura 1.** Radiografía lateral de vías aéreas superiores, con el animal ya anestesiado, que proporciona una vista completa de la masa.



**Figura 2.** Imagen de la masa durante la broncoscopia (se observa el colapso de tráquea).

complicasen la recuperación. Radiografías y broncoscopia posteriores confirmaron que la masa se había extirpado en su totalidad (Fig. 5).

El animal fue hospitalizado y durante el periodo postoperatorio inmediato el paciente sufrió episodios de disnea con posterior colapso, con mucosas pálidas y pulso débil, de los que se recuperó pasados unos minutos con oxigenoterapia y fluidoterapia. Dado que el paciente presentaba un colapso traqueal, la manipulación de ésta y el nerviosismo del animal pudieron ser los causantes de los episodios, o bien un síncope vagotónico. Se pautó una sedación suave con acepromacina (0'03 mg/Kg SC TID). Y un tratamiento con ranitidina (1mg/Kg TID IV), dexametasona (0'1 mg/Kg BID IV), cefazolina (20 mg/Kg TID IV), metadona (0'1 mg/Kg cada 4 horas IV), una única dosis de atropina (0'02 mg/Kg SC) y butorfanol (0'2 mg/Kg cada 4 horas SC).

El perro fue enviado a casa al día siguiente continuando el tratamiento a base de butorfanol (0'2 mg/Kg QID-TID PO), prednisona (0'5 mg/Kg BID PO) y cefalexina (20 mg/Kg BID PO). A los tres días acudió a control, encontrándose todo dentro de la normalidad y sin haber padecido crisis ni complicaciones.

El estudio anatomopatológico mostró una proliferación celular neoplásica que evolucionaba de forma difusa a nivel de la lámina propia, infiltrando la submucosa y el tejido muscular adyacente. Se trataba de elementos moderadamente pleomórficos, de morfología redondeada. Presentaban un citoplasma eosinófilo de aspecto granular y márgenes definidos. Los núcleos eran redondeados a ovoides, excéntricos y mostraban un patrón de cromatina rugosa y 1-2 nucleólos basófilos. La anisocariosis y anisocitosis eran moderadas y el índice

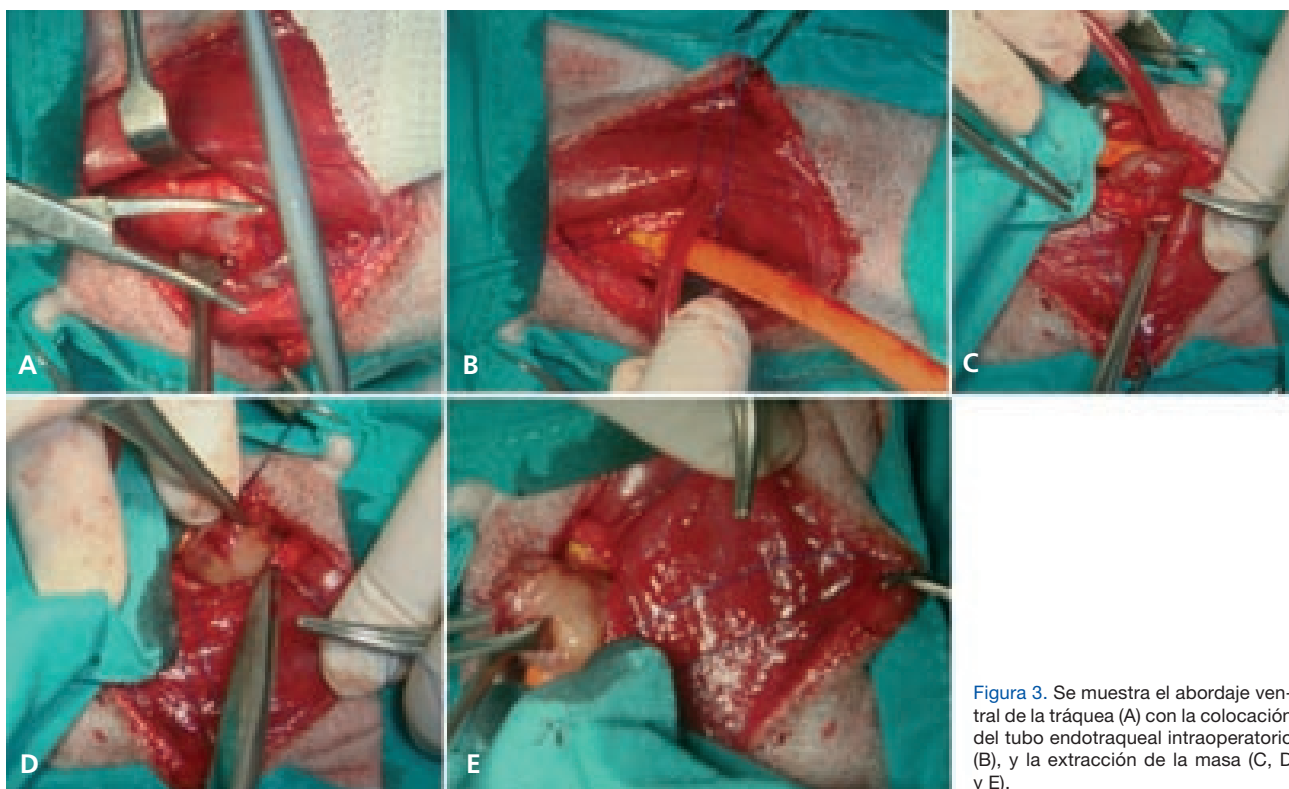


Figura 3. Se muestra el abordaje ventral de la tráquea (A) con la colocación del tubo endotraqueal intraoperatorio (B), y la extracción de la masa (C, D y E).

mitótico bajo. Se identificaron numerosos focos de necrosis intratumoral y algunas células multinucleadas. Aparecían también numerosas lagunas de un material eosinófilo homogéneo e hialino compatible con amiloide (Fig. 6). Estas características, junto con la positividad de la reacción inmunohistoquímica a cadenas lambda, que claramente mostraba marcaje del citoplasma de los elementos que proliferan (Fig. 7), confirmó el diagnóstico de plasmocitoma. El paciente permanece estable y asintomático 6 meses tras la intervención.

## Discusión

Las neoplasias traqueales son relativamente poco frecuentes en el perro. Su incidencia respecto a todos los tumores del tracto respiratorio es de 8,2/100.000.<sup>4</sup> Pueden ser benignas o malignas, habiéndose visto una distribución bimodal en función de la edad<sup>1</sup> un grupo a los 2 años o más jóvenes (ostecondroma y displasia osteocondral) y otro mayores de 6 años. Afecta tanto a machos y hembras, e igualmente a varias razas. El plasmocitoma extramedular de localización traqueal es una neoplasia poco descrita en la bibliografía. Existen, a conocimiento de los autores, únicamente tres casos descritos anteriormente, todos en perro, con edades comprendidas entre los 7 y 10 años.<sup>2, 4, 5</sup> Otros tumores descritos en tráquea incluyen linfoma, osteosarcoma, ostecondroma, carcinoma, leiomioma,

adenocarcinoma, condroma, rabdomiosarcoma, linfosarcoma, condrosarcoma y mastocitoma.<sup>1, 3, 6</sup> No se dispone de datos suficientes que permitan calcular un porcentaje de incidencia preciso, pero basándose en la escasa casuística y la bibliografía disponible,<sup>1</sup> una aproximación sería un porcentaje del 5% de todos los tumores primarios en tráquea.

Se debe realizar un examen orofaríngeo siempre que se sospeche de una lesión que obstruya el tracto respiratorio superior. Si éste resulta normal, radiografías de la región cervical pueden poner de manifiesto la presencia de algún tipo de masa. La broncoscopia resulta muy útil para obtener una muestra de biopsia. La histopatología es muy importante, ya que hay tumores, como los linfomas, que responden a radioterapia y quimioterapia y se puede considerar un tratamiento no invasivo. En caso de tratarse de un tumor maligno, se debe hacer la valoración del estadio tumoral, que incluye la revisión de los nódulos linfáticos regionales, radiografías de tórax en las tres vistas, y si se dispone de ello, una RMN o un TAC para observar la extensión de la lesión, el tamaño de los ganglios linfáticos regionales y si hay evidencia de enfermedad metastásica. En el caso de tratarse de un linfoma, ecografía abdominal y aspirado de médula ósea.<sup>7</sup> Los plasmocitomas extramedulares son tumores benignos con origen en células plasmáticas que se encuentran más a menudo en mucosas de la

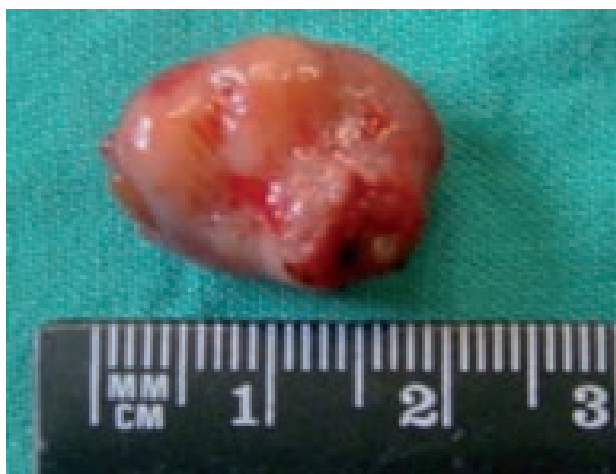

Figura 4. Masa de 1x2 cm.

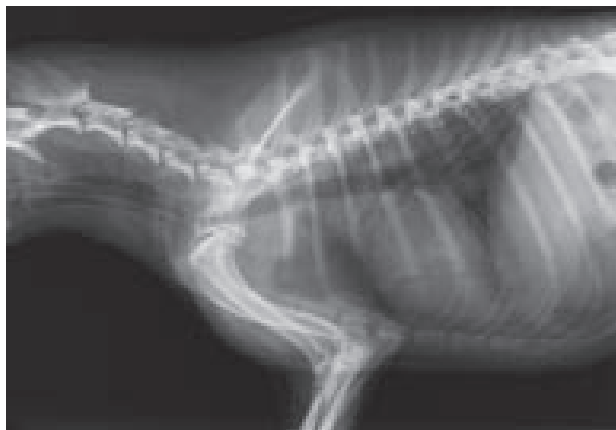

Figura 5. Radiografía lateral tomada después de la cirugía. Presencia de enfisema subcutáneo producido por la cirugía y ausencia de la masa.

cavidad oral y labios, recto y colon o la piel del tronco y extremidades. Aparecen a partir de linfocitos B que se originan fuera de la médula ósea, y aunque en perros parecen ser tumores no relacionados con mieloma múltiple,<sup>2</sup> si existen signos de enfermedad generalizada se deberían hacer pruebas para excluir esta patología. Histológicamente son similares en apariencia y no se pueden distinguir de tumores cutáneos asociados con mieloma múltiple. Se encuentran con mayor frecuencia en perros mestizos, de mediana edad o viejos, y no se ha visto predilección por sexos. Los casos referenciados en este artículo se han visto en un Schnauzer miniatura castrado de 7 años,<sup>5</sup> un cruce de Jack Russell Terrier castrado de 8 años,<sup>2</sup> una perra mestiza esterilizada de 10 años<sup>4</sup> y nuestro mestizo no castrado de 12 años. Los animales afectados no suelen presentar signos de síndromes paraneoplásicos, como pueden ser hipercalcemia o hipergammaglobulinemia.<sup>4</sup>

El signo clínico más común es disnea de aparición brusca. Otros signos que pueden estar presentes son jadeo, intolerancia al ejercicio, tos, depresión, cambios

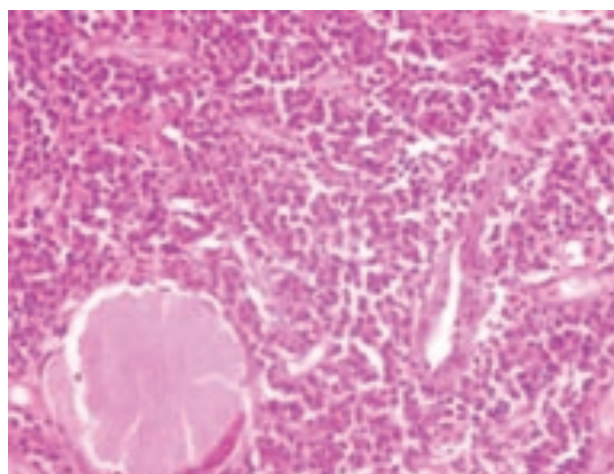


Figura 6. Corte histológico de la masa. Hematoxilina/Eosina. Cortesía de Histovet.

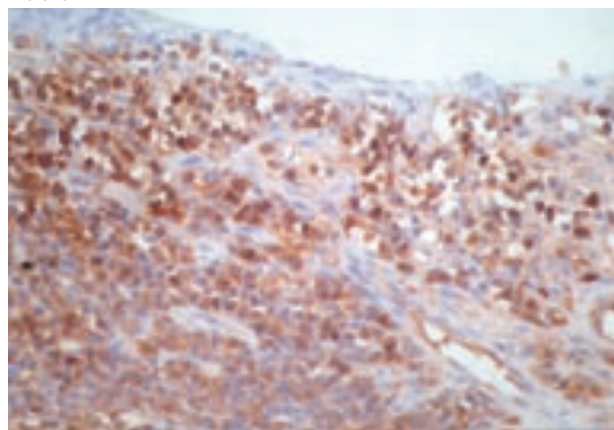


Figura 7. Corte histológico de la masa. Tinción inmunohistoquímica para cadenas lambda. Cortesía de Histovet.

de voz, cianosis intermitente, dificultad para ladrar, colapsos y pérdida de peso.<sup>1</sup> En nuestro caso sólo había evidencia de respiraciones ruidosas, aun cuando el tumor tenía un tamaño mayor que otros tumores descritos que presentaban más sintomatología.<sup>4,5</sup> Otros casos descritos presentaban tos seca y hemoptisis,<sup>2</sup> disnea inspiratoria aguda<sup>4</sup> y distrés respiratorio que progresaba hasta el colapso.<sup>5</sup> Una radiografía simple que permita la visualización del tracto respiratorio superior suele ser suficiente para sospechar la presencia de una masa en la luz de la vía aérea, ya que ésta se ve bien contrastada gracias al aire, que proporciona un medio de contraste natural.<sup>1</sup> Los animales deben ser adecuadamente monitorizados durante la realización de las pruebas y, si existe compromiso respiratorio, puede ser necesario oxigenar y/o sedar al paciente para hacer un diagnóstico certero sin comprometer su vida, con la posibilidad de tener que mantener al animal intubado hasta la resolución del proceso.<sup>1</sup> En el caso que nos ocupa, el paciente presentaba un estrechamiento de la luz traqueal y un soplo cardíaco



de grado III/VI, que unidos a la presencia de la masa, aumentaban el riesgo de recuperación anestésica, aunque no fue necesario que permaneciera intubado tras la anestesia.

El estudio radiológico, junto a otros métodos, como una buena exploración física, auscultación, endoscopia, examen citológico de lavados traqueales y biopsia permiten diagnosticar el tumor traqueal. Se debe tener cuidado para no confundir una neoplasia con pólipos, granulomas eosinofílicos, amiloidosis nodular, reacción tisular contra *Filaroides osleri*, papilomatosis o traqueítis hiperplásica de origen desconocido, ya que la imagen radiológica es similar.<sup>1</sup> Por ello se debe confirmar mediante broncoscopia y biopsia. La broncoscopia permite ver la masa directamente, a no ser que exista hemorragia.

La valoración del estadio de este tumor debería incluir proteinograma (para descartar gammopatía monoclonal), evaluación citológica de aspirados de médula ósea, radiografías del esqueleto axial y apendicular, y análisis para proteinuria de Bence Jones.<sup>2, 8</sup> En el caso que nos ocupa, ya que el paciente no presentaba alteraciones en la exploración física ni a nivel de analítica sanguínea, con un valor de proteínas totales de 6,4 g/dL (valor de referencia 5,5- 7,3), y las radiografías del esqueleto no revelaron cambios significativos, se optó por no hacer más pruebas.

Las opciones de tratamiento incluyen resección quirúrgica, quimioterapia, radioterapia o combinaciones de éstas,

según el tipo de tumor y el estadio tumoral. La mayoría de los tumores responden bien a la resección completa, y es el tratamiento de elección para tumores solitarios sin evidencia de metástasis, aunque el pronóstico dependerá siempre del tipo de tumor, el estadio y enfermedades concurrentes.<sup>1, 9</sup>

Nuestro paciente fue intubado sin dificultad dado el carácter localizado, consistencia y localización caudal de la masa. Dado el carácter pediculado de la masa no fue necesario extirpar ningún anillo traqueal. En ocasiones ha sido necesaria la resección de 3 ó 4 anillos y su posterior anastomosis.<sup>2, 4, 5</sup> Dependiendo del grado de elasticidad y tensión de la tráquea, se puede reseccionar, aproximadamente, del 20% al 60% de la tráquea y conseguir una anastomosis directa de los extremos.<sup>10</sup> Las lesiones benignas de tráquea, como el plasmocitoma extramedular, tienen buen pronóstico si se pueden extirpar completamente, ya que pocas veces se han visto recidivas o metástasis distantes. Se debe hacer seguimiento a largo plazo de los pacientes para diagnosticar posibles recidivas y metástasis, en las cuales sí estaría indicado tratar con quimioterapia o radioterapia.<sup>4</sup> Se ha descrito un caso de recidiva pasado un año de la cirugía, con un tiempo de supervivencia final de 17 meses y la presencia de metástasis en hígado,<sup>5</sup> mientras que en otros casos <sup>2, 4</sup> no se ha observado recidiva de los signos clínicos tres meses tras la cirugía. En nuestro caso, seis meses después de la intervención el paciente permanece asintomático, sin necesidad de tomar ninguna medicación.

**SUMMARY:** A 12-year-old male entire crossbreed dog was presented with a 2-3 months history of episodic increased breathing sounds. These tended to happen at rest, never during exercise. During physical examination no coughing or anatomical abnormalities were detected on palpation of the cervical region. Radiographs of the cervico-thoracic area showed the presence of a soft tissue opacity in the lumen on the trachea, at the level of C5-C6 intervertebral space. A bronchoscopic examination confirmed the presence of a pedunculated mass that extended into the tracheal lumen occupying approximately 90% of its diameter, but allowing the passage of the bronchoscope to the carina. The mass was removed surgically. The histologic examination findings were consistent with plasmacytoma, and six months following surgical resection there has been no recurrence of clinical signs.

#### Bibliografía

1. Brown MR, Rogers KS: Primary Tracheal Tumors in Dogs and Cats. *Compendium on counting education for the practicing vet*, November 2003; Vol. 25, N° 11.
2. Schwartz P, Bellah JR, Wolfersteig D: What Is Your Diagnosis? Primary Tracheal Tumor. *J Am Vet Med Assoc*, 2005 April 15; 226(8): 1299-1300.
3. Jones ID, Klein A: What is your diagnosis?. *J Small Anim Pract*, March 2007; Vol 48: 177-179.
4. Chaffin K, Cross AR, Allen SW, Mahaffey EA, Watson SK: Extramedullary plasmacytoma in the trachea of a dog. *J Am Vet Med Assoc* 1998 May 15; 212(10): 1579-81.
5. Faulkner M, Stacy BA, Kyles AE et al.: Nodular immunocyte-derived (AL) amyloidosis in the trachea of a dog. *J Am Vet Med Assoc*, 2004, April 15; 224(8): 1302-06.
6. Smith JO, LeBlanc AK, Hecht S: What Is Your Diagnosis? Diagnostic Imaging Findings and Interpretation. *J Am Vet Med Assoc*, 2008 August; 233(3): 385-6.
7. Argyle DJ, Brearley MJ, Turek MM: Tumors of the respiratory system. En Wiley-Blackwell (ed): *Decision making in small animal oncology*, Iowa, Blackwell publishing, 2008: 255-258.
8. Withrow, Vail DM: Solitary and Extramedullary Plasmacytic Tumors. En Withrow & MacEwen's (ed): *Small Animal Clinical Oncology*, St. Louis, Saunders Elsevier, 2007;779-782.
9. Withrow, Vail DM: Cancer of the Larynx and Trachea. En Withrow & MacEwen's (ed): *Small Animal Clinical Oncology*, St. Louis, Saunders Elsevier, 2007;515-516.
10. Fossum TW: Surgery of the Upper Respiratory System. En Fossum: *Small Animal Surgery*. 1ª edición, St. Louis, Mosby, 1997; 615.

# Entero-CHRONIC

Abre una nueva puerta  
en el manejo de **diarreas  
crónicas** y **recurrentes**

¡NOVEDAD!

Entero-CHRONIC

IBD INFLAMMATION  
BOWEL DISEASE

INFECCIONES

ARD DIARRHEAS RESPONDEDORAS  
A ANTIBIOTICOS

TRANSTORNOS DE  
PERMEABILIDAD

HIPERSENSIBILIDAD  
ALIMENTARIA

α Alfa-glucano  
Butirogénico

MPS Protect

β Beta-glucanos y **MOS**



ENTERO-CHRONIC actúa sobre los factores que cronifican una enfermedad intestinal en perros y gatos: contribuye a la **restauración** y **mantenimiento** de la integridad de la función intestinal, paliando los síntomas provocados por la inflamación y alteración del epitelio intestinal.

BIOIBERICA, innovando en salud digestiva.



Área de Salud  
**Digestiva**



BIOIBERICA

DISPONIBLE EN **15 Y 30 SOBRES**