

OTROS ANIMALES DE COMPAÑÍA

CALCIFICACIÓN AÓRTICA Y CORONARIA EXTENSA DEBIDA A UN HIPERPARATIROIDISMO RENAL SECUNDARIO EN UN CONEJO (*ORYCTOLAGUS CUNICULUS*) CON *ENCEPHALITOZOON CUNICULI*

R. Gómez, R. Rabanal, J. Martorell

Hospital Clínic Veterinari

Caso clínico

Introducción y caso clínico

Un conejo macho castrado de 6 años se examinó por un cuadro de debilidad aguda. Un mes antes había sido remitido por un problema ocular; se diagnosticó ulceración corneal y catarata nuclear bilateral senil. La exploración general reveló paraparesia ambulatoria y debilidad generalizada. La analítica sanguínea mostró una anemia no regenerativa (Hto:22%), urea y creatinina plasmáticas elevadas (255 y 4.3 mg/dl), hipercalcemia (18,2 mmol/l) e hiperfosfatemia (8.1 mmol/l). El potasio se encontraba dentro de los valores de normalidad (4.1 mEq/l). En la radiografía se observó un aumento de radiodensidad en el área renal izquierda, compatible con una calcificación renal o cálculo en pelvis renal, y en áreas de tejidos blandos y en el recorrido aórtico. Se diagnosticó una insuficiencia renal crónica con hiperparatiroidismo secundario. Al no observarse mejoría tras varios días de ingreso y tratamiento a base de dieta baja en calcio, benazeprilo, enrofloxacin y ácidos grasos omega-3 y omega-6, los propietarios decidieron la eutanasia del animal.

El diagnóstico anatomopatológico fue de meningoencefalitis granulomatosa no supurativa. Hepatitis intersticial multifocal crónica. Nefritis intersticial crónica. Mineralización metastática de las arterias aorta y coronarias. Urolitiasis. Cuadro compatible con encefalitozoonosis crónica, que fue confirmada con técnicas de PCR a partir de muestras de SNC y renal. No se describieron alteraciones en tiroides y paratiroides, aunque en casos crónicos de hiperparatiroidismo secundario suele haber una hiperplasia difusa de las glándulas paratiroides.

Discusión

Encephalitozoon cuniculi es un microsporidio intracelular obligado que afecta a mamíferos, principalmente a

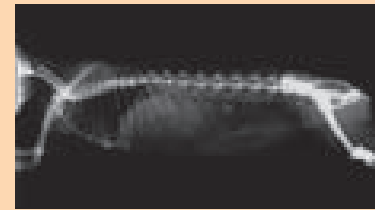
conejos(1,2). Existen tres formas clínicas: ocular, neurológica y renal, que pueden darse aisladas o combinadas(1). Inicialmente son infecciones asintomáticas y no parece existir correlación entre las lesiones y la sintomatología clínica(1). En nuestro caso, el cuadro fue de aparición súbita, aunque las lesiones reflejaron un proceso crónico y severo. El diagnóstico definitivo es difícil. Animales aparentemente sanos son seropositivos, así que la serología debe considerarse junto con otros hallazgos(1,2). En nuestro caso no se realizó serología dada la brevedad del cuadro y la decisión de los propietarios.

La histopatología suele mostrar lesiones sugestivas de la encefalitozoonosis como granulomas en SNC, riñones e hígado. En un estudio se encontró que el 77,5% de los animales con encefalitis y en el 12,5% de los conejos con nefritis intersticial presentaban granulomas en los órganos respectivos(3).

El parásito se puede evidenciar mediante tinciones específicas pero el diagnóstico definitivo debe realizarse mediante PCR(3), como fue diagnosticado en nuestro caso.

En nuestro caso, la enfermedad renal acabó desencadenando un hiperparatiroidismo secundario.

La combinación de hiperfosfatemia e hipercalcemia produjeron calcificaciones metastáticas de tejidos blandos, entre los que destacamos la aorta y arterias coronarias. Aunque las calcificaciones son hallazgos habituales en un proceso renal crónico(4), la gravedad de las lesiones observadas sobre todo en los vasos y SNC deberían haber determinado la aparición de los signos de forma más temprana, ya que un mes antes se examinó por un problema ocular no asociado a la encefalitozoonosis y no mostraba otras alteraciones. *E. cuniculi* suele producir una catarata capsular y cortical ya que se cree que durante la transmisión transplacentaria el



parásito invade el cristalino en formación al atravesar la cápsula muy delgada o ausente, y los signos oculares suelen darse a una edad más temprana. En casos avanzados se observa uveítis facoclastica. Otras causas de hipercalcemia en conejos que se descartaron en nuestro caso son hipervitaminosis D ya que la dieta era correcta, neoplasias y enfermedad ósea(4). Un estudio describe la mineralización aórtica iatrogénica mediante la administración intramuscular de dosis elevadas de vitamina D3(5). El caso descrito confirma la encefalitozoonosis como etiología posible ante el hallazgo de mineralización metastática secundaria a enfermedad renal como ha sido sugerida en otros artículos(3,4).

Bibliografía

- Harcourt-Brown FM. "Encephalitozoon cuniculi Infection in Rabbits". *Semin Avian Exotic Pet Med.* April 2004;13:86-93.
- Suter C, Müller-Doblies UU, Hatt JM, Deplazes P. "Prevention and treatment of Encephalitozoon cuniculi infection in rabbits with fenbendazole". *Vet Rec.* 2001 Apr 14;148:478-480.
- Csokai J, Gruber A, Künzel F, Tichy A, Joachim A. "Encephalitozoonosis in pet rabbits: pathohistological findings in animals with latent infection versus clinical manifestation". *Parasitol Res.* 2009 Feb;104:629-635.
- Harcourt-Brown F. "Radiographic signs of renal disease in rabbits". *Vet Rec.* 2007 Jun 9;160(23):787-794.