

ESTUDIO ECOGRÁFICO DEL NERVIPO CIÁTICO EN LA ESPECIE FELINA

P. Haro¹, F. Gil², M.D. Ayala², F. Gines Laredo¹, M. Soler¹, El. Belda¹, A. Agut¹

¹ Universidad de Murcia Departamento de Medicina y Cirugía Animal ² Universidad de Murcia Departamento de Anatomía y Anatomía Patológica Comparada

Comunicación

Objetivos del estudio

El objetivo del presente estudio es determinar los abordajes y aspecto ecográfico del nervio ciático en el gato.

Materiales y Métodos

Para realizar este estudio se utilizaron 8 cadáveres de la especie felina con un peso medio de 3.75 kg (rango 2.8 a 4.8 kg) y cinco felinos adultos con peso medio de 3.72kg (rango 3.0 a 4.4kg). En el caso de los cadáveres utilizados se realizó la eutanasia de manera humanitaria el día del estudio. Ninguno de los animales seleccionados presentaba signos nerviosos o problemas de claudicación en los miembros posteriores.

Estudio anatómico

-Diseción del nervio ciático: La disección del nervio ciático se realizó en seis extremidades pélvicas de tres cadáveres felinos. El ala del ilion, trocánter mayor del fémur, tuberosidad isquiática y margen caudal del bíceps femoral fueron las marcas anatómicas utilizadas para su localización.
-Inyección vascular y cortes anatómicos: Se introdujo látex rojo a través de aorta abdominal en 2 cadáveres, los cuales fueron congelados a -20°C durante 24 horas posteriormente se sometieron a -80°C durante 24 horas más. Se realizaron criosecciones transversas de los miembros pélvicos utilizando una sierra en banda de alta velocidad para evaluar la correspondencia anatómica con la imagen ecográfica.

Estudio ecográfico *in vitro*:

Este estudio se realizó en seis

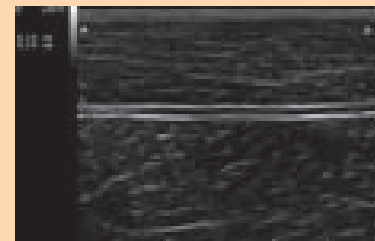
extremidades pélvicas de 3 cadáveres. Se empleó un transductor lineal de 4-13 MHz (My Lab 70, Esaote®), evaluando las regiones subglútea, fémur y poplíteo desde la zona dorsal cercano a su origen hasta el punto donde divergen sus componentes el nervio peroneo común y tibial. Para confirmar que la estructura que se visualizaba era el nervio ciático se realizó la infiltración de tinta china ecoguiada en los nervios en estudio, a continuación se realizó la disección inmediata para visualizar la localización de la tinta.

Estudio ecográfico *in vivo*:

Utilizando la misma metodología que en la fase anterior se realizó el estudio ecográfico en 5 gatos vivos sedados. En este caso la localización del nervio fue confirmada utilizando un neuroestimulador (Stimuplex HNS 11, B-Braun®) con una aguja aislada (Stimuplex 30mm 22G, B-Braun®) conectada al estimulador de nervios periféricos.

Resultados

El nervio ciático fue identificado en los abordajes subglútea, fémur y poplíteo tanto en los cadáveres como en los animales vivos. El aspecto ecográfico de nervio fue el mismo tanto en los cadáveres como en los gatos vivos, visualizándose en el corte longitudinal como una estructura tubular hipocogénica delimitada por dos líneas hiperecogénicas presentando en su interior ecos internos de manera punteada. En secciones transversales aparecían como estructuras circulares



u ovoides hipocogénicas rodeadas de una banda hiperecogénica. A nivel de la zona poplíteo se observaron los dos componentes del nervio; el peroneo común y el tibial ubicándose el primero en posición craneal al segundo.

Conclusiones

Este estudio demuestra la utilidad de la ecografía para evaluar el nervio ciático en la especie felina, visualizándose este como una estructura hipocogénica con ecos internos delimitado por líneas hiperecogénicas.

Bibliografía

- Benigni L., S. A. Corr y R. Lamb. 2007. Ultrasonographic assesment of the canine sciatic nerve. Vet. Rad. Ultrasound. 48 (5): 428-433.
- Marhofer P., M. Greher y S. Kapral. 2005. Ultrasound guidance in regional anaesthesia. British J. Anaesthesia. 94(91): 7-17.
- Rasmussen L. M., A.J. Lipowitz y L. F. Graham. 2006. Development and verification of saphenous, tibial and common peroneal nerve block techniques for analgesia below the thigh in the nonchondrodystrophoid dog. Vet. Analg. Anesth. 33: 36-48.