

# Tomografía computerizada en un caso clínico de hemangiosarcoma cutáneo con patrón de distribución atípico

## Computed Tomography in a clinic case of a cutaneous haemangiosarcoma with unusual distribution pattern

J. Rial,<sup>1</sup> D. Nieto,<sup>1</sup> N. Marvá,<sup>2</sup> I. Torrubia<sup>2</sup>

<sup>1</sup>Hospital Veterinario Marina Baixa, Paseo de la Media Legua 17, 03580 Alfaz del Pi, Alicante

<sup>2</sup>C.V. Juan de Herrera, C/ Juan De Herrera 03004 Alicante

**Resumen:** En los últimos años, la tomografía computerizada está cobrando mayor importancia, llegando a ser uno de los pilares básicos en el diagnóstico por imagen en medicina veterinaria. En el campo de la oncología, aporta mucha información a la hora de hacer un diagnóstico y pronóstico, siendo también de gran utilidad cuando se plantea un tratamiento quirúrgico, facilitando el abordaje, así como en el empleo de radioterapia, donde es muy importante determinar tanto la localización como las dimensiones del tumor. Este caso clínico muestra un patrón atípico de metástasis de un hemangiosarcoma cutáneo primario a nivel inguinal en un perro, con una sintomatología diferente a la esperada en la evolución de esta patología.



**Palabras clave:** Tomografía computerizada, hemangiosarcoma, metástasis, perro.

**Keywords:** Computed tomography, haemangiosarcoma, metastasis, dog.

*Clin. Vet. Peq. Anim*, 30 (3): 185-189, 2010

## Introducción

El hemangiosarcoma es una neoplasia maligna originaria de las células endoteliales vasculares, caracterizada por su temprana y agresiva metástasis. Es uno de los tumores más comunes en perros, siendo infrecuente en gatos. Suele presentar mayor incidencia en animales geriátricos, aunque recientes estudios afirman que puede aparecer en perros y gatos jóvenes,<sup>6</sup> siendo la edad media entre 8 y 13 años en perros y entre 8 y 10,5 años en gatos.<sup>1</sup>

Las razas más predispuestas son, Pastor Alemán, Golden Retriever, Pointer, Boxer, Labrador Retriever, Setter Inglés, Gran Danés, Caniche y Husky Siberiano. Parece afectar más a razas de pelo duro y poco pigmentadas. Es más frecuente en machos y en hembras esterilizadas. También se ha observado en gatos expuestos a luz solar.<sup>1,2,7</sup>

Los hemangiosarcomas primarios más comunes en perros se localizan en: bazo (50%-65%), atrio derecho (3% -25%), tejido cutáneo- subcutáneo (13%- 17%) e hígado (5%-6%).<sup>2,4</sup> En nuestro caso clínico el tumor primario apareció en dermis, a nivel inguinal.

Las metástasis son comunes en el 80% de los casos, siendo bazo y aurícula derecha los lugares de preferencia para instaurarse, ya que son dos lugares donde hay estasis venoso.<sup>1-5</sup>

El diagnóstico se basa en los signos clínicos, análisis bioquímico, hemograma, pruebas de coagulación, frotis de médula ósea, radiografías, ecografía, TC y como

diagnóstico definitivo, aspirado con aguja fina o biopsia de la zona tumoral.

En nuestro caso nos basamos en las analíticas y biopsia para realizar el diagnóstico. Para determinar las áreas con metástasis, nos basamos en la ecografía, radiografía, signos clínicos y tomografía computerizada, pudiendo dar así un pronóstico bastante preciso.

## Caso clínico

Se presenta en consulta un paciente de raza Cocker, hembra de 10 años y 6 meses de edad, peso de 10 kg y sin historial de enfermedades infecciosas u otros problemas, vacunada anualmente frente a rabia y enfermedades infecciosas. El motivo de la consulta es la aparición de una masa en la región inguinal izquierda, de unos 3 cm de diámetro coincidiendo con la última mama y con un hematoma superficial. El resto de la exploración física fue normal. Se recomendó la cirugía para su extirpación, junto con mastectomía de las mamas que se encontraban relacionadas, pero los propietarios se mostraron reticentes a la cirugía y prefirieron esperar a ver como evolucionaba. Se realizó una analítica general (hemograma y bioquímica) y radiografía de tórax. Como dato relevante, el hemograma mostró leucopenia y trombocitopenia, mientras que las radiografías no evidenciaron anomalías.

Se realizaron análisis de Leishmania, Ehrlichia y Bo-

relia, dando todos negativos. Ante la negativa de los propietarios a realizar la cirugía y biopsia se barajó la posibilidad de instaurar un tratamiento sintomático para ver la evolución. Se inició un tratamiento de Doxiciclina 100mg/24 horas y prednisona 15mg/12 horas junto con cimetidina 50mg / 8 horas. Se revisó una semana después, no apreciándose mejoría analítica. En esta revisión se detectó que la masa había crecido considerablemente, por lo que se decidió no demorar más la cirugía y se le citó al día siguiente para extirpar la masa. En el mismo acto de la cirugía se tomó una muestra de médula ósea y se envió al laboratorio de histopatología para su estudio y diagnóstico, con el siguiente resultado: celularidad normal sin presencia de agentes infecciosos, incluyendo formas subcelulares similares a amastigotes de *Leishmania sp.* Se visualizaron megacarioblastos y megacariocitos, lo cual indicaba que la síntesis de plaquetas no estaba impedida, por lo que se podría pensar en la existencia de destrucción plaquetaria a nivel periférico, que resulta típica del comportamiento del hemangiosarcoma.

El resultado histopatológico de la masa fue hemangiosarcoma (Fig. 1).

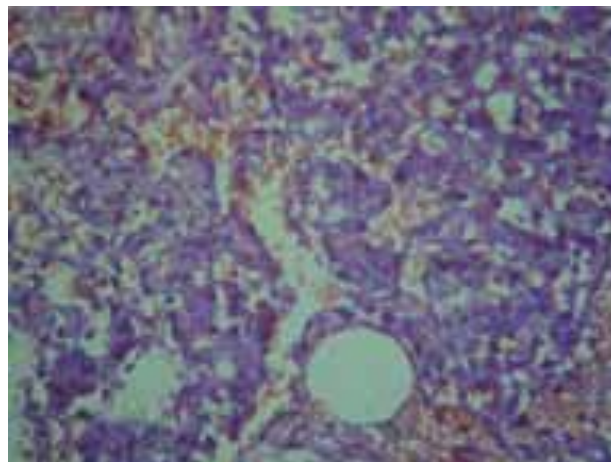
Se informó a los propietarios del resultado histopatológico, recomendándoles un control exhaustivo del paciente (ecocardiografía, ecografía abdominal y revisiones periódicas de radiografías torácicas).

Se volvieron a realizar radiografías de tórax, apreciándose un patrón bronquial marcado, no observado en las radiografías anteriores. La ecografía abdominal no mostró ninguna anormalidad, y en la ecocardiografía apareció un nódulo (10,9 mm) en la aurícula izquierda (apéndice auricular, pared libre), lo que representa una localización atípica en este tipo de tumores (Fig.2). El atrio derecho y pericardio no presentaron alteraciones. La funcionalidad sistólica y diastólica fue correcta y el ECG no mostró alteraciones apreciables.

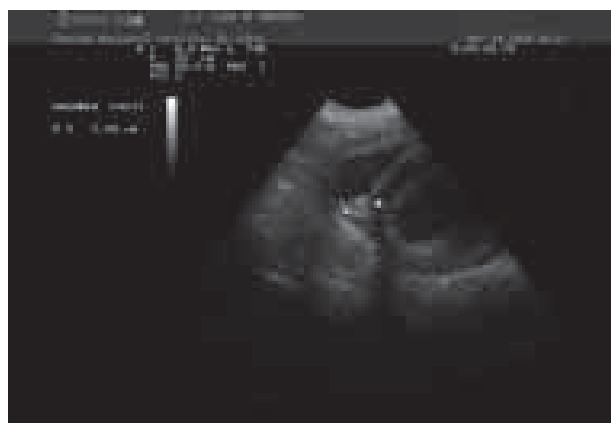Se propuso a los propietarios la realización de una tomografía computerizada de tórax, abdomen y cerebro para descartar metástasis y así poder instaurar un protocolo de quimioterapia frente al hemangiosarcoma, siendo ambas declinadas por éstos.

Después de diez días, el animal regresó a la consulta aquejado de grandes dolores en el cuello. En la inspección se observó una ventroflexión del cuello muy dolorosa que no permitía que se le elevara la cabeza. En la exploración neurológica los reflejos espinales, pares craneales y reflejos posturales se mostraron normales. Se realizó una radiografía de la zona cervical no apreciándose alteraciones. Se prescribió Metocarbamol 250mg/12 horas.

El paciente fue revisado cuatro días después sin observarse mejoría. Frente a la nueva situación los propietarios accedieron a realizar la tomografía computerizada del tórax, área cervical y cráneo. Se realizaron estos estudios con un aparato de TC Helicoidal modelo Hispeed dual (doble corte) de G.E. (General Electric Medical Systems España, S.A. Madrid España). De cada región se realizó un estudio precontraste y uno postcontraste inyectando Omnitrast 350 (Iohexol 350mg/ml) a



**Figura 1.** Corte histológico de hemangiosarcoma cutáneo (hematoxilina/eosina). Se observa una proliferación neoplásica de naturaleza vascular- endotelial constituida por células de morfología ovalada o elongada con núcleos redondeados u ovoides, tanto hiper cromáticos como a veces eucromáticos y con uno o múltiples nucleolos prominentes. El grado de atipia celular es moderado y el índice mitótico elevado.



**Figura 2.** Imagen ecocardiográfica en un corte paraesternal izquierdo apical 2 cámaras en la que se observa un nódulo redondeado de ecogenicidad superior a la del septo de 10,9 mm localizado en aurícula izquierda (apéndice, pared libre)

una dosis de 1,5 ml/kg de peso intravenoso en vena cefálica.

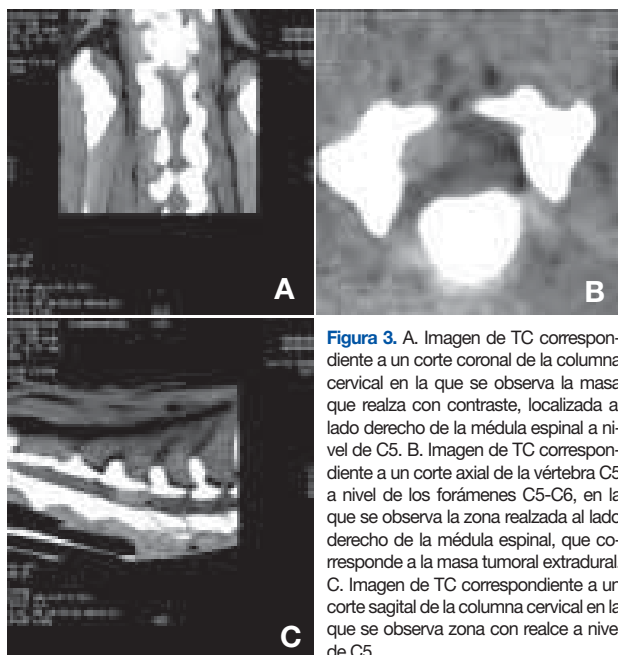
Los protocolos utilizados en cada región fueron:

- Cabeza y región cervical: T.C. Helicoidal Kv 120, mA 80, rotación 1 segundo por hélice y 3 mm por rotación. Espesor de 2 mm. en reconstrucciones

- Tórax: T.C. Helicoidal Kv 120, 100 mA , rotación 1 segundo por hélice y 4,5 mm por rotación. Espesor de 3 mm en reconstrucciones.

Resultado de los estudios tomográficos:

- Cervical (región C1 – T3): En el estudio precontraste con ventana de tejido blando se observó leve aumento de densidad sin límites bien definidos en el lado derecho del canal medular a nivel de C5. En el estudio postcontraste observamos realzamiento de un foco bien delimitado con densidad media de 88 Unidades Hounsfield (U.H.) ocupando la longitud del cuerpo vertebral de C5 y el orificio intervertebral derecho C5 –C6 (Fig. 3). El área de dicho foco era de 90



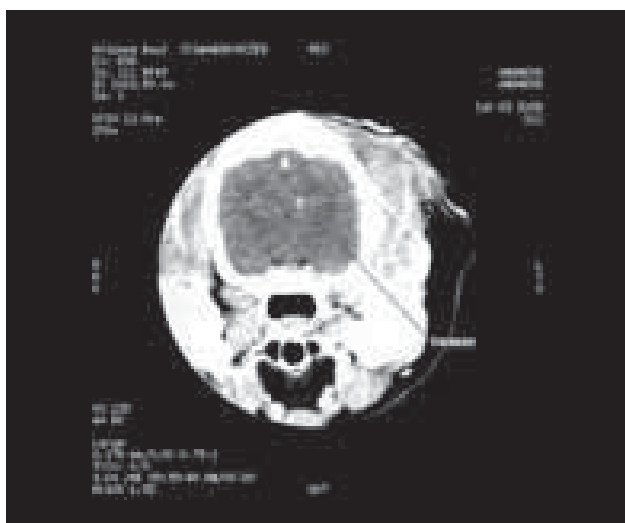
**Figura 3.** A. Imagen de TC correspondiente a un corte coronal de la columna cervical en la que se observa la masa que realza con contraste, localizada al lado derecho de la médula espinal a nivel de C5. B. Imagen de TC correspondiente a un corte axial de la vértebra C5 a nivel de los forámenes C5-C6, en la que se observa la zona realzada al lado derecho de la médula espinal, que corresponde a la masa tumoral extradural. C. Imagen de TC correspondiente a un corte sagital de la columna cervical en la que se observa zona con realce a nivel de C5.

mm<sup>2</sup>, lo que supone un 70% del canal medular en el lado derecho. En ventana de hueso no se observaron alteraciones óseas.

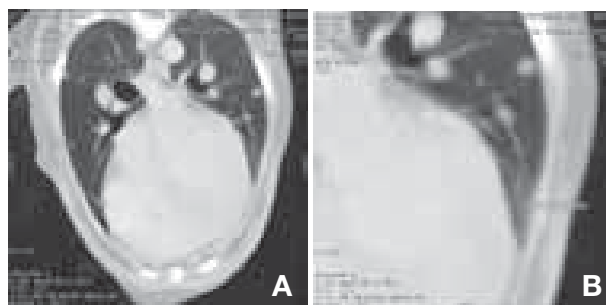
- Cabeza: En ventana de tejido blando no se observaron alteraciones en estudio precontraste, por el contrario, en el postcontraste, se observó un foco con realzamiento (2,6 mm de diámetro y 74U.H.) paraventricular en el ventrículo lateral izquierdo (Fig. 4). En ventana de hueso no se observaron alteraciones.

- Tórax: En el estudio precontraste se observaron múltiples focos de diferente tamaño localizados por todo el parénquima pulmonar, mayoritariamente en la periferia. Dichos focos presentaban leve realzamiento de densidad en el estudio postcontraste.

Se realizaron estudios de imagen tridimensional para facilitar la localización de dichos focos.

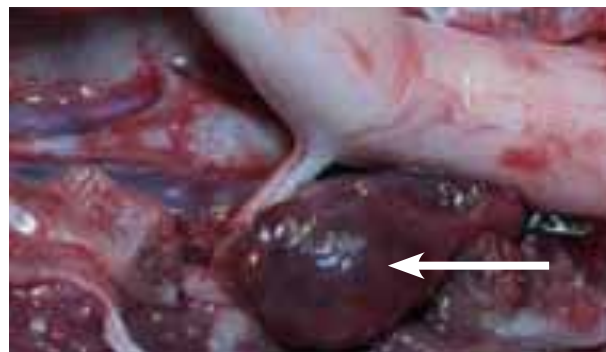

**Figura 4.** Imagen de TC correspondiente a un corte axial de cráneo en la que se observa una pequeña masa que realza localizada a nivel de ventrículo lateral izquierdo.

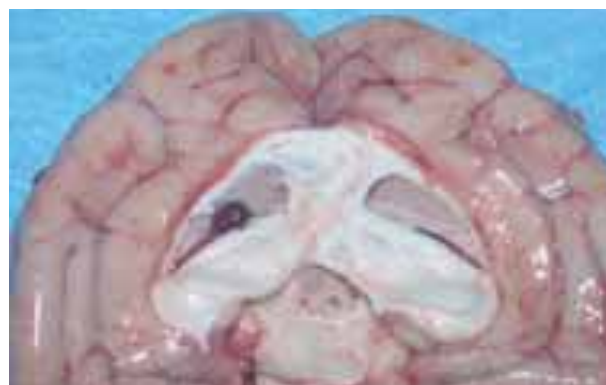

**Figura 5.** A. Imagen de TC de pulmón: corte axial con varios focos de metástasis. B. Imagen anterior ampliada de uno de los focos de metástasis.

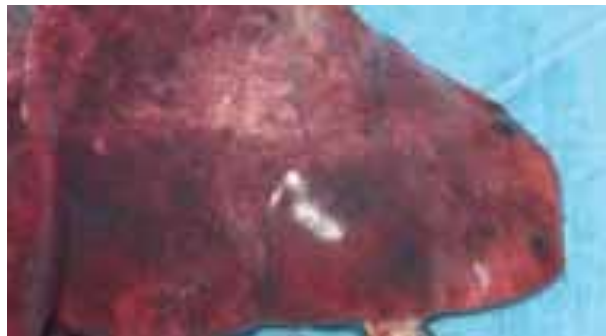Los dueños rechazaron cualquier tipo de tratamiento y se realizó la eutanasia del animal, autorizando la posterior necropsia, en la que se correlacionaron todos los hallazgos observados en TC y ecocardiografía (Figs 6,7 y 8).



**Figura 6.** Imagen de necropsia: El tumor adyacente a la raíz nerviosa C6 (flecha)



**Figura 7.** Necropsia: corte transversal del cerebro en la que se observa el tumor en ventrículo lateral izquierdo.



**Figura 8.** Necropsia: pulmón con focos de metástasis.

## Discusión

El hemangiosarcoma es un tumor derivado de células endoteliales. Dentro de la patología oncológica canina es uno de los de mayor malignidad, caracterizándose por producir agresivas metástasis y recidivas. Por ello, para hacer un tratamiento correcto, rápido y eficaz, es esencial un diagnóstico precoz, detección de posibles metástasis y evaluación de posibles alteraciones bioquímicas y hematológicas, lo que, por otro lado, posibilita informar al propietario con la mayor precisión posible del pronóstico del animal.<sup>8</sup>

La etiología de este tumor no es clara. Se sospecha una etiología genética (común en ciertas razas, por ejemplo Pastor Alemán). También se ha asociado a la exposición de rayos ultravioleta en perros de pelo corto o escaso y áreas poco pigmentadas. Otras fuentes de radiación (más de 20 Gy) parecen tener relación en este tipo de sarcomas.

También se ha observado en gatos expuestos a luz solar.<sup>6</sup>

Cuando a un animal se le diagnostica un hemangiosarcoma, antes de plantear un protocolo de tratamiento tanto quirúrgico como médico, debemos estar completamente seguros de que no hay metástasis. Los hemangiosarcomas primarios más comunes en perros aparecen en bazo (50%-65%), atrio derecho (3% -25%), tejido cutáneo- subcutáneo (13%- 17%) e hígado (5%-6%).<sup>2,3</sup> En nuestro caso clínico, el tumor primario apareció en tejido cutáneo y subcutáneo de la región inguinal. En nuestra práctica clínica, los autores hemos podido observar (aunque en menor porcentaje) la aparición primaria de hemangiosarcoma en tercer párpado, teniendo en estos casos un comportamiento localmente agresivo, pero poco metastático.

Las metástasis son comunes en el 80% de los casos. Los tumores cutáneos son los que menor capacidad metastática poseen,<sup>6</sup> aunque en este caso clínico no se cumplen las estadísticas. Los lugares más comunes de aparición son bazo, atrio derecho, mesenterio y pulmón. Con menos frecuencia metastatiza en riñón, músculo, peritoneo, nódulos linfáticos, hueso, glándula adrenal, ojo, próstata y cerebro.<sup>4,6</sup> En nuestro caso observamos metástasis en bazo, pulmón, cerebro, aurícula izquierda y canal medular extradural, a nivel de salida de nervio espinal C6, sin afectar a hueso, siendo estas dos últimas zonas atípicas y no descritas en la literatura veterinaria. Los hemangiosarcomas, una vez instaurados, suelen producir áreas cavernosas, originando hemorragias, que suelen ser, junto con la CID (causada por trombocitopenia), las causas más comunes de muerte.<sup>8,10</sup>

Se trata de tumores que suelen mostrar sintomatología clínica en fases avanzadas. Dentro de esta sintomatología, entre otros, podemos destacar: debilidad, colapso y distensión abdominal debido a hemorragias, presencia de masas cutáneas o intraabdominales, anorexia, pérdida de peso, signos de fallo cardiaco derecho, petequias, palidez de mucosas, taquicardia, taquipnea, etc.<sup>6</sup>

Las pruebas que se deben realizar son hemograma completo, donde se puede observar anemia regenerativa, trombocitopenia (30% – 60%), anisocitosis, policromasia y células rojas nucleadas no retiradas de circulación por mal funcionamiento esplénico o por la hipoxemia. La bioquímica no suele revelar alteraciones, a no ser que el tumor invada algún órgano.<sup>11</sup>

Las radiografías de tórax y abdomen pueden revelar masas, efusión peritoneal o pleural y efusión pericárdica. En caso de tórax, debemos hacer radiografía lateral derecha, izquierda y dorsoventral. Suele aparecer patrón alveolar-mixto y la presencia de nódulos o masas.<sup>12</sup> En nuestro caso clínico, observamos varios focos de metástasis pulmonar en la tomografía computerizada, no visibles en las radiografías.<sup>7-9</sup>

Las radiografías también pueden revelar metástasis a nivel óseo, aunque no es frecuente.

La ecografía es muy útil para detectar anomalías en abdomen, como masas de pequeño tamaño, efusiones peritoneales y problemas de perfusión y vascularización, gracias al Doppler. También nos permite tomar aspirados con aguja fina y biopsias ecoguiadas, aunque en el caso del hemangiosarcoma hay que tener en cuenta el riesgo de hemorragia que esto conlleva.<sup>1</sup>

La ecografía es esencial en la evaluación cardiaca, ya que es la técnica más sensible y menos invasiva para detectar tumores en atrio derecho o pericardio, rotura en atrio derecho o efusión pericárdica. En nuestro caso clínico apareció en la aurícula izquierda, lugar poco habitual.

La ecografía también es útil para obtener muestras de masas que contacten con la pared torácica.

El electrocardiograma puede evidenciar signos de agrandamiento de aurícula derecha, taquicardia o fibrilación auricular, arritmias ventriculares debido a problema esplénico, alternancia isoeléctrica e hipovoltaje por efusión pericárdica o pleural.<sup>13</sup> El electrocardiograma, en nuestro caso, era normal.

En este caso clínico, los estudios de T.C. Helicoidal han permitido la localización de lesiones que habían pasado desapercibidas con radiología convencional. Las radiografías torácicas no evidenciaron los focos de metástasis observados en el T.C. La radiografía muestra una sensibilidad del 70% - 80%, detectando nódulos mayores de 5 mm, siendo la tomografía computerizada más sensible, pudiendo detectar nódulos de menor tamaño. La obtención de imágenes tridimensionales de los pulmones permite orientar al clínico sobre la localización de las lesiones.<sup>9</sup>

Las lesiones detectadas con la T.C. a nivel cervical no fueron visibles con la radiografía simple. Con una mielografía, este tipo de lesiones serían detectables, pero es una técnica mucho más invasiva que la T.C con contraste intravenoso.

A nivel craneal la lesión fue visible gracias a la utilización de contraste intravenoso en el estudio tomográfico.

Las imágenes obtenidas con T.C. presentaron una buena correlación con las imágenes reales de necropsia.



El diagnóstico definitivo se realiza mediante la citología-histopatología. La TC se muestra esencial para la estadificación de tumores y la realización de un correcto planteamiento pronóstico y terapéutico. En nuestro

caso clínico, el tumor estaba en un estadio III, ya que era mayor de 5 cm, y presentaba invasión de nódulo local y metástasis confirmada. El pronóstico era muy desfavorable y los dueños optaron por la eutanasia.

**Summary:** On the last years, computed tomography is gaining importance becoming one of the basic pillars of the diagnostic imaging in veterinary medicine. It is particularly helpful in oncology, where it contributes important information for the diagnosis and prognosis, as well as making the approach easier when a surgical procedure is planned. Moreover, to establish a treatment with radiotherapy it is highly necessary to know the location and dimensions of the tumour. This clinical case presents an unusual metastatic pattern in a dog with a primary cutaneous haemangiosarcoma in the inguinal area and unexpected clinical signs in the evolution of such pathology.

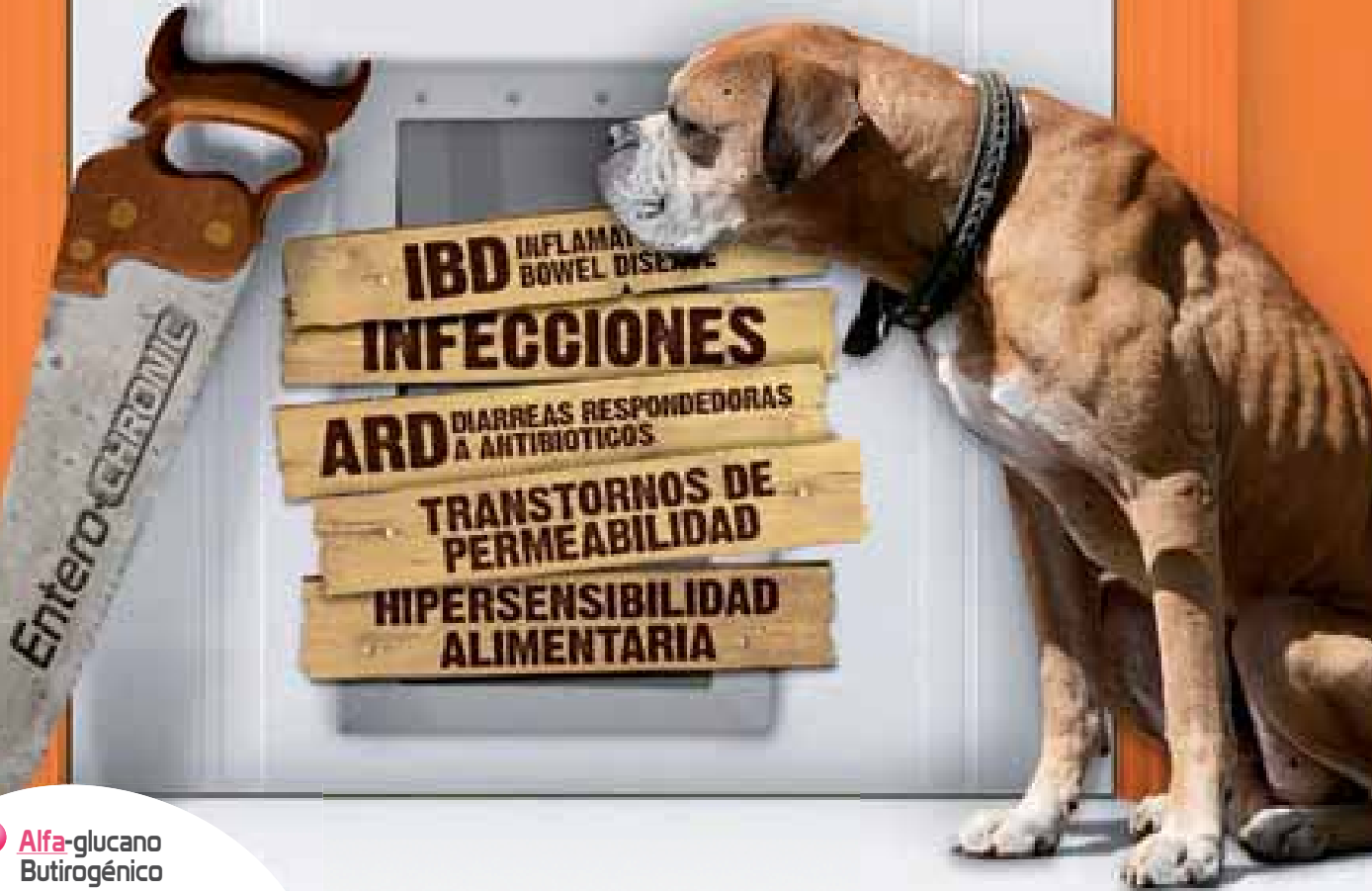## Bibliografía

1. Spangler WL, Culbertson MR: Prevalence, type, and importance of splenic diseases in dogs: 1,480 cases (1985–1989). *J Am Vet Med Assoc* 1992;200:829–834.
2. Carpenter JL, Andrews LK, Holzworth J. Tumors and tumor-like lesions. In: Holzworth J (ed): *Diseases of the cat*, vol. 1. Philadelphia: WB Saunders, 1987: p. 480–483.
3. Johnson KA, Powers BE, Withrow SJ, et al: Splenomegaly in dogs: predictors of neoplasia and survival after splenectomy. *J Vet Intern Med* 1989;3:160–166.
4. Nelson-Couto. *Medicina Interna de Pequeños animales*. Ed. Harcourt-Mosby, 1999, 298, 701-702
5. Withrow & MacEwen's, *Oncología clínica de pequeños animales*. Ed. Multimedica, 2009, 767-774
6. Scavelli TD, Patnaik AK, Mehlhaff CJ, Hayes AA. Hemangiosarcoma in the cat: retrospective evaluation of 31 surgical cases. *J Am Vet Med Assoc* 1985;187:817–819
7. Holt D, Van Winkle T, Schelling C, Prymak C. Correlation between thoracic radiographs and post-mortem findings in dogs with hemangiosarcoma: 77 cases (1984–1989). *J Am Vet Med Assoc* 1992;200:1535–1539.
8. Hammer AS, Bailey MQ, Sagartz JE. Retrospective assessment of thoracic radiographic findings in metastatic canine hemangiosarcoma. *Vet Radiol Ultrasound* 1993;34:235–238
9. Paoloni M C, Adams W M, Dubielzig RR, et al. Comparison of results of computed tomography and radiography with histopathologic findings in tracheobronchial lymph nodes in dogs with primary lung tumors: 14 cases (1999-2002). *J Am Vet Med Assoc* 2006 Jun 1;228(11):1718-1722.
10. Brown NO. Hemangiosarcoma. *Vet Clin North Am Small Anim Pract* 1985;15: 569–575.
11. Leifer CE, Peterson ME, Matus RE, Patnaik AK. Hypoglycemia associated with nonislet cell tumor in 13 dogs. *J Am Vet Med Assoc* 1985;186:53–55.
12. Keyes M, Rush J. Ventricular arrhythmias in dogs with splenic masses. *Vet Emerg Critic Care* 1994;3:33-38.

# Entero-CHRONIC

Abre una nueva puerta  
en el manejo de **diarreas  
crónicas** y **recurrentes**

¡NOVEDAD!



- Alfa-glucano  
Butirogénico
- MPS Protect
- Beta-glucanos y MOS



ENTERO-CHRONIC actúa sobre los factores que cronifican una enfermedad intestinal en perros y gatos: contribuye a la **restauración** y **mantenimiento** de la integridad de la función intestinal, paliando los síntomas provocados por la inflamación y alteración del epitelio intestinal.

BIOIBERICA, innovando en salud digestiva.

DISPONIBLE EN 15 Y 30 SOBRES



Área de Salud  
Digestiva



BIOIBERICA