# Hallazgos endoscópicos en esófago y estómago en perros de la raza Bulldog Francés

## Oesophagic and gastric endoscopic findings in French Bulldogs

**M. García-Sancho, F. Rodríguez-Franco, S. Canfrán, V. Carrasco, A.Villaescusa, A. Sainz**
Departamento de Medicina y Cirugía Animal. Facultad de Veterinaria de la Universidad Complutense de Madrid.
Avenida Puerta de Hierro s/n, 28040-Madrid

**Resumen**

El objetivo de este estudio retrospectivo es la descripción de los hallazgos clínicos y endoscópicos, en 15 perros de la raza Bulldog Francés, con un cuadro clínico de vómitos y/o regurgitaciones. La revisión de los informes de endoscopia emitidos por el Servicio de Gastroenterología y Endoscopia del Hospital Clínico Veterinario Complutense permitió la selección de los perros objeto de estudio: 12 machos y 3 hembras, de edades comprendidas entre los 7 meses y los 3 años (1,62±0,89). La presencia de signos clínicos fue descrita como de larga duración en 9 de los perros (60%). La exploración endoscópica del tracto digestivo superior mostró alteraciones en todos los perros: imagen compatible con esofagitis (11/15), incompetencia del esfínter gastroesofágico (9/15), dilatación esofágica (7/15), engrosamiento de los pliegues o presencia de múltiples pliegues alrededor del píloro (6/15), hernia de hiato (5/15) y reflujo gastroesofágico (4/15). Los resultados sugieren la utilidad de realizar de manera habitual una exploración endoscópica en perros jóvenes de la raza Bulldog Francés con vómitos y/o regurgitaciones, dada la alta frecuencia de presentación de múltiples alteraciones a nivel de su esófago y estómago.

**Palabras clave:** Hallazgos endoscópicos, Bulldog Francés, braquicefálicos.
**Keywords:** Endoscopic findings, French Bulldog, brachycephalic dogs.
*Clin. Vet. Peq. Anim*, **2011,** 31 (1): 29-34

## Introducción

Los perros de raza braquicéfala se definen por unas características comunes en relación al acortamiento de cara y vías nasales y ensanchamiento del cráneo que presentan. Esta conformación anatómica especial se relaciona con la frecuente aparición de signos respiratorios en estas razas, que se engloban bajo el término de síndrome del braquicefálico. Las alteraciones anatómicas más frecuentes englobadas bajo este nombre son el estrechamiento de los orificios nasales, elongación del paladar blando, eversión de los ventrículos laríngeos e hipoplasia traqueal.[1]

Además de estas alteraciones anatómicas de las vías respiratorias superiores, son numerosas las alteraciones tanto anatómicas como funcionales descritas en el aparato digestivo superior de los perros de estas razas.[2,3] Así, se considera que en los perros braquicefálicos existe una mayor predisposición (entre otras) a la existencia de: hernias de hiato (en Bulldog Inglés y Bulldog Francés),[2,4-7] esófago "redundante" o desviación esofágica (en Bulldog Inglés),[2,8] atonía del cardias (en Bulldog Inglés y Francés),[7,9] estenosis muscular pilórica por hipertrofia de fibras musculares (en Boxer y Boston Terrier)[10-12] e hipertrofia de la mucosa pilórica (en Lhasa Apso, Maltés, Pequinés o Shih tzu).[2,10,13,14]

Estas alteraciones presentan unos signos clínicos comunes, entre los que caben destacar: regurgitaciones, vómitos, hipersalivación y disfagia.[2,3,5,10,11] La presencia de esofagitis por reflujo, así como un retraso en el vaciado gástrico que acompaña a estas alteraciones, justificaría en la mayoría de los casos los signos clínicos existentes en perros de estas razas.

El Bulldog Francés se engloba dentro de este grupo de razas, siendo en la actualidad, en nuestro país, una de las más representadas. La creciente frecuencia de presentación de esta raza, junto con las numerosas alteraciones descritas en el tracto digestivo superior de este grupo de razas, ha sido el motivo de este trabajo. El objetivo de este estudio retrospectivo es, por tanto, la descripción de los hallazgos clínicos y endoscópicos en perros de la raza Bulldog Francés con un cuadro clínico de vómitos y/o regurgitaciones.

## Material y métodos

La revisión de los informes de endoscopia, emitidos por el Servicio de Gastroenterología y Endoscopia del Hospital Clínico Veterinario Complutense durante los últimos 3 años (2007-2010), permitió la selección de los perros objeto de estudio. Así fueron seleccionados un total de 15 perros de la raza Bulldog Francés. Los criterios de inclusión consistieron en ser de dicha raza, presentar entre sus signos digestivos vómitos y/o regurgitaciones y haber sido sometido a una endoscopia digestiva superior.

Para la realización de las endoscopias digestivas supe-

* Contacto: mercgarc@vet.ucm.es

riores se utilizó un videoendoscopio EG-200FP de Fujinon® (de 110 cm de longitud y 9,8 mm de diámetro). Previo a la endoscopia se recomendó un ayuno de 24 horas de sólidos y 12 horas de líquidos. Las exploraciones endoscópicas se realizaron bajo anestesia general con intubación endotraqueal, con el animal situado en decúbito lateral izquierdo. La premedicación se basó en el empleo combinado de acepromacina (0,03mg/kg) y butorfanol (0,3 mg/kg) en unos casos, y medetomidina (0,005 mg/kg) en otros. La inducción se realizó con propofol (3-6 mg/kg) tras la oxigenación de los pacientes, siendo el isofluorano el agente responsable del mantenimiento anestésico.

La revisión de sus historias clínicas permitió recopilar datos acerca de su edad, sexo, motivo de consulta, signos clínicos, pruebas complementarias realizadas y hallazgos endoscópicos. Durante las exploraciones se valoró la presencia de dilatación de esófago, hernia de hiato, incompetencia del esfínter gastroesofágico (esfínter abierto), reflujo gastroesofágico (presencia de contenido gástrico en el esófago durante la realización de la endoscopia), imagen compatible con esofagitis y engrosamiento de los pliegues o presencia de múltiples pliegues alrededor del píloro.

## Resultados

De los informes endoscópicos realizados en el periodo de tiempo 2007-2010, un total de 23 se referían a gastroduodenoscopias en perros de raza Bulldog Francés. De estos casos, fueron descartados 8 por no cumplir todos los criterios de inclusión. Por lo tanto, nuestra población de estudio se compone de 15 Bulldog Francés, 12 machos y 3 hembras, de edades comprendidas entre los 7 meses y los 3 años (1,62±0,89).

El principal motivo de consulta en 13 de los perros (86,67%) fue la presencia de vómitos. Se describe, además, la combinación de estos vómitos con aumento de ruidos respiratorios en 1 de ellos y diarrea en otro. Los 2 perros restantes acudieron por aumento de ruidos respiratorios/ronquidos. La revisión de las historias clínicas reveló los signos clínicos existentes así como su frecuencia de presentación: vómitos y regurgitaciones (8/15), vómitos (5/15), ruidos respiratorios/ronquidos (4/15), regurgitaciones (2/15), diarrea (2/15), hipersalivación (2/15), intolerancia al ejercicio (1/15), tos (1/15) y pérdida de peso (1/15). La presencia del cuadro clínico fue descrita como de larga duración ("desde siempre") en 9 de los perros (60%). En los demás animales la persistencia de los signos clínicos superaba los 2 meses (40%).

Las características de los vómitos fueron: con alimento (14/15), tras la ingesta (12/15), con espuma (11/15), sin alimento (8/15), biliosos (6/15) y con sangre fresca (3/15). La frecuencia de presentación de los mismos fue de: 1-2 por semana (4/15), 1-2 por día (4/15), 3 o más por día (7/15).

En ninguno de los casos fueron descritas alteraciones en las analíticas sanguíneas realizadas. 13 de los perros (86,67%) aportaban un estudio radiológico previo, constando de radiografías simples en 5 de ellos y radiografías de contraste con valoración fluoroscópica en los 8 restantes. Las radiografías simples mostraron alteraciones en 2 de los casos (dilatación esofágica, silueta gástrica muy distendida), no existiendo hallazgos significativos en los 3 casos restantes. Todos los perros con radiografías de contraste y valoración fluoroscópica mostraron alteraciones evidentes; como retraso en el vaciado gástrico (6/8), reflujo gastroesofágico (3/8) y retención de contraste en el esófago (1/8). En 5 de los 6 perros con retraso en el vaciado gástrico se observó durante la endoscopia un engrosamiento de los pliegues o presencia de múltiples pliegues alrededor del píloro. Los 3 perros con reflujo gastroesofágico durante la fluoroscopia mostraron en la endoscopia incompetencia del esfínter gastroesofágico, evidenciándose además reflujo durante el procedimiento endoscópico en 1 de ellos y una imagen compatible con esofagitis por reflujo en los otros 2.

En 7 de los perros (46,67%) se había realizado una ecografía abdominal, describiéndose alteraciones a nivel del estómago en 6 de ellos (85,7%). Los hallazgos ecográficos fueron poco específicos en 5 de los casos (grosor de la pared ligeramente aumentado o ligero aumento de pliegues) (83,33%), y más específicos en el caso restante, donde se describían prominencias en la pared que obliteran parcialmente la luz del antro.

La exploración endoscópica del tracto digestivo superior mostró alteraciones en todos los perros. Los hallazgos valorados siguieron la siguiente distribución: imagen compatible con esofagitis (11/15) (Figs. 1 y 2), incompetencia del esfínter gastroesofágico (9/15) (Figs. 2 y 3), dilatación esofágica (7/15) (Fig. 4), engrosamiento de los pliegues o presencia de múltiples pliegues alrededor del píloro (6/15) (Figs. 5 y 6), hernia de hiato (paraesofágica: 4/15, deslizante 1/15) (Figs. 7 y 8) y reflujo gastroesofágico (4/15) (Fig.1). 14 de los 15 perros (93,33%) mostraron al menos dos de los hallazgos endoscópicos previamente descritos. En ninguno de los pacientes se describieron complicaciones anestésicas durante la exploración.

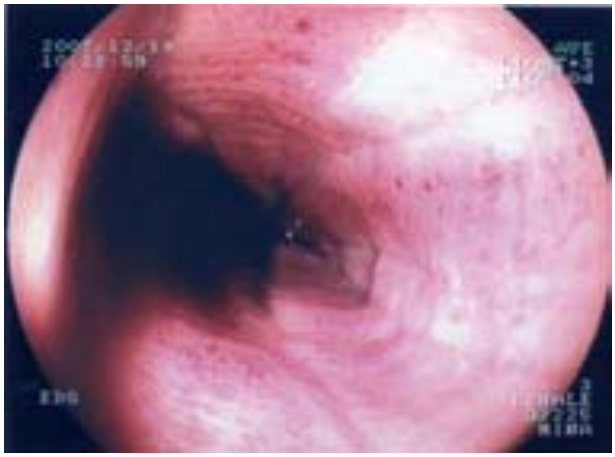

**Figura 1.** Imagen endoscópica de esófago. Presencia de erosiones y úlceras en la mucosa del esófago distal. Presencia de contenido líquido en la luz esofágica de origen gástrico. Imagen compatible con esofagitis por reflujo.

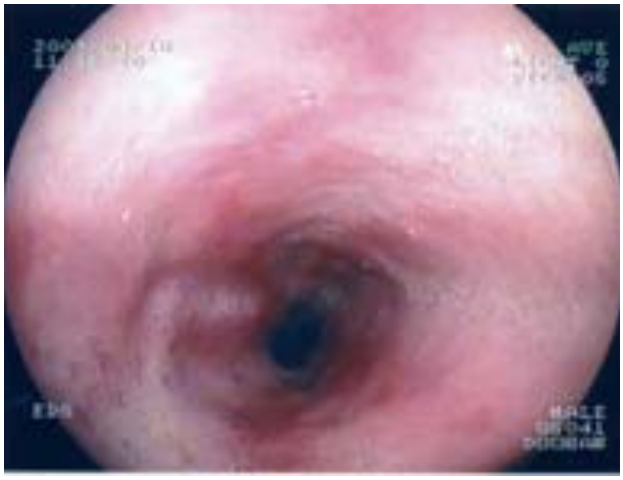

**Figura 2.** Imagen endoscópica de esófago. Mucosa enrojecida más evidente en la zona distal del esófago; imagen compatible con esofagitis. Alteración funcional a nivel del esfínter gastroesofágico, el cual permanece anómalamente abierto (incompetencia del esfínter gastroesofágico).

**Figura 3.** Imagen endoscópica de estómago (maniobra de retroflexión). Alteración funcional a nivel del esfínter gastroesofágico, el cual permanece anómalamente abierto (incompetencia del esfínter gastroesofágico).

**Figura 4.** Imagen endoscópica de esófago. Dilatación esofágica moderada con presencia de una pequeña cantidad de contenido líquido-espumoso en su luz.

**Figura 5.** Imagen endoscópica de estómago. Presencia de múltiples pliegues circulares alrededor del píloro.

**Figura 6.** Imagen endoscópica de estómago. Presencia de múltiples pliegues circulares alrededor del píloro.

**Figura 7.** Imagen endoscópica de estómago (maniobra de retroflexión). Hernia de hiato paraesofágica de pequeño tamaño, observándose en la imagen como una pequeña porción del fundus gástrico se hernia hacia el mediastino, mientras que el esfínter gastroesofágico permanece en una posición fija.

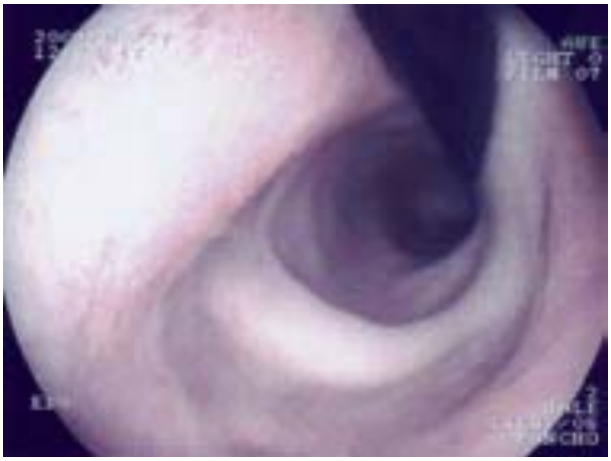

**Figura 8.** Imagen endoscópica de estómago (maniobra de retroflexión). Incompetencia cardial. Hernia de hiato deslizante, dónde se sugiere un desplazamiento craneal del estómago a través del hiato esofágico.

## Discusión

Existen estudios previos en los que se describen las alteraciones digestivas encontradas en perros de estas razas con síndrome braquicefálico;[7,9] sin embargo, hasta donde llega nuestro conocimiento, éste se trata del primer estudio que describe específicamente los hallazgos (clínicos y endoscópicos) presentes en una población de perros Bulldog Francés con vómitos y/o regurgitaciones.

En primer lugar, resulta interesante observar el alto porcentaje de perros con vómitos y/o regurgitaciones seleccionados (15/23) dentro de los perros de esta raza a los que se les ha realizado una gastroduodenoscopia dentro del periodo de tiempo revisado. De acuerdo con otros autores,[7,9] se aprecia una elevada representación de machos (80%), así como una corta edad de media, de en torno al año y medio de edad. Hasta en un 60% de los casos, los propietarios describieron la aparición de los signos clínicos como "desde siempre", hecho que, unido a la corta edad de presentación, sugiere que las alteraciones observadas en estos perros pudieran tener un carácter congénito más que adquirido.

Dentro de lo esperado, siendo la presencia de vómitos y/o regurgitaciones uno de los criterios de inclusión para este estudio, el principal motivo de consulta consistió en la presencia de "vómitos" (86,67%). La anamnesis desveló la presencia solamente de vómitos en 5 de los 13 casos (38,46%) y una combinación de vómitos y regurgitaciones en los demás. Es frecuente describir la existencia, en algunas de las patologías descritas en braquicefálicos, de vómitos en proyectil,[11] siendo aún más difícil diferenciar este tipo de vómitos de las regurgitaciones.

En 4 de los perros se detectó la presencia simultánea de signos respiratorios; entre los que destacaríamos la presencia de ruidos respiratorios, ronquidos, intolerancia al ejercicio y tos. La combinación de signos respiratorios y digestivos ya ha sido descrita en perros braquicefálicos[7,9] y, en el caso de la raza Bulldog Francés, incluso se ha descrito una asociación estadística entre la gravedad de los signos respiratorios y los signos digestivos.[7] Este hecho, junto con la resolución de los signos digestivos tras la resolución quirúrgica de las alteraciones anatómicas en las vías respiratorias superiores,[9] sugiere que existente una influencia de las alteraciones respiratorias en las alteraciones digestivas y viceversa.

La presencia de alteraciones, evidentes en todas las radiografías de contraste y fluoroscopias llevadas a cabo, resalta la importancia de la inclusión de este tipo de estudios en el protocolo diagnóstico habitual recomendado en estos perros. Así, la realización de radiografías de contraste o la fluoroscopia se consideran necesarias en muchas ocasiones para confirmar la presencia de hernias de hiato, dilatación esofágica, esofagitis por reflujo o retención de contenido en el estómago.[2,3] Algunos autores afirman que la presencia de reflujo gastroesofágico intermitente durante un estudio fluoroscópico, no siempre implica una alteración en la funcionalidad del esófago.[5] En nuestro caso, en todos los perros en los que se observó este hallazgo radiográfico la endoscopia reveló una incompetencia del esfínter gastroesofágico. En nuestros resultados, la alteración radiológica más frecuente fue el retraso en el vaciado gástrico (75%). La presencia de un engrosamiento de los pliegues o la de múltiples pliegues alrededor del píloro en la mayoría de estos animales podría estar relacionada con el retraso en el vaciado gástrico descrito en los mismos.

La ecografía abdominal desveló la presencia de alteraciones a nivel gástrico en la mayoría de los perros en los que se llevó a cabo, siendo éstas poco específicas en un porcentaje elevado de los mismos. Se recomienda recurrir a la ecografía en estos casos para detectar engrosamiento de la pared o irregularidades que puedan indicar neoplasia, granuloma o hipertrofia, para mostrar cuerpos extraños radiolúcidos o bien para detectar causas no gástricas de retraso del vaciamiento.[3] Recientemente se ha descrito en un Bulldog Francés un caso de obstrucción pilórica congénita, secundaria a un pólipo hiperplásico, cuyo diagnostico se llevó a cabo mediante ecografía.[15]

Al igual que en trabajos previos,[7,9] todos los perros mostraron alteraciones durante la exploración endoscópica del aparato digestivo superior. En 14 de los 15 animales objeto de estudio se encontraron al menos 2 alteraciones de manera simultánea, por lo que parece probable que los signos clínicos presentes en estos perros sean secundarios a la combinación de las diferentes anomalías observadas en su aparato digestivo superior. Consideramos que muchas técnicas de diagnóstico por imagen son de utilidad en la aproximación al diagnóstico de estas patologías; sin embargo, es la endoscopia la que en

muchas ocasiones nos va a confirmar el diagnóstico definitivo, al mostrar las alteraciones morfológicas realmente presentes en estos animales. Además, en algunos casos las técnicas de diagnóstico por imagen, como la radiología o la fluoroscopia, pueden mostrar determinadas alteraciones, como la presencia de reflujo gastroesofágico, sin que se pueda diferenciar si el origen del mismo es morfológico (por ejemplo, una hernia de hiato deslizante) o funcional (por ejemplo, una incompetencia simple del cardias). En este sentido, la endoscopia puede aportar una información adicional que ayude al diagnóstico etiológico de algunas de estas patologías. Por ello, en nuestra experiencia, es de gran utilidad la realización de una exploración endoscópica en perros de esta raza y con este cuadro clínico. La ausencia de complicaciones anestésicas durante los procedimientos llevados a cabo en nuestros pacientes es un motivo que refuerza la utilidad de la endoscopia en estos casos.

En nuestro estudio, los hallazgos endoscópicos podrían agruparse en dos categorías: los relacionados con la zona del esfínter gastroesofágico inferior y aquellos relacionados con la zona del antro pilórico.

Un amplio número de perros mostró una imagen compatible con esofagitis por reflujo en la zona más caudal del esófago (11/15), siendo bastante superior este porcentaje a los descritos previamente.[7,9] En 8 de estos 11 perros se describió, además, la existencia de incompetencia del esfínter gastroesofágico inferior, hernia de hiato o reflujo gastroesofágico observado durante la exploración endoscópica. La esofagitis por reflujo es una inflamación producida por el contacto de la mucosa esofágica con el fluido gástrico o duodenal[4] que, en ocasiones, puede no apreciarse a nivel macroscópico. La presencia de reflujo gastroesofágico es la causa más frecuente de esofagitis en pequeños animales.[4] Se han descrito en la patogenia del reflujo gastroesofágico la implicación de diversos factores como: presencia de vómito crónico, alteraciones en el vaciado gástrico, hernia de hiato o el efecto de la anestesia sobre el esfínter gastroesofágico.[2,5] Por tanto, parece que la presencia de varias de estas anomalías, en los perros de raza Bulldog Francés, serían responsables de la imagen de esofagitis observada en una amplia mayoría de ellos. Además, se ha sugerido la influencia en la aparición de reflujo gastroesofágico, de la gran presión positiva intraabdominal inducida por el vómito crónico, junto con la gran presión negativa intratorácica inducida por un mayor esfuerzo inspiratorio existente en los perros de razas braquicéfalas.[5]

Los estudios previos realizados en perros braquicéfalos describen la existencia de hernias de hiato deslizantes, pero no paraesofágicas.[7,9] En nuestros pacientes hemos encontrado ambos tipos de hernias de hiato. Se considera que los perros de raza Bulldog Francés tienen una mayor predisposición a la existencia de hernias deslizantes de tipo congénito.[5] Las hernias de hiato de tipo paraesofágico son mucho menos frecuentes y se asocian menos al reflujo gastroesofágico, ya que se supone que en este tipo de hernias el esfínter gastroesofágico permanece funcional y en una localización intraabdominal normal.[4] Resulta por tanto algo más difícil de explicar la presencia en nuestro estudio de 4 perros con hernias de tipo paraesofágico, así como su implicación en los signos clínicos presentes en estos animales.

Se ha descrito previamente en perros de la raza Bulldog, tanto Inglés[2,8] como Francés[16], la presencia de desviaciones esofágicas o esófagos redundantes. Se trata de esófagos de diámetro normal pero excesivamente elongados que describen una trayectoria sinuosa. En nuestros pacientes, durante la exploración endoscópica, lo que se observó fueron esófagos con un diámetro mayor al normal y con una trayectoria recta, por lo que consideramos que se trata de alteraciones diferentes. La existencia de una dilatación esofágica en estos perros, probablemente esté contribuyendo a la existencia de regurgitaciones e hipersalivación presentes en algunos de ellos.

En 6 de los perros (40%) encontramos durante la endoscopia un engrosamiento de los pliegues o presencia de múltiples pliegues alrededor del píloro que hacía difícil el paso del endoscopio. En todos ellos se había confirmado mediante estudios radiológicos la existencia de un retraso en el vaciado gástrico. Estudios previos muestran una frecuencia de presentación de lo que han denominado como hiperplasia de la mucosa pilórica, mucho más elevada, de en torno a un 80%.[7,9] Es importante, a la hora de valorar este hallazgo, el tener en cuenta que se ha descrito la presencia ocasional de anillos circulares alrededor del píloro o pliegues pronunciados en el antro como variantes anatómicas normales.[17] Existe cierta controversia en cuanto a la nomenclatura que define esta alteración. Guilford y Strombeck describen, ya en 1996, el síndrome de la hipertrofia pilórica antral o estenosis pilórica, dentro del cual diferencian dos variantes.[11] Una primera, posiblemente congénita, responsable de la aparición de vómitos persistentes en animales jóvenes, machos, especialmente braquicéfalos. Esta forma recibe los nombres de estenosis pilórica congénita o hipertrofia pilórica muscular benigna, siendo el resultado de una hipertrofia selectiva de la musculatura circular del píloro.[11,18] La segunda, o síndrome adulto, frecuente en animales mayores de razas predispuestas como Lhasa Apso, Maltés, Pequinés y Shih tzu, es secundaria fundamentalmente a una hipertrofia selectiva de la mucosa antral.[18] Se ha hecho referencia a esta forma mediante muy diversos nombres como son hipertrofia pilórica antral adquirida, gastropatía pilórica hipertrófica crónica, estenosis pilórica adquirida o gastritis hipertrófica.[3,5,10,11] En nuestro caso, la raza de nuestros pacientes y su escasa edad (menor de 1 año en 5 de los 6 perros) nos sugiere que podría tratarse de una forma congénita de estenosis pilórica.

## Summary

This retrospective study evaluates clinical and endoscopic findings in 15 French Bulldogs with vomiting and/or regurgitation. Endoscopic reports of the Veterinary Medicine Teaching Hospital of the Complutense University of Madrid were reviewed in order to select the clinical cases to be included in this study: 12 males and 3 females aged between 7 months and 3 years (1.62±0.89). 9 of the dogs (60%) presented long-lasting clinical signs. Endoscopic examination of the upper gastrointestinal tract revealed anomalies in all patients: distal oesophagitis (11/15), gastroesophageal sphincter incompetence (9/15), oesophageal dilation (7/15), thickened mucosal folds or multiple folds surrounding the pyloric lumen (6/15), hiatal hernia (5/15) and gastro-oesophageal reflux (4/15). The high prevalence of gastric and oesophageal anomalies in these dogs supports the value of regular endoscopic examinations in young French Bulldogs presented with vomiting and/or regurgitation.


## Bibliografía


1. Parnell NK: Enfermedades de la garganta. En Ettinger SJ y Feldman EC (eds): Tratado de Medicina interna veterinaria, Madrid, Elsevier España S.A., 2007; 1196-1204.

2. Jergens AE: Enfermedades del esófago. En Ettinger SJ y Feldman EC (eds): Tratado de Medicina interna veterinaria, Madrid, Elsevier España S.A., 2007; 1298-1310.

3. Simpson KW: Enfermedades del estómago. En Ettinger SJ y Feldman EC (eds): Tratado de Medicina interna veterinaria, Madrid, Elsevier España S.A., 2007; 1310-1331

4. Tams TR. Disease of the esophagus. En Tams, TR (ed): Handbook of Small Animal Gastroenterology, Philadelphia, WB Saunders Company, 2003; 118-158.

5. Washabau RJ. Disorders of the pharynx and oesophagus. En Hall ED, Simpson JW and Williams DA, (eds): BSAVA manual of Canine and Feline Gastroenterology, Gloucester, BSAVA, 2005; 176-203.

6. Lorinson D, Bright RM. Long-term outcome of medical and surgical treatment of hiatal hernias in dogs and cats: 27 cases (1978-1996). *J Am Vet Med Assoc* 1998; 213: 381-384.

7. Poncet CM, Dupre GP, Freiche VG, Estrada MM, Poubanne YA, Bouvy BM: Prevalence of gastrointestinal tract lesions in 73 brachycephalic dogs with upper respiratory síndrome. *J Small Anim Pract* 2005; 46: 273-279.

8. Woods CB, Rawlings C, Barber D, Walker M: Esophageal deviation in four English Bulldogs. *J Am Vet Med Assoc* 1978; 172: 934-939.

9. Poncet CM, Dupre GP, Freiche VG, Bouvy BM: Long-term results of upper respiratory síndrome surgery and gastrointestinal tract medical treatment in 51 brachycephalic dogs. *J Small Anim Pract* 2006; 47: 137-142.

10. Neiger R. Diseases of the stomach. En Steiner JM (ed): Small Animal Gastroenterology, Hannover, Schlütersche, 2008; 159-175.

11. Guilford WG, Strombeck DR: Chronic gastric diseases. En Strombeck, DR (ed.): Strombeck's small animal gastroenterology, Philadelphia, WB Saunders Company, 1996; 275-302.

12. Peeters ME. Pyloric stenosis in the dog: Developments in the surgical treatment and a retrospective study in 47 patients. *Eur J Compan Anim Pract* 1991; 2: 37-40.

13. Bellenger CR, Maddison JE, MacPherson GC, Ilkiw JE. Chronic hypertrophic pyloric gastropathy in 14 dogs. *Aus Vet J* 1990; 67: 317-320.

14. Walter MC, Matthiesen DT. Acquired antral pyloric hypertrophy in the dog. *Vet Clin North Am Small Anim Pract* 1993; 23: 547-554.

15. Kuan S, Hoffmann K, Tisdall P. Ultrasonographic and surgical findings of a gastric hyperplastic polyp resulting in pyloric obstruction in an 11-week-old French Bulldog. *Aust Vet J* 2009; 87: 253-255.

16. Unzueta Galarza A, Villegas Corrales A, Llamosas Caballero B, Luño Muniesa I, Fernandez Aguirre O, Perez Castro AM. Estudio de prevalencia de esófago redundante en la raza Bulldog francés. Póster nº 75 perteneciente a la sección de Gastroenterologia del Southern European Veterinary Conference- 45 Congreso Nacional A.V.E.P.A. Barcelona, Octubre 2010.

17. Tams, TR. Gastroscopy. En Tams TR (ed.): Small Animal Endoscopy, St Louis, Mosby, 1990; 89-166.

18. Willard MD. Disorders of the stomach. En Nelson RW, Couto CG (eds): Small Animal Internal Medicine, St. Louis, Mosby, 2003; 418-430.