

Colangiocarcinoma en un hurón doméstico (*Mustela putorius furo*)

Cholangiocarcinoma in a domestic ferret (*Mustela putorius furo*)

J. Giner, C. Martínez

Centro Veterinario Menescalía.
C/ Actor Ismael Merlo nº5, 46020, Valencia

Resumen

Se describe el caso de una hurona esterilizada, de 4 años de edad, con historial previo de enteritis linfoplasmocitaria, colangitis linfocítica y quistes biliares. El examen clínico reveló, mediante palpación abdominal, la presencia de una masa bien delimitada en abdomen craneal. Durante la laparotomía exploratoria realizada se detectó la presencia de una masa en lóbulo medial derecho del hígado. Se realizó lobectomía hepática junto al hilio mediante aplastamiento con sutura del parénquima hepático. El estudio histopatológico reveló un colangiocarcinoma. Se han descrito diferentes factores de riesgo en la aparición de esta neoplasia en humanos y en otras especies. En cambio, tales factores de riesgo no se han establecido claramente en hurones. Sí se ha relacionado la colangiohepatitis y/o quistes biliares con procesos gastroentéricos crónicos en esta especie. Este artículo podría apoyar la posibilidad de transformación neoplásica de procesos hepáticos infecciosos y/o inflamatorios crónicos, aunque se necesitan futuros estudios para corroborar la presencia de tales factores de riesgo en esta especie.



Palabras clave: Colangiohepatitis, enfermedad inflamatoria intestinal, lobectomía hepática, quistes biliares, enfermedad hepatobiliar.
Keywords: Cholangiohepatitis, inflammatory bowel disease, hepatic lobectomy, biliary cysts, hepatobiliary disease.

Clin. Vet. Peq. Anim., 2012, 32 (3): 181-187

Introducción

El colangiocarcinoma o carcinoma de conductos biliares es una neoplasia primaria maligna de hígado, infrecuente en hurones. Supone el 0,13% de los tumores en esta especie,¹ mientras que en perros supone el 1,5% y, en gatos, entre el 1 y el 2,9%.²

Existen tres tipos de neoplasias de conductos biliares descritas en hurones: cistoadenomas biliares (52,63%), colangiomas (36,84%) y colangiocarcinomas, estos últimos menos habituales (10,5%).¹ En humanos, el colangiocarcinoma es el segundo tumor primario más común de hígado, después del carcinoma hepatocelular.³ Se han establecido, como potenciales factores de riesgo en la aparición de colangiocarcinoma en la especie humana: la colangitis esclerosante, hepatolitiasis, quistes de conductos biliares, enfermedad inflamatoria intestinal crónica (IBD) e infecciones parasitarias y víricas.³⁻⁵ Igualmente, existen precedentes, en otras especies (p.ej.

ratones,⁶ hamsters,⁷ caballos⁸), de transformación neoplásica de procesos hepáticos crónicos infecciosos y/o inflamatorios.⁶ Sin embargo, en hurones sí se conoce la relación existente entre colangitis linfocítica y/o quistes biliares y enfermedades intestinales crónicas como la IBD o enteritis crónica por coronavirus.^{9,10} Los estudios en hurones, en los que se establecen factores de riesgo que puedan relacionarse con procesos neoplásicos hepáticos son escasos. En un estudio⁶ se relaciona infecciones hepáticas crónicas por bacterias espiciformes argirofílicas, similares a *Helicobacter*, con neoplasias en hurones. El objetivo de este caso clínico es la presentación de una posible transformación neoplásica de un proceso hepático inflamatorio y/o infeccioso crónico en una hurona. Futuros estudios son necesarios para corroborar la presencia de tales factores de riesgo en esta especie.

* Contacto: menescalía@menescalía.com

Caso clínico

Una hurona esterilizada de 4 años de edad, se presenta en la consulta con un cuadro de anorexia, apatía, diarreas alternas y pérdida de peso. No presenta antecedentes médicos destacables y no se encuentra vacunada.

En el examen clínico se observa ligera pérdida de masa muscular, un peso de 455 gramos, y frecuencia cardiaca, frecuencia respiratoria, TRC, temperatura y presión arterial sistólica normales. Presenta ligero dolor a la palpación en abdomen craneal. El estudio radiológico no evidencia hallazgos destacables. La analítica sanguínea (Tabla 1) reveló una moderada hipalbuminemia con hiperglobulinemia. Se realizó un análisis coprológico y un coprocultivo con resultado negativo.

Ante la sospecha de un proceso gastrointestinal crónico, de frecuente aparición en hurones, se le recomienda al propietario realizar una biopsia del tracto digestivo a fin de obtener un diagnóstico anatomopatológico. Tras la negativa de los dueños, se decide establecer un tratamiento vía oral a base de amoxicilina (Amoxicilina Normon 250 mg/5 ml, Normon, Madrid) 30 mg/kg/8h, metronidazol (Flagyl® suspensión, Sanofi-Aventis S.A., Barcelona) 20 mg/kg/8h y ranitidina (Ranitidina Normon 50 mg/5 ml EFG, Normon, Madrid) 4 mg/kg/12h durante 30 días, para el control de *Helicobacter mustelae*,^{11,12} una de las causas más comunes de IBD en hurones,^{9,11,13,14} y dieta de eliminación,^{9,13} ZiwiPeak® Ciervo (Wilderness Foods Manufacturing Ltd. Maunganui, New Zealand) con ciervo como proteína novel y libre de cereales. Cuatro semanas más tarde, el paciente acude a la consulta con un claro aumento de peso (705 gramos), apetito normal y heces normales. La bioquímica sanguínea muestra valores de albúmina normales y de globulinas ligeramente aumentados (Tabla 1). Se recomienda mantener dieta y controles periódicos.

Dos meses más tarde, acude de nuevo a la consulta con el mismo cuadro clínico (anorexia, apatía, heces alteradas) además de bruxismo y ptialismo. En el nuevo examen clínico encontramos pérdida de peso (550 gramos) y resto de parámetros normales. Las radiografías simples realizadas revelan una posible masa en abdomen craneal y una silueta del estómago distendida. Se decide realizar nueva analítica (Tabla 1) y estudio radiológico de contraste para descartar posibles cuerpos extraños gastrointestinales (Fig. 1). El estudio muestra un ligero retraso en el vaciado gástrico, a la vez que delimita una posible masa radioopaca en la zona de proyección hepática. La ecografía abdominal evidencia estructuras quísticas con contenido anecoico en el parénquima hepático y nódulo linfático regional aumentado de tamaño e hipocogénico, por lo que, tras la estabilización de la hurona, se decide realizar laparotomía exploratoria. Durante la cirugía se extirpa un posible quiste biliar y se toman muestras hepáticas, de nódulo linfático gástrico y de aparato gastrointestinal (píloro, duodeno e íleon)

para su posterior estudio anatomopatológico. El informe de dicho estudio nos describe una enteritis linfoplasmocitaria severa, colangitis linfocítica, quistes biliares de tipo obstructivo, ligera lipodosis hepática e hiperplasia linfoide reactiva. La inmunohistoquímica frente a coronavirus resulta negativa.

Tras un día de hospitalización, el animal se da de alta con el siguiente tratamiento: enrofloxacin (Xedden® 15 mg comp, Divasa-Farmavic, S.A., Barcelona) 7,5 mg/kg/12h, ampicilina (Britapen® jarabe 250 mg/5 ml, Laboratorio Reig Jofré, S.A., Barcelona) 25 mg/kg/8h, ácido ursodeoxicólico (Ursochol® 150 mg comp., Laboratorios Zambon S.A.U., Barcelona) 15 mg/kg/día, S-adenosilmetionina + Silibina (Hepatosil Plus®, Farmadiet Veterinaria, Banyoles) 62 mg/6 mg 1 vez día. Un mes más tarde, el examen

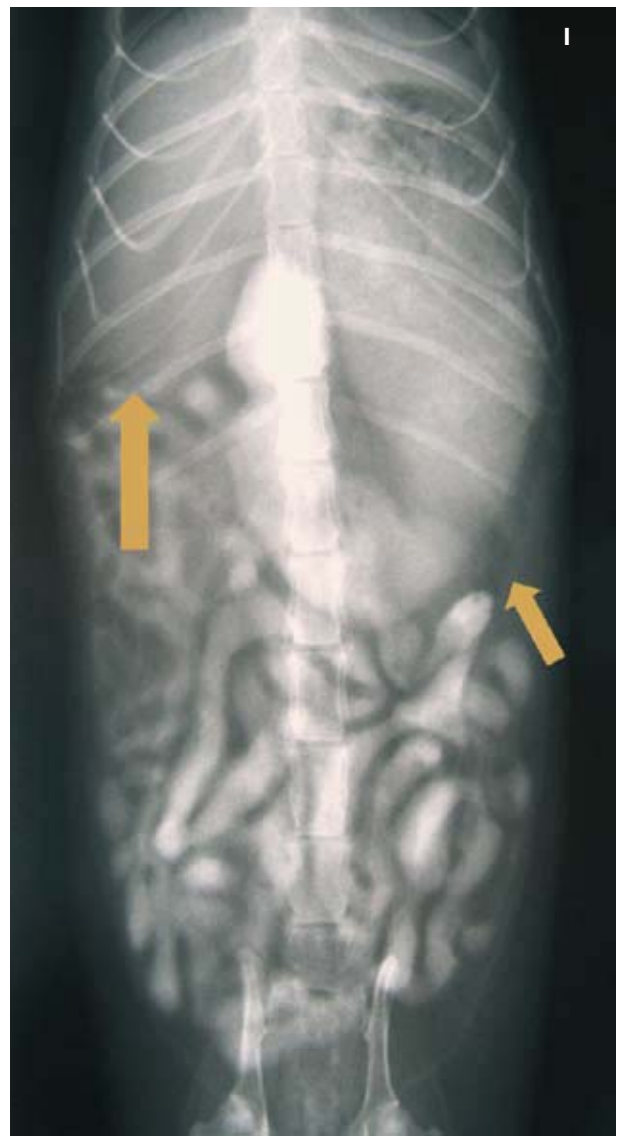

Figura 1. Radiografía Ventro Dorsal realizada a los 40 minutos tras la administración de 8 ml de iohexol (Omnitrast® 240 mg I/ml, Química Farmacéutica Bayer, S.L, Barcelona). Podemos apreciar distensión gástrica con retraso en vaciado gástrico (flechas). I: Izquierda.

clínico y la analítica evidencian una mejoría significativa, por lo que se decide suspender la antibioterapia e instaurar, como tratamiento a largo plazo de la enteritis linfoplasmocitaria⁹ y la colangitis linfocítica,¹⁰ azatioprina (Imurel® 50 mg comp., UCB Pharma, S.A., Madrid) 0,9 mg/kg cada 48 horas, controlando los parámetros hematológicos cada 3 semanas los primeros 3 meses.

Catorce meses tras la cirugía, la hurona acude a la consulta con un cuadro de anorexia, apatía y heces alteradas, deshidratación y un peso de 625 gramos. En la exploración detectamos a la palpación una masa de aproximadamente 2,5 cm de grosor en abdomen craneal. Se realizan radiografías (Figs. 2 A y B) y ecografía abdominal. Las radiografías evidencian una estructura radioopaca, caudal a la zona de proyección hepática, que provoca un desplaza-

miento del resto de órganos abdominales (estómago, asas intestinales y bazo principalmente). En la ecografía se observan alteraciones focales del parénquima hepático con un patrón de ecogenicidad mixto, la de mayor tamaño de aproximadamente 3,32x2,85 cm con múltiples cavidades anecoicas (Figs. 3 A y B). Las analíticas evidencian un ligero descenso del número de hematíes, uremia marcada probablemente prerrenal (debido a la deshidratación) e hipoalbuminemia, junto a una hipocalcemia total y un aumento significativo de ALT (Alanina-aminotransferasa), como se muestra en la Tabla 1. Se recomienda laparotomía exploratoria pero, ante el rechazo de los propietarios, se instaura una terapia ambulatoria con fluidoterapia subcutánea cada 48 horas, antibioterapia combinada con marfloxacino (Marbocyl® 5 mg, Vetoquinol Especialidades

Tabla 1. Resultados analítica sanguínea y bioquímica sérica

Parámetro	Día presentación	1 mes después	2 meses después	16 meses después	Valores de referencia
Bioquímica¹					
Glucosa (mg/dL)	107	161	128	234*	94-207 ³
Urea (mg/dL)	16	20	20	60*	10-45 ³
Creatinina (mg/dL)	0.5	0.4	0.2*	0.1*	0.4-0.9 ³
Fosforo (mg/dL)	5.6	6.0	5.2	4.7*	4.8-8.9 ³
Calcio (mg/dL)	8.9	9.3	8.8	7.1*	8-11.8 ³
Proteínas totales (g/dL)	5.7	6.2	5.7	5.4	5.2-7.3 ³
Albumina (g/dL)	1.9*	2.6	1.8*	1.8*	2.6-3.8 ³
Globulinas (g/dL)	3.8*	3.4*	3.9*	3.5*	1.8-3.1 ³
ALT (U/L)	168	269	837*	726*	82-289 ³
Fosfatasa alcalina (U/L)	86*	77	172*	76	9-84 ³
Bilirrubina total (mg/dL)	<0.1	0.4	<0.1	0.5	0.1-1 ³
Colesterol (mg/dL)	199	214	312*	209	64-297 ³
Lipasa (U/L)	1124*	952	1256*	642	<1000 ^{4,5}
Hematología²					
Recuento de hematíes (M/ μ L)	7.59		6.86*	6.62*	7.01-9.65 ⁶
Hematocrito (%)	39		33.5*	34.2*	36-50 ⁷
Hemoglobina (g/dL)	13.9		12.1	12.2	12-16.3 ⁷
MCV (fL)	50		51.2	51.7	50-54 ⁶
MCH (pg)	15.3		15.6	15.4	15-18 ⁶
MCHC (g/dL)	33		32.1	33.6	32-35 ⁶
Recuento leucocitario (K/ μ L)	8.1		8.52	7.95	7.7-15.4 ⁷
Neutrófilos (%)	48.4		40.7	77.4	24-78 ⁷
Linfocitos (%)	46.2		48.1	12.7	28-69 ⁷
Monocitos (%)	3.8		8	5.8	3.4-8.2 ⁷
Eosinófilos (%)	1		2.5	3.2	0-7 ⁷
Basófilos (%)	0.6		0.6	0.8	0-2.7 ⁷
Plaquetas (K/ μ L)	423		360	291	200-459 ⁶

ALT: Alaninaaminotransferasa; MCV: Volumen corpuscular medio; MCH: Hemoglobina corpuscular media; MCHC: Concentración de hemoglobina corpuscular media.

¹Resultados hematológicos obtenidos con analizador automático VetTest Idexx® Laboratories

²Resultados Bioquímicos obtenidos con analizador automático Lasercite Idexx® Laboratories

³VetTest Chemistry Analyzer, Idexx® Laboratories.

⁴Burgess M, Garner M, Clinical aspects of inflammatory bowel disease in ferrets, Exotic DVM Vol 4.2 May 2002:30

⁵Lewington JH, Ferret Husbandry, Medicine and Surgery, 2nd Edition, Saunders Elsevier, page 205

⁶Keeble E, Meredith A, BSV Manual of Rodents and Ferrets, 2009;231.

⁷Carpenter J. Exotic animal formulary. 3rd edition, Elsevier Saunders, 2005;466.

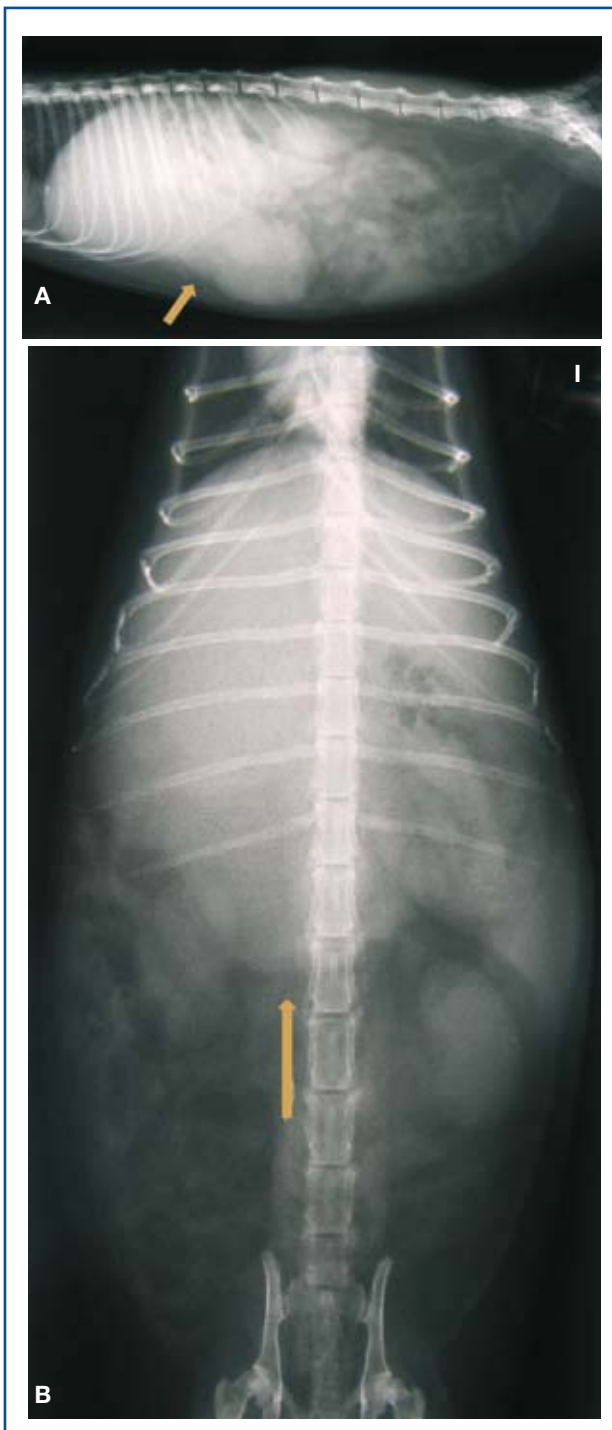

Figura 2. Radiografía lateral (A) y Ventrodorsal (B). Se observa un aumento de tamaño de la silueta hepática con bordes redondeados (flecha) desplazando el estómago caudal y dorsalmente y las asas intestinales caudalmente. I: Izquierda.

Veterinarias, S.A.) 2 mg/kg/12h y ampicilina (Bri-tapen® jarabe 250 mg/5 ml, Laboratorio Reig Jofré, S.A., Barcelona) 25 mg/kg/8h y como procinético, metoclopramida (Primperan gotas 2.6 mg/ml, Sano-fi-Aventis S.A., Barcelona) 1 mg/kg/8h vía oral. Los propietarios acuden a la consulta 48 horas más

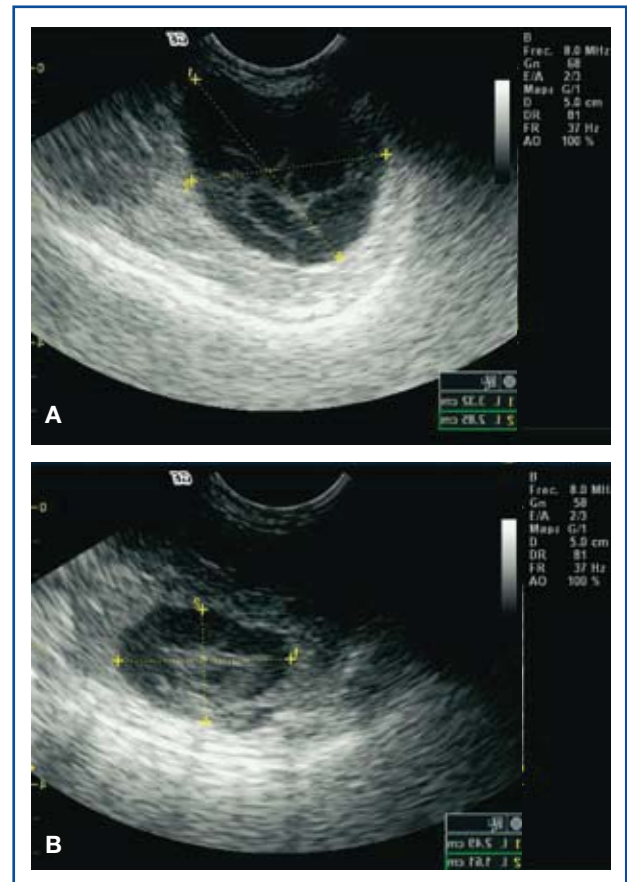


Figura 3. Imagen ecográfica en corte longitudinal (A) en corte transversal (B) de un colangiocarcinoma. Se observan estructuras quísticas de tamaño variable con contenido hipoecogénico en lóbulo hepático semejantes a cistoadenoma biliar.

tarde tras encontrar un empeoramiento del cuadro clínico. En la exploración clínica destaca la hipotermia ($T^a 36,5^{\circ}\text{C}$), deshidratación estimada en un 7 %, mucosas pálidas y abdomen en tabla a la palpación. Una nueva ecografía muestra líquido libre en abdomen y disminución del tamaño de la masa hepática con menor contenido anecoico. Se estabiliza al animal, se realizan radiografías torácicas sin hallazgos destacables y se recomienda cirugía inmediata.

El protocolo anestésico consiste en butorfanol (Torphasol® 4 mg/ml, Esteve Veterinaria, Barcelona) 0,25 mg/kg IM junto a midazolam (Dormicum® 5 mg/5ml solución inyectable, Roche Farma, S.A., Madrid) 0,25 mg/kg IV como preanestésicos. Tras la inducción con Etomidato (Etomidato-Lipuro® 2 mg/ml, B.Braun, Melsungen) 1 mg/kg IV se intuba al paciente y se mantiene al animal con Isoflurano (IsoVet® 1000 mg/g, Piramal Healthcare, London) a una concentración al 2% durante la cirugía. Observamos una masa hepática que ocupa el 80% del lóbulo medial derecho del hígado (Fig. 4) y líquido libre abdominal procedente de la misma (Fig. 5). Se recolecta una muestra del líquido para su posterior estudio citológico y microbiológico y se realiza lobectomía radical del lóbulo afectado. La técnica

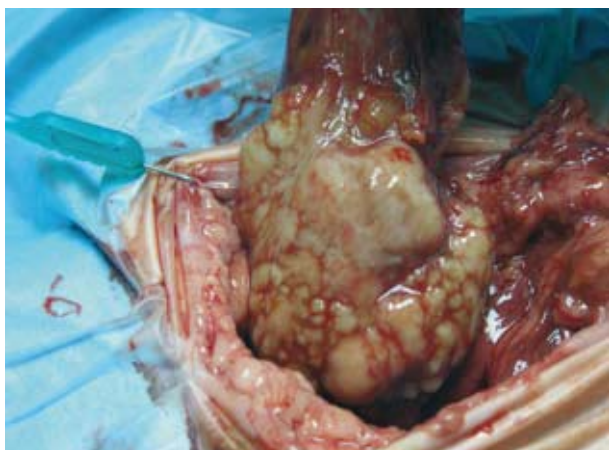

Figura 4. Lobectomía hepática. Se observa una masa ocupando la mayor parte del lóbulo medial derecho.

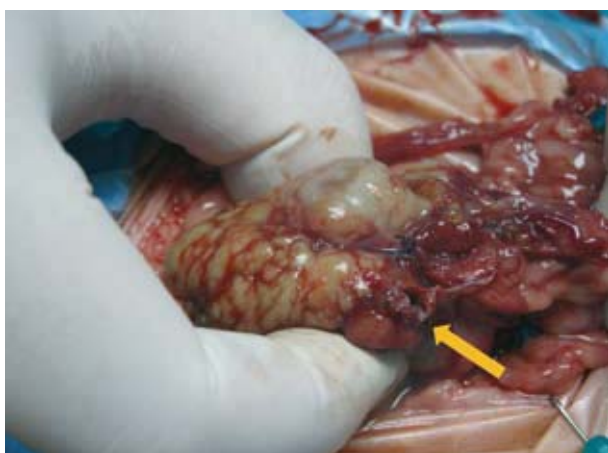


Figura 5. Rotura de masa hepática que produjo derrame abdominal del contenido (flecha).

consiste en una doble ligadura circundante en la base lobular con sutura multifilamento reabsorbible 4/0 (Novosyn®, B.Braun VetCare SA, Barcelona) previa disección cuidadosa de estructuras adyacentes. Se lleva a cabo una exploración exhaustiva del resto de órganos, la cual no revela ni lesiones macroscópicas de tumoraciones ni metástasis. Se realiza un lavado peritoneal con suero fisiológico atemperado y se sutura por capas.

En la citología del líquido observamos predominio de neutrófilos degenerados, células mesoteliales y moderada población linfoide reactiva. El estudio microbiológico en los medios de cultivo habituales resultó negativo. El informe anatomopatológico reveló un colangiocarcinoma con infiltrado inflamatorio purulento en los espacios quísticos. El animal es dado de alta transcurridas 48 horas por su pronta mejoría y mantenemos un tratamiento antibiótico con cefovecina (Convenia®, Pfizer, Kent, Reino Unido) 8 mg/kg/14 días y enrofloxacin (Xeden® 15 mg comp, Divasa-Farmavic, S.A., Barcelona) 7,5 mg/kg/12 h vía oral durante 2 meses. Se plantea un tratamiento quimioterápico que se expone al

propietario, advirtiéndole de la escasa eficacia encontrada frente a este tipo de neoplasias,^{2,15,16} pero el propietario rechaza dicha opción. Se realizan controles ecográficos y analíticos cada 2 meses sin hallazgos compatibles con la reaparición del tumor. Diez meses después del diagnóstico, en el control periódico, se detecta la presencia de zonas quísticas en parénquima hepático compatibles con reaparición de la neoplasia. El paciente se mantiene clínicamente estable pero, tres meses más tarde, tras la reaparición del cuadro clínico, los propietarios deciden la eutanasia humanitaria. No es posible realizar la necropsia ante la negativa de los propietarios.

Discusión

El hígado en los hurones, al igual que en otras especies, es un órgano en el que es común la aparición de neoplasias metastásicas (linfoma, carcinoma adrenocortical, mastocitomas y adenocarcinomas pancreáticos, etc.), pero también es un órgano en el que se pueden desarrollar, de forma relativamente frecuente, neoplasias primarias (cistoadenoma biliar, colangiocarcinoma, hepatomas, carcinoma hepatocelular y hemangiosarcoma).¹ El colangiocarcinoma es una neoplasia primaria hepática poco documentada en hurones. Existen pocas publicaciones al respecto, mostrando una incidencia variable. Li X. y Fox JG (1998) la mencionan relacionándola con el cistoadenoma biliar y diferenciándola de ésta por presentar células más pleomórficas, ser localmente invasiva y presentar un índice mitótico bajo.¹⁷ En un estudio¹ sobre la distribución de neoplasias en hurones, basado en 1525 casos presentados entre 1990-2000, sólo 2 de ellos correspondían a colangiocarcinomas. En cambio, García, Erdman et al. (2002)⁶ demostraron que, de 8 hurones con colangiohepatitis crónica, 2 desarrollaron colangiocarcinoma y otros 2 presentaron cistoadenomas.

La radiología, tanto el estudio radiológico simple, como el estudio de contraste, es un método de diagnóstico por imagen que nos puede revelar la presencia de masas hepáticas en hurones, tal como hemos observado en este caso, y sirven de apoyo a la ecografía durante el diagnóstico.

Asimismo, la ecografía es una prueba eficaz para el diagnóstico de masas hepáticas. Se recomienda utilizar transductores de alta frecuencia (mínimo 7,5 MHz) para una evaluación ecográfica correcta.^{18,19} La presencia de una o varias lesiones heterogéneas con un componente variable de quistes internos o zonas con patrón líquido (aparecen más o menos ecogénicas dependiendo del número de quistes internos y del artefacto de reverberación que estos quistes causen) nos hace pensar, sobre todo en pacientes felinos y hurones, en un cistoadenoma biliar (neoplasia benigna). No obstante, la imagen ecográfica de un cistoadenoma biliar puede llegar a ser difícil de diferenciar ecográficamente de otro tipo de lesiones más graves, como pudieran ser abscesos biliares, colangiocarcinomas y hemangiosarcomas¹⁸ (como en el caso clínico descrito anteriormente). Por ello, la ecografía no debería ser la única herramienta diagnóstica en el caso de masas hepáticas, ya que se pueden llegar a realizar diagnósticos

erróneos que llevarían a pronósticos no adecuados. La punción ecoguiada con el fin de obtener muestras para citología y cultivo, es una prueba complementaria recomendable en el diagnóstico de dichas lesiones. No obstante, el diagnóstico definitivo de masas hepáticas debería realizarse mediante histopatología.

El tratamiento de elección del colangiocarcinoma es la resección quirúrgica; sin embargo, en el caso de extensión multifocal o difusa del tumor, la exéresis completa puede ser complicada. Además, cabe destacar que este tipo de neoplasias presenta un alto grado de metástasis en otras especies, como en perros (56% a 88%) y gatos (67% a 78%).^{20,21} En el caso que presentamos, la lobectomía hepática completa realizada supuso 10 meses sin evidencia de nueva reproducción del tumor y una supervivencia de 13 meses sin terapia adyuvante.

Existe poca información sobre la quimioterapia y/o radioterapia adyuvante para colangiocarcinomas en la especie canina y felina.^{2,22,23} Tampoco existen estudios de la utilización de quimioterapia metronómica (administración de agentes citotóxicos a bajas dosis de forma continuada, evitando de este modo la aparición de efectos adversos de dichos agentes empleados a las dosis habituales) para el tratamiento de carcinomas en hurones. Existe una publicación²² en la que se utilizó quimioterapia metronómica en un hemangiosarcoma hepático (en un hurón), con la administración de ciclofosfamida (2,75 mg/kg [25 mg/m²] VO/24h), meloxicam (0,20 mg/kg VO/24h) y doxiciclina

(7 mg/kg VO/24h) cuyas propiedades anti-angiogénicas han sido documentadas.²⁴⁻²⁷ El aparente éxito clínico en el caso expuesto en dicha publicación es alentador e invita a realizar otros estudios sobre el uso de la quimioterapia metronómica en hurones.

A raíz del caso presentado, creemos que, en hurones con diagnóstico de enfermedad inflamatoria intestinal crónica y/o colangitis crónicas, sería recomendable mantener controles ecográficos periódicos con el fin de detectar posibles neoplasias hepáticas en estadios tempranos. Son necesarios futuros estudios para confirmar la relación entre procesos infecciosos y/o inflamatorios crónicos con la aparición de colangiocarcinomas en hurones, tal como se ha demostrado en otras especies.³⁻⁸ Del mismo modo, sería recomendable realizar una laparotomía exploratoria a todo hurón al que se detectara cualquier masa hepática, a fin de extraer muestras adecuadas para su diagnóstico anatomopatológico y poder realizar la exéresis temprana de la neoplasia para intentar aumentar la supervivencia del paciente. Igualmente, aunque existen pocos estudios al respecto, creemos que también sería interesante iniciar nuevos protocolos quimioterápicos, con el fin de encontrar uno que pudiera aumentar la supervivencia de estos pacientes. La quimioterapia metronómica podría considerarse una buena opción terapéutica, ya que salvaría la dificultad de administración intravenosa de agentes quimioterápicos en esta especie.

Summary

This case reports a 4-year-old female neutered ferret with a previous history of lymphoplasmacytic enteritis, lymphocytic cholangitis and biliary cysts. Clinical examination revealed the presence of a well-circumscribed mass in the cranial abdomen during abdominal palpation. Exploratory laparotomy revealed the presence of a mass in the right medial lobe of the liver. Liver lobectomy was performed by crushing the liver parenchyma close to the hilus. The histopathology reported a cholangiocarcinoma. Several risk factors have been identified in humans and other species with cholangiocarcinoma. In contrast, such evidence has not been clearly established in ferrets yet. On the other hand, cholangiohepatitis and/or biliary cysts have been both related with gastroenterical chronic processes in ferrets. The present report could support the neoplastic transformation of chronic infectious and/or inflammatory hepatic disease processes although further studies are required.

Fuente de financiación: Esta investigación no se realizó con fondos comerciales, públicos o del sector privado.

Conflicto de intereses: Los autores declaran que no existe conflicto de intereses.

Bibliografia

1. Williams BH, Weiss CA. Section one: Ferrets. Chapter 9: Neoplasia. En Quesenberry K., Carpenter J.W. Ferrets, Rabbits and Rodents . Clinical Medicine and Surgery 2nd edition. WB Saunders, 2004; 91-106.
2. Liptak J. Hepatobiliar tumors. En: Stephen J. Withrow, David M.Vail, Withrow & MacEwen's Small Animal Oncology Fourth edition. Saunders, 2007; 483-491
3. Tyson GL, El-Serag HB. Risk factors for cholangiocarcinoma. *Hepatology*. 2011; 54:173-184.
4. Gatto M, Alvaro D. Cholangiocarcinoma: risk factors and clinical presentation. *Eur Rev Med Pharmacol Sci*. 2010; 14:363-367.
5. Kanemitsu E, Esaki M. A case of intrahepatic cholangiocarcinoma associated with primary sclerosing cholangitis. *Jpn J Clin Oncol*. 2010 ; 40:600.
6. García A., Erdman SE, Xu S, et al.. Hepatobiliary inflammation, neoplasia, and argyrophilic bacteria in a ferret colony. *Vet Pathology* 2002; 39:173-179.
7. Songserm N, Prasongwattana J, Sithithaworn P et al. Cholangiocarcinoma in experimental hamsters with long-standing *Opisthorchis viverrini* infection. *Asian Pac J Cancer Prev*. 2009; 10:299-302.
8. Durando MM, MacKay RJ, Staller GS et al.: Septic cholangiohepatitis and cholangiocarcinoma in a horse. *J Am Vet Med Assoc* 1995; 206:1018-1021
9. Burgess M, Garner M. Clinical aspects of inflammatory bowel disease in ferrets. *Exotic DVM* 2002; 4:29-34.
10. Burgess M. Ferret gastrointestinal and hepatic diseases. En: Lewington. J. H. Ferret Husbandry Medicine and Surgery. 2nd Edition. Saunders 2007; 203-223.
11. Lennox AM. Gastrointestinal diseases of the ferret. *Vet Clin North Am Exotic Anim Pract*. 2005; 8:213-226.
12. Johnson-Delaney CA. The ferret gastrointestinal tract and *Helicobacter mustelae* infection. *Vet Clin North Am Exotic Anim Pract*. 2005; 8: 197-212.
13. Johnson-Delaney CA. Clinician's Perspective on Ferret Diarrhea. *Exotic DVM* .2004; Vol. 6.3: 27-28.
14. Cardonna L, Armati L. Enteric bacteria, lipopolysaccharides and related cytokines in inflammatory bowel disease: biological and clinical significance. *J Endotoxin Res* 2000; 6:205-14.
15. Morise Z, Sugioka A, Tokor T. Surgery and chemotherapy for intrahepatic cholangiocarcinoma. *World J Hepatol* . 2010; 27: 58-64
16. Jacobs TM, Snyder PW. Mucinous cholangiocarcinoma in a cat. *J Am Anim Hosp Assoc*. 2007;43: 168-172.
17. Li X, Foc JG: Neoplastic diseases. En: Fox JG: Biology and diseases of the ferret. Lippincot Williams & Wilkins 1998; 405-447.
18. Nyland T, Koblik P. et al. Ultrasonographic evaluation of biliary cystadenomas in cats. *Vet Radiol & Ultrasound*.1999; 40: 300-306.
19. Johnson-Delaney C. Ultrasonography in ferret practice. En: Lewington. J. H. Ferret Husbandry Medicine and Surgery. 2nd Edition . Saunders 2007; 417-429.
20. Post G, Patnaik AK: Nonhematopoietic hepatic neoplasms in cats: 21 cases (1983-1988). *J Am Vet Med Assoc* 1992; 201:1080-1082.
21. Patnaik AK et al: Canine bile duct carcinoma. *Vet Pathology* 1981; 18:439-444.
22. Powers L, McFadden C. Metronomic Chemotherapy in a domestic ferret for hepatic hemangiosarcoma. *Assoc of Exotic Mammal Vet Proceedings* 2011; 133-134.
23. Jacobs TM, Snyder PW. Mucinous cholangiocarcinoma in a cat. *J Am Anim Hosp Assoc*. 2007; 43(3):168-172.
24. Elmslie RE, Glawe P, Dow SW. Metronomic therapy with cyclophosphamide and piroxicam effectively delays tumor recurrence in dogs with incompletely resected soft tissue sarcomas. *J Vet Intern Med*.2008; 22:1373-1379.
25. Hanemaaijer R, Visser H, Koolwijk, et al. Inhibition of MMP synthesis by doxycycline and chemically modified tetracyclines (CMTs) in human endothelial cells. *Adv Dent Res*. 1998; 12:114-118.
26. Fife RS, Sledge GW, Sissons S, et al. Effects of tetracyclines on angiogenesis in vitro. *Cancer Lett*. 2000; 153:75-78. 27. Masferrer J. Approach to angiogenesis inhibition based on cyclooxygenase-2. *Cancer J*. 2001; 7(suppl3):144-150.

High Calorie

Esta dieta está formulada con proteína y grasa de origen animal de alta calidad y aporta nutrición densa en energía y nutrientes para promover la ganancia de peso y manejar condiciones de estrés y recuperación. Además, esta formulación ayudan al manejo de otras situaciones que se pueden beneficiar de su contenido nutricional, y también aporta nutrientes necesarios para promover la salud y el bienestar generales.

High Calorie contiene niveles moderadamente bajos de sodio (0,38 mg / 1000Kcal EM), una elevada palatabilidad y una cantidad importante de proteína de origen animal de alta calidad, ideales para evitar la pérdida de peso y masa muscular (entre ellos de músculo cardíaco - caquexia cardíaca-), complicación frecuente en perros o gatos cardiopatas.

Se puede administrar con jeringa a través de sondas de alimentación de diámetro muy pequeño (2.7mm, 8 French).

INDICACIONES PRINCIPALES:

- Cirugía Mayor/Rutinaria
- Hipertiroidismo (gatos)
- Lipidosis hepática (gatos)
- Trauma
- Lactancia
- Convalecencia
- Concursos de Exhibición/ Rendimiento
- Anorexia, Caquexia, Malnutrición
- Cáncer
- Anemia
- Sepsis
- Lesiones o quemaduras severas
- Pacientes que requieren alimentación por sonda
- Pacientes que no toleren formulaciones secas
- Cachorros y gatitos

TAMBIÉN SE PUEDE RECETAR PARA EL CONTROL NUTRICIONAL DE:

- Diabéticos emaciados
- Condiciones que se puedan beneficiar de una restricción moderada de sodio
 - Enfermedad cardiovascular
 - Fallo Cardíaco Congestivo

OTROS BENEFICIOS DE LA DIETA:

- Salud del sistema inmunitario: Vitamina E, un antioxidante que ayuda a mantener un sistema inmunitario fuerte.
- Salud de la piel y el pelo: proporción óptima de ácidos grasos omega-6:omega-3.
- Salud del tracto digestivo: pulpa de remolacha, una fibra moderadamente fermentable para favorecer la salud del tracto digestivo.

PERFIL NUTRICIONAL:

- Nuestra dieta terapéutica en lata más densa en nutrientes y calorías importante para la recuperación y la ganancia de peso.
- Proteína animal de alta calidad
Ayuda a conservar y aumentar la masa muscular, promueve la cicatrización, ayuda a reparar el músculo y reemplaza glóbulos rojos, ayudando así a la recuperación y a la regeneración de tejidos.
- Ratio óptimo de ácidos grasos omega-6:omega-3
Ayuda al manejo nutricional de la inflamación a nivel celular y promueve una respuesta inmunitaria saludable.

Nutrientes que ayudan al manejo de la salud y el bienestar generales.

- Vitamina E
Un antioxidante que ayuda a mantener un sistema inmunitario fuerte.
- Pulpa de remolacha (1,07 %)
Fibra moderadamente fermentable que produce butirato, un ácido graso volátil (AGV), que es una fuente de energía preferente para los enterocitos y promueve la salud intestinal.

