CLINICA VETERINARIA

DE • PEQUEÑOS • ANIMALES

Volumen 17 • N.° 2 1997 • Abril / Junio

Revista Oficial de AVEPA

AVEPA

Esto le ayudará a comprender porqué nuestra gama RCCI SIZE existe en mini, medium y maxi.

En función de su raza, el peso puede variar desde 1 a 80 kg. Entre un perro grande y otro pequeño, la esperanza de vida se puede duplicar y la duración del crecimiento puede triplicarse. Estos ejemplos explican porqué las necesidades nutricionales de un perro dependen tanto de su tamaño como de su edad o actividad. Por estas evidencias fundamentales los nutrólogos de Royal Canin han creado la primera gama que permite alimentar a su perro teniendo en cuenta sus verdaderas necesidades nutricionales, en función de su edad, su actividad y su tamaño.

ROYAL CANIN SIZE
CYNOTECHNIQUE INTERNATIONAL

A.V.E.P.A.

CLINICA VETERINARIA
DE • PEQUEÑOS • ANIMALES
Revista Oficial de AVEPA

Vol. 17 • N.º 2 • Abril / Junio 1997

Presidente AVEPA
Dr. Francisco Florit Cordero

Vicepresidente
Dr. Juan Francisco Rodríguez García

Secretario
Dr. Rafael Mendieta Fiter

Tesorero
Dr. Francisco Tejedor Abad

Vocal 1.ª Región
Dr. Rafael Mendieta Fiter

Vocal 2.ª Región
Dr. José Silva Torres

Vocal 3.ª Región
Dr. Juan Fco. Rodríguez García

Vocal 4.ª Región
Dr. Enrique Ynaraja Ramírez

Vocal 5.ª Región
Dr. Enrique Moya Barrionuevo

Vocal 6.ª Región
Dr. Jaime Marcos Beltrán

Vocal 7.ª Región
Dra. Valentina del Río Fernández

Vocal 8.ª Región
Dr. Justo Berganzo Zaera

Vocal 9.ª Región
Dr. Josep Aguiló Bonnín

Vocal 10.ª Región
Dr. Manuel Morales Doreste

Director Revista AVEPA
Dr. Josep Aguiló Bonnín

Comité Científico
Dr. Josep Aguiló Bonnín
Dr. José Ballester Duplà
Dr. Ignacio Durall Ribas
Dr. Lluis Ferrer Caubet
Dr. Artur Font Utset
Dr. Manuel Gascón Pérez
Dr. Juan Mascort Boixeda
Dr. Ignacio Menes Álvarez
Dr. Juan J. Tabar Barrios
Dr. Manuel Villagrasa Hijar

PULSO ediciones s.a.

Rambla del Celler, 117-119
08190 Sant Cugat del Vallès (Barcelona)
Tel. (93) 589 62 64 Fax - (93) 589 50 77
e-mail: pulso@pulso.com
http://www.pulso.com

SUMARIO

EDITORIAL 69

ARTÍCULOS ORIGINALES

78 **Displasia de cadera en el perro. Estado actual.**
J. de la Fuente • F. García • D. Prandi • J. Franch • T. Peña

94 **Estudio de los parámetros endoscópicos en 48 perros con colitis linfoplasmocitaria.**
F. Rodríguez Franco • A. Sainz Rodríguez • I. Mayoral Palanca • M.A. Tesouro Díez

CASOS CLÍNICOS

71 **Insulinoma: presentación de un caso clínico.**
X. Raurell Ribó

106 **Infección por *Neospora caninum* en un perro: descripción de un caso clínico.**
J. Ribó Ruiz • J.Mª Saez Cabello

114 **Hallazgos ecográficos en diferentes afecciones de la próstata en el perro: descripción de 8 casos clínicos.**
F. Liste Burillo

PUBLICACIÓN TRIMESTRAL
La revista de la Asociación Veterinaria Española de Especialistas en Pequeños Animales (AVEPA) no se responsabiliza de ninguna manera de los conceptos contenidos en todos aquellos trabajos firmados.

Copyright 1991
AVEPA
Reservados todos los derechos.
Ninguna parte de esta publicación puede ser reproducida, transmitida en ninguna forma o medio alguno, electrónico o mecánico, incluyendo las fotocopias, grabaciones o cualquier sistema de recuperación de almacenaje de información, sin la autorización por escrito del titular del Copyright.

ISSN
1130-7064

Depósito Legal
B -25427-81

Impresión
Policrom, S.A.

Realización y distribución
Pulso ediciones, s.a.

HAGA DE PROGRAM® (lufenurón) LA SÓLIDA BASE DE SU DEFENSA CONTRA LAS PULGAS.

Todos los perros y gatos necesitan PROGRAM.

Antes de recomendar a sus clientes la aplicación temporal de adulticidas a perros y gatos con infestaciones de pulgas, recuerde que ningún adulticida es, por si mismo, 100% eficaz. Las pulgas que sobreviven al tratamiento con cualquiera de tales productos, pueden reproducirse rápidamente generando una nueva infestación. En cambio, ésto no ocurre cuando el animal está tratado con PROGRAM.

PROGRAM evita radicalmente las reinfestaciones y suple las carencias de los adulticidas, minimizando la necesidad de utilizarlos.

Además, PROGRAM es tan fácil y cómodo de usar, que su correcta administración por parte del propietario, está asegurada.

No olvide que ahora es una excelente época para que sus clientes empiecen a proteger a sus animales con PROGRAM para siempre. Así, con el uso continuado de PROGRAM, no habrá una nueva temporada de pulgas.

PROGRAM®, PROGRAM S7.. Contiene Lufenurón **Indicación:** Control de pulgas por inviabilidad de los huevos. **Dosis mínima:** Perros: 10 mg/kg/mes. Gatos: 30/kg/mes. **Reg. Nos.:** 1024 ESP. 1025 ESP. 1026 ESP. 1039 ESP. CIBA-GEIGY. SOCIEDAD ANÓNIMA.® Marca registrada de CIBA-GEIGY, S.A. - Basilea (Suiza)

A.V.E.P.A.

Vol. 17 • N.º 2 • Abril / Junio 1997

CLINICA VETERINARIA

DE • PEQUEÑOS • ANIMALES

RESUMEN DEL CONTENIDO

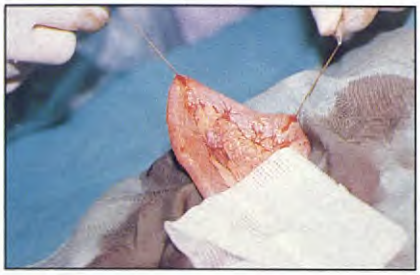

INSULINOMA: PRESENTACIÓN DE UN CASO CLINICO.

X. Raurell Ribó

RESUMEN:
En este artículo presentamos un caso clínico de tumor funcional de células β o insulinoma, así como los puntos más relevantes para su diagnóstico y tratamiento

DISPLASIA DE CADERA EN EL PERRO. ESTADO ACTUAL.

J. de la Fuente, F. García, D. Prandi, J. Franch, T. Peña

RESUMEN:
La displasia de cadera en el perro es una patología que se presenta con relativa frecuencia en la clínica de pequeños animales. En el presente trabajo se repasan los distintos aspectos de la enfermedad

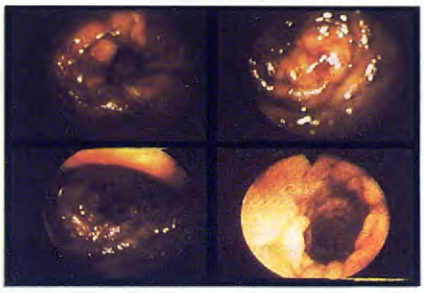

ESTUDIO DE LOS PARÁMETROS ENDOSCÓPICOS EN 48 PERROS CON COLITIS LINFOPLASMOCITARIA.

F. Rodríguez Franco, A. Sainz Rodríguez, I. Mayoral Palanca, M.A. Tesouro Díez.

RESUMEN:
En el presente trabajo se realiza un estudio en cuarenta y ocho perros, sobre los hallazgos endoscópicos que caracterizan a la colitis linfoplasmocitaria

INFECCIÓN POR *NEOSPORA CANINUM* EN UN PERRO: DESCRIPCIÓN DE UN CASO CLÍNICO.

J. Ribó Ruiz, J.Mª Sáez Cabello.

RESUMEN:
Se describe el caso clínico de un perro Pastor vasco macho, de un año y medio de edad, que comienza con una sintomatología poco definida y acaba derivando en unas semanas en un cuadro tipo neurológico

HALLAZGOS ECOGRÁFICOS EN DIFERENTES AFECCIONES DE LA PRÓSTATA EN EL PERRO: DESCRIPCIÓN DE 8 CASOS CLÍNICOS.

F. Liste Burillo.

RESUMEN:
Se presentan 8 casos clínicos de perros enteros con diferentes afecciones prostáticas. Se comentan los hallazgos ecográficos en la próstata y las características propias de cada proceso

TERAPEUTICA DE VANGUARDIA

Alsir®

UNA PRESENTACION ESPECIFICA PARA CADA NECESIDAD

ESPECIE/TAMAÑO	TRATAMIENTO Uso Clínico	Dosis de choque	TRATAMIENTO Mantenimiento	Dosis
	ALSIR 2,5%	0,2ml/kg p.c./día 1 inyección	**ALSIR-10** **(5 compr)**	1/2 compr/5 kg/día 4 días
(<10 kg/p.c.)	**ALSIR 2,5%**	0,2ml/kg p.c./día 1 inyección	**ALSIR-10** **(5 compr)**	1/2 compr/5kg/día 4 días
(10-20 kg/p.c.)	**ALSIR 2,5%**	2ml/10kg p.c./día 1 inyección	**ALSIR-10** **(8 compr)**	1/ compr/10kg/día 4 días
(>20 kg/p.c.)	**ALSIR 2,5%**	4ml/20kg p.c./día 1 inyección	**ALSIR-40** **(4 compr)**	1/ compr/40kg/día 4 días

Dosis Genérica:
5 mg **Enrofloxacina**/kg p.c.

Duración media del tratamiento:
- 5 días
- En casos graves puede prolongarse 5 o más días.

La dosis diaria puede administrarse en 1 sola toma por día o repartida en 2 tomas.

Se debe excluir del tratamiento con Enrofloxacina:
- Perros menores de 1 año de edad.
- Razas gigantes de perro hasta finalización del crecimiento (15-20 meses).

ALSIR Inyectable preferentemente se administrará por vía subcutánea.
La vía intramuscular no está contraindicada

ESTEVE VETERINARIA

Laboratorios Dr. ESTEVE, S.A.
Avda. Virgen de Montserrat, 221 - 08041 Barcelona

CLINICA VETERINARIA
DE • PEQUEÑOS • ANIMALES
Revista Oficial de AVEPA

EDITORIAL

REFLEXIONES EN LA SOLEDAD DEL INSOMNIO.

Cuando uno dedica durante muchos años, una parte de su tiempo y gran parte de sus ilusiones y energías, en proyectos colectivos, como puede ser la presidencia de AVEPA, resulta inevitable "disponer" de más horas de insomnio que en circunstancias normales.

Pero siempre me ha sorprendido que la mayoría de reflexiones, ideas y proyectos "luminosos" que se suelen hacer durante la oscuridad de la noche, resultan muchas veces "oscuros" cuando surge la claridad del día. Debe ser otro de los misterios de la mente humana.

En la pasada noche, a mi mente le ha dado por repasar estos 4 años y medio al frente de AVEPA y, a modo de resumen, me han venido a la cabeza todas aquellas preguntas y reflexiones que tantas otras veces en la "claridad" del insomnio, yo mismo me he planteado: ¿cuál es la motivación por la qué a unos pocos se nos ocurre intentar arreglar los asuntos colectivos?, ¿es un problema exclusivamente de vanidad?, ¿existe algo en nuestros genes?, ¿qué compensaciones tiene tanto esfuerzo?, ¿podrán llegar a comprender alguna vez nuestros hijos, nuestra pareja, nuestros amigos, incluso nuestros socios, todo el tiempo que les hemos robado?, ¿dónde está el límite para discernir entre lo público y lo privado?, ¿entre el altruismo y el interés?.

Éstas y mil preguntas más te torpedean constantemente el subconsciente. Y cuando el subconsciente descansa, se encargan de ello todos aquéllos que te rodean.

A pesar de todo ello, soy perfectamente consciente de porqué acepté el reto de AVEPA: simplemente por cariño a la Asociación, a la historia, a la memoria del enorme esfuerzo realizado por los antecesores y porque pensé que podía estar capacitado para intentar resolver los problemas estructurales que tenía AVEPA, y que la ponían en peligro, incluso de desaparecer.

Recuerdo perfectamente una frase lapidaria de una buena amiga, que en aquel momento me dijo: "ahora tendrás la oportunidad de demostrar si realmente eres capaz". No he vuelto a hablar de este tema con ella, y tal vez un día lo haga para saber su opinión, pero yo, particularmente, me siento satisfecho del trabajo realizado.

Creo sinceramente que se han llevado a cabo cambios sustanciales en este periodo, y confío en que van a ser importantes para garantizar un futuro saneado.

Tal vez no toda la labor sea visible para el conjunto de los socios, pero para los que conocemos de una forma más íntima las interioridades de AVEPA, la estructura, el potencial, la influencia de AVEPA se han consolidado de una forma sustancial.

La última reflexión que me hago esta noche es la de pensar si es el momento de, una vez acabado el proyecto inicial, dejar paso a otros para seguir el camino. Pero es en este momento cuántas más ideas y proyectos nuevos fluyen en mi cabeza, y se me hace difícil frenarlos, y cada vez surgen con más ilusión. Acabo de tomar de nuevo una decisión trascendente, voy a intentar seguir cuatro años más.

Ya veremos qué ocurre cuando amanezca y se "aclaren" las ideas y la influencia del medioambiente distorsione la bonita realidad de la noche.

Dr. Francisco Florit

Marcamos las pautas en nutrición canina.

Son los profesionales, expertos en nutrición, en comportamiento animal y veterinarios, los que colocan las exigencias sobre nutrición canina cada vez más lejos.

Y son todos estos profesionales los que en Waltham (autoridad mundial líder en el cuidado y nutrición de animales de compañía) se han replanteado la dieta canina para elevar su nivel de calidad. A partir de esta investigación se han refinado algunos conceptos, redefinido otros y refutado algunas creencias hasta colocar las exigencias sobre nutrición en un nivel que no alcanzaba ningun alimento para perros existente. Por esto, Pedigree ha desarrollado su nueva gama Advance FQS.

Una única fuente de proteína cárnica, grasas y ácidos grasos esenciales rigurosamente seleccionados, niveles ajustados de fibras fermentables y no fermentables, vitaminas y minerales, son los ingredientes cuidadosamente seleccionados y equilibrados para ofrecer una comida de la más alta calidad.

Advance FQS le ofrece fórmulas adaptadas a las diferentes etapas de desarrollo y actividad, y a las necesidades concretas de cada perro. Además, cumple los más rigurosos criterios del Centro Waltham sobre nutrición canina. Una comida que ofrece óptima digestibilidad y rendimiento demostrado.

Hasta que los profesionales lleven aún más lejos sus exigencias, Advance FQS toma la delantera en la formulación de los alimentos caninos más perfeccionados.

WALTHAM®
AUTORIDAD MUNDIAL LÍDER EN EL CUIDADO Y NUTRICIÓN DE ANIMALES DE COMPAÑÍA

ADVANCE™

FORMULA QUALITY STANDARD

Pedigree®

Exclusivamente en clínicas veterinarias y establecimientos especializados.

INSULINOMA: PRESENTACIÓN DE UN CASO CLÍNICO.

X. Raurell Ribó. | Hospital Veterinari Molins.
C/Verdaguer, 45.
08750 Molins de Rei (Barcelona).

RESUMEN.

En este artículo presentamos un caso clínico de tumor funcional de células β o insulinoma, así como los puntos más relevantes para su diagnóstico y tratamiento.

Palabras clave: Insulinoma; Laparotomía exploratoria; Perro.

ABSTRACT.

In this paper, a clinical case of β-cell functional tumor, or insulinoma, is presented, as well as the main points relevant to its diagnosis and treatment.

Key words: Insulinoma; Exploratory laparotomy; Dog.

INTRODUCCIÓN.

Los insulinomas son tumores de células β pancreáticas que secretan insulina o pro-insulina independientemente de la concentración de glucosa en sangre[9-12, 19].

Este hiperinsulinismo es el causante de la hipoglucemia, la cual conducirá a la presentación del cuadro clínico[12].

Los síntomas también derivan de los mecanismos compensatorios que pone en marcha el animal; la hipoglucemia es un estímulo para la liberación de hormonas diabetogénicas como el glucagón y las catecolaminas[10, 11].

Así podremos encontrar dos tipos de sintomatología, la neuroglicopénica y la simpático-adrenal[9, 10, 12, 13].

Los principales síntomas neuroglicopénicos son las convulsiones generalizadas, debilidad episódica, ataxia, debilidad posterior, temblores musculares y depresión.

Los pacientes con insulinoma también pueden mostrar nerviosismo, taquipnea y anomalías del comportamiento derivados de la liberación de catecolaminas.

En raras ocasiones también veremos polineuropatías periféricas asociadas, que pueden presentarse de forma progresiva o aguda. En estos casos encontraremos disminución de los reflejos propioceptivos, hiporreflexia, atrofia muscular, tetraparesis y parálisis facial[1, 2, 9, 11, 13, 19]. Este cuadro de parálisis flácida tiene su origen en un proceso inmunomediado de carácter paraneoplásico a nivel de los nervios periféricos[2, 13].

Lo más importante para enfocar el diagnóstico, aparte de la historia clínica y datos del animal, es la demostración de hipoglucemia junto con niveles de insulina aumentados en sangre[7, 9-11, 16]. En casos dudosos podemos aplicar el *ratio* insulina:glucosa corregido (AIGR)[9-11]

La hipoalbuminemia, hipofosfatemia, hipocalemia y las elevaciones en la ALT y PA son alteraciones que también pueden darse, pero son poco específicas e insuficientes para el diagnóstico definitivo[10-12, 19].

Los tests de estimulación (tolbutamida, glucagón y epinefrina) son caros y no nos aportan mayores ventajas de diagnóstico respecto a la determinación de glucosa e insulina en sangre[7, 10, 13, 17].

El tratamiento del insulinoma debe ir dirigido a dos finalidades, una mantener la glucemia y crear antagonismo contra la insulina, y otra eliminar la fuente de insulina. Estos fines se consiguen con el tratamiento con cortisona y diazoxida (ver Tabla II) y con la cirugía de extirpación del tumor[9-11, 19].

CASO CLÍNICO.

Se presenta a la consulta de nuestro hospital un perro mestizo de 12 kg de peso y 11 años de edad, con sintomatología de debilidad posterior. Según el propietario, el animal acusaba mucho más esa debilidad durante el paseo.

En la exploración física no nos mostró ninguna anomalía aparente, exceptuando su sobrepeso. La exploración neurológica también fue normal, aunque fue difícil valorar los reflejos espinales debido al nerviosismo de

Tabla I. Diagnóstico diferencial de la hipoglucemia [10, 11].

1.-Endocrinopatías:
Insulinoma.
Tumores extrapancreáticos secretores de sustancias con actividad de insulina.
Sobredosificación yatrogénica de insulina.
Deficiencia de hormona del crecimiento.
Deficiencia cortisol (hipoadrenocorticismo, hipopituitarismo).

2.-Enfermedades hepáticas congénitas:
Shunts portosistémicos.
Enfermedades de almacenamiento del glucógeno.
Enfermedades hepáticas adquiridas:
Shunts portosistémicos.
Cirrosis (fibrosis hepática).
Necrosis hepática (toxinas, infecciones).

3.-Falta de substrato:
Tumores extrapancreáticos que consumen glucosa.
Gestación.
Hipoglucemia cachorros (def. alanina).
Uremia.
Malnutrición severa.
Policitemia severa.

4.-Otros (artefactos laboratoriales).

Tabla II. Tratamiento para el insulinoma a largo plazo[9].

Paso 1. Tratamiento dietético.
a.- Alimentación frecuente y en pequeñas cantidades (3 veces al día).
b.- Evitar comida húmeda y blanda.
c.- Evitar monosacáridos o disacáridos.
d.- Limitar ejercicio.

Paso 2. Tratamiento con glucocorticoides.
a.- Continuar paso 1.
b.- Administrar prednisolona, 0,5 mgr/kg/12 h.
c.- Aumentar gradualmente dosis y frecuencia si es necesario.
d.- El objetivo es el control de los síntomas, no reestablecer euglucemia.
e.- Ir al paso 3 cuando notemos signos de Cushing yatrogénico o no se controlen los signos.

Paso 3. Tratamiento con diazoxida.
a.- Continuar pasos 1 y 2, reducir la dosis de cortisona.
b.- Administrar diazoxida, 5 mg/kg/12 h.
c.- Incrementar dosis gradualmente sin pasar de 60 mg/kg.
d.- El objetivo no es establecer euglucemia.
e.- Ir al paso 4 si el 3 no es efectivo.

Paso 4. Tratamiento con somatostatina (SMS 201-995).
a.- Continuar pasos 1, 2 y 3.
b.- Administrar SMS, 10-40 mcr. SC *bid* o *tid*.

este animal. No presentaba ninguna anomalía de la marcha ni de su postura. Los pares craneales también guardaban su funcionalidad.

Por el tipo de sintomatología y de animal (tipo condrodistrófico) se pensó en primera instancia en una posible enfermedad discal. Se hospitalizó a dicho animal para obtener sus datos hematológicos y bioquímicos (Tabla III) y también para efectuar radiología de la columna vertebral toracolumbar.

Este estudio radiológico no evidenció anomalías consistentes como para aconsejar la mielografía.

El único parámetro que resultó de relativa importancia fueron los niveles de glucosa en sangre, ligeramente por debajo de lo normal (66,5 mg/dl), lo cual podía guiarnos hacia el diagnóstico, pero era un tanto inespecífico.

Al cabo de una semana, el paciente tuvo un ataque convulsivo de poca duración, según el propietario.

A partir de entonces podíamos sospechar de algún problema relacionado con la ligera hipoglucemia y la debilidad posterior. Teniendo en cuenta la edad del animal, el caso se enfocó hacia el diagnóstico de un posible insulinoma, pero cabía una amplia gama de diagnósticos diferenciales (Tabla I).

Quisimos verificar que esa debilidad posterior se acentuaba durante el ejercicio sacándole a pasear. Cuando el perro llevaba más de 15 minutos caminando, empezaba a mostrar signos de debilidad en el tercio posterior y respiración acelerada. A partir de los 20 minutos de ejercicio claudicaba de las extremidades anteriores. En ese mismo instante se le tomó una muestra de sangre para determinar la concentración de glucosa e insulina (38,9 mg/dl y 40,2 mU/dl, respectivamente).

El valor de la glucosa estuvo muy por debajo de lo normal y la insulina en sangre resultó elevada.

También se le practicó el test de tolerancia al glucagón, el cual no fue determinante para el diagnóstico definitivo.

En vista de los resultados de la glucosa e insulina se aconsejó al propietario la laparotomía exploratoria.

En el preoperatorio el animal recibió volúmenes de mantenimiento de glucosado al 5 % y mantuvo una glucemia de 48 mg/dl sin signos evidentes de hipoglucemia.

Durante la cirugía se exploró detalladamente la cavidad abdominal y el páncreas. Se observó un nódulo solitario en el lóbulo derecho (duodenal) del páncreas en una situación distal (Fig. 1). Al no haber metástasis aparentemente visibles, se procedió a la extirpación de dicho nódulo.

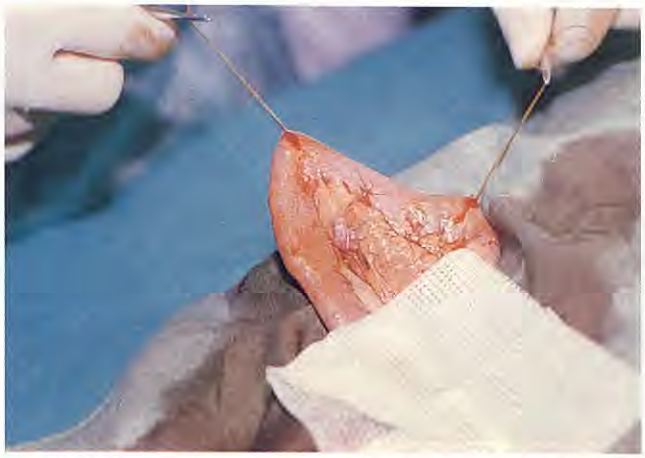

Fig. 1. La laparotomía exploratoria acabó de confirmar el diagnóstico de tumor pancreático; éste, en concreto, se encontraba en el lóbulo derecho.

Fig. 2. El nódulo pancreático pudo ser extraído mediante disección fina.

Tras una disección fina de la cápsula y tejido pancreático adyacente, se pudo extirpar ese nódulo (3x2x2 cm) y se remitió para su estudio histopatológico (Fig. 2).

Antes de cerrar la cavidad abdominal se hizo un lavado peritoneal y se pusieron drenajes cruzados para paliar los efectos de la posible peritonitis química y pancreatitis secundaria.

Se monitorizó al paciente en su postoperatorio y se le instauró fluidoterapia a base de Ringer-lactato y glucosado a dosis de mantenimiento. También recibió cimetidina (10 mg/kg/8 h) y ampicilina (22 mg/kg/8 h).

La concentración de glucosa 1 h postcirugía fue de 126 mg/dl y de 47,6 mg/dl 8 h más tarde. El valor de la lipasa y amilasa estuvieron dentro de la normalidad (138 U/l y 99,3 U/l, respectivamente).

A las 48 h postcirugía el animal ya empezó a beber agua y a las 72 h ya tomó sólidos sin signos digestivos ni neurológicos. Se le dio el alta con tratamiento de cimetidina y ampicilina, y tratamiento dietético (4-6 veces diarias).

Al cabo de un mes de haberse sometido a la cirugía, el paciente tuvo un ataque convulsivo de muy corta duración. Se le instauró entonces el tratamiento de prednisolona a dosis de 0,5 mg/kg/12 h. En este momento la concentración de insulina en sangre aún era elevada (22,3 mU/ml).

El resultado de la anatomía patológica fue de carcinoma pancreático, pues se vio una proliferación de células que formaban estructuras delimitadas por septos de tejido conjuntivo, eran células con el citoplasma poco definido, eosinófilo y granular. El índice mitótico era bajo. En algunas zonas se observó cierto grado de invasión del parénquima pancreático normal (Figs. 3 y 4).

Tabla III.

HEMATOLOGÍA
Hematocrito (HTO) = 58%
Hemoglobina (Hb) = 21,4 g/dl
Hematies = 7.360.000
Leucocitos = 10.700
Segmentados = 76%
Cayado = 4%
Eosinófilos = 7%
Basófilos = 0%
Linfocitos = 10%
Monocitos = 3%
Proteínas = 9 g/dl

BIOQUÍMICA
ALT = 67,3 U/l
Albúmina = 4,76 g/dl
Glucosa = 66,5 mg/dl
Fosfatasa alcalina = 106 U/l
Urea = 78,3 mg/dl.
Colesterol = 96,1 mg/dl
CPK = 20,6 U/l
Creatinina = 1 mg/dl
Ácidos biliares = 2 mmol/l
Ácidos biliares (2 h. post-prand) = 20,3

TEST GLUCAGÓN (niveles glucosa en sangre)
Pre-glucagón = 41,8 mg/dl
1 minuto post-glucagón = 78,1 mg/dl
15 min post-glucagón = 172 mg/dl
60 min post-glucagón = 54 mg/dl
120 min post-glucagón = 48,6 mg/dl

INSULINA
Insulina en sangre = 40,2 mU/ml, siendo la glucosa en sangre de 38,9 mg/dl
AIGR = 451
Ratio G:I = 0,96
Ratio I:G = 1,03

Insulina en sangre (1 mes post-cirugía) = 22,3 mU/ml, siendo la glucosa en sangre de 65 mg/dl
AIGR = 63,71
Ratio G:I = 2,91
Ratio I:G = 0,34

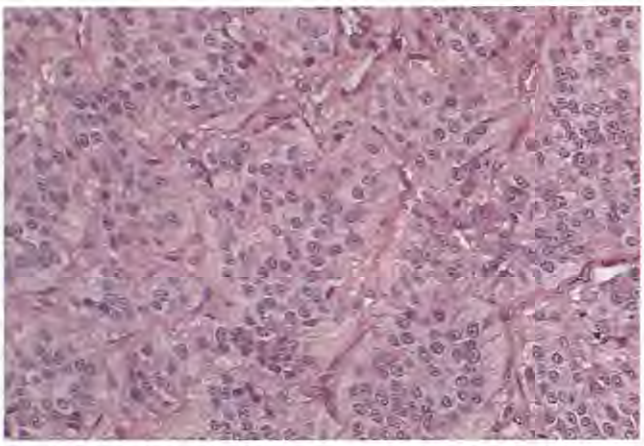

Fig. 3. Aspecto histológico del tumor; se pueden apreciar acúmulos pseudolobulares de células neoplásicas y septos de tejido conjuntivo. (Imagen cedida por el Departamento de Anatomía Patológica de la Facultad de Veterinaria de la UAB de Barcelona).

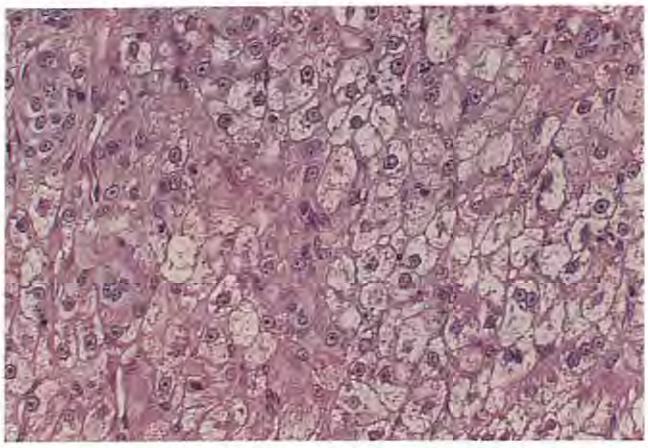

Fig. 4. En algunas zonas el carcinoma tenía comportamiento invasivo del tejido pancreático normal. (Imagen cedida por el Departamento de Anatomía Patológica de la Facultad de Veterinaria de la UAB de Barcelona).

DISCUSIÓN.

Por lo general, los perros con insulinoma tienen un pronóstico grave o reservado y se considera una esperanza de vida media alrededor de los 12-14 meses desde el diagnóstico [9-11].

Los adenocarcinomas de células β tienden a invadir el tejido pancreático circundante y las metástasis lejanas son muy raras[19].

Este caso en concreto histopatológicamente tiene una malignidad (invasividad) intermedia. Esto nos podría explicar el porqué se presentó un ataque una vez extraído el nódulo tumoral: posiblemente habrían células neoplásicas funcionales (secretoras de insulina) infiltradas en el tejido pancreático sano[5, 8].

El hecho de que el animal tuviera una concentración de insulina en el límite alto un mes después de la cirugía apoya la posibilidad de la existencia de un infiltrado difuso funcional de células neoplásicas[5, 8, 13].

El pronóstico de este paciente va a depender del grado de malignidad y comportamiento de las células tumorales que puedan quedar aún en el páncreas, ya que la medicación es sólo paliativa y la quimioterapia de los insulinomas en general no garantiza el control del tumor.

Actualmente el animal está recibiendo tratamiento dietético y de cortisona (paso 2, Tabla II). En caso de recidivas tenemos la opción de aumentar la dosis de prednisolona o bien pasar a la diazoxida.

BIBLIOGRAFÍA.

1. Braund KG. Seizures; Clinical Sindromes in Veterinary Neurology, Editado por Mosby-Year Book Inc (2ª ed.), 1994: 234-250.
2. Bergman PJ, Bruyette DS, Coyne BE, Shelton GD, Ogilvie GK, Richter KP. Canine Clinical Peripheral Neuropathy Associated with Pancreatic Islet Cell Carcinoma. Artículo original en Progress in Veterinary Neurology. *Veterinary Practice Publishing Company* 1994; 5 (2): 57-61.
3. Chrisman, ChL. Convulsiones. Problemas Neurológicos en Pequeñas Especies, Mexico: Compañía editorial Continental, S.A. C.V. 1.986: 174-176.
4. Davenport D, Chew DJ. Hypoglicemia and Hyperglicemia; *En:* Quick Reference to Veterinary Medicine, 2° Ed, William Fenner. JB. Lippincott Company, 1991: 523-548.
5. Duncan ID. Endocrine Neuropathies. Manual of Small Animal Neurology. Editado por SJ. Wheeler, BSAVA, 1989: 251.
6. Herrtage ME, McKerrell RE. Episodic Weakness. Manual of Small Animal Neurology, Editado por Wheeler, BSAVA, 1989: 238-239.
7. Milne EM. The Islets of Langerhans; insulinoma. Manual of Small Animal Endocrinology. Editado por M. Hutchison, BSAVA, 1990: 116-119.
8. Nelson RW, Couto GC. Hypoglicemia, diseases of endocrine pancreas. Small Animal Internal Medicine, Mosby-Year Book, Inc, 1992: 562-563.
9. Nelson RW, Couto GC. Insulin Secreting Islet Cell Neoplasia. Small Animal Internal Medicine, Mosby-Year Book, Inc. 1992: 582 586.
10. Nelson RW. Insulin Secreting Islet Cell Neoplasia. Disorders of the Endocrine Pancreas. *En:* Textbook of Veterinary Internal Medicine, 3ª Ed, Ettinger SJ. ed. W.B. Saunders Company, 1989: 1.707-1.716.
11. Nelson RW. Insulin Secreting Islet Cell Neoplasia. *En:* Textbook of Veterinary Internal Medicine, 4ª Ed. Ettinger SJ. y Feldman EC. editors W.B. Saunders Company, 1995.
12. Nelson RW, Salisbury K. Pancreatic B-Cell Neoplasia. Saunders Manual of Small Animal Practice. Ed. Bichard y Sherding, Saunders Company. 1994: 257-262.
13. Ogilvie GK, Moore, AS. Insulinoma. Managing the Veterinary Cancer Patient. Editado por Veterinary Learning Systems Co, Inc., Trenton, New Jersey, 1995: 387-390.
14. Parent JM. Clinical Managemetn of Canine Seizures. The Veterinary Clinics of North America. WB. Saunders Company. Mayo 1988: 605-620.
15. Turnwald G, Tvedten H, Willard MD. Endocrine, Metabolic and Lipid Disorders. Small Animal Clinical Diagnosis by Laboratory Methods. WB. Saunders Company. 1989: 161-167.
16. Turnwald G, Tvedten H, Willard MD. Endocrine, Metabolic and Lipid Disorders. Small Animal Clinical Diagnosis by Laboratory Methods, 2ª Ed. WB. Saunders Company. 1994: 154-160.
17. Turnwald G, Troy GC. Hypoglicemia, carbohydrate metabolism and laboratory evaluation. The Compendium Collection. Veterinary Laboratory Medicine. Veterinary Learning Systems Company. Trenton, New Jersey, 1993: 145-153.
18. Walshaw R. Enfermedades quirúrgicas del páncreas endocrino. Texto de Cirugía de los Pequeños Animales. Ediciones Salvat, S.A, (edición original de Saunders Company). 1989: 1.962-1.968.
19. Zerbe CA. Islet Cell Tumors Secreting Insulin, Pancreatic Polipeptide, Gastrin or Glucagon. Kirk's Current Veterinary Therapy XI. WB. Saunders Company, 1992: 368-375.

Baytril en infecciones de piel y oído

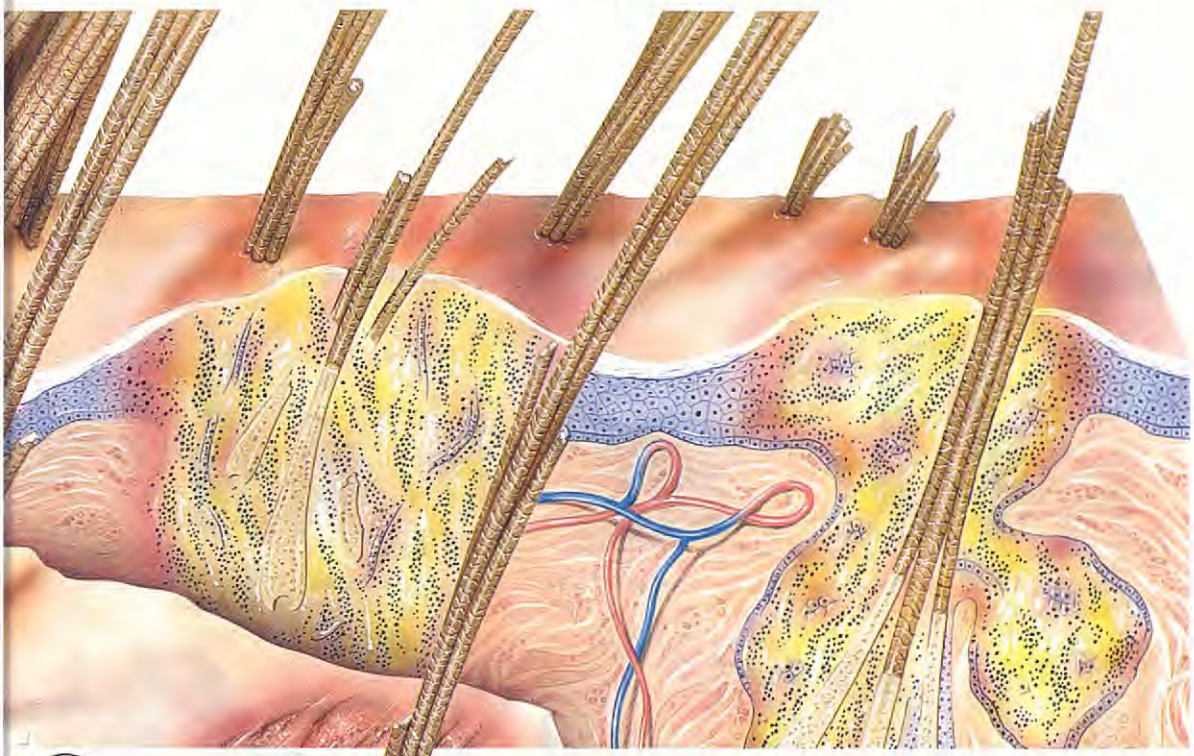

Baytril proporciona un tratamiento efectivo. El espectro de acción de Baytril cubre la mayor parte de los organismos Gram + y Gram - que se encuentran en las infecciones dermatológicas. Baytril, administrado de forma sistémica, alcanza todas las capas de la piel y se concentra en el compartimento intracelular.

La absoluta acción bactericida de Baytril y su capacidad para concentrarse en los fagocitos tiene un valor fundamental cuando se trata de pacientes inmunodeprimidos o con terapia mediante corticoides. La presencia de pus no interfiere con la eficacia de Baytril.

Baytril tambien es efectivo contra las cepas bacterianas con resistencias múltiples a los antibióticos más comunes, incluyendo los productores de ß-lactamasa.

Tanto por inyección para tratamiento inicial como oralmente para mantener el tratamiento, Baytril, con una administración diaria, proporciona la máxima eficacia terapéutica en el tratamiento de las infecciones de la piel y del oído.

Bayer

Eficacia Responsable

Baytril®

***Ficha Técnica:** para perros y gatos:* **Composición:** contiene (15, 50 y 150 mg - 2,5%) Enrofloxacina. **Indicaciones:** Antibiótico de amplio espectro con acción antimicoplásmica para el tratamiento de enfermedades infecciosas en perros y gatos, producidas por las siguientes bacterias gram-positivas y gram-negativas sensibles a la Enrofloxacina: *E. coli, Salmonella spp., Pasteurella spp., Haemophilus spp. y Staphylococcus spp.* **Contraindicaciones:** En casos de resistencia conocida a las quinolonas. Excluir del tratamiento los perros menores de doce meses o que no hayan finalizado su fase de crecimiento. **Especies de destino:** Perros y gatos. **Posología, modo y vía de administración:** Administrar por vía oral, aplicando el comprimido directamente en la boca o mezclado en el alimento. Dosificación: 5 mg de Enrofloxacina/kg p.c./día. Efectuar el tratamiento durante 5 días consecutivos. En enfermedades crónicas y de curso grave la duración del tratamiento puede ampliarse. **Presentación:** Caja de 10 y 100 comprimidos.

Purina Veter

En 300 cas
en el dia

BALANOPOSTITIS

TRAQUEITIS

Ponemos en sus manos una nueva herramienta informática que le será de extraordinaria utilidad en la práctica veterinaria. El programa de confirmación de diagnóstico **Diagnovet ® Pulso ediciones S.A.**
El software capaz de ayudarle en el proceso de aproximación al diagnóstico, a partir de la selección de los síntomas de más de **300** enfermedades. **Diagnovet ®** a partir de la sintomatología trata la información, y da como

DEMODICOSIS CANINA

PANLEUCOPENIA

QUISTE OVARICO

DERMATOSIS CON RESPUESTA AL ZINC

COCCIDIOSIS

PARVOVIROSIS CANINA

PANCREATITIS

HIPOTIROIDISMO

PROCTITIS

GLUCOSURIA RENAL

LINFOSARCOMA CANINO

HEMOBARTONELOSIS FELINA

ANEMIA APLASICA

LEISHMANIOSIS

OTITIS EXTERNA

UROLITIASIS CANINA

LORENTE ESTRATEGIAS

Diagnovet © Pulso Ediciones S.A.

ary Division

s le ayuda
gnóstico

CARDIOMIOPATIAS FELINAS

resultado una relación, de mayor a menor probabilidad, de las enfermedades, indicando la fiabilidad de la elección. Además, le facilita la **etiología, diagnóstico, tratamiento** y **pronóstico** a modo de consulta, adjuntando imágenes e hipertexto en la versión para ordenadores de altas prestaciones. En nuestra línea de servicio exclusivo, le ofrecemos este innovador programa. Sólo tiene que enviar el cupón con sus datos y recibirá amplia información.

FILARIOSIS

NEOPLASIA DE BAZO

CIRROSIS HEPATICA

ANEMIA HEMOLITICA

POLIMIOPATIA HIPOCALIEMICA FELINA

LEPTOSPIROSIS CANINA

ESOFAGITIS

HEPATOZOONOSIS CANINA

HIPERTIROIDISMO FELINO

MOQUILLO CANINO

CHLAMYDIASIS FELINA

ecorte este cupón envíelo en un obre a: "Ref. iagnovet ®, Purina eterinary Division, da. Gral. Mitre, 149 2º 8022 Barcelona"

SOLICITUD DE INFORMACION

Sí, me interesa recibir amplia información y un diskette de demostración **gratis** de **Diagnovet ®**.

Nombre _____

1er. Apellido _____ 2° Apellido _____

Clínica Veterinaria _____

Dirección _____

N° _____ Piso _____ Puerta _____

Población _____

C.P. _____ Provincia _____

Teléfono ____/_____ Fecha Nacimiento _____

Membership Purina Veterinary Division ☐ No Membership ☐

PURINA
VETERINARY DIVISION

PULSO
ediciones s.a.

DISPLASIA DE CADERA EN EL PERRO. ESTADO ACTUAL.

J. de la Fuente*, F. García**, D. Prandi**, J. Franch**, T. Peña**.

* U.M.C.V. (Unidad Móvil de Cirugía Veterinaria).
C/ Barcelona, 25.
08181 Sentmenat (Barcelona).
** Unitat de Cirurgia. Facultat de Veterinària.
Universitat Autònoma de Barcelona.
08193 Bellaterra (Barcelona).

RESUMEN.

La displasia de cadera en el perro es una patología que se presenta con relativa frecuencia en la clínica de pequeños animales. Si bien su diagnóstico es sencillo cuando la lesión ya se encuentra en una fase avanzada, en ocasiones no lo es tanto cuando aquélla se encuentra en una fase inicial en la que tanto los signos clínicos como los radiológicos no son demasiado evidentes. La importancia de realizar un diagnóstico precoz, así como la elección de la técnica quirúrgica más adecuada en cada caso, son aspectos fundamentales para poder asegurar el mejor pronóstico. En el presente trabajo se repasan los distintos aspectos de la enfermedad.

Palabras clave: Displasia; Cadera; Perro.

ABSTRACT.

Canine hip dysplasia is a relatively common problem in small animal practice. Although its diagnosis is easy in an advanced stage, it becomes harder in earlier stages when clinical signs and radiological features are not so evident. The early diagnosis, as well as the most convenient surgical technique selection, are the key points to ensure the best prognosis. This paper reviews the different aspects of hip dysplasia.

Key words: Dysplasia; Hip; Dog.

INTRODUCCIÓN.

La displasia de cadera en el perro es una enfermedad descrita por primera vez en 1935 por Schnelle[25], que, como su nombre indica, consiste en un desarrollo incorrecto de la articulación coxofemoral durante la fase de crecimiento del animal. Ello da lugar inicialmente a una grave disfunción debido a la inestabilidad y al dolor que provoca, y secundariamente a la aparición de lesiones degenerativas en dicha articulación.

Desde 1935 hasta nuestros días se han realizado numerosos estudios al respecto, y si bien se han obtenido importantes avances en determinados aspectos tales como el diagnóstico y el tratamiento, todavía quedan otros muy importantes por resolver como por ejemplo la prevención. Respecto al diagnóstico podemos decir que así como antiguamente la enfermedad sólo se diagnosticaba cuando el animal ya presentaba claros síntomas de dolor articular y avanzadas lesiones degenerativas a nivel coxofemoral, en la actualidad puede diagnosticarse de forma mucho más precoz cuando el animal se encuentra todavía en fases muy iniciales de la enfermedad en las que el dolor articular es muy poco manifiesto, en las que no existen lesiones degenerativas y en las que prácticamente el único signo de la enfermedad consiste en una inestabilidad articular[2, 4]. Respecto al tratamiento diremos que quizás sea éste el aspecto que más avances ha experimentado a lo largo de estos últimos años, pues si antiguamente éste iba encaminado únicamente a eliminar el dolor mediante reposo, antiinflamatorios y analgésicos, o bien mediante ciertas técnicas quirúrgicas como la pectinectomía o la artroplastia de excisión, en la actualidad va encaminado principalmente a prevenir la aparición de lesiones degenerativas mediante osteotomías correctivas de fémur proximal o de acetábulo[23, 26], y si estas lesiones degenerativas ya han aparecido, el tratamiento se centra en la

BIBLIOTECA FACULTAT DE VETERINÀRIA

El único alimento diseñado para limpiar los dientes de su perro mientras come

El único alimento diseñado para limpiar los dientes de su perro pequeño mientras come

Sólo existe un alimento completo para su perro, que esté diseñado para reducir el desarrollo de la gingivitis y la aparición del sarro, eliminando el mal aliento mientras come: ***Hill's* Prescription Diet* Canine t/d.****

Su croqueta de forma y fabricación únicas ha revolucionado el cuidado dental canino. Y ahora le presentamos algo ***NUEVO: Canine t/d* Mini.*** *Porque los perros pequeños tienen bocas pequeñas.*

Hill's*

Mayor elección. Mejor tratamiento

Hill's Pet Nutrition España, S.L.,
General Aranaz, 88 - 28027 MADRID
Tel. (91) 741 06 12 Fax (91) 741 32 10

* Marcas registradas utilizadas bajo licencia por Hill´s Pet Nutrition, Inc.

(*) La Brittish Veterinary Dental Association reconoce la efectividad de Hill's* Prescription Diet* Canine t/d. Este producto ha sido testado de acuerdo con los métodos aceptados en el simposio Internacional de Odontología Veterinaria de Philadelphia. U.S.A.

sustitución total de la articulación por una prótesis de cadera[1, 20].

Por contra, otros aspectos tan importantes de la enfermedad, como puede ser la prevención, continúan estando hoy en día sin resolver a pesar de los numerosos esfuerzos realizados al respecto, siendo éste precisamente el principal y más importante punto sobre el cual hay que actuar para conseguir controlar definitivamente la displasia de cadera en el perro[30].

El interés de este trabajo consiste en comentar el estado actual de la enfermedad haciendo hincapié en lo referente a su etiología, patología, diagnóstico y tratamiento.

ETIOLOGÍA.

Se considera la displasia de cadera como una enfermedad de tipo multifactorial, es decir, que para que se manifieste tienen que coincidir una serie de factores de los cuáles el principal es el genético.

Sobre este carácter genético diremos que se trata de una enfermedad hereditaria poligénica de tipo recesivo, es decir, hereditaria porque el animal nace fenotípicamente sano y conforme crece van apareciendo las lesiones, poligénica porque intervienen diversos complejos genéticos a la vez, y recesiva porque la enfermedad se manifiesta únicamente cuando es transmitida por ambos progenitores a la vez[11]. Este factor genético es el responsable de que la enfermedad se transmita de forma genotípica, aunque para que ésta se manifieste externamente en el animal, es decir de forma fenotípica, es necesaria además la influencia de otros factores, como por ejemplo la alimentación (exceso de calorías y de calcio), peso corporal (exceso de peso), desarrollo músculo-esquelético de la región pélvica (crecimiento desincronizado entre ambos tejidos), distrofia del músculo pectíneo (acortamiento, pérdida de elasticidad y fibrosis del músculo) e incorrecta orientación pélvica por anomalías vertebrales congénitas (segmentos vertebrales de transición)[13].

Por todo ello, y debido tanto al carácter recesivo como al carácter multifactorial de la enfermedad, puede entenderse que si no se produce una combinación entre estos factores pueden aparecer animales que sean sanos fenotípicamente pero que a la vez sean enfermos genotípicamente, es decir, que no manifiesten la enfermedad externamente pero que la posean a nivel de su código genético. Y aquí es donde radica el problema, es decir, que si estos animales aparentemente sanos se utilizan como reproductores puede llegar a darse el caso de que en alguno de sus descendientes se produzca la combinación de estos factores condicionantes y aparezca un animal que desarrolle la enfermedad, a pesar de haber utilizado para la cría a progenitores aparentemente sanos.

PATOLOGÍA.

Se trata de una enfermedad hereditaria, es decir que se transmite genéticamente de padres a hijos, pero que no es congénita, o sea que el animal nace con la cadera sana y es durante la fase de crecimiento cuando van apareciendo una serie de alteraciones[8]. Estas alteraciones consisten básicamente en dos fenómenos:

Por un lado se produce una elongación de las estructuras que estabilizan la articulación como son la cápsula articular, el ligamento de la cabeza del fémur y la musculatura periarticular, dando lugar todo ello a la aparición de inestabilidad articular.

Por otro lado se alteran las orientaciones espaciales de los huesos que forman la articulación, es decir del acetábulo o del fémur proximal, aunque en ocasiones pueden verse afectados ambos a la vez. Cuando esta alteración de la orientación espacial afecta al acetábulo se manifiesta en forma de hipo o hiperinclinación acetabular, y cuando afecta al fémur proximal se manifiesta en forma de anteversión o retroversión del cuello femoral, coxa vara o coxa valga. En caso de hipoinclinación acetabular, coxa vara y retroversión del cuello femoral no se producen manifestaciones clínicas, es decir, son asintomáticas por lo que no se tratarán. En cambio, en caso de hiperinclinación acetabular, coxa valga y anteversión del cuello femoral sí que se producen manifestaciones clínicas debido a las graves alteraciones a que dan lugar, por lo que sí que habrá que tratarlas. Estas graves alteraciones aparecen como consecuencia de que, debido tanto a la inestabilidad articular como a la incorrecta orientación espacial

Glucolyte Braun

La forma más fácil de hacer fluidoterapia

En la práctica clínica existen innumerables situaciones que producen deshidratación. En la mayoría de estos casos la deshidratación no es suficientemente grave como para instaurar un protocolo de fluidoterapia parenteral. Sin embargo, es importante compensar las pérdidas de electrolitos y de agua para evitar complicaciones posteriores.

Glucolyte es una solución líquida concentrada de glucosa y electrolitos de excelente palatabilidad que permite restablecer estas pérdidas de forma rápida. Su composición líquida garantiza una perfecta disolución en el agua de bebida, y una fácil dosificación y administración.

B|BRAUN

División Veterinaria
B. Braun Medical SA

ósea, las superficies articulares del acetábulo y de la cabeza femoral no contactan totalmente entre ellas durante el movimiento articular sino que lo hacen únicamente a nivel de unas pequeñas zonas de dichas superficies. Ello da lugar a que esas pequeñas zonas soporten una sobrecarga y terminen por lesionarse, apareciendo las clásicas lesiones degenerativas.

Estos dos fenómenos comentados, es decir, la inestabilidad articular y la mala orientación espacial bien del acetábulo o bien del fémur proximal, dan lugar durante una primera fase de la enfermedad (Fig. 1) a la aparición de fenómenos de tipo inflamatorio, momento en el cual aparece el dolor[14]. Si durante esta primera fase no se trata quirúrgicamente mediante una osteotomía correctiva la enfermedad sigue avanzando, entrando ya en una segunda fase (Fig. 2) caracterizada por la aparición de una serie de lesiones degenerativas tales como la destrucción del cartílago articular y del hueso subcondral (esclerosis), el engrosamiento de la cápsula articular, la elongación y engrosamiento del ligamento de la cabeza femoral y su posterior rotura, la deformación del acetábulo y de la cabeza y cuello femoral, la formación de osteófitos periarticulares y la atrofia muscular[19].

La diferenciación entre estas dos fases de la enfermedad, es decir, el antes (Fig. 1) y el después (Fig. 2) de la aparición de las lesiones degenerativas, es muy importante ya que condicionará el tipo de tratamiento quirúrgico que habrá que realizar en cada caso.

Fig. 1. Displasia coxofemoral bilateral en fase inicial, es decir, en la que todavía no han aparecido lesiones degenerativas.

Fig. 2. Displasia coxofemoral bilateral en fase avanzada, es decir, en la que ya han aparecido lesiones degenerativas.

DIAGNÓSTICO.

El diagnóstico de la displasia de cadera se realiza mediante una minuciosa exploración del animal centrada básicamente en la anamnesis, la inspección, la palpación y el examen radiológico.

En primer lugar se realiza la **anamnesis,** en la cual el propietario nos comenta el tipo de dolor que presenta el perro, y así como durante la fase inicial de la enfermedad éste suele ser de tipo agudo e intermitente, durante la fase avanzada ya es de tipo crónico y continuo. Cuando el animal se encuentra todavía en la fase inicial de la enfermedad la presencia del dolor puede encontrarse enmascarada, es decir, puede suceder que el propietario no haya observado que el animal presenta dolor sino que únicamente no se deja tocar la zona de la cadera, o que muestra una agresividad progresiva, o que no puede rascarse con las extremidades posteriores, o bien que le cuesta realizar según que tipo de movimientos como subir escaleras o subirse al coche. Estos hechos son perfectamente compatibles con un cuadro de dolor a nivel coxofemoral.

En segundo lugar se realiza la **inspección** del animal durante la marcha para comprobar si presenta algún tipo de cojera. En fases avanzadas de la enfermedad, en las que ya existen lesiones degenerativas, se observa un andar típico que consiste en dar pasos mas cortos de lo normal acompañados de pequeños saltos, consiguiendo de esta forma aligerar el peso que soporta la extremidad afectada. En estas fases avanzadas el estado de la musculatura de la zona pélvica se encuentra atrofiada.

En tercer lugar se realiza la **palpación,** centrándola en dos tipos de exámenes, uno con el animal despierto y otro con el animal bajo anestesia general. La palpación realizada con el animal despierto va encaminada principalmente a comprobar si existe o no dolor en la articulación; en cambio, la palpación realizada con el animal bajo anestesia general va encaminada a comprobar la presencia o no de inestabilidad y también la amplitud de movimientos de dicha articulación. Durante el primer examen, es decir con el animal despierto, se estudian las dos articulaciones coxofemorales empezando siempre por la menos afectada y observando la reacción del animal. Se realizan movimientos de flexoextensión y de abducción de la articulación. A un animal enfermo estos movimientos le producirán dolor; en cambio, a un animal sano, no, aunque hay que tener en cuenta que algunos animales aun sin tener dolor reaccionan de forma violenta a esta manipulación o viceversa, es decir, que a pesar de tener mucho dolor no lo manifiestan. Por ello es conveniente explorar antes otras articulaciones, incluso de la extremidad anterior, para comprobar el tipo de reacción que muestra cada animal a la exploración. En aquellos casos en los que ya existan lesiones degenerativas podrá notarse además crepitación al realizar estos movimientos. Una vez realizado el estudio de la palpación con el animal despierto se procede al estudio de la palpación con el animal anestesiado, para poder comprobar de esta forma el grado de estabilidad y la amplitud de movimientos de la articulación. Para la amplitud de movimientos se realizan movimientos de flexión, extensión, abducción, rotación interna y externa, observando si existe o no anquilosis articular. Para la estabilidad se comprueba si existe o no laxitud articular mediante la prueba de Ortolani, la cual consiste en sacar parcialmente la cabeza femoral de la fosa acetabular mediante presión y recolocarla de nuevo, siendo verificado todo ello por palpación. En caso de ser positivo significa que existe inestabilidad articular, lo cual por sí solo ya es un signo patognomónico de la enfermedad[4,22].

Finalmente, y como cuarto apartado dentro de la exploración del animal, se realiza un examen radiológico en proyección ventrodorsal con las articulaciones coxofemorales en extensión, los fémures paralelos y con las rótulas situadas en la zona centro de la tróclea femoral, abarcando desde la séptima vértebra lumbar hasta las rótulas. Ha de existir una perfecta simetría entre ambas hemipelvis e igualmente ha de obtenerse una imagen radiológica de calidad suficiente como para permitir su lectura, teniendo la precaución de que quede identificado el lado derecho o el izquierdo del animal. Es conveniente realizar dos tomas de cada proyección, ya que pequeñas variaciones en el posicionamiento del animal pueden llevarnos a un error en el momento de realizar el diagnóstico (19).

Una vez obtenida la imagen radiológica ha de procederse a su interpretación. De entre los distintos protocolos para la lectura de estas radiografías cabe destacar por un lado el desarrollado en Europa por la FCI *(Fédération Cynologique Internationale)* en 1978 y actualizado posteriormente en 1991[3], y por otro lado el desarrollado en Estados Unidos por la OFA *(Orthopedic Fundation for Animals)* en 1966 y actualizado posteriormente en 1974[5]. En 1993 Flückiger (6) desarrolló otro interesante y completo protocolo para la lectura de estas radiografías (Tabla I). Este autor aconseja que, además de realizar la clásica proyección ventrodorsal con las articulaciones coxofemorales en extensión, se realice una segunda proyección igual pero con dichas articulaciones en flexión. De todas formas hay que comentar que Flückiger no tiene en cuenta la displasia de fémur proximal, por lo que a este protocolo es aconsejable añadirle la lectura del ángulo cérvico diafisario que ronda los 140° y el ángulo de anteversión del cuello femoral que ronda los 15°[18].

Prieur[24] aconseja calcular también el ángulo de inclinación acetabular en una proyección transversa al eje longitudinal de la pelvis (Fig. 3), considerando como normales aquellos valores que se encuentren por debajo de los 50° según un eje horizontal (Fig. 4). A pesar de que este cálculo es de suma importancia ya que muestra la cobertura real que el acetábulo proporciona a la cabeza femoral, la dificultad en realizar esta proyección radiológica especialmente en perros de gran talla hace desestimar en muchas ocasiones su utilización.

Hay que hacer hincapié que en Europa, según la FCI *(Fédération Cynologique Inter-*

Tabla I. Protocolo para la lectura y evaluación de las radiografías sometidas al estudio de displasia de cadera según Flückiger. Ángulo de Norberg (αN), relación entre el centro de la cabeza femoral (CCF) y el borde acetabular dorsal (BAD), espacio interarticular (**EI**), aspecto del borde acetabular craneolateral (BACL), aspecto del hueso subcondral de la zona craneal del acetábulo (HSCA), aspecto de la cabeza femoral (CaF) y del cuello femoral (CuF), línea de Morgan (LM) (se trata de la existencia o no de osteofitos a nivel de la línea de transición entre la cabeza y el cuello femoral en su zona caudal).

αN	Relación entre el CCF y el BAD EI	BACL	HSCA	CaF CuF	LM	Puntuación	Grado de DC
> = 105°	CCF medial al BAD (> = 2 mm). **EI** estrecho y paralelo.	Paralelo a la cabeza femoral.	Fino, delgado.	CaF redonda, lisa. CuF bien demarcado.	No visible.	0	A (normal, sin signos de DC).
> = 105° con el **EI** ligeramente aumentado o bien < 105° con EI estrecho	CCF medial al BAD (1-2 mm). **EI** ligeramente divergente.	Horizontal.	Delgado.	CaF redonda. CuF poco demarcado.	No visible.	0-2	A (normal, sin signos de DC).
> = 100°	CCF superpuesto al BAD. **EI** ligeramente divergente.	Ligeramente aplanado o bien con ligera exostosis.	Ligeramente ensanchado lateralmente y ligeramente disminuido medialmente.	CaF ligeramente aplanada. CuF con ligera exostosis.	Línea fina de osteofitos (> 1 mm de anchura).	3-6	B (muy leve, reevaluarlo dentro de un año).
> = 90°	CCF lateral al BAD (1-5 mm). **EI** moderadamente divergente.	Moderadamente aplanado, ligera exostosis.	Moderadamente ensanchado lateralmente, moderadamente reducido medialmente.	CaF moderadamente aplanada. CuF ligera exostosis.	Línea de osteofitos ancha y bien definida (> 3 mm de anchura).	7-12	C (leve).
> = 80°	CCF lateral al BAD (6-10 mm). **EI** muy divergente.	Muy aplanado, moderada exostosis.	Muy ensanchado lateralmente, puede desaparecer.	CaF moderadamente aplanada. CuF moderada exostosis.	Línea de osteofitos ancha e irregular (> 3 mm de anchura).	13-18	D (moderada).
< 80°	CCF lateral al BAD (> 10 mm) o con luxación.	Ausente, gran deformación del acetábulo.	Se confunde con el borde lateral de la pelvis o ausente.	CaF muy deformada. CuF gran cantidad de osteofitos.	Línea de osteofitos incorporada a la exostosis general.	> 18	E (grave).

¿Cuál de estos pacientes será el más adecuado para el Equipo de Anestesia de su clínica veterinaria?

Con Everest lo serán todos

Los Equipos de Anestesia EVEREST le garantizan una óptima utilización en cualquiera de ellos, sean cuales sean sus necesidades.

Calidad

No pague más por un equipo más sofisticado.

Comodidad

EVEREST ha simplificado su manejo cuidando la calidad de sus componentes, estudiando la comodidad de sus accesorios y lo pone en el mercado a un precio asequible que hace de nuestro Equipo de Anestesia el más adecuado para su Clínica Veterinaria.

Nuestros Equipos de Anestesia son cómodos, prácticos y modificables.

Versatilidad

Disponemos de una gama amplia de vaporizadores y circuitos de respiración.

Experiencia

Ponemos nuestra experiencia práctica al servicio de nuestros clientes.

Un Buen Equipo, en Buenas Manos. Ni más, ni menos.

EVEREST

Tecnología Veterinaria y Médica C/Salou, 27 • 08014 Barcelona • Tel. (93) 296 51 31* • Fax (93) 421 75 08

Fig. 3. Proyección radiológica transversa al eje longitudinal de la pelvis, en la que se observa la cobertura real que el acetábulo proporciona a la cabeza femoral. (Imagen cedida por el Dr. Ramón Sever de la Unidad de Cirugía de la Facultad de Veterinaria de Zaragoza).

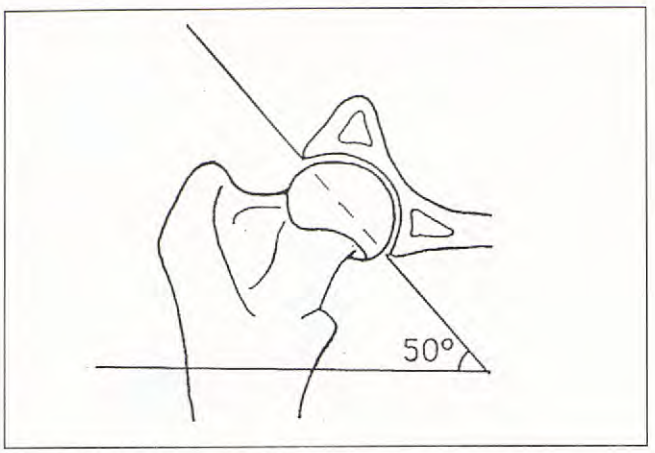

Fig. 4. Ángulo correcto de inclinación acetabular en el perro.

nationale), no puede certificarse a un perro como libre de displasia de cadera hasta los 12 meses de edad, excepto en las razas gigantes en que la edad mínima ha de ser de 18 meses. Ello significa que cualquier examen realizado a un perro de menos de 12 o 18 meses de edad (dependiendo de la raza) sólo podrá certificar que en el momento en que se realiza el examen el animal está libre de displasia de cadera, pero ello no implica que el animal no pueda manifestar la enfermedad hasta los 12 o 18 meses de edad. Por contra, en Estados Unidos, según la OFA *(Orthopedic Fundation for Animals)*, dicha certificación no puede realizarse hasta los 2 años de edad.

Fig. 5. Triple osteotomía de cadera.

TRATAMIENTO.

En el momento de plantear el tratamiento quirúrgico de un animal con displasia de cadera hay que partir de la base de si en la articulación existen o no lesiones degenerativas. Si todavía no existen tales lesiones, o bien dichas lesiones son muy leves (Fig. 1), el tratamiento indicado consistirá en realizar osteotomías correctivas, ya sean de acetábulo (Fig. 5) o bien de fémur proximal (Fig. 6). Si por el contrario ya existen tales lesiones (Fig. 2) se optará por realizar artroplastias, bien de excisión (Fig. 7) o de sustitución (Fig. 8). Otro factor condicionante que también hay que tener muy en cuenta en el momento de decidir el tipo de tratamiento es la laxitud articular, ya que una articulación en la que exista una gran laxitud articular (Fig. 9) no será candidata a una osteotomía correctiva sino que lo será a una artroplastia[7].

En aquellos casos en los que se decida realizar una osteotomía correctiva, es decir en aquellos casos en los que todavía no existan lesiones degenerativas y en los que el grado de laxitud articular sea moderado (Fig. 1), hay que determinar si la alteración afecta al acetábulo o bien afecta al fémur proximal. Como hemos comentado anteriormente, tanto la hipoinclinación acetabular, la coxa vara, como la retroversión del cuello femoral no provocan alteraciones funcionales, por lo que no se tratarán. En cambio, la hiperinclinación acetabular, la coxa valga, y la anteversión del cuello femoral sí que provocan

Fig. 6. Osteotomía intertrocantérica.

Fig. 8. Artroplastia de sustitución. (Imagen cedida por los Profesores U. Matis y R. Köstlin de la Unidad de Cirugía de la Facultad de Veterinaria de Munich).

Fig. 7. Artroplastia de escisión.

Fig. 9. Displasia de cadera bilateral en la que existe una gran laxitud articular.

graves alteraciones, por lo que deberán ser tratadas.

Si nos encontramos ante una hiperinclinación acetabular, es decir, que el ángulo de inclinación acetabular sea mayor de 50° (Fig. 4), el tratamiento consistirá en realizar una triple osteotomía de cadera (Fig. 5). Esta técnica consiste en liberar el acetábulo de sus tres fijaciones óseas (ilion, isquion y pubis), colocarlo a continuación con una inclinación suficiente como para que proporcione una correcta cobertura a la cabeza del fémur y estabilizarlo finalmente mediante una placa de osteosíntesis colocada en el ilion y con un cerclaje en el isquion[26].

Si se trata de una coxa valga, es decir, de que el ángulo cérvico diafisario sea mayor de 140°, o bien si se trata de una anteversión del cuello femoral, es decir, de que el ángulo de anteversión sea mayor de 15°, habrá que realizar una osteotomía intertrocantérica (Fig. 6). Esta técnica consiste en practicar una osteotomía justo por encima del trocánter menor de fémur, a continuación realizar una ostectomía en cuña del fragmento proximal y finalmente estabilizarlo mediante una placa de osteosíntesis[23].

Por contra, si ya existen lesiones degenerativas (Fig. 2) o bien el grado de laxitud articular es muy marcado (Fig. 9), el tratamiento indicado consistirá en realizar una artroplastia de excisión en aquellos casos en que el animal no supere los 15-20 kg, o bien una artroplastia de sustitución en aquellos casos en los que el animal supere los 15-20 kg.

La artroplastia de excisión consiste en elimi-

nar la cabeza y el cuello femoral (Fig. 7) con lo que, a pesar de que la amplitud de movimientos queda limitada aproximadamente en un 25 %, se consigue eliminar el dolor[29].

La artroplastia de sustitución consiste en eliminar tanto la cabeza y cuello femoral como el acetábulo, y sustituirlos por unos componentes protésicos (Fig. 8). Mediante esta técnica se consigue eliminar el dolor y además se conserva el 100 % de la amplitud de movimientos de la articulación. En la actualidad el tipo de prótesis total de cadera más utilizada es la modular, es decir que el componente femoral consta de dos módulos, por un lado la cabeza femoral y por otro lado el vástago femoral[21].

DISCUSIÓN.

El control de la displasia de cadera en el perro ha de ir encaminado principalmente a la prevención de la enfermedad[30]. Existen países, como por ejemplo Suecia, en los que se han realizado verdaderos esfuerzos para intentar conseguir su erradicación obteniendo muy buenos resultados[9]. Para ello hay que conseguir la cooperación conjunta de tres elementos como son el criador, el veterinario y el propietario del animal. El criador ha de proceder a una minuciosa y estricta selección de los reproductores que utiliza para la cría, descartando tanto los animales que padezcan la enfermedad como los que sean sospechosos de padecerla debido a sus antecedentes familiares, aunque se trate de animales de gran valor económico. En segundo lugar, el veterinario, por un lado, tiene que conocer lo suficientemente la enfermedad como para poder realizar diagnósticos precisos y evitar de esta forma que animales con cuadros leves puedan pasar inadvertidos, y por otro lado, ha de aconsejar a los criadores y a los propietarios para que no utilizen estos animales enfermos como reproductores debido a las nefastas consecuencias que ello puede acarrear. Por último, el propietario, al igual que el criador, es el que decidirá si utilizar o no el animal como reproductor, de ahí la gran importancia del veterinario a la hora de hacerle comprender el grave problema de que se trata.

Hay que hacer hincapié en distinguir claramente los dos estadios o fases por las que evoluciona la enfermedad, que son el antes y el después de que aparezcan lesiones degenerativas a nivel de la articulación. Esto es decisivo tanto a la hora de realizar el diagnóstico como a la hora de decidir qué tratamiento es el más adecuado.

Respecto al diagnóstico hay que tener en cuenta que, si bien en ocasiones los signos son muy claros (cojera, atrofia muscular de la zona pélvica, imposibilidad de realizar ciertos ejercicios, dolor a la manipulación, coxartrosis) y consiguientemente resulta sencillo realizar dicho diagnóstico, en otras ocasiones es realmente difícil llegar a diagnosticar la enfermedad, sobre todo en los estadíos iniciales de la misma. En el momento de realizar el diagnóstico hay que tener en cuenta por un lado que no siempre aparecen juntos todos los signos característicos de la enfermedad, es decir la inestabilidad, el dolor, la disfunción y la coxartrosis, y por otro lado, que en ocasiones estos signos están presentes pero es difícil llegar a evidenciarlos (14). Vamos a continuación a detallar estos cuatro signos característicos de la enfermedad:

Sobre la inestabilidad articular diremos que actualmente este concepto está tomando cada vez más importancia dentro del diagnóstico precoz de la enfermedad, ya que se le considera como el primer signo que aparece en estas caderas displásicas[15]. En ocasiones pueden encontrarse animales con un ligero dolor, sin signos radiológicos, pero con el signo de Ortolani positivo, o lo que es lo mismo, con inestabilidad articular. Si estas articulaciones inestables no son tratadas con urgencia mediante osteotomías correctivas, evolucionarán con toda probabilidad hacia una coxartrosis[17, 26].

Sobre el dolor diremos que si bien en ocasiones su presencia es muy clara, en otras ocasiones pueden plantearse serias dudas de si la respuesta que obtenemos del animal durante la manipulación se corresponde realmente con el cuadro de dolor que sufre o no. Por ejemplo, cuando un animal ofrece resistencia y se queja mucho al realizarle movimientos de flexo-extensión y abducción de la articulación pero es difícil determinar si ello es debido a que siente dolor o bien es debido a que rehusa dejarse manipular por un extraño. Por contra, en otras ocasiones hay animales que tienen dolor en la articulación pero que

Hay distintas fórmulas para reconocer a un líder en dietas terapéuticas

Durante los últimos años, CNM ha desarrollado los productos más específicos y eficaces para ayudar al veterinario en la prescripción y tratamiento dietético.

Fórmula UR: evita la formación de cálculos de estruvita y controla la tendencia a la obesidad.

Fórmula NF para ayudar a los gatos con insuficiencia renal. Su extraordinaria palatabilidad, superior a la de muchos alimentos para animales sanos, asegura que el gato come bien, y se alimenta correctamente.

Fórmula OM ofrece además de una dieta, un programa completo para ayudarle a conseguir un resultado óptimo en perros y gatos con problemas de obesidad.

Fórmula EN: contiene ingredientes ricos en cadenas medias de triglicéridos fácilmente metabolizables. Resulta muy efectiva en cachorros y perros con transtornos gastrointestinales.

Fórmula DCO: la primera dieta desarrollada específicamente para perros con diabetes y colitis.

La innovadora Fórmula FELINE EN es la primera dieta específica para transtornos gastrointestinales de gatos. Se presenta en bolsitas que aseguran la esponjosidad del alimento.

¿No es hora de probar la eficacia? Llámenos al **900 210 193** y le informaremos sobre las múltiples ventajas que le ofrecen nuestros productos exclusivos.

Purina® CNM Clinical Nutrition Management® brand VETERINARY DIETS

no lo manifiestan claramente durante el examen debido a la situación de estrés que sufren en esos momentos. En todos estos casos es conveniente realizar la exploración generalizada de otras articulaciones y observar la respuesta del animal.

Sobre la disfunción, al igual de lo que sucede con el dolor, también diremos que si bien en ocasiones su presencia es evidente, en otras ocasiones es difícil llegar a detectarla. Por ejemplo, existen casos en los que la disfunción consiste únicamente en que el animal no puede subir al coche, o bien que no quiere jugar con otros perros. Estos pequeños detalles hay que obtenerlos del propietario durante la anamnesis, ya que aunque parezca que no tienen importancia en ocasiones son el punto de partida del diagnóstico precoz de la enfermedad.

Sobre la coxartrosis diremos que su determinación se realiza principalmente a través del examen radiológico. En este apartado hay que volver a recordar las dos fases por las que atraviesa la enfermedad, la primera en la que todavía no existen lesiones degenerativas y la segunda en la que ya han aparecido dichas lesiones. Al igual que sucedía en los anteriores apartados, la dificultad en la interpretación del examen radiológico se nos plantea cuando nos encontramos ante animales en los que los signos de la enfermedad no son demasiado evidentes, es decir, cuando se encuentran en la primera fase de la enfermedad en la que todavía no han aparecido lesiones degenerativas[14]. En estos casos, en el momento de estudiar las imágenes radiológicas resulta de gran ayuda seguir los distintos protocolos desarrollados para tal fin, entre los cuáles destacamos el descrito por Flückiger[6]. Este protocolo está desarrollado a partir de los descritos en Europa por la F.C.I. *(Fédération Cynologique Internationale)* en 1978 y el descrito conjuntamente por la *British Veterinary Association* y la *German Shepherd Dog Improvement Foundation* en 1978, intentando simplificar los criterios de ambos e introduciendo conceptos como son la estabilidad articular y la línea de Morgan.

Distintos autores discuten la eficacia del estudio radiológico de la displasia de cadera en la tradicional proyección ventrodorsal con las articulaciones coxofemorales en extensión y los fémures paralelos, si éste no va acompañado de un estudio de la estabilidad de la articulación. Ello es debido a que al examinar estas radiografías puede suceder que animales en los que todavía no hayan aparecido alteraciones a nivel óseo y en los que el único signo de la enfermedad sea una laxitud articular, sean diagnosticados como libres de la enfermedad ya que dicha laxitud en ocasiones no queda reflejada en este tipo de imágenes radiológicas. Por ello proponen la necesidad de realizar conjuntamente a estos estudios radiológicos otras tomas en las que se provoque una distracción de la articulación[2,27,28]. Otros autores comentan también que en el momento de valorar la laxitud articular que existe en una imagen radiológica hay que tener en cuenta si el animal se encuentra despierto, sedado o bajo anestesia general, ya que las imágenes obtenidas en cada caso pueden ser muy distintas[16].

Dentro de este apartado del diagnóstico por radiología hay que hacer alguna consideración: en primer lugar, que si bien la displasia de cadera es la principal causa de coxartrosis en el perro, podemos encontrar casos en los que dicha lesión degenerativa haya sido provocada por otro tipo de enfermedades como por ejemplo artritis sépticas, artritis inmunomediadas de tipo erosivo, necrosis isquémicas de la cabeza femoral, fracturas no tratadas de acetábulo o de cabeza femoral, e incluso coxartrosis de tipo senil. Por ello, en ocasiones, al diagnosticar una coxartrosis puede caerse en el error de atribuirle la etiología a una displasia de cadera cuando quizás haya sido otro el agente causal. La otra consideración a destacar consiste en que en perros de razas de gran talla, como por ejemplo el Mastín español, Montaña de los Pirineos y Terranova, la anatomía de sus caderas puede inducir a confusión en el momento de realizar el diagnóstico radiológico. Ello es debido a que en estas razas la anatomía de una articulación coxofemoral sana difiere en algunos aspectos de la anatomía de una articulación coxofemoral sana de razas de menos talla, como por ejemplo el Pastor alemán, Pastor belga, Labrador, Boxer y Golden Retriever.

Dentro del apartado del tratamiento quirúrgico de la displasia de cadera conviene destacar que, si bien existe acuerdo unánime en el tratamiento más indicado de los animales en los que ya existen lesiones degenerativas, en

ocasiones se discute cuál es el mejor tratamiento para aquellos casos en los que todavía no han aparecido dichas lesiones.

En aquellos casos en los que ya existe coxartrosis la pauta a seguir consiste en realizar artroplastias de excisión en animales de menos de 15-20 kg y artroplastias de sustitución en animales de más de 15-20 kg. En la artroplastia de excisión se elimina la cabeza y cuello femoral, con lo que la articulación coxofemoral queda transformada en una seudoartrosis. Siempre y cuando se respeten los límites del peso, el pronóstico es muy bueno en lo referente al dolor, aunque en lo que respecta a la amplitud de movimientos ésta queda limitada aproximadamente en un 25%[12] . En la artroplastia de sustitución se elimina tanto la cabeza y cuello femoral como el acetábulo, siendo reemplazados por componentes protésicos. El pronóstico es muy bueno, obteniéndose porcentajes que oscilan entre el 85% y el 95%, dependiendo de los autores[21]. Una vez colocada la prótesis, el animal vuelve a disponer de una articulación totalmente indolora que además le permite realizar un 100% de movimientos. Aún tratándose de animales con coxartrosis bilateral se ha observado que en un 80-95% de los casos, dependiendo de los autores[21], tras realizar la artroplastia de sustitución de un lado el animal recobra la funcionalidad, de tal forma que hace innecesaria la sustitución de la articulación contralateral. Hay que tener en cuenta no obstante que esta cirugía tiene una serie de limitaciones como pueden ser la edad del animal (ha de ser mayor de 10 meses), la presencia de enfermedades de tipo sistémico o la presencia de patologías osteoarticulares a nivel lumbar, lumbosacro o bien sacroilíaco[1, 20, 21].

Por contra, en aquellos casos de displasia de cadera en los que todavía no existen lesiones degenerativas en la articulación coxofemoral, sí que se discute en ocasiones el tipo de tratamiento más indicado. Por un lado, ciertos autores aconsejan realizar osteotomías correctivas para evitar la aparición de lesiones degenerativas[10, 17, 26], y por contra, otros autores aconsejan no hacer este tipo de cirugías correctivas sino que aconsejan esperar a que aparezcan lesiones degenerativas y realizar entonces artroplastias de excisión o de sustitución en función del peso del animal[20]. Los defensores de practicar osteotomías correctivas argumentan que mediante este tipo de tratamiento el animal conserva su propia articulación, que es una cirugía menos agresiva, que no existen las graves y temidas complicaciones que pueden aparecer tras colocar una prótesis total (infección, luxación, aflojamiento de alguno de sus componentes), y que si finalmente, con el paso del tiempo, el animal desarrolla lesiones degenerativas siempre puede optarse por realizar una artroplastia. Por otro lado, los defensores de realizar artroplastias de escisión o de sustitución como único tratamiento, argumentan que en el pasado se realizaron numerosas osteotomías correctivas que posteriormente fracasaron y que tuvieron que ser reparadas mediante artroplastias, por lo que no tiene sentido realizar este tipo de cirugías correctivas si finalmente el animal tiene que terminar siendo sometido a una artroplastia. Sobre este aspecto hay que hacer constar que el alto número de fracasos que se obtuvieron en la década de los 80 tras realizar este tipo de osteotomías correctivas, se debió en gran parte a la mala selección de los pacientes, ya que se consideraban como aptos a animales en los que ya existían lesiones degenerativas o bien animales en los que existía una excesiva laxitud articular. Ello vino influido por un lado, por la falta de resultados a largo plazo que se tenían de este tipo de cirugía, y por otro lado, porque existían muy pocos cirujanos que realizaran en aquellos tiempos artroplastias de sustitución, con lo cual la osteotomía correctiva quedaba como única opción quirúrgica para aquellos animales de más de 15-20 kg.

CONCLUSIONES.

El papel del veterinario frente al problema de la displasia de cadera en el perro se centra fundamentalmente en dos aspectos:

En primer lugar, y más importante en el asesoramiento de los criadores y de los propietarios de animales enfermos o bien sospechosos de ser portadores asintomáticos de la enfermedad, en que no utilicen estos animales como reproductores debido a las nefastas consecuencias que ello puede acarrear.

En segundo lugar, en el correcto conoci-

miento de la enfermedad para poder realizar diagnósticos precoces, es decir, en la detección de aquellos animales que sufren la enfermedad y que todavía no han desarrollado lesiones degenerativas. Con ello puede optarse por practicar osteotomías correctivas, evitando de esta forma la aparición de artrosis en estas articulaciones. Si por contra el animal ya ha desarrollado lesiones degenerativas o bien, el grado de laxitud articular es muy grande, hay que proponer al propietario la opción de la artroplastia bien de excisión o bien de sustitución, en función del peso del animal.

BILIOGRAFÍA.

1. Bardet JF, Matis U. La prothèse totale cimentée de la hanche chez le chien. *Pract Méd et Chir Anim Compag* 1990; 25 (4): 457-462.
2. Belkoff SM, Padgett G, Soutas-Little RW. Development of a device to measure canine coxofemoral joint laxity. *V.C.O.T.* 1989; 1: 31-36.
3. Brass W. Hüftgelenkdysplasie und ellbogenerkrankung im visier der Federation Cynologique Internationale. *I. Kleintierpraxis.* 1993; 38: 194.
4. Chalman JA, Butler HC. Coxofemoral joint laxity and the Ortolani sign. *J Am Anim Hosp Assoc* 1985; 21: 671-676.
5. Corley EA, Hogan PM. Trends in hip dysplasia control: analysis of radiographs submitted to the Orthopedic Fundation for Animals, 1974-84. *J Am Vet Med Assoc* 1985; 187 (8): 805-809.
6. Flückiger M. Die standardisierte beurteilung von rontgenbildern von hunden auf huftgelenksdysplasie. *Kleintierpraxis.* 1993; 38: 693-702.
7. Fox SM, Burns J, Burt J. Treating the dysplastic hip: the first steps to follow. *Vet Med* 1987; 82 (7) :701-708.
8. Frost HM. Pathogenesis of congenital hip dysplasia (CDH). A proposal. *V.C.O.T.* 1989; 1: 1-10.
9. Henricson B, Ljunggren G, Olsson SE. Canine hip dysplasia in Sweden. Incidence and genetics. *Acta Radiol Suppl* 1972; 319: 175-180.
10. Hohn RB, Janes JM. Pelvic osteotomy in the treatment of canine hip dysplasia. *Clin Orthop* 1969; 62: 70-78.
11. Leighton EA, Linn JM, Willham RL, Castleberry MW. A genetic study of canine hip dysplasia. *Am J Vet Res* 1977; 38 (2): 241-244.
12. Lippincott CL. Excision arthroplasty of the femoral head and neck. *Vet Clin North Am Small Anim Pract* 1987; 17: 857-871.
13. Lust G, Farrell PW. Hip dysplasia in dogs: the interplay of genotype and environment. *Cornell Vet* 1977; 67: 447-466.
14. Lust G, Summers BA. Early asymptomatic stage of degenerative joint disease in canine hip joints. *Am J Vet Res* 1981; 42 (11): 1.849-1.855.
15. Lust G, Williams AJ, Burton-Wurster N, Pijanowski GJ. Joint laxity and its association with hip dysplasia in Labrador Retrievers. *Am J Vet Res* 1993; 54 (12): 1.990-1.999.
16. Madsen JS, Svalastoga E. Effect of anaesthesia and stress on the radiographic evaluation of the coxofemoral joint. *J Small Anim Pract* 1991; 32: 64-68.
17. Mclaughlin RM Jr, Miller CW. Evaluation of hip joint congruence and range of motion before and after triple pelvic osteotomy. *V.C.O.T.* 1991; 3: 65-69.
18. Montavon P, Hohn R, Olmstead M. Inclination and anteversion angles of the femoral head and neck in the dog. *Vet Surg* 1985; 14: 277-282.
19. Morgan JP, Stephens M. *En:* Radiographic diagnosis and control of canine hip dysplasia, Iowa University Press/Ames. 1985: 36-46, 46-58.
20. Olmstead ML. Total hip replacement. *Vet Clin North Am Small Animal Pract* 198; 17 (4): 943-955.
21. Olmstead ML. Canine cemented total hip replacements: State of the art. *J Small Anim Pract* 1995; 36: 395-399.
22. Ortolani M. Un segno poco noto: sua importanza per la diagnosi precoce di sublussazioni congenite. *Pediatria* 1937; 45: 125-136.
23. Prieur WD. Intertrochanteric osteotomy in the dog: theoretical consideration and operative technique. *J Small Anim Pract* 1987; 28: 3-20.
24. Prieur WD, Bruse S. Zum problem der flachen pfanne beim hund. *Kleintierpraxis.* 1988; 33: 253-260.
25. Schnelle GB. Some new diseases in the dog. Talk to New York City Vet. Med. Assoc. Quoted by Howard Nobel: what radiology does for dogs. *Am Kennel Gaz* 1935; 52: 25-26.
26. Slocum B. Pelvic osteotomy technique for axial rotation of the acetabular segment in dogs. *J Am Vet Med Assoc* 1986; 22: 331-338.
27. Smith GK, Biery DN, Gregor TP. New concepts of coxofemoral joint stability and the development of a clinical stress-radiographic method for quantitating hip joint laxity in the dog. *J Am Vet Med Assoc* 1990; 196 (1): 59-70.
28. Smith GK, Gregor TP, Rhodes WH. Coxofemoral joint laxity from distraction radiography and its contemporaneous and prospective correlation with laxity, subjective score, and evidence of degenerative joint disease from conventional hip extended radiography in dogs. *Am J Vet Res* 1993; 54: 1.021-1.042.
29. Spruell JSA. Excision arthroplasty as a method of treatment of hip joint disease in the dog. *Vet Rec* 1961; 73: 573-576.
30. Wease GN, Corley EA. Control of canine hip dysplasia: current status. *Kal Kan Forum* 1985; 4: 80-88.

La innovación en el tratamiento de la Queratoconjuntivitis Seca

Nuevo

OPTIMMUNE®

Síntomas

LE HARA LLORAR DE ALEGRIA

OPTIMMUNE®

Pomada oftálmica al 0,2% de Ciclosporina

Es un nuevo concepto para el tratamiento de la Queratoconjuntivitis Seca formulado en pomada, que permite tratar la enfermedad de forma específica.

- **Aumenta la producción de lágrimas.**
- **Efecto antiinflamatorio e inmunomodulador.**
- **Mejora los síntomas clínicos.**
- **Suprime el dolor y no tiene efectos secundarios.**
- **EFICACIA DEMOSTRADA: Los resultados se observan desde la primera semana.**

Schering-Plough
Animal Health Special Pet®

Km. 36 Ctra Nacional I. San Agustín de Guadalix (Madrid).
Tels.: 841 82 50 - 571 10 56 Fax .: 841 91 83

ESTUDIO DE LOS PARÁMETROS ENDOSCÓPICOS EN 48 PERROS CON COLITIS LINFOPLASMOCITARIA.

F. Rodríguez Franco, A. Sainz Rodríguez, I. Mayoral Palanca, M.A. Tesouro Díez.

Departamento de Patología Animal II.
Facultad de Veterinaria.
Universidad Complutense de Madrid.
28040 Madrid.

RESUMEN.

En el presente trabajo se realiza un estudio en cuarenta y ocho perros, sobre los hallazgos endoscópicos que caracterizan a la colitis linfoplasmocitaria. La colitis linfoplasmocitaria es una enfermedad difusa que afecta en mayor o menor grado a todas las porciones del colon. Sin embargo, los resultados del estudio demuestran que el colon descendente y el colon transverso tienen mayor predisposición a presentar úlceras y erosiones, y por tanto, también a la posterior presentación de zonas de fibrosis.

Palabras clave: Endoscopia; Colitis linfoplasmocitaria; Perro.

ABSTRACT.

In this paper the gross endoscopic appearance of lymphocytic-plasmocytic colitis was studied in forty-eight dogs. Lymphocytic-plasmocytic colitis is a diffuse disease involving all the colonic portions. Nevertheless, the results of our study showed that descending and transverse colon were particularly prone to develop ulcerative and consequent fibrotic lesions.

Key words: Endoscopy; Lymphocytic-plasmocytic colitis; Dog.

INTRODUCCIÓN.

La colitis linfoplasmocitaria es una enfermedad inflamatoria del intestino grueso, de carácter crónico, que ha sido frecuentemente descrita en el perro. Numerosos autores coinciden en destacar este proceso, como el de mayor incidencia dentro de los procesos inflamatorios crónicos de intestino grueso que dan lugar a una diarrea en la especie canina [2, 4, 6, 21, 24].

La etiología de la colitis linfoplasmocitaria canina es hasta el momento incierta. Se han propuesto diferentes hipótesis respecto a sus causas etiológicas: alérgica-dietética, bacteriana, parasitaria e inmunológica [7, 12, 13, 19, 20, 25]. Actualmente, la hipótesis inmunológica parece ser la más aceptada, pudiendo ser esta enfermedad una respuesta inmunitaria frente a una gran variedad de antígenos (etiología inmunológica multifactorial), incluidos bacterias, componentes de la dieta, parásitos, etc. [10, 17].

La diarrea que aparece en el curso de la colitis linfoplasmocitaria del perro es consecuencia de un doble mecanismo patogénico: una reducción en la absorción de agua y electrolitos, junto a un desorden en la motilidad colónica. La reducción en la absorción de agua y electrolitos tiene lugar principalmente en las porciones de colon ascendente y colon transverso, dando lugar a unas heces más fluidas. Por otra parte se produce una pérdida de la motilidad normal colónica, de tal forma que surgen múltiples marcapasos dando lugar a movimientos intestinales frecuentes, que se manifiestan con tenesmo intestinal y emisión de pequeñas cantidades fecales. Además, como consecuencia del proceso inflamatorio de la mucosa colónica, que da lugar a un engrosamiento de dicha mucosa, se produce un aumento de la secreción de moco por parte de las células en copa. Posteriormente puede haber una pérdida del epitelio superficial, originando así la salida de sangre a la luz colónica [18].

Aunque la sintomatología clínica de esta enfermedad puede variar de unos animales a otros, dependiendo de lo prolongado y activo que sea el proceso, todos ellos desarrollan una sintomatología típica de diarrea crónica de intestino grueso, con los siguientes signos: aumento moderado o severo de la frecuencia de defecación, heces más o menos líquidas de pequeño volumen, presencia de tenesmo intestinal, presencia de moco en heces y hematoquecia [7, 11, 16, 17].

Habitualmente el hemograma y los estudios bioquímicos de la sangre desprenden resulta-

dos de normalidad. Los análisis de las heces de los animales afectados, tanto a nivel bacteriológico de patógenos, como a nivel parasitológico, son negativos. Los estudios radiológicos, simples o de contraste, nos informan de la zona o zonas del colon que están más afectadas, pero no nos permiten realizar un diagnóstico diferencial de la colitis linfoplasmocitaria canina, frente a otros procesos patológicos del colon, que cursan con diarrea crónica.

Para efectuar un diagnóstico correcto de esta enfermedad inflamatoria crónica, es necesaria la realización de una colonoscopia y biopsia. El estudio histopatológico de la biopsia pone de manifiesto el infiltrado de linfocitos y células plasmáticas que definen esta enfermedad [18, 23]. La imagen endoscópica de la colitis linfoplasmocitaria canina es la de un proceso inflamatorio, que afecta generalmente a toda la extensión de la mucosa colónica, y donde se observa la presencia de soluciones de continuidad (úlceras y erosiones) en mayor o menor grado. [1, 3, 5, 6, 8, 9, 13-15, 18].

El objetivo principal de este trabajo es establecer los parámetros endoscópicos más característicos de la colitis linfoplasmocitaria en el perro, además de realizar un estudio de la distribución de dichos parámetros en las diferentes porciones colónicas (colon descendente, colon transverso y colon ascendente).

MATERIAL Y MÉTODOS.

Animales utilizados.

En el presente estudio se han utilizado un total de 48 perros, de diferentes razas, edades y sexos, que acudieron a las consultas de Patología Animal II de la Facultad de Veterinaria de Madrid. Estos perros presentaban una sintomatología de diarrea crónica de intestino grueso y fueron diagnosticados de colitis linfoplasmocitaria (Tabla I).

En todos los casos se realizó, tras la exploración clínica, un estudio bacteriológico de patógenos y parasitológico de las heces para descartar enfermedades bacterianas y/o parasitarias que pudieran ser la causa de dicho proceso diarreico. Además, en estos animales se realizó un hemograma completo, así como pruebas de funcionalidad hepática, pancreática y renal, para descartar posibles enfermedades de estos órganos que pudieran dar origen a esa diarrea crónica.

Estos 48 perros fueron diagnosticados de colitis linfoplasmocitaria mediante examen endoscópico del colon y biopsia. El estudio histopatológico del colon en todos los casos reveló la presencia de un infiltrado inflamatorio de linfocitos y células plasmáticas, así como la presentación de alteraciones vasculares (edema y linfangiectasia).

Materiales y metodología endoscópica.

Para la realización de la colonoscopia se siguió el siguiente protocolo: a los animales se les suprimió la ingestión de alimentos 48 horas antes de la exploración, y 12 horas antes se les suprimió la toma de agua. Para la limpieza preendoscópica del colon se administraron laxantes osmóticos por vía oral (soluciones de polietilenglicol), o por vía rectal (enemas de fosfato disódico), o por ambas vías simultáneamente.

Previamente a la exploración endoscópica del colon, los animales fueron tranquilizados con una mezcla de propionil-promacina (0,2 mg/kg p.v., diazepam (0,2 mg/kg p.v.) y sulfato de atropina (0,01 mg/kg p.v.), por vía intramuscular.

Los endoscopios utilizados, según tamaño del animal, fueron: el VFS-3 de Schott Fiber Optics (de 115 cm de longitud y 13,4 mm de diámetro), el VFS-5 de Schott Fiber Optics (de 125 cm de longitud y 9,9 mm de diámetro) y el FG-100FP de Fuginon (de 100 cm de longitud y 9 mm de diámetro). La toma de muestras de la mucosa colónica para su posterior estudio histopatológico se realizó con una pinza de biopsia de 160 cm de longitud y 1,8 mm o 2,2 mm de diámetro, en función del endoscopio utilizado.

Las exploraciones endoscópicas se realizaron con el animal situado en decúbito lateral izquierdo. El trayecto explorado fue la totalidad del colon (colon descendente, transverso y ascendente), y durante la exploración se tomaron de 6 a 10 muestras biópsicas de distintos puntos de la mucosa colónica.

Parámetros endoscópicos estudiados.

Los parámetros endoscópicos estudiados

Tabla I. Animales utilizados para el estudio (perros diagnosticados de colitis linfoplasmocitaria).

Caso clínico	Raza	Sexo	Edad
1	P. alemán	M	2
2	Pequinés	H	7
3	Mestizo	M	8
4	Setter i.	M	6
5	Mestizo	M	12
6	P. alemán	M	3
7	Bobtail	M	3
8	Mestizo	H	8
9	Collie	M	2
10	Siberian Husky	M	3
11	Teckel	M	2
12	Cocker	H	9
13	Cocker	H	5
14	Samoyedo	M	5
15	P. alemán	M	9
16	P. alemán	M	4
17	P. alemán	M	6
18	Collie	M	3
19	Boxer	H	2
20	Pinscher	M	9
21	Mestizo	M	10
22	P. alemán	M	6
23	Golden Ret.	M	7
24	Cocker	M	3
25	P. alemán	M	7
26	Teckel	M	4
27	Siberian Husky	M	2
28	Pequinés	M	7
29	P. alemán	M	6
30	P. alemán	H	2
31	Fox Terrier	M	4
32	P. alemán	H	3
33	Braco	M	3
34	Alaska Malamute	M	5
35	Schnauzer	M	5
36	Mestizo	H	3
37	Dogo	M	7
38	Mestizo	H	4
39	Beagle	M	4
40	Mestizo	M	4
41	Yorkshire	M	10
42	Mastín	M	5
43	Mestizo	H	9
44	Mestizo	M	4
45	Setter i.	M	8
46	P. alemán	M	7
47	Pinscher	M	6
48	Mestizo	H	8

en el presente trabajo son aquellos relacionados con el proceso inflamatorio crónico de colon que aparece en esta enfermedad [26]. De tal forma, han sido valorados:

- Disminución de la luz colónica.
- No visualización de la vascularización submucosal.
- Engrosamiento evidente de la mucosa.
- Aspecto de la mucosa (hiperémica o congestiva).
- Presencia de úlceras.
- Presencia de erosiones.
- Presencia de zonas de fibrosis.
- La existencia o no de sangrado activo en el momento de la realización de la colonoscopia.

RESULTADOS.

Los resultados obtenidos en cuanto a los parámetros endoscópicos encontrados en los 48 perros estudiados con colitis linfoplasmocitaria vienen recogidos en la Tabla II. Así mismo, se ha realizado un estudio en cuanto a su distribución en las diferentes porciones del colon, quedando estos datos reflejados en la Tabla III.

DISCUSIÓN.

Hemos observado que las imágenes endoscópicas de los casos clínicos de nuestro estudio presentaban las características típicas de un proceso inflamatorio crónico, descritas por los diferentes autores consultados [3, 6, 8, 9, 13, 18], aunque no todas ellas se han presentado de una forma constante. Las porciones colónicas más afectadas han sido en todos los casos, independientemente del tipo de lesión, el colon transverso y sobre todo, el colon descendente.

Los resultados de nuestro estudio muestran que todos los casos han presentado como mínimo cuatro alteraciones en la observación endoscópica. En ningún caso hemos podido comprobar un colon con aspecto endoscópico normal, que luego por biopsia revelase la presencia del proceso inflamatorio; este hecho se puede atribuir a que todos los animales estudiados padecían el proceso diarreico durante un tiempo superior a tres semanas.

En todos los casos estudiados se ha podido observar endoscópicamente un engrosamiento de la mucosa, aspecto congestivo, pérdida de visualización del sistema vascular de la submucosa y disminución de la luz colónica (Tabla II). Estos cuatro parámetros endoscópicos que se han presentado en el 100 % de los casos estudiados, han afectado en mayor o menor grado a las tres porciones colónicas (colon descendente, colon transverso y colon ascendente), siendo el colon descendente el que presentaba una mayor intensidad de lesiones [5, 14, 24] (Figs. 1, 2 y 3).

32 CONGRESO NACIONAL DE A.V.E.P.A.

SEVILLA, PALACIO DE CONGRESOS
2, 3, 4 Y 5 DE OCTUBRE DE 1997



A.V.E.P.A.

ASOCIACION VETERINARIA ESPAÑOLA DE ESPECIALISTAS EN PEQUEÑOS ANIMALES

SECRETARIA TECNICA: **INTERCONGRÉS, S.A.** C/ VALENCIA, 333, 3º - 08009 BARCELONA - TEL. (93) 459 35 65 - FAX (93) 459 44 68

32 Congreso AVEPA

Sevilla 2-5 octubre 1997 (2 octubre: Jornada Grupos Trabajo)

VIERNES - 3

	A	B	C	D
9:00 a 11:00	**Traumatología** **Herman Hazewinkel** • Displasia de codo I. • Displasia de codo II.	**Neuro-Oftalmología** **José Mª Gorraiz** • Neuro-oftalmología: exploración y diagnóstico diferencial. **Pip Boydell** • La investigación de la ceguera súbita.	**Cardiología** **Mª Josefa Fernández** • Examen clínico sistema cardiovascular. **Clarence Kvart** • Técnicas de diagnóstico en cardiología.	**Casos Clínicos Com. Libres**
12:00 a 14:00	**Traumatología** **Herman Hazewinkel** • Displasia de codo III. **Alfonso Chico** • Diagnóstico y tratamiento de la rotura de ligamentos cruzados.	**Neuro-Oftalmología** **José Mª Gorraiz** • Exploración neurológica de los pares craneales. **Pip Boydell** • Enfermed del nervio óptico.	**Cardiología** **Clarence Kvart** • Cardiopatías congénitas I. • Cardiopatías congénitas II.	**Casos Clínicos Com. Libres**
15:30 a 17:00	**Digestivo** **Carolien Rutgers** • Hepatitis crónica en el perro: Sí, se puede tratar.	**Oftalmología** **Renee Kaswan** • Manejo de infecciones de la conjuntiva. **Manuel Villagrasa** • Alteraciones congénitas del globo y anejos.	**Medicina Interna** **Stanley Rubin** • Manejo de urgencias del gato con obstrucción urinaria inferior.	**Casos Clínicos Com. Libres**
17:30 a 19:00	**Digestivo** **Carolien Rutgers** • Diarrea crónica en el perro.	**Oftalmología** **Renee Kaswan** • Estado actual de la queratoconjuntivitis seca. **Francisco Simó** • Uveítis felina.	**Medicina interna** **Stanley Rubin** • Hipocalemia y enfermedad renal en el gato.	**Casos Clínicos Com. Libres**

SÁB

	A	B
8:00 a 10:00	**Digestivo** **Carolien Rutgers** • ¿Es enfermedad esofágica? • Planteamiento del vómito en el perro y en el gato.	**Oftalmología** **Pip Boydell** • Anisocoria. **Renee Kaswan** • Trastornos de la córnea en el perro.
11:00 a 13:00	**Traumatología** **Alfonso Chico** • Diagnóstico y tratamiento de la luxación de rótula. **Herman Hazewinkel** • Luxaciones (codo, cadera).	**Oftalmología** **Pip Boydell** • Cirugía de vítre a retina. **Renee Kaswan** • Estrategias quirú gicas para enferm dades de córnea. **Pip Boydell** • ¿Compensa un gran inversión e equipamientos?
16:00 a 17:00	**Medicina Interna** **Stanley Rubin** • Constipación, obstipación, megacolon.	**Cardiología** **Mª Josefa Fernández** • Anomalías car diovasculares rel cionadas con afecciones sisté micas.
17:30 a 18:30	**Medicina Interna** **Stanley Rubin** • Proteína dietética y metabolismo ácido-base en el gato.	**Cardiología** **Clarence Kvart** • Cardiomiopatía • Terapia.

DO - 4			DOMINGO - 5			
C	D		A	B	C	D
Jornadas ATV	Anestesia		Traumatología	Oftalmología	Medicina Interna	Casos Clínicos Com. Libres
(De 9:00 a 10:45) **Herman Hazewinkel** • Técnicas de vendaje e inmobilización en curas de urgencia en la práctica de pequeños animales I y II.	**Fco. J. Tendillo** **Ignacio Álvarez** • Técnicas actuales de anestesia. • Monitorización anestésica.	10:00 a 12:00	**Herman Hazewinkel** • Mandíbula y maxila I. • Mandíbula y maxila II.	**Francisco Simó** • Enfoque clínico del glaucoma. **Pip Boydell** • Patología orbital.	**Carolien Rutgers** • Enfermedad hepática felina. • Diarrea en el gato, un problema en aumento.	
Jornadas ATV	Anestesia		Cardiología	Oftalmología	Medicina Interna	Casos Clínicos Com. Libres
(De 12:00 a 13:30) **Javier Villamor** • Toma y manejo de muestras en el laboratorio. **Ray Butcher** • Actitud del auxiliar frente a un animal con dolor.	**Fco. J. Tendillo** **Ignacio Álvarez** • Complicaciones cardiovasculares y técnicas de soporte. • Complicaciones respiratorias y técnicas de soporte.	13:00 a 15:00	**Clarence Kvart** • Enfermedad valvular crónica.	**Manuel Villagrasa** • Enfoque clínico de la cirugía de cataratas. **Renee Kaswan** • Técnicas de blefaroplastia para entropion, ectroprion y megalofisura en el perro.	**Stanley Rubin** • Fallo renal crónico en el gato I. • Fallo renal crónico en el gato II.	
Jornadas ATV	Anestesia					
(De 15:30 a 16:15) **Pip Boydell** • El papel del auxiliar en el paciente de oftalmología.	**Fco. J. Tendillo** **Ignacio Álvarez** • Aplicación práctica de técnicas de anestesia I.					
Jornadas ATV	Anestesia					
(De 17:00 a 18:30) **Christian Dumon** • Nociones importantes en reproducción. **Juan José Tabar** • Displasia de cadera: lo que debe saber el auxiliar sobre su diagnóstico y tratamiento.	**Fco. J. Tendillo** **Ignacio Álvarez** • Aplicación práctica de técnicas de anestesia II.					

Convocatoria a la Asamblea Ordinaria y Extraordinaria de Avepa

Por la presente se convoca a todos los socios de AVEPA, a la Asamblea General Ordinaria que tentrá lugar el día 4 de Octubre de 1997 a las 12,30 horas en primera convocatoria, y a las 13,00 horas en segunda convocatoria, en el Palacio de Congresos de Sevilla, y a la Asamblea General Extraordinaria que tendrá lugar a continuación de la Ordinaria, en el mismo lugar, en las que se discutirán los siguientes Órdenes del Día.

Orden del día de la Asamblea General Ordinaria

-Lectura del Acta de la Asamblea General Ordinaria del día 2 de noviembre de 1996.
-Informe del presidente.
-Informe del secretario.
-Informe del vicepresidente.
-Informe del tesorero.
-Ruegos y Preguntas;

Orden del día de la Asamblea General Extraordinaria

-Elecciones Junta Central y Juntas Vocalías.
-Recuento de votos.
-Nombramiento nuevas Juntas.

Próximamente se enviará a los socios la documentación que se presentará en dichas Asambleas.

El Secretario
Rafael Mendieta Fiter

Barcelona, a 1de Agosto de 1997

Tabla II. Parámetros endoscópicos observados en los 48 perros estudiados con colitis linfoplasmocitaria.

Parámetros endoscópicos	Nº casos	%
Disminución luz colónica	48	100%
Engrosamiento de mucosa	48	100%
Ausencia vascularización submucosa	48	100%
Mucosa hiperémica	48	100%
Presencia de úlceras	30	62%
Presencia de erosiones	18	37%
Zonas de hemorragia	3	6%
Presencia de zonas de fibrosis	12	25%

La presencia de úlceras ha sido observada en 30 de los 48 casos clínicos estudiados, lo que corresponde aproximadamente a un 62%. La presencia de erosiones en la mucosa del colon ha sido detectada en 18 casos clínicos (37%), siendo estas erosiones de aspecto difuso en la mayoría de las ocasiones. Tanto las úlceras como las erosiones han tenido una mayor incidencia en colon descendente y colon transverso, presentándose dos casos clínicos donde estas soluciones de continuidad se prolongaban hacia porciones anteriores del colon (colon ascendente). No hemos podido establecer con los datos de nuestro estudio ninguna relación entre la presencia de estas lesiones y el tiempo de duración de la diarrea (Fig. 4).

Las zonas con sangrado activo en el momento de la exploración endoscópica del colon, fueron observadas únicamente en 3 casos clínicos, siendo su localización en colon descendente, presentándose un solo caso en el que el sangrado afectaba tanto a colon descendente como a colon transverso. Pensamos que este sangrado activo puede ser considerado como una reagudización del proceso inflamatorio [9, 17, 22] (Fig. 5).

En 12 de los 48 perros estudiados se detectaron zonas de fibrosis (25%), siendo su localización fundamentalmente en colon descendente, y en 2 casos estas zonas de fibrosis se extendían hasta colon transverso. La cicatrización de las lesiones ulcerosas y de las erosiones puede desarrollar la aparición de un tejido de granulación asociado a una fibrosis importante de la mucosa e incluso afectar a la submucosa. Nosotros hemos observado la presencia de fibrosis en las últimas porciones (fundamental-

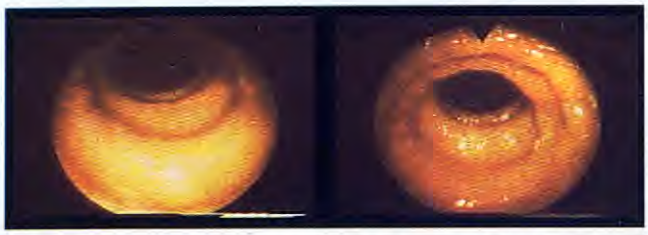

Fig. 1. Imágenes endoscópicas de colitis linfoplasmocitaria canina con engrosamiento y congestión de mucosa.

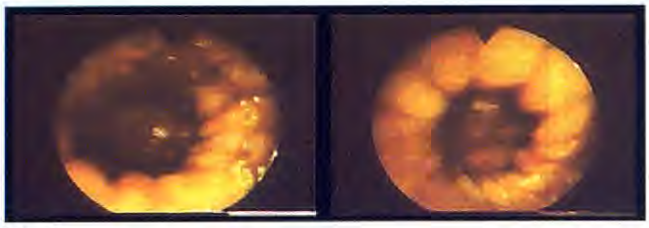

Fig. 2.

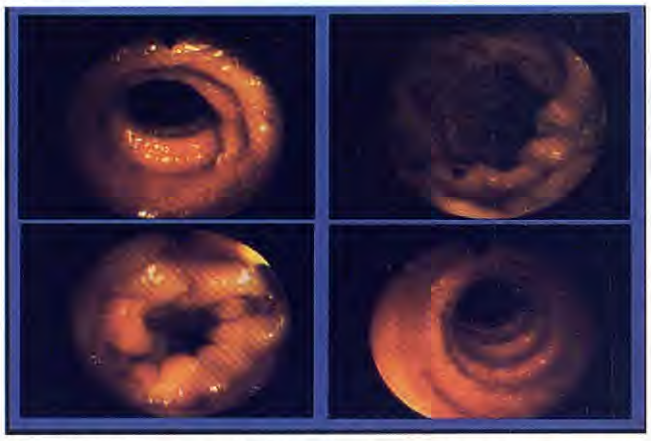

Figs. 2 y 3. Imágenes endoscópicas de colitis linfoplasmocitaria canina con engrosamiento y congestión de mucosa, con una importante disminución de la luz colónica.

Tabla III. Distribución de los parámetros endoscópicos observados en colon descendente, colon transverso y colon ascendente, en los 48 perros estudiados con colitis linfoplasmocitaria.

Parámetros endoscópicos	Colon descendente	Colon transversal	Colon ascendente
Disminución luz colónica	48 (100%)	48 (100%)	48 (100%)
Engrosamiento de mucosa	48 (100%)	48 (100%)	48 (100%)
Ausencia vascularización submucosa	48 (100%)	48 (100%)	48 (100%)
Mucosa hiperémica	48 (100%)	48 (100%)	48 (100%)
Presencia de úlceras	30 (62%)	11 (23%)	2 (4%)
Presencia de erosiones	18 (37%)	5 (10 %)	2 (4%)
Zonas de hemorragia	3 (6%)	1 (2%)	-
Presencia de zonas de fibrosis	12 (25%)	2 (4%)	-

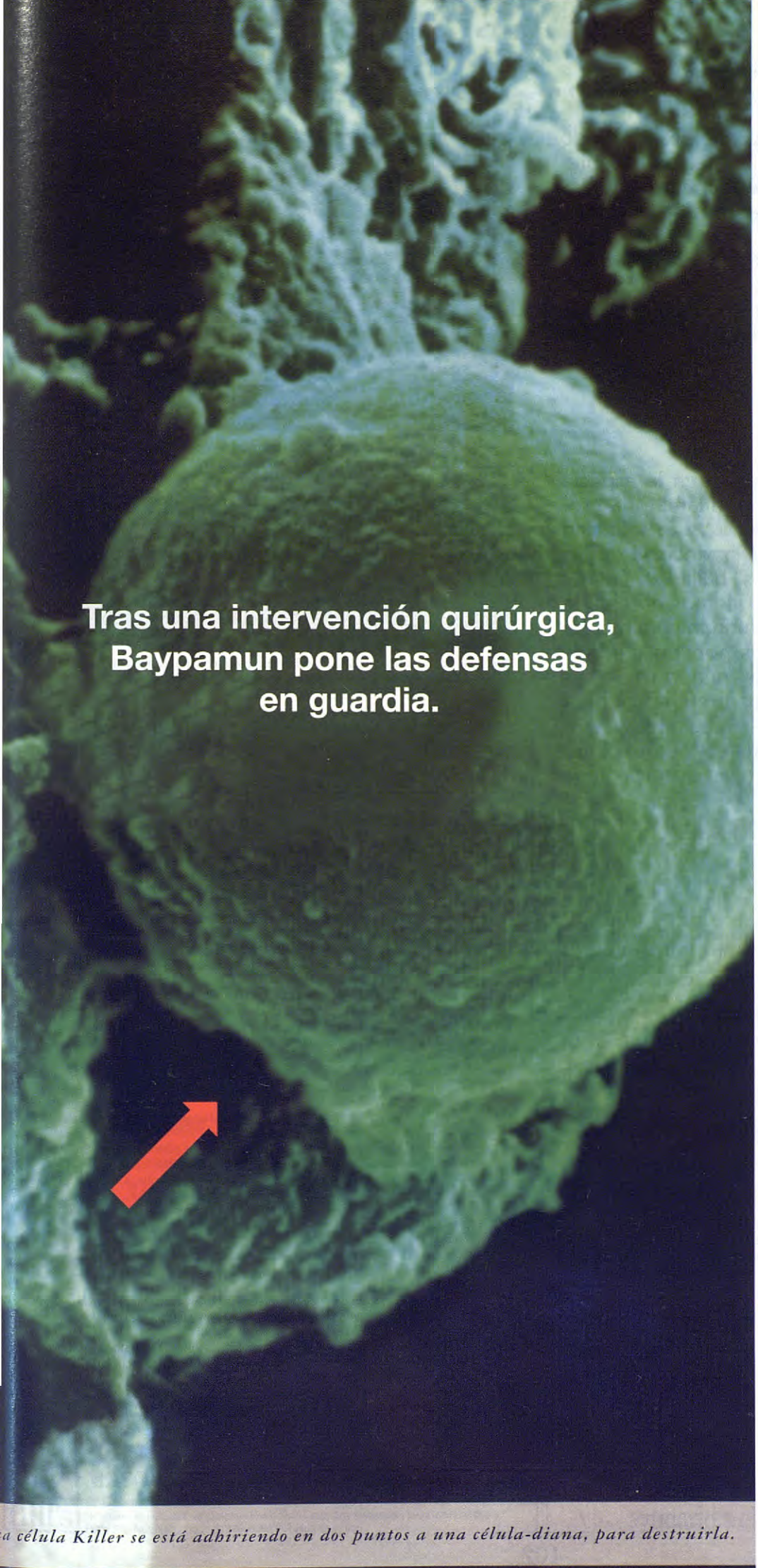

a célula Killer se está adhiriendo en dos puntos a una célula-diana, para destruirla.

En el post-operatorio, Baypamun contrarresta el efecto inmunosupresor del estrés causado por la anestesia y por la propia intervención quirúrgica.

Al mismo tiempo, Baypamun reduce el riesgo de contraer infecciones oportunistas, y contribuye a una recuperación más rápida y completa.

Baypamun se administra inmediatamente después de la intervención (1ª dosis) y a las 24 horas de la misma (2ª dosis): la inmunoestimulación se inicia a las pocas horas, persiste durante varios días, y puede ser reestimulada en cualquier momento.

Baypamun®

Pone las defensas en guardia

Bayer

mente en colon descendente), coincidiendo estas localizaciones con las mismas que presentan las soluciones de continuidad. Por tanto, pensamos que estas zonas de fibrosis pueden corresponderse a procesos de cicatrización en animales que llevan un largo tiempo de padecimiento de la enfermedad [5, 17, 23]. Los casos en que hemos observado estas zonas de fibrosis correspondían a aquellos perros que padecían el proceso diarreico durante un período de tiempo superior a 8 semanas.

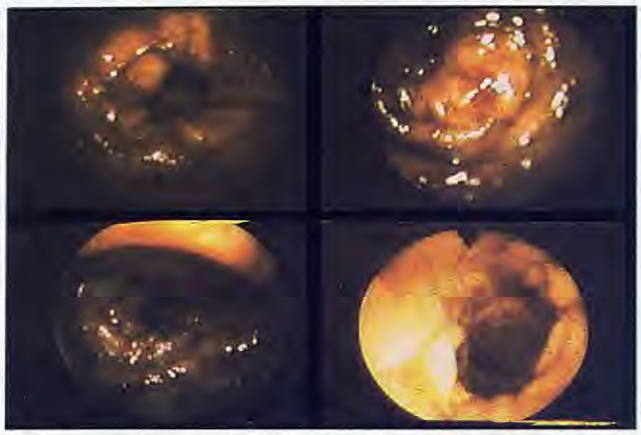

Fig. 4. Imágenes endoscópicas de colitis linfoplasmocitaria canina con presencia de soluciones de continuidad en mucosa (úlceras y erosiones).

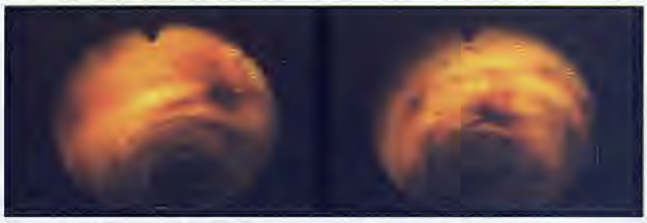

Fig. 5. Imágenes endoscópicas de colitis linfoplasmocitaria canina con zonas de hemorragia (sangrado activo durante la exploración endoscópica).

CONCLUSIÓN.

La colitis linfoplasmocitaria en la especie canina es una enfermedad inflamatoria crónica que habitualmente afecta a la totalidad del colon, como puede desprenderse de los parámetros endoscópicos hallados en los casos clínicos estudiados. Hemos observado que colon transverso y, fundamentalmente, colon descendente son las porciones donde aparecen las lesiones de una forma más severa, siendo estas zonas preferentes para la localización de úlceras, erosiones y sangrado activo en el momento de la exploración endoscópica. Además, destacar que son estas últimas porciones del colon las que presentan con mayor frecuencia las zonas de fibrosis.

BIBLIOGRAFÍA.

1. Belshaw BE, Overduin LM. Endoscopy in gastroenterology: Advantages in diagnosis. *Tijdschrift Voor Diergeneeskunde*, 1991; 116(1): 1-5.
2. Burrows CF. An approach to diagnosis of chronic diarrhea in the dog and cat. Proceedings 5ª Jornadas AMVAC (Madrid). 1988: 289-310.
3. Burrows CF. Enfermedades médicas del colon. *En:* Jones, B.D. ed. Gastroenterología canina y felina. Buenos Aires: Ed. Inter-médica. 1989: 211-243.
4. Burrows CF. Canine colitis. *Compend Cont Ed* 1992; 14(10): 1.347-1.354.
5. Guilford WG. Idiopathic inflammatory bowel diseases. *En:* Strombeck DR *et al.* eds. Strombeck's Small Animal Gastroenterology. 3ª ed. Philadelphia: Ed. W.B. Saunders Company 1996: 451-486.
6. Henroteaux M. Résultats d'une étude endoscopique des colopaties canines. Dominante de la colitis idiopatique. *Ann Méd Vét* 1990; 134: 389-392.
7. Leib MS, *et al.* A diagnostic approach to chronic large bowel diarrhea in dogs. *Vet Med* 1991a (9): 892-899.
8. Leib MS. *et al.* Performing rigid of flexible colonoscopy in dogs with chronic large bowel diarrhea. *Vet Med* 1991b (9): 900-912.
9. Leib MS. *et al.* Common colonoscopy findings in dogs with chronic large bowel diarrhea. *Vet Med* 1991c (9): 913-921.
10. Leib MS, Matz ME. Diseases of the large intestine. *En:* Ettinger, S.J. & Feldman, E.C. (eds). Textbook of veterinary internal medicine. Diseases of the dog and cat. 4ª ed. Philadelphia: Ed. W.B. Saunders company 1995: 1.232-1.259.
11. Mayoral I. *et al.* Colitis linfoplasmocitaria canina. *Med Vet* 1993; 10(12): 647-654.
12. Mowat AM. The regulation of immune responses to dietary protein antigens. *Immunol Today* 1987; 8(3): 93-98.
13. Richter KP. Diseases of the large bowel. *En:* Ettinger, S.J. & Feldman, E.C. (eds). Teexbook of veterinary internal medicine. Diseases of the dog and cat. 3º ed. Philadelphia: Ed. W.B. Saunders Company. 1989: 1.397-1.420.
14. Rodríguez F. Colitis linfoplasmocitaria canina. Proceedings 31 Congreso Nacional AVEPA. Barcelona: 1996: 139-144.
15. Roth L. Comparisons between endoscopic and histologic evaluation of the gastrointestinal tract in dogs and cats: 75 cases 1984-1987 *JAVMA* 1990; 196 (4): 635-638.
16. Sherding RG. Canine large bowel diarrhea. *Compend Cont Ed* 1980; 2: 279-290.
17. Sherding RG. Diseases of the colon, rectum and anus. *En:* Tams, T.R. ed. Handbook of small animal gastroenterology. Philadelphia: Ed. W.B. Saunders company. 1996: 321-370.
18. Strombeck DR, Guillford WG. Idiopathic inflamatory bowel diseases. *En:* Small animal gastroenterology. 2nd ed. London: Ed. Wolfe Publishing Limited. 1991: 357-390.
19. Stromber W, James SP. The immunologic basis of inflamatory bowel disease. *J Clin Immunol* 1986; 6: 415-432.
20. Stromber W, James SP. The immunopathogenesis of gastrointestinal and hepatobiliar disease. *J Am Med Assoc* 1987; 258: 2.962-2.969.
21. Tams TR. Chronic canine lymphocytic plasmatytic enteritis, *Compend Cont Ed* 1987; 9(12): 1.184-1.194.
22. Tams TR. Canine and feline inflamatory bowel disease. Proceedings XVI World Congress of Small Animal Veterinary Association (Viena). 1991: 149-152.
23. Van der Gaag I. The histological appearance of large intestinal biopsies in dogs with clinical signs of large bowel disease. *Can J Vet Res* 1988; 52: 75-82.
24. Van der Gaag I, Happé RP. Follow-up studies by large intestinal biopsies and necropsy in dogs with clinical signs of large bowel disease. *Can J Vet Res* 1989; 53: 473-476.
25. Vibe- Petersen G. Canine lymphocytic enteritis: An immunopathological investigation of intestinal plasma cells. *Acta Vet Scand* 1991; 32 (2): 221-232.
26. Zdenek-Maratka MD *et al.* Terminología, definiciones y criterios diagnósticos en endoscopia digestiva. Normed Verlag. Bad Homburg 1986: 11-55.

EDEMA
ALERGIA ALIMENTARIA
OSTEODISTROFIAS
PANCREATITIS
ESTREÑIMIENTO
HIPERLIPIDEMIA
UROLITIASIS ESTRUVÍTICA (FLUTD)
INTOLERANCIA ALIMENTARIA
DIABETES MELLITUS
OBESIDAD
GASTRITIS
COLITIS
ENFERMEDAD HEPÁTICA
INSUFICIENCIA CARDIACA CONGESTIVA
UROLITIASIS CANINA
CAQUEXIA
HALITOSIS
ECLAMPSIA
INFLAMACIÓN INTESTINO GRUESO
HIPERPARATIROIDISMO
SÍNDROME DE CUSHING
INSUFICIENCIA RENAL
ANEMIA
DIARREA
FIEBRE
ANOREXIA
ESOFAGITIS
ASCITIS
GINGIVITIS

Si todos los casos fueran iguales, una sola dieta podría tratarlos todos. Por eso Hill's le ofrece más de 20 Prescription Diet* distintas para ayudarle a elegir el mejor tratamiento.

Hill's*

MAYOR ELECCIÓN. MEJOR TRATAMIENTO.

C/ General Aranaz 88 • 28027 Madrid • Tel: (91) 741-0612 • Fax: (91) 741-3210

*Marcas registradas de Colgate-Palmolive Company Utilizadas bajo licencia por Hill's Pet Nutrition, Inc. ©1996 Hill's Pet Nutrition, Inc.

Instrucciones para la publicación de artículos

La revista **Clínica veterinaria de pequeños animales** tiene como objetivo publicar artículos científicos que versen sobre medicina y cirugía de los animales de compañía y tengan un carácter práctico y aplicativo.

Óptimamente, el contenido de un artículo debe ser *novedoso, verdadero, importante y comprensible.* Son especialmente bienvenidos aquellos artículos que describen nuevas técnicas de diagnóstico o tratamiento de las enfermedades de los animales domésticos. Sin embargo, la decisión de si un determinado trabajo resulta de interés para la revista o no, la toma el director de la misma, asesorado por el Comité Científico. Para ser aceptado a publicación, un artículo debe reunir, además del interés, una serie de condiciones de forma y estructura que a continuación detallamos. Se ruega a los autores que se ciñan al máximo a estas normas, a fin de evitar largas correcciones y, en consecuencia, dilaciones en la publicación del artículo.

Aspectos formales

Los artículos se enviarán mecanografiados a doble espacio, con unos márgenes mínimos de 3 cms. Debe remitirse el original y una copia y dos juegos de fotografías y figuras. Se recomienda que el autor retenga una copia del trabajo completo. Las fotografías se incluirán sueltas, no incluidas en el texto y también en hoja aparte se redactarán los pies de foto. Todas las tablas, dibujos y fotos deben citarse en el texto. Todas las páginas irán numeradas aunque no debe hacerse referencia alguna a esta numeración en el texto dado que la paginación en el original publicado es otra. En caso necesario puede hacerse referencia a una sección determinada, no a una página. Es preferible enviar diapositivas a copias en papel. En cualquier caso es preciso señalar la orientación de la fotografía. Los trabajos se remitirán al bibliotecario de AVEPA, a la sede de la asociación (Avda. República Argentina, 21-25, 08026 Barcelona). Los artículos no publicados serán devueltos al autor. No se realizará ninguna corrección o modificación sin el consentimiento de los autores.

Estructura del trabajo

La primera página del trabajo llevará el *Título,* la dirección de los autores y, en su caso, la clínica o institución en la que ejercen la profesión. Un buen título es el menor número de palabras que describen adecuadamente el contenido del trabajo. Deben evitarse títulos excesivamente largos y títulos que no reflejen con exactitud el contenido del artículo.

A continuación debe aparecer un *Resumen* del trabajo y su traducción al inglés. Asimismo se incluirán tres palabras clave en castellano y en inglés. El resumen debe indicar los objetivos del trabajo, la metodología utilizada, y los principales resultados y conclusiones. En el resumen no debe aparecer ninguna información o conclusiones que no deriven de las propias investigaciones. En ningún caso deben aparecer referencias bibliográficas. El formato del trabajo es flexible pero debe comenzar con una «Introducción» y terminar con una «Discusión». La parte central puede constar de «Material y Métodos» y «Resultados» o de «Casos clínicos».

El objetivo de la *Introducción* es plantear el problema investigado en el trabajo y aportar al lector la información necesaria para comprender el artículo y evaluar los resultados sin necesidad de recurrir a bibliografía adicional. En la Introducción se citan los principales trabajos concernientes al tema investigado en el artículo.

En la sección de *Material y Métodos* se describen detalladamente las técnicas utilizadas. Un buen apartado de Material y Métodos debe permitir a un clínico o investigador competente repetir las experiencias del autor. Esta sección no debe incluir resultados, ni discutirlos.

La sección de *Resultados* es la más importante del trabajo y debe ser breve y objetiva, carente de toda retórica. Hay que evitar también la redundancia de información; los resultados que se presentan en gráficas no deben describirse de nuevo en el texto y viceversa.

En las ciencias médicas es frecuente substituir los apartados de Material y Métodos y Resultados por una única sección de Casos clínicos. En esta sección se describen de forma ordenada y objetiva los casos clínicos y su evolución sin discusión o valoración de los mismos.

La *Discusión* es una sección imprescindible en todo artículo científico. En ella el autor interpreta sus resultados o sus casos clínicos y extrae de ellos las conclusiones. Además compara y confronta sus resultados con los de otros autores.

Cualquier afirmación que se haga en el artículo y que no se desprenda de los resultados del mismo debe ir acompañada de su correspondiente *Cita Bibliográfica.* En el texto se incluirá un número y al final del artículo se escribirá la referencia completa. Los artículos se citan en la revista de la siguiente forma:

2. Bielfelt, S.W., Redman, H. y McClellan, R.O. Sex related differences in rates of epileptiform seizures. *Am. J. Vet. Res.* 32: 2032-2048. 1970.

En el caso de citas de libros:

10. Walton, D. Canine epidermotropi lymphoma. En: Kirk, R. (Ed): Current veterinary therapy (IX), pp. 609-611. Saunders, Philadelphia. 1986.

Ética

La dirección de la revista se reserva el derecho a rechazar cualquier artículo en base a motivos éticos, en especial cuando los experimentos descritos hayan producido a animales sufrimientos de elevada intensidad.

La prevención mensual contra la filariosis canina.

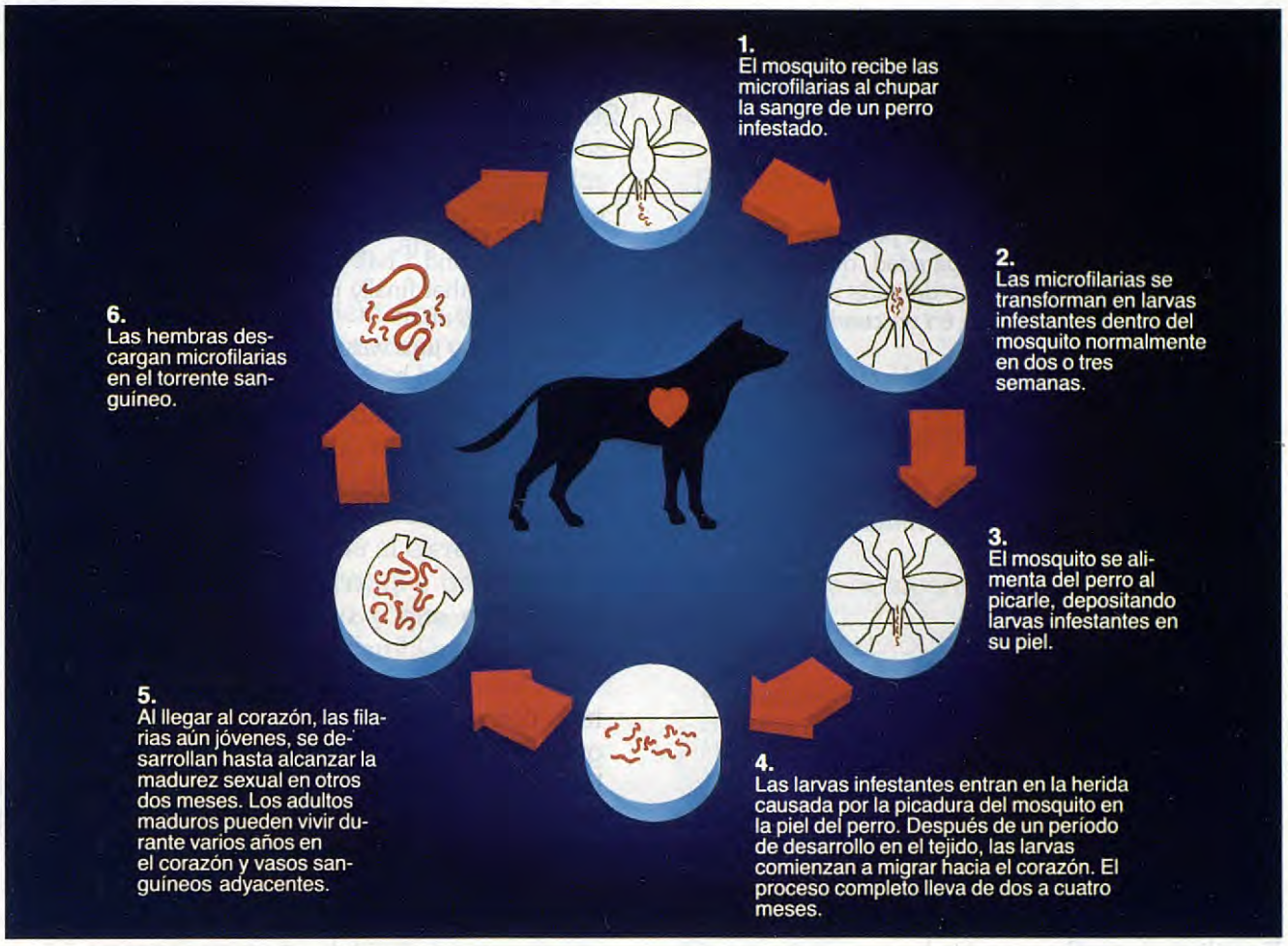

Porque la filariosis canina es peligrosa, prescriba Cardotek-30® para romper el ciclo vital del gusano del corazón.

Ahora existe una manera de proteger a sus pacientes contra el desarrollo de los estadíos tisulares de *Dirofilaria immitis*. Se llama "Cardotek-30" y Vd. lo administra sólo una vez al mes.

"Cardotek-30" es muy eficaz, tiene un amplio margen de seguridad y es de fácil administración.

Las tabletas de "Cardotek-30" vienen en tres cómodas presentaciones (dependiendo del peso del perro) de distinto color con un sencillo sistema recordatorio mensual para sus clientes.

"Cardotek-30" le ayuda en la asistencia a sus clientes con el método mensual más fácil y seguro para prevenir la filariosis canina.

Cardotek 30®
(ivermectina)

La prevención mensual contra la filariosis canina

MSD AGVET

División de Merck Sharp & Dohme de España, S.A.
C/ Josefa Valcárcel, 38. 28027 MADRID. Telf. (91) 321 06 00. Fax (91) 321 06 15

® CARDOTEK30 es una marca registrada de Merck & Co., Inc., Whitehouse Station, N.J., U.S.A.

INFECCIÓN POR *NEOSPORA CANINUM* EN UN PERRO: DESCRIPCIÓN DE UN CASO CLÍNICO.

J. Ribó Ruiz, J.Mª Sáez Cabello.

Clínica Veterinaria Albeitar.
Pº Olmos, 32 bajo.
20016 San Sebastián (Guipúzcoa).

RESUMEN.

Se describe el caso clínico de un perro Pastor vasco macho, de un año y medio de edad, que comienza con una sintomatología poco definida y acaba derivando en unas semanas en un cuadro de tipo neurológico.
La titulación serológica revela infección activa causada por *Neospora caninum*.
Se discute acerca del diagnóstico, pronóstico y tratamiento.

Palabras clave: *Neospora caninum*; Enfermedad neuromuscular; Perro.

ABSTRACT.

It is described the clinical case of a Basque shepherd dog of one and a half years old, with unspecific symptoms, that finally presents a neurological disease a few weeks after.
The antibody titre was positive and shows an active infection caused by *Neospora caninum*.
It is discussed about diagnosis, prognosis and treatment.

Key words: *Neospora caninum*; Neuromuscular disease; Dog.

INTRODUCCIÓN.

Filogenia: [11, 14, 16, 21, 25]

Subreino:	*Protozoa*
Phylium:	*Apicomplexa*
Subclase:	*Coccidia* (Coccidiasina)
Familia:	*Sarcocystidae*
Género:	*Neospora*
Especie:	*N. caninum*

N. caninum es un parásito protozoario descubierto recientemente y por primera vez en unos cachorros de Boxer en Noruega (Bjerkas, 1984) y aislado e identificado definitivamente en 1988 (Dubey *et al*) [7, 13, 17, 26]. Es causante de graves lesiones en el perro, fundamentalmente de tipo neuromuscular, y de abortos y muerte neonatal en bovinos, aunque afecta también a especies como el caballo y otros rumiantes [1, 2, 4, 10, 16, 20, 21, 27, 39].

Experimentalmente se ha comprobado su patogenicidad en otras especies (ratones, aves, gatos y primates) [1, 3, 25, 31, 33, 40].

Filogénicamente muy cercano a *Toxoplasma gondii*, y erróneamente diagnosticado como tal en muchas ocasiones antes de su identificación [6, 7, 11, 12, 15-17, 21, 23], ambos pueden ser diferenciados tanto en su ultraestructura como en su comportamiento inmunológico [1, 4, 7, 13, 17, 26]. Por tanto, no se dan pruebas cruzadas en las titulaciones serológicas y de L.C.R., al menos utilizando la técnica de I.F.I. (inmunofluorescencia indirecta), considerada específica para el diagnóstico de neosporosis en animales [7, 8, 13, 26].

CASO CLÍNICO.

Jai, un perro macho de raza Pastor vasco, de año y medio de edad, se presenta en la consulta con un cuadro de decaimiento, tristeza y anorexia desde hace siete días, correctamente vacunado y desparasitado en otro centro hace un año.

En la exploración clínica presenta resistencia y dolor a la palpación abdominal, temperatura de 39,7ºC e impactación fecal, frecuencia respiratoria y cardíaca normales. El resto de la exploración (incluida la neurológica) también fue normal, perfiles hematológico y bioquímico, incluyendo también un examen parasitológico de heces, fueron normales, por lo que se trata al animal sintomatológicamente con laxantes, dieta y antibiótico de cobertura (amoxicilina-ácido clavulánico).

A los 10 días el animal vuelve porque el

cuadro ha derivado en una rinitis y conjuntivitis bilateral mucopurulenta de presentación aguda con abundante secreción, resecamiento y agrietamiento de la trufa, tos seca no productiva, anorexia, adelgazamiento, abatimiento e hipertermia (39,8°C).

Las radiografías torácicas VD/LL, perfil hematológico, bioquímico y de orina, citología de las secreciones (con características inflamatorias -fibrina y abundancia de células PMN-) resultaron normales. Comenzamos a tratarlo con enrofloxacina, antitusígenos y expectorantes.

A la semana de tratamiento ha desaparecido la tos, disminuye la secreción ocular, pero persiste la nasal y la anorexia; sospechando (dentro del diagnóstico diferencial) alguna patología de origen vírico, realizamos raspado conjuntival, no observando cuerpos de inclusión ni nada anormal; el animal está caquéctico, hay intolerancia al ejercicio y aparece un cuadro neurológico, que progresa día a día con bastante rapidez y que pasamos a describir a continuación. También persiste la hipertermia.

CUADRO Y EXPLORACIÓN NEUROLÓGICA.

- El estado mental del animal es de alerta y su conducta es normal.
- El animal presenta debilidad acusada de los miembros pelvianos, ataxia e hipermetría.
- El examen de los pares craneales es normal.
- Se observa déficit propioceptivo en las extremidades posteriores (deja apoyado el dorso de los dedos); dificultad para defecar agachado, e imposibilidad de levantar la extremidad posterior y mantener el equilibrio al orinar como hacía anteriormente; además, no es capaz de levantarse por sí mismo.
- En cuanto a la evaluación de los reflejos espinales, lo más significativo es que el reflejo patelar y el tibial craneal, tienen disminuida su respuesta.
- El tono muscular de las extremidades posteriores está disminuido igualmente, así como atrofia muscular de las mismas.
- No hay incontinencia urinaria ni fecal.
- La percepción del dolor está intacta.
- A la palpación existe mialgia difusa generalizada, que hace que el animal se torne agresivo y no tolere el contacto.

Todo esto sugiere una patología con lesión de N.M.I. y parálisis fláccida de extremidades posteriores, cuadro compatible con una polineuropatía periférica ó polirradiculopatía.

Los resultados de las analíticas practicadas son los siguientes:

Bioquímica:

- GPT	25 U/l
- LDH	263 U/l
- FA	47 U/l
- Bilirrubina total	1,3 mg/dl
- Prot. totales	6,5 g/dl
- Albúmina	2,4 g/dl
- CPK	167 U/l
- Urea	20 mg/dl
- Creatinina	1,0 mg/dl
- Glucosa	90 mg/dl
- Calcio	10,3 mg/dl

Recuento y hemograma:

SERIE ROJA Y PLAQUETAS		SERIE BLANCA	
- Hematíes	6.460.000	- Leucocitos	9.340
- Hemoglobina (gr/dl)	14.6	- Segmentados	55%
- HTC (%)	45.5	- Cayado	6%
- MCH	22.6	- Eosinófilos	0%
- MCHC	32.1	- Basófilos	0%
- MCV	70.4	- Monocitos	18%
- Plaquetas	376.000	- Linfocitos	20%
		- Metamielocitos	0%
		- Blastos (Luck)	1%

Serología-Inmunología:

- Anticuerpos anti-*Neospora caninum* (Método: IFI):
Título: 1/200=Títulos superiores a 1/50 son compatibles con neosporosis (según las referencias del laboratorio).
- Anticuerpos anti-moquillo canino:
Título: 1/40 (Tasa moderadamente protectiva).
- Anticuerpos antitoxoplasma (Método: IFI):
Título: Ausencia de anticuerpos.
- Antígeno del moquillo canino (Método: IFD):
Título: Antígeno no detectable.
- Anticuerpos antinucleares (Método: IFD):
Título: Negativo (ANA no detectables).

Los análisis de orina, E.C.G. y radiografías torácica y abdominal resultaron ser normales. La extracción de L.C.R. y biopsia muscular y nerviosa se reservan como último recurso debido a reticencias del propietario, y a tener establecido ya el diagnóstico.

Se instaura un tratamiento con clindamicina (Dalacín) a dosis de 40 mg/kg de peso vivo/día en dos tomas; trimetoprim-sulfadiaci-

na (Septrín) a razón de 25 mg/kg/12h y suplementación con ác. fólico [13].

A los 3 o 4 días de iniciado el tratamiento, disminuye la anorexia; en una semana comienza a remitir el cuadro neurológico y el animal empieza a caminar con menor dificultad. También a los diez días observamos una disminución de la monocitosis.

Al mes de iniciado el tratamiento (titulación: 1/100), desaparece totalmente el cuadro neurológico, aunque persiste la mialgia difusa generalizada, y el animal no está totalmente normal hasta pasadas seis semanas de tratamiento (titulación: 1/50), sucediéndose durante este período alguna leve crisis (anorexia, debilidad del tercio posterior) en su cuadro clínico.

Durante todo este tiempo, el animal ha estado controlado y chequeado regularmente con analíticas de sangre y orina frecuentes, no observándose en ningún momento afectación hepática, ni ninguna otra alteración considerable. Sí que se ha comprobado durante todo este tiempo una correlación entre el cuadro clínico y la titulación serológica.

A los dos meses de retirar el tratamiento, el animal se presenta de nuevo con debilidad en tercio posterior, anorexia y mialgia difusa, y se le hace otra titulación, dando como resultado 1/200, volviéndose a poner en tratamiento de nuevo durante un mes y medio.

Actualmente el animal hace vida normal, con controles médicos periódicamente.

DISCUSIÓN.

El ciclo de vida completo, así como la fuente y el hospedador definitivo del parásito son desconocidos [1, 7, 11, 20, 30].

Los únicos estadios evolutivos conocidos (denominados con la misma terminología empleada para los coccidios) son: los taquizoitos y los ooquistes o quistes tisulares conteniendo los bradizoitos [7, 20, 24, 30].

Los primeros se localizan en el interior del citoplasma de diversos tipos celulares del hospedador (neuronas, miocitos, macrófagos, cls. polimorfonucleares, epiteliales,..), y los segundos sólo se encuentran en cerebro y médula espinal [7, 20].

La única vía de transmisión conocida y probada es la trasplacentaria [1, 7, 20, 33, 38, 40], aunque no todos los cachorros de la camada desarrollen una respuesta con anticuerpos o una neosporosis clínica [20]; y además, puede haber animales que tengan anticuerpos frente a *N. caninum*, siendo asintomáticos.

Experimentalmente sí se ha comprobado que los perros pueden ser infectados por la ingestión de taquizoitos y quistes tisulares [32].

La acción patógena de este protozoo consiste en la destrucción de las células del hospedador mediante la multiplicación activa de los taquizoitos en su interior [7]. Sin embargo, la presencia de severas infiltraciones de mononucleares en la médula espinal y en el S.N.C. con una baja cantidad de parásitos, sugiere un componente inmunomediado en la enfermedad [7]. Los quistes tisulares no producen daño aparentemente, pero sí su ruptura, la cual se produce por mecanismos desconocidos [7].

Las infecciones subclínicas pueden ser activadas durante períodos de inmunosupresión (corticoterapia, infestaciones parasitarias...) [7].

La enfermedad puede ser localizada o generalizada [7].

El cuadro neurológico más comúnmente observado en el perro, es el derivado de una polirradiculoneuritis, que provoca fundamentalmente un déficit propioceptivo de las extremidades posteriores con reflejos espinales disminuidos o abolidos y que evoluciona progresivamente a parálisis, afectando sobre todo a animales jóvenes (la parálisis puede ser flácida o espástica con rigidez de miembros) [2, 7, 13, 20, 26, 30, 41].

Debilidad cervical, disfagia y muerte pueden sobrevenir con el tiempo [7, 41].

Las causas de la muerte son normalmente: miocarditis, parálisis respiratoria o disfunción hepática [20, 32]. También han sido descritos cuadros de encefalitis: los signos clínicos incluyen ataques-convulsiones, cambios de comportamiento, déficit de nervios craneales y signos cerebrales [18, 26].

Se han observado en algunos casos anormalidades en el examen del fondo de ojo, afecciones respiratorias (neumonía) y hepáticas e incluso afecciones cutáneas [7, 9, 14, 20, 26, 41].

Los hallazgos histopatológicos más frecuentes son: meningoencefalitis no supurativa, polimiositis, hepatitis, polirradiculoneuritis y miocarditis diseminada [1, 7, 20, 30, 41].

El análisis de LCR puede revelar pleocitosis mixta y aumento de las proteínas [6, 26].

Su alimentación no sólo debe alimentarle, debe sobre todo responder a sus necesidades específicas.

La nueva gama Royal Canin RCFI: la respuesta óptima para la nutrición perfecta.

Kitten 34
para el crecimiento armonioso de su gatito.

Fit 32
para el mantenimiento del peso óptimo de su gato.

Slim 37
para ayudar a su gato a recuperar su peso óptimo.

Sensible 33
para garantizar una digestión perfecta a los gatos sensibles y de apetito caprichoso.

Senior 28
para ayudar a su gato a vivir más y mejor.

La gama RCFI está disponible en comercios especializados y clínicas veterinarias.

ROYAL CANIN
FELINOTECNIA INTERNACIONAL

Servicio de Atención al Cliente:
Apartado 31009 - 28080 MADRID
Tel.: (91) 344 04 89
INTERNET: http://www.royal-canin.com
E-Mail:correo@royal-canin.es

Los valores de referencia del laboratorio donde se mandaron las muestras indican que titulaciones de 1/50 son compatibles con infección subclínica, y titulaciones superiores a 1/100 son compatibles con infección activa; pero otros autores hablan de infección clínica a partir de titulaciones superiores a 1/800 y de subclínica a partir de 1/50, indicando que las madres de cachorros afectados tienen habitualmente títulos iguales o superiores a 1/200 [13, 20, 32].

La infección natural en el perro ha sido descrita en varios países europeos y en EE.UU., Australia, Canadá, Japón, Costa Rica y Sudáfrica, aunque a nivel mundial es una causa importante de abortos y muerte neonatal en bovinos [1, 4, 7, 8, 13, 20, 35-37].

Experimentalmente la enfermedad puede ser inducida en gatos inmunodeprimidos [20].

Existen estudios realizados por diferentes autores que indican la existencia de infecciones subclínicas en la población canina [30]: un 16,6% en Inglaterra [27] y un 15,9% en Dinamarca [13].

El tratamiento de elección, y único eficaz conocido hasta el momento, es la combinación de clindamicina y trimetoprim-sulfonamidas [7, 13, 20, 26, 32, 34].

La clindamicina ha resultado eficaz en el tratamiento de las manifestaciones cutáneas de la enfermedad [9].

Se han realizado pruebas con diferentes drogas coccidiostáticas para inhibir el crecimiento de *Neospora caninum* en cultivos celulares, pero su eficacia *in vivo* está por demostrar [21, 30]. El pronóstico variará en función de la precocidad en el diagnóstico, siendo éste malo o desfavorable en aquellos casos en los que aparezca contractura muscular, no siendo del todo entendida la causa de esta contractura [13, 20, 32].

Otro medio de diagnóstico es la diferenciación de la ultraestructura de los bradizoitos y taquizoitos en tejido nervioso y muscular, así como en líquidos corporales (por ejemplo, LCR) [19, 26]. La electromiografía es otra técnica diagnóstica de indudable valor, pudiendo confirmarse disfunción neuromuscular con potenciales de desnervación, incluyendo potenciales de fibrilación y ondas en forma positiva en los músculos afectados [31, 32].

La neosporosis debe ser incluida en el diagnóstico diferencial cuando se nos presente cualquier animal joven con signos neurológicos, especialmente si existe una parálisis progresiva del tercio posterior, porque aunque el rango de edad varíe de las cinco semanas a los quince años, la mayoría de los casos datados tenían menos de un año de edad [13, 20].

El tratamiento durante la gestación con trimetoprim-sulfamidas demostró no ser eficaz para prevenir la infección por *N. caninum* en cachorros, y los criadores deberían ser advertidos de que las perras con infecciones subclínicas continuarán pariendo cachorros afectados, si bien es cierto que no todos los cachorros serán seropositivos o presentarán el cuadro clínico; de todos modos, siempre que sea posible sería interesante testar serológicamente a las madres y al resto de la camada, cosa que no fue posible en nuestro caso [20, 32].

A pesar de haber casos descritos en Cataluña (Hospital Ars Veterinaria en Barcelona, y Clínica Veterinaria Canis en Girona) (30 Congreso Nacional A.V.E.P.A., Madrid 1995) [6, 13], no tenemos constancia de ningún caso diagnosticado en el País Vasco, por lo cual pensamos que es de interés, siendo además un perro autóctono y que no ha salido nunca de aquí.

AGRADECIMIENTOS.

Los autores queremos dar las gracias al Hospital Ars Veterinaria y especialmente al doctor Joan Mascort, por el asesoramiento y la revisión del presente artículo.

Para encontrar la solución dietética óptima para la obesidad tuvimos que hacer algunos importantes descubrimientos.

Remolacha - Una fuente de fibra difícil de mejorar. Conseguir una pérdida de peso en los perros utilizando niveles elevados de fibra en su dieta lleva a veces a sacrificar la digestibilidad y la absorción de muchos nutrientes esenciales y, por consiguiente, también el bienestar del animal. Es importante, por lo tanto, controlar la cantidad de fibra de la dieta. Además, no todas las fibras son iguales. La elección del tipo de fibra de la dieta del perro puede desempeñar un importante papel en el mantenimiento de una función intestinal normal o en la recuperación de una enfermedad[1]. Esta es la razón por la que "The Iams Company" proporciona un nivel y una fuente de fibra óptimos en "Restricted-Calorie Formula", una de nuestras dietas de "Eukanuba Veterinary Diets". La pulpa de remolacha es una excelente fuente de fibra con una combinación ideal de componentes fermentables y no fermentables. La fermentación proporciona ácidos grasos de cadena corta, la fuente de energía preferida para los colonocitos y, así, permite la nutrición del intestino[2,3].

"Restricted-Calorie Formula": tratamiento de la obesidad.

Grasa y proteínas de alta calidad. Por supuesto, es también de vital importancia que la dieta para el tratamiento de la obesidad proporcione una cantidad mínima de grasa, pero de máxima calidad. En nuestra dieta la proporción de ácidos grasos Omega-6 y Omega-3 se encuentra dentro del ratio ideal de 5:1 a 10:1[4], que ayuda a mantener una piel y un pelaje en buen estado. Un buen tono muscular es promovido por las proteínas animales muy digeribles y de elevada calidad.

"Biscuits" para el cumplimiento óptimo del cliente. Con "Restricted-Calorie Formula" se reduce el consumo de calorías y de grasas sin disminuir las porciones alimenticias. Hemos desarrollado los biscuits "Restricted-Calorie Rewards", especialmente formulados para dar a los perros un premio sin ninguna caloría extra no deseada. Así, los clientes pueden permitirse el dar a sus perros un biscuit sin dejar de cumplir el programa de pérdida de peso prescrito.

"Eukanuba Veterinary Diets-Restricted-Calorie Formula" para Perros. Ofrece un control de la obesidad y una nutrición óptima para el bienestar general del animal. Además, su excelente sabor contribuye a la estupenda aceptabilidad del paciente. Para los perros obesos que precisen una dieta de control de calorías especial, "Restricted-Calorie Formula" es la elección adecuada. "Eukanuba Veterinary Diets" sólo pueden conseguirse a través de las clinicas veterinarias.

Para más información le rogamos nos llame al 900 200 356.

1. *Reinhart GA. Fibre nutrition and intestinal function critical for recovery. DVM. June 1993.*
2. *Sunvold GD, Bourquin LD, Titgemeyer EC, et al. Fermentability of various fibrous substrates by canine fecal microflora FASEB J 7:4276, 1993.*
3. *Reinhart GA, Moxley RA, Clemens ET. Source of dietary fiber and its effect on colonic microstructure, function and histopathology of Beagle dogs. J Nutr 124:25135-25145, 1994.*
4. *Vaughn DM, Reinhart GA, Swaim SF, et al. Evaluation of effects of dietary n-6 to n-3 fatty acid ratios on leukotriene B synthesis in dog skin and neutrophils. Vet Derm 5:163-173, 1994.*

More than 50 YEARS of Nutritional Excellence

IAMS COMPANY

Más de 50 años de excelencia en nutrición

EUKANUBA VETERINARY DIETS

BIBLIOGRAFÍA.

1. AFIP Wednesday Slide Conference-Nº30,24 May 1995. Case 1. International Veterinary Pathology Slide Bank: Laser disc frame. 19.900, 19.901, 22.918-22.920.
2. Alesksic N, Perovic M, Baksac T. Neosporosis a newly discovered parasitic infection of domestic animals. *Veterinaski Glasnik* 1996; 49(7-8):437-442.
3. Baker DG, Morishita TY, Brooks DI, Shens SK, Dubey JP. Experimental oral inoculations in birds to evaluate potential definitive hosts to *Neospora caninum*. *Journal of Parasitology* 1995; 85(5): 783-785.
4. Barber JS, Holmdahl OJM, Owen MR, Guy F, Uggla A, Trees AJ. Characterization of the first European isolate of *Neospora caninum* (Dubey *et al*). *Parasitology* 1995; 111(5): 563-568.
5. Bjorkman C, Johansson O, Stenlund S, Holmdahl OJM, Uggla A. Neospora species infection in a herd of dairy cattle. *Journal of the American Veterinary Association* 1996; 208(9): 1.441-1.444.
6. Cairo J, Pumarola M, Gorraiz J, Led J, Martin N. Infección por *Neospora caninum*. *En:* Libro de ponencias y comuncaciones libres. 30 Congreso Nacional de A.V.E.P.A. Madrid 1995; 266.
7. Dubey JP. *Neospora caninum* infections. *En:* Kirk RW (ed): Current Veterinary Therapy XI. Philadelphia WB: Saunders, 1992; 263-266.
8. Dubey JP, Lindsay DS, Adams DS, Gay JM, Baszler TV, Blagburn BL, Thulliez P. Serologic responses of cattle and other animals infected with *Neospora caninum*. *American Journal of Veterinary Research* 1996; 57(3): 329-336.
9. Dubey JP, Metzger FL Jr, Hattel AL, Lindsay DL. Canine cutaneous neosporosis: clinical improvement with clindamycin. *Veterinary Dermatology* 1995; 6 (1):37-43.
10. Dubey JP, Rigoulet J, Lagourette P, George C, Longeart L, Lenet JL. Fatal transplacental neosporosis in a deer *(Cervus eldi siamensis)*. *Journal of Parasitology* 1996; 82 (2): 338-339.
11. Ellis JP, Payne S. The primary structure of the internal transcribed spacer region of *Neospora caninum*. *Molecular parasitology Unit-Microsoft Internet explorer.*
12. Ellis J, Luton K, Baverstock PR, Brindley PJ, Nimmo KA, Johnson AM. The phylogeny of *Neospora caninum*. *Molecular and Biochemical Parasitology* 1994; 64 (2): 303-311.
13. Font A, Mascort J, Closa JM. Infección por *Neospora caninum* en dos perros. *En:* Libro de ponencias y comunicaciones libres. 30 Congreso Nacional A.V.E.P.A. Madrid: 1995; 267.
14. Greig B, Rosson KD, Collins JE, Dubey JP. *Neospora caninum* pneumonia in a 11 year old dog. Microsoft Internet Explorer. Agricultural Reseach Service:TEKTRAN. *Journal of the American Veterinary Medical Association* 1995; 206 (7): 1.000-1.001.
15. Guo ZG, Johnson AM. Genetic comparison of Neospora caninum with Toxoplasma gondil and Sarcocystis by random amplified polymorphic DNA-polymerase chain reaction. *Parasitology Research* 1995; 81 (5): 365-370.
16. Hempil A, Gottsein B, Kaufmann H. Adhesion and invasion of bovine endothelial cells by *Neospora caninum*. *Parasitology* 112 (2): 183-197.
17. Holmdahl OJM, Mattson JC, Ugglar A, Johansson KE. The phylogeny of *Neospora caninum* and *Toxoplasma gondii* based on ribosomal RNA-sequences. *FEMS Microbiology letters* 1995; 119 (1-2): 187-192.
18. Jackson W, De Lahunte A, Adaska J, Cooper B, Dubey JP. *Neospora caninum* in an adult dog with progressive cerebelar signs. *Progress in Veterinary Neurology* 1995; 6 (4): 124-127.
19. Jardine JE.The ultraestructure of bradyzoites and tissue cyst of *Neospora caninum* in dog. Absence of distinguishing morfological features between parasites of canine and bovine origin. *Veterinary parasitology* 1996; 62 (3-4): 231-240.
20. Knowler C, Wheeler SJ. *Neospora caninum* infection in three dogs. *Journal of Small Animal Practice* 1995; 36 (4): 172-177.
21. Lally NC, Jenkins MC, Dubey JP. Development of polymerase chain reaction assay for the diagnosis of neosporosis using the *Neospora caninum* 14-3-3 gene. *Molecular and Biochemic Parasitology* 1996; 75 (2): 169-178.
22. Lindsay DS, Rippey NS, Cole RA, Parsons LC, Dubey JP, Tidwell RR, Blagburn BL. Examination of the activities of 43 chemoterapeutic agents against *Neospora caninum* tachyzoites in cultured cells. *American Journal of Veterinary Research* 1994; 55 (7): 976-981.
23. Marsh AE, Barr BC, Sverlow K, Ho M, Dubey JP, Conrad PA. Sequence analysis and comparison of ribosomal DNA from bovine *Neospora* to similar coccidial parasites. *Journal of Parasitology* 1995; 81 (4): 530-535.
24. Mehlhorn H, Pietarski G. Esporozoos. *En:* Fundamentos de Parasitologia (Parásitos del hombre y de los animales domésticos) Zaragoza. Ed. Acribia. 1993: 59-60.
25. Mc Allister MM, Parmley SF, Weiss LM, Welch VS, Mc Guire AM. An inmunchistochemic method for detecting bradizoite antigen (BAG5) in *Toxoplasma gondii* infected tissues crossreacts with a *Neospora caninum* bradizoite antigen. *Journal of Parasitology* 1996; 82 (2): 354-355.
26. Nuñana KR. Encephalitis and meningitis. *En:* Bagley RS (ed.): Intracraneal disease. The Veterinary Clinics of North America. Small Animal Practice. Philadelphia: WB: Saunders, 1996: 863-864.
27. Pare J, Hietala SK, Thurmond MC. An enzyme-linked inmunosorbent assay (ELISA) for serological diagnosis of *Neospora* sp. infection in cattle. *Journal of Veterinary Diagnostic Investigation* 1995; 24 (7): 352-359.
28. Rasmussen K, Jensen AL. Some epidemiologic features of canine neosporosis in Denmark. *Veterinary Parasitology* 63 (3-4): 345-349.
29. Soulsby EJ. Parasitología y enfermedades parasitarias en los animales domésticos. México DF: Ed. Interamericana. 198: 515-520.
30. Wouda W, De Long JK, van Knape Walvoort HC. *Neospora caninum* as a cause of paralysis in littermate pups. *En: The European Journal of Companion Animal practice.* Ed. SCIVAC-AIVPA. 1995: 21-25.
31. Flagstad A, Jensen HE. *Neospora caninum* polymyositis in dogs: Clinical, electrophysiogical and pathological findings. *En:* European Society of Veterinary Neurology.
32. Knowler C, Wheeler SJ, Lathe C. Canine neosporosis. *En:* European Society of Veterinary Neurology.
33. Cole RA, Lindsay DS, Blagburn BL, Dubey JP. Vertical transmission of *Neospora caninum* in mice. *Journal of Parasitology* 1995; 81 (19): 730-732.
34. Lindsay DS, Butler JM, Ripper NS, Blagburn BL. Demonstration of synergistic effects of sulfonamides and dihydrofolate reductase/thymdylate synthase inhibitors against *Neospora caninum* tachyzoites in cultured cells and characterization of mutants resistant to pyrimethamin. *American Journal of Veterinary Research* 1996; 57 (1): 68-72.
35. Morales JA, Dubey JP, Rodríguez F, Esquivel RC, Fritz D. Neosporosis and toxoplasmosis associated paralysis in dogs in Costa Rica. *Applied Parasitology* 1995; 36 (3): 179-184.
36. Sveter T, Sebestyen P, Dubey JP. Neosporosis in a dog in Hungary. *Parasitologi Hungarica* 1993; 25 (13): 5-8.
37. Flagstad A, Jensen HE, Bjerkas I, Rasmussen K. *Neospora caninum* infection in a litter of Labrador Retriever dogs in Denmark. *Acta Veterinaria Scandinavica* 1995; 36 (3): 387-391.
38. Cole RA, Lindsay DS, Blagburn BL, Sorjonen DC, Dubey JP. Vertical transmission of *Neospora caninum* in dogs. *Journal of Parasitology* 1995; 81 (2): 208-211.
39. Woods LW, Anderson ML, Swift PK, Sverlow KM. *Journal of Veterinary Diagnostic Investigation* 1994; 6 (4): 508-510.
40. Barr BC, Conrad PA, Sverlow KW, Tarantal AF, Hendrickx AG. Experimental fetal and transplacental *Neospora* infection in the non human primate. *Laboratory Investigation* 71 (2): 236-242.
41. Greene. Enfermedades infecciosas del perro y gato. Ed. Saunders. 868-873.

¿Problemas con la Gestión de su Clínica? Llámenos.

Purina Veterinary Division y Pulso ediciones, s.a. le ofrecen su colaboración para informatizar, optimizar y rentabilizar rápidamente la gestión de su Clínica. Para ello ponen en sus manos el NUEVO programa informático **Clinical Management 5.0.** operativo bajo entorno Windows, que le ayudará a conseguir el control integral de su negocio, acabar con el papeleo y disminuir el tiempo buscando entre archivos.

Clinical Management 5.0. es una aplicación que, desde el entorno Windows, gestionará su clínica, de un modo fácil. Podrá controlar las fichas de propietarios y animales, su evolución clínica, su historial, incorporar imágenes y, a través de las nuevas fichas clínicas por especialidades (dermatología, oftalmología, analítica, etc.), controlar mejor a sus pacientes como a todo su negocio.

El nuevo programa le facilitará la comunicación periódica con sus clientes, a través de múltiples mailings que genera esta nueva aplicación. ¡Conseguir mejores clientes y más fieles!.

Además, siguiendo con nuestro objetivo de facilitar la atención al veterinario, continuamos ofreciendo un servicio telefónico de consulta y mantenimiento de las nuevas aplicaciones informáticas.

901 222 444

Una línea directa para ayudarle a resolver dudas y proporcionarle soluciones entre las 10 y las 14 horas por la mañana y de las 15 hasta las 18 horas por la tarde, o si prefiere la vía Internet, en: **atencion@pulso.com**

✂

SOLICITUD DE INFORMACIÓN

Enviar al Fax: (93) 253 26 01 o bien recorte y envíe este cupón a: PURINA VETERINARY DIVISION, Ref. GVET 5.0., Rda. General Mitre, 149 2º. 08022 Barcelona

Sí, me interesa recibir un diskette de demostración gratis

Nombre **Apellidos**

Clínica Veterinaria

Dirección **Teléfono**

Población **C.P.** **Provincia**

Fecha de nacimiento

Membership Purina Veterinary Division ☐ **No Membership** ☐

Para información adicional llamar al 900 210 193

HALLAZGOS ECOGRÁFICOS EN DIFERENTES AFECCIONES DE LA PRÓSTATA EN EL PERRO: DESCRIPCIÓN DE 8 CASOS CLÍNICOS.

F. Liste Burillo.*

Departamento de Anatomía, Embriología y Genética. Facultad de Veterinaria. Universidad de Zaragoza.
C/ Miguel Servet, s/nº.
50013 Zaragoza.
*Dirección actual: Dpt. of Surgery, Section of Radiology. Tufts University School of Veterinary Medicine. 200 Westboro Road, North Grafton, 01519 MA (USA).

RESUMEN.

Se presentan 8 casos clínicos de perros enteros con diferentes afecciones prostáticas. Se comentan los hallazgos ecográficos en la próstata y las características propias de cada proceso. Los diagnósticos definitivos se realizaron mediante biopsia o aspiración guiada por ecografía en todos los casos. La ecografía es una técnica de diagnóstico por imagen, útil en la búsqueda de enfermedad prostática en el perro.

Palabras clave: Perro; Próstata; Ecografía.

ABSTRACT.

Eight clinical cases of non-castrated dogs with different types of prostatic disease are shown. Ultrasonographic features of the diseased prostate are commented. Definitive diagnosis was made by means of ultrasound-guided core biopsies or fine needle aspiration procedures in all cases. Abdominal ultrasound is a useful diagnostic tool to assess prostatic disease in dogs.

Key words: Dog; Prostate; Ultrasound.

INTRODUCCIÓN.

La ecografía es un método diagnóstico por imagen que proporciona información adicional y complementaria a la radiología en el estudio de los órganos abdominales. La simple aplicación de un transductor en el abdomen de un animal nos permite obtener imágenes de la estructura interna de los órganos de una manera absolutamente no invasiva. En el caso de la próstata, esta técnica supone un gran avance frente a métodos complementarios de diagnóstico como el tacto rectal, la realización de radiografías simples o los métodos radiológicos con contraste (uretrografía, cistografía), que son más molestos para el animal y menos específicos en el diagnóstico.

Con todo, la ecografía abdominal (y en este caso la de la próstata) no se caracteriza por una alta especificidad entre la imagen y lesión histopatológica, pero no obstante ayuda a descartar algunos procesos y a incluir otros en el diagnóstico diferencial. Por último, la posibilidad de obtener una muestra de la lesión se facilita tremendamente al poder realizarse una biopsia o aspiración con aguja fina dirigidas (no ciegas) por la imagen ecográfica.

En el presente trabajo, se ilustran una serie de casos clínicos con diferentes afecciones de la próstata. En todos los animales se realizaron ecografías y se obtuvieron muestras de biopsia o aspiraciones guiadas por ecografía que, posteriormente, fueron diagnosticadas por histopatología o confirmadas en cirugía.

LA PRÓSTATA NORMAL.

La próstata es la glándula del aparato genital del macho cuyas funciones secretoras se ponen de manifiesto durante la eyaculación. La próstata canina es un órgano bilobulado que rodea la uretra caudalmente al cuello de la vejiga de la orina. En su porción craneo-

Kilina

Bocatto

di cardinale.

NUTRAL
N PET LINE

Con **FRUCTOOLIGOSACARIDOS (FOS)**, favorecen el desarrollo de la flora intestinal beneficiosa e inhiben el desarrollo de la flora perjudicial. Favorecen la nutrición de las células de la mucosa del Intestino Grueso (colonocitos).

Beneficios

* Establecimiento de una flora beneficiosa en el cachorro.
* Reestablecimiento de la flora adecuada y una mucosa intestinal sana tras episodios de transtornos gastrointestinales.
* Ayuda en el tratamiento de ciertas enfermedades, como el sobrecrecimiento bacteriano.

Kilina
Superando lo mejor.

Sólo en clínicas veterinarias y tiendas especializadas.

NUTRAL SA
Polígono Industrial Sur.
C/ Cobalto p. 261-263
Apartado 58
28770 COLMENAR VIEJO
(MADRID) SPAIN
Tel. (91) 845 45 11 (16 líneas)
Fax. (91) 845 48 68

dorsal recibe los conductos deferentes que transportan la carga espermática desde el testículo hasta la porción prostática de la uretra. La composición histológica de la próstata consta de un parénquima glandular y un estroma intersticial, que se rodea de una cápsula externa. La próstata sólo está cubierta parcialmente por la lámina peritoneal (espacio o receso rectogenital), lo cual explica la diseminación de procesos al canal pélvico y espacio intraperitoneal.

La próstata se sitúa entre el colon (límite dorsal) y la sínfisis púbica y/o la pared abdominal ventral (límite ventral). Los límites laterales están marcados por las alas del ilion. Sin embargo, la posición eminentemente pélvica o abdominal de la próstata va a variar de acuerdo con la edad del animal. Así, durante el período fetal, la próstata es totalmente abdominal dado que la vejiga de la orina se encuentra unida a la pared ventral del abdomen medio mediante el uraco. Con la rotura del uraco hacia los 2 meses de edad, la vejiga va regresando caudalmente y por tanto, la próstata adopta una posición pélvica allá hacia los 4-5 meses. La madurez sexual, iniciada hacia los 8 meses, va a influir en el tamaño prostático mediante acción hormonal, volviendo a una posición más abdominal. Conforme se avanza en edad, la próstata va a experimentar cambios en su composición histológica (hipertrofia, hiperplasia) que, aun siendo benignos, incrementan el tamaño de la glándula y la colocan más cranealmente en el abdomen. Estos cambios en la estructura histológica pueden conllevar sintomatología clínica.

Otros factores como, el grado de repleción de la vejiga de la orina o del colon descendente, pueden también influir, aunque levemente, en la posición de la próstata en el animal adulto. Por tanto, la evaluación de la posición prostática en el perro adulto es de interés en tanto en cuanto da una idea de su tamaño. Radiológicamente, se ha establecido un criterio para valorar el tamaño prostático en la vista abdominal lateral [1], considerando una próstata normal aquélla que no exceda del 70% de la distancia existente entre el promontorio sacro y el pubis. Otros autores[2] apuntan que en la vista ventrodorsal la próstata no debe sobrepasar el 50% de los 2/3 de la cavidad pélvica.

Tabla I. Valores medios del tamaño de la próstata en 56 perros no castrados. Datos de Ruel *et al*, 1996 [6].

Dimensiones	Valores medios (cm)
Longitud (craneocaudal)	3,43 ± 1,16
Altura (Dorsoventral)	2,77 ± 0,73
Anchura (Laterolateral)	3,41 ± 0,98

ECOGRAFÍA DE LA PRÓSTATA NORMAL.

La efectividad de la ecografía en la determinación del tamaño prostático en el perro, bien sea utilizando la aproximación transabdominal o transrectal, se ha demostrado en estudios experimentales en medicina humana [3, 4, 5]. Estos autores, aunque incluso desarrollaron una fórmula que permite calcular el peso de la próstata [4], no realizaron en cambio un estudio en profundidad con un amplio rango de animales con diferentes pesos y razas, que permitiera obtener las dimensiones normales de la próstata canina. No ha sido hasta hace poco [6] que se han descrito los valores medios de longitud, anchura y altura en la próstata del perro, utilizando 56 animales sanos no castrados (ver Tabla I). Estos autores apuntan a la existencia de una correlación positiva constante, aunque débil, entre la edad, el peso corporal y el tamaño de la próstata.

Ecográficamente, la próstata se caracteriza por poseer una ecogenicidad moderada, con un parénquima uniforme y una textura media o fina (Fig. 1). El hilio prostático (uretra) puede ser visible en ocasiones como una estructura hipo o anecoica (tubular alargada o pequeña y redondeada, según si el corte es longitudinal o transversal), discurriendo por el centro de la glándula o dorsalmente a ella (Figs. 1 y 2).

La próstata tiene una apariencia bilobulada en el plano de corte transversal, con un septo en su mitad (Fig. 2). La superficie capsular ha de presentar un aspecto liso. Los conductos deferentes, que desembocan craneodorsalmente en cada uno de los lóbulos prostáticos, no suelen ser visibles ecográficamente.

En los animales castrados antes de su madurez sexual, la próstata es de tamaño muy reducido, incluso difícil de localizar y con ecogenicidad muy pobre (Fig. 3). Si la castra-

FITERGOL®

Porque tus pacientes geriátricos necesitan un aliciente para seguir viviendo

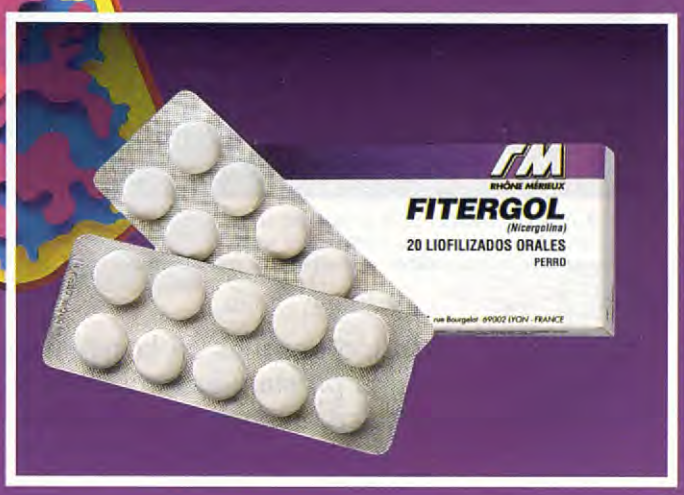

- **Protege el cerebro aumentando el aporte de oxígeno y disminuyendo la agregación plaquetar**
- **Excelente respuesta al tratamiento en más del 80% de los casos**
- **Fácil administración: Una sóla toma al día de liofilizado oral**

COMPOSICIÓN
Cada unidad de nicergolina liofilizado oral contiene:
Nicergolina ..... 5 mg
Excipiente c.s.p. .....750 mg
Nº DE REGISTRO: 1067 ESP
PROPIEDADES
Vasodilatador cerebral alfa bloqueante:
- aumenta el caudal sanguíneo cerebral, particularmente a nivel de las zonas isquémicas
- aumenta la utilización de oxígeno y de glucosa de la célula cerebral
- estimula las funciones psíquicas de memorización y aprendizaje.

INDICACIONES Y ESPECIES DE DESTINO
Mejoría de los trastornos comportamentales ligados a la senescencia en el perro: adinamia, astenia, fatiga, disminución de la actividad y de la vigilancia, inapetencia, trastornos locomotores de origen vascular, insuficiencia cerebral de origen vascular.
PRECAUCIONES ESPECIALES DE UTILIZACIÓN
- No debe asociarse la administarción de Fitergol con otros vasodilatadores.
- Suspender el tratamiento con Fitergol, 24 horas antes de la administración de xilacina o de uno de sus sucedaneos.

PRESENTACIONES
Caja de 2 blisters de 10 liofilizados orales.

Responsable de la comercialización:
LABORATORIOS RHÔNE MÉRIEUX S.A.
C/ Germà Estruch, 9 - 11 - EL PRAT DE LLOBREGAT (Barcelona)

Germà Estruch, 9-11 • 08820 EL PRAT DE LLOBREGAT (Barcelona) • Tel.: (93) 478 22 23 • Fax (93) 478 48 76

LABORATORIOS RHÔNE MÉRIEUX

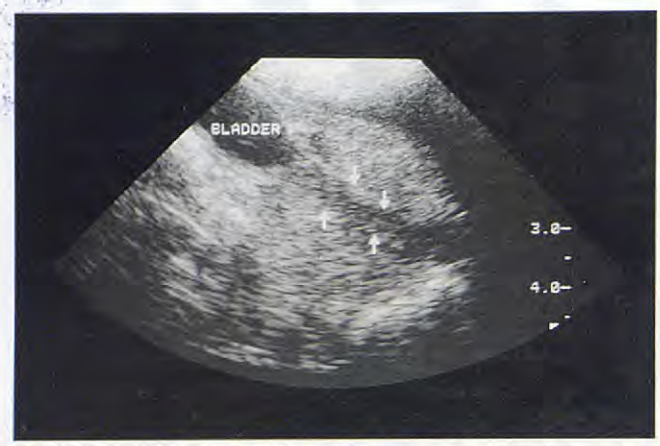

Fig. 1. Corte sagital de una próstata normal en un perro entero de cinco años. La uretra (con flechas) es visible a través del parénquima separando la glándula en dos mitades. Se observa la vejiga de la orina cranealmente.

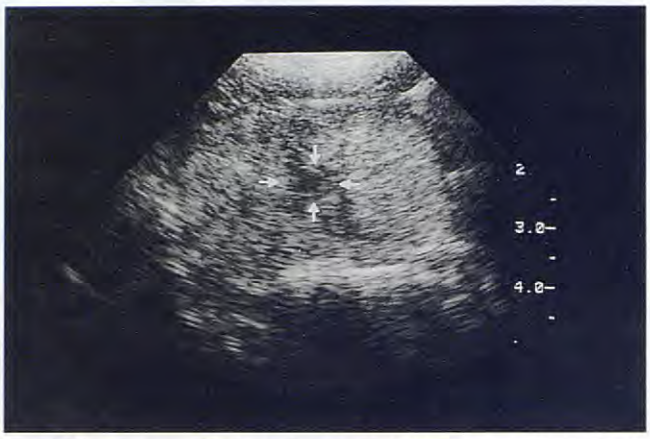

Fig. 2. Corte transversal de una próstata normal del mismo animal de la Fig. 1. El hilio prostático es visible en el centro de la glándula (flechas). Obsérvese la apariencia bilobulada con septo medio en este tipo de corte.

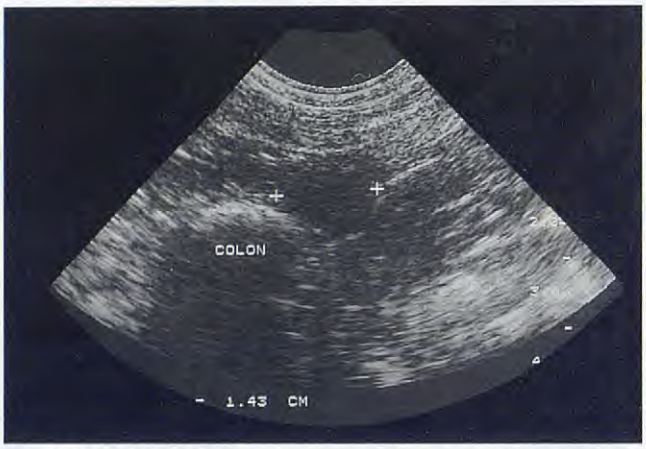

Fig. 3. Corte transversal de la próstata en un perro castrado de 4 años de edad. La próstata es pequeña e hipoecoica (entre los calibres +) situada ventralmente al cólon descendente, el cual presenta sombra acústica posterior.

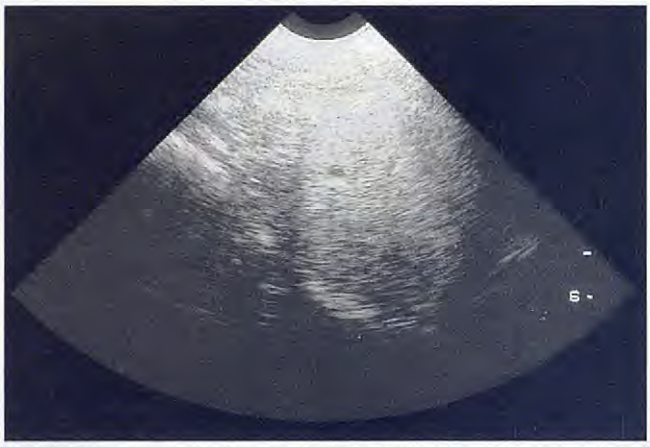

Fig. 4. Hiperplasia prostática benigna. Corte oblicuo en un lóbulo prostático. El parénquima es homogéneo aunque aumentado en su ecogenicidad; se observa un pequeño quiste en la porción ventral (área más cercana al transductor).

ción se ha producido después de la madurez sexual del animal, la próstata es también más pequeña e hipoecoica, aunque más evidente.

CASOS CLÍNICOS.

Caso clínico nº 1: Hiperplasia prostática benigna.

Un Pastor alemán de 9 años de edad presentaba una larga historia de prostatomegalia progresiva a la palpación rectal, sin signos clínicos aparentes. Dada la edad del animal, y a petición del propietario, se realizó una ecografía y se obtuvieron dos muestras de próstata para posterior análisis. En la ecografía, la próstata se encontró incrementada de tamaño (6 x 6 cm) y algo más ecogénica de lo esperado, aunque homogénea y simétrica, con un pequeño (3-4 mm) quiste redondo y anecoico en uno de los lóbulos (Fig. 4). Con el examen de la biopsia se obtuvo el diagnóstico de hiperplasia benigna.

Caso clínico nº 2: Hiperplasia prostática quística.

Un Dobermann entero, de 3 años de edad, se presentó al examen ecográfico tras detectársele una masa al tacto rectal, para eliminar la posibilidad de linfadenopatía pélvica. La próstata era ecogénica, con varias pequeñas estructuras quísticas en el lóbulo izquierdo. El lóbulo derecho estaba incrementado de tamaño, con una gran cavidad quística de forma redondeada (5 x 4 cm) que se expandía dorsalmente, llena de un líquido aneocoico (Fig. 5). El quiste se drenó completamente, obteniéndose aproximadamente 40 ml de un líqui-

Descubra las posibilidades del diagnóstico con IDEXX

BIBLIOTECA FACULTAD DE VETERINARIA

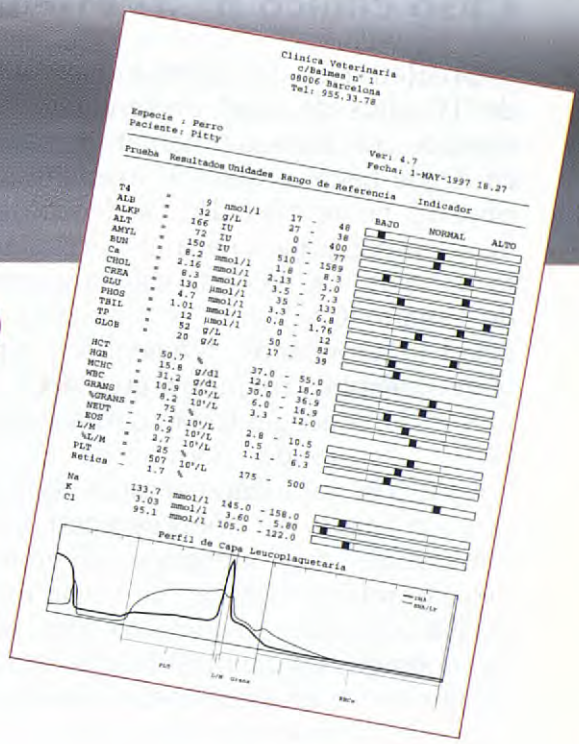

Clínica Veterinaria
C/Balmes nº 1
08006 Barcelona
Tel: 955.33.78

Especie : Perro
Paciente: Pitty

Ver: 4.7
Fecha: 1-MAY-1997 18.27

Prueba		Resultados	Unidades	Rango de Referencia	Indicador (BAJO / NORMAL / ALTO)
T4	=	9	nmol/l	17 - 48	
ALB	=	32	g/L	27 - 38	
ALKP	=	166	IU	0 - 400	
ALT	=	72	IU	10 - 77	
AMYL	=	150	IU	510 - 1589	
BUN	=	8.2	mmol/l	1.8 - 8.3	
Ca	=	2.16	mmol/l	2.13 - 3.0	
CHOL	=	8.3	mmol/l	3.5 - 7.3	
CREA	=	130	µmol/l	35 - 133	
GLU	=	4.7	mmol/l	3.3 - 6.8	
PHOS	=	1.01	mmol/l	0.8 - 1.76	
TBIL	=	12	µmol/l	0 - 12	
TP	=	52	g/L	50 - 82	
GLOB	=	20	g/L	17 - 39	
HCT	=	58.7	%	37.0 - 55.0	
HGB	=	15.8	g/dl	12.0 - 18.0	
MCHC	=	31.2	g/dl	30.0 - 36.9	
WBC	=	10.9	10^3/L	6.0 - 16.9	
GRANS	=	8.2	10^3/L	3.3 - 12.0	
%GRANS	=	75	%		
NEUT	-	7.2	10^3/L	2.8 - 10.5	
EOS	-	0.9	10^3/L	0.5 - 1.5	
L/M	=	2.7	10^3/L	1.1 - 6.3	
%L/M	=	25	%		
PLT	=	507	10^3/L	175 - 500	
Retics	-	1.7	%		
Na		133.7	mmol/l	145.0 - 158.0	
K		3.03	mmol/l	3.60 - 5.80	
Cl		95.1	mmol/l	105.0 - 122.0	

Perfil de Capa Leucoplaquetaria

Más de15.000 Clínicas y más de 30.000 equipos instalados en todo el mundo nos acreditan.

El laboratorio Veterinario más completo que usted puede tener en su Clínica:

- Bioquímica
- Hematologia
- Electrolitos

le proporciona resultados completos en menos de diez minutos y los imprime en una hoja de fácil interpretación, ayudándole en el diagnóstico para poder empezar el tratamiento de inmediato.

Para más información llámenos al teléfono gratuito 900.100.966

IDEXX Mejor diagnóstico para mejor medicina

© 1997 IDEXX SA 09-61408-00

Fig. 5. Hiperplasia prostática quística. Corte transversal. Una gran cavidad con paredes internas lisas y contenido anecoico comprime ambos lóbulos prostáticos dorsalmente. Se observa la uretra en el septo medio como una pequeña área redondeada y anecoica.

do oscuro en el cual no se observó componente inflamatorio. La biopsia del parénquima prostático arrojó un diagnóstico de hiperplasia prostática quística.

Caso clínico nº 3: Prostatitis.

Un Retriever del Labrador macho entero, de 10 años de edad presentaba alarmantes vómitos con diarrea y hematuria macroscópica desde hacía 5 días. Al examen clínico, se observó fiebre elevada. Se decidió hacer un examen ecográfico para inspeccionar el tracto urinario. La próstata estaba incrementada de tamaño (6 x 5 cm), con textura y ecogenicidad heterogéneas, tendiendo a hipoecoica (Fig. 6). Ambos riñones presentaron un incremento de la ecogenicidad cortical, situándose dentro del rango normal de tamaño. Se encontró un pequeño acúmulo de fluido en la porción caudal del riñón derecho, lo cual era compatible con afección inflamatoria del espacio retroperitoneal. La vejiga de la orina estaba contraída, lo que hizo difícil su evaluación. Ambos epidídimos estaban aumentados de tamaño e hipoecoicos, lo que sugería un proceso inflamatorio. El animal fue sacrificado a petición del propietario, encontrándose una grave infección bacteriana en la próstata que producía necrosis, inflamación y hemorragia del parénquima de la glándula. En el tejido perineal y escroto se encontraron signos de inflamación supurativa grave. Asimismo, se hallaron lesiones en los riñones e hígado compatibles con un proceso septicémico.

Fig. 6. Corte longitudinal de una próstata con prostatitis necrótica. El parénquima no es homogéneo, hipoecoico, y el hilio uretral no es visible. Se observa la vejiga cranealmente.

Fig. 7. Corte longitudinal de una próstata con un absceso prostático. Obsérvese que el absceso (entre calibres +, 1,67 cm) tiene paredes irregulares y refuerzo acústico posterior.

Caso clínico nº 4: Absceso.

Un perro Dobermann entero, de 8 años, presentaba una historia clínica de vómitos, diarrea y hematuria, visible desde hacía una semana. El examen físico denotó fiebre alta con aumento de tamaño de la próstata al tacto rectal. Hematológicamente, lo más notorio fue el hallazgo de una marcada leucocitosis. En la ecografía, la pared de la vejiga de la orina estaba homogéneamente engrosada. La próstata presentaba una cavidad anecoica de paredes irregulares en el borde dorsal del lóbulo derecho, que producía refuerzo acústico en el campo lejano (Fig. 7). Además, se observaron algunos restos ecogénicos en el lecho anecoico. No se observaron otras alteraciones en el resto del parénquima. Estas características ecográficas, junto a la historia clínica, hacían sospechar que la cavidad era un absceso prostático. El líquido intracavitario se aspiró obteniéndose pus en la

jeringa. A continuación se decidió colocar un catéter intracavitario en la próstata, suturándolo a la piel al objeto de facilitar el drenaje del absceso. Para orientar el catéter se utilizó nuevamente la ecografía como guía. Posteriormente, se observó un título positivo frente a *Ehrlichia* en análisis complementarios, por lo que se instauró el tratamiento pertinente. El animal se recuperó paulatinamente, siéndole retirado el catéter al cabo de dos semanas.

Caso clínico nº 5: Carcinoma.

Un perro West Highland Terrier castrado, de 3 años, presentaba una historia clínica de polaquiuria con dificultad al defecar por un periodo de 2 meses. La próstata se encontró aumentada a la palpación rectal. El animal estaba anoréxico y letárgico. En el estudio radiológico del abdomen se observó prostatomegalia, una lesión proliferativa del borde ventral del cuerpo de la 6ª y, en menor grado, la 7ª vértebras lumbares, compatible con una metástasis ósea (Fig. 8). Asimismo, se sospechó linfadenopatía sublumbar. La ecografía reveló una próstata demasiado grande para un animal castrado (aproximadamente 3 x 2 cm), con contornos irregulares y parénquima heterogéneo. También se observaron varios focos pequeños dispersos por el parénquima, muy ecogénicos, acompañados de sombra acústica, compatibles con mineralización (Fig. 9). Además, varios ganglios linfáticos ilíacos e hipogástricos estaban incrementados de tamaño y disminuidos en su ecogenicidad en el área sublumbar (Fig. 10). Se obtuvieron 2 biopsias de la próstata guiadas por ecografía, obteniéndose un resultado de carcinoma prostático con desmoplasia e inflamación aguda. El propietario decidió el sacrificio del animal, confirmándose en la necropsia metástasis secundarias en los ganglios linfáticos regionales y destrucción del cuerpo vertebral lumbar.

Caso clínico nº 6: Linfoma.

Un perro Golden Retriever entero, de 6 años de edad, se presentó al examen físico con una historia de letargia por espacio de un mes. En las últimas 36 horas había tenido un acceso de hematuria y depresión, con trombocitopenia y un abdomen caudal muy doloroso a la palpación. Además, subjetivamente se valoró esplenomegalia a la palpación, por lo que se decidió la realización de una ecografía abdominal. El aspecto del bazo estaba dentro de los límites normales. Sin embargo, ambos riñones presentaban cortezas ecogénicas y moderada dilatación de la pelvis (hidronefrosis), estando en el límite superior de tamaño considerando el peso del perro (aproximadamente 8 cm en el diámetro longitudinal). Los ganglios linfáticos mesentéricos estaban aumentados de tamaño y disminuidos en ecogenicidad. La vejiga de la orina estaba colapasada en el momento de la exploración, por lo que se añadieron unos 100 cm de solución salina para facilitar su exploración. Después de la adición del fluido la pared vesical era irregular, con algunos focos anecoicos. La próstata tenía forma simétrica y normal en tamaño para un perro entero. Sin embargo, se observaron múltiples focos hipoecoicos dispersos por el parénquima (Fig. 11). Asimismo, se apreció un volumen mínimo de fluido libre en el abdomen. En vista de los hallazgos ecográficos, se recomendó la biopsia de los riñones y de la próstata, obteniéndose un diagnóstico de linfoma renal, con un foco extenso de infiltración de células tumorales linfoides en la próstata, la cual también presentaba inflamación crónica supurativa con múltiples focos linfoplasmocíticos e histiocíticos.

Caso clínico nº 7: Quiste paraprostático.

Un Pastor alemán entero, de 8 años de edad, se presentó al examen ecográfico con una historia aparente de incontinencia urinaria por espacio de un mes. Abundando en la anamnesis, se apreció que el animal orinaba con normalidad, y que era, después de la micción cuando, al incorporarse o echarse, perdía un pequeño volumen de líquido. Tanto los valores hematológicos como bioquímicos eran normales. No obstante, puesto que la próstata se observaba aumentada de tamaño a la palpación, se realizó una ecografía para descartar posibles alteraciones funcionales a nivel urinario. En la exploración del abdomen caudal, se detectó en un corte transversal una imagen de "doble veji-

Fig. 8. Radiografía lateral del abdomen en un perro con carcinoma prostático. La prostatomegalia es evidente, además de la lesión proliferativa en los cuerpos vertebrales de la 6ª y 7ª lumbares.

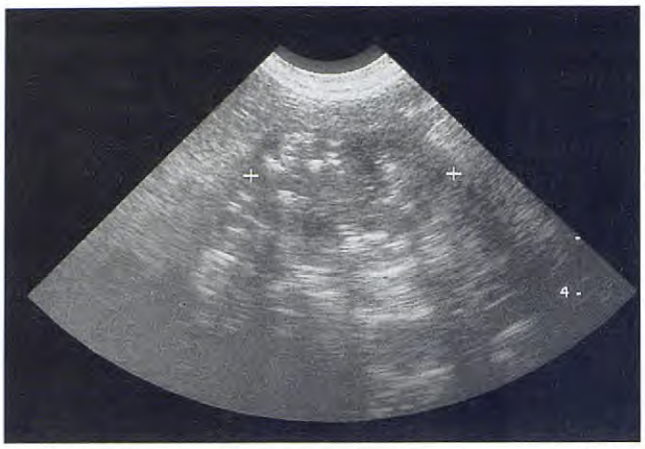

Fig. 9. Corte transversal de una próstata afectada con carcinoma. La glándula está deformada, con parénquina muy heterogéneo y varios focos hiperecoicos con sombra acústica posterior compatibles con áreas de mineralización.

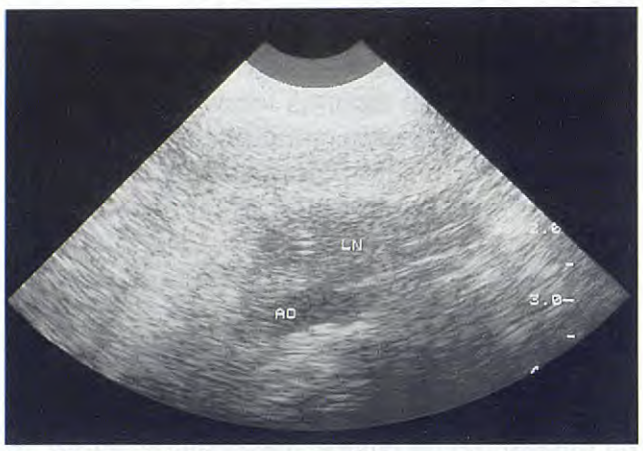

Fig. 10. Vista de la bifurcación aórtica (AO) mostrando el incremento de tamaño del ganglio linfático medial ilíaco izquierdo (LN), como consecuencia de metástasis linfática de un carcinoma de próstata.

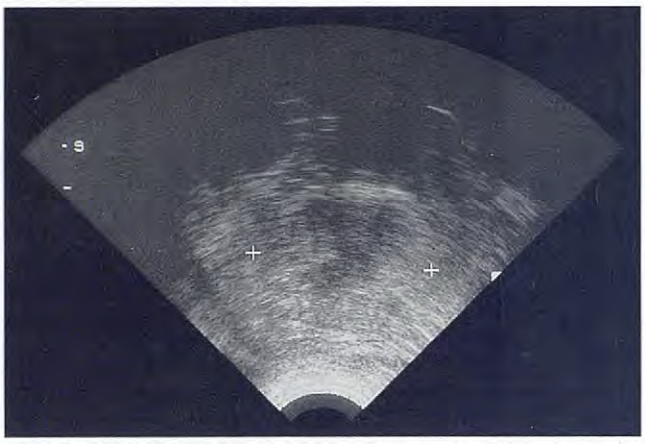

Fig. 11. Corte transversal de la próstata en un caso de linfoma multicéntrico. La glándula está aumentada de tamaño y presenta un foco irregular hipoecoico (entre calibres, +).

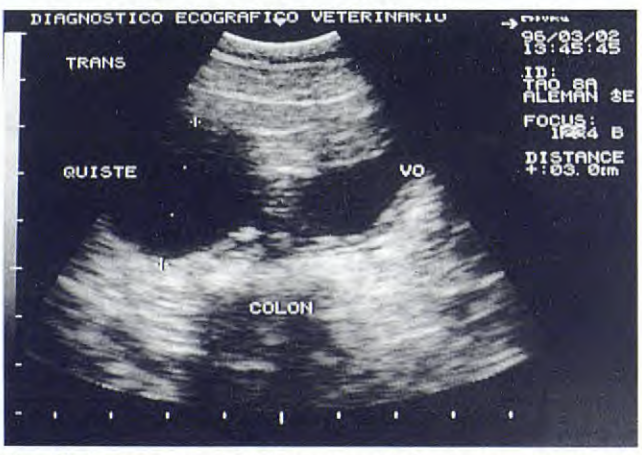

Fig. 12. Corte transversal del abdomen caudal. Se observa una imagen de "doble vegiga", correspondiendo la vejiga falsa a un quiste paraprostático (entre calibres +, 3 cm).

Fig. 13. Imagen de la cara medial del muslo en la que se observa la arteria ilíaca (AI) en contacto con un hematoma prostático. La próstata comprimía la vena ilíaca produciendo edema en la porción distal de la extremidad.

ga", consistente en una cavidad llena de fluido anecoico de pared poco engrosada comparada con la de la vejiga, la cual se situaba a su derecha (Fig. 12). Esta cavidad podía conectarse caudalmente con el tejido prostático. Se realizó un diagnóstico de quiste paraprostático y se recomendó su extirpación quirúrgica, lo cual se llevó a cabo sin complicaciones.

Caso clínico nº 8: Hematoma.

Un perro entero mestizo, de 8 años de

QUITESE TODOS LOS PROBLEMAS...

DE UN SOLO GOLPE.

ahora también inyectable 1%

Finadyne®

...mejora la calidad de vida de sus animales.

- Prevención del shock endotóxico.
- Dolor visceral agudo.
- Analgésico quirúrgico.
- Cirugía oftalmológica.
- Afecciones músculo-esqueléticas.

COMPOSICION: Flunixín meglumine16,6 mg/ml* (Equivalente a 10 mg/ml de Flunixín) Excipiente c.s.p. 1 ml. **INDICACIONES TERAPEUTICAS Y ESPECIES DE DESTINO:** Flunixín meglumine es un analgésico no narcótico y no esteroide con propiedades antiinflamatorias y antipiréticas. Para aliviar el dolor y la inflamación en episodios agudos de trastornos osteomusculares del perro. Como terapia complementaria en el tratamiento del shock endotóxico o séptico del perro. **ADVERTENCIAS Y PRECAUCIONES:** No administrar a perras gestantes. No exceder la dosis recomendada ni la duración del tratamiento. No administrar por vía intramuscular. No administrar simultáneamente con anestesia por metoxiflurano. **EFECTOS SECUNDARIOS:** Cabe la posibilidad de que haya efectos secundarios gastrointestinales al utilizar la especialidad para el tratamiento del shock endotóxico por la isquemia y liberación de mediadores relacionados. Estos efectos se minimizarán al administrar fluidoterapia concomitante. Si los efectos persisten, suspender la administración. Reg MAPA Nº 1065 ESP.

Schering-Plough Animal Health Special Pet®
Km. 36 Ctra. Nacional I. San Agustín de Guadalix (Madrid). Tels.: 841 82 50 - 571 10 56 - Fax: 841 91 83

edad, presentaba un cuadro edematoso difuso de caracter progresivo en la extremidad posterior izquierda por espacio de dos semanas. A la palpación rectal se notó una masa en la cavidad pélvica que se expandía hacia el lado izquierdo. En la ecografía, se observó una próstata muy aumentada de tamaño, con fuerte componenente quístico y asimétrica. El lóbulo izquierdo seguía en principio una trayectoria dorsal para luego continuar ventromedialmente por la cara interna del muslo. A este nivel, se encontró una cavitación de contornos irregulares y conteniendo anecoico con algunos focos ecogénicos dispersos. El transductor se desplazó por la cara medial del muslo siguiendo la trayectoria de la arteria y vena femorales, encontrándose esta última muy distendida distalmente debido a la compresión prostática proximal. Al ir evaluando el área más proximal del muslo cercana a la próstata, se observaba como la vena femoral se colapsaba mientras que la arteria conservaba su luz (Fig. 13), percibiéndose el latido en tiempo real. La cavidad prostática fue vaciada al objeto de evitar la compresión venosa, obteniéndose un líquido serosanguinolento fundamentalmente rico en hematíes. La producción de un hematoma prostático como consecuencia de un traumatismo previo no advertido por el propietario, fue el diagnóstico realizado. El animal mejoró tras el vaciamiento del hematoma, procediéndose después a su castración.

DISCUSIÓN.

La próstata es un órgano relativamente sencillo de visualizar en una exploración ecográfica, la cual proporciona información valiosa para elaborar un pronóstico y administrar un tratamiento adecuado.

La hiperplasia prostática es un proceso muy común en el perro adulto entero. En un estudio llevado a cabo en perros Beagle, se observó que todos los animales no castrados, mayores de 6 años de edad, mostraban evidencia histológica de hiperplasia prostática benigna [7]. Otros autores afirman que el 80% de la población canina presenta algún grado de hiperplasia [8]. A menudo, la hiperplasia prostática es un hallazgo incidental en un examen ecográfico, pero puede dar en ocasiones signos clínicos afectando la micción y defecación o produciendo hemorragias uretrales [9]. Al ser un proceso benigno, estos síntomas ceden tras la castración o terapia antiandrógena. Ecográficamente, en la hiperplasia benigna de la próstata la glándula aumenta de tamaño, aunque la ecogenicidad puede no alterarse o en todo caso incrementarse levemente. En ocasiones, el hilio uretral (Figs. 1 y 2) puede no verse. La presencia de pequeños quistes (generalmente menores de 1 cm de diámetro) no es inusual (Fig. 4) y es generalmente asintomática, pero la colección progresiva de líquido puede determinar signos más graves *a posteriori*. Si el quiste es mayor de 1 cm de diámetro el proceso suele denominarse hiperplasia quística de la próstata y puede dar lugar a compresiones de órganos adyacentes, teniendo peor pronóstico (Fig. 5).

Las inflamaciones de la próstata cursan generalmente con letargia, fiebre y signos gastrointestinales, además de los urinarios propios. La próstata inflamada puede no estar muy aumentada de tamaño, pudiendo ser difusamente hipoecoica o hiperecoica (Fig. 6), aunque en ocasiones puede tener un carácter mas bien focal disminuyendo la ecogenicidad en estos puntos. Pueden también encontrarse pequeños focos ecogénos en el parénquima, compatibles con fibrotización o mineralización. Estos últimos presentan sombra acústica posterior. En casos de prostatitis muy severa, no es infrecuente observar cambios en los riñones o vejiga de la orina por contaminación ascendente, aunque también son posibles las infecciones derivadas de una enfermedad testicular. Es conveniente explorar los ganglios linfáticos zonales (ilíacos, hipogástricos) en la ecografía, ya que pueden estar incrementados de tamaño. Por último, la septicemia puede acabar afectando cualquier otro órgano. Por otra parte, la focalización del fenómeno inflamatorio dentro de un pequeño quiste o área concreta del parénquima da como resultado la formación de un absceso dentro de la glándula. Los abscesos son formaciones hipoecoicas o anecoicas con posibles puntos ecogénicos en la cavidad (aspecto del pus) que pueden presentar unos márgenes internos irregulares y tienen refuerzo acústico posterior (Fig. 7). A veces presentan cierta organización interna en la cavidad, con presencia de septos, tabiques ecogénicos

Para estar, por dentro, tan protegido y bien cuidado como por fuera, un perro necesita el mejor Plan de nutrición.

***Pro Plan** es una alimentación completa, formulada para ayudarle a reforzar las defensas naturales de su sistema inmunitario.*

*Con auténtica carne de pollo como principal ingrediente, **Pro Plan** es rico en proteínas y ácidos grasos esenciales necesarios para mantener su piel sana.*

***Pro Plan** aporta también la cantidad precisa de calcio, fósforo y vitamina A para ayudarle a desarrollar y mantener sus huesos fuertes. Además, está equilibrado con proteínas, hierro y cobre para favorecer la oxigenación de la sangre, factor imprescindible para mantener su agilidad y su tono muscular durante más años.*

*Recomiende a sus clientes la variedad de **Pro Plan** ideal para cada etapa. Sus perros se lo agradecerán.*

IGUAL QUE TÚ LE PROTEGES
POR FUERA.

PRO PLAN LE PROTEGE
POR DENTRO.

ro Plan es una gama especializada de alimentos y requiere del asesoramiento nutricional de un profesional. Por eso lo encontrarás en clínicas veterinarias y establecimientos especializados.

PURINA PRO PLAN. ALIMENTA Y PROTEGE SU SALUD.

®Purina y ®Pro Plan son marcas registradas. - © 1996 Copyright Ralston Purina Company.

Purina PRO PLAN

que van de un lado a otro de la pared. La linfadenopatía sublumbar es observada con mucha frecuencia en estos casos. Los hematomas prostáticos pueden producirse como consecuencia de procesos traumáticos o bien en prostatitis, en cuyo caso es el paso inmediatamente anterior a la formación del absceso. La estructura del hematoma es similar a la del absceso, con contornos internos irregulares y lecho hipoecoico o anecoico. En el caso presentado, el hematoma provocaba síntomas clínicos dado su gran tamaño (Fig. 13), siendo inhabitual la presencia de un absceso de tales proporciones. Sin embargo, es necesaria la aspiración y análisis del contenido a fin de distinguir ambos procesos.

Las neoplasias de la próstata en el perro no son habituales, constituyendo del 3,5 al 15,7 % del total de las afecciones prostáticas en el perro, dependiendo de la fuente consultada [10]. En la ecografía, la próstata tumoral normalmente presenta asimetría de su parénquima, con destrucción capsular y fuerte heterogeneidad. Suele tender a disminuir su ecogenicidad total, aunque pueden verse casi constantemente focos de mineralización muy ecogénicos con sombra acústica (Fig. 9). Zonas de fibrosis ecogénas también suelen estan presentes. Sin embargo, es de destacar que en el caso de linfoma presentado no se observaron áreas de mineralización ni destrucción parenquimatosa (Fig. 11). En este caso, los cambios observados en los riñones y vejiga de la orina permitieron ampliar el diagnóstico diferencial. No es habitual la presencia de quistes asociados con procesos neoplásicos en la próstata del perro, aunque se han descrito algunos casos esporádicos en la humana [11,12]. En estos casos, el origen de la cavidad quística se ha visto asociada a necrosis del tumor con liquefacción tisular. La linfadenopatía sublumbar es un parámetro bastante constante en las neoplasias de la próstata, y puede evidenciarse en el estudio radiológico o ecográfico (Figs. 8 y 10).

Desde el punto de vista ecográfico, es difícil distinguir un proceso neoplásico de la prostatitis, en tanto en cuanto las características de ecogenicidad pueden ser más o menos similares (afectación difusa, puntos de mineralización, distorsión parenquimatosa), por lo que la realización de una biopsia o aspiración ha de ser obligada. Sin embargo, la radiografía abdominal puede proporcionarnos información adicional acerca de la naturaleza del proceso, en tanto en cuanto pueden observarse metástasis a elementos óseos próximos (Fig. 8). La afección de órganos próximos a la próstata se produce fundamentalmente por vía linfática. Las metástasis pulmonares o a otros órganos pueden también producirse, aunque con menor frecuencia.

Los quistes paraprostáticos son relativamente fáciles de diagnosticar en la ecografía, apareciendo lo que se da en llamar la imagen de "doble vejiga" en un corte transverso del abdomen caudal (Fig. 12). Un anormal incremento del tamaño de restos embrionarios del conducto de Müller (útero masculino), un hematoma prostático o un quiste de retención pueden ser los posibles orígenes del quiste paraprostático [13]. Su contenido varía de hipoecoico a anecoico, y puede presentar tabiques ecogénicos separando internamente el quiste en varias cavidades. La pared del quiste puede ser gruesa o delgada, pudiendo confundirse en estos casos con fluido libre abdominal. Asimismo, puede presentar focos de mineralización parietal o uretral, y ser único o múltiple [14]. En casos de infección del conducto de Müller, puede distenderse por acúmulo de pus en su interior (piómetra masculino), observándose en la ecografía una imagen similar al quiste paraprostático [15].

En este trabajo, los diagnósticos definitivos se obtuvieron mediante el apoyo ecográfico en la toma de biopsia en las lesiones parenquimatosas, o la aspiración con aguja fina de cavidades en la próstata. La ecografía intervencionista es totalmente necesaria para obtener la respuesta a la patología que afecta a la próstata, dada la inespecificidad de la imagen ecográfica. La función de "guía" de la aguja proporciona seguridad en la intervención, evitando dañar estructuras vasculares o la uretra, además de orientar la toma de las muestras en las zonas de interés. Otro aspecto interesante de la ecografía a este nivel sería

Pondremos el mundo en sus manos

Así, como lo oye. Porque con el nuevo **Programa de dietas SPECIFIC de Bayer** podrá, por un lado, rentabilizar su negocio al favorecer que sus clientes vuelvan una y otra vez a su consulta, y por el otro... ¿se imagina poder comunicarse con sus colegas del resto del país en tan sólo unos segundos y estar constantemente informado de lo que ocurre en su sector, y comprar material para su clínica sin salir de su oficina, y navegar por Internet...? Esto, y mucho más, es LAN-VET, la primera red telemática para veterinarios que SPECIFIC pone hoy gratuitamente a su alcance.

Si quiere más información sobre todo ello mándenos este cupón y empiece a imaginar...

☑ Sí, deseo recibir más información sobre el programa de dietas Specific gratuitamente y sin ningún tipo de compromiso.

Envíenos este cupón indicando sus datos personales a Q.F. Bayer S.A., Dpto. HOB (ref. SPECIFIC) - Apartado 35.282 - 08080 - BARCELONA. Nos pondremos en contacto con usted para facilitarle toda la información.

Nombre y apellidos _____

_____

Dirección de la clínica _____

Ciudad _____ C.P. _____

Teléfono: _____

Los datos que figuran en este cupón se incluirán en un fichero automatizado que se conservará de forma confidencial por Bayer. Usted podrá acceder a él en cualquier momento para solicitar consulta, actualización, rectificación o cancelación.

Bayer BAYER

su utilización en términos terapeúticos para drenar un absceso (como se hizo en uno de los casos comentados) u otro tipo de lesiones cavitarias.

La ecografía Doppler y la ecografía a color proporcionan información sobre la distribución vascular en los órganos. Recientemente se ha publicado un estudio preliminar del patrón vascular en la prostatitis canina [16]. Con el advenimiento de nuevas técnicas de diagnóstico por imagen en Veterinaria, posiblemente se pueda profundizar en el diagnóstico de las diferentes afecciones de la próstata.

BIBLIOGRAFÍA.

1. Feeney DA, Johnston GR, Klausner JS, Perman V, Leininger JR, Tomlimson MI. Canine prostatic disease-comparison of radiographic appearance with morphologic and microbiologic findings. *J Am Vet Med Assoc* Vol 1987; 190: 1.018- 1.026.
2. Lattimer, JC. The Prostate Gland. *En:* Thrall (Ed.): Textbook of Veterinary Diagnostic Radiology, 2nd ed. Philadelphia: Saunders Co., 1994: 479-493.
3. Miyashita H, Watanabe H, Ohe H, Saitoh M, Oogama Y, Lijima S. Transrectal ultrasonotomography of the canine prostate. *The Prostate* 1984; 5: 453-457.
4. Blum MD, Bahnson RR, Lee C, Deschler TW, Grayhack JT. Estimation of canine prostatic size by *in vivo* ultrasound and volumetric measurement. *J Urol* 1985; 133: 1.082-1.086.
5. Juniewicz PE, Ewing LL, Dahnert WF, Hamper UM, Dembeck C, Sanders RC, Coffey DS. Determination of canine prostatic size *in situ*: comparison of direct calliper measurement with radiologic and transrectal ultrasonographic measurements. *The Prostate* 1989; 14: 55-64.
6. Ruel Y, Barthez P, Begon, D. Ultrasonographic evaluation of the prostate in normal intact dogs. Abstract, ACVR Meeting 1996. Chicago, Illinois, 4th-7th December 1996.
7. Lowseth LA, Gerlach RF, Gillett NA, Muggenburg BA. Age related changes in the prostate and testes of the Beagle dog. *Vet Pathol* 1990; 27: 347-353.
8. Coffey DS, de Klerk DP, Walsh PC. Benign prostatic hyperplasia: current concepts. Proc. 5th Int. Congr. *Endocrinol.* 1976; 2: 49S.
9. Read RA, Bryden S. Urethral bleeding as a presenting sign of benign prostatic hyperplasia in the dog: a retrospective study (1979 1993). *J Am Anim Hosp Assoc* 1995; 31: 261-267.
10. Weaver AD. Fifteen cases of prostatic carcinoma in the dog. *Vet Rec* 1981; 109: 71-75.
11. Llewellyn CH, Holthaus LH. Cystic carcinoma of the prostate: findings on transrectal ultrasonography. *Am J Radiol* 1991; 157: 785.
12. Agha AH, Bane BL, Culkin DJ. Cystic carcinoma of the prostate. *J Ultrasound Med* 1996; 15: 75-77.
13. Stowater JL, Lamb CR. Ultrasonographic features of paraprostatic cysts in nine dogs. *Vet Rad* 1989; 30 (5): 232-239.
14. Liste F, Gascón M, Sever R, Díaz A. Diagnóstico ecográfico en un caso clínico de quiste paraprostático canino. *Clínica Veterinaria (AVEPA)* 1994; Vol. 14: 155-160.
15. Atilola MAO, Pennock PW. Cystic *uterus masculinus* in the dog. Six case history reports. *Vet Rad* 1986; 27: 8-14.
16. Newell SM, Neuwirth L, Ginn PE, Harrison JM. Doppler ultrasound of the prostate gland in normal dogs and in dogs with prostatitis. Abstract, Annual Conference of EAVDI. Cambridge, UK. 29th August-1 September 1996.

Fotógrafo: Yann Arthus-Bertrand

Ellos entenderán que usted les recomiende

FRONTLINE®

El líder contra las pulgas y las garrapatas

Tratamiento completo.

Un único tratamiento elimina radicalmente el problema de las pulgas y las garrapatas. Con una sola aplicación se consiguen unos resultados más rápidos, eficaces y prolongados en el tiempo.

Resultados inmediatos.

Elimina por contacto el 100% de las pulgas en menos de 4 horas, evita la puesta de huevos y rompe el ciclo de la pulga. Su efecto se prolonga hasta 2 meses en los perros y más de 1 mes en los gatos. Elimina el 100% de las garrapatas antes de que puedan transmitir enfermedades y su efecto se prolonga durante 1 mes.

Efecto "reservoir".

El poderoso principio activo de Frontline, Fipronil, se distribuye a través de la epidermis y se concentra en las glándulas sebáceas (efecto "reservoir"). Con la contínua secreción glandular, cargada con Fipronil, se recubre progresivamente la piel y el pelo del animal, consiguiendo un efecto prolongado también después del baño y el uso del champú.

Solución autosuficiente.

El poder de Frontline elimina radicalmente el problema, y su efecto "reservoir" previene de futuras infestaciones.
Sólo Frontline, elimina y protege simultáneamente.

Mayor inocuidad.

Su única absorción cutánea reduce el riesgo de efectos sistémicos. No presenta incompatibilidades farmacológicas y puede utilizarse en hembras gestantes.

Indicado para cachorros y gatitos.

Frontline Spray puede aplicarse en cachorros a partir de los dos días de edad. Frontline Spot On puede aplicarse en gatitos a partir de 12 semanas.

D.A.P.P.

Reduce significativamente los riesgos de Dermatitis Alérgica a la Picadura de Pulga (su alta eficacia permite eliminar a la pulga por contacto, sin necesidad de picar).

Frontline es el sistema más rápido, eficaz y duradero para eliminar, con seguridad, pulgas y garrapatas de perros y gatos y prevenir las nuevas infestaciones.

FRONTLINE SPRAY. Solución antiparasitaria para uso externo. Composición: Fipronil 0,25 g., Excipiente 100,0 ml. Indicaciones de uso: tratamiento y prevención de las infestaciones por pulgas y garrapatas en el perro. Contraindicaciones: no se han descrito. Vía de aplicación externa, por pulverización. Nº Reg.: 1064-ESP
FRONTLINE SPOT ON. Solución cutánea para administración spot on. Composición centesimal: Fipronil 10 g., Butilhidroxianisol 0,02 g., Butilhidroxitolueno 0,01 g., Etanol 10 ml., Excipiente C.S.P. 100 ml. Indicaciones de uso: tratamiento y prevención de las infestaciones por pulgas en gatos. Contraindicaciones: gatos menores de 3 meses y peso inferior a 1 kg., y hembras en lactación. Vía de aplicación externa directamente sobre la piel.
FRONTLINE. Distribuido por Laboratorios Rhône Merieux, S.A.
c/ Germà Estruch, 9-11. El Prat de Llobregat (Barcelona).

LABORATORIOS RHÔNE MÉRIEUX

FRONTLINE®
Nada funciona mejor.

Los gatos ya no tendrán envidia de Drontal Plus

Porque Bayer presenta Drontal para gatos

Drontal para gatos es el primer antiparasitario para la prevención y el tratamiento de todos los parásitos internos -desarrollado por Bayer específicamente para gatos- con las mismas ventajas de Drontal Plus: la comodidad de una dosis única, y el más amplio espectro de eficacia contra todos los cestodos y nematodos del gato.

A partir de ahora, con una sola prescripción de Drontal para gatos (1 tableta/ 4 Kg) usted garantizará una total protección para el animal. Con absoluta seguridad, gracias a su buena tolerancia. Sin alterar los hábitos alimenticios del animal. Y sin envidias.

Bayer BAYER

Eficacia Responsable

Drontal®

De una vez sin parásitos