CLINICA VETERINARIA

DE • PEQUEÑOS • ANIMALES

Volumen 18 • N.º 4 1998 • Octubre / Diciembre

Revista Oficial de AVEPA



A.V.E.P.A.

Kilina®

La opinión del experto

" Después de llevar el periódico, juego un rato con los niños, me tumbo boca abajo y dejo que me rasquen la tripa. Cuando acabo mi siesta me gusta dar un paseo por el parque para abrir el apetito. Me considero un perro feliz.".

Matías, Golden Retriever, 5 años. Amo de casa

¿POR QUÉ ES ESPECIAL KILINA® MANTENIMIENTO?

Las necesidades diarias de un perro adulto exigen un alimento completo y equilibrado, sin excesos en su composición que podrían ser perjudiciales en el futuro. Kilina® MANTENIMIENTO incorpora fuentes de Proteínas del más alto valor biológico (Harina de pollo- mínimo 22%-, huevo, arroz...), Grasas con alto contenido en Ácidos Grasos Esenciales Omega 3 y Omega 6 (imprescindibles para la piel y el pelo, para prevenir desórdenes cardiovasculares y reproductivos, ...), Hidratos de Carbono de fácil asimilación, etc.. Kilina® MANTENIMIENTO es el alimento más sano para su más fiel amigo.

NUTRAL N PET LINE Kilina®

Expertos en Nutrición Animal

NUTRAL,S.A. TEL.: 3491 845 88 20 • e-mail: kilina@nutral.com

A.V.E.P.A.

CLINICA VETERINARIA
DE • PEQUEÑOS • ANIMALES
Revista Oficial de AVEPA

Vol. 18 • N.º 4 • Octubre / Diciembre 1998

Presidente AVEPA
Francisco Florit Cordero
Secretario
Rafael Mendieta Fiter
Tesorero
Javier Villamor Urban
Director Comité Científico
Josep Aguiló Bonnín
Coordinadora Vocalías
Valentina del Río Fernández
Director FECAVA
Juan Francisco Rodríguez

Vocal I Vocalía (Barcelona)
Ignasi Farras Guasch
Vocal II Vocalía (Zaragoza)
José Silva Torres
Vocal III Vocalía (Alicante)
Julio Conde Martínez
Vocal IV Vocalía (Madrid)
José Capaces Sala
Vocal V Vocalía (Málaga)
Enrique Moya Barrionuevo
Vocal VI Vocalía (Cantabria)
Tomás Elvira Buergo
Vocal VII Vocalía (Vigo)
Jesús Núñez-Torron
Vocal VIII Vocalía (Navarra)
Justo Berganzo Zaera
Vocal IX Vocalía (Baleares)
Gabriel Palmer Lerdo de Tejada
Vocal X Vocalía (Canarias)
Manuel Morales Doreste
Secretario I Vocalía (Barcelona)
Fernando Fernández Fernández
Secretario II Vocalía (Zaragoza)
Adolfo Elvira Utrilla
Secretario III Vocalía (Alicante)
Antonio Navarro Alberola
Secretario IV Vocalía (Madrid)
Manuel García Sebastián
Secretario V Vocalía (Málaga)
Emilio Moya Barrionuevo
Secretario VI Vocalía (León)
Norberto González Alonso
Secretario VII Vocalía (La Coruña)
Jesús Iribar Ibabe
Secretario VIII Vocalía (Vizcaya)
Juan José Martínez Galdames
Secretario IX Vocalía (Baleares)
Antonio Perelló Pons
Secretario X Vocalía (Tenerife)
Alejandro Bañares Rodríguez

Director Revista AVEPA
Josep Aguiló Bonnín

Comité Científico
Josep Aguiló Bonnín
José Ballester Duplà
Ignasi Durall Ribas
Mª Josefa Fernández del Palacio
Lluís Ferrer Caubet
Artur Font Utset
Manuel Gascón Pérez
Joan Mascort Boixeda
Ignacio Menes Álvarez
Antoni Ramis Salvà
Juan J. Tabar Barrios
Fco. Javier Tendillo Cortijo
Miguel Vilafranca Compte
Manuel Villagrasa Hijar

PULSO ediciones s.a.

Rambla del Celler, 117-119
08190 Sant Cugat del Vallès (Barcelona)
Tel. 93 589 62 64* Fax - 93 589 50 77
E-mail: pulso@pulso.com
http://www.pulso.com

SUMARIO

EDITORIAL

197 **Generar ilusión.**
F. Florit

CASOS CLÍNICOS

199 **Linfoma cutáneo no epiteliotrópico en un Mastín español.**
P.J. Ginel • J. Pérez • R. Lucena • E. Mozos

222 **Un caso de osteopatía craneomandibular de localización en cúbito y radio en un West Highland White Terrier.**
A. Agut • A. Costa • J.Mª Carrillo • J. Murciano • F.G. Laredo • M.C. Tovar • N. Corzo • M. Soler

244 **Leucemia linfoblástica aguda: a propósito de un caso clínico.**
D. Flores Serrano • L. Arrieta Martínez • A. Del Río Monge • J.M. Bosch Vila

ARTÍCULOS DE REVISIÓN

207 **Evaluación del analizador hematológico de impedancia eléctrica Baker 9120+ con sangre de perro y gato.**
J. Pastor • R. Cuenca • F. Darnaculleta • L. Viñas • S. Lavín

232 **Poliartritis y leishmaniosis canina: patogenia de la alteración articular. Caso clínico.**
F. Varela Balcells • J.E. Valladares José

PUBLICACIÓN TRIMESTRAL
La revista de la Asociación Veterinaria Española de Especialistas en Pequeños Animales (AVEPA) no se responsabiliza de ninguna manera de los conceptos contenidos en todos aquellos trabajos firmados.

Copyright 1991
AVEPA
Reservados todos los derechos.
Ninguna parte de esta publicación puede ser reproducida, transmitida en ninguna forma o medio alguno, electrónico o mecánico, incluyendo las fotocopias, grabaciones o cualquier sistema de recuperación de almacenaje de información, sin la autorización por escrito del titular del Copyright.

Realización y distribución
Pulso ediciones, s.a.

Impresión
Policrom, S.A.

ISSN
1130-7064

Depósito Legal
B -25427-81

Panacur® comprimidos
(fenbendazol)

Hoechst Roussel Vet

Desparasitación rutinaria "virtual"

Por rutina se desparasita cada 3-4 meses, pero únicamente se eliminan los parásitos adultos. Larvas y huevos sobreviven, y se convierten en nuevos adultos a corto plazo. Al no romper por completo el ciclo del parásito, la desparasitación es tan sólo "virtual". No existe una despara-sitación real, sino un constante e incómodo equilibrio entre helmintos y antihelmínticos.

Ha llegado el momento de cambiar de rutina.

Desparasitación rutinaria real

El tratamiento con Panacur® produce una drástica reducción de adultos, larvas y huevos.
El ciclo biológico del parásito se interrumpe completamente, por lo que no se requieren nuevas desparasitaciones a corto plazo. El perro vive libre de helmintos, y las desparasitaciones rutinarias con Panacur® le prolongan esa libertad.

Panacur®, la eficacia por rutina.

Panacur® 250 / 500 comprimidos orales. **Composición por comprimidos:** Fenbendazol 250 ó 500 mg. **Indicaciones:** Nematodosis y teniasis en perros y gatos de todas las edades. No administrar la presentación de 500 mg en gatos. No se han descrito contraindicaciones ni interacciones. **Efectos secundarios:** En animales muy infectados, es posible que pueda aparecer una leve diarrea tras el tratamiento. Nº reg: 1085 ESP. y 1118 ESP.

Hoechst Roussel Vet, S.A.
Rda. General Mitre, 72-74
08017 Barcelona

Hoechst

Hoechst Roussel Vet
Empresa del Grupo Hoechst

A.V.E.P.A.

Vol. 18 • N.º 4 • Octubre / Diciembre 1998

CLINICA VETERINARIA

DE • PEQUEÑOS • ANIMALES

Revista Oficial de AVEPA

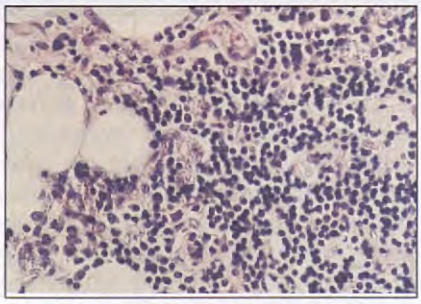

RESUMEN DEL CONTENIDO

LINFOMA CUTÁNEO NO EPITELIOTRÓPICO EN UN MASTÍN ESPAÑOL.

P.J. Ginel, J. Pérez, R. Lucena, E. Mozos

RESUMEN:
El linfoma cutáneo no epiteliotrópico (LCNE) es un tumor poco frecuente, muy agresivo y de evolución rápida. En este trabajo, se describe un caso de LCNE en un perro Mastín español de 5 años de edad.

EVALUACIÓN DEL ANALIZADOR HEMATOLÓGICO DE IMPEDANCIA ELÉCTRICA BAKER 9120+ CON SANGRE DE PERRO Y GATO.

J. Pastor, R. Cuenca, F. Darnaculleta, L. Viñas, S. Lavín

RESUMEN:
El objetivo de este trabajo es evaluar el analizador hematológico automático de impedancia eléctrica, Baker 9120+ (Menarini Diagnóstica, S.A.) con sangre de perro y gato.

UN CASO DE OSTEOPATÍA CRANEOMANDIBULAR DE LOCALIZACIÓN EN CÚBITO Y RADIO EN UN WEST HIGHLAND WHITE TERRIER.

A. Agut, A. Costa, J.Mª Carrillo, J. Murciano, F.G. Laredo, M.C. Tovar, N. Corzo, M. Soler.

RESUMEN:
Este trabajo describe un caso de osteopatía craneomandibular de localización infrecuente en un West Highland White Terrier de 2 meses de edad. El paciente presentaba una inflamación y cojera de las dos extremidades anteriores, observándose en ambos miembros una proliferación ósea irregular en cúbito y radio.

POLIARTRITIS Y LEISHMANIOSIS CANINA: PATOGENIA DE LA ALTERACIÓN ARTICULAR. CASO CLÍNICO.

F. Varela Balcells, J.E. Valladares José

RESUMEN:
A menudo se observa la presencia de cojeras, asociadas a poliartritis, en perros con leishmaniosis. En el presente artículo, se revisa la bibliografía y se compara un caso clínico con otros publicados, discutiendo el posible origen de estas artropatías.

LEUCEMIA LINFOBLÁSTICA AGUDA: A PROPÓSITO DE UN CASO CLÍNICO.

D. Flores Serrano, L. Arrieta Martínez, A. Del Río Monge, J.M. Bosch Vila

RESUMEN:
Se trata de un estudio bibliográfico de la incidencia, etiología, presentación y diagnóstico de las leucemias linfoblásticas agudas a propósito de un caso diagnosticado de un perro Pastor alemán macho de 2 años de edad.

Suturas para Veterinaria

B. Braun Surgical

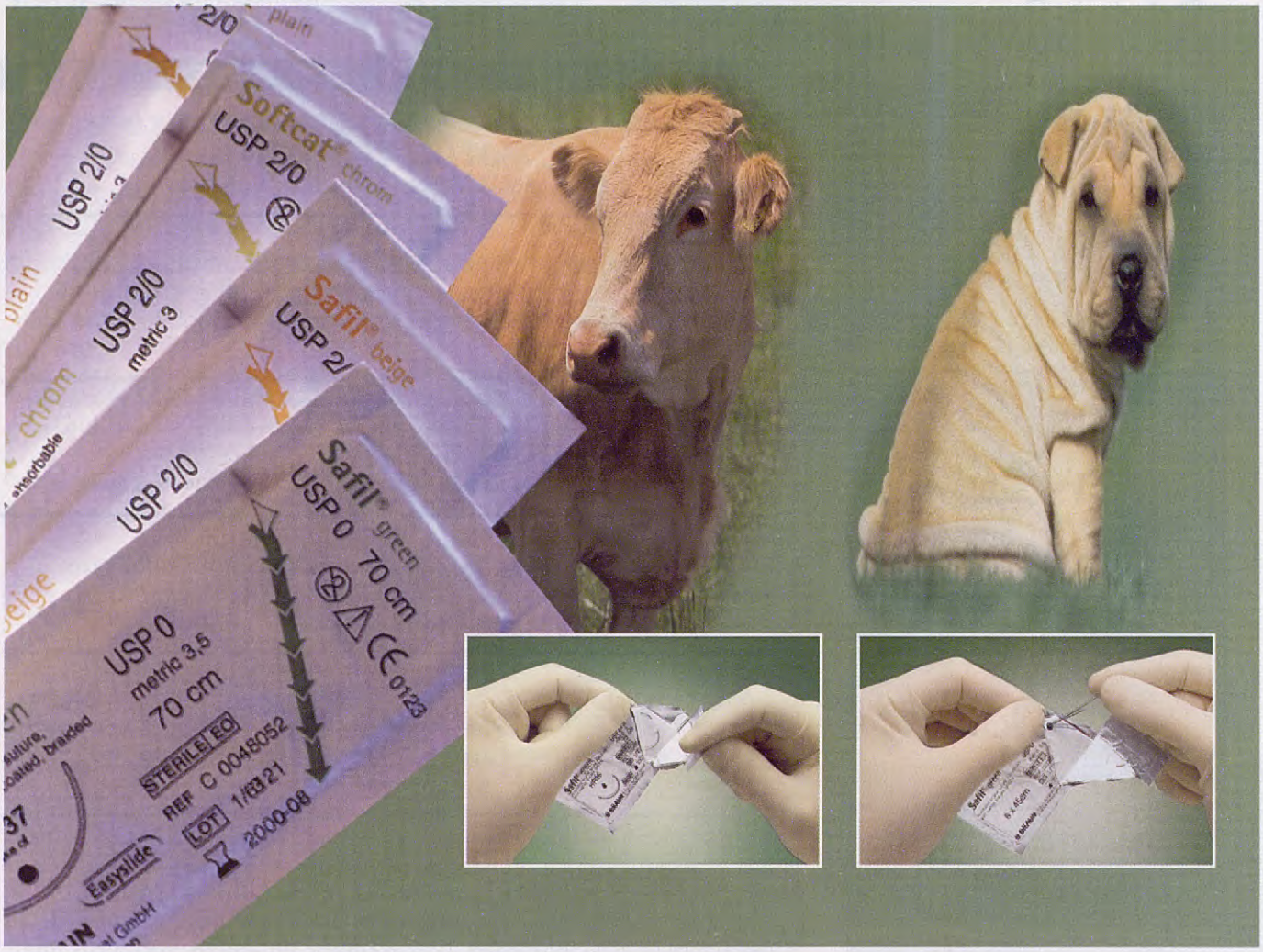

Gama completa de productos de sutura para cirugía veterinaria

B|BRAUN
AESCULAP

División Veterinaria

B. Braun Surgical SA
Ctra. de Terrassa, 121
08191 Rubí (Barcelona)

Teléfono 93 586 62 00*
Telefax 93 588 54 67

CLINICA VETERINARIA
DE • PEQUEÑOS • ANIMALES
Revista Oficial de AVEPA

EDITORIAL

GENERAR ILUSIÓN

Hace pocos días alguien me interrogaba insidiosamente y quería hacerme reflexionar sobre cuáles eran los motivos por los que AVEPA estaba desarrollando una serie de proyectos y, al mismo tiempo, mi interlocutor, pretendía descubrir, o mejor que yo confesara, cuáles eran los objetivos que perseguíamos con estas estrategias.

Tuve que utilizar buenos argumentos y todas mis dotes de persuasión y, al final de la charla me quedé con la sensación de que no había podido convencerle del todo, claro está que para convencer a alguien debe de existir una cierta predisposición al diálogo y quien no quiere atender a reflexiones o tiene una idea predeterminada, resulta difícil de convencer.

En la conversación, se barajaron muchas cuestiones, sobre la intencionalidad de AVEPA con respecto a: ocupar todo el espacio científico disponible, a no dejar vivir a nadie más, a presionar a empresas, o casi extorsionarlas en beneficio propio, etc.

Realmente toda esta conversación me dejó un poco perplejo, pero también preocupado por si ésta podía ser una opinión generalizada, o que pudiera ser generada por nosotros mismos sin preveerlo.

Son muchos los esfuerzos, que los que estamos trabajando por AVEPA, estamos haciendo, muchas las ideas y proyectos, muchas las discusiones y las horas que invertimos, y todo esto no tiene otra explicación que la enorme ilusión que tenemos en un gran y único proyecto. Todos los proyectos que realizamos, evidentemente responden a estrategias meditadas y objetivos concretos, pero que no conducen más que a este gran objetivo común al que me refería.

Muchas veces hemos comentado los grandes problemas que están afectando a la profesión, y concretamente a los clínicos de pequeños animales, las pocas perspectivas de futuro para el sector, en un mensaje de cierto pesimismo, que evidentemente no es bueno que se generalice ni que se convierta en la excusa para evitar ser buenos profesionales. También muchas veces hemos comentado la necesidad de tener referentes adecuados que puedan servir de modelo de conducta para un gran colectivo y, cada vez va resultando más difícil creer en nada.

AVEPA, hemos dicho siempre que no puede ni, posiblemente, debe hacerlo todo. Hay aspectos profesionales que no son de nuestra incumbencia y son otros quienes tienen la responsabilidad de preocuparse de ellos.

El gran objetivo de AVEPA, y al que dedicamos todos nuestros proyectos y estrategias, no es otro que intentar generar ilusión, transmitir la ilusión que nos mueve a nosotros y cada vez a más gente que colabora con nosotros. Ilusión por mejorar día a día en nuestra profesionalidad, en saber un poco más, en utilizar criterios más científicos, en resumen, ilusionarnos en mejorar aquello que está verdaderamente en nuestras manos mejorar.

Pero, hay otra gran ilusión, que es la de generar una corriente de credibilidad. Todos tenemos la necesidad de creer en algo colectivo, algo en lo que podamos participar, que sintamos que es, simplemente, nuestro referente.

Por ahora, podemos decir que estamos satisfechos de lo obtenido y lo demuestran los datos. No solamente el número creciente de nuevos socios que, posiblemente, cuando estés leyendo esto, haya llegado a un total de 3.000, sino también el aumento de participación cada año en el Congreso Nacional, la espectacular participación en todos los programas de "Formación Continuada", el uso masivo del servicio de lectura de displasia de cadera, de identificación, etc. Pero no sólo son los datos tal vez fríos de analizar, sino, sobre todo, el cada vez mayor contacto entre los socios y la Asociación, el grado de satisfacción manifestado abiertamente en muchas ocasiones, lo que nos alienta a pensar de que se está empezando a cumplir nuestro verdadero objetivo y, esto nos motiva a continuar trabajando con la misma ilusión para llegar a conseguir ilusionar a mucha más gente, a ser posible a todos, y de esta forma poder conseguir muchos más objetivos colectivos.

Tal vez, y sería nuestra gran ilusión, poner el objetivo en el año 2002, en que aprovechando el Congreso Mundial y Europeo en Granada, pudiéramos demostrar a todo el mundo quiénes somos los veterinarios españoles de pequeños animales y qué Asociación hemos sido capaces de conseguir con nuestra gran ilusión.

Dr. Francisco Florit.
Presidente AVEPA

CRECIMIENTO

UN CRECIMIENTO EQUILIBRADO SÓLO SE CONSIGUE CON UNA ALIMENTACIÓN TAMBIÉN EQUILIBRADA

DR. IVAN BURGER, EXPERTO EN NUTRICIÓN DEL CENTRO WALTHAM PARA NUTRICIÓN ANIMAL

Con la leche materna la Naturaleza asegura una alimentación equilibrada a los cachorros. Pero es en el periodo de adaptación al alimento sólido donde la elección de la dieta se convierte en un factor decisivo para su crecimiento.

La nueva gama Pedigree® **ADVANCE**™ establece un proceso en dos etapas para la transición de cachorro a adulto, con fórmulas específicas elaboradas por el Centro Waltham, autoridad mundial líder en el cuidado y nutrición de animales de compañía.

Junior 1 y Junior 2 son dietas completas y equilibradas para cachorros, cada una con diferentes niveles de proteínas y grasa, ya que la adecuada relación entre estos dos componentes es vital para un desarrollo correcto en cada etapa de la vida.

En Junior 1, para perros hasta cinco meses, las proteínas suponen un tercio de la formulación (32%); y éstas, junto a las grasas, representan algo más de la mitad de la fórmula.

Junior 2 se ha diseñado para continuar la nutrición a partir del sexto mes de vida y acostumbrar al cachorro, de forma progresiva, a la alimentación con Pedigree® **ADVANCE**™ de un perro adulto.

Sólo proteínas y grasas de la mejor calidad cumplen las Normas de Calidad de Pedigree® **ADVANCE**™, una rigurosa especificación que limita las proteínas a una única fuente de carne (aves de corral), suplementada con aceite de girasol para aportar los ácidos grasos esenciales.

También establece el balance ideal de calcio y fósforo para un crecimiento sano de los huesos y dientes, y el suplemento de vitaminas y cobre para la producción de colágeno y mantener en óptimas condiciones la función sanguínea.

Pedigree® **ADVANCE**™ proporciona el equilibrio óptimo de ingredientes beneficiosos para el perro joven. Después de la leche materna, es la elección natural.

Pedigree®

ADVANCE™

Exclusivamente en clínicas veterinarias y establecimientos especializados

WALTHAM®
AUTORIDAD MUNDIAL LÍDER EN EL CUIDADO Y NUTRICIÓN DE ANIMALES DE COMPAÑÍA

LINFOMA CUTÁNEO NO EPITELIOTRÓPICO EN UN MASTÍN ESPAÑOL

P.J. Ginel, J. Pérez*, R. Lucena, E. Mozos*

Departamento de Medicina y Cirugía Animal; *Departamento de Anatomía y Anatomía Patológica Comparadas. Facultad de Veterinaria de Córdoba. Campus de Rabanales. Ctra. Madrid-Cádiz km 396; 14014 Córdoba.

RESUMEN.

El linfoma cutáneo no epiteliotrópico (LCNE) es un tumor poco frecuente, muy agresivo y de evolución rápida. En este trabajo se describe un caso de LCNE en un perro mastín español de 5 años de edad. El animal presentó inicialmente nódulos cutáneos múltiples y lesiones arciformes en la piel de costados y abdomen. Pocos días más tarde se observó diarrea y síntomas sistémicos inespecíficos como anorexia, apatía, hipertermia y rápido deterioro del estado general. En la exploración también se apreció linfadenopatía generalizada, dolor abdominal e hipovolemia moderada. El diagnóstico se confirmó mediante el estudio citohistopatológico e inmunohistoquímico de las lesiones cutáneas. Se inició un tratamiento sintomático pero el perro murió a los tres días de ser examinado. La necropsia demostró la existencia de múltiples metástasis en corazón, ganglios linfáticos subcutáneos y mesentéricos, mesenterio, intestino delgado, páncreas y vejiga urinaria.

Palabras claves: Linfoma; Perro; Inmunohistoquímica.

ABSTRACT.

Cutaneous non-epitheliotropic lymphoma is a rare tumour with an agressive biological behaviour characterised by a rapid progression of the disease. In this article, a cutaneous non-epitheliotropic lymphoma is described in a 5-year-old Spanish Mastín dog. The dog first clinical signs were multiple cutaneous nodules and bilateral arciform lesions in both flanks and abdominal skin. Few days later, the patient developed diarrhea and non-specific signs such as inappetence, lethargy and hyperthermia. At examination the dog also showed poor body condition, generalised lymphadenopathy, abdominal pain and signs of mild hypovolemic shock. Diagnosis was confirmed by the cytohistopathological and immunohistochemical analyses. Symptomatic treatment was instaured but the dog died three days after first examination. Necropsy revealed multiple metastases to the heart, subcutaneous and mesenteric lymph nodes, small intestine, mesenterium, pancreas and urinary bladder.

Key words: Lymphoma; Dog; Immunohistochemistry.

INTRODUCCIÓN.

Los tumores cutáneos representan el 30% de los tumores caninos y el 20% de los felinos[5]. Dentro de ellos se incluye el linfoma cutáneo, un tumor de células redondas, de escasa incidencia en el perro[1, 10], que puede presentarse de forma primaria o secundaria, según se origine directamente en la piel o bien sea una metástasis de linfomas primarios de otros órganos[1]. En el perro, los linfomas cutáneos primarios se presentan de dos formas clínica e histológicamente diferenciables: los linfomas cutáneos epiteliotrópicos (LCE) y los linfomas cutáneos no epiteliotrópicos (LCNE). Ambas formas afectan, en su mayoría, a perros de edad avanzada. No se ha confirmado predilección por un sexo o raza[1,14], aunque se ha descrito una mayor incidencia en Boxer, Pastor alemán y San Bernardo[12]. Los LCE están constituidos por linfocitos T neoplásicos con marcado epiteliotropismo, lo que da lugar a un acúmulo discreto de células tumorales dentro de la epidermis [1, 5, 8, 12, 15]. Los LCNE inicialmente se consideraban producidos por linfocitos tumorales tanto T como B que infiltran difusamente la dermis y el tejido subcutáneo[4, 5].

Las formas no epiteliotrópicas son las menos frecuentes en el perro[1, 14] y sus manifestaciones

Fig. 1. Aspecto de un nódulo cutáneo. La zona central de la lesión estaba erosionada y cubierta por un exudado serohemorrágico. El pelo ha sido cortado.

Fig. 2. Varios nódulos de pequeño tamaño junto a una característica lesión de configuración arciforme en la piel del abdomen izquierdo.

clínicas son variadas, aunque es constante la aparición aguda de nódulos solitarios o múltiples. Ocasionalmente se han descrito lesiones de eritroderma exfoliativa, lesiones ulcerativas en la mucosa oral y prurito[1, 12]. La mayoría de casos cursan con manifestaciones sistémicas típicas de los linfomas, que aparecen bien en las primeras etapas de la enfermedad o bien cuando se desarrollan las lesiones cutáneas[5]. Son tumores muy agresivos, que progresan con gran rapidez tras la aparición inicial de la lesión. El tratamiento tradicional mediante quimioterapia o inmunoterapia es poco efectivo[1, 5, 10]. Así, la quimioterapia combinada no parece alargar el periodo de supervivencia del animal, que se cifra en una media de 1,8 meses desde la aparición de las lesiones cutáneas. El tratamiento quirúrgico es viable en casos de lesiones localizadas pero sólo excepcionalmente se consigue la remisión a largo plazo o la curación[1]. El pronóstico de este tipo de linfoma es grave[1, 14].

Este trabajo ilustra las lesiones cutáneas características del LCNE en un perro mastín español de mediana edad.

Fig. 3. Abdomen derecho. Detalle de lesión en forma de herradura. Se aprecia el eritema y la marcada elevación de los bordes.

CASO CLÍNICO.

Un perro mastín español, macho, de 5 años de edad, se presentó en la consulta de dermatología por la aparición aguda de lesiones cutáneas asociadas con diarrea, anorexia y depresión desde hacía una semana. En la exploración general se apreció hipertermia, astenia y dolor a la palpación abdominal. En la piel, destacó la presencia de nódulos múltiples generalizados, cutáneos y/o subcutáneos, con un tamaño que oscilaba entre los 0,5 y 4,5 cm de diámetro, cubiertos por piel normal y apreciables sólo por palpación. En algunas áreas confluían para formar placas extensas, y en otras aparecían erosionados y cubiertos por un exudado serohemorrágico (Fig. 1). En la piel del abdomen y flancos destacaban varias lesiones de gran tamaño, eritematosas, de bordes elevados y con una llamativa configuración arciforme (Figs. 2 y 3).

Las muestras obtenidas por aspiración con aguja fina mostraron una población homogénea de células redondas, de mediano tamaño y de morfología linfoide; ocasionalmente se observaron neutrófilos no degenerados. El carácter tumoral de los linfocitos era más evidente a mayores aumentos; se caracterizó por núcleos grandes, vesiculosos, con varios nucleolos indicativos de un alto grado de actividad metabólica (Fig. 4). No se observaron bacterias ni otros posibles agentes etiológicos externos. El hemograma y la bioquímica sanguínea fueron normales, así como el trazado electroforético y los niveles de gammaglobulinas.

Con el fin de confirmar el carácter neoplásico de las lesiones se tomaron biopsias de las lesiones cutáneas. Por condicionantes del propietario, el

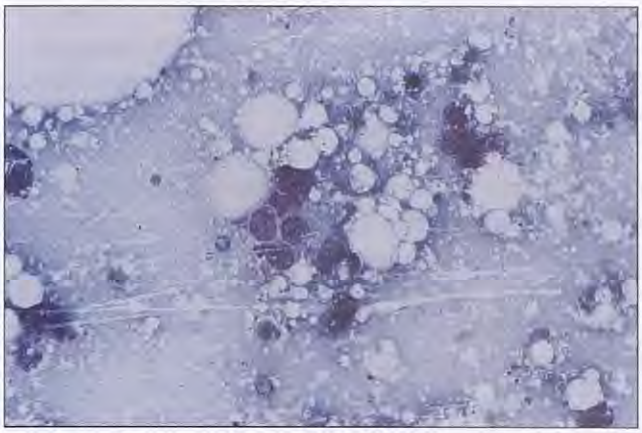

Fig. 4. Aspiración con aguja fina de uno de los nódulos. Células tumorales, redondas y de aspecto linfoide.

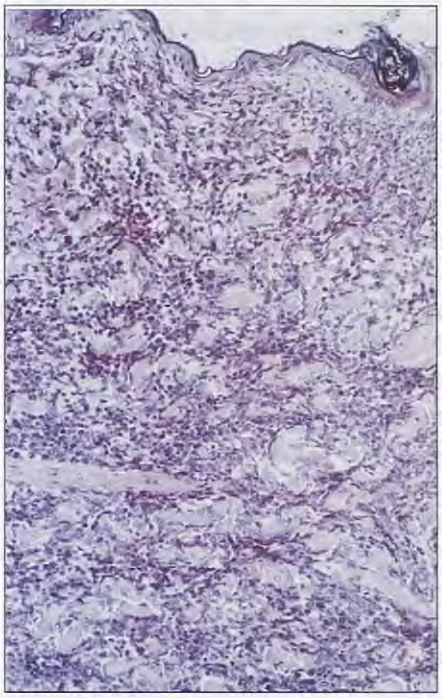

Fig. 5. Infiltración difusa de células linfoides neoplásicas en dermis superficial y profunda sin afectar a epidermis. Hematoxilina-eosina, x100.

animal no pudo ser hospitalizado y en espera de la confirmación del diagnóstico se instauró un tratamiento provisional a base de fluidoterapia, cefalexina (20 mg/kg/12h) y prednisona (1 mg/kg/d). A pesar del tratamiento el estado del animal empeoró rápidamente y murió a los tres días de ser examinado.

MATERIAL Y MÉTODOS.

Las muestras obtenidas en las biopsias cutáneas y en la necropsia se fijaron en formol tamponado al 10% durante 24 horas y se incluyeron en parafina. Para el estudio estructural los cortes se tiñeron con las técnicas de hematoxilina-eosina y Giemsa. Para el estudio inmunohistoquímico se empleó la técnica del complejo avidina-biotina-peroxidasa (ABC) y los siguientes anticuerpos:

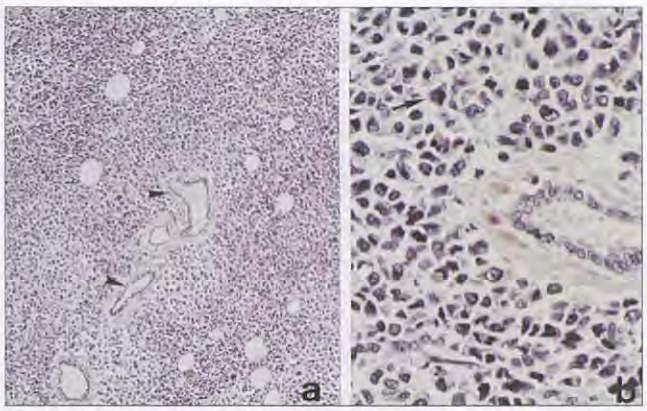

Fig. 6. a) Masiva infiltración difusa de células tumorales en dermis profunda, ocupando parcialmente el tejido adiposo y comprimiendo a las glándulas sudoríparas apocrinas (►). x200. b) Detalle en el que se aprecia la morfología irregular de las células neoplásicas, algunas de las cuales muestran diferenciación plasmática (➔). x400. Hematoxilina-eosina.

anti-CD3 humano (Linfocitos T) (diluido al 1:300), anti-cadenas ligeras de λ-IgG humana (λ-IgG) (diluido al 1:1500) y anti-CD79 humano (Linfocitos B) (diluido al 1:50). Los tres anticuerpos fueron obtenidos de los laboratorios Dako (Glostrup, Dinamarca) y en los tres se ha descrito reacción con antígenos caninos (Ferrer *et al.*, 1993, Milner *et al.*, 1996, Fournel-Fleury *et al.*, 1997). Como anticuerpos secundarios y reactivo terciario se utilizó un kit prediluido de los laboratorios Vector (Burlingame, CA, USA). Como controles positivos se utilizaron cortes de ganglios linfáticos caninos normales. Como controles negativos se emplearon cortes seriados en los que los anticuerpos policlonales anti-CD3 y anti cadenas ligeras lambda- IgG fueron sustituidos por suero no inmune de conejo, y el anticuerpo monoclonal anti-CD79 humano fue sustituido por suero no inmune de ratón.

RESULTADOS.

El estudio histopatológico de las biopsias cutáneas confirmó la infiltración masiva y difusa de células linfoides neoplásicas desde la dermis superficial hasta el tejido subcutáneo y desplazando o comprimiendo a los folículos pilosos y glándulas sebáceas de la zona (Fig. 5). En algunas áreas la epidermis mostraba ulceración e infiltrado local de neutrófilos. En ninguna de las muestras se observó infiltración de la epidermis por células neoplásicas. En cuanto a las características de las células tumorales, éstas eran redondeadas o poliédricas, con morfología y tamaño variable; el núcleo era esférico o escotado y vesiculoso, frecuentemente con dos o más nucleolos muy evidentes (Fig. 6). El citoplasma era de tamaño

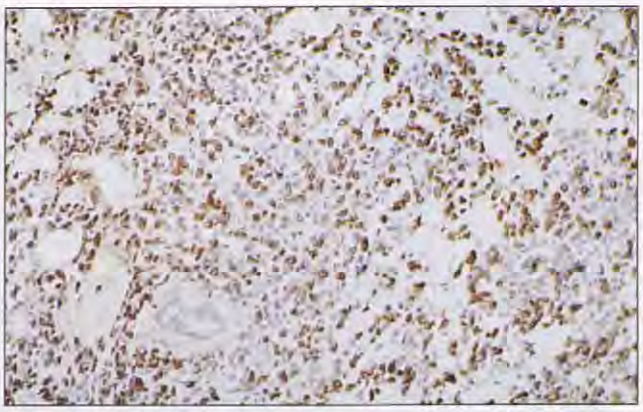

Fig. 7. λ-IgG. La mayoría de las células tumorales localizadas en dermis profunda presentan intensa inmunorreacción. ABC, x200.

variable, acidófilo o anfófilo. Algunas células neoplásicas eran de pequeño tamaño, núcleo esférico y muy basófilo y citoplasma escaso. De forma ocasional algunas células tumorales presentaban características similares a células plasmáticas. El índice mitótico era elevado en la mayoría de las muestras analizadas. En áreas intratumorales se observaron con frecuencia células neoplásicas en necrosis, aisladas o en pequeños grupos. El patrón histopatológico de las lesiones cutáneas coincidió con el de un linfoma cutáneo no epiteliotrópico. Las características cito-histológicas de las células tumorales coincidieron con las descritas para los linfomas inmunoblásticos de alto grado de malignidad[7].

En la necropsia del animal se apreció que las lesiones cutáneas no sólo afectaban a la piel, sino que de forma difusa invadían tejido subcutáneo y frecuentemente planos musculares de la pared abdominal. Al corte, estas lesiones eran de consistencia media, uniformes, de color blanco-grisáceo con focos hemorrágicos ocasionales. Los ganglios linfáticos subcutáneos y mesentéricos presentaban un gran aumento de tamaño y coloración homogénea blanco-grisácea al corte. En epicardio se observaron numerosos nódulos blanquecinos de 0,2-1 cm de diámetro, algunos de los cuales afectaban también al miocardio. En el mesenterio y la serosa de intestino delgado, en páncreas y en la pared de vejiga urinaria también se observaron múltiples nódulos de 0,2-2 cm de diámetro, que a veces confluían para formar lesiones mayores. No se observaron lesiones macroscópicas en el resto de órganos.

El estudio histopatológico de las lesiones cutáneas confirmó los hallazgos de las biopsias previas. En epicardio y miocardio, ganglios linfáticos mesentéricos y subcutáneos, páncreas, mesenterio y en la pared de intestino delgado y de vejiga urinaria se observó una invasión masiva y difusa de células neoplásicas de características morfológicas similares a las descritas en las lesiones cutáneas. El bazo mostró una discreta deplección de linfocitos maduros.

En el estudio inmunohistoquímico las células neoplásicas, en una proporción superior al 60%, presentaron una intensa inmunotinción citoplasmática, principalmente en la membrana celular, frente al anticuerpo λ-IgG (Fig. 7). Con los anticuerpos CD3 y CD79 no se observó inmunorreacción de las células tumorales.

DISCUSIÓN.

El LCNE del perro es una entidad bien conocida en dermatología veterinaria y citada con frecuencia en estudios retrospectivos sobre problemas linfoproliferativos del perro[6, 13, 14]. Sin embargo, y al contrario de lo que ocurre con el LCE o micosis fungoides, son muy escasos los estudios que describan de forma detallada los aspectos clínicos del tumor[1, 9]. El principal interés de este trabajo es ilustrar las lesiones cutáneas características del LCNE. También puede destacarse la descripción, por primera vez, del LCNE en la raza mastín español y a una edad inferior a la descrita habitualmente[1].

Los linfomas cutáneos representan el 3-8% de todos los linfomas del perro. El LCE es la forma más frecuente y existen numerosos casos clínicos publicados[1, 8, 10]. Las lesiones cutáneas son variables e incluyen eritema, nódulos, placas, descamación, pápulas y ulceración en piel y mucosas; también puede haber prurito[1]. Las manifestaciones del LCNE son menos variadas; Beale y Bolon (1993) describieron la aparición de nódulos y úlceras en el 100% y 55,6% respectivamente de una serie de 9 casos. El resto de lesiones descritas en el LCNE (placas, eritema y descamación) así como el prurito, se presentaron de forma ocasional. Coincidiendo con esta descripción, las lesiones cutáneas en este caso clínico se limitaron a nódulos múltiples en ocasiones ulcerados. Tampoco hubo afección de mucosas ni prurito y, como es característico del LCNE, el desarrollo de lesiones cutáneas fue seguido de la aparición de síntomas sistémicos inespecíficos[5, 10, 12, 14].

Las lesiones cutáneas más llamativas de este caso se caracterizaron por su configuración arciforme o en herradura con bordes elevados. En algunos casos de LCE se han descrito lesiones anulares de bordes elevados, mientras que sólo en un caso de LCNE se presentaron lesiones nodula-

res de configuración serpiginosa[1]. Estas lesiones son similares a las observadas en nuestro caso y dada su particular morfología puede atribuírseles un alto valor diagnóstico en la clínica del linfoma cutáneo primario.

Las manifestaciones sanguíneas del linfoma son escasas[1, 10, 14]. Aunque el LCNE es una neoplasia de linfocitos tipo B, en pocas ocasiones se ha descrito su asociación con gammapatías monoclonales o policlonales[9, 14]. En nuestro caso, el hemograma y la bioquímica sanguínea no revelaron ningún dato de interés, y tanto los niveles de gammaglobulinas como el trazado electroforético fueron normales.

La citología es un medio rápido para apoyar un diagnóstico provisional de linfoma cutáneo, aunque el diagnóstico definitivo requiere del estudio histopatológico de las lesiones. La citología reveló una población homogénea de células redondas de mediano tamaño y de morfología linfoide. La caracterización inmunofenotípica de los linfomas caninos ha sido difícil al no disponerse de anticuerpos específicos para el perro[14]. Sin embargo, actualmente existen en el mercado anticuerpos monoclonales que reaccionan con los linfocitos T caninos[3, 14]. Mediante estos anticuerpos, se sabe que la mayor parte de los linfomas son de células B, mientras que los linfomas tipo T representan del 10-38% del total de casos[14].

El inmunofenotipo del linfoma descrito en el presente estudio (CD3-, CD79- y λ-IgG+) es poco común, ya que entre los linfomas malignos centroblásticos e inmunoblásticos considerados como linfomas de células B, el 82,7% expresan el antígeno CD79, y el 65,5% expresaron IgM de superficie. La ausencia del antígeno CD79 en dichos linfomas caninos, así como en linfomas de células B humanos[2, 7, 11], se ha asociado a una diferenciación plasmocitaria o inmunoblástica con elevada expresión de inmunoglobulinas de superficie. Estos hallazgos coinciden con los observados en nuestro caso, ya que se trataba de un linfoma maligno inmunoblástico CD79-, con una elevada expresión de IgG de superficie, aunque la diferenciación plasmática sólo se apreció en algunas áreas del tumor. Estos resultados contrastan con los observados en otro estudio sobre LCNE, donde 8 de 10 linfomas expresaron CD3 y sólo uno λ-IgG[4].

La rápida evolución clínica y el carácter agresivo demostrado por el tumor son también característicos del LCNE[1]. Las lesiones cutáneas tuvieron un curso agudo y la evolución se completó en sólo dos semanas. El tratamiento de los linfomas cutáneos se basa en la quimioterapia salvo que se presenten lesiones nodulares únicas. En general, el pronóstico del LCNE es más grave que el del LCE. En una serie de 9 casos, no se obtuvo respuesta a la quimioterapia y tampoco se consiguió prolongar significativamente el periodo de supervivencia del animal[1].

En conclusión, el linfoma cutáneo no epiteliotrópico es un tumor de escasa incidencia en el perro. Las lesiones en forma de herradura junto con la aparición de nódulos múltiples pueden considerarse de gran valor diagnóstico, aunque se requiere el análisis citohistopatológico para su confirmación. La rápida evolución de estos tumores linfoides junto con la escasa respuesta al tratamiento hacen que el pronóstico del LCNE sea muy grave.

BIBLIOGRAFÍA.

1. Beale KM, Bolon B. Canine cutaneous lymphosarcoma: Epitheliotropic and non-epitheliotropic, a retrospective study. *En:* Irhke, PJ (Ed.): Advances in Veterinary Dermatology II, Pergamon press. New York, 1993: 273-283.
2. Cangul IT, Teske E, Van den Ingh TSGAM. Immunohistochemical staining results of frozen and paraffin embedded sections of 14 canine malignant lymphoma cases: a comparative study. *Eur J Vet Pathol* 1998; 4: 17-22.
3. Caniatti M, Roccabianca P, Scanziani E, Paltrinieri S, Moore PF. Canine lymphoma: immunocytochemical analysis of fine-needle aspiration biopsy. *Vet Pathol* 1996; 33: 204-212.
4. Day MJ. Immunophenotypic characterization of cutaneous lymphoid neoplasia in the dog and cat. *J Comp Path* 1995; 112: 79-96.
5. Dobson JM, Gorman NT. Un enfoque clínico al tratamiento de tumores cutáneos en el perro y el gato. *Vet Rec* 1990; 127: 317-325.
6. Ferrer L, Fondevila D, Rabanal R, Tarres J, Ramis A. Immunohistochemical detection of CD3 antigen (pan T marker) in canine lymphomas. *J Vet Diagn Invest* 1993; 5: 616-620.
7. Fournel-Fleury C, Magnol JP, Bricaire P, Marchal T, Chabanne L, Delverdier A, Bryon PA, Felman P. Cytohistological and immunological classification of canine malignant lymphomas: Comparison with human non-Hodgkins's lymphomas. *J Comp Path* 1997; 117: 35-59.
8. Gilbert S, Clercx C, Jauniaux T, Henroteaux M. Lymphome T cutané épithéliotrope chez trois chiens. *Ann Méd Vét* 1994; 138: 587-595.
9. Jacobs RM, Couto CG, Wellman ML. Biclonal gammapathy in a dog with myeloma and cutaneous lymphoma. *Vet Pathol* 1986; 23: 211-213.
10. Laporta M, Manubens J. Linfosarcoma cutáneo: a propósito de un caso. *Clín Vet Peq Anim* 1993; 13: 174-178.
11. Mason DY, Cordell JL, Tse AGD, Van Dongen JJM, Van Noesel CJM, Micklem K, Pulford KAF, Valensi F, Comans-Bitter WM, Borst J, Gatter KC. The IgM-associated protein mb-1 as a marker of normal and neoplastic B cells. *J Immunol* 1991; 147: 2474-2482.
12. Ogilvie GK (Ed). Clinical veterinary oncology: A student handbook. Colorado State University. Fort Collins, Colorado, 1995: 336.
13. Ruslander DA, Gebhards DH, Tompkins MB, Grindem CB, Page RL. Immunophenotypic characterization of canine lymphoproliferative disorders. *In vivo* 1997; 11: 169-172.
14. Teske E. Canine malignant lymphoma: A review and comparison with human non-Hodgkin's lymphoma. *Vet Quaterly* 1994; 16: 209-219.
15. Tobey JC, Houston DM, Breur GJ, Jackson ML, Stubbington DA. Cutaneous T-cell lymphoma in a cat. *J Am Vet Med Assoc* 1994; 204: 606-609.

A.V.E.P.A.

XXXIV congreso nacional

AVANCE DE PROGRAMA

BARCELONA

LA FARGA DE L'HOSPITALET

21-24 de Octubre de 1999

AVEPA

ASOCIACION DE **V**ETERINARIOS **E**SPAÑOLES **E**SPECIALISTAS EN **P**EQUEÑOS **A**NIMALES

Ponentes internacionales

John D. Bonagura
University of Columbia (USA)
CARDIOLOGÍA

Craig E. Green
University of Georgia (USA)
ENFERMEDADES INFECCIOSAS

Urs Giger
University of Pennsylvania (USA)
HEMATOLOGÍA CLÍNICA

Claude Beata
Clínico Privado (Francia)
ETIOLOGÍA CLÍNICA

Patrick Pageat
Clínico Privado (Francia)
ETIOLOGÍA CLÍNICA

- ***Jornada de Grupos de Trabajo de AVEPA***
  21 de Octubre de 1999
- ***Jornada de ATV***
  23 de Octubre de 1999
- ***Casos Clínicos y Comunicaciones Libres***
- ***Talleres Prácticos***

- ***Temas Generales del Congreso***

Medicina interna
Enfermedades infecciosas
Cardiología
Etología clínica
Cirugía
Hematología clínica
Imagen
Traumatología
Digestivo

Información General

FECHAS
21, 22, 23 y 24 de Octubre de 1999

SEDE
LA FARGA DE L'HOSPITALET
C/ Barcelona, 2
L'Hospitalet del Llobregat
(Barcelona)
Tel.: 93 261 52 00
Fax: 93 338 43 97

EXPOSICIÓN COMERCIAL
Durante los días del Congreso se celebrará paralelamente una Exposición Técnica y Comercial de Empresas y Laboratorios relacionados con la especialidad.

IDIOMA OFICIAL Y TRADUCCIÓN SIMULTÁNEA
El idioma oficial del Congreso es el castellano. Habrá traducción simultánea del inglés y francés al castellano durante las sesiones que lo precisen.

SECRETARÍA TÉCNICA, INFORMACIÓN E INSCRIPCIONES

INTER-CONGRÉS
C/ Maignon, 50 bajos
08024 Barcelona
Tels.: 93 213 4447 -902 11 76 60
Fax: 93 210 66 98
E-mail: inter.congres@bcn.servicom.es

SI USTED PUEDE IDENTIFICAR LA ANSIEDAD POR SEPARACIÓN...

...AHORA TAMBIÉN PUEDE TRATARLA: PLAN CLOMICALM®

ANSIEDAD POR SEPARACIÓN. Es el más frecuente de los trastornos relacionados con la separación.

DIAGNÓSTICO DEL PROBLEMA. La única forma de identificar la Ansiedad por Separación en un perro es preguntarle a sus propietarios. Los signos clínicos incluyen vocalización excesiva, micción y defecación inapropiadas, así como destrozos, cuando el perro se queda solo en casa.

EL PLAN CLOMICALM. Incluye técnicas de modificación de conducta simples y directas, combinadas con CLOMICALM.

ACTÚA 3 VECES MÁS RÁPIDO. El Plan CLOMICALM mejora el comportamiento del perro al menos tres veces más rápido que la terapia de modificación de la conducta sola.

AMPLIO MARGEN DE SEGURIDAD. CLOMICALM no es un sedante o un tranquilizante ni altera el carácter o la memoria del perro. Pruebas de toxicidad aguda y crónica demuestran su buena tolerabilidad.

SATISFACCIÓN DEL PROPIETARIO. Los propietarios consideran la mayoría de los casos curados tras uno o dos meses de tratamiento*.

* A placebo-controlled, blinded, multi-centric clinical trial to study the efficacy and tolerability of clomipramine in the treatment of separation-related anxiety in dogs. (Expediente de Registro).

Para más información:
Novartis Sanidad Animal S.L.
Tel. 93 306 47 03

CLOMICALM®
Mejorando la conducta

CLOMICALM® 5 mg, CLOMICALM® 20 mg, CLOMICALM® 80 mg. Composición: Clorhidrato de Clomipramina – Comprimidos dosificados con 5 mg (CLOMICALM 5 mg), 20 mg (CLOMICALM 20 mg), 80 mg (CLOMICALM 80 mg). **Indicación:** En el perro, como ayuda en el tratamiento de los trastornos relacionados con la separación manifestados por destrucción y eliminación inapropiada (defecación y micción) y sólo en combinación con técnicas de modificación de la conducta. **Posología, modo y vía de administración:** Vía oral con o sin alimento a dosis de 1-2 mg/kg dos veces al día, para dar una dosis diaria total de 2-4 mg/kg. **Contraindicaciones:** Hipersensibilidad conocida a la clomipramina y antidepresivos tricíclicos relacionados. Perros machos reproductores. **Precauciones especiales para su uso:** Perro: Se recomienda administrar CLOMICALM con precaución a perros con disfunción cardiovascular o epilepsia y sólo después de una valoración de la relación beneficio/riesgo. A causa de sus propiedades anticolinérgicas potenciales, CLOMICALM debería usarse con cuidado en perros con glaucoma de ángulo cerrado, motilidad gastrointestinal reducida o retención urinaria. CLOMICALM deberá usarse bajo supervisión veterinaria. La eficacia y seguridad de CLOMICALM no han sido establecidas en perros de peso inferior a 1,25 kg o menores de 6 meses. Personas que administran el producto: En los niños, la ingestión accidental deberá considerarse como grave. No hay antídoto específico. En caso de ingestión accidental, solicitar inmediatamente consejo médico y mostrar la etiqueta del producto. La sobredosis en humanos causa efectos anticolinérgicos, aunque también pueden ser afectados el sistema cardiovascular y el sistema nervioso central. Las personas con hipersensibilidad conocida a la clomipramina deberán administrar el producto con cuidado. **Conservación:** Conservar a menos de 30°C. Mantener en su envase comercial. **Presentaciones:** Frascos con 30 comprimidos. **Dispensación con receta veterinaria. Manténgase fuera del alcance de los niños. N.º de registro:** CLOMICALM 5 mg: EU /2/98/007/001, CLOMICALM 20 mg: EU /2/98/007/002, CLOMICALM 80 mg: EU /2/98/007/003. **Titular de la autorización:** Novartis Tiergesundheit GmbH, Industriestrasse, 30-34, D-65760 Eschborn (Deutschland). ® Marca registrada de Novartis, S.A., Basilea, Suiza.

NOVARTIS

EVALUACIÓN DEL ANALIZADOR HEMATOLÓGICO DE IMPEDANCIA ELÉCTRICA BAKER 9120+ CON SANGRE DE PERRO Y GATO

J. Pastor, R. Cuenca, F. Darnaculleta, L. Viñas, S. Lavín.

U.D. Patología General y Médica
Facultad de Veterinaria
Universidad Autónoma de Barcelona
08193 Bellaterra

RESUMEN.

El objetivo de este trabajo es evaluar el analizador hematológico automático de impedancia eléctrica, Baker 9120+ (Menarini Diagnóstica S.A.), con sangre de perro y gato. La precisión intra e interensayo y la reproducibilidad del Baker 9120+ es excelente para todos los parámetros en ambas especies. El arrastre y la linealidad del analizador hematológico es muy buena para todos los parámetros, a excepción del recuento de plaquetas con sangre felina, debido a la sobreposición de la población eritrocitaria y plaquetar. No es posible determinar las diferentes poblaciones leucocitarias en ninguna de las dos especies, independientemente de la cantidad de hemolizante utilizado. La comparación del Baker 9120+ con otro analizador de impedancia eléctrica en el recuento celular y concentración de hemoglobina, y con el método manual para el valor hematocrito, es buena para todos los parámetros. El recuento de eritrocitos, leucocitos y la concentración de hemoglobina son estables durante las 72 horas postextracción, tanto a temperatura ambiente como en refrigeración. El recuento de plaquetas en sangre de perro desciende rápidamente con diferencias significativas a las 4 horas postextracción en las muestras refrigeradas y a las 24 horas en las muestras mantenidas a temperatura ambiente.

Palabras clave: Analizador hematológico; Baker 9120+; Evaluación; Almacenamiento; Perro; Gato; Impedancia eléctrica.

ABSTRACT.

An authomated blood cell analyser (Baker 9120+) was evaluated with canine and feline blood. Precision and reproducibility were excelent in both species for all the parameters. Carry-over and linearity was very good for all the parameters, except for the platelet count due to the overlapping between erythrocyte and platelet population. There was not possible to differenciate any of the leukocyte populations with the Baker 9120+. The comparability between the Baker 9120+ and another electric impedance analyzer for blood cell count and hemoglobin concentration and the microhematocrit method for the haematocrit value was good for all the parameters. Red blood cell, white blood cell count and haemoglobin concentration are stable during 72 hours after the extraction at 4 °C and 25 °C. Canine platelet count dropped significantly at 4 hours post-extraction in those samples stored at 4 °C and after 24 hours in those samples at room temperature.

Key words: Blood cell analyzer; Baker 9120+; Evaluation; Storage study; Dog; Cat; Electrical impedance.

INTRODUCCIÓN.

La hematología animal, ha experimentado durante estos últimos años un notable avance, debido fundamentalmente al convencimiento por parte del clínico de la importancia que tiene el laboratorio como método complementario de diagnóstico. Este avance, está estrechamente ligado a la utilización de nuevos sistemas analíticos.

De todos los análisis de laboratorio, el hemograma es el más solicitado por el clínico, ya sea para conocer el estado general del animal, evaluar la evolución y pronóstico de una enfermedad, la respuesta a un tratamiento o para establecer un diagnóstico definitivo. Para realizar el hemograma, podemos utilizar el método tradicional basado en el empleo de cámaras de recuento, o métodos automatizados, que cada día van adquiriendo más importancia en veterinaria debido, no sólo a la rapidez y simplificación de manejo, sino, fundamentalmente a la precisión y exactitud de los mismos.

En hematología humana se sigue el protocolo propuesto por el *International Committee for Standardization in Haematology*[12] para la evaluación de analizadores hematológicos. En vete-

rinaria se debe utilizar este protocolo con ligeras modificaciones[18], determinando los siguientes apartados: estudio del agente hemolizante, precisión, reproducibilidad, arrastre, linealidad, comparación con el método utilizado previamente por el laboratorio y estudio de la estabilidad de la sangre (opcional).

En veterinaria existen pocas publicaciones sobre evaluación de analizadores hematológicos. Sin embargo, la adquisición de un analizador hematológico representa una inversión muy importante para las clínicas o laboratorios, por lo que, existe la necesidad de un estudio en profundidad de las características de los diferentes analizadores hematológicos con sangre de diferentes especies animales.

El objetivo de este trabajo es evaluar el analizador hematológico automático de impedancia eléctrica Baker 9120+ (Menarini Diagnóstica, S.A.) con sangre de perro y gato.

MATERIAL Y MÉTODOS.

Características técnicas del analizador hematológico Baker 9120+.

El Baker 9120+ es un analizador hematológico automático que utiliza el sistema de impedancia eléctrica para el recuento celular y cálculo del volumen celular. Determina la concentración de hemoglobina mediante el método colorimétrico de la cianometahemoglobina y dispone de una serie de discriminadores en el canal leucocitario que permite diferenciar 5 subpoblaciones: linfocitos, monocitos, granulocitos, eosinófilos y basófilos.

El Baker 9120+ permite trabajar con sangre total o con plasma rico en plaquetas. El rango de recuento debe ser modificado para cada especie animal siguiendo las especificaciones del fabricante. En el estudio realizado por nosotros, los discriminadores fueron colocados en las siguientes localizaciones:

Perro:

- Recuento de plaquetas:
  - Discriminador 1 → misma localización que en humana.
  - Discriminador 2 → 24.0 fl.
- Recuento de eritrocitos:
  - Discriminador 1 → misma localización que en humana.
  - Discriminador 2 → misma localización que en humana.
- Recuento de leucocitos:
  - Discriminador 1 → 30 fl.
  - Discriminador 2 → misma localización que en humana.

Gato:

- Recuento de plaquetas:
  - Discriminador 1 → misma localización que en humana.
  - Discriminador 2 → 20.4 fl.
- Recuento de eritrocitos:
  - Discriminador 1 → 22 fl.
  - Discriminador 2 → misma localización que en humana.
- Recuento de leucocitos:
  - Discriminador 1 → 30 fl.
  - Discriminador 2 → misma localización que en humana.

Cuando trabajamos con el modo de sangre completa, el analizador hematológico Baker 9120+ aspira un volumen de 80 µl de sangre para realizar automáticamente dos diluciones, una para el recuento de eritrocitos y plaquetas y, otra para el recuento de leucocitos y la determinación de la concentración de hemoglobina. A esta última dilución se le añade automáticamente 1.9 ml de hemolizante (amonio cuaternario) que lisa los eritrocitos permitiendo el recuento de células nucleadas y la determinación de la concentración de hemoglobina. Este analizador hematológico dispone de un transductor con una abertura de 60 micras para el recuento de eritrocitos y plaquetas y de 100 micras para el recuento de leucocitos.

El analizador hematológico Baker 9120+ fue calibrado con sangre control humana (Haem-QC plus Diff, Biochem Immunosystems, USA). Como control de calidad se procedió al análisis diario de sangre control de valores normales (Haem-QC plus Diff, Biochem Immunosystems, USA).

Estudio del agente hemolizante.

Se utilizó sangre de 5 animales clínicamente sanos, determinándose el recuento de leucocitos con diferentes concentraciones de hemolizante (1.9, 1.75, 1.5, 1.25 y 1 ml). Los diferentes resultados se compararon mediante una t de Student para datos apareados.

Precisión.

Para determinar la precisión intraensayo e interensayo en sangre de perro y gato se utilizaron 5

75% de los gatos esterilizados dentro de su clientela*. 100% de posibilidades de aumentar sus beneficios.

STERILIZED/CASTRATED CAT





Venta exclusiva en clínicas veterinarias.

***En Europa, 7 de cada 10 gatos que acuden a consulta veterinaria están castrados o esterilizados (Estudio Eider: febrero 1998). Partiendo de esta premisa, Royal Canin ha desarrollado Veterinary Cat, el primer programa que responde a las necesidades nutricionales específicas de los gatos esterilizados: necesidades energéticas reducidas, evolución con la edad de los riesgos de cálculos urinarios, anticipación a la prevención de los efectos del envejecimiento.**

Servicio de Atención al Profesional Telf: 900 32 36 32
Apartado 31009 • 28080 Madrid.
http://www.royal-canin.com • E- Mail: correo@royal-canin.es

muestras de sangre de cada especie procedentes de animales clínicamente sanos. Estas muestras se analizaron por triplicado en tres lotes sucesivos cambiando el orden de análisis y procediendo al lavado de los transductores con el diluyente y apagado del analizador durante 15 minutos entre cada uno de los lotes. Las muestras fueron analizadas en total 9 veces. El cálculo de la precisión intraensayo e interensayo se realizó mediante un análisis de variancia de dos vías con interacciones, teniendo en cuenta el animal y la replica de análisis. Se calculó:

• El coeficiente de variación de la precisión intraensayo (%):

$$CV = \frac{\sqrt{Msqresidual}}{Media} * 100$$

• El coeficiente de variación de la precisión interensayo (%):

$$CV = \frac{\sqrt{\frac{Msqbatch + ((U*N) - 1Msqresidual)}{(U*N)}}}{Media} * 100$$

Donde "msqresidual" es la varianza residual de la muestra, "msqbath" es la varianza según réplica, "U" es el número de casos y "N" es el número de réplicas.

Reproducibilidad.

Para el cálculo de la reproducibilidad se analizaron seis veces 5 muestras sanguíneas de cada especie animal. Estas muestras fueron colocadas al azar entre las muestras analizadas durante 6 horas de trabajo. Cada análisis de una muestra estaba separado, como mínimo, por una muestra diferente.

La reproducibilidad se calculó mediante un análisis de varianza, hallándose el coeficiente de variación (%):

$$CV = \frac{\sqrt{Msqresidual}}{Media} * 100$$

Donde la "msqresidual" es la varianza residual.

Arrastre.

Para la determinación del arrastre existen varias técnicas. Nosotros hemos utilizado una muestra con valores altos seguida del diluyente del analizador. La muestra de valores altos fue obtenida mediante centrifugación a 3000 rpm durante 5 minutos y separación de parte del plasma. El arrastre se calculó según la fórmula de Broughton *et al.*[3]:

$$Arrastre = \frac{B1\text{-}B3}{B3\text{-}A3} * 100$$

Donde A1, AI2, A3 son los valores altos y B1, B2, B3 los valores del diluyente en orden de obtención. El resultado se expresa como porcentaje.

Linealidad.

La linealidad se estudió partiendo de una muestra con los valores más altos posibles para cada parámetro. Esta muestra la obtuvimos centrifugando la sangre recogida en EDTA K_3 a 3000 rpm durante 10 minutos. A continuación, realizamos 6 diluciones con el plasma del mismo animal. El plasma se analizó por triplicado con el analizador hematológico para conocer qué interferencias o qué cantidad de cada elemento de la sangre podía aportar. Utilizamos micropipetas de precisión para realizar las diluciones del 50, 25, 12.25, 6.12, 3.06 y 1.53%. Cada dilución fue analizada por duplicado. La linealidad se estudió mediante el coeficiente de correlación de Pearson obtenido a partir de una recta de regresión simple.

Comparación.

Se analizaron 30 muestras de perro y gato, comparando los resultados obtenidos mediante el analizador automático de impedancia eléctrica Baker 9120+ con los obtenidos con un analizador hematológico semiautomático de impedancia eléctrica, Sysmex F-800 (TOA Instruments). Se compararon los resultados de los dos analizadores en los siguientes parámetros: recuento de eritrocitos, concentración de hemoglobina, recuento de leucocitos y recuento de plaquetas. Se utilizó la técnica del microhematocrito para determinar el valor hematocrito y, a partir de este valor y los resultados obtenidos en el recuento de eritrocitos con el Sysmex F-800, se calculó el VCM.

La comparación entre el Baker 9120+ con los otros métodos se estudió mediante una recta de regresión y el coeficiente de correlación de Pearson.

Tabla I. Estudio del efecto de la concentración del hemolizante con sangre de perro, expresado como la media (desviación estándar).

	1.9 ml hemolizante	1.75 ml hemolizante	1.50 ml hemolizante	1.25 ml hemolizante
Perro				
Recuento de leucocitos ($10^3/\mu l$)	14.39 (6.79)	15.61 (7.07)	16.28 (6.63)	17.24 (7.18)*
Diferenciación poblaciones	No	No	No	No
Gato				
Recuento de leucocitos ($10^3/\mu l$)	11.50 (2.82)	13.55 (4.31)	16.05 (2.19)*	41.50 (19.33)*
Diferenciación poblaciones	No	No	No	No

* Indica diferencias estadísticamente significativas ($p<0.05$) respecto al recuento de leucocitos inicial obtenido con 1.9 ml de hemolizante.

Tabla II. Resultados de la precisión intraensayo e interensayo y de la reproducibilidad del analizador hematológico de impedancia eléctrica Baker 9120+ con sangre de perro y gato.

Parámetro	Perro P. Intra (%)	Perro P. Inter (%)	Perro Reprod. (%)	Gato P. Intra (%)	Gato P. Inter (%)	Gato Reprod. (%)
Recuento de eritrocitos ($10^6/\mu l$)	1.32	1.59	2.01	2.65	3.62	2.16
Concentración de hemoglobina (g/dl)	1.23	1.27	1.56	2.5	2.33	1.9
Valor hematocrito (%)	1.31	1.43	1.87	2.68	2.75	2.11
VCM (fl)	0.17	0.35	0.31	0.33	0.37	0.44
CHCM (g/dl)	1.28	1.26	1.35	1.28	1.85	1.52
HCM (pg)	1.35	1.44	1.51	1.52	1.76	1.41
RDW (fl)	3.68	4.59	4.96	1,0	0.97	0.88
Recuento de leucocitos ($10^3/\mu l$)	2.78	2.93	2.35	3.89	5.1	3.76
Recuento de plaquetas ($10^3/\mu l$)	4.02	4.49	4.48			
VPM (fl)	2.09	2.45	3.23			

P. inter = precisión interensayo; P. intra = precisión intraensayo; Repor.= reproducibilidad; VCM = volumen corpuscular medio; CHCM = concentración de hemoglobina corpuscular media; HCM = hemoglobina corpuscular media; RDW = ancho de distribución del histograma de eritrocitos; VPM = volumen plaquetar medio.

BIBLIOTECA FACULTAT VETERINÀRIA

Almacenamiento.

Se estudió la estabilidad de las muestras de sangre recogidas en EDTA K_3. Se recogieron dos muestras de cada animal, una para almacenar a temperatura ambiente (estufa a 25°C) y otra a temperatura de refrigeración (nevera a 4°C). Las muestras se homogeneizaron durante 5 minutos en un agitador rotatorio de bandeja antes de ser analizadas. Se analizaron por duplicado a las 0, 2, 4, 6, 8, 12, 24, 36, 48, 60 y 72 horas postextracción.

Para el estudio estadístico del almacenamiento, se utilizó el procedimiento de Bonferroni para comparaciones múltiples y contrastes a posteriori. Los resultados obtenidos nos informan de la existencia o no de diferencias estadísticamente significativas respecto la muestra inicial.

RESULTADOS.

Estudio del agente hemolizante.

Los resultados obtenidos en el estudio del hemolizante están resumidos en la Tabla I. Al utilizar la concentración de 1 ml de hemolizante no se obtuvo un histograma adecuado en ninguna de las dos especies. En las muestras caninas y felinas se observó un aumento progresivo del recuento de leucocitos al disminuir la cantidad de hemolizante con diferencias significativas al utilizar 1.25 y 1.5 ml de hemolizante respectivamente. No se diferenciaron las poblaciones leucocitarias en ninguna de las dos especies independientemente de la cantidad de hemolizante utilizada.

Precisión.

Los resultados obtenidos están resumidos en la Tabla II. El parámetro más preciso fue la determinación del volumen corpuscular medio (VCM) de los eritrocitos. La precisión del recuento celular fue inferior al 5%, a excepción de la precisión interensayo del recuento de leucocitos con sangre de gato, que presentó un valor de 5.1%.

Reproducibilidad.

La Tabla II muestra los resultados obtenidos en el estudio de la reproducibilidad del Baker 9120+. Los

Tabla III. Arrastre del analizador hematológico Baker 9120+ con sangre de perro y gato.

	Perro Arrastre (%)	Gato Arrastre (%)
Recuento de eritrocitos	0.24	0.40
Concentración de hemoglobina	0	0
Valor hematocrito	0.38	0.27
Recuento de leucocitos	0.54	0.64
Recuento de plaquetas	1.9	14.28

valores obtenidos en la reproducibilidad son similares a los hallados para la precisión intra e interensayo.

Arrastre.

El arrastre es inferior al 1 % en todos los parámetros (Tabla III).

Linealidad.

La linealidad del Baker 9120+ es excelente en todos los parámetros en el rango estudiado, con $r > 0.99$ para aquellos que son dependientes de la dilución. Los índices eritrocitarios permanecieron constantes con independencia de la dilución. El rango estudiado para cada parámetro con sangre canina fue de 0.08 a 6.76 x 10^6/µl para el recuento de eritrocitos, de 0.1 a 18.8 g/dl para la concentración de hemoglobina, de 0.5 a 42.3% para el valor hematocrito, de 0.6 a 48.7 x 10^3/µl para el recuento de leucocitos y de 14 a 254 x 10^3/µl para el recuento de plaquetas. En sangre felina el rango estudiado fue de 0.25 a 16.755 x 10^6/µl para el recuento de eritrocitos, de 0.1 a 20.48 g/dl para la concentración de hemoglobina, de 1.9 a 64% para el valor hematocrito y de 0.9 a 76.5 x 10^3/µl para el recuento de leucocitos.

Comparación.

Las Figs. 1 y 2 muestran los resultados de la comparación en sangre de perro y gato. La comparación entre los dos analizadores fue muy buena para todos los parámetros con $r > 0.9$, a excepción del VCM que presenta valores aceptables ($r = 0.64$ con sangre canina y $r = 0.60$ con sangre felina).

Almacenamiento.

En las Figs. 3 y 4 se muestran los resultados obtenidos en el estudio de almacenamiento. El asterisco muestra el punto en el que se obtuvieron diferencias estadísticamente significativas respecto los valores del tiempo 0.

El recuento de eritrocitos, leucocitos y la concentración de hemoglobina son estables durante las 72 horas postextracción de la sangre, independientemente de la temperatura de almacenamiento y la especie animal.

Con sangre canina las primeras diferencias estadísticamente significativas se detectan a las 4 horas postextracción, en el recuento de plaquetas, en la sangre almacenada en refrigeración, y a las 24 horas en la muestra almacenada a temperatura ambiente. El VCM de las muestras a temperatura ambiente aumenta con diferencias significativas a las 24 horas. El ancho de distribución del histograma de eritrocitos es estable hasta las 36 horas y 60 horas en las muestras almacenadas a temperatura ambiente y refrigeración, respectivamente. El valor hematocrito es estable hasta las 72 horas postextracción.

Con sangre felina no se detectan diferencias significativas en ningún parámetro hasta las 24 horas postextracción de la sangre, momento en el que aumenta el ancho de distribución de los eritrocitos a las dos temperaturas de almacenamiento y el VCM en las muestras almacenadas a temperatura ambiente. A las 36 horas el valor hematocrito de las muestras a temperatura ambiente ya no es fiable, así como la CHCM. El valor hematocrito de las muestras en refrigeración es estable hasta las 72 horas.

DISCUSIÓN.

El analizador hematológico de impedancia eléctrica Baker 9120+ presenta una precisión muy buena en el recuento de eritrocitos en las dos especies, siendo ésta mucho mejor que la que se obtiene con el método manual que es de aproximadamente el 12%[13]. En el recuento de leucocitos se obtienen valores de precisión ligeramente superiores a los del recuento de eritrocitos, coincidiendo con lo observado por otros autores[15, 16], pero esta precisión es mejor que la del método manual que se sitúa en el 16%[1, 33]. El coeficiente de variación del recuento de plaquetas del Baker 9120+ con sangre canina es mucho mejor que la precisión del método manual (CV de un 20%) y la del sistema Unopette de Becton Dickinson (CV de un 11%)[24].

Con sangre felina no es posible realizar el recuento de plaquetas debido a la sobreposición de las poblaciónes de eritrocitos y plaquetas, siendo imposible para el analizador hematológico encontrar un punto de inflexión que separe las

Una obra que aporta al veterinario las bases neuroanatómicas para la interpretación de las respuestas y reflejos que se observan en la exploración neurológica

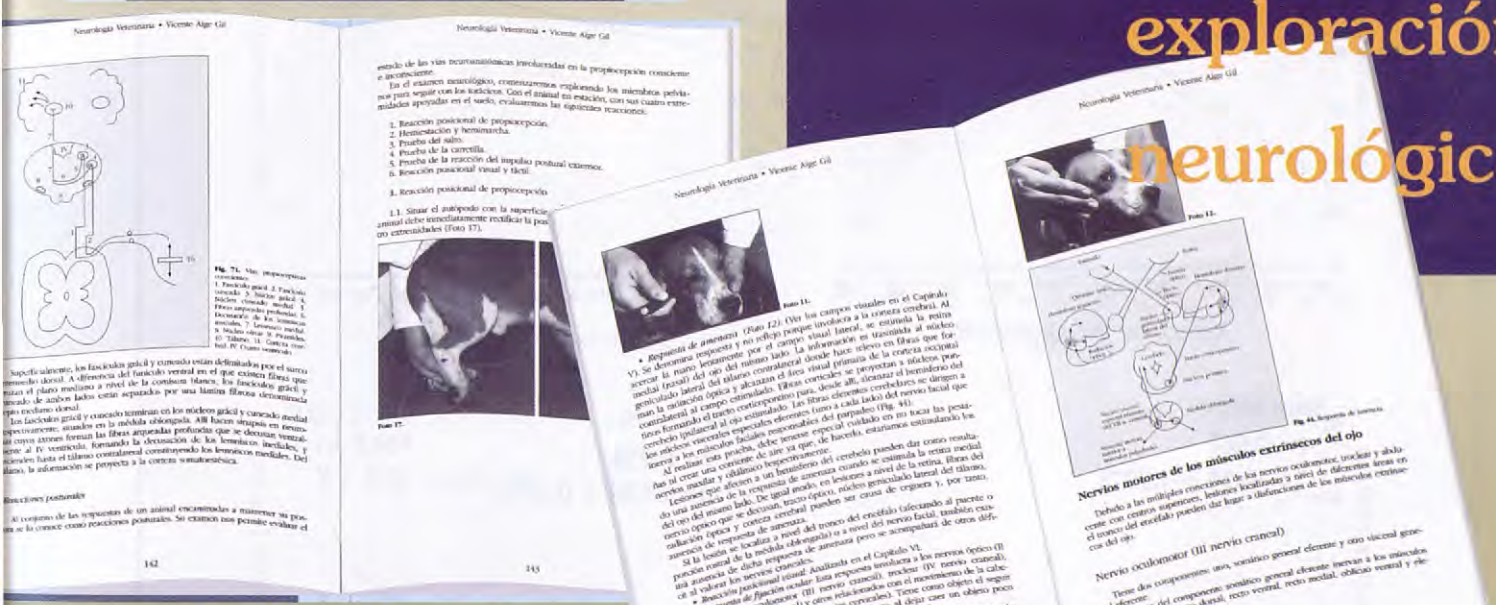

Autor:
Dr. Vicente Aige Gil
Profesor Titular de Anatomía
Facultad de Veterinaria
de la Universidad Autónoma
de Barcelona

Texto revisado por:
Dr. Miguel Gimeno Domínguez
Profesor Titular de Anatomía
Facultad de Veterinaria
de la Universidad de Zaragoza

Formato: 18 x 24 cms.
212 páginas. Gran número de fotos, gráficos e ilustraciones.

PULSO
ediciones s.a.
Rambla del Celler 117-119
08190 Sant Cugat del Vallès • Tel. 93 589 62 64
E-mail: pulso@pulso.com
http://www.pulso.com

Envíe este cupón debidamente cumplimentado a:
PULSO EDICIONES, s.a. Rambla del Celler 117-119 08190 Sant Cugat del Vallès (Barcelona)

CUPÓN DE PEDIDO

☐ *Deseo recibir el libro "Neurología Veterinaria en el Perro y el Gato" al precio de* ***6.500,- Ptas.*** *(IVA incluido)*

Nombre..... *Apellidos*.....
Dirección.....
Población..... *C.P.* .....
País..... *Telf.* .....
Actividad.....

Formas de pago:
☐ *Talón bancario:*
☐ *Transferencia bancaria a "Caixa de Catalunya"*
Nº de cuenta.
2013 0611 51 0200406385
(Rogamos nos envíen fotocopia del comprobante bancario)

Firma:

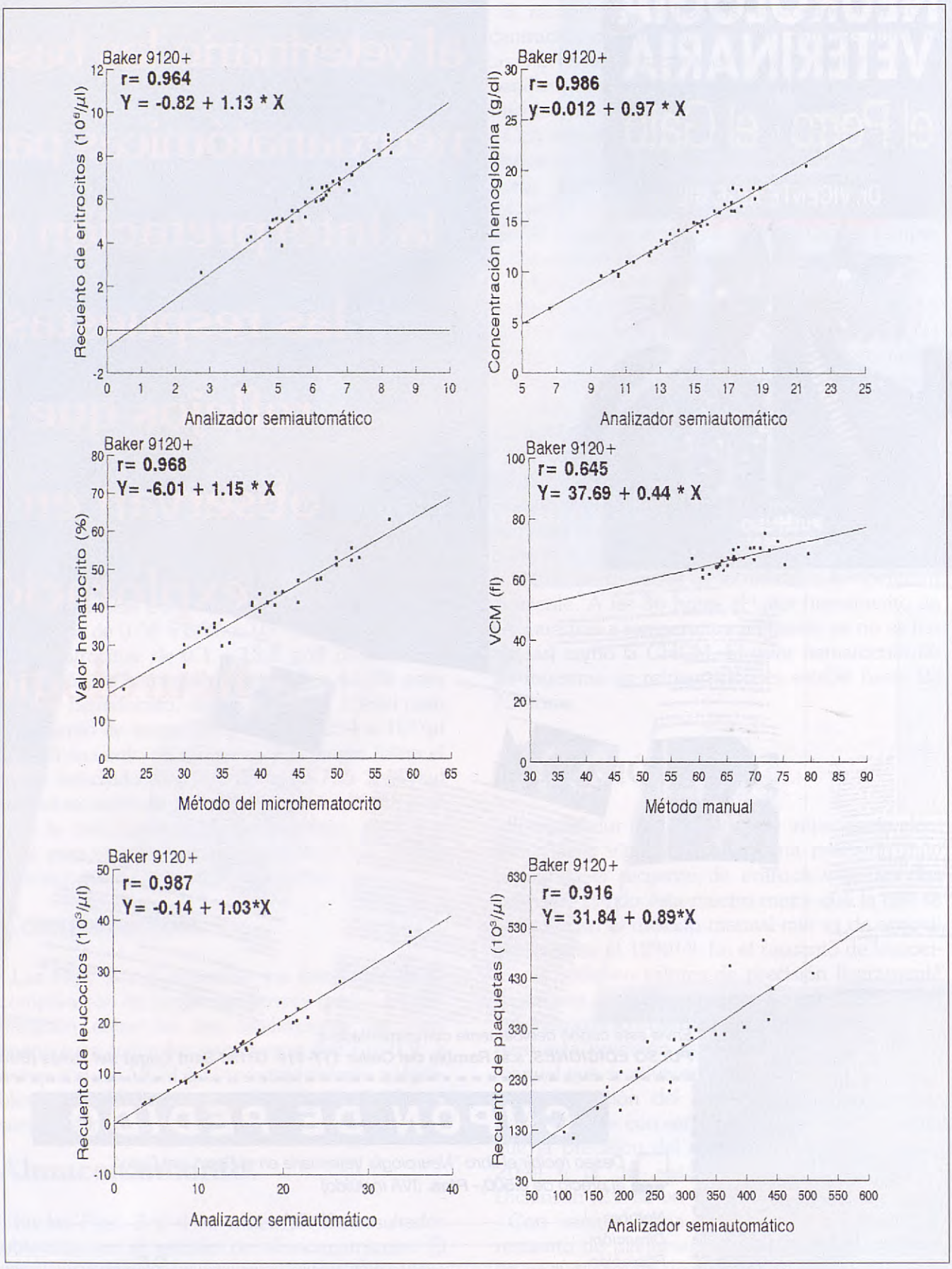

Fig. 1. Comparación del Baker 9120+ con el método manual o un analizador hematológico semiautomático con sangre canina (n=30).

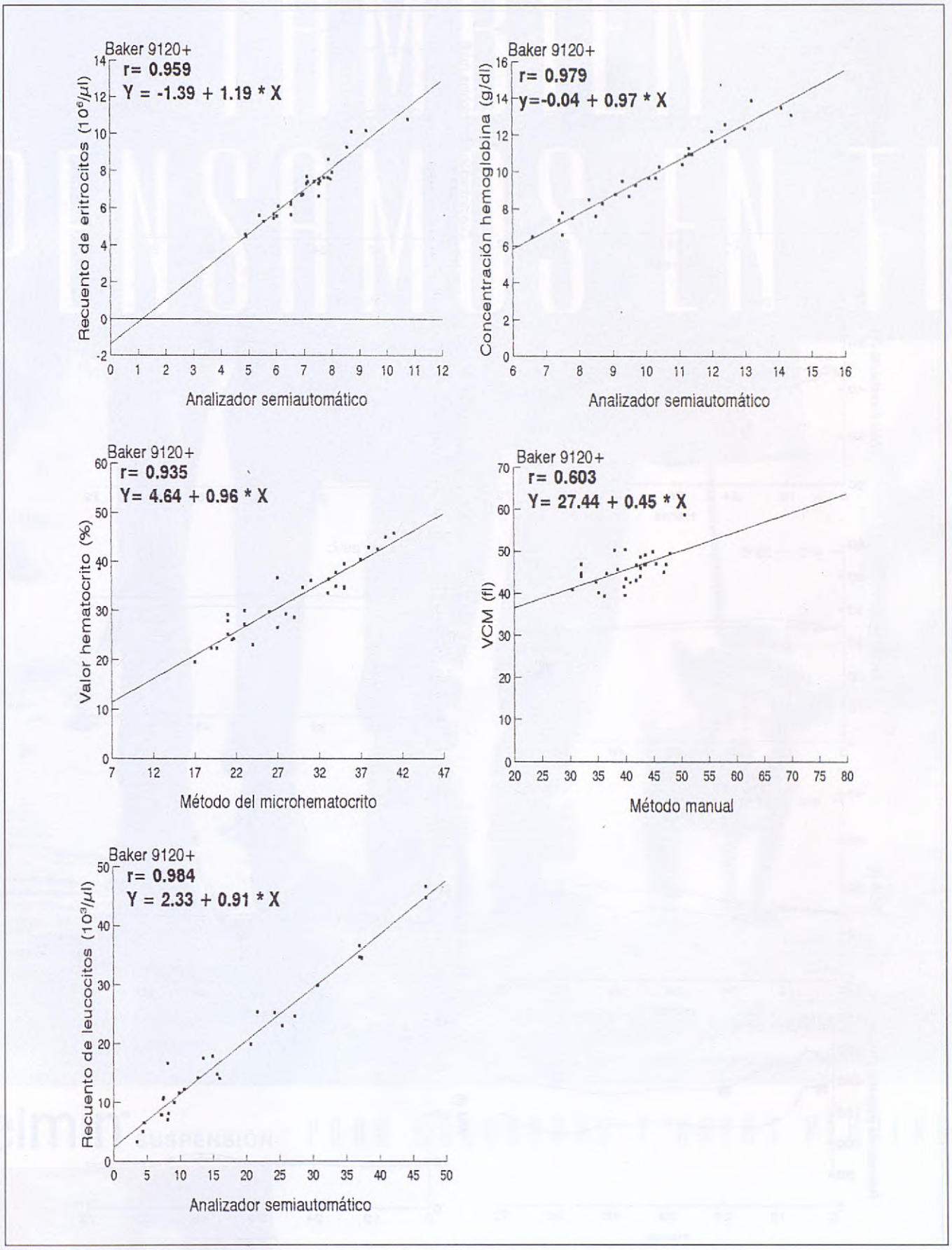

Fig. 2. Comparación del Baker 9120+ con el método manual o un analizador hematológico semiautomático con sangre felina (n=30).

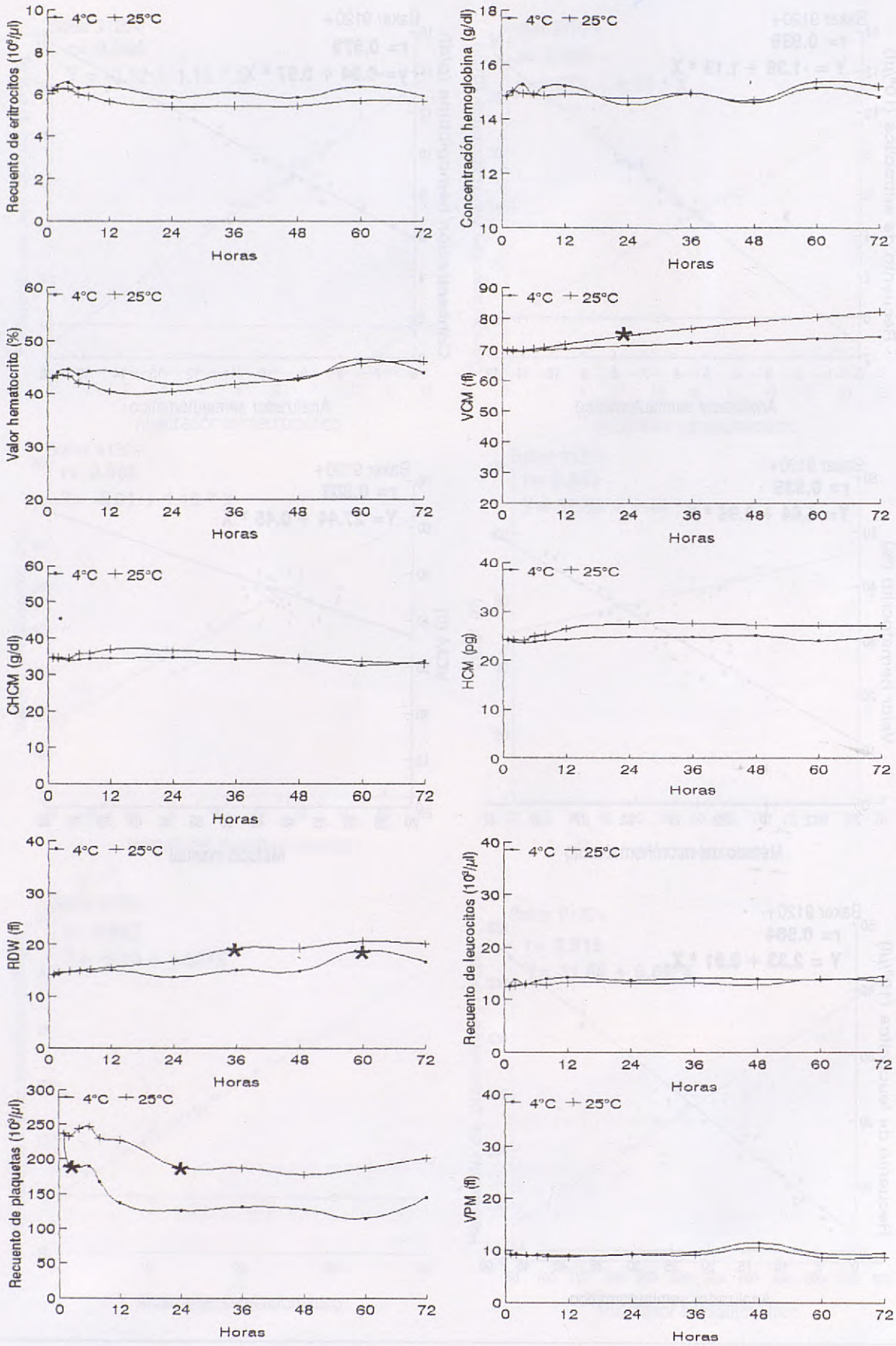

Fig. 3. Almacenamiento de la sangre canina (media de 5 animales). El asterisco indica la presencia de diferencias significativas ($p<0,05$) respecto al tiempo 0.

TAMBIÉN PENSAMOS EN TI

© E. ERWITT - MAGNUM - ZARDOYA

Telmin® SUSPENSIÓN PARA CACHORROS Y RAZAS PEQUEÑAS

ESTEVE VETERINARIA

Av. Mare de Déu de Montserrat, 221

Tel. 93 446 60 00 • Fax 93 433 15 32 • 08041 BARCELONA

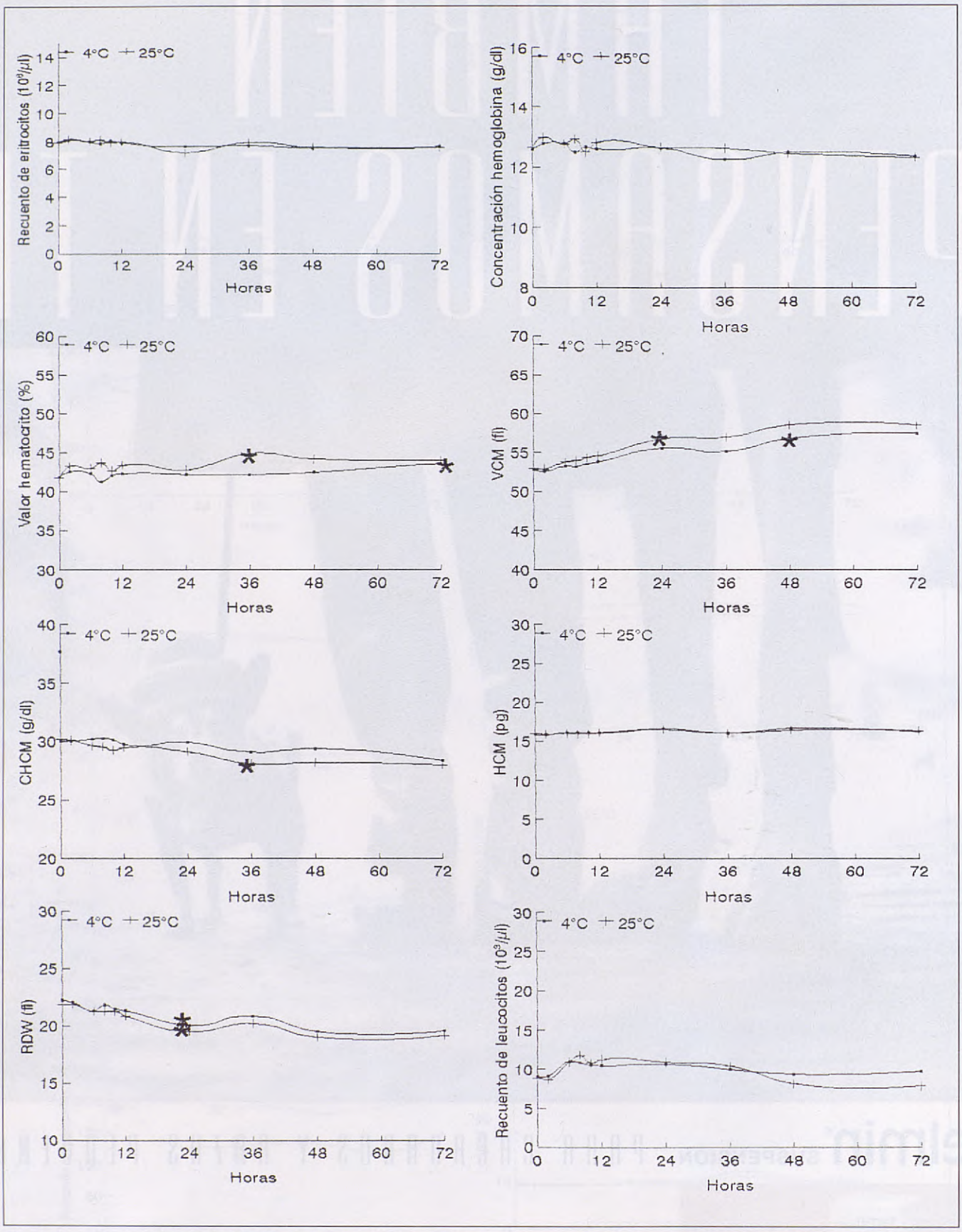

Fig. 4. Almacenamiento de la sangre felina (media de 5 animales). El asterisco indica la presencia de diferencias significativas ($p<0,05$) respecto al tiempo 0.

dos poblaciones[28]. En veterinaria, se han descrito varios métodos para separar los eritrocitos de las plaquetas en la especie felina[10, 17, 32]. El método más fiable consiste en centrifugar la muestra a bajas revoluciones mediante una plaqueto-centrifugadora, el gran inconveniente es que se debe disponer de esta centrifugadora especial[32]. Por ello, en la especie felina, muchos autores recomiendan el estudio del frotis sanguíneo y si se sospecha de un número bajo, determinar el recuento de forma manual[28, 31].

La precisión de la determinación de la concentración de hemoglobina es mejor que la que se obtiene con el método manual (CV de 4.5%) y está dentro de los límites especificados (< 3%) para un analizador hematológico[22]. La precisión del valor hematocrito con el Baker 9120+ presenta un coeficiente de variación ligeramente superior al del método manual. En el método manual la precisión es de un 2%[13, 14] mientras que el Baker 9120+ presenta un valor ligeramente superior, pero siempre inferior al 3%.

La precisión del Baker 9120+ en la determinación de los índices eritrocitarios es excelente, siendo mucho mejor que la que se obtiene con el método manual que es de aproximadamente un 10%[4]. Posiblemente esto es debido a la mayor precisión del analizador para obtener el cálculo del recuento de eritrocitos, concentración de hemoglobina y volumen corpuscular medio. La precisión y reproducibilidad del ancho de distribución del histograma de eritrocitos, que es una medida de anisocitosis eritrocitaria, son excelentes con sangre felina, aunque tiene una mayor imprecisión con sangre canina, debido a la presencia de una segunda población de eritrocitos de mayor tamaño en el histograma de esta especie lo que dificulta la determinación de este parámetro. Sobre la precisión del ancho de distribución de eritrocitos y el volumen plaquetar medio existe muy poca información en veterinaria[18].

La reproducibilidad del analizador hematológico estudia la influencia de varios parámetros como el arrastre y el efecto del paso del tiempo sobre la muestra. Los valores obtenidos en todos los parámetros son similares a los obtenidos en el estudio de la precisión y aceptables para un analizador hematológico.

El arrastre nos informa de la influencia de una muestra sobre la siguiente. En hematología humana se acepta como máximo un arrastre del 2% [21, 26]. Los resultados que nosotros hemos obtenidos con el Baker 9120+ son adecuados, excepto para el recuento de plaquetas con sangre felina debido a la sobreposicon de la población de eritrocitos en el recuento plaquetar[28].

La linealidad del Baker 9120+ es muy buena en todo el rango estudiado. Hemos estudiado el comportamiento del analizador hematológico en el límite bajo del recuento porque es cuando las decisiones clínicas son más importantes, como por ejemplo para determinar la necesidad de una transfusión, la suspensión de un tratamiento con quimioterapia o la utilización de antibióticos por sospecha de una septicemia.

La comparación del analizador hematológico Baker 9120+, el Sysmex F-800 y el método manual es muy buena en todos los parámetros, siendo similar a la publicada por otros autores con analizadores similares [6, 15, 16, 18, 20, 25, 27, 29, 30]. Al comparar dos analizadores que funcionan con el mismo principio de media se obtienen mejores correlaciones que cuando se compara el analizador con el método manual, debido a la variación inherente al método manual.

Una de las mayores dificultades de la utilización de analizadores hematológicos con sangre animal es la dificultad del recuento de leucocitos, pues el comportamiento de las células puede cambiar según la especie animal y según el agente hemolizante utilizado[29]. El Baker 9120+ utiliza amonio cuaternario como agente hemolizante, mientras que el Sysmex F-800 utiliza una combinación de cianuro potásico y nitroprusiato sódico, nosotros no hemos observado diferencias entre los dos hemolizantes. A su vez, ninguno de los dos permite diferenciar las diferentes poblaciones leucocitarias independientemente de la cantidad de hemolizante utilizado[18]. La dosificación establecida por el fabricante de 1.9 ml de hemolizante por muestra debe mantenerse, pues una disminución de la misma causa un aumento en el recuento de leucocitos por la interferencia de restos eritrocitarios en el recuento leucocitario.

El estudio del almacenamiento de una muestra con un analizador hematológico tiene como objetivo, dentro de un esquema de evaluación, permitir al usuario familiarizarse con el funcionamiento del analizador y conocer las características de estabilidad de las muestras con las que trabajará. Por ello, debe realizarse antes de proceder a la evaluación completa del analizador.

El recuento de eritrocitos, la concentración de hemoglobina y el recuento de leucocitos son estables durante las 72 horas del estudio de almacenamiento de las muestras, independientemente de la temperatura. Si bien, otros autores[8, 18] afirman que el recuento de leucocitos con sangre felina tiende a disminuir con el paso del tiempo, inde-

pendientemente de la temperatura de almacenaje.

Con el paso del tiempo el volumen corpuscular medio y el valor hematocrito tienden a aumentar, si bien en el caso del perro no se observaron diferencias estadísticas en el valor hematocrito, si que se evidenció un aumento significativo del VCM a las 24 horas en aquellas muestras mantenidas a temperatura ambiente. La sangre felina muestra la misma tendencia, por lo que si se quiere obtener un valor fiable del VCM de estas especies es necesario analizar la muestra en las primeras 24 horas posteriores a la extracción[7, 8, 11, 18, 19], especialmente si la temperatura de almacenamiento no es de refrigeración.

En el estudio del almacenamiento del recuento de eritrocitos y valor hematocrito, es muy importante que la concentración de sangre/anticoagulante sea adecuada, ya que un exceso de EDTA provoca la hemólisis de los eritrocitos, disminuyendo la estabilidad de la muestra con el paso del tiempo[19].

El recuento de plaquetas disminuyó de forma rápida en la sangre canina a las 4 horas postextracción, especialmente en las muestras refrigeradas y la disminución fue significativa a las 24 horas en las muestras a temperatura ambiente. Esta agregación plaquetar es debida a la activación de la miosina en contacto con el EDTA a temperatura bajas. Este fenómeno sucede en otras especies como en la oveja, caballo, vaca y cerdo[2, 18] y en sangre humana[5, 23]. Es recomendable realizar el recuento de plaquetas cuanto más rápido sea posible, y en general en las primeras 4 horas posteriores a la extracción de la sangre para obtener valores fiables.

En conclusión el analizador hematológico Baker 9120+ presenta unos resultados con sangre canina y felina muy buenos. Estos resultados corroboran lo observado en un estudio realizado recientemente sobre las metodologías y analizadores más utilizados en veterinaria en los Estados Unidos, donde el Baker 900 (antecesor del 9120+) es uno de los analizadores más utilizados[9].

BIBLIOGRAFÍA.

1. Barr, GF, Zeitler, EH. Letter to the editor. *Blood* 1964; 23: 403.
2. Bouvet A, Yamashiro S, McDonell, W, Basrur, PK.Anticoagulant induced alterations in pig platelets. *Can Vet J* 1986; 27: 445-447.
3. Broughton PMG, Gowelock AN, McCormack, JJ, Neill DWA. revised scheme for evaluation of automated instruments for use in clinical chemistry. *Ann Clin Biochem* 1974; 11: 207-218.
4. Cartwright GE. Diagnostic Laboratory Hematology. 40 ed. Grune & Stratton, New York, 1963.
5. Cohle SD, Saleen A, Makkaoui DE. Effects of storage of blood on stability of hematologic parameters. *Am J Clin Pathol* 1981; 76: 67-69.
6. Davis DT, Fisher GV. The validation of the Technicon H-1 for the complete automated evaluation of laboratory animal haematology. *Comp Haematol Int* 1991; 1: 91-105.
7. Fontaine M, Hamelin N, Paradis M. Stabilite des parametres sanguins en fonction du temps, des conditions d'entreposage et de transport chez le chien. *Med Vet* 1986; Quebec 16: 157-164.
8. Fontaine M, Hamelin N, Difruscia R. Stabilite des parametres sanguins en fonction du temps, des conditions d'entreposage et de transport chez le chat. *Med Vet* 1987; Quebec, 17: 117-123.
9. Gaunt SD, Prescott-Mathews JS, King WW. Y Scholl DT. Clinical hematology practices at Veterinary Teaching Hospitals and Private diagnostic laboratories. *Vet Clin Pathol* 1995; 24(2): 64-67.
10. Greene CE, Prestwood AK, Clark JD, Adams DD. Microtechnique for qualitative platelet isolation from blood enabling electronic counting and sizing of animal and human platelets. *Am J Vet Res* 1985; 46: 2648-2653.
11. Hara K, Irie Y, Igarashi Y. Analysis of canine blood cells stability with the E-5000. *Sysmex J* 1985; 8: 80-89.
12. International Committee for standardization in haemotology. Protocol for evaluation of automated blood cell counters. *Clin Lab Haematol* 1984; 6: 69-84.
13. Jain NC. Schalm's veterinary hematology. 40 ed. Lea and Febiger, Philadelphia, 1986.
14. Jain NC. Essential of Veterinary Hematology. Lea and Febiger, Philaphelphia, 1993.
15. Kobayachi K. Cell counting and hematocrit analysis of domestic animals using semiautomated hematology instrument system, Sysmex F-800. *Sysmex J* 1988; 11: 135-143.
16. Lavín S, Mora FJ, Monreal L, Viñas L. Evaluation of a haematological analyzer for its use in canine clinical pathology. *J Vet Med A* 1991; 38: 702-709.
17. Nakeff A, Ingram M. Platelet count: volumen relationship in four mammalian species. *J Appl Physiol* 1970; 28: 530-533.
18. Pastor J, Cuenca R, Velarde R, Viñas L, Lavín, S. Evaluation of a hematology analyzer with canine and feline blood. *Vet Clin Patho* 1997; 26(3): 138-147.
19. Penny RHC, Carlisle CH, Davidson HA, Gray EM. Some observations on the effect of concentration of ethylenediamine tetraacetic acid (EDTA) on the packed cell volume of domesticated animals. *Br Vet J* 1970; 126: 383-388.
20. Pfeil R, Genschow E. Electronic counting of blood platelets in the dog and cat. *Kleintierpraxis* 1987; 32: 119-122.
21. Pohland D. Evaluation of the automated haematology analyser Sysmex M-2000. *J Clin Chem Clin Biochem* 1989; 27: 41-47.
22. Sandberg S, Thue G, Christensen NG, Lund PK, Rynning M. Performance of cell counters in primary health care. *Scand J Prim Health Care* 1991; 1: 129-133.
23. Savage RA. Pseudoleucocytosis due to EDTA-induced platelet clumping. *Am J Clin Pathol* 1984; 81: 317-322.
24. Thibodeaux JK, Roussel JD, Adkinson RW, Goodeaux LL. An efficient procedure for manual platelet counting. *Vet Rec* 1989; 14: 417-419.
25. Tvedten HW, Wilkins RJ. Automated blood cell counting systems: A comparison of the Coulter S-Plus IV, Ortho ELT-8/DS, Ortho-8/WS, Technicon h-1 and Sysmex E-5000. *J Clin Pathol* 1988; 17: 47-54.
26. Warner BA, Reardon DM. A field evaluation of the Coulter STKS. *Am J Clin Pathol* 1991; 95: 207-207.
27. Weingand KW, Odioso LW, Dameron BA, Laytart MJ, Stilze L KA. Hematology analyzer comparison: Ortho ELT-8/DS *vs* Baker 9000 for healthy dogs, mice and rats. *Vet Clin Pathol* 1992; 21: 10-14.
28. Weiser MG. Comparison of two automated multi-channel blood cell counting systems for analysis of blood of common domestic animals. *Vet Clin Pathol* 1983; 12: 25-33.
29. Weiser MG. Modification and evaluation of a multichannel blood cell counting system for blood analysis in veterinary hematology. *J Am Vet Med. Assoc* 1987a; 190: 411-416.
30. Weiser MG. Size referenced electronic leucocyte counting. Thresshold and lysed leucocyte size distribution of common domestic animal species. *Vet Pathol* 1987b; 24: 560-563.
31. Weiser MG. Sizing of animal erythrocytes using sulfate based diluent. *Vet Clin Pathol* 1985; 14: 7-9.
32. Weiser MG, Kociba GJ. Platelet concentration and platelet volumen distribution in healthy cats. *Am J Vet Res* 1984; 45: 518-522.
33. Wintrobe MM. Clinical hematology. 70 ed. Lea and Febiger, Philadelphia, 1974.

Nuevo Hill's*
Prescription Diet* Canine d/d*
Con Pescado Blanco y Arroz
Alimento hipoalergénico para perros
El NUEVO Hill's* Prescription Diet* Canine d/d* con Pescado Blanco y Arroz es la dieta hipoalergénica ideal para tratar las sensibilidades alimentarias del perro.
Canine d/d* con Pescado Blanco y Arroz proporciona cantidades restringidas y controladas de proteínas novedosas procedentes de dos únicas fuentes proteicas, el pescado y el arroz, lo que hace que disminuya el riesgo de tratornos gastrointestinales y dérmicos causados por reacciones alérgicas al alimento.
Canine d/d con Pescado Blanco y Arroz puede ser utilizado:
• como dieta de eliminación en tests de sensibilidad alimentaria,
• Para tratar sensibilidades alimentarias ya existentes,
• para reducir el riesgo de sensibilidad alimentaria en los casos de trastornos inflamatorios gastrointestinales.
Otras alternativas de fuentes proteicas no habituales en la alimentación de los perros, en la gama Hill's* Prescription Diet* Canine d/d* son el Cordero con Arroz (lata) y el Huevo con Arroz (seco).
Las dietas Canine d/d* son altamente digestibles y están libres de glútenes de cereales y de lactosa que están asociados con frecuencia a intolerancias alimentarias.
Hill's PRESCRIPTION DIET
NEW! NY!
CANINE
d/d
WHITEFISH & RICE
425 ml / 415 g
Hill's*
Mayor Elección.
Mejor Tratamiento.
Marcas registradas utilizadas bajo licencia por Hill's Pet Nutrition, Inc. ©1997 Hill's Pet Nutrition, Inc.

UN CASO DE OSTEOPATÍA CRANEOMANDIBULAR DE LOCALIZACIÓN EN CUBITO Y RADIO EN UN WEST HIGHLAND.

A. Agut, A. Costa*, J.Mª. Carrillo, J. Murciano, F.G. Laredo, M.C. Tovar, N. Corzo, M. Soler

Departamento de Patología Animal (Cirugía y Radiología).
Facultad de Veterinaria.
Universidad de Murcia.
Campus de Espinardo
30071 Murcia
*Clínica "El Paseo".
Cartagena (Murcia).

RESUMEN.

Este trabajo describe un caso de osteopatía craneomandibular de localización infrecuente, en un West Highland White Terrier de 2 meses de edad. El paciente presentaba una inflamación y cojera de las dos extremidades anteriores. Se observó en ambos miembros una proliferación ósea irregular en cúbito y radio. Las bullas timpánicas, así como los huesos del calvarium y tentorium, presentaban un notable engrosamiento y aumento de densidad. El tratamiento fue básicamente sintomático con prednisona, observándose una mejoría de los síntomas clínicos. Un año después del diagnóstico, la evolución ha sido favorable, existiendo una remarcada pero incompleta resolución de las lesiones tanto en huesos largos, como en bullas timpánicas.

Palabras claves: Ostopatía craneomandibular; Perro; Cúbito; Radio.

ABSTRACT.

This report describes an unsual case of craniomandibular osteopathy in a two month-old female West Highland White Terrier puppy. The patient presented initially a swelling of both forelimbs and lameness. Irregular osseous proliferation in the ulna and radius in both limbs was observed. The tympanic bullae and the bones of the calvarium and tentorium were thickened and hyperostotic. The treatment was symptomatic with prednisona, and there was a clinical improvement. One year later of diagnosis, there was remarkable but incomplete resolution of the long bone and tympanic bullae changes.

Key words: Craniomandibular osteopathy; Dog; Ulna; Radius.

INTRODUCCIÓN.

La osteopatía craneomandibular (OCM), también llamada *Osteopathia Craneomandibularis Hypertrophicans Deformans*, Periostitis Mandibular o mandíbula de león, es una enfermedad ósea proliferativa y no neoplásica, que afecta principalmente de forma bilateral y simétrica[3, 6, 8] a los huesos de origen endocondral como el occipital, las ramas mandibulares y las bullas timpánicas. Aunque de forma poco frecuente, también se han descrito casos cuya localización se ubica los huesos maxilares, lacrimal y huesos largos[2, 30].

En este trabajo describimos, un caso de OCM de localización en cúbito y radio en un West Highland White Terrier de 2 meses de edad.

CASO CLÍNICO.

Una perra de raza West Highland White Terrier de 2 meses de edad, fue remitida a los servicios clínicos de la Facultad de Veterinaria de Murcia,

presentando cojera intermitente de las extremidades anteriores, asociada a un abultamiento bilateral en la zona del carpo. El cuadro se acompañaba de apatía y febrícula.

A la palpación, se notó una tumefacción firme y dolorosa tanto en los tejidos blandos como óseos del antebrazo en ambas extremidades, siendo ésta más notable en la extremidad izquierda. La temperatura rectal era de 39,5°, y el resto del examen físico fue normal.

Se realizaron radiografías laterales y anteroposteriores de ambos antebrazos, observándose en la extremidad izquierda un área de neoformación ósea de forma espiculada de 5 cm de longitud y 1,5 cm de grosor, con aspecto abigarrado y amorfo en el borde caudal de la diáfisis del cúbito, solapándose con la placa de crecimiento. La cortical se apreció ligeramente deformada, ya que se estaba remodelando. Una estructura similar, de menor tamaño, aparecía en la parte craneal y distal a la diáfisis del radio (Fig. 1). En la extremidad derecha, se observó la misma neoformación ósea, con idéntica localización, pero con unas dimensiones inferiores (Fig. 2).

Por la raza, edad y lugar de las lesiones, sospechamos de una OCM de localización inhabitual. Procedimos al estudio radiológico de la cabeza, donde se observó una proliferación perióstica irregular con obliteración de las bullas timpánicas, más acusada en la derecha, y engrosamiento de los huesos del calvarium y tentorium (Fig. 3).

La analítica sanguínea resultó normal a excepción de un aumento de los niveles de calcio (21, 24 mg/dl) valor de referencia 8-12 mg/dl), fósforo (7,95 mg/dl, valor de referencia 2,1-5,6 mg/dl) y fosfatasa alcalina (284,1 U/l, valor de referencia < 190 U/l) (Tabla I).

En base a los signos radiográficos observados tanto en el cúbito y radio como en el cráneo, se diagnosticó una OCM de localización inhabitual.

El tratamiento instaurado consistió en una terapia a base de prednisona PO (Dacortin 5 mg,

Fig. 1. Proyección lateral del antebrazo izquierdo el día del diagnóstico. Existe una gran área de neoformación ósea en la zona craneodistal de la diáfisis del radio y caudodistal del cúbito.

Fig. 2. Proyección lateral del antebrazo derecho el día del diagnóstico. Existe una neoformación ósea en cúbito y radio, menos severa que la observada en la extremidad izquierda y con una localización similar.

Formación
Continuada

ASOCIACION DE VETERINARIOS ESPAÑOLES ESPECIALISTAS EN PEQUEÑOS ANIMALES

CALENDARIO FORMACIÓN CONTINUADA AVEPA 1999

	I Vocalía Cataluña	II Vocalía Aragón	III Vocalía Levante	IV Vocalía Madrid	V Vocalía Andalucia	VI Vocalía Norte	VII Vocalía Galicia	VIII Vocalía País Vasco	IX Vocalía Baleares	X Vocalía Canarias
Febrero 99	**Reproducción** *Barcelona* 20-21	**Dermatología** *Zaragoza* 6-7				**Radiología** *Oviedo* 13-14		**Geriatría** *Bilbao* 27-28		**Anestesia** *Las Palmas* 13-14
Marzo 99		**Anestesia** *Zaragoza* 13-14	**Oftalmología** *Denia* 20-21	**Traumatología** *Madrid* 13-14	**Digestivo** *Málaga* 13-14		**Cardiología** *Santiago Comp.* 6-7	**Dermatología** *Bilbao* 20-21	**Dermatología** *Palma Mallorca* 13-14	**Reproducción** *Tenerife* 13-14
Abril 99	**Oftalmología** *Barcelona* 17-18	**Reproducción** *Zaragoza* 10-11	**Dermatología** *Denia* 17-18	**Digestivo** *Madrid* 10-11	**Dermatología** *Sevilla* 24-25	**Cardiología** *Oviedo* 24-25	**Geriatría** *Santiago Comp.* 24-25		**Anestesia** *Palma Mallorca* 24-25	
Mayo 99	**Dermatología** *Barcelona* 15-16	**Oftalmología** *Zaragoza* 15-16		**Dermatología** *Madrid* 8-9	**Geriatría** *Almería* 15-16					
Junio 99	**Traumatología** *Barcelona* 12-13		**Digestivo** *Denia* 19-20	**Radiología** *Madrid* 12-13	**Cardiología** *Málaga* 12-13	**Geriatría** *Oviedo* 19-20	**Dermatología** *Santiago Comp.* 12-13	**Anestesia** *Bilbao* 12-13	**Reproducción** *Palma Mallorca* 5-6	**Oftalmología** *Lanzarote* 5-6
Julio 99 Agosto 99										
Septiembre 99	**Digestivo** *Barcelona* 18-19	**Traumatología** *Zaragoza* 11-12	**Radiología** *Denia* 11-12	**Cardiología** *Madrid* 18-19	**Geriatría** *Sevilla* 18-19	**Dermatología** *Oviedo* 11-12	**Anestesia** *Santiago Comp.* 18-19	**Reproducción** *Bilbao* 18-19	**Oftalmología** *Palma Mallorca* 18-19	
Octubre 99			**CONGRESO NACIONAL AVEPA 1999**							**Traumatología** *Las Palmas* 2-3
Noviembre 99	**Radiología** *Barcelona* 27-28	**Digestivo** *Zaragoza* 20-21		**Geriatría** *Madrid* 20-21		**Anestesia** *Oviedo* 27-28	**Reproducción** *Santiago Comp.* 27-28	**Traumatología** *Bilbao* 27-28		**Digestivo** *Tenerife* 27-28
Diciembre 99			**Cardiología** *Denia* 4-5		**Radiología** *Málaga* 4-5				**Traumatología** *Palma Mallorca* 4-5	

Merck Farma y Química S.A. Barcelona) durante 2 meses, a dosis de 0,5 mg/kg cada 12 h durante 7 días, disminuyéndola posteriormente a 1 mg/kg cada 48 h durante 28 días. Pasado este tiempo se redujo la dosis a 1 mg/kg cada 96 h durante 14 días, para terminar con 0,5 mg/kg cada 96 h durante otros 14 días[8]. Durante este periodo se administró sucralfato PO (Urbal 1 g, Merck Farma y Química S.A. Barcelona) a dosis de 0,5 g por toma, como protector de la mucosa gástrica, 15 minutos antes de la administración de prednisona.

Un mes después de haber terminado el tratamiento, se realizó una revisión del animal, apreciándose una disminución del dolor en la zona del antebrazo y una desaparición de la cojera. En

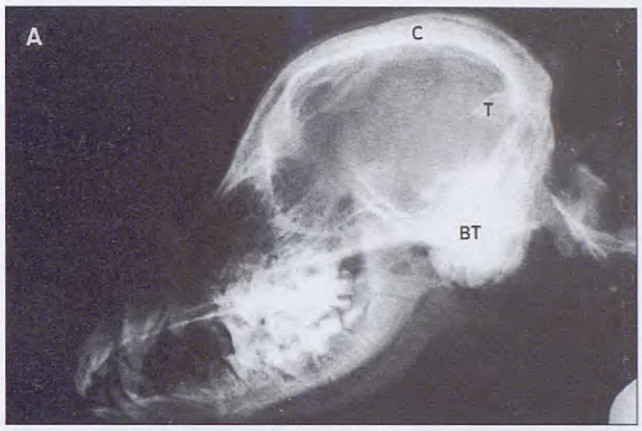

Figs. 3a y 3b. Proyección lateral (A) y dorsoventral (B) de la cabeza el día del diagnóstico. Se observa un aumento de densidad ósea en la zona de las bullas timpánicas (BT), siendo más acusada en el lado derecho (flecha). También se aprecia un engrosamiento de los huesos del calvarium (C) y tentorium (T).

Tabla I. Valores del hemograma, calcio, fósforo y fosfatasa alcalina sérica.

	Tiempo (meses) después del diagnóstico de OCM				
	Referencia*	0	3	6	12
Hemograma					
Hematíes (/p1 106)	5,5-8,5	6,49	6,25	6,19	6,15
Hemoglobina (g/dl)	12-18	15,3	15,2	15,1	15,4
Hematocrito (%)	40-55	45,5	44,3	44,3	44,2
HCM (pg)	27-33	23,6	28,0	26,03	25,04
VCM (fl/cel)	60-72	70,1	70,8	71,23	71,87
CCMH (%)	31-37	33,6	34,2	34,50	34,84
RDW (%)	12-16	15,2	14,8	14,6	14,2
Leucocitos (/µl 10^3)	6-15	10,3	9,2	9,1	8,9
Fórmula					
Bandas (10^3/µl)	0,0-0,29	0,0	0,0	0,09	0,17
Segmentados (10^3/µl)	3,0-12,0	8,24	4,23	4,09	3,82
Linfocitos (10^3/µl)	1,0-4,9	1,44	4,78	4,91	4,89
Monocitos (10^3/µl)	0,1-1,4	0,41	0,18	0,0	0,0
Eosinófilos (10^3/µl)	0,1-1,49	0,20	0,0	0,0	0,0
Plaquetas (/µl 10^5)	1,75-5	3,43	3,28	3,35	3,43
MPV (µ3)	6-12	10,5	11,2	10,9	10,5
Bioquímica					
PAL (U/l)	20-150	284,5	110,2	120,3	146,1
Calcio (mg/dl)	8,6-11,2	21,24	10,44	9,09	7,69
Fósforo (mg/dl)	2,2-5,5	7,95	4,40	4,32	4,21

* Meyer DJ; Coles EH; Rich LJ. Veterinary Laboratory Medicine Interpretation and Diagnosis. Philadelphia: W. B. Saunders Company, 1992[7].

las radiografías de ambas extremidades se observó que la neoformación ósea en la zona de cúbito y radio era de menor tamaño (Fig. 4). Sin embargo, ésta era mucho mayor en la zona de las bullas timpánicas, sobre todo en la derecha (Fig. 5), presentando el animal molestias en el oído de ese lado, caracterizada por un ladeo de la cabeza y dolor a la palpación. La analítica sanguínea estaba dentro de los rangos normales (Tabla I). Como consecuencia de las molestias en el oído, se decidió repetir la pauta de tratamiento, remitiendo las mismas a los pocos días de la administración.

Tres meses más tarde (6 meses tras el diagnóstico), los síntomas habían desaparecido totalmente, aunque el animal padeció episodios de dolor y fiebre. Las radiografías mostraron las mismas alteracion es que en la revisión anterior, siendo los resultados de la analítica sanguínea normales (Tabla I). Un año después de haberse diagnosticado esta alteración, la evolución ha sido favorable habiendo desaparecido la sintomatología clínica, aunque no ha habido regresión total de las lesiones óseas ni en las bullas timpánicas (Fig. 6), ni en cúbito y radio (Fig. 7), apreciándose en éstos una deformación debido a la remodelación de las corticales.

DISCUSIÓN.

La OCM es una afección ósea caracterizada por una proliferación irregular de tejido óseo, que afecta principalmente a huesos de origen endocondral, aunque se han descrito casos de localización en huesos largos[2, 3, 9], como en nuestro paciente.

La OCM suele presentarse en animales jóvenes, de edades comprendidas entre 2 semanas y 11 meses de edad[9], no existiendo especial predilec-

Figs. 4a y 4b. Proyecciones laterales del antebrazo izquierdo (A) y derecho (B), realizadas 3 meses después del diagnóstico. Se observa regresión de las lesiones en ambas extremidades.

La experiencia de la eficacia

Drontal Plus
para perros

Drontal
para gatos

- Una sola toma.
- Amplio espectro de endoparásitos.

Bayer BAYER
Eficacia Responsable

Drontal Plus *para perros*. **Composición:** Cada comprimido contiene: Febantel 150 mg; Pirantel (pamoato) 50 mg; Praziquantel 50 mg. **Indicaciones:** Antihelmíntico contra nematodos y tenias en el perro. **Contraindicaciones:** No se han descrito. **Efectos secundarios:** No se han descrito. **Especies de destino:** Perros de cualquier edad y peso. **Posología:** 1 comprimido/10 kg. **Presentaciones:** Estuches con 2 y 50 comprimidos. Registro nº: 0539 ESP.
Drontal *para gatos*. **Composición:** Cada comprimido contiene: Embonato de pirantel 230,0 mg (80 mg de pirantel base); Praziquantel 20,0 mg. **Indicaciones:** Tratamiento de infestaciones mixtas por vermes redondos y planos (nematodos y cestodos). **Especies de destino:** gatos. **Posología:** 1 comprimido por 4 kg de peso corporal. **Contraindicaciones:** Hasta que no se hayan efectuado suficientes estudios sobre el producto, no se empleará Drontal durante la gestación. **Efectos secundarios:** Ninguno conocido. **Presentaciones:** Estuches con 2 y 20 comprimidos. Registro nº: 1098 SP

Drontal®
Es único

ción en el sexo[2, 6], y especialmente pertenecientes a las razas, West Highland White Terrier, Scottish Terrier y Cairn Terrier[9], aunque también se han publicado casos en Dobermann Pinscher, Boxer, Gran Danés[2, 4, 8] Pastor de Shetland[8] y Labrador[1].

La etiología de este proceso no está clara, aunque en el caso del West Highland White Terrier parece poseer una base genética ligada a la presencia de un gen autosómico recesivo, no existente en el Scottish Terrier[1, 4, 5]. En nuestro caso, se observó la presencia de la enfermedad en la madre y un hermano de la misma camada, lo cual corrobora la base hereditaria de la afección en esta raza.

Los signos clínicos dependen de la afección ósea, así cuando los huesos de la cabeza son los implicados, puede haber dolor al abrir o manipular la boca, dificultad en la aprehensión de los alimentos e inflamación mandibular. Estos signos suelen acompañarse frecuentemente de depresión, salivación excesiva, episodios de fiebre intermitente y anorexia[6, 9]. Puede aparecer hipertrofía ganglionar satélite y, en casos más avanzados, atrofia de los músculos maseteros y temporales[3].

Los signos radiológicos observados en estos casos, típicos de la OCM, incluyen una proliferación perióstica simétrica y bilateral del cuerpo mandibular y las bullas timpánicas principalmente. La afección del hueso temporal (porción petrosa) y bullas timpánicas, puede derivar en una fusión ósea de la articulación temporomandibular, y en una incapacidad de abrir la boca[3, 4, 9], lo cual provoca una dificultad al masticar, que asociada al dolor e imposibilidad de comer, puede conducir a una mala nutrición del animal. En tales casos, el pronóstico es malo, siendo, a veces, necesario realizar la eutanasia[4, 9]. En nuestro caso hubo una marcada proliferación

Figs. 5. Proyección dorsoventral de la cabeza, 3 meses después del diagnóstico. Se observa una mayor proliferación ósea en la zona de las bullas timpánicas, más manifiesta en el lado derecho (flecha).

Fig. 6. Proyección dorsoventral de la cabeza, 1 año después del diagnóstico. Se aprecia una regresión importante de las lesiones óseas en la zona de las bullas timpánicas.

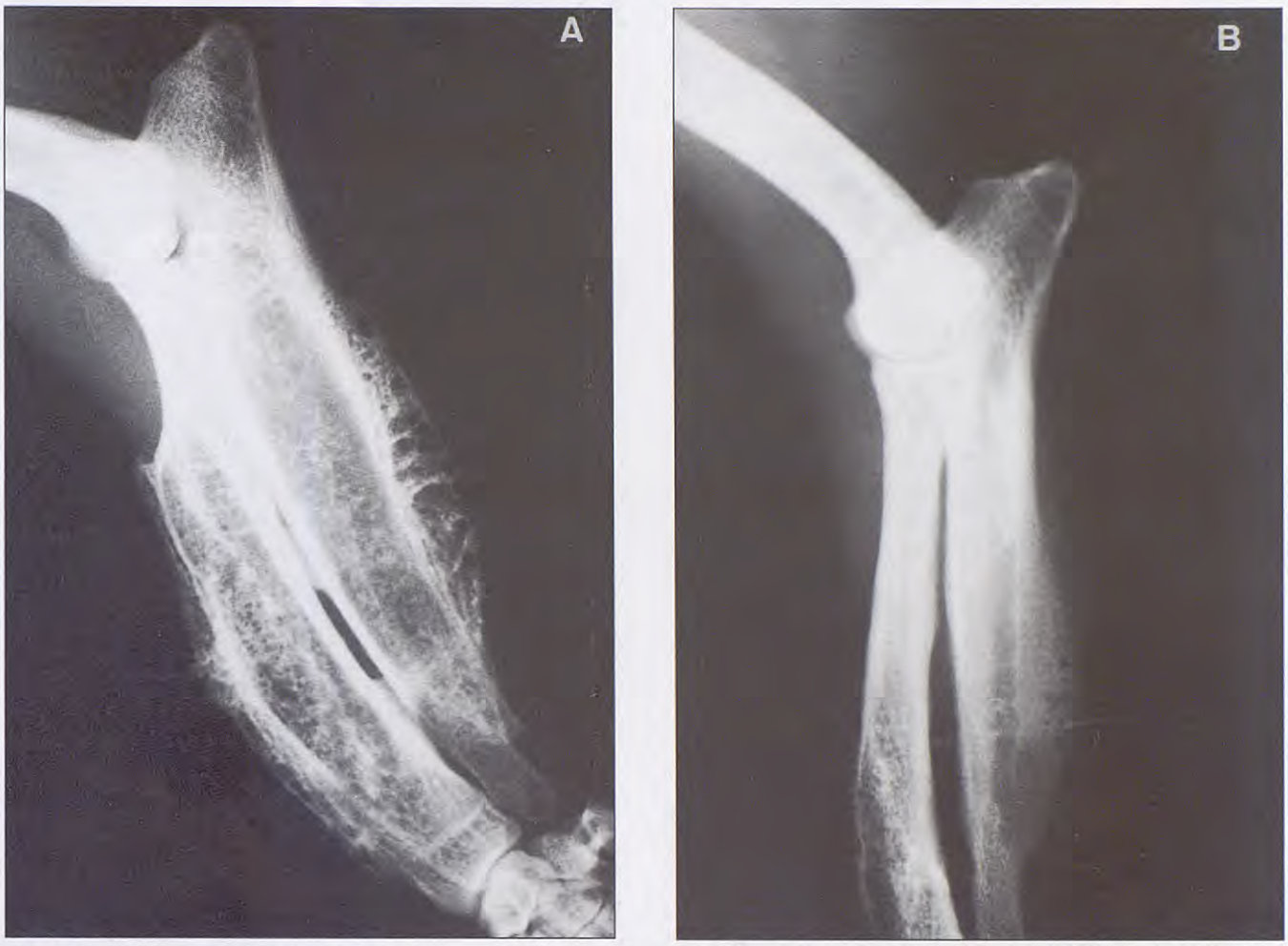

Figs. 7a y 7b. Proyecciones laterales del antebrazo izquierdo (A) y derecho (B) realizadas 1 año después del diagnóstico. Se observa una resolución parcial de la proliferación ósea y una remodelación del cúbito y radio en ambas extremidades.

ósea en la zona de las bullas timpánicas, sobre todo en el lado derecho, que condujo a molestias en el oído. Sin embargo, la articulación temporomandibular estaba normal, no produciéndose una fusión entre las bullas timpánicas y la apófisis angular de las mandíbulas, lo cual se reflejaba en una correcta funcionalidad a la manipulación de la zona.

En caso de afectación de huesos largos, el animal presenta una cojera intermitente de la extremidad afectada, acompañada de un abultamiento doloroso a la palpación y tumefacción de tejidos adyacentes[3, 4]. Es frecuente en estos animales, que la sintomatología asociada a la localización en huesos largos preceda a la aparición de síntomas relacionados con las afecciones en los huesos de la cabeza[3]. De este modo, y como sucedió en nuestro caso, el animal puede presentarse en la consulta con una sintomatología de cojera y dolor relacionada con las lesiones en las extremidades, siendo totalmente asintomáticas las lesiones en los huesos del cráneo, precisando de radiografías para poder ponerlas en evidencia[3, 4].

Los signos radiográficos, que hemos observado en el cúbito y radio, son idénticos a la imagen radiológica descrita en casos anteriores[3] y se asemejan a la fase tardía de la Osteodistrofia hipertrófica u Osteopatía metafisaria[3, 9], donde existe una proliferación ósea de aspecto heterogéneo, formando un punteado de zonas radiotransparentes más o menos extendidas en la parte caudal de la diáfisis del cúbito y craneal del radio[3, 4]. Suele producirse un aumento de la densidad ósea, lo que implica que el canal medular sea poco visible[3]. Aunque en otros trabajos se hace referencia a una integridad de las epifisis y los cartílagos de crecimiento[3], en nuestro caso, este último se presentaba solapado con la neoformación ósea.

La analítica sanguínea suele caracterizarse por una moderada neutrofilia y monocitosis, probablemente asociadas a un proceso de inflamación crónica. En nuestro caso, los valores del hemograma fueron normales. El aumento de los valores de calcio, fósforo y fosfatasa alcalina, es con-

secuencia del cambio metabólico producido por la movilización de sustancia ósea[8, 1, 9], y no es significativo a la hora de emitir el diagnóstico. En perros con OCM el aumento de la fosfatasa alcalina suele coincidir con episodios de actividad de la enfermedad[4], remitiendo posteriormente, como en este caso, cuando se va resolviendo la misma.

Debido a la visualización de los signos radiográficos típicos, no creímos necesario recurrir al estudio histológico de las lesiones para confirmar el diagnóstico. No obstante, en otros trabajos[3, 8] donde se realizó dicho estudio, se observó la presencia de linfocitos, plasmocitos y neutrófilos en las zonas activas de osteogénesis, predominando en la zona de la lesión el tejido óseo laminar con un periostio hipertrofiado y fibroso[3, 8].

La OCM es una enfermedad autolimitante, que se resuelve con el cierre de las placas epifisarias, normalmente entre el 9° y 13° mes[2, 3, 9]. El tratamiento es sintomático y suele ir orientado a aliviar el dolor y a nutrir al animal hasta que pueda comer por sí mismo[2, 6]. Sin embargo, también se han descrito tratamientos quirúrgicos de las exóstosis, aunque suelen resultar inútiles, ya que la neoformación ósea reaparece en menos de 3 semanas[2, 3]. La resección de la apófisis condilar de la mandíbula, o la hemimandibulectomía parcial, pueden considerarse en afecciones severas, aunque los resultados son inciertos[6, 9].

El tratamiento médico es únicamente paliativo, intentando mantener al animal en las mejores condiciones posibles. Éste suele orientarse hacia una terapia analgésica y antiinflamatoria. Los tratamientos descritos hasta la actualidad, se basan en la administración de corticoides[3, 8], AINEs[2], y AINEs combinados con reguladores homeopáticos del metabolismo calcio-fósforo y complejos vitamínicos[1], que producen una disminución del dolor y de la inflamación de la zona, mejorando el estado general del animal[1, 3]. Además se ha descrito que los corticoides disminuyen la producción ósea[3], por lo cual decidimos optar en nuestro caso por la administración de prednisona a dosis decreciente. La respuesta fue satisfactoria, en los dos ciclos de tratamiento, desapareciendo los síntomas al poco tiempo de iniciarlos, y observándose una regresión progresiva de las lesiones a lo largo del tiempo.

La evolución de este caso está siendo favorable, ya que ha remitido toda sintomatología clínica del paciente y existe una regresión parcial de las lesiones óseas.

BIBLIOGRAFÍA.

1. Besso J, Delisle F. Un cas d'ostéopathie craniomandibulaire chez un Labrador. *Le point veterinaire*, 1995; 26: 83-84.
2. Crespo A; Abad R Estudio de un caso particular de osteopatía craneomandibular en un West Highland White Terrier. *Clínica Veterinaria de Pequeños Animales (AVEPA)*, 1994; 4: 242-246.
3. Guaguere-Lucas J, Smal D, Mialot M. Localisation ulnaire d'un cas d'ostéopathie craniomandibulaire chez un West Highland White Terrier. *Prat Met Chir Anim Comp*, 1995; 30: 385-390.
4. Hudson JA, Montgomery RD, Hathcock JT, Jarboe JM. Computed tomography of craniomandibular osteopathy in a dog. *Vet Rad &; Ultrasound*, 1994; 35: 94-99.
5. Johnson KA, Watson ADJ, Page RL. Skeletal Diseases. *En:* Ettinger S J; Feldman E C. Textbook of Veterinary Internal Medicine Diseases of the Dog and Cat. 4a Ed. Philadelphia: W B Saunders Company, 1995.
6. Manley PA, Romich JA. Miscellaneous Orthopedic Diseases. *En:* Slatter D. Textbook of Small Animal Surgery. 2a Ed; Philadelphia: W.B. Saunders Company, 1993.
7. Meyer DJ, Coles EH, Rich LJ. Veterinary Laboratory Medicine Interpretation and Diagnosis. Philadelphia: W.B. Saunders Company, 1992.
8. Taylor SM; Remedios A; Myers S. Craniomandibular Osteopathy in a Shetland sheepdog. *Can Vet J*, 1995; 36:437-439.
9. Watson ADJ, Adams WM, Thomas CB. Craniomandibular Osteopathy in Dogs. *Comp Contin Education Sm Anim*, 1995; 17: 911-921.

VETERINARIA PRÁCTICA *interactiva*

MERIAL

Coordinador:
Dr. X. Manteca

Colaboradores:
Dres. J. Bernal, A. Caro, T. Fernández, J.R. García, M. Jorro, J. Manubens, C. Melián, A. Montoya, M. Morales, E. Roca, J.I. Trobo, M. Villagrasa, E. Ynaraja

1ª ENTREGA	RADIOLOGÍA:	Radiología • Dr. T. Fernández
	TRAUMATOLOGÍA:	Cojera súbita • Dra. E. Roca, Dr. J. Manubens
	NEUROLOGÍA:	Neurología I • Dr. T. Fernández
		Neurología II • Dr. T. Fernández
	DERMATOLOGÍA:	Alopecia generalizada • Dr. C. Melián, Dr. M. Morales
2ª ENTREGA	ODONTOLOGÍA:	Halitosis • Dr. J.I. Trobo
	MEDICINA INTERNA:	Apatía y anorexia • Dra. M. Jorro, Dr. J. Manubens
	ENDOCRINOLOGÍA:	Vómitos y decaimiento • Dr. J.R. García, Dr. E. Ynaraja
	OFTALMOLOGÍA:	Oftalmología I • Dr. M. Villagrasa
		Oftalmología II • Dr. M. Villagrasa
3ª ENTREGA	ETOLOGÍA:	Automutilación • Dr. X. Manteca
		Micción inadecuada I • Dr. X. Manteca
		Micción inadecuada II • Dr. X. Manteca
		Problemas de agresividad I • Dr. X. Manteca
		Problemas de agresividad II • Dr. X. Manteca
4ª ENTREGA	CARDIOLOGÍA:	Fatiga • Dr. J.A. Montoya, Dr. M. Morales
		Intolerancia al ejercicio • Dra. A. Caro
		Síncope • Dr. F.J. Tejedor
		Apatía y caquexia • Dr. J. Bernal
	APARATO RESPIRATORIO:	Rinorrea • Dr. C. Melián, Dr. M. Morales



Se trata de una serie de casos cuya finalidad es la de proporcionar un nuevo método de praxis mediante el soporte informático.

Son unos de los mejores profesionales del colectivo veterinario, los que se encargan de seleccionar una serie de casos clínicos vividos por ellos mismos, y que son significativos y especialmente interesantes por sus características poco comunes. No se trata de marcar una pauta en el diagnóstico clínico, sino que intentan servir de ayuda a la hora de tomar algunas decisiones diagnósticas.

☐ Estoy interesado en recibir información gratuita del programa **"Veterinaria práctica interactiva"**.

Nombre _____ Apellidos _____

Clínica Veterinaria _____

Dirección _____ Teléfono _____ E-mail _____

Población _____ C.P. _____ Provincia _____

Enviar a Merial Laboratorios S.A. Servicio atención al cliente.
C/Tarragona, 161. 3ª Planta. 08014 Barcelona. Tel: 93 292 83 83 Fax: 93 292 83 89.

POLIARTRITIS Y LEISHMANIOSIS CANINA: PATOGENIA DE LA ALTERACIÓN ARTICULAR. CASO CLÍNICO.

F. Varela Balcells*, J.E. Valladares José**

*Centre Mèdic Balmes
08008 Barcelona.
**Departament de Farmacologia i Terapèutica
Facultat de Veterinaria
Universitat Autònoma de Barcelona
08193 Bellaterra.

RESUMEN.

Uno de los signos clínicos a menudo observados en los perros con leishmaniosis es la presencia de cojeras, asociadas en muchos casos a poliartritis. La patogenia de estas alteraciones articulares no está del todo clara. Si bien la presencia del parásito en la articulación explicaría en muchos casos la alteración observada, debe tenerse también en cuenta el efecto patógeno que puede tener lugar a través del depósito de inmunocomplejos circulantes (ICC), que son frecuentes en esta enfermedad. En el presente artículo revisamos la bibliografía y comparamos nuestro caso con otros publicados, discutiendo sobre el posible origen de estas artropatías.

Palabras clave: Leishmaniosis; Poliartritis; Perro.

ABSTRACT.

Lameness, often associated with polyarthritis, is one of the most frequent clinical signs observed in dogs with leishmaniasis.The pathogenesis of these joint disturbances is not well known.Even the presence of the parasite in the joint sometimes may explain the observed alteration, the pathogenic effect triggered by the deposition of circulating immunocomplexes (CIC) that are often produced in dogs with CL should also be considered.The present paper reviews the literature and compares our clinical case with others reported, thus, discussing the possible aetiology of these arthropathies.

Key words: Leishmaniasis; Polyarthritis; Dog

INTRODUCCIÓN.

La leishmaniosis canina (LC) es una enfermedad infecciosa crónica causada por el protozoo difásico *Leishmania infantum*. La enfermedad se transmite entre perros mediante la picadura de hembras de mosquitos hematófagos del género *Phlebotomus*. Como resultado de los mecanismos patogénicos implicados en la enfermedad y de la diversidad de la respuesta immunológica de cada perro, puede observarse una gran variedad de signos clínicos en los animales afectados. Uno de estos signos es la disminución de su actividad física, principalmente relacionada con transtornos locomotores. Así, un 37.5% de todos los perros con LC muestran cojeras[27]. Éstas pueden ser debidas a poliartritis, polimiositis, lesiones óseas o ulceraciones en las almohadillas plantares[11, 29, 32].

La patogenia de las alteraciones articulares no está del todo clara. Algunos autores opinan que la inflamación articular puede ser el resultado de una respuesta inflamatoria local producida frente a los parásitos que se localizan en la articulación y en el líquido sinovial[28, 33]. Para otros autores, la presencia de niveles elevados de immunocomplejos circulantes (ICC) en perros con LC[4, 22] explicaría el inicio de la lesión articular. Estos ICC tras depositarse en las paredes de los vasos sanguíneos, no tan sólo de las articulaciones sino también de otros órganos, inician la inflamación mediante un mecanismo de hipersensibilidad de tipo III[1, 14, 15, 22]. De esta forma, el depósito de ICC en el riñón puede dar lugar a una glomerulonefritis que podrá derivar en un posterior fallo renal, principal causa de muerte en perros con leishmaniosis[21, 27]. De la misma forma se ha descrito vasculitis, prostatitis y

uveítis de origen immunológico en perros con leishmaniosis[13,20,25]. Para algunos autores, en ciertos casos puede superponerse el efecto directo del parásito con la acción de IC[1].

Clasificación de las artritis inflamatorias.

En general se acepta que las artritis inflamatorias pueden dividirse en infecciosas y en inmunomediadas (no infecciosas)[1,7].

La característica principal de las artritis infecciosas es que en todos los casos es posible aislar un agente patógeno (bacteria, parásito, hongo o virus) de la membrana sinovial, del líquido sinovial o de ambos[1, 7, 22].

Las artritis inmunomediadas se dividen en no erosivas (no deformantes) y erosivas (deformantes). Un ejemplo de artritis inmunomediada no erosiva es la que se presenta en el lupus eritematoso sistémico. Dentro de estas artritis hay un grupo que se denominan como idiopáticas y que se dividen a su vez en 4 tipos, siendo uno de ellos la forma reactiva (tipo II), que se presenta cuando existe una infección en cualquier parte del cuerpo distinta a la articulación y que sería la típica en la leishmaniosis. Dentro del grupo de las artritis inmunomediadas erosivas (deformantes), la más típica es la artritis reumatoide (Tabla I) [1,7,22].

Patogenia.

La lesión principal en las poliartritis infecciosas es la sinovitis. El grado de lesión articular dependerá de la intensidad de la infección (masiva o de baja intensidad) también y de la duración del proceso[1].

Como respuesta a la infección aparece en primer lugar un aumento de la permeabilidad vascular, seguido del infiltrado de células mononucleares en la capa de soporte, pero con poca presencia de polimorfonucleares neutrófilos (PMNN). Si la infección progresa, aumenta el infiltrado de PMNN, aparece proliferación de fibroblastos y en estadios avanzados puede aparecer degradación de cartílagos y finalmente incluso periostitis[1, 22].

En las poliartritis inmunomediadas el proceso inflamatorio se desencadena por la acción de inmunocomplejos, a través de una reacción de hipersensibilidad de tipo III[1, 2, 14, 15, 22]. En este caso, si bien se acepta la división entre formas no erosivas y erosivas hay que tener en cuenta que estos procesos son evolutivos y por lo tanto pueden evolucionar con el tiempo. Igualmente, un mismo proceso es variable en cada paciente y puede evolucionar de forma diferente a pesar de presentar la misma etiología. Ello es debido a factores genéticos, diferencias en el sistema inmunitario o respuestas inapropiadas frente a diversos antígenos[1,2].

Tanto en las poliartritis infecciosas como en las inmunomediadas, los mediadores de la inflamación son similares tanto en tipo como en cantidad, por lo que pueden provocar patrones morfológicos de destrucción articular parecidos. Asimismo es posible que un mismo animal presente a la vez los dos tipos de poliartritis[1].

Tabla I.

Artritis inflamatorias	**artritis infecciosas**: bacterianas,fúngicas,protozoarias **(leishmaniosis)**, víricas		
	artritis no infecciosas (inmunomediadas)	**no erosivas**	Lupus eritematoso sistémico Síndrome de poliartritis/polimiositis Síndrome de poliartritis-meningitis Amiloidosis del Shar Pei Artritis del Akita Poliarteritis nodosa Poliartritis idiopática Tipo I (no complicada) Tipo II (reactiva) ***leishmaniosis** Tipo III (enteropática) Tipo IV (asociada a neoplasias)
		erosivas	Artritis reumatoide Poliartritis periosteal proliferativa Poliartritis del Greyhound

Formación Continuada Empresarial

19
99
—
20
01

ASOCIACION DE VETERINARIOS ESPAÑOLES ESPECIALISTAS EN PEQUEÑOS ANIMALES

Salud Animal

Orientamos
la Clínica al Cliente

Programa diseñado e impartido por

ESADE

(Escuela Superior de Administración y Dirección de Empresas)

Pre-inscripción
Formación Continuada Empresarial.

(Enviar por fax nº 93 204 81 05 a ESADE, a la atención de la Srta. Dolores Carreño)

Sí, deseo inscribirme en el Curso de Formación Continuada Empresarial AVEPA, a celebrar en la ciudad y fechas señaladas. (Señalar con una cruz).

1999

BARCELONA ❑
6-7 Febrero
6-7 Marzo
27-28 Marzo

DENIA ❑
27-28 Marzo
8-9 Mayo
29-30 Mayo

BILBAO ❑
10-11 Abril
15-16 Mayo
26-27 Junio

2000

MADRID ❑
8-9 Abril
6-7 Mayo
3-4 Junio

CANARIAS ❑
25-26 Marzo
15-16 Abril
13-14 Mayo

SEVILLA ❑
5-6 Febrero
26-27 Febrero
18-19 Marzo

2001

PALMA ❑
3-4 Febrero
24-25 Febrero
17-18 Mayo

SANTIAGO ❑
7-8 Abril
5-6 Mayo
2-3 Junio

OVIEDO ❑
24-25 Marzo
14-15 Abril
12-13 Mayo

Datos del interesado

Apellidos: .....

Nombre: .....

Dirección profesional:

Nombre clínica: .....

Calle y número: .....

Población: ..... C.P.: ..... Provincia: .....

Dirección particular:

Calle y número: .....

Población: ..... C.P.: ..... Provincia: .....

Teléfono de contacto:

Profesional: ..... Personal: ..... Móvil: .....

e-mail: .....

Socio de Avepa: Sí ❑ No ❑ Firma del interesado:

Información general:

El curso se desarrolla durante *tres fines de semana* (sábado tarde y domingo mañana). La *inscripción conjunta a los tres módulos,* celebrados en cada fin de semana es obligatoria, debido a la metodología educativa empleada.

Las plazas son limitadas a 50 personas, en cada ciudad de celebración, cubriéndose estas plazas por orden cronológico de llegada de las inscripciones. A cada inscripción aceptada se le asignará un número hasta 50.

El programa de formación empresarial está abierto únicamente a veterinarios.

Horarios:

Sábados: de 15:30 a 16:00 h.: Entrega de documentación.
de 16:00 a 20:00 h.: Desarrollo sesiones.
Domingos: de 10:00 a 14:00 h.: Desarrollo sesiones.

Cuotas:

Veterinarios socios de Avepa: 30.000 Ptas.
Veterinarios no socios de Avepa: 50.000 Ptas.

Certificaciones:

- La asistencia al curso completo comportará la emisión de un certificado de asistencia y aprovechamiento.
- Coordinador del programa: Ignacio Mur (ESADE).
- La organización se reserva el derecho de modificación de fechas y lugar de los seminarios, por causas justificadas.

Forma de inscripción:

- Enviar por fax (no son válidos otros medios), *el formulario de pre-inscripción* con la información de todos los datos solicitados a ***ESADE (fax nº 93 204 81 05)*** *a la atención de la Srta. Dolores Carreño.*
- Una vez recibida la inscripción y comprobados los datos, telefónicamente se pondrán en contacto con el inscrito y se le adjudicará un número de inscripción.
- A partir de este momento el inscrito dispondrá de 10 días para hacer una transferencia bancaria a la cuenta corriente Avepa 0081-0025-27-0001233128 y enviar por fax a ESADE (fax nº 93 204 81 05), copia del resguardo de dicha transferencia.
- No podrán ser aceptadas otras modalidades de pago
- El plazo de apertura de inscripción se inicia el día 4 de Enero de 1999.

Poliartritis en la leishmaniosis canina.

Los dos mecanismos principales por los que se presentan poliartritis en la leishmaniosis son la acción directa del parásito a nivel articular y a través del depósito de inmunocomplejos circulantes en la articulación desencadenando una reacción de hipersensibilidad de tipo III[1, 16]. La presentación clínica típica es la cojera, muchas veces intermitente y que puede afectar alternativamente a diversas extremidades.

En el estudio del líquido sinovial se observan resultados variables. En algunos casos es posible no encontrar alteraciones en los recuentos celulares (total y diferencial)[7, 33]; en otros casos, el número de células está incrementado. Se observan células mononucleares (linfocitos, macrófagos), y neutrófilos normales o degenerados en proporción variable[5,28]; en todo caso, es característica la falta de constancia en el patrón celular que se obtiene del líquido sinovial en los distintos pacientes. Sí en cambio es bastante constante (tanto en líquidos sinoviales normocelulares como hipercelulares) la presencia de macrófagos parasitados por leishmanias[5, 7, 28, 33]. Otros análisis del líquido sinovial son variables. Así se puede encontrar aumento de los niveles de proteínas con patrón electroforético similar al del suero y también IFI (anticuerpos específicos) positivas[5, 28].

A nivel de membrana sinovial, la alteración más constante es la sinovitis, con un grado de intensidad que varía desde un infiltrado de células predominantemente mononucleares (células plasmáticas, linfocitos y macrófagos), sin cambios proliferativos a nivel de las vellosidades, hasta sinovitis proliferativas con vellosidades hiperplásicas[1, 33] y más raramente periostitis con áreas de osteolisis en hueso subcondral[1, 5, 29, 32]. A nivel hematológico, y junto con las alteraciones típicas de la leishmaniosis (anemia, hipergammaglobulinemia) puede encontrarse algún caso positivo a Factor reumatoide, mientras que los Anticuerpos antinucleares suelen ser negativos[5, 28].

Las radiografías de las articulaciones afectadas acostumbran a ser normales. En algún caso se observa inflamación de los tejidos blandos periarticulares. Raramente se detecta alteración del periostio u osteolisis[5, 32].

El tratamiento de estos animales debe ir dirigido en primer lugar contra el parásito mediante los fármacos usuales, el antimoniato de N-metilglucamina (Glucantime®) y/o alopurinol, con las pautas y dosis establecidas[8,30]. Además de la restricción del ejercicio, es conveniente también contemplar una medicación dirigida a disminuir la inflamación articular. Para ello pueden usarse dosis bajas de corticoides (dosis antiinflamatorias, 0,25-0,5 mg/kg de peso cada 12 o 24 horas) sin que se produzcan efectos secundarios en los animales infectados y siempre unido al tratamiento antiprotozoario. Deben evitarse en todo caso dosis inmunosupresoras (2-6 mg/kg/día)[1,2,7]. Otros moduladores de la inflamación son los suplementos de ácidos grasos esenciales que pueden tener un efecto favorable sobre la reducción de la inflamación articular. Los antiinflamatorios no esteroides se ha visto que no son muy efectivos en artropatías inmunomediadas[2, 28].

La respuesta al tratamiento en cada paciente puede ser distinta. En casos avanzados los resultados pueden ser pobres y las recaídas frecuentes, mientras que en otros casos serán favorables, con desaparición incluso de lesiones radiográficas y largos períodos de remisión[5,28].

CASO CLÍNICO.

Visitamos en nuestro Centro un perro macho de raza Dobermann, de 3 años de edad y 32 kg de peso que presentaba adelgazamiento progresivo, linfadenopatía generalizada y cojera de las extremidades anterior y posterior derechas. La anamnesis no reveló ningún dato significativo aunque el propietario refirió que el animal había presentado episodios recurrentes de cojera en distintas extremidades durante los últimos meses que habían sido tratados con ibuprofeno (Motricit®, Lab. Virbac) a una dosis de 5 mg/kg/12 h. durante periodos de 7 días. Sin embargo actualmente no se apreciaba mejoría clínica con este tratamiento. La exploración clínica reveló marcado dolor en la articulación de la rodilla y carpo derechos. Se realizaron radiografías antero-posteriores y latero-laterales de las extremidades afectadas, mostrando inflamación moderada de los tejidos blandos periarticulares de la rodilla. No se observaron alteraciones óseas o articulares.

Los análisis de sangre y orina fueron prácticamente normales (Tabla II), exceptuando el proteinograma sérico, que mostró elevación policlonal en la zona de las gammaglobulinas, y el ratio proteína/creatinina urinarios que era anormalmente alto. La determinación de anticuerpos antinucleares fue negativa. La serología (IFI) fue de 1/80.

Una punción de médula ósea a nivel costal y de ganglio linfático poplíteo reveló la presencia de

Tabla II.

• HEMATOLOGIA

Hematocrito	Hemoglobina	Hematíes	V.C.M.	H.C.M.	C.H.C.M.	Leucocitos
34,9 %	12,1 gm/dl	5,67x10^6/mm^3	62 fl	21 pg	34 gm/dl	17200/mm^3

Segmentados	Linfocitos	Monocitos	Eosinófilos	Plaquetas
12384/mm^6	3612/mm^6	360/mm^3	344/mm^3	202x10^3/mm^3

Glucosa	Urea	Creatinina	GPT (ALT)	Bil.Tot.	Fosf. alcal.	Calcio	Fósforo
88 mg/dl	40 mg/dl	1,4 mg/dl	16 U.I./L	0,4 mg/dl	153 U.I./L	10,2 mg/dl	7,02 mg/dl

• PROTEINOGRAMA

Prot.tot.	Album.	Alfa-1	Alfa-2	Beta-glob.	Gamma-glob.	Coc. A/G
9,96 g/dl	1,72 g/dl	0,79 g/dl	1,52 g/dl	1,81 g/dl	4,12 g/dl	0,20

IFI	A.N.A
1/80	negativo

• ORINA

Ph	Proteína	Glucosa	C.cetón.	Bil.tot.	Hemog.	Nit.	Grav.esp.	Ratio P/C	Sedimento
6	+++	neg.	neg.	neg.	neg.	neg.	1016	5 (V.N.<1)	*

*Escasas células de descamación epitelial / restos de cilindros granulosos.

BIBLIOTECA FACULTAT DE VETERINÀRIA

abundantes macrófagos parasitados por amastigotes de *Leishmania* (tinción con Diff-Quick). En base a los resultados obtenidos se estableció el diagnóstico de leishmaniosis.

Para caracterizar la poliartritis se recogió de forma aséptica una muestra de líquido sinovial de la rodilla derecha, que fue sometida a las siguientes pruebas: (Tabla III).

• **Citología:** El examen directo no reveló la presencia de amastigotes de *Leishmania* en diversos frotis (tinción con Diff-Quick). El recuento celular fue de 109 x 10^9 células nucleadas/L, con un 90% de neutrófilos no degenerados y 10% de células mononucleares.

• **Reacción en cadena de la polimerasa (PCR):** Para los ensayos de PCR se utilizaron dos pares de "primers" que amplifican una secuencia repetida del genoma de *L. infantum* específico para los tres agentes de leishmaniosis visceral (*L. infantum*, *L. chagasi*, *L. donovani*)[23], obteniéndose resultados negativos.

• **Cultivos bacterianos**: el líquido articular se inoculó en agar sangre. Las placas de agar fueron incubadas aeróbica y anaeróbicamente durante 10 días a 37 °C. Tras este periodo no pudo observarse crecimiento bacteriano.

• **Serología del líquido sinovial**: el título de anticuerpos (IFI) fue de 1/320.

• **Proteinograma**: las proteínas totales fueron de 5 gm/dl, globulinas de 3,45 gm/dl, γ-globulinas 1,45 gm/dl

• **Cuantificación de las immunoglobulinas mediante immunodifusión radial**: los valores de IgG e IgA fueron del 99,6% y 0,4% respectivamente, mientras que no se detectaron niveles de IgM.

• **Determinación del factor reumatoide:** Se llevó a cabo mediante un test de aglutinación específico y resultó negativo.

Desafortunadamente el propietario decidió no tratar al animal y éste fue sacrificado.

En el estudio histológico post-mortem de la membrana sinovial se observó un infiltrado infla-

Tabla III.

• LÍQUIDO SINOVIAL

Cél. nucle.	Neutrof.	Mononucl.	Factor reumatoide	IFI
V.N. 0-3x10⁹/L	*V.N. 0-10%*	*V.N. 90-100%*	*V.N. negativo*	
109x10⁹/L	90%	10%	negativo	1/320

• PROTEINOGRAMA

Proteína	Albúmina	Glob. tot.	Alfa-1	Alfa-2	Beta-globul.	Gamma-glob.
5 gm/dl	1,57 gm/dl (31,4%)	3,45 gm/dl	0,12 gm/dl (2,4%)	0,81 gm/dl (16,3%)	1,04 gm/dl (20,8%)	1,45 gm/dl (29%)
V.N. 1-3	V.N.55-70%		V.N.6-8%	V.N.5-7%	V.N.8-10%	V.N.10-14%

• INMUNODIFUSIÓN RADIAL

IgG	IgA	IgM
99,6 %	0,4 %	neg.

matorio multifocal, con presencia de numerosos linfocitos y células plasmáticas. Se observaron amastigotes de leishmania en el interior de algunos histiocitos localizados en el tejido conectivo de soporte de la membrana sinovial. No se apreciaron cambios en las vellosidades sinoviales. (Figs. 1 y 2).

Se analizaron asimismo los cortes histológicos para una posterior detección de inmunocomplejos mediante IF, que dio resultado negativo.

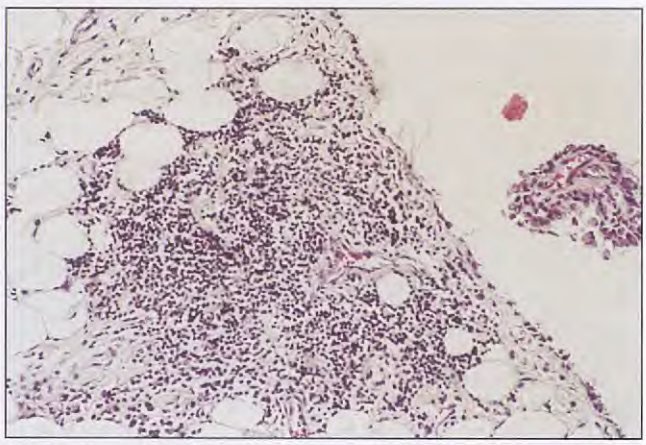

Fig. 1. Corte histológico de la membrana sinovial. Se observa un infiltrado inflamatorio multifocal entre el tejido graso de soporte (izquierda) y la propia sinovial, cuyas vellosidades muestran su estructura preservada (H&E,x 250).

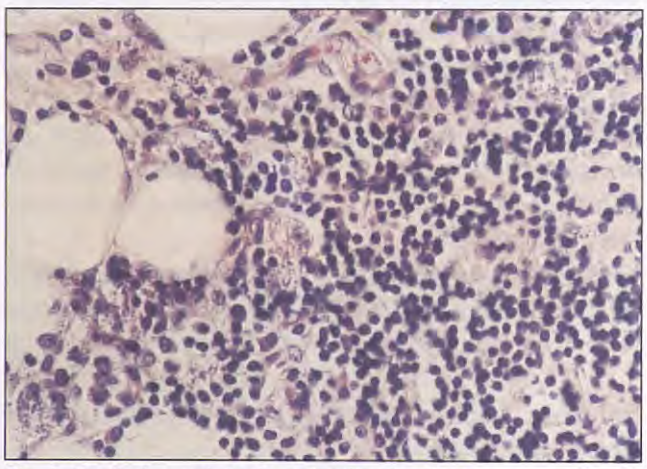

Fig. 2. Detalle de uno de los focos de infiltrado inflamatorio constituido por linfocitos, células plasmáticas e histiocitos, algunos parasitados por Leishmania (H&E, x400).

DISCUSIÓN.

En los perros afectados por leishmaniosis, la cojera debida a poliartritis puede presentarse como el signo principal de la enfermedad (como en el caso clínico presentado) o bien, aparecer como un signo más dentro del cuadro polisintomático de la enfermedad. La cojera típica en estos animales es de tipo intermitente y recurrente afectando de forma alternada a diferentes extremidades. En nuestra área geográfica es una enfermedad a incluir en el protocolo diagnóstico de cojeras.

En un estudio realizado en nuestro Centro, constatamos que hasta un 15% de los animales con leishmaniosis presentan cojeras debidas a alteración articular[31]. Es interesante el hecho de que algunos animales presenten afectación articular como primer síntoma apreciable de la enfermedad mientras que en otros nunca aparezca en todo el tiempo de evolución de ésta. Lo mismo ocurre con otros tipos de alteraciones frecuentes en la LC, como la uveítis y la insuficiencia renal, que pueden aparecer en algunos animales y en otros no. Ello es debido sin duda a factores individuales del paciente y en menor medida a factores dependientes del parásito. La respuesta inmunitaria puede variar en cada paciente dependiendo de

Karsivan® comprimidos
(propentofilina)

Hoechst Roussel Vet

El tratamiento del "síndrome geriátrico"

- ✓ Mejora el estado anímico del perro
- ✓ Aumenta la predisposición al ejercicio
- ✓ Incrementa la vitalidad del animal
- ✓ Proporciona mejor "calidad de vida"

Uso veterinario ***Composición por comprimido:*** Propentofilina, 50 mg; excipiente c.s. ***Indicaciones:*** Tratamiento de alteraciones debidas a una mala circulación cerebral y periférica, mejorando los signos de apatía y letargia. ***Especies de destino:*** Perro ***Administración y dosificación:*** 6-10 mg de propentofilina /kg/día, dividiendo la dosis en dos administraciones diarias. La duración del tratamiento es de 4-6 semanas, realizando un control veterinario a las 2-3 semanas del inicio. **Contraindicaciones:** No administrar durante la gestación, lactación y en animales destinados a la cría. ***Interacciones e incompatibilidades:*** No se han descrito. ***Efectos secundarios:*** En casos excepcionales, como en perros viejos y debilitados, pueden presentarse reacciones cutáneas alérgicas, por ejemplo urticaria, debiéndose suspender el tratamiento. ***Sobredosificación:*** La dosis máxima tolerada por vía oral es de 180 mg/kg p.v., debido al amplio margen de tolerancia que posee, es imposible que produzca una sobredosificación accidental. ***Presentación:*** Estuche conteniendo 60 comprimidos. ***Nº de registro:*** 1055 -ESP

Hoechst Roussel Vet, S.A.
Rda. General Mitre, 72-74
08017 Barcelona

Hoechst

Hoechst Roussel Vet
Empresa del Grupo Hoechst

factores genéticos y a diferencias en la presentación de antígenos[6,10,24] lo que puede dar lugar a que unos animales presenten una patología que está ausente en otros. Sí se observa en la práctica que hay una tendencia en algunos individuos a desarrollar estos procesos, ya que muchas veces se asocian en un mismo animal y además suelen aparecer en fases relativamente tempranas de la enfermedad.

Si bien se acepta la implicación de inmunocomplejos (IC) en la patogenia de las poliartritis asociadas a LC, en la práctica es muy difícil de probar el papel de estos IC de forma inequívoca[28]. En nuestro caso no conseguimos detectarlos en muestras de tejido sinovial, sin embargo no descartamos que ello pueda ser debido a defectos en la conservación y procesado de la muestra. Los IC con mayor capacidad patógena son los que se forman en presencia de un ligero exceso de antígeno. Son complejos pequeños que fijan el complemento con menor eficacia que los complejos grandes. Ello hace que sean eliminados por el Sistema Reticuloendotelial (SRE) con mayor dificultad, circulen durante más tiempo y puedan depositarse en estructuras vasculares especializadas (riñón, úvea, articulación) donde provocan el inicio de reacciones inflamatorias, bien a través del propio complemento fijado, que estimula la atracción de neutrófilos o bien por acción directa sobre estos IC por parte de las plaquetas[15]. Estos complejos pequeños una vez fijados pueden solubilizarse o ser reabsorbidos, dificultando su identificación[15, 21], aunque ello no explicaría porque en otras localizaciones (glomérulo renal) sí son fácilmente identificables.

La duda que se presenta en los casos de leishmaniosis asociada a poliartritis es si el proceso es desencadenado por los parásitos que llegan a los tejidos articulares y que provocan un proceso inflamatorio local o si en cambio existe en primer lugar una reacción inflamatoria provocada por la deposición a nivel de estructuras articulares de IC y una vez desencadenada ésta, acuden al foco inflamatorio células proinflamatorias diversas, entre ellas macrófagos parasitados que provocan una amplificación del proceso[12].

Un fenómeno similar puede observarse en la formación de granulomas ulcerados con presencia de parásitos en zonas anatómicas donde previamente ha habido un proceso inflamatorio (agudo o crónico), por ejemplo en callosidades dérmicas (codos, tarsos, etc.) o en márgenes de resección del pabellón auricular después de una otectomía estética (observación personal).

Los hallazgos hematológicos en este animal son similares a los que se encuentran en perros infectados por *Leishmania*. La serie roja está en el límite bajo del rango de normalidad, con un hematocrito ligeramente bajo. La bioquímica es normal, exceptuando el proteinograma que es típico de leishmaniosis. Observamos hipoalbuminemia e hipergammaglobulinemia policlonal, lo que contrasta con una serología (IFI) baja. Ello es debido a la gran cantidad de inmunoglobulinas inespecíficas (sin relación con antígenos parasitarios) que se producen en esta enfermedad debido a un estímulo policlonal de linfocitos B[19].Si bien la titulación de anticuerpos específicos por IFI es fundamental en el diagnóstico de la leishmaniosis canina, hay un porcentaje estimable de casos en que animales infectados pueden no ser detectados por esta técnica, por lo que es recomendable siempre usar otras técnicas complementarias, especialmente la punción de médula ósea y ganglio[26].

El análisis de orina mostró proteinuria y un ratio proteína/creatinina urinarios elevado, lo que indica, en ausencia de infección urinaria, un cierto grado de alteración renal a pesar de hallar valores normales para la urea y creatinina séricas[18].

La determinación de Anticuerpos antinucleares (ANA) fue negativa. Los ANA se utilizan como prueba complementaria en el diagnóstico del Lupus eritematoso sistémico, aunque hay que tener en cuenta que no es una prueba específica y en el caso de animales infectados por leishmania (con o sin poliartritis) hasta casi un 16% pueden presentar titulaciones de ANA positivos[17].

Del análisis del líquido sinovial (Tabla III), obtuvimos diversos datos interesantes. En primer lugar, y a diferencia de otros casos publicados, no encontramos parásitos en las citologías del líquido. Tampoco pudimos detectar su presencia mediante otra prueba más sensible, la PCR, pero sí hallamos macrófagos parasitados en biopsias de membrana sinovial. Así confirmamos en la leishmaniosis lo que ocurre en otras poliartritis infecciosas, donde no es infrecuente obtener cultivos de membrana sinovial positivos con cultivos de líquido sinovial negativos[1]. La citología del líquido sinovial muestra un carácter claramente inflamatorio con un número elevado de células nucleadas, la mayoría neutrófilos no degenerados.

El análisis de la fracción proteica del líquido sinovial muestra una elevación de las proteínas totales y especialmente de las fracciones beta y gammaglobulínicas. La mayor parte de estas gammaglobulinas corresponde a IgG, y una pequeña parte a IgA, siendo significativa la presencia de anticuer-

pos específicos contra el parásito (IFI = 1/320) incluso con un valor más alto que el hallado en el suero, lo que ya se ha descrito en algún otro caso[28]. Para algunos autores ello sería consecuencia de un autofiltrado vascular hacia la articulación, mientras que para otros vendría dado por la producción local de anticuerpos debida a la presencia del parásito en la membrana sinovial o incluso se contemplan las dos posibilidades a la vez[1, 22, 28].

El factor reumatoide es una prueba complementaria en el diagnóstico de la artritis reumatoide. En nuestro caso el resultado fue negativo, sin embargo hay que tener en cuenta que es una prueba inespecífica y que puede dar positivo en un amplio numero de enfermedades distintas a la artritis reumatoide. En perros con leishmaniosis (sin poliartritis) se ha observado una alta incidencia de resultados positivos[9, 22].

El estudio histológico de la sinovial tiene un valor puntual en cada caso, pues probablemente sólo muestra una fase concreta en la evolución de un proceso que es cambiante en el tiempo. Dicha evolución vendrá determinada como se indica anteriormente por la respuesta individual del paciente así como por procesos complicantes previos de tipo degenerativo, inflamatorio e incluso por la misma duración del proceso patológico. Debido a ello, la caracterización de la poliartritis en cada caso será distinta pero nos permitirá en base a lo avanzado del proceso, emitir un pronóstico del mismo.

AGRADECIMIENTOS.

Los autores agradecen al Dr. J. Alumà, del Centre d'Histopatologia Veterinaria la realización de los estudios histológicos; al Dr. J. Rodón, de Laboratorios Vet Lab los estudios de líquido sinovial; a la Dra. R. Fisa del Departament de Microbiologia y Parasitologia Sanitàries de la Universitat de Barcelona los ensayos de PCR; y al Dr. I. Ferrer del Servei d'Anatomia Patològica de l'Hospital Princeps d'Espanya por las pruebas inmuno-histológicas.

BIBLIOGRAFÍA.

1. Bennet D, May C. Joint diseases of dogs and cats. *En:* Ettinger-Feldman (Ed.). Textbook of Veterinary Internal Medicine 1995; 4th.ed, 2032-2077, W.B. Saunders Company, Philadelphia.
2. Bennet D. Treatment of the immune-based inflammatory arthropathies of the dog and cat. *En:* Bonagura-Kirk (Ed.): Current Veterinary Therapy XII, pp. 1188-1195, W.B. Saunders, Philadelphia, 1995.
3. Bennet D, Gilbertson EMM, Grennan D. Bacterial endocarditis with polyarthritis in two dogs associated with circulating autoantibodies. *J Small Anim Pract* 1978; 19: 185-196.
4. Brandonisio O, Carelly G, Altamura M, Varvara B, Ceci L. Circulating immunocomplexes and autoantibodies in canine leishmaniasis. *Parassitologia* 1990; 32: 275-281.
5. Buracco P, Abate O, Guglielmino R, Morello E. Osteomyelitis and arthrosynovitis associated with Leishmania donovani infection in a dog. *J Small Anim Pract* 1997; 38: 29-30.
6.Cabral M, McNerney R, Gomes S, O'Grady J, Frame I, Sousa JC, Miles MA, Alexander J. Demonstration of natural leishmania infection in asymptomatic dogs in the absence of specific humoral immunity. *Arch Inst Pasteur Tunis* 1993; 70(3-4): 473-479.
7. Codner EC. Infectious polyarthritis in the dog and cat. *En:* Kirk,R.(Ed.): Current Veterinary Therapy XI , pp 246-252, W.B. Saunders, Philadelphia, 1992.
8. Crende FJ, Llull S, Llull J, Moragues M. Alternativa al tratamiento clásico de la leishmaniosis mediante el uso de terapia oral. *En:* Fundación Purina, pp. 55-68 Columna Ed..Barcelona, 1992.
9. Chabanne L, Fournel C, Faure JR, Veysseyre CM, Rigal D, Bringuier JP, Monier JC. IgM and IgA rheumatoid factors in canine polyarthritis.*Vet Immunol Immunopathol* 1993; 39 (4): 365-379.
10. Deplazes P, Smith NC, Arnold P, Lutz H, Eckert J. Specific IgG1 and IgG2 antibody responses of dogs to Leishmania infantum and other parasites. *Parasite Immunol* 1995; 17: 451-458.
11.Drutz DJ, Graybill JR. Infectious diseases. *En:* DP Stites, JD Stobo, HH Fudenberg y JV Wells Lange(Eds.): *Basic and Clinical Immunology* 4th Ed., pp 628-630, Medical Publications, Los Altos, 1982.
12. Prats N, Ferrer L. A possible mechanism in the pathogenesis of cutaneous lesions in canine leishmaniasis. *Vet Rec* 1995; 137: 103-104.
13.Garcia-Alonso M, Blanco A, Reina D, Serrano FJ, Alonso C, Nieto CG. Immunopathology of uveitis in canine leishmaniasis. *Parasite Immunol* 1996; 18: 617-623.
14. Halliwell REW, Gorman NT. Immune-mediated joint disease. *En:* Halliwell-Gorman(Ed.): Veterinary Clinical Immunology, pp.337-358, Saunders, Philadelphia, 1989
15. Hay F. Hypersensitivity-Type III. *En:* Roitt-Brostoff-Male (Ed.): Immunology, 3ª ed. pp. 21.1-21.11, Mosby, London, 1993.
16. Jubb KVF, Kennedy PC, Palmer N. Diseases of joints. *En:* Pathology of domestic animals. 4th Edn., pp 138-181, Academic Press Inc., San Diego, California. 1991.
17. Lucena R, Ginel PJ, López R, Novales M, Martin E, Molleda JM.

Antinuclear antibodies in dogs with leishmaniasis. *Zentralbl Veterinärmed A* 1996; 43: 255-259.
18. Lulich JP, Osborne CA. Interpretation of urine protein-creatinine ratios in dogs with glomerular and nonglomerular disorders. *Compend Contin Educ Pract Vet* 1990; 12 (1): 59-72.
19. Martínez-Moreno A, Martínez-Cruz MS, Blanco A, Hernández-Rodríguez, S. Immunological and histological study of T- and B-lymphocyte activity in canine visceral leishmaniosis. *Vet Parasitol* 1993; 51: 49-59.
20. Navalón I, Durall N, Català C, Closa JM, Mascort J. Prostatitis asociada a leishmaniosis canina. Libro de ponencias 32 Congreso Nacional de AVEPA, pp:310-311, 1997.
21. Nieto C, Navarrete I, Habela M, Serrano F, Redondo E. Pathological changes in kidneys of dogs with natural Leishmania infection. *Vet Parasitol* 1992; 45: 33-47.
22. Person JM, Quintin-Colonna F, Boulouis HJ. Les poly-arthrites immunologiques du chien. *Rec Med Vet* 1991; 167 (12):1141-1149.
23. Piarroux R, Azaiez R, Lossi AM, Reynier P, Gambarelli F, Fontes M, Dumon H, Quilici M. Isolation and characterization of repetitive DNA sequence from *Leishmania infantum*: Development of a visceral polymerase chain reaction. *Am J Trop Med Hyg* 1993; 49: 364-369.
24. Pinelli E, Killick-Kendrick R, Wagenaar J, Bernadina W, DelReal G, Ruitenberg, J. Cellular and humoral immune responses in dogs experimentally and naturally infected with Leishmania infantum. *Infect Immun* 1994; 62(1): 229-235.
25. Pumarola M, Brevik L, Badiola J, Vargas A, Domingo M, Ferrer L. Canine leishmaniasis associated with systemic vasculitis in two dogs. *J Comp Pathol* 1991; 105: 279-286.
26. Riera C,Valladares JE, Alberola J,Varela F. Diagnóstico laboratorial de la leishmaniosis canina. Laboratorio Veterinario A.V.E.D.I.L.A 1997; 6: 2-6.
27. Slappendel RJ. Canine leishmaniasis: A review based on 95 cases in the Netherlands. *Vet Q* 1988; 10: 1-16.
28. Spreng D. Leishmanial polyarthritis in two dogs. *J Small Anim Pract* 1993; 34: 559-563.
29. Turrel JM, Pool RR. Bone lesions in four dogs with vsiceral leishmaniasis. *Vet Radiol* 1982; 23: 243-249.
30. Valladares JE, Alberola J, Esteban M, Arboix M. Disposition of antimony after the administration of N-methylglucamine antimoniate to dogs. *Vet Rec* 1996; 138: 181-183.
31. Varela F. Inmunopatologia de la leishmaniosis canina: bases teoricas y aspectos prácticos. *En:* Fundación Purina, pp. 9-51, Columna Ed, Barcelona, 1992.
32. Wolschrijn CF, Meyer HP, Hazewinkel HAW, Wolvekamp WThC. Destructive polyarthritis in a dog with leishmaniasis. *J Small Anim Pract* 1996; 37: 601-603.
33. Yamaguchi RA, French TW, Simpson CF, Harvey JW. *Leishmania donovani* in the synovial fluid of a dog with visceral leishmaniasis. *J Am Anim Hosp Assoc* 1983; 19: 723-726.

FE DE ERRATAS • FE DE ERRATAS • FE DE ERRATAS • FE DE ERRATAS

En el anterior número 3/98, se clasificó el artículo titulado "Diagnóstico radiológico de la fractura de la apófisis coronoides medial del cubito en el perro", como caso clínico siendo éste un artículo de revisión.

FISIOLOGÍA CARDÍACA PRÁCTICA

Publicación Electrónica de Avepa

Si deseas:

1. Viajar a través de los distintos componentes del sistema cardiovascular, explorando su función en forma interactiva.

2. Realizar procedimientos clínicos y experimentales para evaluar los diferentes parámetros cardíacos, actuando sobre un paciente virtual.

3. Sentar las bases de la fisiología clínica cardiovascular, abriendo las puertas para el estudio de la fisiopatología y patología clínica cardíaca (que serán presentadas en subsiguientes programas informáticos).

4. Realizar actividades prácticas, que posibiliten la comprensión de los complejos mecanismos funcionales y de regulación cardiocirculatoria.

5. Transformar el ordenador de casa, la consulta o el aula, en una herramienta que facilite la adquisición o reafirmación de conocimientos...

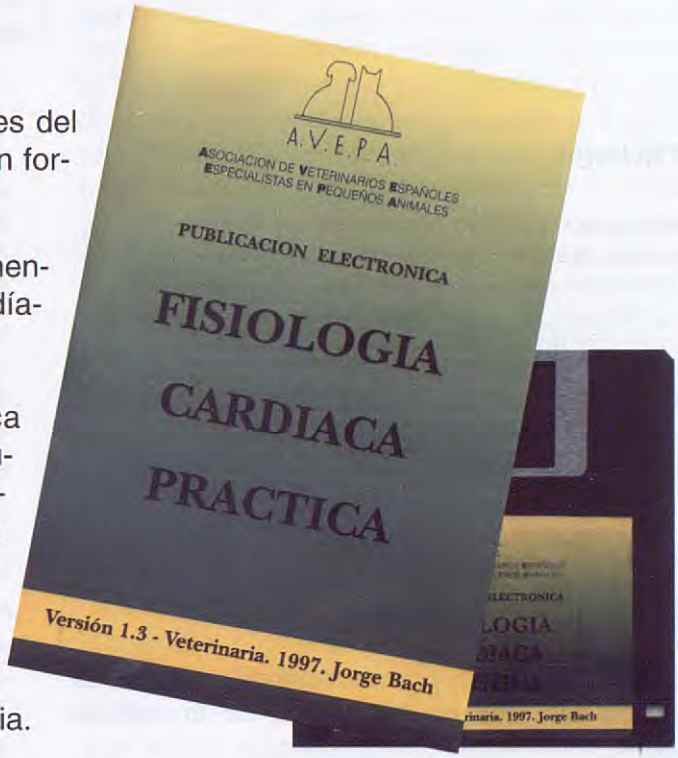

... AVEPA TE LO FACILITA !

Consigue tu ejemplar del programa enviando a Avepa el formulario adjunto



Enviar esta solicitud por correo o fax a la Secretaría de Avepa.
Nº de fax: (93) 418 39 79. Av. República Argentina 25. 08029 Barcelona.
(Plazo medio de entrega del disquette: 1 mes a la recepción de esta solicitud)

Deseo recibir el programa **"Fisiología Cardíaca Práctica", contra reembolso**, en la dirección abajo indicada:

Apellidos: ..... Nombre: ..... Nº de socio: .....
Calle / Plaza: ..... Nº: ..... Piso / Puerta: .....
Código Postal: ..... Ciudad: ..... Teléfono: ..... Fax: .....

Precio programa (señalar con X):
☐ Socios Avepa: 1.500 + 528 ptas.. (gastos de envío y reembolso) = **2.028 ptas.**
☐ No Socios Avepa: 8.000 + 560 ptas.. (gastos de envío y reembolso) = **8.560 ptas.**

Fecha y Firma:

LEUCEMIA LINFOBLÁSTICA AGUDA: A PROPÓSITO DE UN CASO CLÍNICO.

D. Flores Serrano, L. Arrieta Martínez, A. Del Río Monge, J.M. Bosch Vila

Centre Clínic Veterinari de Lleida.
C/Nadal Meroles, 24
25008 Lleida
www.lleidavirtual.com/clinic

RESUMEN.

Realizamos un estudio bibliográfico de la incidencia, etiología, presentación y diagnóstico de las leucemias linfoblásticas agudas a propósito de un caso diagnosticado en nuestro hospital en un perro Pastor alemán macho de dos años de edad.

Palabras claves: Leucemia linfoblástica aguda; Anemia; Tinciones citoquímicas.

ABSTRACT.

A bibliographic search is made about incidence, etiology, signalment and diagnostic technics of acute lymphoblastic leukemias regarding a case diagnosed in our hospital in a male German Shepherd two years old.

Key words: Acute lymphoblastic leukemia; Anemia; Cytochemical stains.

INTRODUCCIÓN.

Las leucemias son procesos neoplásicos que se originan a partir de las células de la médula ósea[39].

Se clasifican en dos grandes grupos dependiendo de la línea celular alterada, y de esta forma hablaremos de leucemias mieloproliferativas cuando es la serie mieloide el origen de la alteración, y de linfoproliferativas cuando es la linfoide[21,22].

De acuerdo con su curso clínico y los rasgos citológicos de la población celular, las leucemias se pueden subclasificar en agudas o crónicas. Las agudas tienen un comportamiento biológico muy agresivo y se caracterizan por la presencia de células immaduras (blastos) en médula ósea y/o sangre periférica, mientras que en las leucemias crónicas el curso clínico es prolongado, frecuentemente asintomático y la célula predominante es un precursor maduro y bien diferenciado de la línea alterada[31,30].

De esta manera podemos definir la leucemia linfoblástica aguda como una infiltración maligna y progresiva de la médula ósea y órganos linfáticos por linfocitos inmaduros y escasamente diferenciados (linfoblastos) con un curso clínico rápido.

Los signos clínicos y hallazgos físicos en perros con leucemia aguda por lo usual son indefinidos e inespecíficos y comprenden síntomas como letargia, anorexia, pérdida de peso, claudicación, alteraciones oculares y debilidad generalizada[39].

Los rasgos hematológicos se caracterizan por citopenias, bicitopenias o pancitopenias. La anemia y trombocitopenia son hallazgos frecuentes mientras que el número de glóbulos blancos está generalmente incrementado aunque pueden encontrarse dentro de los rangos de normalidad o por debajo de ellos.

El diagnóstico definitivo se basa en el hallazgo de linfoblastos como células predominantes en los aspirados y biopsias de médula ósea. Cuando el diagnóstico no puede ser obtenido en base a criterios morfológicos o éstos son dudosos, las tinciones citoquímicas son necesarias para establecer si las células inmaduras (blastos) son de origen linfoide o mieloide. El diagnóstico diferencial incluye procesos infecciosos o inmunomediados, coagulopatías, intoxicaciones medicamentosas o aplasias medulares de origen hormonal. Las opciones terapéuticas en casos de leucemias agudas son por lo general infructuosas. Los protocolos quimioterápicos rara vez logran remisiones prolongadas de la enfermedad[39].

CASO CLÍNICO.

Rocky era un perro macho, de raza Pastor alemán y de dos años de edad (Fig. 1) que se presentó en nuestro hospital con un cuadro de anorexia, claudicación y debilidad progresiva de una semana de duración. Hasta ese momento su historial clínico se caracterizaba por la ausencia de patologías y tratamientos médicos aparte de las vacunaciones y desparasitaciones de rutina.

La presentación, evolución y desenlace del presente caso discurrió según los acontecimientos que a continuación se relatan:

Día 1: Rocky se presentó junto a sus propietarios en nuestro servicio de urgencias aquejado de un cuadro progresivo de cansancio durante los últimos días según sus dueños. El paciente entró en la consulta por sus propios medios aunque claudicaba inmediatamente en la estación. La exploración física puso de manifiesto una evidente delgadez, temperatura de 38,5°C, correcto grado de hidratación y un tiempo de llenado capilar imposible de determinar debido a la extrema palidez de sus mucosas gingivales (Fig. 2). Permanecía consciente en todo momento aunque su grado de atención y respuesta al entorno estaban claramente disminuidos. No se apreció respuesta dolorosa alguna en la palpación del abdomen ni la presencia de masas dentro él. Los ganglios linfáticos periféricos eran normales en tamaño y consistencia. El pulso era rápido y fuerte y la presión sistólica medida, mediante detección de flujo por Doppler, era de 100 mmHg. En la auscultación se detectó un soplo holosistólico de grado II-III. El resto de la exploración física y neurológica no puso de manifiesto anormalidad ni deficiencia alguna. Se procedió a la toma de una muestra de sangre mediante venopunción de la vena yugular para la realización de un hemograma, extensión sanguínea, y determinación de urea, glucosa y proteínas séricas (Tabla II). Ante los resultados obtenidos, sugestivos de una destrucción o pérdida aguda de hematíes o una carencia en su producción y la imposibilidad de localizar un donante para llevar a cabo una transfusión de sangre en esos momentos, se decidió la hospitalización del paciente con fluidoterapia mediante bomba de infusión alternando Ringer Lactato (40 ml/Kg/24h) y Dextrano (15 ml/Kg/24h. hasta efecto) y medicación de apoyo a base de antibióticos (Doxiciclina, 4 mg/kg/12h. PO y Penicilina G, 40.000 IU/Kg/12h IV), antiinflamatorios esteroideos (Metilprednisolona 2 mg/Kg/12h. IV) y Vitamina K (3mg/Kg/día SC).

Día 2: No se evidenciaron cambios con respecto a los hallazgos clínicos descritos anteriormente a excepción de un ritmo cardíaco algo inferior y una respuesta a estímulos levemente aumentada. La temperatura permanece constante así como el hematocrito y las proteínas totales. La presión arterial experimentó un incremento hasta los 120 mmHg por lo que modificamos la fluidoterapia a una solución de mantenimiento a base de suero glucosalino (50 ml/Kg/24h.). El urianálisis fue normal. La exploración radiológica (Fig. 4) y ecográfica del abdomen no manifestaba la presencia de masas y el tamaño y ecogenicidad de las vísceras era normal. En el estudio más detenido del frotis sanguíneo (Fig. 5) no se apreció la presencia de parásitos hemáticos e identificamos una población de células nucleadas en la que predominan en proporción 4:1 las células de la línea linfoide. El recuento reticulocitario reveló el carácter no regenerativo de la anemia descartándose de esta manera procesos hemorrágicos o hemolíticos. La bioquímica sérica puso de manifiesto una ligera elevación de los enzimas hepáticos (ALT y AST) y los valores de BUN y Ca++ se encontraban en los límites altos de la normalidad. Con el fin de completar el protocolo diagnóstico, realizamos un proteinograma y un panel de coagulación (Tabla III) y ante la sospecha de alguna alteración en la hematopoyesis se obtuvo muestra de médula ósea mediante punción en unión costocondral y se realizó extensión y tinción mediante la técnica Diff-quick (Fig. 6) donde volvimos a observar la predominancia de células linfoides y la ausencia de precursores hemáticos y plaquetarios por lo que el primer lugar en nuestra lista de diagnósticos diferenciales pasó a estar ocupado por una leucemia aguda afectando a la línea linfoide.

Se localizó un donante y procedimos a la transfusión de 250 ml de sangre entera y a la administración de prednisona y cimetidina (10 mg/Kg). Los resultados de la analítica sanguínea antes y doce horas después de la transfusión se recogen en Tabla II. Remitimos suero a un laboratorio especializado para la determinación de diferentes parámetros.

Día 3: El aspecto de Rocky tras la transfusión era claramente mejor. Caminaba y no se colapsaba en la estación. Parecía responder adecuadamente a la medicación y fluidoterapia aplicada con anterioridad. El hematocrito era superior al del día de recepción y se mantenía tras la transfusión. Comía y bebía satisfactoriamente por lo que retiramos la fluidoterapia y el paciente parecía estabilizado manteniendo el mismo protocolo terapéuti-

Fig. 1. Aspecto del paciente al día siguiente de su ingreso.

Fig. 2. Detalle de las mucosas gingivales mostrando una extrema palidez.

Fig. 3. Detalle del ojo derecho en el que se aprecia el desprendimiento de retina.

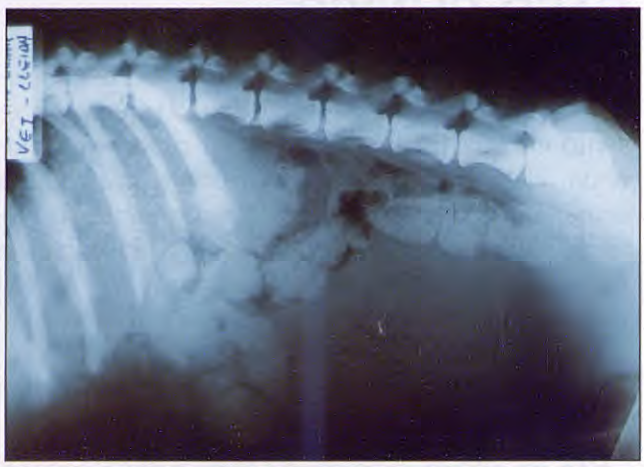

Fig. 4. Proyección latero-lateral del abdomen en la que se observa una importante retención de heces y orina así como ausencia de masas y linfadenopatía mesentérica.

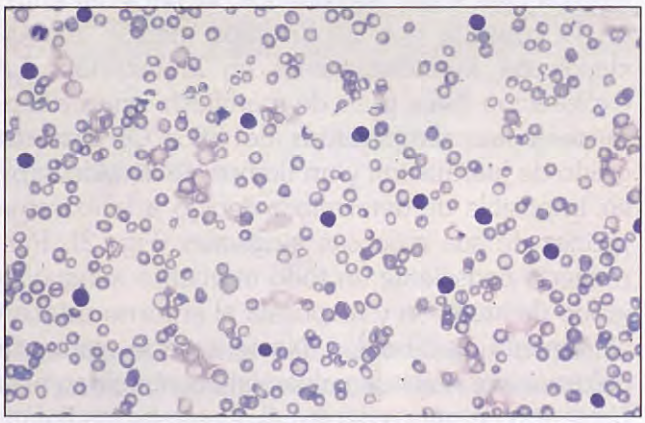

Fig. 5. Marcado incremento de células linfoblásticas de características monomórficas en sangre periférica.

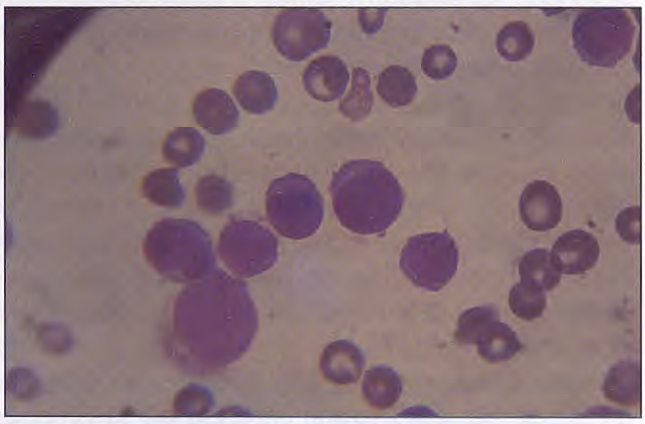

Fig. 6. Detalle de un grupo de blastos en médula ósea.

co a la espera de la obtención de resultados laboratoriales y de un diagnóstico definitivo que nos permitiera ampliar o modificar el tratamiento.

Día 4: Recepción de los resultados analíticos (Tabla III) que descartaban definitivamente procesos infecciosos, inmunomediados y coagulopatías. El diagnóstico presuntivo de un proceso linfoproliferativo se vio confirmado con el informe anatomopatológico en el que se reflejaba una marcada predominancia de células jóvenes de la línea linfoide tanto en la muestra de sangre periférica como en las muestras obtenidas a partir de la médula osea con lo que emitimos un diagnóstico de leucemia linfoblástica aguda. Estudiamos dife-

MONITORIZACIÓN

Múltiples sensores para cada monitor.

V3301 PULSOXÍMETRO A PILAS

Duradero, altas prestaciones, fácil de usar, unidad portátil de sólo 438 gramos y diseñado ergonómicamente para adaptarse a su mano. Proporciona una rápida y fiable medida de la saturación y del pulso.
Ofrece señal acústica del pulso sin alarmas.

V3303 PULSOXÍMETRO CON ALARMAS

Ideal para largas monitorizaciones, con indicaciones fáciles de leer, de luminosidad ajustable. Teclas de funcionamiento directo por simple pulsación; no opera por menús. Batería recargable de NIMH. Protector de goma incluido. Compatible con un ordenador personal e impresora.

V8200 CAPNÓMETRO A PILAS

Diseñado para lecturas *in situ* del $ETCO_2$. Proporciona verificación de la intubación del paciente y frecuencia respiratoria. Indicador digital; fácil de leer y barra luminosa cuantitativa de la respiración. Teclas de funcionamiento directo por simple pulsación, no opera por menús. Su peso es de 624 gramos.

comercial QUIRON SL

UNIMOS PROFESIONALIDAD Y TECNOLOGÍA

EXCLUSIVAS INTERNACIONALES DE

[MATERIAL CLÍNICO VETERINARIO]

V3304 PULSOXÍMETRO DIGITAL

Pulsoximetría diseñada para veterinarios exigentes. 2ª generación con proceso digital de la señal para monitorizar SPO_2, fuerza del pulso y frecuencia del pulso. Monitor portátil, de elevada relación calidad/precio, con funciones clínicas incorporadas. Ligero para un fácil transporte. Batería interna recargable. Compatible con ordenador.

V9004 CAPNÓGRAFO

Ofrece formas de onda claras y nítidas con grandes números para una máxima visibilidad. Incluye pulsoximetría y FiO_2, monitor ligero y flexible para el veterinario exigente.

V3101 PULSOXÍMETRO CON ECG

Monitor versátil y de fácil manejo. Pantalla multiformato. Ofrece saturación O_2, pulso (frec.), curva platismográfica. ECG y frecuencia cardíaca. Alarmas para SpO_2 y frecuencias.

comercial QUIRON SL
C/ San Magín, 25-entlo. 08006 Barcelona. Tel.: 93 217 47 53 - Fax: 93 217 60 66
Internet: http://www.quiron.com

Tabla I. Clasificación de neoplasias hematopoyéticas según su filogenética.

Desórdenes mieloproliferativos
Leucemia mieloide aguda
AUL: Leucemia aguda indiferenciada
M0: Leucemia mieloblástica mínimamente diferenciada
M1: Leucemia mieloblástica indiferenciada
M2: Leucemia mieloblástica diferenciada
M3: Leucemia promielocítica
M4: Leucemia mielomonocítica
M5: Leucemia monocítica
M6: Eritroleucemia
M7: Leucemia magacariocítica
Leucemia mieloide crónica
Leucemia mielógena crónica
Leucemia eosinifílica crónica
Leucemia basófilica crónica
Leucemia monocítica crónica
Leucemia mielomonocítica crónica

Síndromes mielodisplásicos
Anemia refractaria
Anemia refractaria blástica
Anemia refractaria blástica en transformación
Mielosis eritrocítica (aguda o crónica)

Otros
Policitemia vera
Trombocitopenia primaria
Leucemia mastocítica
Reticulosis medular histiocítica

Desórdenes linfoproliferativos
Linfocíticos
Linfoma
Leucemia linfoblástica aguda
Leucemia prolinfocítica aguda
Leucemia linfocítica crónica
Linfoma histiocítico
Enfermedad de Hodgkin
Linfoma de Burkitt

Plasmocíticos
Mieloma múltiple
Macroglobulinemia de Waldenström

Tabla II.

	Día 1	Día 2 (Pre)	Día 2 (Post)	Día 3	Día 4	Día 5
Serie roja						
Hto (%) (37.0-55.0)	7.7 %	7.4%	12.3%	11.9%	8.2%	7.0%
Hgb (g/dl) (12.0-18.0)	2.7 g/dl	2.8 g/dl	5.7 g/dl	5.0 g/dl	4.3 g/dl	3.6 g/dl
VCM (fl) (66.0-77.0)	77.0 fl	74.7 fl	53.47 fl	62.63 fl	52.50 fl	75.20 fl
HCM (pg) (19.9-24.5)	27.00 pg	28.30 pg	24.78 pg	26.31 pg	27.56 pg	29.80 pg
CHCM (g/dl) (32.0-36.0)	35.00 g/dl	37.83 g/dl	46.34 g/dl	42.01 g/dl	52.43 g/dl	39.60 g/dl
Serie blanca						
WBC (6000-17000)	8174 /µl	8500 /µl	11730 /µl	9743 /µl	7950 /µl	6700 /µl
Neutrófilos (60-70 %)	51%	53%	62%	59%	58%	57%
Basófilos (0-1 %)	-	-	-	-	-	-
Eosinófilos (2-10 %)	-	-	-	-	-	-
Linfocitos (12-30%)	46%	47%	35%	40%	42%	41%
Monocitos (3-10%)	3%	-	3%	1%	-	2%
Serie plaquetaria *(118.000-496.000 cels/µl)*	78000 /µl	73000 /µl	95000 /µl	62000 /µl	60000 /µl	58000 /µl
Proteína total *(5.6-8.0 g/dl)*	5.9 g/dl	6.1 g/dl	7.0 g/dl	6.8 g/dl	5.6 g/dl	5.7 g/dl
Urea *(5.9-27.2 mg/dl)*	25.7 mg/dl	22.3 mg/dl		19.7 mg/dl	23.2 mg/dl	27.5 mg/dl
Glucosa *(59.4-156.7 mg/dl)*	76.3 mg/dl	97.9 mg/d		127.1 mg/dl	102.3 mg/dl	82.6 mg/dl
Índice reticulocitario		< 1			< 1	

Criterio valoración índice reticulocitario.
<1 anemia no regenerativa
1-3 hemorragia
>1 anemia regenerativa
>3 hemólisis

rentes protocolos quimioterápicos (Tabla V) para su posible aplicación en nuestro paciente. El estado de Rocky era sensiblemente peor al de los días anteriores: permanecía en todo momento postrado en su jaula y era incapaz de incorporarse, presentaba taquipnea y el soplo cardíaco volvía a ser apreciable. Rechazaba la comida y la bebida. Repetimos el hemograma (Tabla II) y reiniciamos fluidoterapia con la finalidad de mantener la funcionalidad hemodinámica y la volemia ya que la presión sistólica había bajado a 80-90 mmHg. y aplicamos oxigenoterapia mediante sonda nasal. Dado el deterioro en su estado respecto a los dos días anteriores y el pobre pronóstico del tratamiento sugerimos a los propietarios de nuestro paciente la eutanasia, siendo rechazada por éstos.

Tabla III.

Proteinograma.

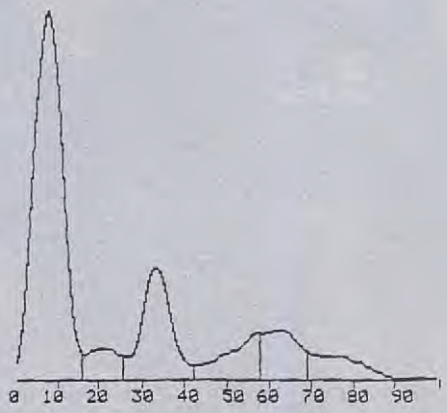

Proteínas séricas	62 g/d	*(54-80)*
Albumina (%)	48.54%	*(44-65%)*
ALFA 1 (%)	5.87%	*(1.1-6.3%)*
ALFA 2 (%)	19.09%	*(1.2-17-6%)*
BETA 1 (%)	8.63%	*(5.8-16.6%)*
BETA 2 (%)	10.26%	*(3.5-17.9%)*
GAMMA (%)	7.61%	*(2.6-15.1%)*
Albumina (g/dl)	30.10 g/dl	*(27-46 g/dl)*
ALFA 1 (g/dl)	3.60 g/dl	*(2-5 g/dl)*
ALFA 2 (g/dl)	11.80 g/dl	*(3-11 g/dl)*
BETA 1 (g/dl)	5.40 g/dl	*(7-13 g/dl)*
BETA 2 (g/dl)	6.40 g/dl	*(6-14 g/dl)*
GAMMA (g/dl)	4.70 g/dl	*(5-12 g/dl)*
Cociente A/G	0.9	*(0.7-1.9)*

Hierro sérico		100.00 µl/dl	*(83-187)*
Anticuerpos Antinucleares (ANA)		neg.	
Test Coomb		neg.	
Acs. Anti-Ehrlichia Canis		1/10	*1/20.....compatible* *1/10.....dudoso*
Panel Coagulación:	APTT	15.20 sg.	*(8.6-19.9)*
	TP	6.20 sg.	*(6.5-8.5)*
	Actividad	118.4%	*(75-125)*
	P.D.F.	no se detectan	*(< 10 µ/ml)*

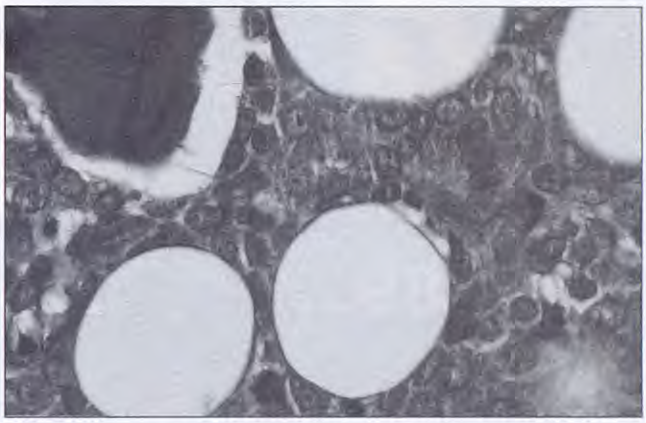

Fig. 7. Infiltración masiva de células linfoblásticas monomórficas en la médula ósea. No se observan células de las líneas eritrocítica ni granulocítica.

Día 5: La situación de Rocky había empeorado hasta un extremo prácticamente insostenible y casi incompatible con la vida a pesar de la terapia de apoyo aplicada. Junto a la taquipnea y la taquicardia presentes el día anterior los valores hemáticos y la presión sistólica descendieron incluso por debajo de los valores del día de recepción; era incapaz de incorporarse, no había respuesta alguna a estímulos, había desprendimiento total de retina en el ojo derecho y parcial en el izquierdo (Fig. 3). Se barajó con los propietarios la posibilidad de una nueva transfusión de sangre y un nuevo intento de estabilización del paciente. Al ser informados de los riesgos asociados a una segunda transfusión y de las pocas posibilidades de obtener resultados positivos con la quimioterapia, dado lo agudo del empeoramiento, el pobre estado físico y la agresividad del tratamiento, los propietarios deciden aceptar la eutanasia.

Procedimos a la realización de la necropsia del cadáver. Macroscópicamente el primer signo que llamó nuestra atención en la exploración del abdomen fue la extrema palidez de todas las vísceras así como la ausencia de tejido adiposo y un ligero incremento del líquido peritoneal de un color rojo pálido. Ni el bazo, ni el hígado, ni los ganglios linfáticos presentaban alteraciones macroscópicamente apreciables ni en tamaño ni en consistencia al igual que el resto de vísceras abdominales y torácicas.

Tomamos muestras para su estudio histopatológico de ganglios linfáticos sublumbares y mesentéricos craneales, bazo, hígado, riñones, globo ocular y costilla. En el estudio de estas estructuras se prestó una especial atención a la localización e infiltración de las mismas por células de la línea linfoide no siendo detectadas en ninguna de ellas.

El resto de características microscópicas eran normales. A nivel de tejido medular de la costilla (Fig. 7) se observó una población homogénea de células blásticas, con tamaño nuclear medio compatibles con precursores linfoides y que no aparecen acompañadas del resto de líneas celulares hematopoyéticas confirmando lo observado en los frotis de sangre y médula osea.

Con la finalidad de confirmar el diagnóstico morfológico de una leucemia aguda de la línea linfoide, remitimos una serie de preparaciones san-


1
2
3...
...10
11...
...26
27...
...55
56...
...88
89...
...127
128...
...162
163...
...205
206...
...239
240...
...

Solo 1 vez.

Ha llegado **Advantage de Bayer**, el sistema antipulgas más cómodo de aplicar. Acaba de una sola vez con las pulgas adultas del animal y, como lo demuestran los estudios realizados*/**, también con las larvas de su entorno.

ADVANTAGE tiene el sistema de aplicación más cómodo de usar: sin guantes, sin mojar al animal y sin ningún tipo de condición especial para su correcta aplicación.

ADVANTAGE se aplica fácilmente en la nuca del animal una vez al mes, y se extiende solo por todo el cuerpo eliminando las pulgas por contacto sin que piquen a las mascotas.

ADVANTAGE elimina las pulgas adultas de perros y gatos. Éstas mueren antes de que puedan depositar sus huevos, rompiendo así el ciclo de vida de la pulga. Además de su acción **adulticida,** que elimina rápidamente la población de pulgas, los estudios realizados */** han demostrado, también, una acción **larvicida** en el entorno que previene al animal de cualquier reinfestación.

ADVANTAGE es de **Bayer.**

* Dryden, M., Kansas State University, "Control of flea populations on naturally infested dogs and cats in private residences with either topical imidacloprid spot-on application or the combination of oral lufenuron and pyrethrin spray." Presentado en el XII G.H. Muller Veterinary Dermatology Meeting de Hawai.
** T. Hopkins, I. Woodley, P. Gyr, Bahrs Hill Research Station, "Imidacloprid topical formulation larvicidal affects against Ctenocephalides felis in surroundings of treated dogs."

Advantage. Solución tópica. **Composición:** Imidacloprid 10%. **Indicaciones:** Para la prevención y el tratamiento de las infestaciones por pulgas en perros y gatos. **Posología:** Ver recomendaciones en el prospecto según el peso del animal. **Aplicación:** Aplicar todo el contenido de la pipeta en la zona interescapular de los perros o en la nuca de los gatos. **Contraindicaciones:** No aplicar en cachorros de menos de 8 semanas de edad. **Presentación:** Estuche conteniendo 4 pipetas monodosis. **Nº registro:** 1179 ESP, 1180 ESP, 1181 ESP, 1182 ESP, 1183 ESP.

Bayer BAYER
Eficacia Responsable

http://www.sinpulgas.com
e-mail: HOB.DEPARTAMENTO.HD@bayer.es

Todo lo que necesita

Tabla IV.

	Tinción positiva	*Tinción negativa*
PEROXIDASA	mieloblastos tardíos progranulocitos mielocitos neutrofílicos neutrófilos maduros. eosinófilos monocitos (tinción ligera)	linfocitos eritrocitos megacariocitos
SUDAN BLACK B	granulocitos	resto de líneas celulares
CLORACETATO ESTERASA	mieloblastos tardíos progranulocitos neutrófilos (positividad ligera) megacariocitos y basófilos (positividad ligera)	eosinófilos linfocitos monocitos
FOSFATASA ALCALINA	algunos progranulocitos mielocitos eosinofílicos	resto de líneas celulares
FOSFATASA ACIDA-A (SIN TARTRATE)	progranulocitos (tinción menor con maduración) monocitos linfocitos (sólo ocasionalmente) rubiblastos magacariocitos	mieloblastos
FOSFATASA ACIDA- B (CON TARTRATE)	eosinófilos basófilos	monocitos y linfocitos rubiblastos y magacariocitos
ALPHA-NAFTIL BUTIRATO ESTERASA	ocasionalmente linfocitos megacariocitos	resto de líneas celulares

Tabla V.

Protocolo 1:	**Vincristina** **Prednisona**	0.5 mg/m^2 BSA 40-50 mg/m^2 BSA 20 mg/m^2 BSA	I.V. P.O. P.O	1 vez por semana diario durante una semana cada 48 h.
Protocolo 2:	**Vincristina** **Ciclofosfamida** **Prednisona**	0.5 mg/m^2 BSA 50 mg/m^2 BSA 40-50 mg/m^2 BSA ·20 mg/m^2 BSA	I.V. I.V. P.O. P.O.	1 vez por semana 1 vez por semana diario durante una semana cada 48h.
Protocolo 3:	**Vincristina** **L-Asparaginasa** **Prednisona**	0.5 mg/m^2 BSA 10.000-20.000 IU/m^2 BSA 40-50 mg/m^2 BSA 20 mg/m^2 BSA	I.V. I.M./S.C. P.O. P.O.	1 vez por semana 1 vez/ 2-3 semanas diario durante una semana cada 48 h.
Protocolo 4:	**Vincristina** **Ciclofosfamida** **Arabinosido Citosina** **Prednisona**	0.5 mg/m^2 BSA 50 mg/m^2 BSA 100 mg/m^2 BSA 40-50 mg/m^2 BSA 20 mg/m^2 BSA	I.V. I.V. S.C/I.V. P.O. P.O.	1 vez por semana 1 vez por semana cada 24 h. Durante 2-4 días diario durante una semana cada 48 h.

BSA: *Body Surface Area (Superficie corporal)*

guíneas y de médula ósea al departamento de Biociencias Veterinarias de la Universidad Estatal de Ohio (EE.UU.) para la realización sobre ellas de una batería de tinciones citoquímicas. El resultado de las mismas fue el siguiente:

- Sudan Black B: Las células tumorales fueron uniformemente negativas en la tinción.
- Fosfatasa alcalina: Las células tumorales fueron uniformemente negativas en la tinción. Ningún neutrófilo de los presentes en la preparación se tiñó positivamente.
- Cloracetato esterasa: Las células tumorales fueron uniformemente negativas en la tinción. Los neutrófilos presentes en las preparaciones se tiñeron positivamente. El patrón negativo de la tinción sobre las células tumorales indica que no son mieloblastos.
- Alfa-naftil butirato esterasa: Las células tumorales fueron uniformemente negativas en la tinción. Tan sólo un macrófago se tiñó positivamente sirviendo como control positivo de esta tinción. La negatividad de la tinción de las células tumorales indica que no son de la línea monocítica.

El patrón negativo en la tinción citoquímica

sobre las células tumorales sugiere que las células afectadas pertenecen a la línea linfoide confirmándose de esta manera el diagnóstico.

DISCUSIÓN.

La **incidencia** de estos procesos en la población canina es muy baja. Según recientes estudios los perros presentan una menor tendencia a desarrollar procesos mieloproliferativos y linfomas de la que tienen los gatos[40, 41]. La especie felina tiene 6.1 veces más posibilidades de desarrollar linfomas y 15.7 veces más de desarrollar procesos mieloproliferativos de las que tiene la especie canina[21, 43]. En el perro, las leucemias representan menos del 10% de todas las neoplasias hemolinfáticas; la relación leucemia: linfoma es de 1:5[2]. Dentro de los casos de leucemias agudas las que afectan a las células de la línea linfoide son mucho menos frecuentes que las que se desarrollan en la línea mieloide en una proporción de 1:4 de todos los casos agudos[39] (Tabla I). En conclusión, los diagnósticos de leucemias en perros son poco frecuentes y que estos procesos neoplásicos sean agudos y afecten a la línea linfoide lo es menos todavía.

La *edad* de presentación de la leucemia linfoblástica aguda es variable[41], aunque una revisión sobre 30 perros diagnosticados de esta neoplasia realizada en el "Animal Medical Center" de Nueva York y publicada en 1983, la edad media de presentación del cuadro clínico era de cinco años y medio con un rango que oscilaba entre 1 y 12 años. Ocho de estos perros tenían menos de cuatro años[32]. Un estudio reciente realizado por Keller & Madewell en 1992 ponía de manifiesto que perros con menos de seis meses de edad eran 3.3 veces más susceptibles de desarrollar neoplasias hematopoyéticas que los perros por encima de esa edad[21]. En la especie humana la LLA es el tipo de neoplasia más frecuente en niños entre dos y cinco años de edad[36]. Las *razas* de gran tamaño parecen presentar una mayor predisposición a este tipo de neoplasias que sus congéneres de menor talla y dentro de ellas, el Pastor alemán está sobrerrepresentada [41]. En el estudio de Keller & Madewell esta raza suponía el 27% de todos los perros diagnosticados de LLA y el ratio macho:hembra era de 3:2[21]. De esta manera el paciente tipo que sufre una LLA será un perro de gran tamaño, principalmente Pastor alemán, macho y de corta edad, como es el caso que presentamos.

La **etiología** de las LLA tanto en humanos como en pequeños animales no ha sido determinada a pesar de los exhaustivos estudios realizados. La interacción de varios elementos más que causas aisladas parecen ser necesarios para el desarrollo de la enfermedad. Entre ellos caben destacar los virus oncogénicos, radiaciones ionizantes, factores genéticos, congénitos y ambientales[32].

Los **signos clínicos** en perros con leucemias agudas suelen ser indefinidos e inespecíficos y suelen incluir letargia, anorexia, adelgazamiento repentino y progresivo, claudicación, fiebre, palidez, vómitos y diarreas[39]. En menor medida, pueden observarse signos neurológicos, oculares y cardiorespiratorios si existe infiltración de estos sistemas por los blastos procedentes de la médula ósea[31, 32]. La claudicación cambiante, fiebre y lesiones oculares son más comunes en las leucemias agudas de origen mieloide mientras que los signos neurológicos son más frecuentes en casos linfoides[39]. La duración media de estos cuadros clínicos en las leucemias agudas es de dos semanas con una oscilación de 1 a 8[39, 40], contrastando con los cuadros más insidiosos y lentos de las leucemias crónicas y linfomas[29, 31, 32, 33].

En la **exploración física**, esplecnomegalia, hepatomegalia y linfadenopatía son los hallazgos más usuales, aunque de una manera muy leve cuando se presentan[2]. La linfadenopatía generalizada en perros con leucemias agudas suele ser poco frecuente en comparación con los linfomas y con las leucemias crónicas, constituyendo este hecho un apoyo de cara al diagnóstico diferencial[31, 30]. Las leucemias agudas, tanto mieloides como linfoides pueden darse sin la presencia de masas tumorales sólidas[22]. En el caso que presentamos ninguna alteración de vísceras abdominales ni de ganglios linfáticos pudo ser observada. En un estudio sobre 19 diagnósticos de leucemias agudas realizado en la Universidad de California entre 1979 y 1983 una amplia constelación de lesiones oculares pudieron ser evidenciadas incluyendo hypema, glaucoma, desprendimiento y/o hemorragias de retina, corioretinitis y conjuntivitis en un 29% de los perros con leucemia mielógena; ninguna lesión ocular se observó en los casos de leucemias linfoblásticas[2] al contrario de lo observado en nuestro paciente que presentaba alteraciones en las retinas de ambos ojos.

El cuadro clínico y los hallazgos físicos de las leucemias agudas, tanto linfoides como mieloides son muy similares en la presentación y en su evolución haciendo del todo imposible el diagnóstico

diferencial de estas dos entidades atendiendo exclusivamente a criterios clínicos[40, 41], debiendo recurrir a la morfología celular para comprobar la línea celular afectada.

El **diagnóstico** presuntivo de leucemia aguda suele establecerse a partir de la información reunida mediante la anamnesis y el examen físico ya que constituyen cuadros clínicos fácilmente distinguibles de las leucemias crónicas y linfomas. El hemograma completo suele confirmar la patología aunque todos aquellos procesos que cursen con valores hemáticos similares deben ser excluidos con anterioridad.

Los principales *rasgos hematológicos* de la LLA son anemia severa, trombocitopenia y linfoblastosis. La anemia es un hallazgo clínico que se caracteriza por una disminución en la masa total de eritrocitos con la consecuente deficiencia en el aporte de oxígeno a los tejidos periféricos. Suele ser clasificada como regenerativa, con una aumento en la producción de glóbulos rojos, o no regenerativa con respuesta insuficiente de la médula ósea. En el caso de una leucemia aguda, la anemia suele ser normocítica, normocrómica y no regenerativa[2, 30, 36] coincidiendo con la analítica de nuestro paciente. El contaje de glóbulos blancos está por encima de la media normal, sin embargo algunos pacientes pueden presentar una leucopenia absoluta, hablándose así de leucemias aleucémicas o subleucémicas que se aplican cuando las células tumorales prosperan dentro de la médula ósea pero faltan o son mínimas en la circulación[39]. En las leucemias crónicas las anemias no alcanzan la severidad de los casos agudos incluso en los perros asintomáticos no son detectadas en absoluto; las plaquetas están dentro del rango de la normalidad o ligeramente por debajo y el contaje de las células de la serie blanca está claramente incrementado debido al aumento del número de linfocitos[31].

La *morfología celular* en los frotis sanguíneos y/o de médula ósea de perros con LLA pone de manifiesto la existencia de linfocitos inmaduros y la presencia de células uniformes e inmaduras con escaso citoplasma de color azul pálido y núcleo bien delimitado y grande, ligeramente irregular, con un patrón poco definido de cromatina y nucleolos prominentes. El ratio núcleo:citoplasma es normalmente superior al presente en los mieloblastos cuyo núcleo suele ser de menor tamaño y el citoplasma tiene una presencia granular[2, 36, 42].

Las *causas de las citopenias* tan llamativas en los casos agudos no están del todo determinadas aunque la hiperproducción de las células malignas, competición por los nutrientes, deficiencia en el aporte sanguíneo de la médula ósea, fallo en la elaboración de sustancias estimulantes o la producción de otras que pueden inhibir la normal mielopoyesis han sido propuestas como responsables de la disminución en la producción de células de las líneas normales y por tanto de la aparición del cuadro clínico[39].

Debemos citar otras **técnicas diagnósticas** si queremos precisar el diagnóstico dadas las dificultades que pueden presentarse a la hora de diferenciar morfológicamente las leucemias agudas de origen linfoide de las de origen mieloide ya que las leucemias mieloblásticas pobremente diferenciadas son en su morfología muy similares a las linfoblásticas. En estos casos las ***tinciones citoquímicas*** pueden ser un gran apoyo a la hora de ratificar o modificar el diagnóstico morfológico; estas técnicas se basan en la presencia de una serie de enzimas específicos en cada una de la líneas celulares de la médula ósea. En un estudio comparativo sobre 20 casos de leucemias realizado en la Universidad de Ohio por Facklam & Kociba en 1985, un 35% de los diagnósticos morfológicos (siete casos) se vieron modificados[4]. Las principales tinciones utilizadas para este fin son: *Peroxidasa, Sudan Black B, Cloracetato esterasa, Fosfatasa Alcalina, Fosfatasa ácida-B (con tartrato), Fosfatasa ácida-A (sin tartrato) y Alfa-naftil butirato esterasa*, cuyas características de tinción se recogen el la Tabla IV. En el caso de las leucemias que afectan a las células de la línea linfoide y dada su poca afinidad por estos colorantes el diagnóstico se realiza por eliminación de otras líneas celulares y viene a ser confirmado por la negatividad de la tinción. Esta afinidad es menor cuanto menor es el grado de madurez de estas células. Los mieloblastos, morfológicamente más similares a los linfoblastos, presentan un grado de tinción superior (Tabla IV) permitiendo de esta manera diferenciar ambos tipos celulares[1, 4, 5, 16, 23]. En el caso que presentamos ninguna tinción de las células tumorales pudo ser identificada en los frotis remitidos concluyendo de esta manera que la línea celular afectada debía ser la linfoide y que el grado de maduración de las células era mínimo, confirmando de esta manera el diagnóstico morfológico de leucemia linfoblástica aguda.

Otras técnicas que caben ser mencionadas son los ***inmunofenotipados*** y la ***microscopía electrónica***. En el primer caso son técnicas que utilizan anticuerpos monoclonales para los antígenos de membrana celular. Por desgracia muy

pocos de estos anticuerpos se han desarrollado para su aplicación sobre células caninas y tan solo son fiables en tejidos congelados no reaccionando con muestras fijadas en formol ni incluidas en parafina. Recientemente un anticuerpo policlonal se ha desarrollado frente una secuencia de la molécula CD3 humana especifica para linfocitos T y otro monoclonal para la molécula BLA36 específica para linfocitos B y que son resistentes al formol y parafina[8, 46] y que también reaccionan con linfocitos caninos. En el caso clínico que presentamos las tinciones inmunocitoquímicas para CD3 y BLA36 realizadas en la Universidad Autónoma de Barcelona resultaron negativas aunque este resultado es de difícil valoración ya que la muestra de costilla se mantuvo en decalcificación y este proceso pudo modificar la antigenicidad de estos receptores de superficie celular haciéndolos no reactivos con los anticuerpos utilizados.

El **tratamiento** de los perros con leucemias agudas por lo general es infructuoso y el pronóstico para estos pacientes es muy desfavorable en cuanto a perspectivas y calidad de vida. Una opción terapéutica técnicamente posible es el *trasplante de médula ósea*; aunque de sencilla realización, el manejo post-transplante del receptor inmunodeprimido puede resultar difícil y costoso haciéndola prácticamente inviable en la clínica diaria[12]. En los datos recogidos de la bibliografía consultada sobre *quimioterapia*, la mayoría de enfermos apenas responde a ella y rara vez se consiguen remisiones prolongadas. Las leucemias agudas de origen linfoide tienen en principio una mejor respuesta a la terapia que las mieloides[39]. Las tasas de remisión en perros con LLA son del 20 al 40 por ciento y la media de supervivencia rara vez supera los tres meses. Los perros sin tratamiento por lo general no alcanzan las dos semanas de vida [2, 17, 24,34, 36]. Varias son las drogas indicadas para el tratamiento de estos procesos y numerosas las combinaciones que de ellas se proponen (Tabla V), aunque lo negativo del pronóstico así como el elevado coste del tratamiento quimioterápico y de la terapia de apoyo hacen de la eutanasia una opción válida, justificada y casi obligada en casos terminales.

AGRADECIMIENTOS.

Quisiera expresar mi agradecimiento al Dr. Alan S. Hammer del "Kentucky Veterinary Specialists" (Louisville, KY, USA) y a la Dra. Maxey L.Wellman del "College of Veterinary Medicine", The Ohio State University (Columbus, OH, USA) por su asesoramiento y apoyo técnico en la elaboración de este artículo.

Así mismo agradezco sinceramente el interés y colaboración de Jaume Altamira de los laboratorios de diagnóstico histopatológico HISTOVET.

BIBLIOGRAFÍA.

1. Christopher MM, Metz AL, Klausner J. Acute myelomonocytic leukemia with neurologic manifestations in a dog. *Vet. Pathology.* 1986; 23: 140-7.
2. Couto CG. Clinicopathologic aspects of acute leukemias in the dog. *JAVMA* 1985; 186: 681-5.
3. Evans RJ, Gorman N. Myeloproliferative disease in the dog and cat: Definition, aetiology and classification. *The Veterinary Record* 1987; 121 (21): 490-496.
4. Facklam NR, Kociba GJ. Cytochemical characterization of leukemic cells from 20 dogs. *Veterinary Pathology* 1985; 22: 363-369.
5. Facklam NR, Kociba GJ. Cytochemical characterization of feline leukemic cells. *Veterinary Pathology* 1986; 23:155-61.
6. Feldman BF, Thomason KJ, Jain, NC. Quantitative platelet disorders. *En: Feldman BF (ed.): Hemostasis. Veterinary Clinics of North America* 1988; 18 (1): 35-49.
7. Feldman BF. Clinical hematology Seminar. *AVEPA.* Barcelona 1992.
8. Ferrer, L. Immunohistochemical detection of CD3 antigen (pan T marker) in canine lymphomas. *J Vet Diagn Invest* 1993; 5:616-620.
9. Graves TK. A potentially misleading presentation and course of AML in a dog. *JAAHA* 1997; 33: 37-41.
10. Green RA, Barton CL. Acute myelomonocytic leukemia in a dog. *JAAHA* 1997; 13: 708-12.
11. Grindem CB, Perman V, Stevens JB. Morphological classification and clinical and pathological characteristics of spontaneous leukemia in 17 dogs. *JAAHA* 1985; 21: 219-26 /21: 227-236.
12. Gasper PW. Bone marrow transplantation: update and current considerations *En:* Kirk-Bonagura (de.): Current Veterinary Therapy XI 1992;. 493-496 Saund.
13. Gorman NT. Enfermedades linfoproliferativas caninas: diagnóstico y manejo. *Veterinary International* 1989: 1: 34-60.
14. Gorman NT, Evans RJ. Myeloproliferative disease in the dog and cat: clinical presentations, diagnosis and treatment. *The Veterinary Record* 1987: 121 (21): 490-496.
15. Grindem CB, Stevens JB. Bone Marrow biopsy and evaluation. *En:* Parry BW (*ed*): Clinical pathology: part II VCNA 19(4): 669-696.
16. Grindem CB, Stevens JB. Perman, V: Cytochemical reactions in cells from leukemic dogs. *Vet Pathol.* 1986; 23: 103-9.
17. Hammer AS. Prevention and treatment of chemotherapy complications. *En: Kirk-Bonagura (ed.) Current Veterinary Therapy XI* 1992; 409-414, *Saunders.*
18. Harvey JW. Well-differentiated lymphocytic leukemia in a dog: long term survival without therapy. *Veterinary Pathology* 1981; 18: 37-47.
19. Howard A. Transfusion practices and costs in dogs. *JAVMA* 1992; 201: 1697-701.
20. Jain NC, Blue JT, Grindem CB. Proposed criteria for classification of acute myeloid leukemia in dogs and cats. *Vet. Clin.Pathology* 1992; 20: 63-82.
21. Jain NC. The leukemias: General aspects. *En:* Jain, N.C. (ed): Essentials of Veterinary Haematology (Chapter 19). 307-318. Lea & Febiger, 1993
22. Jain NC. The leukemias. *En:* Jain NC. (ed): Essentials of Veterinary Haematology (Chapter20) 319-347 Lea & febiger, 1993.
23. Jain NC, Madewell BR, Weller RE *et al.* Clinical-pathological findings and cytochemical characterization of myelomonocytic leukemia in 5 dogs. *J. Comp. Path.* 1981; 91: 17-31.
24. Keating MJ, Freireich, EJ. Acute myelogenous leukemia. *En:* Bick RL, ed. Hematology: Clinical and Laboratory Practice. St. Louis: Mosby, 1993 1161-94.
25. Klag AR, Giger U. Shofer FS. Idiopathic immune-mediated hemolytic anemia in dogs: 42 cases. (1986-1990) *JAVMA* 1993; 202: 783-8.
26. Kyle, RA. Diagnostic criteria of multiple myeloma. *Hematol. Onc. Clin. America.* 1992; 6:347-58.
27. Kyle RA. The monoclonal gammapathies. *Clinical Chem.* 1994; 40: 2154-61.

28. Kyle, R.A Robinson, RA. Katzmann, JA. The clinical aspects of biclonal gammapathies. *AM J of MED* 1981; 71: 999-1009.
29. Latimer KL, Dykstra MJ. Acute monocytic leukemia in a dog. *JAVMA* 1984; 184 (7): 852-854.
30. Latimer KL, Meyer DJ. Leukocytes in health and diseases. *En:* Ettinger (ed.): Textbook of Veterinary Internal Medicine 1989; Third edition. 2181-2224 Saunders.
31. Leifer CE, Matus RE, Patnaik AK. MacEwen EG. Chronic myelogenous leukemia in the dog. *JAVMA* 1983; 183 (6): 686-689.
32. Leifer CE, Matus RE. Lymphoid leukemia in the dog. *Veterinary Clincs of North America* 1985; 15: 723-739.
33. Leifer CE, Matus RE. Chronic lymphocytic leukemia in the dog: 22 cases. *JAVMA* 1986; 189: 214-217.
34. Linnabary RD, Holscher MA, Glick AD *et al.* Acute myelomonocytic leukemia in a dog. *JAAHA* 1978; 14: 71-5.
35. Lichtman MA. Henderson ES. Acute myelogenous leukemia. *En: Williams WJ (ed)* : Hematology. New York: Mc Graw-Hill 1990; 251-72.
36. Matus RE, Leife, CE, MacEwan EG. Acute lymphoblastic leukemia in the dog: a review of 30 cases. *JAVMA* 1983; 183: 859-62.
37. McEwen EG. Canine lymphoma and lymphoid leukemias. *En:* Withrow, S.J. (ed) : *Veterinary Clinical Oncology* 1989; pp 380-393. JB Lippincott.
38. Morris JS. Canine lymphoid leukemia and lymphoma with bone marrow involvement: a review of 24 cases *Journal Small Animal Practice* 1993; 34: 72-79.
39. Nelson RW. Leucemias. *En:* Nelson RW, Couto CG (ed.): Pilares de Medicina Interna en Pequeños Animales 1995; pp.815. Intermédica.
40. Ogilvie GK, Obradovich, JE. Hematopoietic growth factors: clinical use and implications. *En:* Kirk-Bonagura (ed): Current Veterinary Therapy XI 1992; 466-469, Saunders, Philadelphia.
41. Ogilvie GK. Bone Marrow neoplasia. *En:* Ogilvie-Moore (eds): Managing the Veterinary Cancer Patient 1995; 260-289. VLS.
42. Rohrig, KE. Acute myelomonocytic leukemia in a dog. *JAVMA* 1983; 182: 137-41.
43. Schneider R. Comparition of age and sex specific incidence rate patterns of the leukemia complex in the cat and the dog. *Journal Nat. Cancer Inst* 1983; 70: 971.
44. Shelly S. Classification of leukemias. *Proceeding of Ten Annual Veterinary Medical Forum* 1992; Pp 7-9.
45. Shelly S. Causes of canine pancytopenia. *Compendium Cont. Education Small Animal Practice* 1988; 10 (1): 9-16.
46. Steele KE. T-cell-rich B-cell lymphoma in a cat. *Vet pathol* 1997; 34-47.
47. Weiser MG. Erythrocyte and associated disorders. *En: Ettinger, ed.: Texbook of Veterinary Internal Medicine* 1989; Third edition, 2145-2180, Saunders, Philadelphia.
48. Weiss, DJ. Aplastic anemia. *En:* Kirk-Bonagura (ed): Current Veterinary Therapy XI 1992; 479-484, Saunders, Philadelphia.

Baytril.
La primera elección.

Para infecciones del aparato respiratorio.

Baytril proporciona un tratamiento efectivo. El espectro de acción de Baytril y su rápida acción bactericida proporcionan una gran eficacia en la lucha frente a todos los problemas respiratorios bacterianos, incluyendo los causados por Mycoplasma.

Baytril alcanza elevadas concentraciones terapeuticas en el pulmón y los bronquios. A diferencia de otros antibióticos tiene una gran capacidad de acúmulo en secreciones y macrófagos pulmonares. Este último hecho es de gran importancia en el tratamiento de las infecciones del aparato respiratorio.

El mecanismo de acción de Baytril que inactiva el DNA bacteriano y la ausencia de resistencia mediada por plásmidos asegura plena actividad incluso frente a bacterias con múltiples resistencias a antibióticos convencionales.

Tanto de forma inyectable para el tratamiento inicial como de forma oral para realizar la terapia de mantenimiento, con una única administración diaria, Baytril proporciona los mejores resultados en el tratamiento de las infecciones respiratorias.

Baytril®

Bayer BAYER

Eficacia Responsable

***Ficha Técnica:** para perros y gatos:* **Composición:** contiene (15, 50 y 150 mg - 2,5%) Enrofloxacina. **Indicaciones:** Antibiótico de amplio espectro con acción antimicoplásmica para el tratamiento de enfermedades infecciosas en perros y gatos, producidas por las siguientes bacterias gram-positivas y gram-negativas sensibles a la Enrofloxacina: *E. coli, Salmonella spp., Pasteurella spp., Haemophilus spp. y Staphylococcus spp.* **Contraindicaciones:** En casos de resistencia conocida a las quinolonas. Excluir del tratamiento los perros menores de doce meses o que no hayan finalizado su fase de crecimiento. **Especies de destino:** Perros y gatos. **Posología, modo y vía de administración:** Administrar por vía oral, aplicando el comprimido directamente en la boca o mezclado en el alimento. Dosificación: 5 mg de Enrofloxacina/kg p.c./día. Efectuar el tratamiento durante 5 días consecutivos. En enfermedades crónicas y de curso grave la duración del tratamiento puede ampliarse. **Presentación:** Caja de 10 y 100 comprimidos.

Desearía que alguien se dedicara a la investigación de nuevas proteínas.

Desearía una dieta para el manejo de la obesidad que fuera realmente efectiva.

Desearía una dieta para la insuficiencia renal, que los gatos y los perros coman con avidez.

Desearía una dieta efectiva para los transtornos gastrointestinales, que contenga grasas fácilmente digestibles.

Lo que tú siempre has deseado en una dieta veterinaria, Purina te lo ofrece en CNM.™

La marca de dietas veterinarias Purina® CNM Clinical Nutrition Management® es el resultado de la continua investigación de Purina en nutrición animal. Nuestros productos están mejorando constantemente con las últimas investigaciones en nutrición, para satisfacer las necesidades de tus pacientes, tus clientes y tu clínica. La próxima vez que prescribas una dieta veterinaria, fíjate en el líder de la nutrición e investigación de los animales de compañía. Piensa en Purina® CNM.

PURINA®
Redefining *the* Possible™