

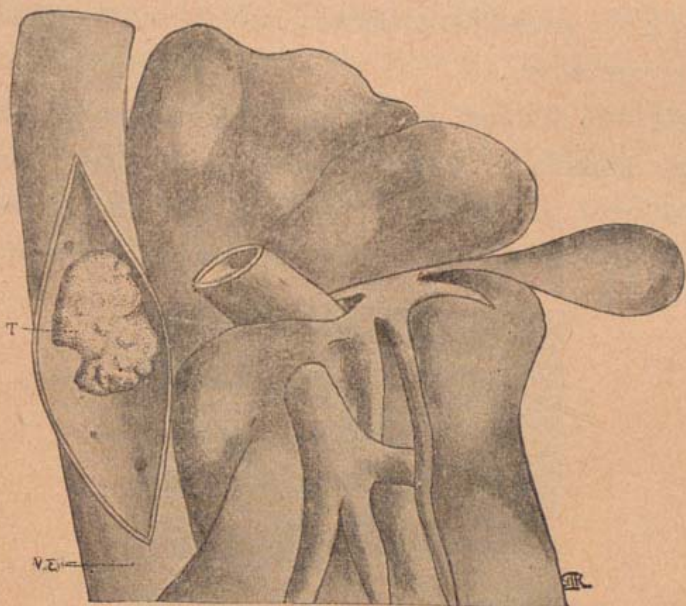Fig. 61.—Trombus pediculado de la vena cava, en el buey, producido por un tumor sarcomatoso del hígado que comprime un vaso.

V C, vena cava; T, trombus.

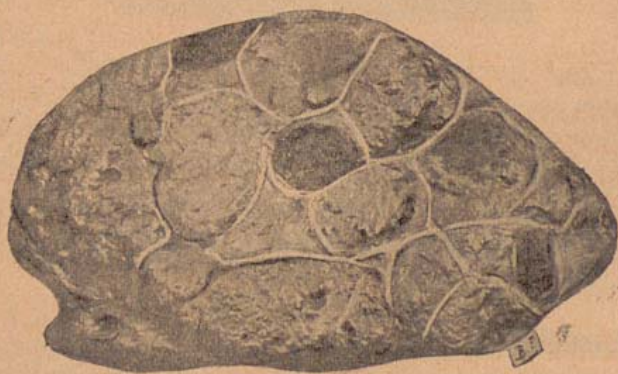


Fig. 62.—Epitelioma trabecular del parénquima hepático con cirrosis perilobular.