АЛЕКСАНДР КОСЯКОВ

ОЧЕРКИ ХИРУРГИИ ТАЗОБЕДРЕННОГО СУСТАВА • 2

ALEXANDER KOSIAKOV

ESSAYS ON HIP SURGERY • 2

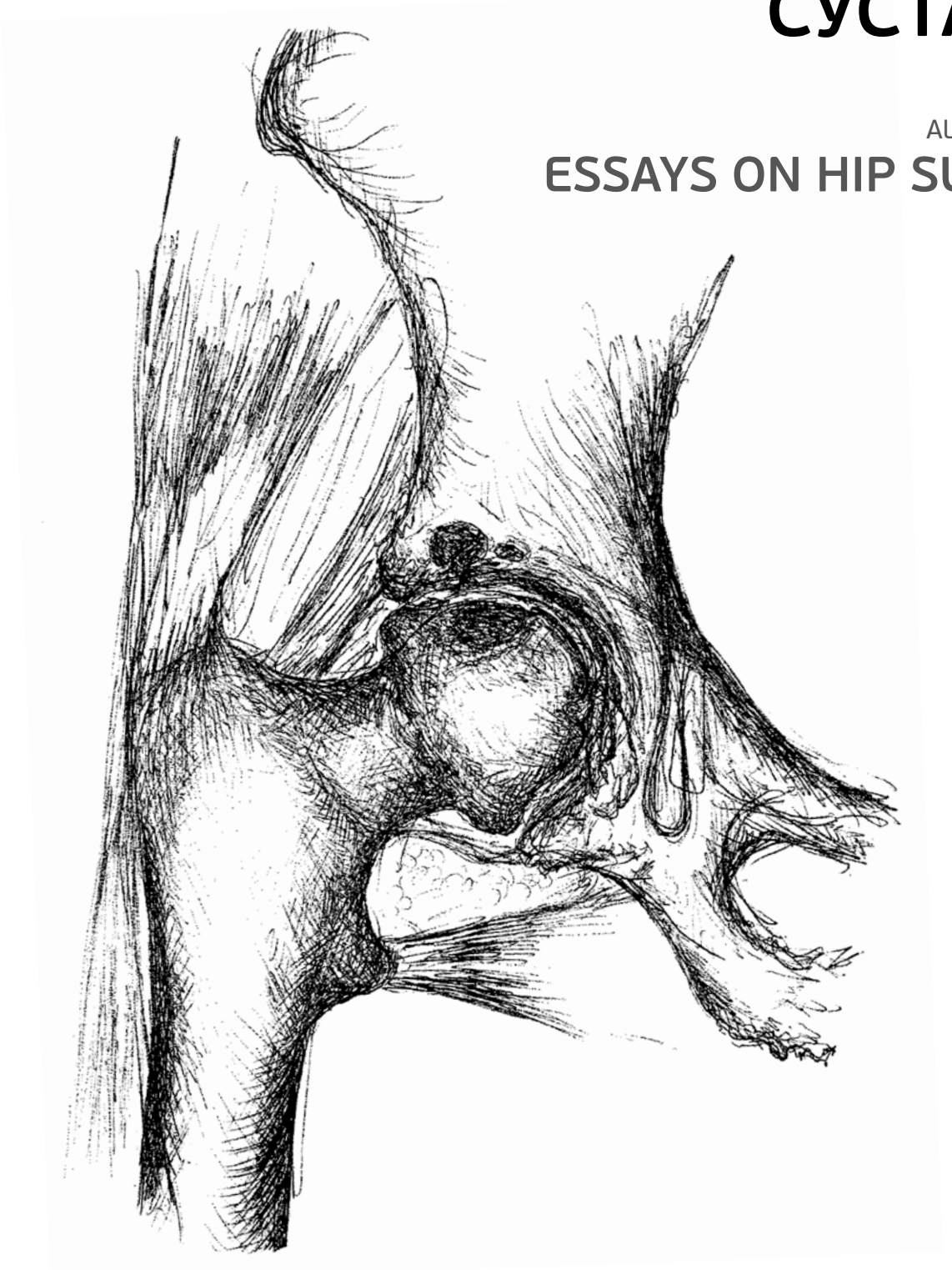

КИЕВ • 2016

УДК 616.728.2-089.843
ББК 54.58
К72

Рецензенты:

Kristaps J. Keggi,
M.D., Dr. Med. (h.c.)
Elihu Professor of Orthopaedics and Rehabilitation
Yale University School of Medicine

Alex, Your superb book on total hip surgery arrived at Yale last week. It is an amazing piece of work and I send you congratulations. The pictures are outstanding and the «Ode» format adds a touch of classic class. It was good to get YOUR book and to know you are doing well.

I continue to teach and operate at Yale and Waterbury. Even though I only do some 130+/- hips a year, almost half of them are complex ones that nobody else seems to be interested in doing. The residents continue to express interest in working with me and I am delighted to be able to work with them. At eighty one I feel fortunate to be able to do so.

My family is doing well. Grand children coming along at Yale, Duke, etc...

...and one of the greatest joys is to follow the surgical and academic successes of my former residents and fellows.

Thank you Alex for being a part of it.

Sincerely,
Kristaps K.

Кристапс Дж. Кегги,
доктор медицины,
заслуженный профессор ортопедии и реабилитации,
медицинский факультет Йельского университета

Алекс, Ваша превосходная книга по хирургии тазобедренного сустава прибыла в Йельский университет на прошлой неделе. Это потрясающая работа, с которой я Вас поздравляю. Иллюстрации замечательны, а формат «Оды» придает книге изысканности. Было здорово получить ВАШУ книгу, а также узнать, что у Вас все хорошо.

Я все так же преподаю в Йельском университете и оперирую в Уотербери. И хотя за год я совершаю +/- 130 операций на тазобедренном суставе, это преимущественно очень сложные случаи, за которые никто не хочет браться. Врачи-резиденты продолжают выражать интерес к работе со мной, и я рад, что могу работать с ними. Мне восемьдесят один год и я счастлив, что в состоянии делать это.

У моих родных все в порядке. Внуки успешно учатся в Йельском, Дюкском и других университетах...

... и все же одним из наибольших удовольствий для меня является возможность следить за успехами моих резидентов и коллег на хирургическом и научном поприще.

Спасибо, Алекс, за то, что Вы его часть.

С уважением,
Кристапс К.

АЛЕКСАНДР КОСЯКОВ
AAOS MEMBER ID: 569921

ОЧЕРКИ ХИРУРГИИ ТАЗОБЕДРЕННОГО СУСТАВА • 2

Координатор проекта - Светлана КОРОТИЧ / Project coordinator Svitlana Korotych
Перевод – Алла ПЕРМИНОВА / Translated by Alla Perminova
Редактор перевода – Майкл М. НАЙДАН / Translation edited by Michael M. Naydan
Корректор – Анна ОЛЕЙНИКОВА / Proofread by Anna Oleynikova
Верстка – Андрей БОЙЦОВ / Layout by Andriy Boytsov

Подписано в печать 10.08.2016. Формат 60 x 90/8.
Бумага офсетная. Печать офсетная. Ус л. печ. л. 40,0.
Отпечатано в ООО «ІНТЕР-ПРІНТ 1».
Тираж 500 экз.

ISBN - 978-966-97400-3-8

© А. Н. Косяков

Рецензенты:

Р. М. Тихилов,
директор Российского научно-исследовательского института травматологии и ортопедии им. Р. Р. Вредена, профессор

За последнее десятилетие эндопротезирование тазобедренного сустава из эксклюзивной операции превратилось в традиционную хирургическую процедуру, которую выполняют в большинстве ортопедических отделений. Не всегда это делают опытные врачи, что приводит к высокой частоте осложнений. Поэтому очень своевременным стал выход в свет книги «Очерки хирургии тазобедренного сустава» известного украинского хирурга, главного ортопеда г. Киева А.Н. Косякова.

На страницах своей книги автор делится с читателями богатым опытом, который он приобрел, проведя более 3000 операций на тазобедренном суставе. Этот бесценный опыт и свои воспоминания об истории эндопротезирования в Украине А.Н. Косяков сумел передать в виде живой беседы с читателем. Автор заостряет внимание на «подводных камнях», которые чаще всего встречаются при выполнении артропластики и негативно отражаются на ее результате. Это и правильный выбор хирургического доступа к суставу, и особенности установки компонентов эндопротеза, и важность выравнивания длины конечностей, а также те сложности, которые ожидают хирурга при эндопротезировании у больных с дисплазией сустава или дефектами костной ткани вертлужной впадины, а и у пожилых пациентов. Отдельные главы посвящены лечению послеоперационных осложнений, таких как перипротезные переломы и глубокая инфекция, и наиболее трудным вопросам ревизионных вмешательств.

Хочется добавить, что книга написана легким языком, с отменным чувством юмора и читается на одном дыхании. Она, несомненно, будет полезна всем оперирующим ортопедам: как молодым, только осваивающим эндопротезирование, так и опытным врачам, которые получат от чтения большое удовольствие.

Docteur Ivan Sollogoub
Nevers, France

«Les homme sont faits les uns pour les autres, il faut donc ou les instruire, ou les supporter»
Marc-Aurèle

Le Dr Alexandre N.Kossiakov a lui choisi de les instruire et de les supporter...

C'est un grand honneur qu'il fait au chirurgien que je suis d'introduire cet ouvrage.

C'est une très grande marque d'amitié pour moi.

Notre rencontre et notre parcours sont le reflet d'une passion commune pour la chirurgie orthopédique.

Cet ouvrage, par son aspect, qui peut sembler peu académique, est la démonstration de la volonté absolue d'Alexandre de transmettre son savoir et son expérience.

C'est le devoir de tout chirurgien et en cela il se conforme au serment d'Hippocrate que nos avons tous prêtés ... Les plus jeunes y verront un exemple, et les plus anciens un rappel parfois bienvenu !

L'ouvrage est résolument moderne, simple, et pratique. Le caractère bilingue souligne la nécessaire universalité des connaissances.

Les échecs sont décrits, assimilés et servent de tremplin pour progresser et offrir à nos patients le meilleur.

L'écriture est fluide et reflète l'honnêteté d'un praticien qui a su au fil d'une intarissable curiosité amasser une expérience au plus haut niveau.

L'iconographie est remarquable.

Ce manuel s'inscrit dans la grande tradition intellectuelle Ukrainienne.

Il doit être lu par nous tous.

Merci Alexandre.

Доктор Иван Соллогуб
Невер, Франция

«Люди созданы друг для друга, значит, нужно обучать или поддерживать»
Марк Аврелий

Доктор Александр Косяков сделал свой выбор – обучать или поддерживать...

Для меня, как для хирурга, огромная честь представить эту книгу. Кроме того, это большой знак дружбы для меня.

Наши встречи и время, проведенное вместе, являются отражением общей страсти к ортопедии.

Эта книга, мало похожая на академические учебники, – свидетельство огромного желания, поделиться своими знаниями и опытом.

Передать опыт – долг каждого хирурга, что является одним из постулатов клятвы Гиппократа...

Молодым эта книга подарит пример, а опытным хирургам, возможно, приятные воспоминания.

Она, безусловно, современная, простая и приближена к практике. Представлена на двух языках, что подчеркивает универсальность знаний.

Все ошибки, которые неизбежно сопровождают карьеру каждого хирурга, раскрыты и оценены, и служат трамплином для дальнейшего прогресса в улучшении процесса оказания помощи пациентам.

Книга написана доступным языком, отражающим честность хирурга, известного неиссякаемой любознательностью и стремлением повысить уровень своего мастерства.

Иллюстрации к ней замечательные.

Этот труд написан в лучших традициях украинской науки.

Я думаю, что каждый ортопед должен прочесть его.

Спасибо, Александр.

Дорогой коллега!

Взяв в руки эту книгу, не надейся получить ответы на все вопросы о хирургии тазобедренного сустава. Здесь даже не вершина айсберга, а всего лишь небольшая льдинка. Это не учебное пособие и не свод правил. Это впечатления, рассуждения и некоторый опыт, которым захотелось поделиться, пройдя рубеж в три тысячи операций в области тазобедренного сустава. Книга рассчитана на хирургов, начинающих заниматься таким непростым делом, и призвана уберечь от описанных здесь ошибок, моих и коллег.

Мэтров прошу не тратить время на то, что им и так известно. Хотя наверняка найдется немало неточностей, спорных и противоречивых моментов. Поэтому буду очень благодарен за мнения, замечания и полемику.

Отзывы направляйте на e-mail:
ortocentr@ukr.net

Заранее прошу прощения за качество некоторых рентгенограмм (оборудование в Украине обновляется не часто). Все клинические фотографии и рисунки авторские.

Буду горд, если хотя бы одному хирургу, хотя бы в одном случае эта книга поможет избежать ошибки или выйти с честью из трудной ситуации.

Хочу поблагодарить многих людей за помощь при создании «Очерков...».

Спасибо коллеге и товарищу Александру Кострубу за многолетние настойчивые рекомендации написать книгу; другу и соратнику по путешествиям Антону Шишкину – за консультации по оптимизации процесса; координатору проекта Светлане Коротич – за четкую организацию и мягкую жесткость. Конечно, выражаю благодарность всему коллективу Киевского центра эндопротезирования и клинической больницы № 12, без которых вся эта работа была бы невозможной.

Особая благодарность моей семье: жене Монике – за терпимость и всемерную помощь, маме – Маргарите Петровне – за привитую любовь к медицине и науке.

Искренне ваш,
Александр Косяков.

Dear Colleague,

When you pick up this book, don't expect to get answers to every question on total hip arthroplasty. It doesn't cover even the tip of the iceberg, but just a small piece of ice. This is not a textbook or a rulebook. It consists of the impressions, reasoning and a certain amount of experience, which I wanted to share after passing the milestone of three thousand operations in the area of total hip arthroplasty. The book is intended for novice surgeons to engage in this thorny matter and is designed to protect against errors described here, both mine and those of others.

I ask experts not to waste time on what they already know. Though, certainly, many inaccuracies will be found, controversial and contradictory moments, and I will be very grateful for opinions, comments and debate. Please send assessments by e-mail *(ortocentr@ukr.net)*. I apologize in advance for the lack of quality of certain x-rays. Equipment in Ukraine is not updated very frequently. All clinical photographs and drawings are the author's.

I will be proud if this book helps even a single surgeon avoid errors or extract himself or herself honorably from a difficult situation.

I want to thank many people for their help in the creation of the «Essays....». I thank my colleague and friend Alexander Kostruba for his long-term persistent recommendations to write this book; my friend and travel companion Anton Shishkin for his consultations on the optimization of the process; project coordinator Svetlana Korotych, for her exacting organization and yielding firmness. Of course, thanks to all the staff of the the Kyiv Municipal Orthopedic Center for Arthroplasty, Surgery and Rehabilitation and Clinical Hospital #12, without whom all this work would have been impossible. Special thanks to my family. To my wife, Monica, for her patience and all manner of assistance; and to my mother, Margarita Petrovna for love of medicine and science she nurtured in me.

Sincerely yours,
Alexander Kosiakov.

Дорогой коллега!

Не планировал так быстро вернуться к «Очеркам...», но «Habent sua fata libelli»*.

За год с момента выхода книги произошли довольно значительные изменения в подходах к методам уменьшения кровопотери и послеоперационному обезболиванию. В тексте и подписях под иллюстрациями выявлены ошибки и опечатки. Мнения и отзывы не однозначны. Явно не хватало информации по нескольким важным вопросам. Некоторые «Випадки» имели продолжение, появились новые, заслуживающие внимания.

Поэтому, «по многочисленным просьбам трудящихся и всего прогрессивного человечества», представляю на ваш суд второе издание, исправленное и дополненное.

По-прежнему буду благодарен за откровенные замечания и дискуссию.

Всегда ваш,
Александр Косяков.

* «Книги имеют свою судьбу» (Теренциан Мавр).

Dear Colleague,

I was not planning to get back to "Essays ..." so soon, but "Habent sua fata libelli"*.

It's been a year since the book was published and many significant changes in the approaches to the reduction of blood loss and postoperative analgesia have taken place. Some mistakes and typos have been spotted in the text and illustrations. Opinions and comments are varied. Information on several important issues is still insufficient. Some cases have had their continuation, some new noteworthy ones have appeared.

Therefore, "at the multiple request of the working class as well as all progressive mankind," I present for you to assess a second edition, revised and enlarged.

As before, I will be grateful for your candid comments and discussion.

Sincerely yours,
Alexander Kosiakov.

* «Books have their own destiny» (Terentianus Maurus).

СОДЕРЖАНИЕ / CONTENTS

«Триангулярка» 8
«Triangulette»

Задний доступ к тазобедренному суставу 21
Hip Posterior Approach

NEW Предоперационное планирование 37
Preoperative Planning

Некоторые особенности установки компонентов эндопротезов 49
Several Peculiarities of Endoprosthesis Component Placement

Rp Контроль разницы длины ног в положении пациента «на боку» 61
Checking for Leg Length Discrepancy in a Patient Lying in a Lateral Position

NEW Вывихи эндопротезов 68
Dislocations of Hip Implants

Rp «Кокситка» стоя 83
The Application of Spica Pelvic Cast in a Standing Position

Эндопротезирование при дисплазии тазобедренного сустава 86
THA in the Case of Hip Dysplasia

Rp Аутопластика крыши вертлужной впадины 104
Autografting of the Acetabular Roof

Ранняя реабилитация послеоперационных больных 108
Early Rehabilitation for Postoperative Patients

Два сразу 117
Two at a Time

Чрезвертельные переломы у геронтологических пациентов 128
Transtrochanteric Fractures in Gerontological Patients

Система кровесбережения 132
Blood Recovery System

Rp Коктейль «Margarita» 143
Coctail “Margarita”

Эндопротезирование при онкологических заболеваниях 144
THA in Oncological Patients

Перипротезные переломы 149
Periprosthetic Fractures

Дефект костной ткани при установке чаши эндопротеза – как быть? 173
Bone Defect During Prosthetic Cup Placement – What Needs to be Done?

Rp Замена полиэтиленового вкладыша в интегрированной бесцементной впадине 189
Polyethylene Liner Replacement in an Integrated Cementless Cup

СОДЕРЖАНИЕ / CONTENTS

Эндопротезирование при костном анкилозе 192
THA in Patients with Bony Ankylosis

До тридцати и после восьмидесяти лет 199
Under Thirty and Over Eighty Five

Установка бедренного компонента при дефиците костной ткани 205
Femoral Component Placement in Case of Bone Tissue Deficit

NEW Stress-shielding syndrome 217
Stress-shielding syndrome

Нетипичное использование компонентов эндопротеза 222
Non-typical Use of Prosthetic Components

NEW Металл на металл 232
Metal on Metal

Гнойные осложнения при эндопротезировании. 251
Septic Complications in Arthroplasty

Rp Что такое программированный дренаж? 268
What is Regulated Drainage?

Rp Применение VAC-системы при лечении гнойных осложнений 270
Application of VAC System for Infected Wound Management

Удаление цементной ножки 273
Removal of the Cemented Stem

Rp Удаление цементной мантии ножки бедренного компонента эндопротеза путем остеотомии 277
Removal of the Cement Mantle of the Prosthetic Femoral Stem by Osteotomy

Двухэтапная ревизия при гнойных осложнениях
эндопротезирования тазобедренного сустава 281
Two-stage Revision in Case of Septic Complications of THA

Rp Удаление цементной впадины 300
Removal of a Cemented Cup

Двухэтапное эндопротезирование
после гнойных осложнений металлоостеосинтеза. 303
Two-Stage Arthroplasty After Septic Complications with Metal Osteosynthesis

Тромботические осложнения. 306
Thrombolytic Complications

Гетеротопические оссификаты 310
Heterotopic Ossification

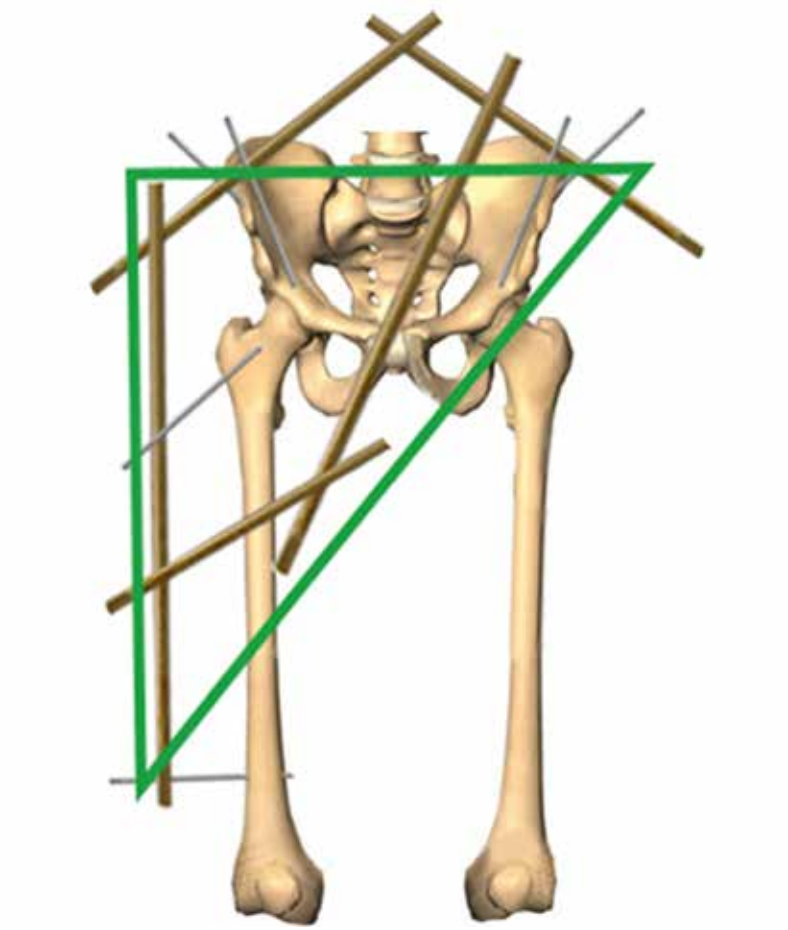

ГЛАВА 1 / CHAPTER 1

«ТРИАНГУЛЯРКА»

«TRIANGULETTE»

ДЛЯ ТОГО ЧТОБЫ СОБРАТЬ РАЗБИТЫЙ ГОРШОК, НЕ ВЫНИМАЯ ЕГО ИЗ МЕШКА, ТРЕБУЕТСЯ ОСОБАЯ ИЗОБРЕТАТЕЛЬНОСТЬ

IT TAKES CONSIDERABLE INGENUITY TO PUT TOGETHER A BROKEN POT WITHOUT REMOVING THE PIECES FROM A BAG

Идея создания аппарата для сопоставления и фиксации отломков при переломе таза и вертлужной впадины возникла в конце 90-х годов. Помимо недостаточного развития хирургической техники в данном направлении, другой важной предпосылкой было наше стремление к малоинвазивному способу лечения таких пострадавших.



Академик К.С. Терновой
Academician K.S. Ternovoy

В то время наша клиника, благодаря ее создателю академику НАН Украины Константину Сергеевичу Терновому, уже была известна среди травматологических отделений и клиник Киева как профессиональный центр эндопротезирования суставов, прежде всего тазобедренного. С каждым годом наше отделение становилось все более популярным, и в 1995-м получило официальный статус и название: Киевский городской ортопедический центр эндопротезирования, хирургии и реабилитации. К нам все чаще стали обращаться пациенты с травмами таза и тазобедренного сустава.

У постели больного
By a patient's bed

Но несмотря на наши старания, пациенты не получали помощь в полной мере, поскольку методы открытого хирургического сопоставления и фиксации отломков не были отработаны, доступы были сложны и даже опасны из-за большого количества сосудов и нервов в зоне перелома, риска неконтролируемых кровотечений. Специальные фиксаторы для погружного остеосинтеза таза медицинской промышленностью не выпускались. Большой удачей было «достать» чертежи пластин АО и заказать их изготовление на одном из «почтовых ящиков» из пищевой нержавейки.

Конечно, чувствуя возрастающую ответственность, мы не могли довольствоваться таким положением вещей и смотрели в сторону применения методов наружной фиксации при лечении переломов таза. Они помогли бы частично решить

The idea for creating an apparatus for fragment alignment and the fixation of pelvic and acetabular fractures arose in the late 1990s. Besides insufficient surgical technological development in this area at that time, another important precondition for our moving in that direction was our striving for minimally invasive methods of treatment for such injuries with minimal blood loss.

By that time our center had acquired a significant professional reputation for arthroplasty (hip replacement mostly) among the trauma departments of other hospitals in Kyiv thanks to its founder Konstantin Sergeyevich Ternovoy, Academician of the Academy of Sciences of Ukraine. We garnered increasing recognition in this area of surgery, and in 1995 received the official status and title of the Kyiv Municipal Orthopedic Center for Arthroplasty, Surgery, and Rehabilitation. More and more patients with pelvic and hip injuries turned to us for help.

However, despite our efforts, patients were not receiving adequate assistance, since methods for open surgical alignment and fixation of bone fragments had not yet been developed; access to the fracture site was difficult and even dangerous as a result of the proximity of a large number of blood vessels and nerves, with the added risk of uncontrolled bleeding. Special internal fixators for pelvic osteosynthesis were not manufactured by the medical industry at that time. You would be lucky to "acquire" the schematics for AO plates, and order them to be made of food-grade stainless steel at one of the "mailboxes" (military plants referred to as postal codes).

Стандартная компоновка «триангулярки»
Standard assembly of the "triangulette"

указанные выше проблемы... Но, перечитав большое количество имеющейся на тот момент специальной литературы, я не нашел в ней всех ответов на интересующие меня вопросы. Оставалось изобретать новую конструкцию своими силами.

Первым заданием для нас была разработка базы, на которой можно было бы формировать тазовое кольцо и изменять положение отломков в области тазобедренного сустава. Геометрия в данном случае утверждает, что единственная жесткая фигура – это треугольник, поэтому в основу разрабатываемого аппарата легли три точки фиксации. Две симметричные: по паре (для устойчивости) стержней – в крылья подвздошных костей, либо один стержень в крыло, другой

Оскольчатый внутрисуставной перелом костей таза со смещением отломков у больной с политравмой
Displaced comminuted intra-articular pelvic fracture in a patient with polytrauma

Obviously, feeling more and more of a sense of responsibility, we could not be satisfied with this state of affairs and started to look at the application of methods for external fixation in pelvic fracture treatment. That would provide a partial solution to the problems delineated above.... Nevertheless, after perusing an extensive volume of specialized literature available at that time, I was still not able to find the necessary answers to all my questions. There was only one possibility left – to invent an apparatus for the procedures on our own.

Our first step was to develop a frame that would help to form the pelvic ring and change the position of fragments in the hip. Geometry asserts that the most rigid shape is a triangle. Therefore, three points of fixation formed the basis for our apparatus. Two symmetrical ones (for stability): a pair of nails was inserted either into each of the iliac wings, or one nail would go into the wing, the other just below – into the body of the bone; with the third point being the outer supracondylar

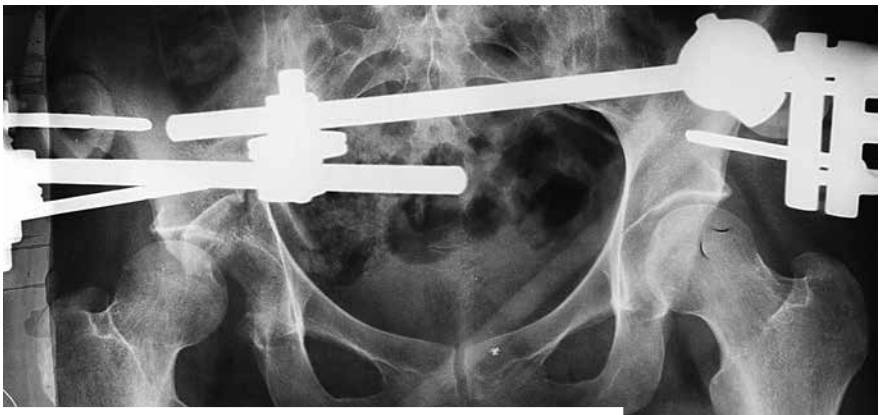

Rö-грамма через три недели. Отломки сопоставлены
X-ray follow-up in 3 weeks. The fragments are aligned

Аппарат снят, наступило сращение
The apparatus is removed. Healing has taken place

region of the femur from the injured side. We decided to use tubes from a Hoffmann Apparatus to connect the points of fixation. I just happened to have received the Swiss apparatus with different types of fixation (including "tube-tube" and not just "tube-nail") as part of a humanitarian aid shipment to our hospital. This ensured the ease of assembly of our apparatus and fostered its speedy implementation in practice.

Having created the triangular base, our next step was to design a distraction unit. That would be a nail with a threaded proximal end, inserted in the axial direction of the femoral neck from the subtrochanteric region. Two nuts (for counterfixation) made adjustable distraction possible both during application of the apparatus and after a follow up x-ray.

Результат через 12 лет. Посттравматический деформирующий артроз с незначительными нарушениями функций
Follow-up in 12 years. Post-traumatic deformative arthrosis with mild dysfunction

чуть ниже – в тело кости; третья точка – это наружная надмыщелковая область бедра со стороны повреждения. Соединять все это мы решили балками от аппарата Гофмана. Мне как раз посчастливилось получить по гуманитарной помощи настоящий аппарат швейцарского производства с различными типами соединений, в том числе и фиксаторы типа «балка-балка», а не только «балка-стержень». Это обеспечило легкость сборки аппарата и ускорило его появление на практике.

Далее, создав треугольную базу, нужно было смоделировать рабочий узел. Таковым стал стержень с резьбовым проксимальным концом, проведенный в направлении оси шейки бедра из подвертельной области снаружи. Две (для контрафиксации) гайки позволяли проводить регулируемую дистракцию как при наложении аппарата, так и после контрольной рентгенографии.

Так мы получили систему, чью устойчивость не нарушал даже длинный рычаг в виде бедренной кости. Опираясь на эту конструкцию, можно было применить значительное усилие для выведения шейки бедренной кости из центрального вывиха. При переломе вертлужной впадины со смещением отломков она также позволяла делать много разных манипуляций.

Первые триангулярные аппараты были применены при небольших смещениях переломов дна вертлужной впадины (1,5 - 2 см). Тем не менее, до этого в большинстве клиник такие травмы были признаны не нуждающимися в хирургическом лечении. Там пациентам накладывали систему скелетного вытяжения, иногда в двух направлениях: вдоль оси нижней конечности и за вертельную область кнаружи. Делалось это для снижения нагрузки на дно вертлужной впадины, но, как известно, этот метод никогда не был эффективным, доставляя пациентам немалые страдания. Немногие могли выдержать шесть недель в таком вынужденном положении, а в результа-

Переломовывих правого тазобедренного сустава
Fracture-luxation of the right hip joint

In this way we created a structure whose stability could not be disrupted even by the long lever arm of the femur. As a result of the construction (based on our design), considerable force could be applied to remove the femoral neck from the central luxation. The apparatus made various manipulations possible in case of fragment displacement in acetabular fractures.

Triangular devices were first used for minor (from a half to two centimeters) displaced fractures of the bottom of the actetabulum. However, in most hospitals such injuries were not deemed to require surgical procedures. Patients were treated with a skeletal traction system, which sometimes was applied in two directions: along the axis of the lower limb and from the trochanteric region outward. That was done to relieve the pressure on the bottom of the acetabulum, but as we know, this method has never been effective and caused considerable suffering for patients. Few could stay in a fixed position for six weeks. As a result, patients very quickly developed severe post-traumatic coxarthrosis and became disabled.

Therefore, our method was primarily aimed at relieving the pressure on the bottom of the acetabulum and sparing patients from extended bed rest. Moreover, while using this experimental apparatus, it turned out that applying traction at a right angle – along the femoral neck axis, not only resulted in pressure relief, but also in the alignment of the fragments. While not being fully aware of it, we created traction on the capsule of the hip joint, which led to the fracture alignment with a fairly high accu-

Пациентка ходит на третий день после операции
The patient is able to walk on the third postoperative day

Через три недели отломки сопоставлены
The fragments are aligned in 3 weeks

Через шесть недель перелом консолидирован
The fracture is consolidated in 6 weeks

Результат через 13 лет. Посттравматический коксартроз с незначительным нарушением функций без болевого синдрома
Follow-up after 13 years. Posttraumatic coxarthrosis with mild dysfunction without pain syndrome

те довольно быстро развивался тяжелый посттравматический коксартроз, что приводило к инвалидности.

Снижение нагрузки на дно вертлужной впадины и избавление пациентов от длительного постельного режима были главными целями метода. Однако в процессе использования экспериментального аппарата оказалось, что тяга под правильным углом – по оси шейки бедра – приводит не только к разгрузке, но и к сопоставлению отломков. Сами в полной мере того не осознавая, мы создали тягу за капсулу тазобедренного сустава, которая приводила к устранению смещения отломков с довольно высоким уровнем точности. Благодаря

racy, thus minimizing the risk of development of post-traumatic deformative arthrosis.

Eventually we started using the apparatus to treat more and more severe pelvic injuries and have never been disappointed so far. In some cases we were even able to reduce central luxation of the femur with significant periarticular bone fragment damage. Concomitant injuries, namely rupture of the symphysis pubis, were simultaneously eliminated. This occurred incidentally and didn't require surgical intervention.

На КТ четко виден оскольчатый внутрисуставной перелом
A comminuted intra-articular fracture is clearly visualized on a CT image

Перелом правой половины костей таза
Right pelvic fracture

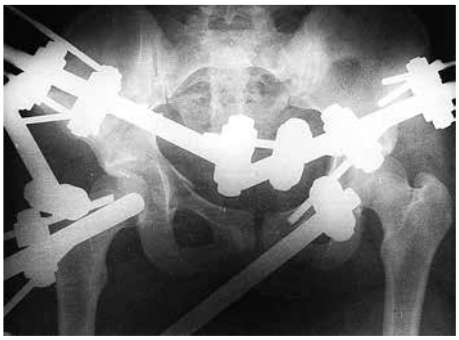

Временная фиксация оказалась окончательным методом лечения
Temporary fixation turned out to be an ultimate method of treatment

Две недели после политравмы. ЗЧМТ, гемоторакс, центральный вывих бедра
Two weeks after polytrauma. A closed head injury, hemothorax, central luxation of the femur

Результат через четыре года
Follow-up in four years

Then known in a narrow circle by the code name "Triangulette," the apparatus was sometimes applied after the open reduction of bone fragments. Even when the problem could not be completely eliminated with the help of our device, the six-week pressure relief on the hip always had a favorable effect on the course of post-traumatic changes.

Currently, most hospitals do not follow the rule according to which six-week traction should be used after

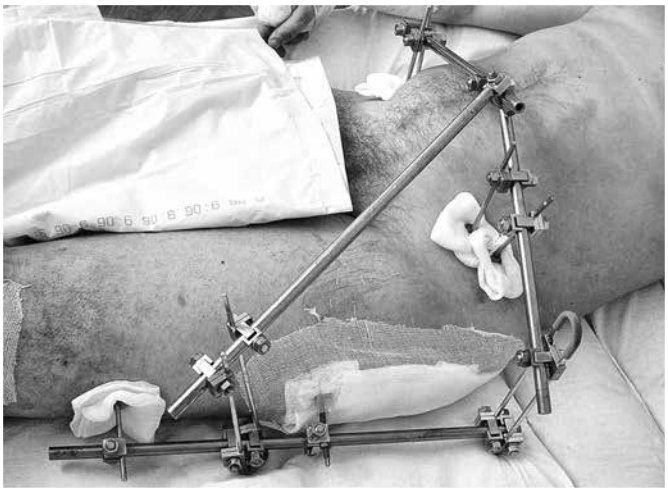

Соединение балок при помощи стержней
Connecting the tubes with nails

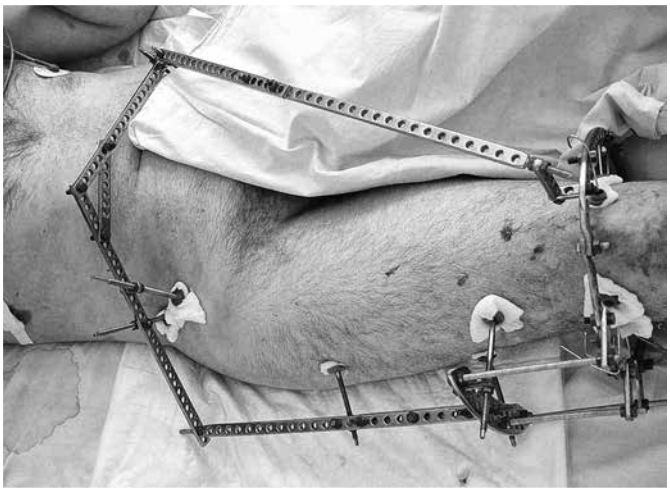

«Триангулярка» из аппарата Илизарова
The "triangulette" from the Ilizarov apparatus

этому минимизировалось развитие посттравматического деформирующего артроза.

Со временем мы начали применять аппарат при все более тяжелых повреждениях костей таза, и ни разу не были разочарованы. Центральный вывих бедра в некоторых случаях удавалось устранить даже при серьезных разрушениях околосуставных костных фрагментов. Одновременно устранялись и сопутствующие повреждения в виде разрыва лонного сочленения. Это происходило попутно и не требовало хирургического вмешательства.

Иногда аппарат, известный тогда в узком кругу под кодовым названием «триангулярка», накладывался и после открытого сопоставления костных фрагментов. Даже когда проблему нельзя было устранить только с помощью аппарата, разгрузка тазобедренного сустава в течение полутора месяцев всегда благоприятно влияла на посттравматические изменения.

Правило, согласно которому после простого вывиха бедра следует накладывать вытяжение на шесть недель, в настоящее время в большинстве клиник не выполняется. Крайние неудобства, связанные с длительным пребыванием больного на скелетном вытяжении, да и вообще в стационаре, а также мнение о том, что хирургическое лечение может заменить собой все виды консервативного, привело к тому, что после устранения вывиха бедра больному вместо

a simple luxation of the femur. The utter inconvenience associated with patients' prolonged stay in traction, and, let alone in the hospital, on top of the common belief that surgical treatment can replace all kinds of conservative procedures, resulted in the fact that after reduction of luxation of the femur, patients are advised to relieve pressure with the help of either crutches or a cane instead of getting proper care. In my opinion, this exacerbates the development of pathological changes after this kind of injury.

The triangle system is by no means inferior to traction. I'd rather say it surpasses the efficacy of the latter in many ways. By using the system, we are able to sustain a diastasis of five to six millimeters between the femoral head and acetabulum, which is enough to unload the joint. Most importantly this is done immediately and for the entire necessary time period. The same is true for the postoperative management of patients. To my mind, prolonged unloading should be administered even in the case of perfect open reduction of acetabular fractures.

We attach special importance to this apparatus in multiple trauma. For example, when no surgery can be performed on the pelvis as a result of the severity of the patient's condition, and a state of shock requires the immediate stabilization of bone fragments. Actually, it takes only 40 minutes to attach the apparatus, reducing the shock severity of the pelvic fracture site. This often proves to be the ultimate method for treating such injuries.

Sure enough, we may often have to change the method of osteosynthesis and fixation, but this happens against the backdrop of the stabilization of the patient's condition after severe traumatic brain injury or thoracoabdominal trauma when the traumatologist is free to choose the time and method of surgical repair of the damage. I believe this

полноценного ухода предлагается разгрузка в виде костылей или трости. На мой взгляд, это усугубляет развитие патологических изменений после такого рода повреждений.

Триангулярная система ничем не уступает вытяжению, даже наоборот: с ее помощью мы можем создать стабильный диастаз между головкой бедра и суставной впадиной в пять-шесть миллиметров, чего вполне достаточно для полной разгрузки сустава, и главное – сразу и стабильно на весь необходимый срок. То же касается и послеоперационного ведения пациентов. В длительной разгрузке нуждается даже вертлужная впадина идеально собранная открыто хирургически.

Особое значение мы придаем этому аппарату при политравме, например, когда ввиду тяжести состояния пациента на тазу нельзя проводить никаких операций, а шоковое состояние требует срочной стабилизации отломков. Дело в том, что наложение аппарата занимает около 40 минут и позволяет снизить шокогенность зоны перелома костей таза, а зачастую является и окончательным методом лечения таких повреждений.

Конечно, нередко требуется смена метода остеосинтеза и фиксации, но это происходит уже на фоне нормализации состояния больного после тяжелой черепно-мозговой или торакоабдоминальной травмы, когда травматолог свободен в выборе времени и метода проведения хирургической коррекции повреждений. Думаю, поэтому «триангулярка» пользуется особой популярностью в отделении политравмы Киевской больницы № 17, где подобные пациенты не редкость.

В этом отделении накоплен огромный опыт лечения пациентов с сочетанной травмой и здесь же были разработаны модификации «триангулярки», в которых уже не задействовался аппарат Гофмана. Вместо него использовались стержневые аппараты отечественного производства – похожие, но не идентичные. С ними возникли некоторые сложности.

accounts for the “Triangulette’s” particular popularity in the multiple trauma department of Kyiv Hospital # 17, where such patients are not uncommon.

This department has extensive experience in treating patients with polytrauma. This is where modifications of our “Triangulette” were developed without using the Hoffmann Apparatus. Similar, but not identical rod apparati made by domestic manufacturers were used instead, which would sometimes cause certain difficulties. The main predicament was associated with the absence of units to connect the tubes. Therefore, they had to be connected by means of a pair of nails (the tubes were bridged using two nails according to the “tube-nail-tube” scheme). Nevertheless, adequate apparati were assembled as a result. Sometimes, items from an Ilizarov frame were applied (perforated axial rods, which are also suitable for such a structure).

Generally speaking, it isn’t important of what the apparatus is made. The way it is assembled really matters. The main thing is to stick to the basic design – a triangular base along with an adjust-

Рентгенологически смещение отломков не кажется значительным
Radiographically, the displacement of the fragments does not seem significant

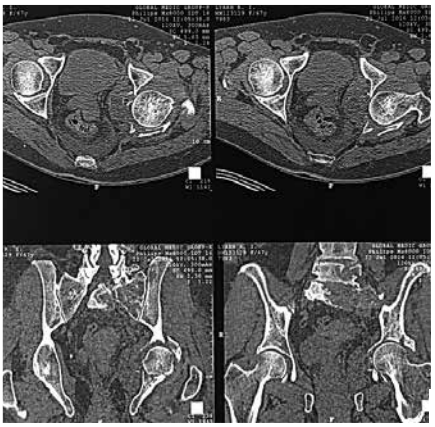

КТ выявляет истинную картину разрушений
A CT scan reveals the true picture of degradation

Достигнуть такого результата на обычном вытяжении невозможно
Conventional traction does not allow for the achievement of such a result

Особенно мешало отсутствие узлов соединения балок между собой, и компоновать их приходилось через пары стержней (то есть балка соединяется с балкой посредством двух стержней, по системе «балка-стержень-балка»). Но, несмотря на это, в результате получались полноценные аппараты. Иногда использовались детали аппарата Илизарова – дырчатые продольные балки, которые тоже годятся для подобной конструкции.

Время наложения аппарата – 25 мин
Application time of the device – 25 minutes

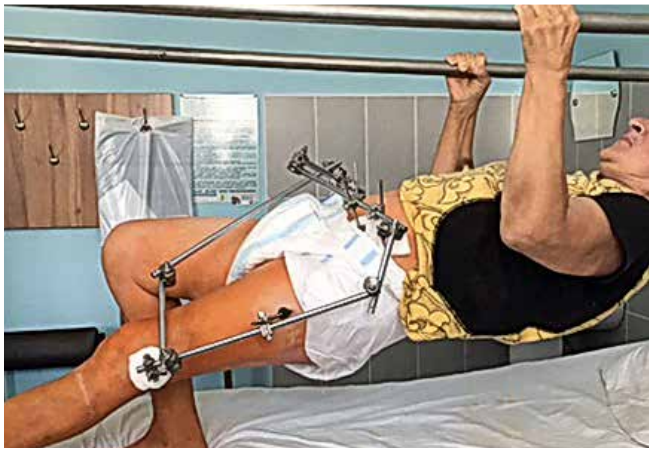

Функция на следующий день
Function on the next day

В общем, не важно, из чего аппарат сделан, важно то, как он собран. Главное, придерживаться основ конструкции – треугольная опора плюс подвижный дистракционный узел. Поперечная балка, как правило, состоит из двух частей, собираемых под углом с вершиной кпереди и книзу, что позволяет пациенту сидеть, а полостным хирургам, при необходимости, – проводить оперативное вмешательство на брюшной полости, не создавая для них никаких трудностей.

Отделение политравмы развило теорию «триангулярки» до создания так называемой «Эйфелевой башни». Это удлиненный вариант конструкции, который на самом деле напоминает произведение Гюстава Эйфеля, только вверх ногами. Он используется, когда повреждения со стороны перелома костей таза распространяются на кости нижней конечности, вплоть до стопы. Узлы, соединяющие балки, доводятся до любого места повреждения, которое нуждается в стабилизации. Аппарат можно накладывать, начиная с костей таза, с промежуточной фиксацией в надмыщелковой области бедра (с возможной коррекцией перелома в этой области), затем с помощью дистракционной системы – на голень и стопу.

able distraction unit. The transverse tube usually consists of two parts, assembled at an angle with the vertex pointed forward and downward, allowing the patient to sit, and, if necessary, permitting abdominal surgeons to carry out operative intervention without difficulty.

"Triangulette" theory has evolved into the so-called "Eiffel Tower," which was created at the multiple trauma department. This is an extended version of our design, which in fact looks like an upside down model of Gustave Eiffel's Paris landmark. It is used when the damage spreads from the pelvic fracture site down the lower limb bones and into the foot. The units connecting the tubes are moved to any site of injury that has to be stabilized. The apparatus can be attached starting from the pelvic bones, with intermediate fixation in the supracondylar region of the femur (with a possible correction of fracture in this area), then by means of the distraction system – to the shin and foot.

A very important feature of the apparatus is the capacity to mobilize a patient with severe pelvic trauma and lower extremity injury. We have repeatedly observed how after a serious displaced acetabular fracture combined with rupture of the symphysis pubis and other injuries, but without multiple trauma, a patient would not only be able to turn in bed the next day after the apparatus was applied, but also try to get up and take a few steps with the uninjured leg using crutches. Moreover, he or she would be discharged from the hospital in two or three days. Thanks to the mechanism completely relieving pressure on the joint, the patient was able to move around right after the apparatus had been attached and didn't require prolonged nursing care, unlike patients using skeletal traction.

Очень важной особенностью аппарата является мобилизация пациента при тяжелой травме костей таза и нижних конечностей. Неоднократно мы наблюдали, как пациент после тяжелой травмы вертлужной впадины со значительным смещением, с разрывом лонного сочленения и другими повреждениями, но без политравмы, на следующий день после наложения аппарата уже не только поворачивался в постели, но даже вставал и пробовал сделать несколько шагов с костылями, с опорой на неповрежденную ногу. А через два-три дня выписывался. Благодаря механике, полностью разгружающей сустав, он был мобилен сразу после установки аппарата и не требовал тщательного ухода на протяжении длительного времени, в отличие от пациентов, находящихся на скелетном вытяжении.

Бескровность наложения аппарата позволяет применять его при любом состоянии гомеостаза и хотя бы минимальной возможности проведения общей или спинальной анестезии. То есть мы не должны дожидаться нормализации уровня гемоглобина, белкового и электролитного баланса.

Другие важные достоинства аппарата: доступность комплектации и наложения, что позволяет использовать «триангулярку» в обычных районных больницах, и легкость транспортировки пациента при необходимости оказания высококвалифицированной помощи в специализированной клинике. Ведь именно стабильность отломков во время транспортировки служит профилактикой болевого шока и часто играет решающую роль в дальнейшем выздоровлении.

Накладывается аппарат при помощи различных приспособлений, начиная от воротка, которым стержни вручную вводятся в тазовые кости, и заканчивая электросиловым инструментарием, который позволяет ввести стержень в нужном направлении за несколько секунд. Здесь важно обратить внимание на конструкцию стержней. Мы считаем оптимальной конусную резьбу с перьевидной заточкой. Эти стержни можно вводить даже в диафиз без предварительного рассверливания кости и стабилизировать при расшатывании в процессе эксплуатации простым поворотом по часовой стрелке.

Обработка аппарата антисептиками после соответствующего обучения доступна самому пациенту или членам его семьи. Лучше других показала себя обработка стержневого отверстия антисептиками с последующей присыпкой «Банеоцином». Наличие резьбы стержня на уровне кожи считаем положительным фактором, предотвращающим «ерзание» последней по металлу, что уменьшает риск инфицирования. Количество воспалительных осложнений у наблюдаемых нами больных было мизерным, они легко купировались удалением проблемного стержня, иногда без введения замены, если парный был стабилен.

The bloodless application of the apparatus allows it to be used under any homeostatic conditions, provided there is the minimum possibility of administering general or spinal anesthesia. That is, we don't have to wait for the normalization of hemoglobin, protein and electrolyte levels.

Other important benefits of the apparatus include the availability of the parts for assembling the device, which allows the "Triangulette" to be used at district general hospitals, and – the ease of patient transportation to a specialized clinic when highly skilled medical care is required. After all, the stability of bone fragments during transportation prevents traumatic shock, and often plays a crucial role in further recovery.

The apparatus is applied with the help of different devices varying from the capstan, which is used to manually insert nails into the pelvic bones, to electrical power tools allowing for the placement of the nail in the proper direction within a matter of seconds. The design of the nails is really important. We consider a tapered thread with a feathered edge to be the optimum choice. These nails can be inserted even into the diaphysis without prior drilling into the bone, and tightened when they loosen over time by a simple clockwise rotation.

Sterilizing of the apparatus can be easily done either by patients or by their family members after appropriate training. Treating the nail holes with antiseptics followed by Baneotsin powder (a combination of Bacitracin and Neomycin) has proven to be most effective. The location of the thread at skin level is considered a plus, prevent-

Проверка стабильности креплений и узлов аппарата проводится пациентами в большинстве случаев также самостоятельно. Наблюдение ортопеда-травматолога за состоянием аппарата при амбулаторном лечении пациента, безусловно, необходимо, но сам пациент при этом волен вести относительно полноценный образ жизни. Многие пациенты отмечали даже определенные возможности интимного общения в аппарате.

Нередко нам приходилось проводить хирургическое лечение переломов таза после удаления аппарата. Тем не менее, оно проводилось при компенсации общего состояния и гораздо более выгодном положении отломков, чем было у пациента при тяжелой сочетанной травме изначально.

Реабилитация больных, которых лечили при помощи аппарата, также проходит намного быстрее, чем после лечения скелетным вытяжением, и не требует длительного пребывания в стационаре. Эти пациенты уже могут хорошо ходить, у них нормальное кровообращение конечностей и им не требуется длительный курс физиотерапевтического лечения, массажей и санаторно-курортного лечения. Правда, последнее редко кому противопоказано, особенно при наличии процедур, нормализующих кровообращение органов малого таза.

Если же пациенту требуется постельный режим по общему состоянию, уход за ним в аппарате значительно проще, чем при наложении системы скелетного вытяжения. Такого больного можно поворачивать и даже приподнимать, прикладывая усилие к самому аппарату. В этом случае он играет роль «ручки чемодана», за которую пациента можно поднять над постелью для медицинских или гигиенических процедур, если он, конечно, не страдает избыточным весом. Пациенты это легко переносят, по крайней мере, гораздо лучше, чем при скелетном вытяжении.

Ну и напоследок. Стоимость шести стержней (это единственное в аппарате, что используется одноразово) несопоставимо меньше стоимости любой погружной конструкции и медикаментозного сопровожде-

ing the skin from “wiggling” up and down the nail, which reduces the risk of infection. The number of inflammatory complications in the patients we have observed has been rare; and they were reduced easily by removing the nail causing the problem, sometimes without even being replaced by another one if the twin nail remained stable.

In most cases patients are able to check the stability of the apparatus without any assistance. Although an orthopedic traumatologist’s observation of outpatients with the apparatus is a necessity, the patients themselves are free to maintain a relatively full lifestyle. Many patients were even able to have intimate relations with the apparatus attached.

We often had to surgically treat pelvic fractures after removal of the apparatus. It was performed when the patient’s general condition had normalized, and the position of bone fragments had become much more favorable than it initially used to be immediately after severe concomitant trauma.

The rehabilitation of patients treated with the help of the apparatus takes significantly less time than after skeletal traction and does not require a long-term hospital stay. Such patients are already able to walk well, have normal blood flow in limbs, and do not need a long course of physical therapy, massage, or health spa treatment. Hardly anyone has contraindications for the latter, especially with the presence of procedures normalizing pelvic blood flow.

However, in cases when bed rest is required as a result of the general clinical condition of patients with the apparatus, it is much easier to take care of them than those who undergo skeletal traction. Such a patient can even be turned and raised a little by applying some force to the apparatus. In this case, it functions as a kind of “suitcase handle” one may hold to raise the patient above the bed for medical or hygienic procedures, provided he or she is not overweight. Patients can easily tolerate this, at least much better than while in skeletal traction.

Finally, the cost of six nails (the only disposable items used in the apparatus) is incomparably lower than the cost of any method of internal fixation and medication used in open osteosynthesis. However, in developed countries, the apparati are also disposable, but that is a completely different story...

To sum up. The advantages of the apparatus are: its low level of traumatic effect; ample possibilities for alignment and fixation of pelvic bone fragments as well as those of other bones in the lower extremities; the simplicity of reproducing it, various options for assembling it, no risk of damage to the large blood vessels and nerve trunks; the possibility of rapid transformation and change of the method of treatment; accessibility and efficiency.

ния при открытом остеосинтезе. Правда, в развитых странах и аппараты одноразовые, но это уже совсем другая история...

Резюмируя все вышесказанное, можно сделать следующий вывод: преимущества аппарата заключаются в его малой травматичности, широких возможностях сопоставления и фиксации отломков таза и других костей нижней конечности, его легкой повторяемости и многообразии вариантов комплектации, отсутствии риска повреждения магистральных сосудов и нервных стволов, возможности быстрой трансформации и смены методов лечения, доступности и экономичности.

УКРАЇНА UKRAINE

ПАТЕНТ

НА КОРИСНУ МОДЕЛЬ

№ 48568

ПРИСТРІЙ ДЛЯ ХІРУРГІЧНОГО ЛІКУВАННЯ ВНУТРІШНЬОСУГЛОБОВИХ ТА МНОЖИННИХ ПЕРЕЛОМІВ ВЕРТЛЮГОВОЇ ЗАПАДИНИ

Видано відповідно до Закону України "Про охорону прав на винаходи і корисні моделі".

Зареєстровано в Державному реєстрі патентів України на корисні моделі 25.03.2010.

Голова Державного департаменту інтелектуальної власності М.В. Паладій

ГЛАВА 2 / CHAPTER 2

ЗАДНИЙ ДОСТУП К ТАЗОБЕДРЕННОМУ СУСТАВУ

HIP POSTERIOR APPROACH

E PLURIBUS UNUM

ИЗ МНОГИХ ОДИН / OUT OF MANY ONE

Мой первый учитель эндопротезирования, профессор Йельского университета Кристапс Кегги
My first teacher of THA Dr. Kristaps Keggi, Professor of the Yale School of Medicine

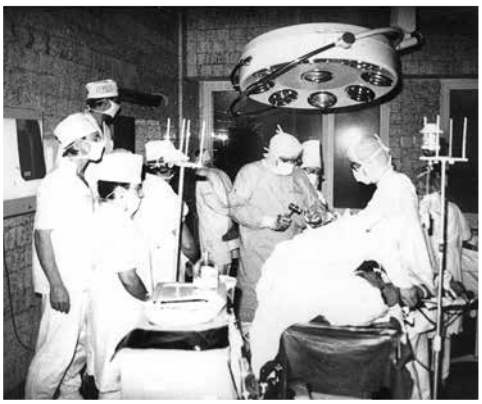

Доктор Кегги провел первую операцию эндопротезирования в нашей клинике
Dr. Keggi conducted the first THA in our hospital

Выбор эндопротеза
Choosing an implant

Операцию по эндопротезированию тазобедренного сустава в ее современном виде мы впервые наблюдали, когда в 1989 году к нам в клинику с визитом прибыл преподаватель Йельского университета доктор Кристапс Кегги. Тогда он использовал передний доступ (насколько мне известно, доктор Кегги предпочитает его и по сей день). Это доступ к суставу кнутри от портняжной мышцы: разрез проходит прямо в проекции тазобедренного сустава вблизи сосудисто-нервного пучка.

Вручение сертификата после курса обучения в клинике г. Уотербери, декабрь 1991 г.
The awarding of certificates on completion of the training course at Waterbury Hospital, December 1991

Данный метод, безусловно, эффективен, но для нас тогдашних был слишком смелым. Даже после двухмесячного обучения в клинике города Уотербери, где проходят стажировку резиденты Йельского университета, мы не были готовы использовать его как основной, и стали практиковать переднелатеральный доступ, менее опасный, но (тогда и в нашем исполнении) более травматичный.

Постоянно посещая различные клиники Европы и Соединенных Штатов, мы накопили достаточное количество опыта и инструментов (в то время это был уникальный инструментарий). Одновременно мы отточили мастерство в переднелатеральном доступе, который считали одним из лучших. Во-первых, когда пациент лежит на спине, очень легко определить соотношение длины ног. Во-вторых, с помощью двух больших ретракторов, которые достаются второму ассистенту, можно обеспечить хороший обзор – такой прием шутливо назывался у нас «Харлей-Дэвидсон», поскольку напоминал посадку за рулем знаменитого мотоцикла. Заднюю

We first observed THA in its current form in 1989, when Dr.Kristaps Keggi, professor of the Yale School of Medicine visited our hospital. At that time he used the anterior approach (as far as I know, Dr. Keggi still prefers it). This is an access to the joint inward from the sartorius: the incision runs directly alongside the hip near the neurovascular bundle.

This method was certainly effective, but too daring for us. Even after two months of training in Waterbury Hospital, the place of residency for Yale University, we were not ready to use it as a primary method and started practicing the anterolateral approach, which was less dangerous, but (then even in our execution of it) more traumatic.

While constantly observing at various hospitals in Europe and the United States, we gained enough experience and proper instrumentation (at that time it was a unique toolkit). Meanwhile, we were honing our skills in the anterolateral approach and considered it one of the best methods. Firstly, when a patient is lying on his/her back, it is very easy to measure leg length.

полусферу открывал специальный ретрактор – двурогая «кобра», нередко с подвешенным грузом. В общем, доступ к тазобедренному суставу был неплохим и мог сойти за оптимальный. Но вскоре состоялась поездка в Швецию, после которой мое представление о хирургии тазобедренного сустава полностью изменилось.

В 2003 году мне удалось побывать с двухнедельным визитом в клинике небольшого городка Энгельхольм и под руководством великолепного врача Герберта Франзена – эксперта по эндопротезированию (звание «эксперта» в Швеции является высшим для хирурга) – освоить метод заднего доступа к тазобедренному суставу.

Доступ длиной 15–20 см обеспечивал крайне удобный обзор и понимание анатомии, поэтому сразу мне понравился. Кроме того, требовалось гораздо меньшее количество инструментария и только один ассистент, а при необходимости операция проводилась вообще без ассистента, при помощи опытной медицинской сестры.

Поскольку в Европе, особенно в Швеции, очень высока продолжительность жизни, основная группа, которую там оперируют ортопеды, – это пожилые люди: от 80 до ..., а нередко и более 90 лет, с дряблой мышечной тканью и умеренно развитой жировой клетчаткой, что удобно для хирургии.

Единственный случай, когда мне, украинскому хирургу, было позволено провести самостоятельную операцию за рубежом, произошел в Швеции[1]. Доктор Франзен после нескольких десятков совместных операций предложил мне попробовать оперировать самостоятельно, с ним в качестве ассистента (очевидно нарушая официальные правила). Все прошло успешно, и мой учитель сказал: «Вперед, ты можешь делать это сам!». После двух недель в Энгельхольме я понял, насколько мои знания были однобоки, и принялся совершенствоваться в этом направлении более упорно и тщательно.

[1] Когда некоторые хирурги с упоением рассказывают о том, как они часто и много оперируют за рубежом, да еще их приглашают на самые сложные случаи, я просто улыбаюсь.

Secondly, by using two large retractors controlled by the second assistant, one can have a good visualization of the surgical site. We jokingly called this technique the "Harley Davidson," because the doctor who performs it resembles a rider behind the wheel of the famous motorcycle. The posterior hemisphere would be opened with a special double-ended Cobra retractor, often with a suspended load. In general, access to the hip joint was decent and could pass for optimum. But then there was a trip to Sweden, which radically changed my understanding of THA.

In 2003 I conducted a two-week visit to a hospital in the small town of Angelholm, where I mastered the posterior approach to the hip joint under the guidance of an outstanding surgeon, Dr. Herbert Franzen, an expert in arthroplasty (the title of "expert" is the highest for a surgeon in Sweden).

С Гербертом Франзеном на съезде Королевского общества ортопедов Швеции, 2003 год
With Herbert Franzen at the Convention of the Royal Society of Orthopedic Surgeons in Sweden, 2003

И в операционной клиники г. Энгельхольм
And in the operating room of the Ängelholm hospital

An incision of 15-20 cm in length provided the best possible visualization and understanding of the anatomy, which immediately and definitely appealed to me. Moreover, the application of this method required fewer tools, only one assistant, and if necessary, the operation could be conducted without any assistant, with just the help of an experienced nurse.

Since life expectancy is very high in Europe, particularly in Sweden, the main age group operated on by orthopedic surgeons there consists of seniors, usually those over 80 and often those over 90 with flabby muscle tissue and moderately developed fatty tissue, which makes it easy for surgery.

The only time when I, as a Ukrainian surgeon, was allowed to conduct an independent operation abroad occurred in Sweden[1]. After a few dozen joint operations, Dr. Franzen suggested that I try to perform a surgery in-

[1] When some surgeons enthusiastically tell stories about how much and how often they operate abroad, and are invited to deal with the most difficult cases, I just smile.

Период увлечения малыми доступами
A time when we favored small incisions

Через доступ 5 см трудно обработать впадину
It is difficult to prepare the acetabulum through a 5 cm incision

Ножку установить легче
A stem is inserted more easily

При очень маленьком доступе травмируются края кожи
The edges of skin are injured if the incision is too small

Конечно же, вернувшись в Украину, я начал использовать задний доступ, а через год снова поехал в клинику Энгельхольма и уточнил некоторые позиции, освоив данный метод в деталях.

Со временем появилось чувство, что доступ слишком большой и нет необходимости в тех 15–20 см, которые являлись тогда типичными для европейских клиник. Изменить подход нам помог обучающий курс Митчелла Шейнкопа, профессора Чикагского ортопедического института, одного из ведущих американских специалистов по так называемым малоинвазивным доступам. Конференция состоялась в июне 2004 года в Москве. Лекции и семинары касались уменьшения размеров доступов до невообразимо, как нам тогда казалось, маленьких. Идеи курса совпали с нашими догадками, и по возвращении мы перешли на разрезы в 6–8 см.

Кстати, о термине «малоинвазивный доступ». Малый разрез кожи – это еще не все. В данное понятие включается минимизация пересечения мышц или только их расслоение. Важно сохранение или восстановление связок, капсулы, сбережение костной ткани. Только совокупность щадящего и сберегающего отношения к тканям может называться «малоинвазивным доступом».

Добиться полноценной обработки впадины и бедра, уверенно установить компоненты эндопротеза под нужными углами, через небольшой доступ, помогают специальные инструменты. Изогнутые держатели шарошек и установщики впадин требуют гораздо меньше пространства, чем прямые. Для бедра эти инструменты не настолько важны,

dependently, with him assisting me (apparently breaking the official rules). All went well, and the doctor said, “Go ahead, you can do it yourself!” After two weeks in Angelholm I realized how one-sided my knowledge was and took to improving my skills in this area with more persistence and rigor.

Sure enough, I started using the posterior approach right after I returned to Ukraine. After a year I revisited the hospital in Angelholm to clarify certain issues and mastered this method in detail.

We gradually came to the realization that there was no need for a 15-20 cm incision, which was then common practice in European hospitals. A training course delivered by Dr. Mitchell B. Sheinkop, MD, a board-certified orthopedic surgeon, director for the joint replacement program at the Neurologic & Orthopedic Institute of Chicago, and one of the leading American experts specializing in so-called minimally invasive methods helped us change our approach. The conference took place in Moscow in June 2004. Lectures and seminars dealt with reduction of the incision to an incredibly (as it seemed to us) short length. The ideas of the course coincided with our suppositions, and, upon our return to Ukraine, we switched to incisions of 6-8 cm in length.

Speaking of the term “minimally invasive surgery,” it is not just about a small skin incision. This concept also includes the absence of or minimization of muscle transection, presupposing just their dissection. It is important to preserve or restore the ligaments, the capsule, as well as to save the bone tissue. Nothing but a combination of a cautious and preserving approach to tissues may be called “minimally invasive”.

Special instruments help to adequately prepare the acetabulum and the hip, and to position prosthetic components precisely at the correct angle through small incisions. The curved holders of acetabulum reamers and cup positioners require much less space than straight ones.

хоть и удобнее. А вот сами малоинвазивные шарошки в виде дважды усеченной полусферы мне не нравятся. При вращении они вибрируют, что вносит погрешности в процесс обработки впадины.

Однажды нам даже удалось снять короткий фильм об операции с разрезом кожи в 5,5 см. Пациент был в возрасте за 70 лет, с не очень развитой мышечной системой и почти без подкожной жировой клетчатки. Про таких говорят: худой как велосипед. Головка бедра у него была необычно большого размера, ее «роды прошли путем плодоразрушения», через микроразрез ее удалось извлечь, только распилив на четыре части. Однако в целом операция была успешной, и пациента выписали с небольшим, немного длиннее спичечного коробка, кожным разрезом.

Мы были воодушевлены данной техникой и применяли ее почти во всех случаях на протяжении года. Почти – потому что у пациентов с ожирением этот метод не позволял дать полный доступ к тазобедренному суставу, и приходилось делать разрезы побольше. Спустя год возникли некоторые трудности. К тому времени в нашей клинике начали практиковать молодые хирурги, а метод малоинвазивного доступа требовал достаточного опыта.

В результате я решил, что при выигрыше в пару сантиметров не столь существенно сокращается время операции и кровопотеря, а мягкие ткани, особенно кожи, травмировались даже больше. Поэтому мы плавно отступили, но уже не к 20, а к 10–12 см. Так мы определили оптимальный, на мой взгляд, размер кожного разреза при доступе к тазобедренному суставу для его эндопротезирования. Так же открываемся и для синтеза костей таза при переломе заднего края вертлужной впадины.

Справедливости ради могу сказать, что если попадается уж очень симпатичная «ягодка» (а, к сожалению, приходится

Though more convenient, these tools are not so important for the hip. Minimally invasive reamers themselves, in the form of a double truncated hemisphere, aren't my favorites. They vibrate during rotation, leading to precision errors while preparing the acetabulum.

Once we even managed to make a short film about a surgery with a skin incision of five-and-a-half centimeters in length. The patient was over 70, with a not very developed muscular system and almost no subcutaneous body fat. Such people are said to be "as thin as a rail." His femoral head was unusually large and "the delivery was performed through fetal breakdown": after sawing it into four parts, we were able to extract the femoral head through the microincision. Overall, the operation was successful, and the patient was discharged from the hospital with a small, slightly longer than a matchbox, skin incision.

We were inspired by this technique, and used it in almost all cases during the following year. Almost – because while operating on

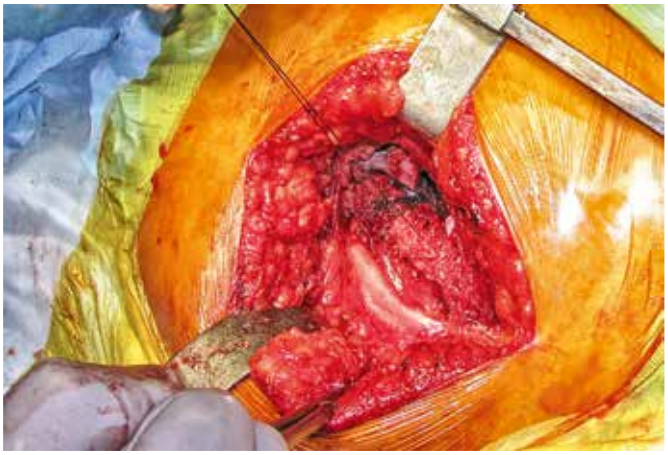

Из заднего доступа легко проводить ревизию седалищного нерва. Отсеченные задние ротаторы на фиксирующих нитях мягко отводят нерв кзади и защищают его
Sciatic nerve revision is easily performed through a posterior approach. The dissected posterior hip rotators fixated with sutures easily retract the nerve and protect it

МОС заднего края суставной впадины
Metal osteosynthesis of the posterior rim of the acetabulum

Рука не поднялась испортить это произведение искусства
I could not bring myself to spoil this piece of art

Наш рубец вдоль крыла
Our scar along the wing

оперировать и молодых пациенток), рука со скальпелем сама останавливается на 6–7 см. И с этим ничего не поделать...

Отдельный разговор о татуировках. Однажды к нам обратилась молодая девушка, которая, несмотря на врожденный вывих бедра и многочисленные вмешательства (шесть операций с двух до шестнадцати лет), работала фотомоделью. Для маскировки «пересеченной местности», а каждый хирург использовал свой доступ, пациентка нанесла тату в виде летящего дракона. Надо отдать должное мастеру тату – он использовал шрамы (или, как они говорят, – «скары») для создания образа симпатичного чудовища. В связи с развитием стойкого болевого синдрома пациентка решилась на эндопротезирование. Однако требование «не изуродовать дракона» было непреложным. После длительных прикидок мы использовали для доступа линию крыла. Эффект превзошел все ожидания. Наш «скар» еще более подчеркнул стремительность полета, да и к тому же боли прошли.

Позже из Италии мы привезли метод применения стержней для открытия краев раны; из Франции – щадящее отношение к капсуле и поперечной связке; из Германии – правило об экзостозах – удаляются те из них, которые выступают над краем чаши более чем на 1,5 см. Теперь наш «скандинавский» доступ обогатился приемами различных хирургов из клиник Европы и Соединенных Штатов и прошел все мыслимые испытания на практике. При этом он постоянно совершенствуется за счет мелочей[2].

[2] «Мелочи не играют решающей роли. Они решают все» - Харви Маккей, известный американский бизнесмен.

obese patients, this method did not provide full access to the hip joint, and we had to make longer incisions. A year later, we faced certain difficulties. By this time young surgeons had started practicing in our hospital, and minimally invasive methods required sufficient experience.

As a result, I decided that the benefit of incisions smaller than a few centimeters did not significantly reduce operation time and blood loss. On top of that, soft tissues, and skin in particular, were damaged even more, which made us gradually turn away from this technique. However, we did not return to incisions of 20 centimeters, but rather to 10-12. Thus we determined the optimum, in my opinion, length of the skin incision to achieve access to the hip in THA. The same incision is made for pelvic synthesis in the case of posterior rim acetabular fracture.

When operating on young patients, the hand with a scalpel stops at 6-7 centimeters. And there's nothing you can do about it...

Tattoos are another story. Once we were approached by a young girl who was a photo model despite a congenital luxation of the hip and numerous interventions (six surgeries from the age of two to sixteen). Since each surgeon used a different point of access, the patient had a tattoo of a flying dragon made to disguise the "crisscrossed locality". We should pay tribute to the master – he used the scars (which go by the same transliterated name in Russian tattoo slang – "skary") to create the image of a cute monster.

In connection with the development of persistent pain syndrome, the patient decided to undergo

Положение на столе при заднем доступе
Position on the table in a posterior approach

Хорошо, когда контуры большого вертела можно определить пальпаторно
It is good when the contours of the greater trochanter can be palpated

У пациентов без ожирения длина раны не превышает 10 см
The length of the incision in patients who are not obese does not exceed 10 cm

А с ожирением 10 см – это глубина раны
In obese patients 10 cm is the depth of the incision

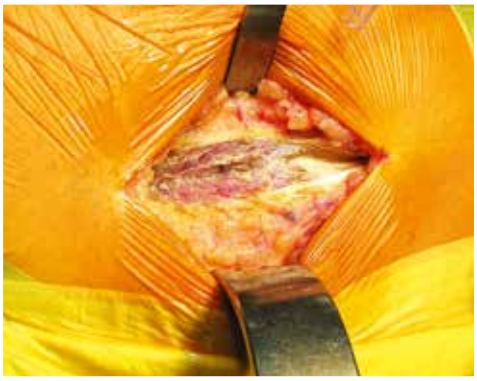

Рассечена широкая фасция бедра
Bisected fascia lata

Сестра ротирует бедро внутрь и укладывает стопу на столик, устанавливается рамка Чанли
The nurse rotates the hip inward and places the foot on the table.
The Charnley frame is applied

Ниже я приведу некоторые особенности этого доступа. Разрез делается параллельно оси бедра. Слегка отклоняющийся назад в верхней части он пролегает по средней линии, пересекающей верхушку вертела, причем доступ должен оказаться наполовину ниже верхушки, наполовину выше. Далее следует обычное рассечение жировой клетчатки, широкой фасции бедра. Листки фасции разводятся кпереди и кзади с помощью рамки ретрактора Charnley. Он заменяет собой «полтора ассистента», то есть три руки, которые могли бы открывать рану. Согнутая в колене нога ротируется внутрь (обычно это делает операционная сестра), стопа при этом укладывается на край инструментального столика.

После этого жировая клетчатка, которая находится в пространстве позади большого вертела, становится доступной и свободно отслаивается кзади. Мышцы, идущие от

arthroplasty. However, her indispensable requirement was not to disfigure the dragon. After a lengthy measuring process, we made an incision along the line of the dragon's wing. The result surpassed all expectations. Our "scar" even emphasized the impetuousness of flight. The pain subsided too, but that wasn't the main issue.

Later from Italy we imported a method of using pins for opening the edges of a wound. From France – an approach that salvages the capsule and transverse ligament. From Germany – the rule of exostosis – only those jutting out of the rim of the cup by more than 1.5 cm are to be removed. That way our "Scandinavian " approach was enriched by various methods borrowed from surgeons from different hospitals in Europe and the US. It also underwent every conceivable test in practice. Meanwhile, the approach is constantly being improved with "small things"[2].

Below I elucidate some of the features of this approach.

An incision is made parallel to the axis of the femur.

[2] "Small things do not play a decisive role. They are everything" – Harvey Mackay, a famous American businessman.

большого вертела, отводятся заведенным за шейку бедра ретрактором «кобра» кпереди. При операциях по поводу перелома заднего края вертлужной впадины уже на этом этапе доступа удается хорошо сопоставить и фиксировать отломки без отсечения мышц. Они нередко и так повреждены при вывихе бедра, без которого такие переломы не обходятся.

Если продолжать, то перед нами откроется так называемый hip-triceps. Он состоит из близнецовых мышц – верхней и нижней,

Slightly slanted backward at the top, it runs along the midline crossing the trochanter tip, with access halfway below it, halfway above. Then the usual transection of the adipose tissue and the fascia lata follows. The flaps of fascia are moved apart anteriorly and posteriorly using a Charnley Retractor Frame. It replaces “one-and-a-half assistants,” namely, three hands, which could open the incision. The leg bent at the knee is rotated inward (this is typically performed by a surgical nurse), meanwhile the foot is placed on the edge of the instrument table.

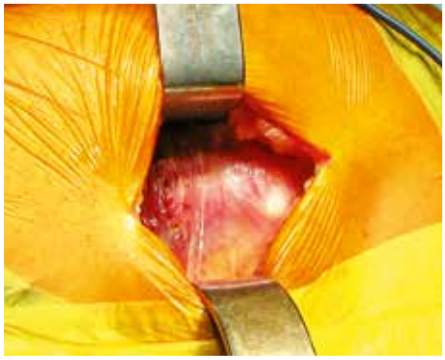

После внутренней ротации открывается клетчатка позади большого вертела
After inward rotation the adipose tissue behind the greater trochanter is exposed

Клетчатка рассечена и отслоена кзади
Adipose tissue is dissected and exfoliated backward

Пальпаторно определяется пространство над грушевидной мышцей
The space above the piriformis is detected by palpation

Для уменьшения травматизации мышц ретрактор заводим вместе с пальцем
To reduce muscle damage the retractor is inserted with the finger

Открыты задние ротаторы
Posterior rotators are exposed

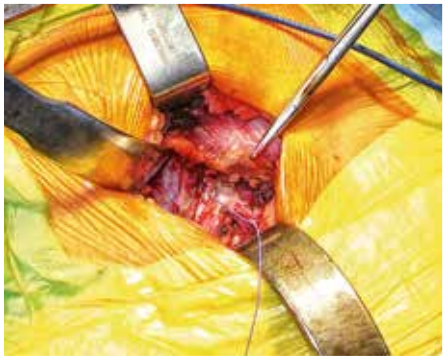

Они прошиты
They are sutured

...и отсечены. Видна капсула сустава
...and cut off. The hip capsule is visualized

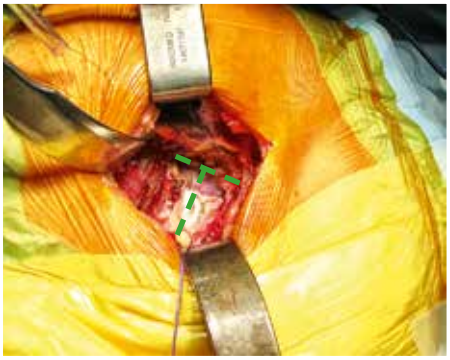

Капсула рассечена Т-образно
The capsule is cut in a T-shape incision

а также запирательной мышцы между ними. Все их необходимо прошить и отсечь как можно ближе к вертелу. Нить фиксируется в зажиме, и мышцы в натяжении отводятся кзади. Так мы получаем два преимущества. Во-первых, широкий обзор и подход к задней части капсулы тазобедренного сустава между квадратной и грушевидной мышцами, что позволяет манипулировать на данном участке сустава. При этом хорошо видно, что блокаду грушевидной мышцы внутримышечной иглой выполнить невозможно, хотя некоторым «талантливым» хирургам удается. Во-вторых, защиту седалищного нерва, который в этом месте проходит над указанными мышцами: мы как бы «мягко отодвигаем» и защищаем его от нежелательных ятрогенных повреждений.

После мобилизации этих мышц открывается доступ к капсуле тазобедренного сустава, которую мы Т-образно рассекаем с максимальным сохранением тканей. Можно также прошить эти лепестки и взять их на «держалки», а можно, при их хорошей выраженности, просто развести в стороны (данный прием я подсмотрел у моего близкого друга, великолепного хирурга из Франции Ивана Константиновича Соллогуба, с которым мы сотрудничаем уже много лет).

После этого производим вывих головки бедра из впадины, используя в качестве рычага голень при согнутом колене. Но делать это следует очень осторожно! И в нашей практике, и у наших коллег бывали случаи перелома бедренной кости при попытке вывиха

After that, the adipose tissue, located in the space behind the greater trochanter, becomes accessible and easily exfoliates posteriorly. Muscles extending from the greater trochanter are anteriorly retracted with a “Cobra” placed over the femoral neck. In surgeries for fractures of the posterior rim of the acetabulum, getting to this stage enables adequate bone fragment alignment and fixation without muscle excision. They are often damaged by femoral luxation, which usually accompanies such fractures.

If we proceed, we’ll get a good view of the so-called “hip-triceps” consisting of twin muscles: the upper and the lower, as well as the sphincter between them. They must be sutured and cut at one end as close to the trochanter as possible.

The suture is clamped and the stretched muscles are retracted. This has a double benefit. The first being a wide perspective and access to the back of the hip capsule between the quadrate muscle and the piriformis muscle, which allows for manipulation on this section of the joint. This method makes the impossibility of performing the blockage of the piriformis with an intramuscular needle obvious, although some “talented” surgeons claim to have done so. The second benefit consists of protecting the sciatic nerve, which runs above these muscles at this location, and we “move it gently aside” to save it from unwanted iatrogenic injuries.

After mobilization of these muscles, we acquire exposure to the hip capsule, which we incise in a T-shape with the maximum preservation of tissues. The corners of the capsular flap can be either tagged with sutures clamped at the end, or, if they are well pronounced, simply moved apart (I borrowed this method from a good friend of mine and a brilliant surgeon from France – Ivan Konstantinovich Sollogub, with whom I have been collaborating for many years).

Иван Соллогуб
Ivan Sollogub

В операционной Клиники Валь де Луар с Иваном Соллогубом и Святославом Дубинцом
In the operating room of the Val-de-Loire Clinic with Ivan Sollogub and Svyatoslav Dubinets

Со Святославом Дубинцом на конференции в Страсбурге
With Svyatoslav Dubinets at a conference in Strasburg

головки с рубцовой контрактурой. Если вы чувствуете, что вывих может произойти только при приложении значительного усилия, рекомендуем использовать специальные приспособления – так называемые «ложки»[3]. Используя длинный рычаг и воздействуя непосредственно на саму головку, они значительно облегчают данную процедуру. Начинающим хирургам рекомендую вообще всегда использовать «ложки» за столом. А при протрузии для вывиха головки иногда приходится даже «срубить» полсантиметра задне-верхнего края впадины.

[3] Визуально и функционально напоминающие ложки/рожки для обуви.

The femoral head is then dislocated with the leg bent at the knee and the shin serving as a lever. This procedure requires considerable care! Both in our practice and our colleagues' experience there have been instances of disruption of hip-bone integrity during an attempt to dislocate the femoral head with cicatricial contracture. If you

Вывих сустава
Dislocating the joint

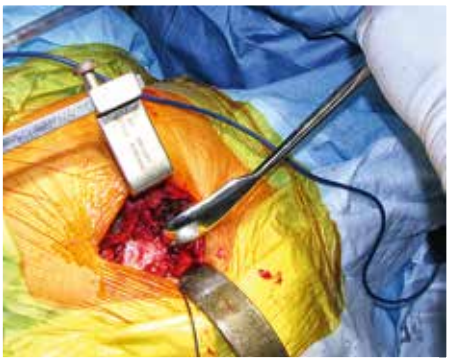

При трудностях вывиха лучше использовать ложку
It is better to use an elevating device when dislocation is difficult

Кобра заведена под шейку, стопа под мышкой ассистента
The Cobra retractor is inserted over the femoral neck, the foot is under the assistant's armpit

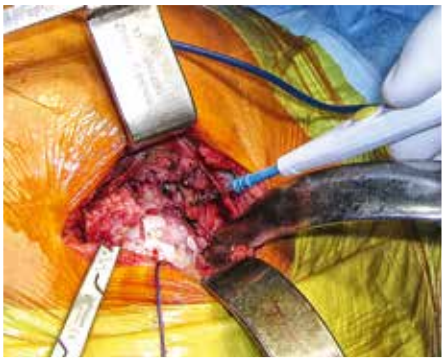

Удаление остатков капсулы, освобождение шейки
Removal of the remnants of the capsule, releasing of the neck

Намечена линия остеотомии
The line of osteotomy has been marked

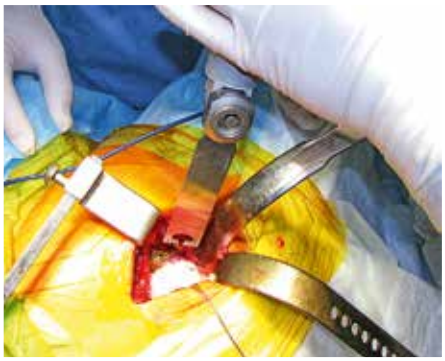

Пересечение шейки
Sawing of the femoral neck

Ложкой или долотом легко удалить отсеченную головку
The resected femoral head is easily removed with the help of the chisel and an elevating device

Типичное отслоение хряща при асептическом некрозе
Typically detached cartilage in aseptic necrosis

Кобра заведена за передний край ацетабулюм
The Cobra retractor is inserted over the anterior rim of the acetabulum

Стержни открывают впадину сзади и сверху
The pins open the acetabulum from behind and from above

Хороший обзор впадины
Good visualization of the acetabulum

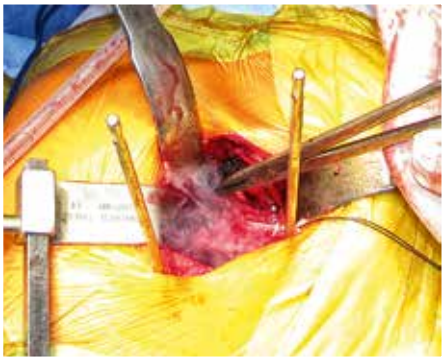

Гемостаз
Hemostasis

Отсечение суставной губы
Dissection of the acetabular labrum

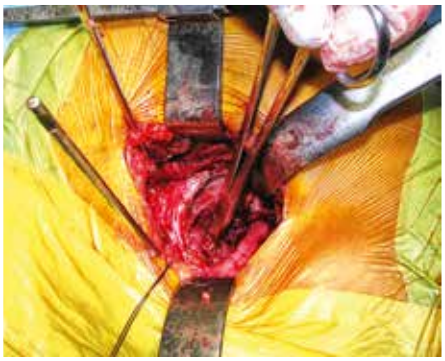

Удаление круглой связки
Removal of a round ligament

После вывиха шейку бедра следует освободить от остатков соединительной, жировой ткани и капсулы. Затем, рассчитав линию опила, резецировать шейку бедра. При этом важно рассчитать углы наклона в двух проекциях: по прямой (при необходимости – с помощью шаблона) и с наклоном по отношению к ротационной оси бедренной кости. Для точной ориентации ассистент в это время удерживает конечность в строго вертикальном положении.

После удаления головки бедра с частью шейки, за передний край вертлужной впадины заводится та же «кобра» (следует помнить о бедренной вене, артерии и нерве!) и бедро отводится кпереди. При этом, как правило, проксимальнее малого вертела обнаруживается кровоточащий сосуд. Так бывает почти всегда. Это одна из ветвей артерии, окружающей шейку бедра, и ее следует коагулировать. Затем конечность снова укладывается стопой на стол, после чего ассистент может отдохнуть.

Стержни устанавливаются с отведением задней части капсулы, рассеченной Т-образно, кзади, а передне-верхней – кверху. Проведя коррекцию рамки Charnley, которая своей передней браншей теперь захватывает мышцы, идущие от большого вертела, а задней отводит кзади от сустава клетчатку вместе с капсулой, мы получаем абсолютно свободный доступ к вертлужной впадине.

feel that dislocation will not occur unless great effort is applied, we suggest using special elevating devices – so-called "scoops"[3]. Thanks to a long lever and the capacity to act directly on the femoral head itself, they make the procedure much easier. Generally, I recommend that novice surgeons always use the "scoops" at the table. Moreover, in cases dealing with protrusion, we sometimes even have to "cut" half a centimeter of the upper posterior rim of the acetabulum to dislocate the femoral head.

After dislocation, it is necessary to remove the remnants of the adipose connective tissue and the capsule from the femoral neck. Then, after having measured the osteotomy line, to resect the femoral neck. It is im-

[3] They have a visual and functional resemblance to shoe-horns.

Остеофиты нижнего края впадины бывают огромными
Osteofits of the lower edge of the acetabulum can be huge

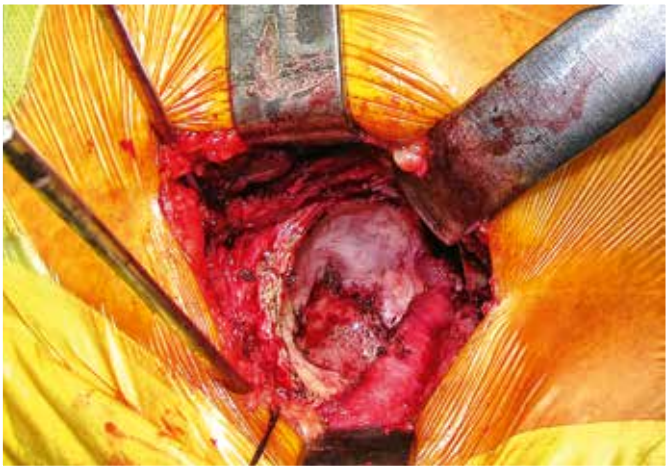

Впадина готова к обработке. Поперечная связка сохранена
The acetabulum is ready for treatment. The transverse ligament is preserved

Теперь следует удалить все, что мешает установке искусственной суставной впадины. Прежде всего, это суставная губа и остатки круглой связки головки бедра. Она, как правило, не имеет в своей толще сосудов и не кровоточит после удаления головки. Однако сосуды у ее основания сохранены, что иногда создает значительную опасность. Поэтому следует с помощью длинного зажима прокоагулировать основание связки и удалить ее. Некоторые хирурги (например, Иван Соллогуб) не трогают основание связки, мотивируя это тем, что может кровить и это место не значимо для фиксации чаши. У каждого свои

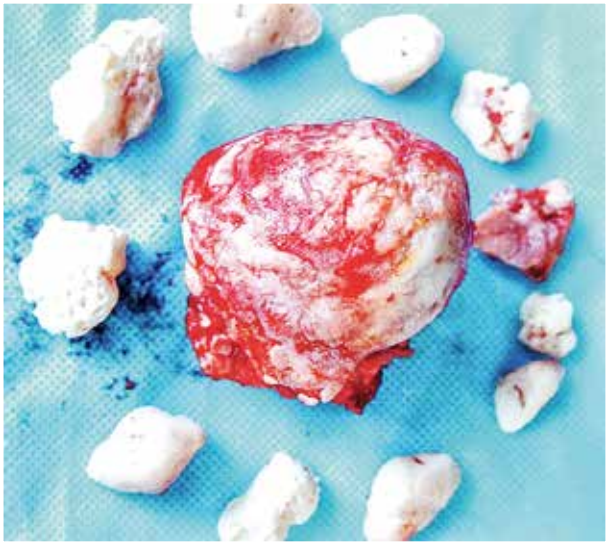

Иногда объем свободных костно-хрящевых тел может превышать объем самой головки
Sometimes the total size of osteochondral loose bodies can exceed the size of the femoral head

portant to calculate the angles of inclination in two projections: a straight-line projection[4] and slanted with respect to the axis of rotation of the femur. Meanwhile, the assistant should hold the limb in an upright position for precise alignment.

After resection of the femoral head together with a part of the neck, the very same “Cobra” retractor is placed behind the anterior rim of the acetabulum (be careful with the femoral vein, artery and nerve!), and the hip is moved forward. Generally, a bleeding vessel is detected in proximity of the lesser trochanter. This nearly always is the case. This is one of the artery branches surrounding the femoral neck, and it should be coagulated. After that, the extremity is placed with the foot on the operating table, and the assistant can take a short break.

Pins are inserted with the posterior part of the T-shape incised capsule diverted backward and the upper anterior part – upward. Having repositioned the Charnley frame (this time gripping the muscles stretching from the greater trochanter with its front blade, and moving the tissue together with the capsule backward from the joint with its rear blade), we achieve excellent exposure of the acetabulum.

Now we should remove everything standing in the way of insertion of the cup. First of all, this is the acetabular labrum and the remnants of the round ligament of the femoral head. Usually, the latter does not contain any blood vessels and does not bleed after removal. However, the vessels at its base are preserved, sometimes creating a significant risk of bleeding. Therefore, you must use a long clamp to coagulate the ligament base and remove it. Some surgeons (e.g., Ivan Sologub) do not touch the base of the ligament because of possible bleeding and the insignificance of this site for a cup fixation. Everyonehastheirownhabits.

[4] if necessary with the help of a caliper.

Проверка на устойчивость к вывиху при внутренней и наружной ротации
Checking for resistance to luxation in inward and outward rotation

Промывание полости раны антисептиком
Rinsing the wound with an antiseptic

При необходимости дренируем рану
If needed the wound is drained

Обычный зажим от капельницы облегчает перевязки
An ordinary clamp from the intravenous drip makes bandaging easier

К дренажу подключен стерильный пакет «Гемакон»
A sterile «Hemacon» container is attached to the drainage system

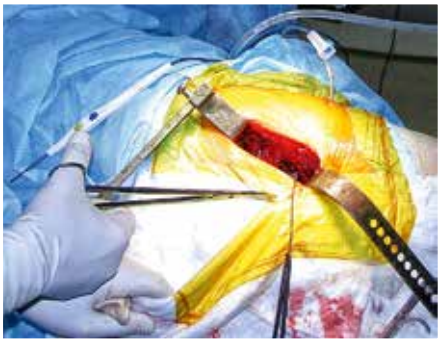

Маленькие хитрости. Разрезав пленку, освобождаем нетронутую часть гигроскопической пеленки
Small tricks. Having cut the iodine incise drape we release the intact part of the hygroscopic napkin

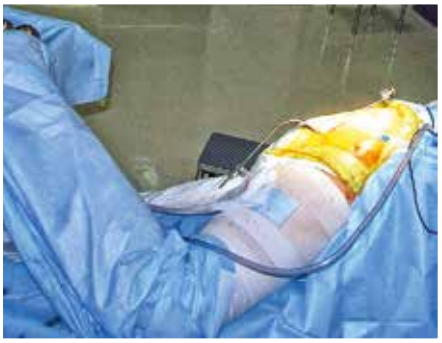

Капсулу сустава удобнее ушивать при внутренней ротации бедра
It is more expedient to close the femoral capsule when the hip is rotated inward

привычки. Поперечную же связку желательно сохранить. Это дополнительный фактор стабильности установленного эндопротеза.

Принято считать, что свободные костно-хрящевые тела, так называемые «мыши» – это удел коленного сустава. Однако в моей практике абсолютный рекорд принадлежит именно тазобедренному. Тринадцать довольно упитанных «мышей» в общем объеме превышали головку бедра средних размеров. Конечно, при обнаружении они подлежат удалению.

It is common knowledge that osteochondral loose bodies, so called “mice,” are generally associated with the knee joint. However, judging from my experience, I can say that the hip joint is the absolute record-setter in this respect. Thirteen fairly well-fed “mice” exceeded in sum the size of a medium femoral head. Sure enough, when detected, they should be removed.

Once the prosthesis has been selected and installed, and the ultimate test of the pull-push symptom and stability of the head’s position in the socket has been successfully passed, you can start closing the joint and the incision.

Края капсулы сведены
The flaps of the capsule are brought together



Идею этого шва, позволяющего свести края капсулы равномерно, подсказал мне друг и коллега, заядлый рыбак Виталий Сундеев
The idea of this stitch, allowing for an even closing of the capsule flaps was prompted by my friend and a colleague, an inveterate fisherman – Vitaliy Sundeev

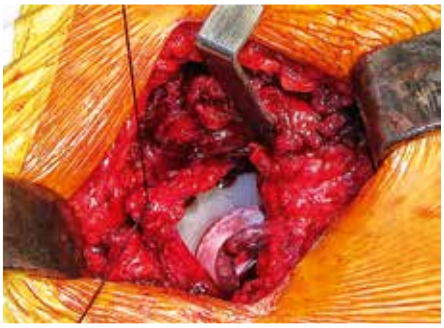

Капсула ушита
The capsule is closed

И подшита к мягким тканям большого вертела
And sutured to the soft tissues of the greater trochanter

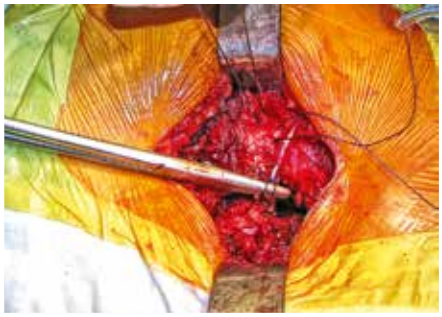

Чуть глубже прошиты нити, фиксирующие задние ротаторы
The threads fixating the posterior rotator muscles are sutured a bit deeper

Все четыре нити связываем между собой
All four threads are tied together

После того как протез выбран и установлен, а окончательная проверка pull-push симптома и стабильности положения головки во впадине прошла успешно, можно приступать к ушиванию раны, закрытию сустава.

Следует ли проводить дренирование? Этот вопрос в последнее время стал предметом частых научных дискуссий. Во многих клиниках на Западе, да и в ближнем зарубежье, от дренирования либо отказались вовсе, либо используют его только в исключительных случаях. Мы идем по второму пути. Чаще используем его при механическом способе крепления эндопротеза и почти никогда не прибегаем к нему при цементном. В этих случаях костномозговые каналы закрыты вяжущим веществом, и кровопотеря, как правило, небольшая.

При эндопротезировании бесцементными конструкциями мы дренируем полость сустава, но не промежуточные пространства. Раньше использовали реинфузию дре-

To drain or not to drain… (that is the question…). This issue has recently become the subject of frequent scientific debate. In many hospitals in the West and neighboring countries, they have either refused from drainage or do so only in exceptional cases. We opt for the latter. More often we opt for it in case of cementless arthroplasty and almost never resort to it with cemented implants. In the latter cases, the medullary canals are closed with a cementing agent, and blood loss is usually insignificant.

We conduct drainage of the acetabulum in cementless THA, leaving the intermediate space intact. We used to reinfuse the drained blood. Fifteen years of regular implementation of this method allows me to argue that it is safe, available, and inexpensive. I will discuss the system of blood recovery we have developed a bit later.

Thus, we have come to the point of closing the wound. After a thorough washing and vacuuming of the joint cavity, we begin its closure in layers. First of all, we apply stiches on the capsule, trying to pull it to the back surface of the trochanteric area of the hip. After that, the hip triceps is repositioned with the help of the threads arranged in advance. We consider these sutures additional support

При отведении бедра широкая фасция расслабляется, и ушить ее проще
When the hip is moved aside the fascia lata relaxes, which makes closing it easier

Фасцию сшиваю вместе с глубоким слоем подкожной клетчатки непрерывным швом
The fascia is continuously sutured together with a deep layer of subcutaneous tissue

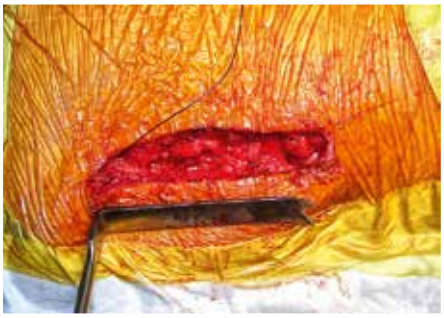

Оптимальный доступ 9–12 см
Optimum incision is 9-12cm

Тщательное ушивание верхнего слоя жировой клетчатки позволяет идеально сопоставить кожу
Thorough closing of the upper layer of the fatty tissue allows for ideal skin alignment

Рассасывающийся внутрикожный шов – ранняя выписка
Absorbable intradermal suturing – early discharge from the hospital

Скобки тоже очень хорошо сопоставляют кожу
Staples are also good for closing skin incisions

нированной крови. Пятнадцатилетний опыт регулярного использования данного метода позволяет мне утверждать, что это и безопасно, и доступно, и дешево. Но теперь используем ещё более безопасную, доступную и бюджетную методику. Об усовершенствовании разработанной нами системы кровесбережения расскажу позже.

Итак, мы подошли вплотную к закрытию раны. Тщательно промыв и вакуумировав полость сустава, начинаем ушивать ее послойно. В первую очередь накладываем швы на капсулу и стараемся подтянуть ее к задней поверхности вертельной области бедра. Затем возвращаем хип-трицепс, используя предварительно проведенные нити. Считаем эти швы дополнительными факторами задней стабилизации искусственного сустава, профилактики вывихов.

Мы не делаем отверстий для нитей в самом вертеле. При эндопротезировании происходит увеличение расстояния между тазом и вертелом, а короткие мышцы никогда

for providing rear stabilization of the artificial joint, preventing its luxation.

We do not drill holes for the sutures in the trochanter itself. During THA, the distance between the pelvis and trochanter is increased, and short muscles can never be stretched enough to be firmly attached to the bone tissue in all cases other than operations for a femoral neck fracture. Consequently, even the slightest rotation results in a torn thread. We work differently, fixating sutures in the muscles. This way they do well at outward hip rotation, working near the attachment sites of the gluteal muscles.

The fascia lata is the next to be closed. This suturing technique has also been gradually improved and now it also includes gripping a considerable layer of subcutaneous fat. Continuous stitch[5] with such a grip makes the formation of a pocket between the tightly sutured fascia and subcutaneous fat impossible. It doesn't require drainage of this area and has never led to fascia disruption and ensuing complications. At the same time, such a technique facilitates suturing of the remaining part of the subcutaneous tissue.

[5] I've been using continuous suturing technique since 1991 following Waterbury.

не удается растянуть таким образом, чтобы они плотно прилегали к костной ткани (кроме операций при переломе шейки бедра). Как следствие, в таких случаях обычно происходит обрыв нити при малейшей ротационной нагрузке. Мы поступаем иначе: фиксируем нити в мышцах, и они неплохо выполняют свою функцию ротации бедра кнаружи, работая возле точек прикрепления мышц ягодичной группы.

Следующей ушивается широкая фасция бедра. Техника этого шва тоже постепенно совершенствовалась, и теперь включает в себя также захват значительного слоя подкожной клетчатки. Непрерывный шов[4] с таким захватом исключает образование кармана между плотно ушитой фасцией и подкожной клетчаткой; исключает необходимость дренирования этой зоны и ни разу не приводил к расхождению фасции и возникновению соответствующих осложнений. Одновременно такой прием облегчает шов оставшейся части подкожной клетчатки.

У людей старческого возраста, особенно с патологическими изменениями личности (что делает вероятными нарушения режима), при ушивании фасции каждым швом подхватываем подлежащие мягкие ткани – надкостницу и мышцы. Такой прием несколько ограничивает ротацию бедра и снижает риск вывиха. Опыт почерпнули мои коллеги по клинике во время стажировки во всемирно известной клинике Шарите. Последние полгода снова[5] полюбил нить-петлю №1 с иглой 48, которая позволяет значительно уменьшить нагромождение нити в узлах.

Первых два стежка на подкожную клетчатку, особенно при худощавой конституции, рекомендую начинать из глубины раны. При этом узел погрузится и не будет мешать ушить кожу.

Итак, операция почти закончена. Швы на кожу мы накладываем двумя способами: либо используем аппарат для наложения скобок, которые снимаются через 11–12 дней, либо, что еще удобнее, саморассасывающиеся нити, которые позволяют выписать пациента на 5–7 день после операции. Эти нити отпадают в ходе очередной обработки раны или во время принятия душа. Раны, ушитые таким образом, заживают быстро, без осложнений, и реабилитация пациентов тоже проходит намного проще.

Этот же доступ используем и в большинстве случаев ревизионных операций. Отличия только в рубцовых изменениях многих анатомических образований после предыдущих операций.

[4] Использую непрерывный шов с 1991 года после Уотербери.
[5] “снова” – потому что впервые увидел её в Швеции.

While operating on elderly people, especially ones exhibiting senility, which makes noncompliance probable, fascia closure involves picking up with every stitch the underlying soft tissues – the periosteum and muscle. This technique somewhat restricts hip rotation and reduces the risk of luxation. My colleagues borrowed this technique during their internship at the world famous Charité Hospital in Berlin. Over the last six months I have again[6] fallen in love with the looping thread #1 with needle 48, which allows for the significant reduction of the amount of thread in the knots.

My recommendation is to make the first two stitches on the subcutaneous tissue from within the incision, especially while operating on exceedingly thin patients. The knot will sink and will not interfere with the incision closure.

Thus the operation is almost finished. Skin incisions may be closed in two ways. We either use a skin stapler, and the staples are removed in 11-12 days, or, something that is even more convenient, fast absorbable sutures that allow us to discharge the patient from the hospital in 5-7 days, making postoperative suture removal unnecessary. These kinds of threads are known to fall off in the process of regular treatment of the incision, or even while the patient takes a shower. Surgical incisions closed this way heal rapidly, without complications, and the rehabilitation of patients is considerably easier as well.

This approach is also used in most cases of revision surgery, with the only difference being cicatricial changes of many anatomical structure formations after previous operations.

[6] “Again” because I saw it for the first time in Sweden.

ГЛАВА 3 / CHAPTER 3

ПРЕДОПЕРАЦИОННОЕ ПЛАНИРОВАНИЕ

PREOPERATIVE PLANNING

AMAT VICTORIA CURAT

ПОБЕДА ЛЮБИТ ПОДГОТОВКУ (лат.)

Любой хирург планирует каждую операцию, исходя из своего опыта и имеющейся информации. Чем больше того и другого, тем лучше.

При подготовке к эндопротезированию учитывается несколько параметров. Во-первых, пол и возраст пациента. Они влияют на выбор способа фиксации: цемент, механика или гибрид. Считается, что женщины после шестидесяти пяти — прямые претенденты на цементный эндопротез. Нередко да, но ставил механику женщинам после семидесяти и цемент молодым мужчинам. Дело не в возрасте, а плотности костной ткани. Как правило, достаточно обычной рентгенографии, а в сомнительных случаях пациента можно направить на денситометрию. Хотя окончательное решение принимает хирург во время операции, и к этому нужно быть готовым. При подписании информированного согласия мы всегда обращаем внимание пациента на право врача в случае необходимости изменить способ фиксации импланта. В операционной всегда есть варианты имплантов и цемент.

Предпочтения

Шведы, основываясь на результатах своего регистра, предпочитают цементную фик-

A surgeon plans each operation on the basis of his or her experience and the information available. The more of both the better.

Several parameters are taken into account while planning a THA.

Firstly, the gender and age of a patient. These parameters help to determine the method of fixation: cemented, mechanical or hybrid. It is believed that women over sixty-five should receive cemented THA. This is often the case. However I have also used mechanical prostheses for women over 70 and cemented ones for young men. Bone density is what really matters rather than age. Usually conventional radiography is enough to determine that, and in case of doubt, the patient can be administered a bone densitometry test. Nevertheless, the final decision is taken by the surgeon during the operation, and it is necessary to be ready for different scenarios.

While signing the informed consent of the patient, we always stress the surgeon's right to change, if necessary, the method of implant fixation. There is always a wide selection of types of implants and cement in the operating room.

Preferences

Based on the results of their records, the Swedes prefer cemented fixation to mechanical. In their opinion the latter was invented by greedy and lazy Americans (cementless prosthesis is more expensive and laying a brick

Один из возможных вариантов
One of the possible options

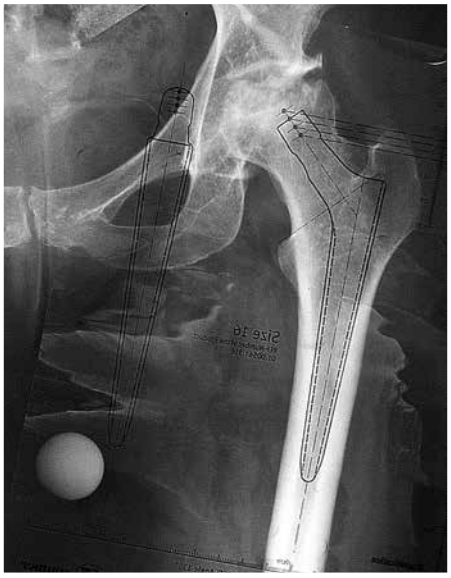

Прямая ножка имеет малый контакт в проксимальной зоне. Угроза стресс-шилдинга
A straight stem has a small amount of contact in the proximal area. There is a risk of stress shielding

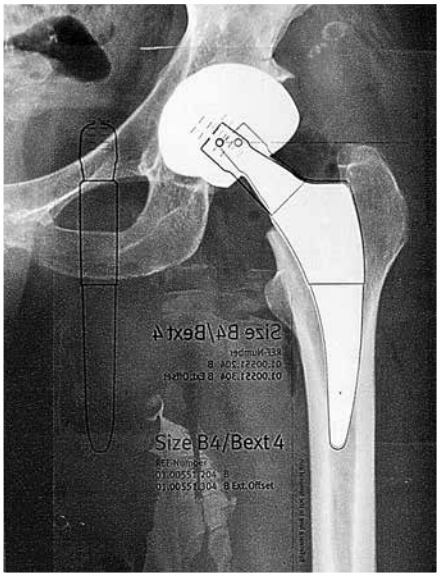

Короткая ножка идеально вписалась в контур канала бедра
A short stem perfectly fits into the shape of the femoral canal

сацию, а механику, мол, придумали жадные (бесцементный эндопротез дороже, а положить «кирпич стоит кирпич») и ленивые (механика минут на двадцать быстрее) американцы. Очень уважаю шведов, но люблю механику. Грешен.

Теперь о гибридах

Классические гибриды — это механическая чаша и цементная ножка. По данным многих национальных реестров, используются нередко и имеют хорошие отдаленные результаты. Общепризнанная пара. Иногда использую. Однако чаще применяю обратную комбинацию — цементную чашу и механическую ножку, антигибрид. Знаю,

costs as much a brick — it takes twenty minutes less to install mechanical ones). I have great respect for the Swedes, but must confess my sinful love for mechanical prostheses.

Now let's turn to hybrids

Conventionally, hybrids consist of a mechanical cup and a cemented stem. According to many national records they are quite often used and have good long-term results. This is a typical pairing. I use it sometimes.

However, I more often apply the reverse combination – a cemented cup and a mechanical stem, namely an "antihybrid." I know that many eminent surgeons oppose this practice. In their disputes they usually refer to numerous negative results. However, they tend to prove their stance with examples of using such a combination in the cases of

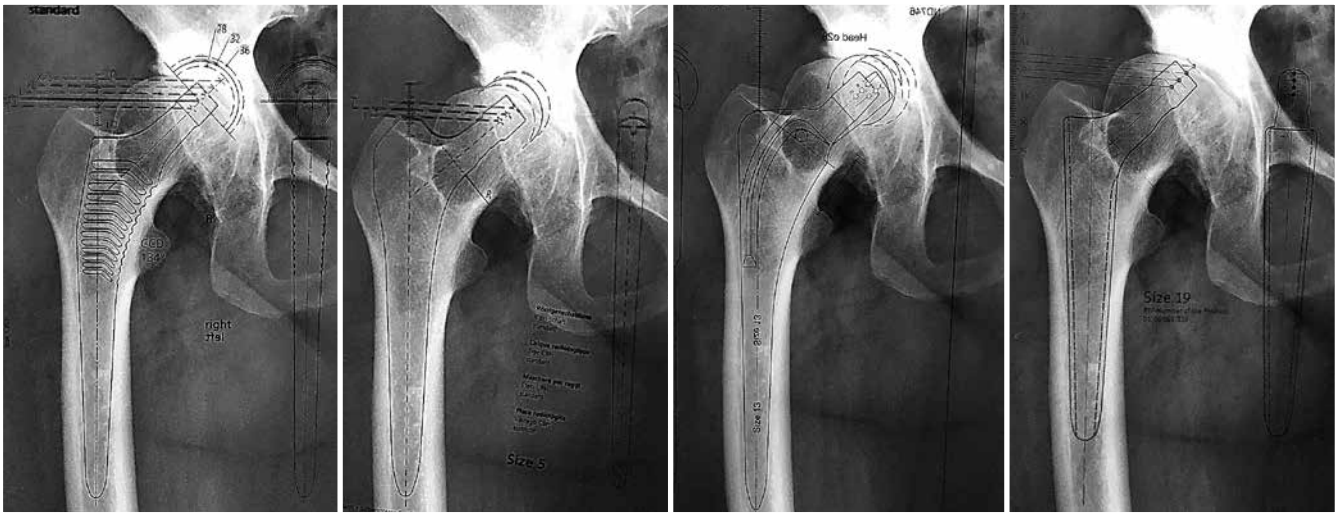

Форма канала кажется обычной
The form of the canal seems to be ordinary

Почти все ножки подходят – удлиненные и короткие
Almost all designs might fit – extended as well as short ones

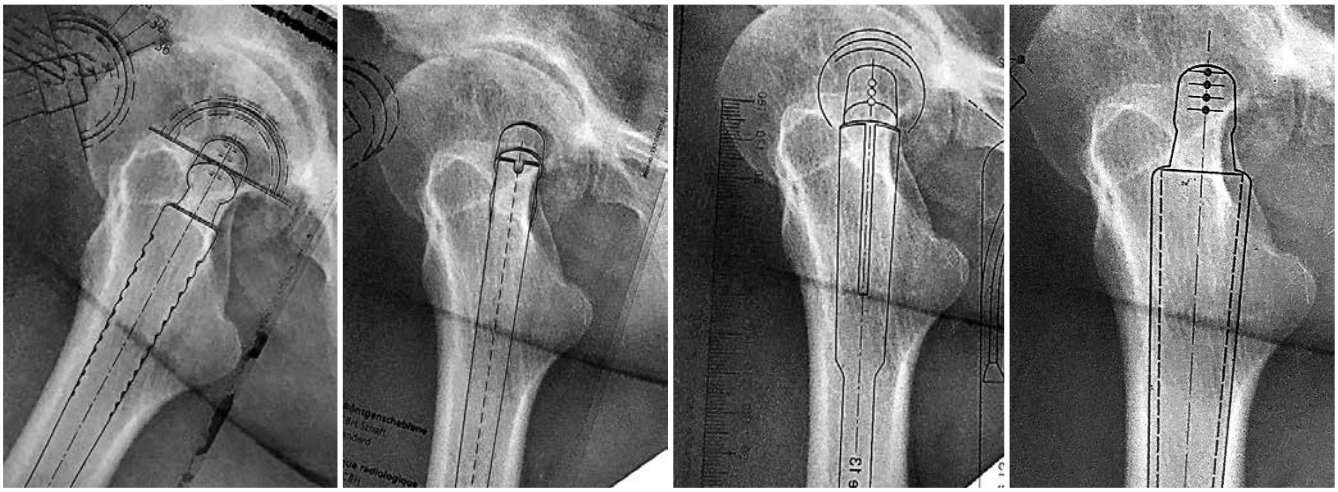

Но аксиальная проекция отвергает все предыдущие планы
However, the axial projection cancels all previous plans

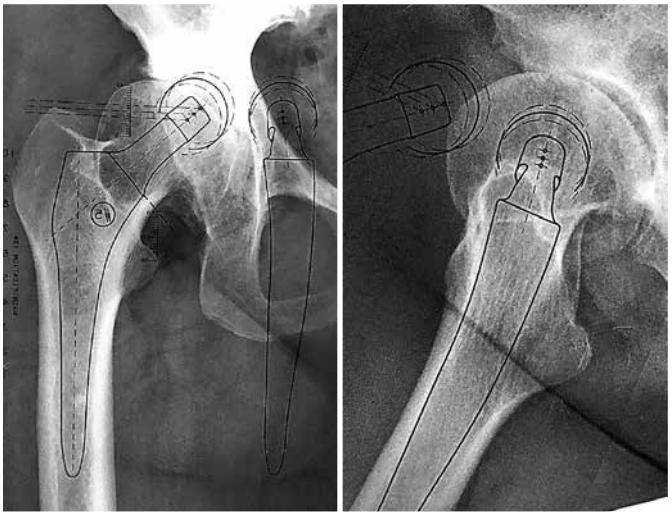

И только анатомическая ножка соответствует всем параметрам
The anatomical stem is the only one to correspond to all parameters

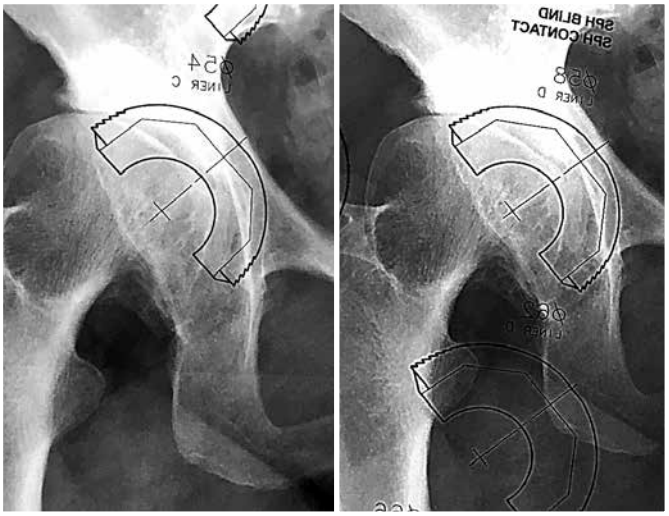

Подбор чаши допускает различные варианты
There are different options for cup selection

что многие маститые хирурги против этого. В спорах ссылаются на многочисленные отрицательные результаты. Правда, приводятся примеры использования такого сочетания при исходных дефектах вертлужной впадины. Мол, надо использовать пластику, кольца, клетки, аугменты, трабекулярные впадины. Да кто же спорит? Конечно, при дефектах все это нужно использовать. Но, на мой взгляд, неудачный результат зависит не от бесцементного крепления ножки, а от трудностей фиксации впадины.

Я использую антигибрид в стандартных случаях, когда возможна и механическая посадка чаши, из соображений экономии и простоты замены. Забочусь, так сказать, о подрастающем поколении ортопедов. Надеюсь, лет пятнадцать много ревизий после своих операций делать не буду.

В чем же проблема?

Кто пробовал, тот не может не согласиться, что заменить цементную ножку и механическую впадину гораздо сложнее, чем механическую ножку и цементную впадину (см. Rp.: удаление цементной впадины). Исключение составляет только легендарная моноблочная чаша RM (Robert Mathys). Ее удалять намного легче: выбрал шарошкой полиэтилен, а тонкий слой с титановой крошкой можно соскрести зубчатой кюреткой и установить новую чашу. И цена демократичная.

an initial defect of the acetabulum. They say it is necessary to use plastics, rings, cages, augments, and trabecular cups. Sure enough all these should be used in case of the above-mentioned defects. But the failure is caused by the difficulties of the cup fixation rather than mechanical fixation of the stem. That is my opinion.

I use an “antihybrid” in standard cases when mechanical placement of the cup is also possible. This method is more economical and makes future replacement simpler. I do care, so to speak, about the younger generation of orthopedic surgeons. I really hope that in the remaining fifteen years of my career I will not have to deal with many revisions of the hips on which I operated.

What is my concern?

Whoever has attempted it can not help but agree that it is much more complicated to replace a cemented stem and a mechanical cup than a mechanical stem and a cemented cup (see Rp: Removal of a Cemented Cup).The only exception is the legendary one-piece cup RM (Robert Mathys).

It is even easier to replace it. All you have to do is remove the polyethylene with a reamer, whereas a thin layer of titanium grit can be scraped off with a toothed curette. After that the cup is ready to be placed. And the price is affordable.

According to the same international records antihybrids are gaining more and more popularity. However, time is the best judge....

Now you need to choose a model.

Normally, X-rays in two projections on the usual scale are enough to make a decision. First of all, the configuration and the measurements of the loci for the implant placement are assessed.

Согласно международным реестрам, антигибриды все чаще используются в мировой практике. Но рассудит нас только время...

Теперь нужно выбрать модель. В обычной ситуации достаточно рентгенограмм в двух проекциях и обычном масштабе. Прежде всего, оценивается конфигурация и размеры мест воспринимающих компонентов импланта. Для этого лучше иметь на пленке метку известного размера, закрепленную во время выполнения снимка на уровне сустава, по которой можно высчитать реальное рентгенологическое увеличение. Использование лекал или клише с известной поправкой на увеличение (обычно оно указано на клише) помогает выбрать приблизительный размер и даже глубину, а также возможные углы инклинации искусственной впадины.

Для правильного определения угла нужно видеть на снимке весь таз и иметь возможность проведения осевых линий. При этом важно помнить о наличии укорочений конечностей, сколиоза и других отклонений, меняющих угол ориентации таза относительно горизонтали.

Предполагаемый размер тазового компонента определяет и выбор диаметра пары трения. Идеальные для меня 36 мм у разных фирм начинаются с разных минимальных наружных диаметров. Но и здесь следует учитывать конструкцию искусственной

At the time when one makes a radiograph it is better to have a marker of the known size fixated on the film at the joint level. This is a guide to calculate the actual magnification of the X-ray. Using templates with adjustment for magnification (this is usually indicated on the template) helps to choose the approximate size, the depth, and inclination angles of the cup.

For the angle to be determined correctly the entire pelvis has to be seen on the film, which will also make marking of the axial lines possible. It is important to take into account limb shortening, scoliosis and other abnormalities that change the orientation of the pelvis relative to the horizontal reference line. The estimated size of the pelvic component determines the choice of the diameter of the bearing couple. Ones of 36 millimeters (that are ideal for me) come in a different range of minimal outer diameters from different manufacturers. Here again the design of the artificial cup has to be considered.

For example, the smallest cemented cup I know for a 36mm head (Lima) has an outer diameter of 48 mm. This has been achieved as a result of its eccentricity. The lower non-weight-bearing edge is thinned. This provides an elegant solution. However, to keep the cement mantle thickness normal the acetabulum should be prepared with a 52 mm reamer. The size of the Stryker cup is determined by the trident. Similarly to ZCA Zimmer it has to be of an exact fit. Designs are different, but the effect is the same. Only with Stryker starting from size 56mm 40 mm heads may be used as well. I do not consider them to be better than 36 mm ones, but they are a good solution in case of a high risk of dislocation.

Диспластический коксартроз
Dysplastic coxarthrosis

Несоответствие центров вращения головки и впадины
Mismatch of the rotation centers of the head and the cup

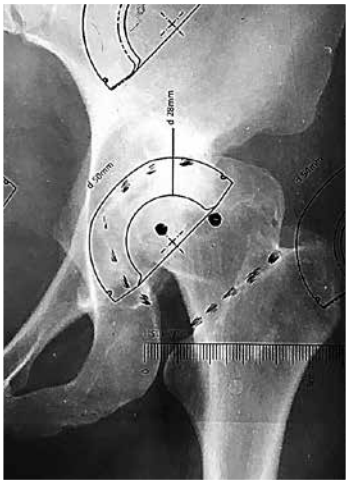

50 мм – маловато
50 mm – is not enough

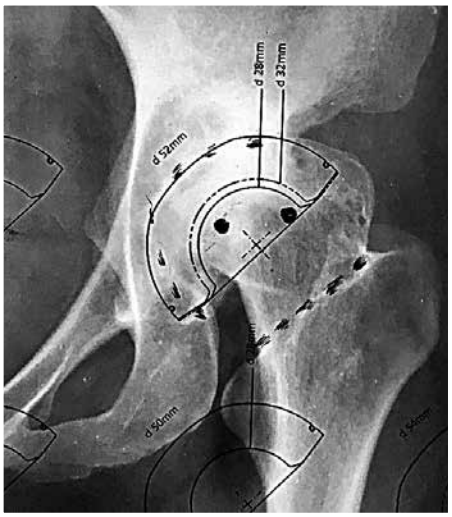

54 мм – лучше, но надо погрузиться
54 mm – is better but there is a need for deeper placement

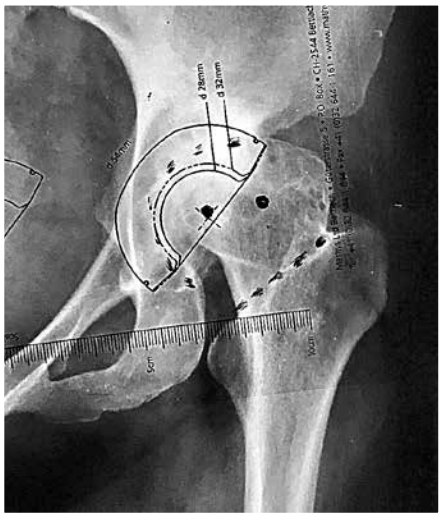

Выбор пал на 54 мм с погружением
Our choice is 54 mm with a deeper placement

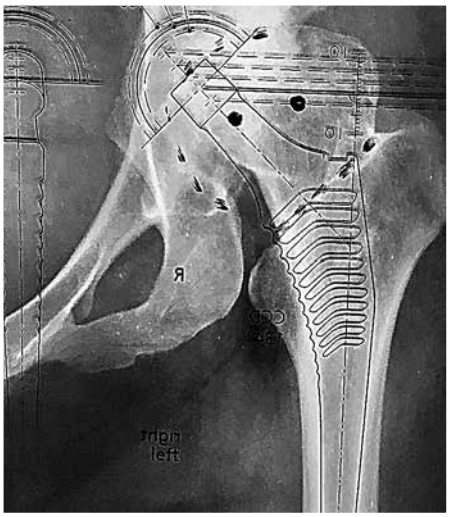

Corail не становится
Corail does not work

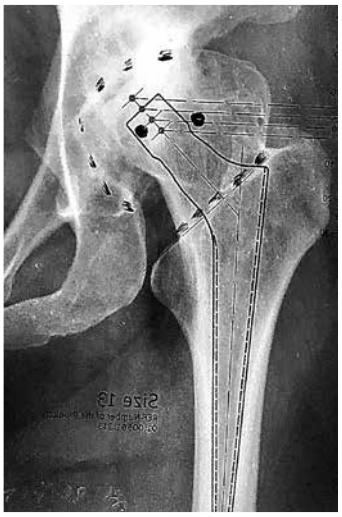

Недостаточная фиксация в проксимальном отделе
Insufficient proximal fixation

Совпадение контуров
Coincidence of the contours

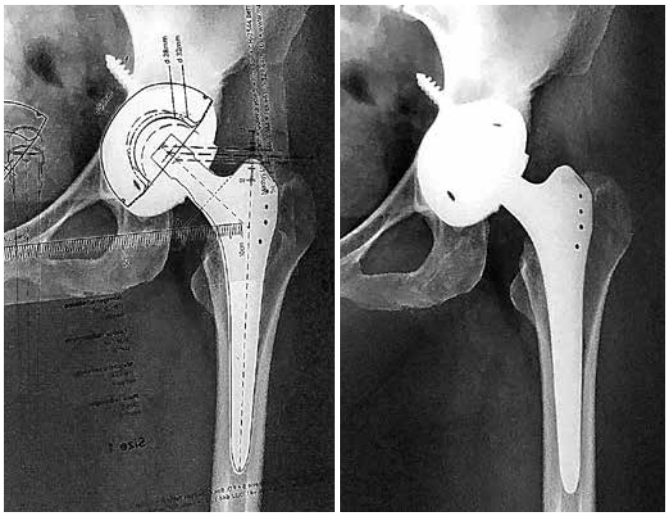

Планирование оправдалось
Effective planning

впадины. Например, самая маленькая из известных мне цементных чаш под головку 36 мм — Lima — имеет наружный диаметр 48 мм. Достигнуто это за счет эксцентричности. Нижний край, не несущий нагрузки, истончен. Элегантное решение. Однако для соблюдения толщины цементной мантии впадину следует обработать 52-й шарошкой. А у чаши Stryker размер определяется по рожкам, как у ZCA Zimmer, и ее нужно выбирать номер в номер. Конструкции разные, а эффект тот же. Только у Stryker с 56-го размера можно использовать еще и головки 40 мм. Не считаю их лучше 36-х, но ценю при повышенном риске вывиха.

These days to prevent dislocation in patients with imperfect or risky motion (old age, especially with hydrocyanic dementia, alcoholism, drug addiction, cerebral palsy, Parkinson's disease, the consequences of stroke and traumatic brain injury, etc.) I am using dual mobility cemented and uncemented designs. The former are cheaper.

French colleagues warn against placing them in patients under fifty, taking into account the implant's longevity of about 15-20 years. Nonetheless, this might be a proper solution for managing a young drug addict with HIV and unpredictable behavior.

When determining the center of rotation one should have a spatial visualization of the depth of penetration and the height of the future cup placement. Two X-ray phenomena should be taken into account. The lower edge of

Последнее время для профилактики вывихов у людей с несовершенным или рискованным двигательным режимом (старческий возраст, особенно с сенильной деменцией, алкоголизм, наркомания, ДЦП, болезнь Паркинсона, последствия инсультов, черепно-мозговых травм и т.п.) предпочитаю эндопротезы с двойной подвижностью. Они бывают с цементным и механическим креплением. Первые дешевле.

Французские коллеги рекомендуют не устанавливать их пациентам моложе пятидесяти лет, учитывая срок службы около 15–20 лет. Но молодому наркоману с ВИЧ и непрогнозируемым поведением, я думаю, такой вариант подойдет.

При выборе центра ротации следует представить в пространстве глубину погружения и высоту установки будущей чаши. При этом учитываются два рентгенологических феномена. Нижний край впадины должен стремиться к нижней точке «tear drop»[1], а линия ее купола ориентируется на второе дно «песочных часов» при латерализации и, наоборот, выдвигается в расчете на аутопластику дна при протрузии.

[1] «Капля слезы»

the cup should approach the lower point of the "tear drop," and the line of its dome should be adjusted to the lower part of the double bottom in case of lateralization and, to the contrary, moved forward with regard to an autograft of the acetabular bottom in case of protrusion.

These calculations are especially important in dealing with severe dysplasia and congenital dislocation of the hip.

In difficult cases, when we are not sure in the sphericity of the acetabulum, it is important to have a CT scan to determine the distance between the front and rear columns.

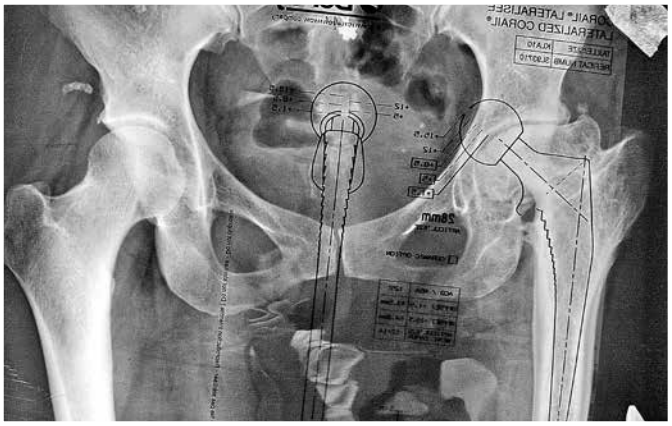

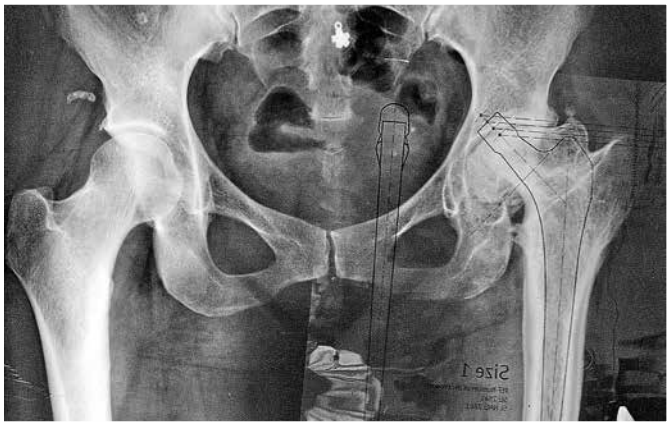

Вальгусная деформация проксимального отдела бедренной кости при диспластическом коксартрозе. Традиционная ножка не вписывается в искривленный канал
Valgus deformity of the proximal femur with dysplastic coxarthrosis. A traditional stem does not fit into a curved canal

Прямая ножка более конгруэнтна
A straight stem is more congruent

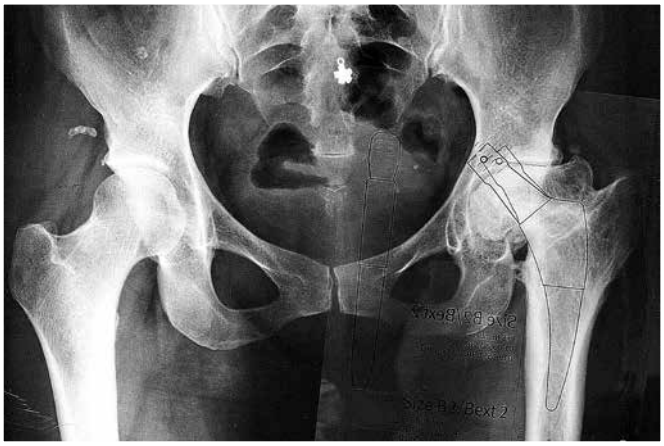

Учитывая молодой возраст примеряем короткие ножки
Taking into account the young age of the patient we are trying short stems

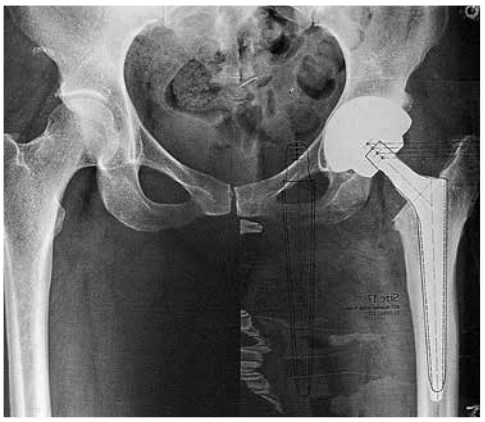

Короткая конусная ножка идеально легла на контур
A short tapered stem seems to be a perfect fit

Проверка после операции. Предсказания «гадалки» сбылись во всех проекциях
Checking after surgery. The «fortuneteller's» predictions came true in all projections

Особенно важны эти расчеты при выраженной дисплазии и врожденном вывихе бедра. В сложных случаях, когда мы не уверены в сферичности впадины, важно иметь КТ для определения расстояния между передней и задней колоннами.

При дефиците какой-либо части ацетабулюм, на КТ легче представить размеры и форму необходимого пластического материала или аугмента.

Если вы уверены в качестве головки бедренной кости, можно планировать формирование недостающей части крыши из материала заказчика. При сомнении в достаточном размере или структуре донорского участка следует предусмотреть аллокостный, минеральный или трабекулярный аугмент.

Исходя из предполагаемого покрытия чаши костной тканью, можно выбрать и качество импланта. Например, чем меньше процент предполагаемой площади соприкосновения, тем более развитой должна быть контактная поверхность. Наилучшее сцепление с костной основой у чаш трабекулярной структуры. Они могут обеспечивать надежную фиксацию при контакте с костью всего 30 % своей площади.

Для впадин с цементным креплением важно определить необходимость разного рода антипротрузионных конструкций: колец, клеток, аугментов. Хотя они и так всегда должны быть под рукой, на всякий случай...

In case of acetabular bone deficiency, a CT provides better visualization of the size and shape of the desired plastic material or augment.

If you are confident in the quality of the femoral head, you can plan grafting the missing part of the roof using the patient's material. When in doubt as to the size or structure of the donor site, allogenic, mineral or trabecular augments should be readily available.

Based on an assumed degree of the cup's coverage with bone tissue, the quality of the implant can also be chosen.

For example, the smaller the percentage of the intended contact area, the more developed the contact surface should be. Trabecular cups offer the best adhesion to the bone. They can provide a secure fit by contacting the bone with only 30% of their area.

For cemented cups it is important to establish the need for all sorts of anti-protrusion designs: rings, cages. However, they should always be at hand, just in case....

The liner or rather a sliding surface.

In cemented designs and RMs this is one and the same thing. All other cups have modular inserts. Exotic pre-installed designs are also available.

So, what is best – the usual Chirulen, made of a high molecular cross-link polyethylene? The latter with Vitamin E? A metal one? All sorts of ceramics?

Method of fixation – a stopping ring or a cone?

Is there a need for an elevated lip? If so, 10°or 20°?

I have to say right away – I hardly ever use the old polyethylene. Even though if properly installed with regard to biomechanics such prostheses are good for 15 years or more, I prefer more modern designs. However, caution should be taken in case of newer versions of high-density polyethylene. Its wear results in the formation of much finer debris. The smaller fragmentation of the debris, the

Вкладыш или, скорее, поверхность скольжения. У цементных конструкций и RM — это одно и то же. У всех других чаш вкладыши модульные, устанавливаемые. Есть еще, правда, предустановленные, но это экзотика.

Итак, что лучше — обычный хирулен, высокомолекулярный кросс-линк полиэтилен, он же, но с витамином Е, металл, разнообразная керамика? Способ фиксации — стопорное кольцо или конус? Нужен ли козырек? А если нужен, то 10° или 20°? Скажу сразу — старый полиэтилен почти не ставлю. Несмотря на то что такие протезы (если они биомеханически правильно установлены) ходят не менее 15-ти лет, предпочитаю более современные. Правда, есть одно «но». При эксплуатации новых, более жестких полиэтиленов, продукты износа получаются гораздо мельче. А чем меньше фракция дебриса, тем выше удельная площадь поверхности контакта и его агрес-

higher the specific surface area of the contact and consequently its aggressiveness. Granulomas are still formed, although there is much less “trash.”

Metal has nearly been forgotten, but sometimes I use it at the demand of the patients desperately in need of increased mobility (choreographers, athletes, etc.). An inspiring example is that of a woman with a Sivash prosthesis whom I have been observing for ten years. It has been forty-three years since her THA....

Не все классические модели подходят при травматических деформациях
Not all classic models are suitable in traumatic deformities

Не совпадение контуров
Lack of contour coincidence

Короткие ножки в этом случае неприменимы
Short stems are not applicable in this case

Выбрана наиболее совпадающая модель
The most fitting design is chosen

сивность. Гранулемы все равно образуются, но мусора гораздо меньше.

Металл почти забыт, но иногда, по настоянию пациентов, нуждающихся в повышенной подвижности (хореографы, спортсмены и т. п.), ставлю. Обнадеживает пример женщины с эндопротезом Сиваша, которую наблюдаю лет десять, а после операции прошло уже сорок три года... Ну и BHR со сроками наблюдения до десяти лет без проблем при ионном и МРТ-мониторинге.

Керамика

Особенно розовая. Другую для вкладышей не использую, боюсь. Есть, правда, друг-пациент, которого в 2000-м году свозил на операцию в клинику «Оберлинхауз» в г. Потсдам к другу-коллеге Харольду Леману. Тогда в Германии керамика по керамике была парой выбора даже для людей преклонного возраста. Старая, алюминиевая, 28 мм. А друг 130 кг... И ничего, уже прошло 16 лет. Сплюнуть три раза через левое плечо.

Тем не менее, многочисленные лекции с примерами сколов и скрипов останавливают. Другое дело – розовая керамика, она более прочная. По результатам испытаний в имитаторах она выдерживает количество циклов, рассчитанных более чем на тридцать лет. Класс! Правда, не учтены процессы старения материалов, особенно полиморфных. Ведь современная керамика — это коржи, спеченные из муки разных сортов. Посмотрим, если доживем.

СПОСОБ ФИКСАЦИИ ВКЛАДЫША

Все очень просто. Из старых использую только любимую Trilogy с раздвигаемым стопорным кольцом, что позволяет легко менять вкладыш. Она, кстати, теперь выпускается и с танталовой трабекулярной поверхностью. У других фирм стопорное кольцо при удалении вкладыша ломается, а дальше? Менять все или цемент внутрь металла? (См. «Нетипичное...»). Можно, но зачем?

Конусные, особенно керамические, удобнее с ориентирующими приспособлениями. А вот здесь Zimmer отстает.

Выбор протеза оправдался
The choice of the implant is justified

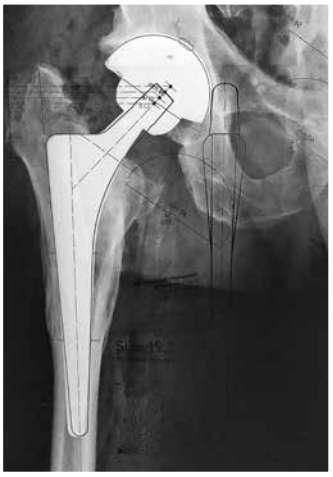

Проверка верности прогноза
Checking how correct the prognosis was

Well and a BHR with a follow-up in almost ten years without any problems revealed with ion and MRI monitoring.

Ceramics

Especially pink. I don't use a different one for the liner. Not being extremely familiar with any other, I'm fearful of trying something different. However in 2000 I took one of my patient-friends to an Oberlinhaus clinic in Potsdam to be operated on by my colleague and a friend Harold Lehmann. At that time in Germany ceramic-on-ceramic bearings were used even for the elderly. The old, aluminum one was 28 mm. And my 130-kilo friend has been fine for 16 years. Knock on wood.

But numerous lectures with examples of splits and squeaks make us lees enthusiastic. More durable pink ceramics comprise a different thing. According to results of tests in simulators they can withstand a number of cycles sufficient for more than thirty years. It's super!

However, the aging processes of materials, particularly polymorphic, have not been taken into account. After all, modern ceramics are similar to cakes made of flour of different types. We'll see in 30 years if we are still around.

THE LINER FIXATION METHOD

Everything is very simple. As for older designs, I use only my all-time-favorite Trilogy with a locking ring, which makes replacement of the liner easy. It is, incidentally, now available with a tantalum trabecular surface. While being removed the locking ring from other manufacturers usually breaks down. And what should one do in such a case? Replace everything or use cement inside metal? (See "Nontypical...”). This is possible, but why?

Вынуть керамический лайнер можно, постукивая по краю металлической чаши, но это не всегда простая задача.

Козырек

Десятиградусные еще никому не мешали, а двадцати- нужны в особых случаях.

При планировании ножки прежде всего учитывается форма проксимального отдела бедренной кости в прямой проекции. Не останавливаясь на общеизвестных крайних вариантах нормы — «печной трубе» и «бокале для шампанского», скажу, что встречаются и более экзотические профили. Особенно сложен выбор при дисплазии, посттравматических и послеоперационных деформациях, ревизионных операциях. Эти случаи всегда индивидуальны. Разнообразие предлагаемых ножек помогает определиться в каждом из них. Особенно трудно подбирать очень маленькие и очень большие импланты. Иногда приходится выпрямлять приобретенный или физиологический изгиб бедренной кости.

О возможностях латеральных шеек уже шла речь, но это тоже часть планирования.

Головка

Очень важный элемент, не контактирующий с костью. Исключение составляют только большие головы в парах Ме-Ме. Там контакт с костью по периферии чаши возможен и способен привести к «импинджменту». Поэтому в таких случаях экзостозы тщательно резецируют.

Головки выбирают по нескольким признакам. Первый — предпочтение хирурга. Знаю многих любителей 28-х, уважаю, сам был таким. Есть предпочтения в духе сэра Chanley — 22,2 мм. Ну, это старая добрая консервативная школа... Однако при превращении эндопротезирования из искусства в индустриальный процесс[2] рентабельнее становятся средние — 32 и 36 мм. Статистика указывает на меньшее число вывихов, что же касается выживаемости — покажет только его величество Время.

[2] К 2030 году в США планируется проводить более 1,5 млн эндопротезирований тазобедренного сустава в год.

Cones, especially ceramic ones are handier especially if they go with aiming devices. And here Zimmer is lagging behind.

A ceramic liner can be removed by tapping on the rim of a metal cup, but this is not always an easy task to do.

An elevated lip

Ten-degree elevated lips have never caused any harm, whereas in special cases there is a need for twenty-degree ones. While deciding on the type of the stem, the first thing to be considered is the shape of the proximal femur in frontal projection. Without dwelling on the well-known extreme variants of the norm – “a chimney” and “a glass of champagne” I would say that there are also more exotic profiles.

The choice gets particularly difficult in the case of dysplasia, posttraumatic and postoperative deformations, and revision surgeries. They are always custom-made. The variety of the stems helps to provide the best solution on a case-to-case basis. The major challenges are associated with the choice of very small and very large implants. Sometimes it is necessary to straighten a physiological or acquired curvature of the femur.

The properties of lateral necks have been mentioned before. This is another part of preoperative planning.

The head

This is a very important component that does not contact with the bone. The only exceptions are large heads in metal-on-metal couples. In such cases there is the possibility for their contact with the bone at the periphery of the cup, which may lead to impingement. Therefore, in such cases, exostoses are carefully resected.

The heads are selected based on several criteria. The first is the surgeon’s preference. I know many advocates of 28ths. I respect them. I myself used to be one of them. Some go for Sir Chanley-like 22.2 mm. Well, this is a good old conservative school....

However, the conversion of THA from an art into an industrial process[1] makes medium sized heads (32 and 36 mm) more cost-efficient. Their longevity will be proven only by the Imperial Majesty Time.

MATERIALS

What is better? Stainless steel, cobalt-chromium alloys, modified titanium, ceramicized niobium with zirconium, aluminum, zirconium, or ceramics mixed in different proportions? Or...maybe artificial sapphire? Many

[1] By 2030, the United States expects to be performing more than 1.5 million hip replacements per year.

МАТЕРИАЛЫ

Что лучше? Нержавейка, сплавы кобальта и хрома, модифицированный титан, керамизированный ниобий с цирконием, алюминиевая, циркониевая или смешанная в разных пропорциях керамика? Либо все же искусственный сапфир? Здесь много составляющих выбора. К тому же только долговременные наблюдения выявят победителя в каждой группе. Снова повторюсь — залог успеха в правильной биомеханике. Остальное очень важно, но вторично.

Надеюсь, что отечественные сапфировые монокристаллы станут лидерами выживаемости (при правильной установке). Кое-что об этом знаю, но, возможно, это информация ДСП. Подождем.

Существует компьютерное планирование модели и размера импланта, тоже требующее размерной метки на снимке. Эта методика позволяет предусмотреть офсет, глубину погружения, ротацию и другие нюансы установки компонентов эндопротезов любой марки, существующей в мире. Но программа дорогостоящая (около $8 тыс.) и требует кропотливой индивидуальной работы. Получив ее бесплатно на три месяца в рекламных целях, мы оценили преимущества компьютерного подбора в сложных случаях и ненужность в стандартных.

factors account for the choice. There are plenty of choices for components. Again, only long-term observation over a patient will reveal the winner in each group. I should repeat myself – the key to success lies in correct biomechanics. The rest is very important, but secondary.

I would hope that Ukrainian sapphire single crystals will become leaders in terms of longevity (if properly installed). I know a little bit about this matter, but this information may still be for restricted access. We have to wait.

There is also a computerized method of selection of the implant's design and shape. It also requires the use of dimensional markers on the film. This technique allows one to foresee the offset, the depth of penetration, rotation, and other nuances of placing the implants of any world brand. But this software package is expensive (around $8000) and requires painstaking individual work. After receiving it for free for three months for promotional purposes, we were able to appreciate the benefits of computerized methods in complicated cases and their uselessness in standard ones.

ГЛАВА 4 / CHAPTER 4

НЕКОТОРЫЕ ОСОБЕННОСТИ УСТАНОВКИ КОМПОНЕНТОВ ЭНДОПРОТЕЗОВ

SEVERAL PECULIARITIES OF ENDOPROSTHESIS COMPONENT PLACEMENT

"НИ ОДНО ХИРУРГИЧЕСКОЕ ВМЕШАТЕЛЬСТВО НЕ ИМЕЛО ТАКИХ ГЛУБОКИХ СОЦИАЛЬНЫХ ПОСЛЕДСТВИЙ И НЕ ПРИНОСИЛО СТОЛЬ РАЗИТЕЛЬНЫЙ РАННИЙ ЭФФЕКТ"
(Stillwell W.T. 1987)

"NO SURGERY HAS EVER HAD SUCH PROFOUND SOCIAL CONSEQUENCES AND SUCH A STRIKING EARLY EFFECT"
(Stillwell W.T. 1987)

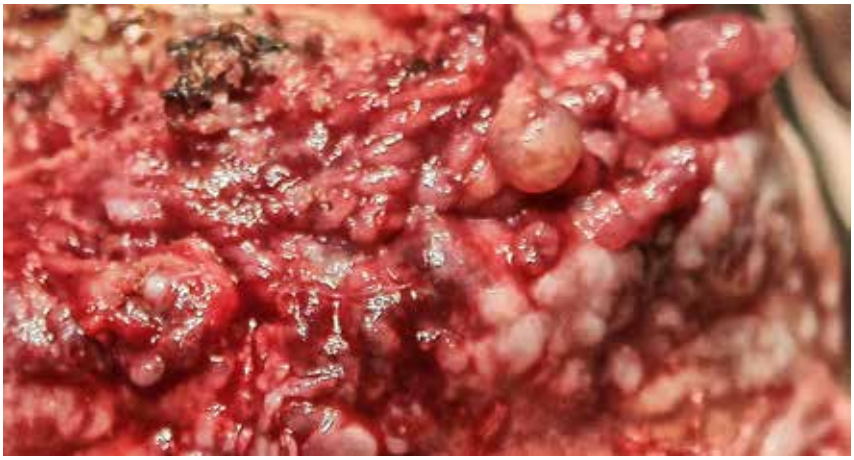

Итак, сустав открыт.

Синовия. Мы удаляем ее только в случае выраженной вилезной гипертрофии. После этого вертлужная впадина обрабатывается фрезами. Первая шарошка, как правило, диаметром 46-48 мм, формирует глубину погружения. При этом усилие[1] направлено почти перпендикулярно оси тела. Затем, изменив направление кверху и кзади, до нужного диаметра по возрастающей расширяются края. Задача – убрать хрящ и склерозированную субхондральную кость, рубцы. При этом необходимо следить за сохранением достаточной толщины передней и задней колонн, крыши и дна впадины.

Перед введением бесцементной чаши полость обработанной впадины не промывается – мелкие костные фрагменты, оставшиеся после фрезерования, способствуют остеоинтеграции. Некоторые хирурги даже бросают на дно щепотку стружки из последней шарошки. При использовании костного цемента впадина, наоборот, тщательно отмывается от мелких частиц для лучшего проникновения пластической массы в поры костной ткани. В идеале это пульс-лаваж, но допустимо также промывание перекисью водорода и антисептиками, что вызывает трепетный ужас перед такой дикостью у «западных» хирургов. Эти приемы соблюдаются и перед установкой ножки.

Кисты. Нередко они видны на рентгеновских, лучше – послойных, и магнитно-резонансных снимках. Но мелкие могут быть обнаружены во время обработки впадины. Их желеобразное содержимое следует удалить

[1] Осторожно! Мне трижды приходилось выручать коллег, «провалившихся» в малый таз.

Thus, the joint is open.

Synovium. We remove it only in case of significant villous hypertrophy.

After that the acetabulum is prepared with reamers. The first reamer, usually 46-48 mm in diameter, forms the depth of penetration. Force* is directed almost perpendicular to the axis of the body[1]. Then, changing the direction upward and backward, the edges are gradually expanded to the desired diameter. The aim is to remove the cartilage, the sclerotic subchondral bone, and the cicatrices. It is absolutely necessary to make sure that the anterior and posterior columns along with the acetabular bottom are kept sufficiently thick.

Before inserting the cementless cup, the cavity of the prepared acetabulum is not washed – small bone fragments left after reaming promote osteointegration. Some surgeons even throw a pinch of the bone chips from the last reamer to the bottom. When bone cement is used, the acetabulum is washed

[1] Be careful! I've had to rescue my colleagues, who "slipped down" into the small pelvis, three times.

Даже у таких пациентов малоинвазивные инструменты позволяют уменьшить доступ

Minimally invasive devices allow for making the incision shorter even in these kinds of patients

Изогнутые держатели шарошек гораздо удобнее
Curved reamer holders are easier to use

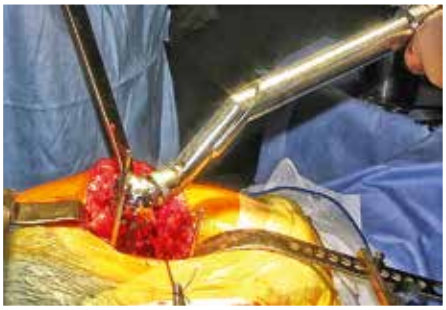

Для формирования впадины и установки чаши прямым инструментом пришлось бы значительно расширить доступ
If a straight device were used for preparing the acetabulum and placing the cup we would have to make the incision considerably longer

Малоинвазивные шарошки удобны в узких пространствах, но я не люблю их из-за вибрации
Minimally invasive reamers come in handy in narrow spaces, but I don't like them because of vibration

Впадина готова к установке чаши
The acetabulum is prepared for cup placement

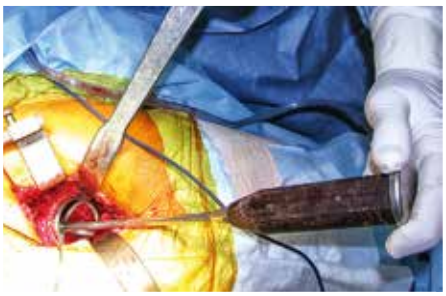

Примерка чаши
Fitting the cup

Небольшое количество костной аутопластики заполняет все дефекты
A small amount of bone autograft fills in all defects

Изогнутые установщики чаш очень удобны
Curved cup positioners are also very easy to use

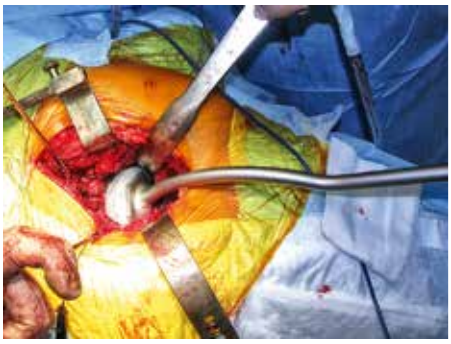

Они бывают разной формы
They come in different shapes

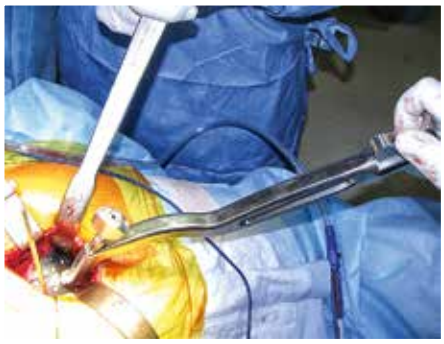

Выбор угла антеверсии и инклинации
Choosing the angle of anteversion and inclination

Чаши пресс-фит
Press-fit cup

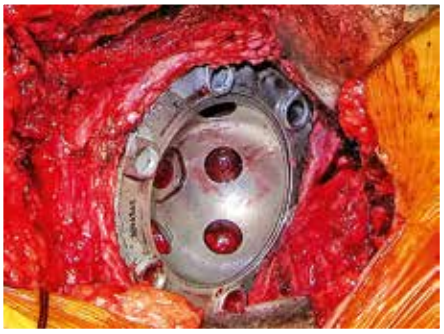

Чаша установлена
The cup is placed

Антилюксационный козырек. Желтый цвет полиэтилена говорит о добавке витамина Е
Antiluxation overhang. The yellow color of polyethylene suggests the addition of Vitamin E

Для фиксации вкладыша можно смело ударить раза три
Three taps are fine for fixation of the liner

Впадина «У»
A "P" cup

Захват для удаления стержней перед установкой ножки
Mechanical gripping device for removing pins that are not needed for placing the stem

специальными узкими распаторами и ложками в любом случае. При размере более 6–8 мм их пломбируют мелкой костной крошкой.

Хочу обратить внимание на то, что за последние пять-шесть лет в нашей клинике несколько изменились подходы к углу инклинации чаши как цементного, так и механического крепления. Раньше мы считали оптимальным угол 45°, а углы 40–50° – близкими к идеалу. Однако практика и международный опыт показывают, что 45° – это вовсе не оптимальный, а лишь максимально допустимый угол инклинации впадины: 50°– уже плохо, а 40° – лучше, чем 45°. Оптимальными мы теперь считаем углы от 35° до 45°.

Антеторсия зависит от типа доступа: при заднем может составлять от 15° до 20°, а при переднем – лишь от 5° до максимум 10°, поскольку риск переднего вывиха при переднем доступе гораздо выше.

При анатомических особенностях (дисплазия) или костных дефектах бывает труд-

thoroughly of small particles to allow for better penetration of the plastic mass into pores of the bone tissue. Ideally, this should be pulsed lavage, but the method of rinsing with hydrogen peroxide and antiseptics is also acceptable. However, the seeming "savagery" of the latter procedure horrifies "Western" surgeons. Anyway, these rules should be followed before placing the stem.

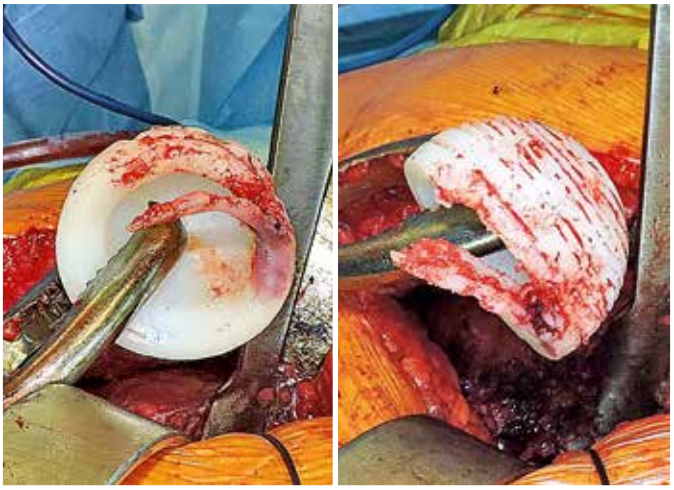

Фатальный износ чаши при неправильном угле инклинации
Critical wear of the cup associated with the wrong angle of inclination

Большие кисты хорошо видны на рентгенограммах
Large cysts are clearly visualized on x-ray images

но соблюсти углы и надежно укрепить впадину. Используем ткань удаленной головки бедра или трабекулярные аугменты. Здесь могут помочь и чаши с антилюксационными или диспластическими козырьками в 10° или 20°. Но не слишком доверяйте им. Неправильно установленная чаша с козырьком от вывиха не спасет!

Вкладыши и чаши с высоким или низким профилем предназначены для оптимизации положения центра ротации. Высокий профиль показан при протрузионных ситуациях.

Теперь о выборе диаметра впадины. При цементном протезировании чашу всегда выбираю меньшую, чем последняя шарошка. При этом шаг в сторону уменьшения зависит от конструкции наружной поверхности импланта. Если борозды для сцепления с цементом только концентрические, выбираю на два размера меньше. Например: прошел шарошкой 52 мм, ставлю чашу 48 мм. Если выражены и радиальные борозды, по которым лишний цемент легче выйдет наружу, снижаюсь только на один размер. В случае особой конструкции чаши, с наличием выступов для сохранения заданной толщины мантии[2], чашу с нечетным диаметром выбираю на 1 мм меньше – прошел 54-й шарошкой, беру впадину 53 мм.

После стажировки в Швеции предпочитаю использовать три последовательных

[2] Например ZCA, Zimmer или Stryker.

Cysts. They can often be seen on x-ray, although CT and MRI scans provide better visualization. However, smaller ones may be detected only while preparing the acetabulum. In any case, their jellylike contents should be removed with special narrow rasps and curettes. If their size exceeds 6-8 mm, they are filled with fine bone chips.

I want to draw your attention to the fact that over the past five or six years our approaches to the inclination angle both of cemented and uncemented cups have changed somewhat. We used to consider the angle of 45° optimal, and the angles of 40-50° close to ideal. However, practice and international experience show that 45° is not the best, but only a marginally acceptable angle of the cup's inclination; 50° is already bad; and 40° is better than 45°. We currently consider optimal angles to range from 35° to 45°.

Antetorsion depends on the type of approach, and in the case of a posterior one, it may vary from 15° to 20°. However, in anterior approach it ranges from 5° and shouldn't exceed 20° because of the high risk of anterior luxation.

Certain anatomical peculiarities (dysplasia) as well as bone defects may cause difficulties while setting the precise angle and firmly placing the cup. We stopped retrieving autogenous bone graft from the iliac wing and turned to using either the tissue of the resected femoral head or trabecular augments. Here 10°/20° antiluxation cups may come in handy. Don't rely too much on them, though. An incorrectly installed antiluxation cup will not prevent dislocation!

High/low-profile inserts and cups are designed to optimize position of the rotation center. High profile is recommended in the case of protrusion.

Now let's move on to choosing the diameter of the cup. During cemented arthroplasty the cup should always be smaller than the diameter of the last reamer. The implant's

приема установки цементной чаши. После того как цемент приобретет нужную консистенцию (не липнет к смоченным перчаткам, не течет, но при этом пластичен), помещаем его дозу (40 г) во впадину и вдавливаем специальным либо приспособленным прессуризатором или «пушером», как мы его называем. Это позволяет пластичной массе проникнуть во все поры и неровности костного ложа, что обеспечивает прочное сцепление и долговечность крепления.

Затем, соскользнув пушером (при движении прямо кзади прилипший цемент может быть смещен), вводим искусственную впадину. При этом следим за позицией козырька, если он есть, и углом инклинации. Для удобства выбора угла и стабильности выбранного положения многие фирмы предлагают специальные установщики. Их рабочее окончание напоминает сомбреро. После некоторого загустевания цемента меняем наконечник инструмента на шар без краев. Ассистент, которому доверяется самая тяжелая работа, не может быть абсолютно неподвижен: у него бьется сердце, он дышит, а иногда слегка трясутся руки. При давлении на впадину свободно скользящим шариком непроизвольные движения не передаются на чашу, и цемент затвердевает в покое. При смене инструмента излишки цемента легко удаляются различными «снималками». После окончательной полимеризации удаляем мелкие фрагменты цемента и промываем рану.

Впадина «У...». Как всегда, эмоционально напряженная работа требует разрядки. Поэтому нередко на спокойных этапах операции хирурги шутят. Так было и на этот раз. После установки впадины я объявил: «Впадина У...». Недавно работающая в операционной младшая медсестра бросилась на склад и, немного замешкавшись, растерянно доложила, что впадины размера «У» нет.

outer surface design determines the size of the cup. If the grooves for attachment with cement are exclusively concentric, I prefer a cup two sizes smaller. For example: after using a 52 mm reamer position a 48 mm cup. However, when radial grooves are pronounced too, making it easier for the excess cement to come out, I reduce the diameter just by one size. In case of a special design of the cup with an overhang to maintain cement mantle thickness[2], an odd diameter cup should be 1 mm smaller than the reamer diameter, i.e., if a 54 mm reamer was used, choose a 53 mm cup.

After my internship in Sweden, I have preferred to use three consecutive techniques for placement of a cemented acetabular cup. Once the cement acquires the desired consistency (it neither sticks to gloves dipped in water nor flows, but is easily malleable), pack a portion (40g.) into the acetabulum and press it in with a special or adapted pressurizer or a "pusher" as we call it. This allows the malleable plastic mass to penetrate into all the pores and the uneven bone bed, providing strong anchorage and long-term durability of the adhesion.

Then with a sliding movement of the pusher (a straight posterior movement can lead to the displacement of the adhering cement), the artificial socket is inserted. In doing this, be careful of the position of the overhang (if available) and the angle of inclination. Many orthopedic companies offer special cup positioners that provide convenience for choosing the angle and stability of the chosen position. Their heads resemble a sombrero.

[2] For example ZCA, Zimmer or Stryker

Сверло с ограничителем для формирования анкерных отверстий
A drill with a drill stop for making anchor holes

Анкерные отверстия, сформированные ультразвуком, не кровят
Ultrasonically made anchor holes do not bleed

После всех манипуляций на костной ткани полость впадины тщательно промывается
After all manipulations with the bone tissue the acetabulum is thoroughly cleaned

Антипротрузионное кольцо Мюллера используется и при первичном протезировании
The Müller antiprotrusion ring is used in primary arthroplasty

Изогнутый установщик чаши используется с разными насадками
Different heads of a curved cup positioner are used

Силиконовый прессуризатор должен быть влажным для профилактики прилипания к цементу
The silicon pressurizer should be wet to prevent adhesion to the cement

Прессуризация проводится с достаточным усилием
Pressurization is done with sufficient effort

Цемент плотно запрессован во впадину
Cement is tightly packed into the acetabulum

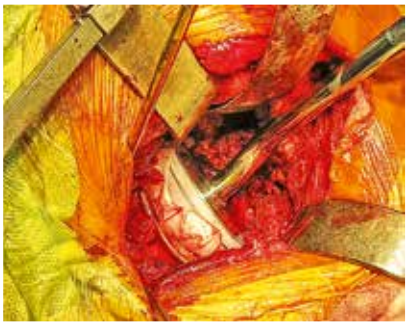

Такая насадка позволяет точно установить чашу по выбранным ориентирам
This type of head allows for precise positioning of the cup according to select points of orientation

Для устранения ненужных колебаний, в финальной стадии полимеризации цемента применяем насадку без краев
At the final stage of cement polymerization a "brimless" head is used to avoid unnecessary vibration

Иные принципы установки механических чаш

С углами все похоже, а вот с диаметром все наоборот. Каждая конструкция имеет свои правила, которые нужно найти в инструкции и следовать им. Но не всегда. Необходима примерка. Выбор механической впадины зависит от плотности костной ткани. Иногда в нарушение инструкции для *callida junctura*[3] после примерки предпочтение отдается чаше на размер больше, крайне редко – на два. Исключения подтверждают правила, но о них не следует забывать.

Установка ножки тоже имеет свои особенности.

Пользуетесь ли вы устройствами для выборки костной ткани или компрессируете ее для «входа» в бедро – делать это следует в заднем наружном квадранте опила шейки бедра. Учитывая анатомические изгибы бедренной кости, только такое расположение первичного внедрения в канал бедра обеспечивает прямой доступ к костномозговому каналу. Во всех других положениях первичный инструмент будет входить в канал под углом. Кстати, при установке бесцементных ножек в последнее время мы не пользуемся выборками, что может уменьшить площадь контакта проксимального отдела ножки с костной тканью.

Постепенно увеличивая размер рашпилей, формируем ложе для ножки. При этом постоянно создаем боковое усилие в направлении большого вертела, чтобы не «завалиться» в варус. Не следует добиваться удаления всей губчатой кости. Многие современные инструменты сконструированы для уплотнения, а не удаления спонгиозы.

Примерку проводят на оптимальном (плотно сидящем) рашпиле, введенном с учетом возможного расположения центра головки на уровне верхушки большого вертела. С подбором головки обычно возникает вопрос: на что правильнее ориентироваться? На натяжение мягких тканей, что обеспечивает стабильность в суставе, либо на соотношение длины ног? Далее я объясню, почему и то, и другое одинаково важно, и как найти баланс.

[3] Искусное соединение.

As soon as the cement thickens to a certain degree, the sombrero-shaped head of the positioner should be replaced by a "brimless" one. An assistant, who is responsible for the most difficult task, is physically unable to be absolutely motionless. A person's heart beats, a person breathes, and a person's hands might sometimes shake a little. However, such unintended movements have no impact on the cup that is pushed by the freely sliding positioner's head, which results in an undisturbed hardening of the cement. While changing the instrument, excess cement is removed with different sorts of removing tools. After complete polymerization, fine fragments of cement are eliminated and the wound is rinsed.

The Acetabular Cup's "P ... " Naturally, stress related to emotionally intense work has to be relieved. Therefore, surgeons tend to joke during the less stressful stages of the operation. That was the case in the following instance, for example. After inserting the acetabular cup I announced, "The cup's P..."[3]. A novice nursing assistant rushed to the storeroom, and, a little hesitant and bewildered, reported that the "P"-sized cups aren't available.

Different principles underlie cementless cup placement

Despite the similarity of the angle setting procedure, diameter selection is just the opposite. Each design has its specific rules that should be followed. But not always. The cup should be checked for fit. The choice greatly depends on bone density. Sometimes instructions for *"callida junctura"*[4] are violated after fitting, and a one- (very rarely two-) size larger cup is opted for instead. The exception proves to be the rule. Thus it mustn't be neglected.

Placement of the stem also has its own idiosyncrasies.

Whether you are using femoral cutting chisels, or compress the bone tissue to "enter the hip," this should be done in the posterior outer quadrant of the osteotomized femoral neck surface. Given the anatomical curves of the femur, only such positioning of the primary point of penetration into the femoral canal provides direct access to the medullary canal. In all other positions, the primary instrument will go into the canal at an angle. By the way, these days, while installing cementless stems, we do not use femoral cutting chisels, which allows for reducing the contact area of the proximal part of the stem and bone tissue.

Gradually increasing the size of broaches, the bed for the stem is formed. In doing so, we constantly exert lateral force directed at the greater trochanter to avoid "crashing"

[3] Meaning "the cup is placed, which alludes to the sign on Rabbit's house from the famous Russian cartoon version of Winnie the Pooh, which goes "No O(utsiders)."
[4] Skillful joining.

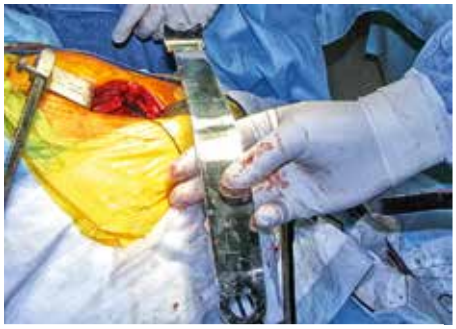

Ретрактор для выведения проксимального опила бедренной кости в рану. Так называемая рессора
Retractor for placing the proximal part of the sawed femur into the wound. The so-called "spring"

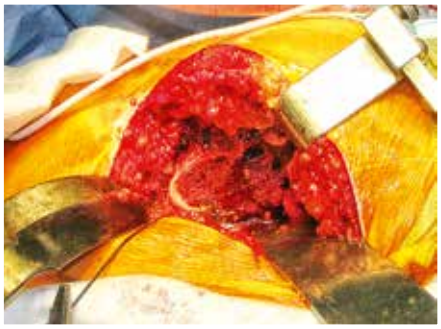

Намечена точка в задне-наружной зоне опила шейки
The mark is made in the posterior outer region of the femoral neck osteotomy

Теперь известно направление костного канала
Now the alignment of the intramedullary canal is determined

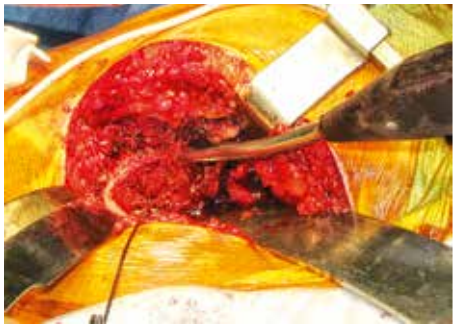

Ложкой тоже можно определить направление
A curette may also be used to determine the direction of the canal

Введение рашпиля
Insertion of a broach

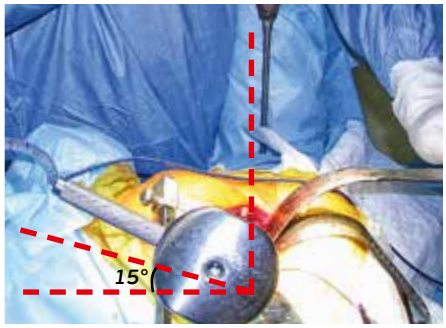

Ручка на держателе остеопрофайлера помогает выбрать угол антеторсии
The handle on the osteoprofiler holder helps to choose the angle of antetorsion

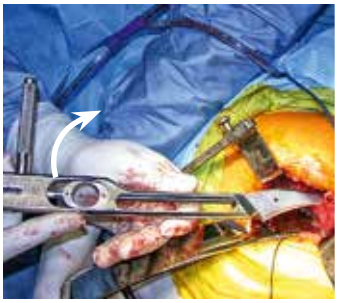

При введении рашпиля стараемся не допустить варусного отклонения
While inserting a broach we are trying to avoid a varus deviation

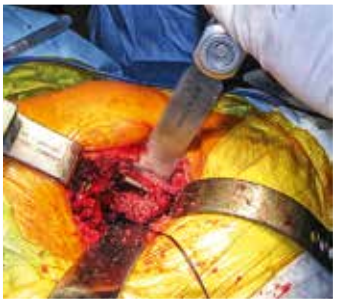

Иногда приходится корректировать уровень опила
Sometimes the level of the osteotomy needs to be corrected

Достигнут нужный размер
The desired size is accomplished

Примерки с латеральной шейкой опускают центр вращения и увеличивают офсет
Fitting with a lateral neck moves the center of rotation lower and increases the offset

Съемная шейка для примерки на рашпиле
A trial neck for fitting on the broach

Центр вращения в норме должен быть на уровне верхушки большого вертела
Normally the center of rotation should be at the level of the tip of the greater trochanter

Перед установкой компонентов эндопротеза, или каждый час меняем наружные перчатки
Before placing the endoprosthesis components outer gloves are changed every hour

Ни сестра, ни хирург не касаются тела ножки
Neither nurse nor surgeon touch the body of the stem

Ножка вводится по ориентирам ложа
The stem is inserted with regard to the orientation points of the bed

При правильных осях введения ножка погружается без усилий на 2 см меньше расчетной глубины
If the axes of insertion are correct, the stem effortlessly sinks 2 cm less than the estimated depth

Удары по досылателю не должны быть очень сильными, так как можно расколоть бедренную кость
Taps on the impactor should not be too strong since it is possible to split the femur

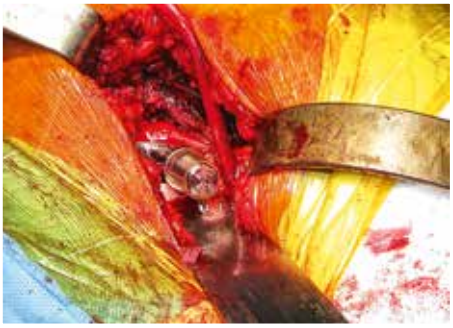

Предохранительный колпачок не снимается до примерки
The safety cap is not removed till fitting

Вокруг установленной ножки видна сохраненная спонгиозная кость
Cancellous bone is visible around the inserted stem

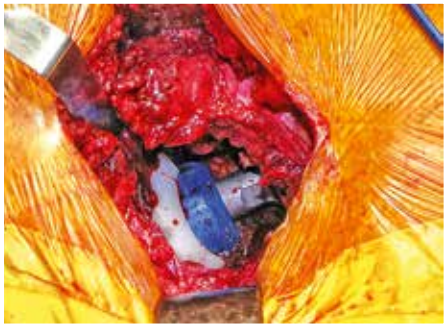

Окончательная примерка для выбора головки
Final trial for the choice of a head

Кобальт, хром, молибден – золотой стандарт головок эндопротезов
Cobalt chrome molybdenum is the gold standard of endoprosthesis heads

По ним и ударить можно
You can even hit them

Керамизированные головки по прочности металлические, а по скольжению керамические
Ceramicized heads are as hard as metal ones and as smooth as ceramic heads

Перед установкой керамической головки шейку тщательно протирают
Before placing a ceramic head the neck is thoroughly cleaned

Так подавать головку категорически запрещено
It is categorically forbidden to pass the head in this way

По керамике удар однократный, но достаточно сильный
With ceramics – a single tap but sufficiently strong

Адаптер значительно расширяет возможности керамических головок
An adapter significantly increases capacities of ceramic femoral heads

С разницей в длине ног понятно: пациент будет испытывать неудобство. Однако если ориентироваться исключительно на соотношение длины нижних конечностей, может возникнуть избыточное натяжение и болевой синдром или же, наоборот, нестабильность и высокий риск вывиха сустава. К счастью, для таких случаев существуют специальные ножки с латерализованным офсетом, или так называемые «латеральные ножки», позволяющие маневрировать в пределах шести миллиметров[4]. Они пригодятся в тех случаях, когда при примерке с минимальным офсетом, то есть с головкой «минус» или small, вы получаете удлинение конечности при нормальном мышечном тонусе. Применив «латеральную ножку», вы отодвигаете сустав от таза на такое же расстояние. При этом сохраняется мышечное напряжение, а длина конечности уменьшается. Если же у вас полу-

[4] Центр торца шейки латеральной ножки на 6 мм ниже, чем у стандартной такого же размера.

into the varus. There is no need to remove all the cancellous bone. Many modern tools are designed to condense rather than to remove spongiosis.

Fitting is performed on an optimum (tightly sitting) broach inserted with regard to the possible location of the femoral head center at the tip of the greater trochanter.

Usually, in choosing the head we face a dilemma. Should our choice be determined by the soft tissue tension, which would ensure stability in the joint, or by the leg length ratio? Below I will explain why both factors are equally important and how to find a balance between them.

Everything seems to be clear regarding leg length discrepancy – the patient will experience discomfort. However, focusing on the lower limb length ratio only may result either in excessive tension and pain syndrome, or, to the contrary, joint instability, and a high risk of luxation.

Fortunately, specifically for such cases, there are lateralized offset stems, or so-called “lateral stems” that allow for maneuvering space within a range of six millimeters[5]. They will come in handy in those instances when measur-

[5] The center of the end of the lateral stem’s neck is 6 mm lower than that of the same-sized standard one.

У некоторых моделей с воротниками разработаны фрезы для точной подгонки опила шейки
Some implants with collars go with specially designed reamers for precise cutting of the femoral neck

Выбор диаметра пробки
Choosing the diameter of the plug

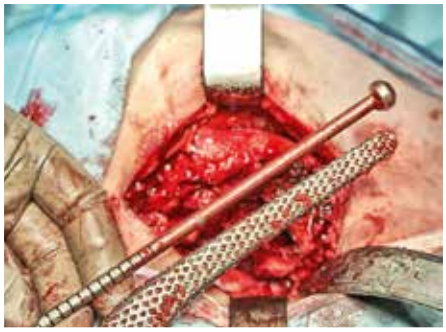

и глубины ее погружения
and the depth of its insertion

Один из вариантов изготовления пробки. Высверливание из головки бедра
One of the ways of making a plug is drilling it out of the femoral head

Аутопробка и ее установщик
Autoplug and its positioner

После установки пробки и промывания канала для ручного введения цемента вводим воздухоотводную трубку
After placing the plug and cleaning the intramedullary canal, a vent tube is inserted

Современный путь введения костного цемента в бедренный канал
A modern technique of introducing cement into the medullary canal

На трубку картриджа надет уплотнитель
A restrictor is placed on the tube of the cartridge



1. ***Exeter – типичный представитель полированных ножек – требует большой мантии***
Exeter, a typical representative of polished stems, requires a large cement mantle

2. ***Ножка Мюллера. Минимальная мантия расположена по обеим сторонам плоскости***
A Müller stem. The smallest cement mantle is located on both sides of the stem

чилось нормальное соотношение длины ног, а натяжение мышц недостаточное, можно использовать «латеральную ножку» с удлиненной головкой, так как она позволяет увеличить офсет, не опуская конечность.

Если примерка с различными головками не удовлетворяет, следует подумать о смене планируемой ножки: при укорочении – попробовать на следующем рашпиле, а при удлинении – испытать все варианты на предыдущем.

Практический совет: все описанные выше манипуляции лучше «проиграть» во время предоперационного планирования, то есть выбрать приблизительные размеры и конструкцию компонентов эндопротеза заранее. Понятно, что почти никогда этот выбор не будет математически точным, но, по крайней мере, позволит выявить большинство недостатков и нестыковок. А лучше всего не полениться проверить все составляющие на рашпилях и «игрушечных» примерочных компонентах. Хирургам с небольшим опытом поступать так просто необходимо.

ing with a minimal offset (that is, using a “negative” or small head), you obtain limb lengthening under normal muscle tone conditions. While applying the lateral stem, the joint is moved the same distance away from the pelvis, which helps maintain the muscle tension, and the limb’s length is shortened. If you achieve equal leg length but insufficient muscle tension, a lateral stem with an elongated head may be used instead: this allows for an increase in the offset without lowering the limb.

If you are dissatisfied with fitting different femoral heads, consider changing the stem you were planning to insert. In the case of shortening, another broach should be tried on, while dealing with elongation – try all possible options on the previous one.

A practical tip: it’s worth considering all the above manipulations during preoperative planning, i.e., selecting the approximate size and design of endoprosthesis components in advance. Obviously, there is little chance of achieving perfect mathematical precision, but, at least, this will help identify most of the shortcomings and mismatches. The best thing to do is to go to the trouble of checking all the components on the broach and “dummy” trial components. It is a must for inexperienced surgeons.

РЕЦЕПТ № 1 / RECIPE # 1

КОНТРОЛЬ РАЗНИЦЫ ДЛИНЫ НОГ В ПОЛОЖЕНИИ ПАЦИЕНТА «НА БОКУ»

CHECKING FOR LEG LENGTH DISCREPANCY IN A PATIENT LYING IN A LATERAL POSITION

Свобода, равенство, братство
(из лозунгов КПСС)

Freedom, equality, brotherhood
from the slogans of the Communist Party of the Soviet Union

Уже неоднократно обращалось внимание на особую ответственность за равновеликость ног. Некоторые пациенты, особенно пациентки, возводят этот эффект эндопротезирования в абсолют. Иногда после получасовой беседы с дамой неопределенного возраста, с дисплазией и укорочением в 7 см, можно услышать заданный недовольным тоном вопрос: «Так шо, и ноги не будут одинаковыми?!». Поэтому не ленитесь потратить время на такую беседу. Неприятности там, где нет оговоренности.

Рекомендую рассказать и об анатомии сосудисто-нервных пучков, и о натяжении мышц, и о рисках вывиха, если они не натянуты, и о болевом синдроме, если они перерастянуты. И подписать информированное согласие, где этот вопрос прописан. Конечно, жалоб не избежать, но их будет меньше.

Все это касается ситуаций, когда возможности выровнять ноги нет. Если же она есть – нужно это сделать. Для того чтобы выровнять, необходимо в первую очередь измерить. Хорошо, когда пациент лежит на спине: нужно только выровнять ноги по оси тела и сравнить. Но если он находится на боку, всегда есть погрешность. Оперируемая нога как бы свисает. И здесь вступает в силу странная закономерность: чем шире таз, тем короче она кажется (см. «Теория относительности теоремы Пифагора»).

Our responsibility for even leg length in patients has repeatedly been stressed. For some patients, especially female ones, this effect of THA is a top priority. Sometimes, after a half-hour conversation with a lady of indeterminate age with dysplasia and a discrepancy of 7 cm, she would ask a very disheartening question: “Hey, aren’t my legs going to be the same length?!” Therefore it is of real benefit to spend time on such a conversation prior to surgery. Honesty is the best policy.

I suggest telling them about the anatomy of the neurovascular bundles and about muscle tension, dwelling on the risk of dislocation unless muscles are stretched enough, as well as on pain syndrome if they are overstretched. In addition, an informed consent form elucidating this issue should be signed. Complaints are inevitable anyway, but there will be fewer of them.

However, this applies to cases when leg length alignment is impossible. If possible – go for it!

In order to align correctly it is necessary to measure.

It is easy to measure when a patient is lying on his/her back. One

В среднем в норме бугристость большеберцовой кости верхней ноги определяется на уровне внутреннего мыщелка бедра нижней. Задача хирурга – тщательно проверить исходную разницу длины ног в положении на спине и в положении на боку. Разница между двумя этими данными и будет вашим ориентиром.

Да, еще. Очень важна плотная фиксация положения пациента на столе (см. «Ода о ТНА»), иначе при ерзаньи ориентиры будут смещаться. Узкий упор фиксирует крестец (не поясницу!), а высокий – оба крыла (не лоно!). Ноги согнуты в тазобедренных и коленных суставах приблизительно под углом 135°.

needs just to align the legs along the axis of the body and compare their length. However, an error is inevitable when a patient is lying on his/her side. The operated leg extends past the other. And here a strange principle takes effect: the wider the pelvis – the shorter the leg seems to be (See the Theory of Relativity of the Pythagorean Theorem).

Usually, the tibial tuberosity of the top leg normally is determined by the level of the internal femoral condyle of the bottom leg.

The surgeon must precisely measure the original leg length discrepancy in the supine and lateral positions. S/he will be guided by the difference between these two figures.

And one more thing. Thorough fixation of the patient on the operating table is critical (see “Ode about THA”). Otherwise, even the slightest movement will result in a misalignment of the reference points. A narrow fixator

Положение пациента на операционном столе при заднем доступе
The position of the patient on the operating table in posterior approach

Фиксация пациента спереди в крылья таза,
Anterior fixation into pelvic wings

а сзади в крестец
Posterior fixation into the sacrum

Но эти измерения субъективны. Ощущения рук довольно относительны. Кроме того, есть и другие подводные камни. Однажды я идеально выровнял ноги, ориентируясь на соотношение в коленях. А у больной было укорочение костей голени после травмы. В итоге пришлось объяснять, почему ноги разные. Одна левая, другая правая…

Поэтому, если вы хотите более точных ориентиров, возьмите на вооружение метод, который я подсмотрел в большой клинике маленького итальянского городка Павия, у доктора Франческо Бенаццо. Позже и Иван Соллогуб подтвердил его эффективность. В Европе с этим еще строже: у нас жалоба, а у них суд. Но мы идем в Европу…

should hold the sacrum (not the waist!), and a high one – both wings (not the pubis!). The legs are bent at the hips and knees at about a 135 degree angle.

But these measurements are subjective. Sensation by hand is quite relative. In addition, there are other pitfalls. Once I perfectly aligned a patient’s legs guided by the relative relationship of the knees. The patient’s shin turned out to have been shortened as a result of an injury. Then it was my turn to explain why her legs were not of equal length. One was right, the other – left…

Therefore if you are looking for more precise reference points apply the approach I borrowed from Dr. Francesco Benazzo in a big clinic in the small Italian town of Pavia. Later Professor Dr. Sollogub proved its effectiveness. It’s even stricter with regard to such matters in Europe. Our patients complain, theirs – sue. And we are moving toward Europe.

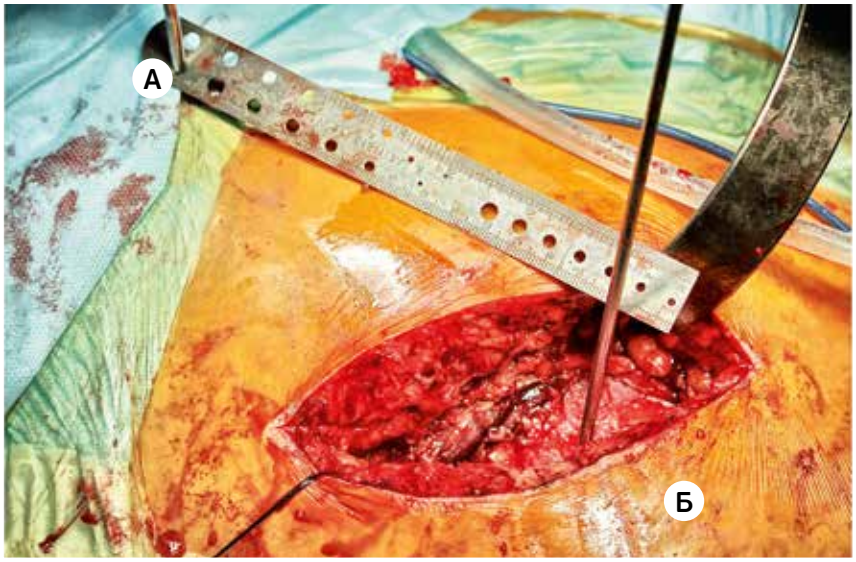

Измерение удлинения конечности
А – стержень в крыле подвздошной кости
Б – стержень возле метки на большом вертеле
Measuring the limb lengthening
A – a rod in the wing of the ilium
B – a rod next to the mark on the greater trochanter

Rp:
- *Стержень любой конструкции. . . . . №2*
- *Линейка металлическая на 20 см . . . . . .№1*

Da:
Перед операцией измерить разницу длины ног. После рассечения широкой фасции бедра, через дополнительный прокол кожи в пределах операционного поля, по линии, продолжающей ось бедра, перпендикулярно ввести стержень в тело подвздошной кости. Коагулятором сделать метку на большом вертеле, измерить и запомнить расстояние до стержня. При примерках на рашпилях учитывать эту информацию.

Signa:
Неприменимо при переломах проксимального отдела бедра и врожденном вывихе с нестабильным неоартрозом. В этих случаях невозможно определить исходное укорочение. При двустороннем поражении во время первой операции старайтесь несколько удлинить конечность, так как потом будет проще подогнать вторую под первую. Удлинить легче, чем укоротить.

Rp:
- *Any kind of a rod . . . . . .№2*
- *20 cm metal ruler. . . . . .№1*

Da:
Leg length discrepancy should be measured before the operation. After dissection of the fascia lata, insert a rod perpendicularly into the ilium along the line continuing the hip axis through an additional skin puncture within the operating area. Make a mark on the greater trochanter with a coagulator, measure the distance to the rod, and remember it. During fitting on the broaches take this information into consideration.

Signa:
This is not applicable for fractures of the proximal femur and congenital luxation of unstable neoarthrosis. Such cases make it impossible to determine the original shortening. In bilateral lesion, try to lengthen the limb during the first operation. Since both legs are shortened it will be easier to match their length afterwards. It's easier to lengthen a limb than to shorten it.

ТЕОРИЯ ОТНОСИТЕЛЬНОСТИ ТЕОРЕМЫ ПИФАГОРА
THE THEORY OF RELATIVITY OF THE PYTHAGOREAN THEOREM

При положении на боку длина конечности всегда относительна
In lateral position limb length is always relative

В положении на боку таз пациента и его бедра образуют неправильный прямоугольный треугольник. Бедро снизу – это горизонтальный катет, таз – это вертикальный катет, а верхнее бедро – гипотенуза[1]. Теория относительности теоремы Пифагора гласит: ***чем длиннее вертикальный катет, тем больше разница между проекциями гипотенузы и горизонтального катета.***

[1] Неправильность треугольника в том, что против правил Эвклидовой геометрии, горизонтальный катет длиннее, чем расстояние между углами треугольника, и в норме равен гипотенузе.

In lateral position, the pelvis of the patient and his/her thighs form an irregular right-angled triangle. The bottom thigh is a horizontal cathetus, the pelvis is a vertical cathetus, and the upper thigh – the hypotenuse[1]. The Theory of Relativity of the Pythagorean Theorem states: ***"The longer the vertical cathetus, the greater the discrepancy between the projections of the hypotenuse and the horizontal cathetus."*** Unable to provide a better explanation, I'll show it graphically.

[1] Irregularity of the triangle consists of the fact that it violates the rules of Euclidean geometry, since the horizontal cathetus is longer than the distance between the angles of the triangle and, normally, it should be equal to the hypotenuse.

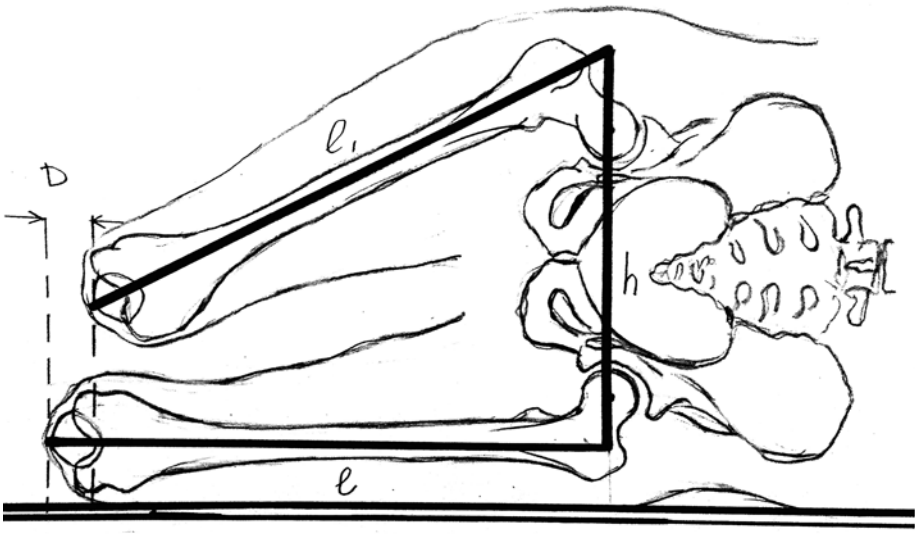

Измерение соотношения длины ног в положении лежа
Measuring of the length of legs in a patient lying in a lateral position

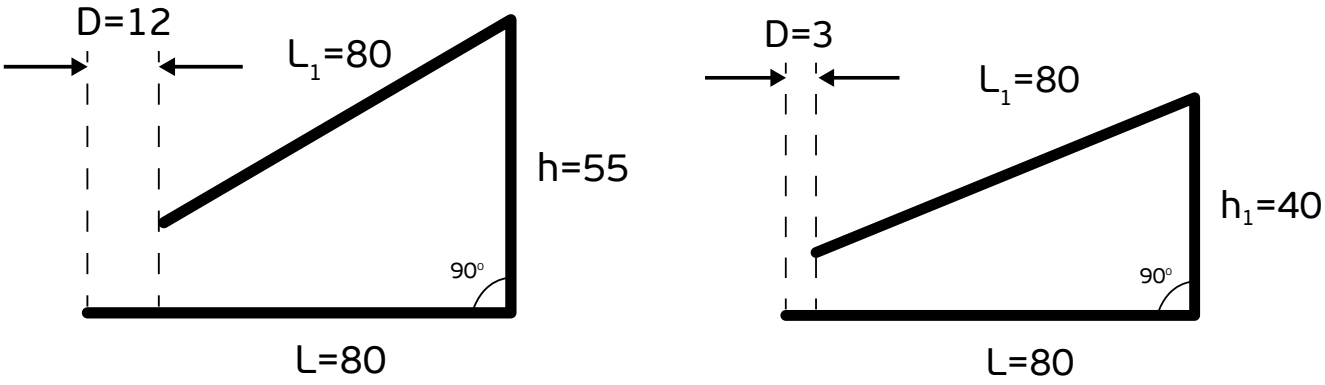

В положении на боку при разной ширине таза кажущаяся разница в длине одинаковых ног будет разной
In lateral position with a different width of the pelvis, the seeming discrepancy in the length of identically even legs will be different

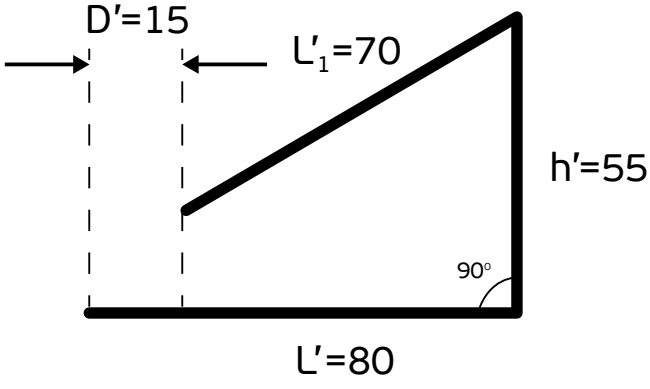

При разной длине ног ориентиром для ее коррекции может служить предварительное измерение
Preliminary measurement may serve as a benchmark for correcting leg length discrepancy

Отводящая контрактура при импинджмент-синдроме кулачкового типа создает относительное удлинение конечности
The abduction contracture in cam-type impingement syndrome leads to a relative shortening of the limb

Более полная информация на аксиальной проекции
Better visualization on the axial projection

Сказать понятнее не умею, но могу нарисовать.

При коррекции длины конечностей следует учитывать еще одну особенность – наличие контрактуры и ее вид. Приводящая относительно укорачивает конечность, отводящая (встречается крайне редко) – удлиняет. После установки искусственного сустава артрогенный, первопричинный компонент тугоподвижности исчезает, но окружающие мягкие ткани сохраняют ограниченную растяжимость и не позволяют восстановить объем движений в полной мере.

При патологической отводящей установке мягкотканные ограничения минимальны и после операции довольно быстро устраняются в процессе разработки.

Диспластическая приводящая контрактура формируется десятилетиями и может не поддаться коррекции даже после многих месяцев интенсивной послеоперационной реабилитации. Биомеханически, неполное отведение не позволяет компенсировать относительное укорочение и при полной коррекции анатомической длины конечности. Поэтому предпочитаю оценивать эффект

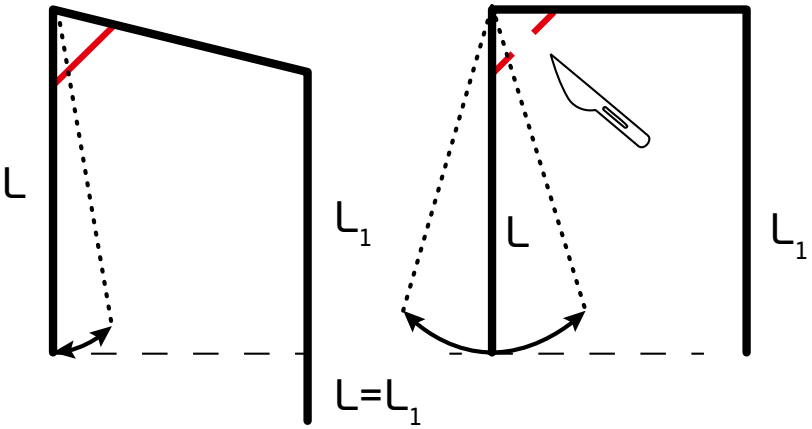

Пересечение сокращенных коротких приводящих мышц после эндопротезирования восстанавливает объем движений и устраняет относительное укорочение конечности

Myotomy of short adductors after THA restores the range of motion and eliminates relative shortening of the limb

Another peculiarity that should be taken into consideration for correction of limb length discrepancy is the presence of contracture and its types. An adduction contracture shortens the limb considerably, the abduction contracture (which happens very rarely) lengthens it. After installation of the artificial joint, the primary arthritic cause of stiffness disappears, but the surrounding soft tissues still reveal restricted elasticity and do not allow for the restoration of a full range of motion.

In case of pathological abduction, soft tissue restrictions are minimal and after the operation are fairly quickly eliminated through exercise. Dysplastic adduction contracture is formed over decades. Therefore it may not be corrected even after many months of intensive postoperative rehabilitation. Biomechanically, partial abduction does not allow for compensation for the relative shortening despite full correction for the anatomical length of the limb. Therefore I prefer to assess the effect of elimination of stiffness immediately after surgery, on the operating table, and when the patient is under residual anesthesia. After putting the patient on his/her back, I determine the range of passive movements of the operated joint. While maintaining the limit of abduction and the palpated tension of the short adductors, I execute the myotomy as close as possible to the site of their attachment

устранения тугоподвижности сразу после операции, на столе, на фоне остаточной анестезии. Уложив пациента на спину, определяю возможности пассивных движений в оперированном суставе. При сохранении ограничения отведения и пальпаторно определяемом натяжении коротких приводящих мышц провожу их миотомию в максимальной близости от прикрепления к тазу. Бедро, как правило, «падает» кнаружи, и небольшим усилием надсеченная мышца растягивается до желаемой нормы. При этом конечность опускается на 1-1,5 см. Относительное укорочение ликвидировано.

Этот эффект следует учитывать в процессе предоперационного планирования. Можно, стремясь к идеалу, точно совместить намеченные ориентиры, но после миотомии получить удлинение оперированной конечности.

Полусантиметровый кожный разрез не ушивается, только давящая наклейка. Так лучше дренируется небольшая гематома. Рана затягивается за несколько дней. Радость женщин по поводу долгожданного полноценного отведения даже больше, чем от равенства ног и возможности носить каблуки (невысокие)...

Рекомендую провести предварительную беседу и подписать информированное согласие пациента и на эту небольшую, но дополнительную операцию.

to the pelvis. The hip tends to «fall» to the outside and with a little effort applied, the myotomized muscle is stretched as desired. This way the limb is loosened by 1-1.5 cm, and relative shortening is eliminated.

This effect should be taken into account during preoperative planning. Striving for perfection, it is possible to achieve a full match of the leg length, but a patient may end up with the lengthening of an operated limb following the myotomy.

A 0.5 cm skin incision is not stitched, and just suture tape is used. This allows for better drainage of a small hematoma. It takes only a few days for the wound to close. The joy of women over long-awaited full abduction surpasses their satisfaction with their leg length equality and the ability to wear (low) heels...

I recommended discussing this issue with the patient before the operation and getting him/her to sign an informed consent to this small but additional intervention.

ГЛАВА 5 / CHAPTER 5

ВЫВИХИ ЭНДОПРОТЕЗОВ

DISLOCATIONS OF HIP IMPLANTS

"...И ЕСЛИ СУСТАВЫ НЕ БУДУТ ВПРАВЛЕНЫ, ПРОИСХОДЯТ ЕЩЕ БОЛЬШИЕ И БОЛЕЕ РЕЗКИЕ ОБЕЗОБРАЖИВАНИЯ И ПОРАЖЕНИЯ КОСТЕЙ, МЫШЦ, ВНЕШНЕЙ ФОРМЫ"
(Гиппократ, Сочинения. Том 3. О суставах п.61)

"IF DISLOCATIONS ARE NOT RESET THEY LEAD TO MORE ACUTE DEFORMATION AND THE DESTRUCTION OF BONES, MUSCLES, AND THE EXTERNAL FORM"
(Hippocrates. Vol 3. On Joints, p. 61)

Это осложнение относится к одному из наиболее частых в раннем послеоперационном периоде. Редко можно наблюдать первый вывих через год и даже полгода после операции. Как правило, нестабильность искусственного сустава предопределена некими условиями, и если они есть, то проявляют себя рано — в первые дни, недели, реже – месяцы.

Какие же это условия? Выделяют три основных, и я с этим согласен.

Первое — это нарушение правил установки компонентов эндопротеза.

Второе — нарушение пациентом послеоперационных правил поведения и состояние его здоровья.

Третье (крайне редкое) — факторы, не зависящие от врача и пациента.

О правилах установки компонентов искусственного сустава я уже рассказывал, но считаю не лишним напомнить их относительно риска вывиха.

Первое правило, конечно, о чаше. Очень важны углы инклинации и антеторсии. Неоднократно встречал публикации, где приводились графики с осями координат, на которых отмечены градусы вертикальной и ротационной ориентации установленной впадины. В средней части таблицы обозначена зона оптимального соотношения углов наклона и поворота. Так вот, даже в лучших клиниках, у опытных хирургов в «зеленой» зоне менее половины случаев. Это говорит об актуальности контроля пространственного расположения импланта.

This complication comprises one of the most common failures in the early postoperative period. The first dislocation is a rare occurrence after 12 or even 6 months after surgery. As a rule, the artificial joint's instability is preconditioned by a number of factors that manifest themselves quite early – within the first days, weeks, and more seldom – months.

What are these conditions? Three main ones are usually singled out, and I concur.

First and foremost is component malposition.

Second – the patient's breaking of the rules of the treatment regimen as well as his/her condition of health.

The third (very rare) – consists of factors outside the control of the doctor or the patient.

I have already discussed the rules of component placement, but I think it would be appropriate to point them out again with respect to the risk of dislocation.

Sure enough the first rule concerns the cup. The angles of inclination and antetorsion are extremely important.

I have repeatedly come across publications presenting graphs of the coordinate axes, on which the degrees of vertical and rotational orientation of the fixated cup are marked. The area of the optimal ratio of the inclination and rotation angles is shown in the middle part of the table. Thus, the "green zone" encompasses less than half of the cases handled by the most experienced surgeons in the best clinics. This emphasizes the importance of control over the implant's spatial positioning.

First we have to agree on how to define the inclination angle. I am a proponent of the method for measuring the angle between the line connecting the symmetrical points of the pelvic bones (e.g., the tops of the "tear drop") and a line connecting the upper and lower end of the prosthetic cup. It is rather complicated to define a vertical axis on in-

Порочная установка чаши
The cup's malpositioning

Вывих закономерен
Inevitable dislocation

Учитывая возраст 89-ть лет и остеопороз, ограничились «круассаном»
Given the age of the patient (89) and osteoporosis we confined ourselves to a "croissant"

Вначале договоримся, как определять угол инклинации. Я придерживаюсь методики измерения угла между линией, соединяющей симметричные точки тазовых костей (например, верхушки «фигур слезы»), и линией, соединяющей верхнюю и нижнюю оконечности искусственной впадины. Искать вертикальную ось на неполных рентгенограммах таза (а такие, как правило, получают наши отечественные коллеги) затруднительно.

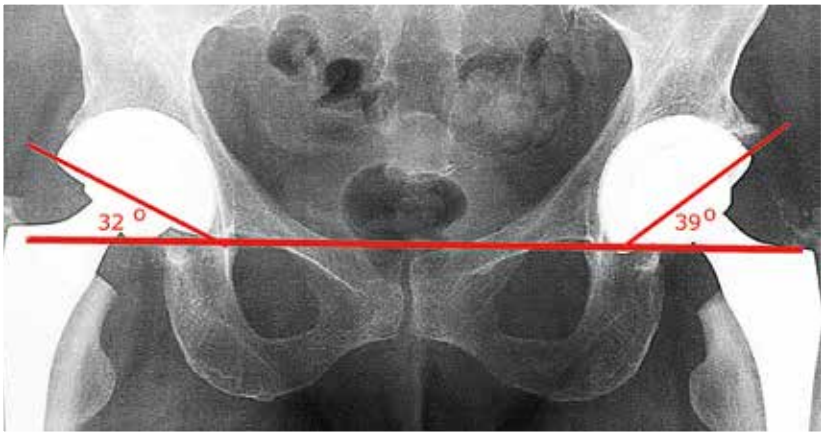

Угол инклинации справа 32°, слева 39°
The angle of inclination on the right – 32°, on the left – 39°

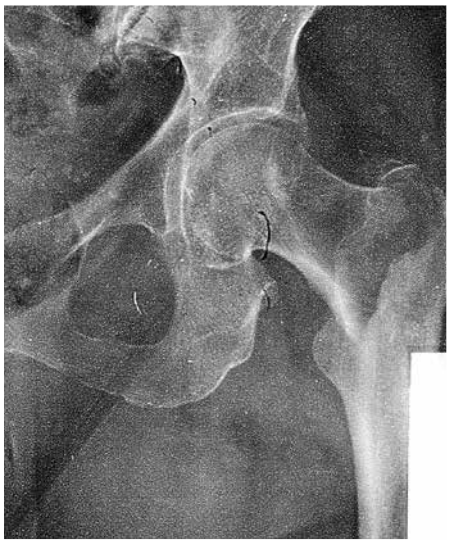

Латеральный перелом у пациентки 87-ми лет
Lateral fracture in a patient, age 87

Порочная установка впадины, вывих
Incorrect positioning of the cup, dislocation

Переустановка впадины, стабильное положение эндопротеза
Reinstallation of the cup, stability of the endoprosthesis

Выраженная приводящая контрактура слева
A prominent adduction contracture on the left side

Операция без учета контрактуры и сколиоза привела к выраженному нарушению функции
An operation without due regard for contracture and scoliosis led to a marked dysfunction

Разница длины ног определена не только высоким стоянием эндопротеза слева, но исходным укорочением правой голени
Leg length discrepancy is determined not only by a high positioning of the endoprosthesis on the left, but also by the initial shortening of the right tibia

Однако для определения истинной оси нагрузки следует учитывать наклоны таза при сколиозе, разной длине ног, а также конструктивные особенности чаш, такие как наличие диспластических козырьков, глубина погружения головки и др.

Считаю оптимальным диапазон углов инклинации от 45° до 35°. Отклонение в сторону вертикализации приводит к повышенному риску вывиха и нагрузке на верхний край впадины. Это, в свою очередь, вызывает ускоренный износ полиэтилена, повышенный выброс ионов в металлических или скрип в керамических парах трения. Кроме того, возникают ассиметричные эпюры напряжения, стремящиеся дестабилизировать чашу любого типа крепления.

При более горизонтальном угле инклинации (менее 30°) повышается риск вывиха во время ротационных движений. Особенно это опасно при сохраненных остеофитах передней или задней колонн, что создает возможности для импинджмента и нестабильности.

Не менее важна ротационная ориентация впадины. В зависимости от доступа, определяющего сохранность той или иной части капсулы, оптимальным углом антеторсии считаю 15–20° при заднем и 5–10° при переднем. Здесь тоже следует учитывать наличие остеофитов и резецировать выступающие на 1,5 см и более.

Определить этот угол по рентгенограмме можно по соотношению длинного и ко-

complete pelvic radiographs, which is often the case with which our colleagues are forced to deal.

However, to determine the true axis of weight-bearing it is necessary to take into account pelvic tilt in the case of scoliosis, leg length discrepancy, as well as the peculiarities of the cups' design, i.e., the presence of dysplastic elevated lips of rim liners, the depth of immersion of the head, and others.

I consider an inclination angle range from 45 to 35 degrees to be optimal. Deviation toward verticalization leads to an increased risk of dislocation and an increased load on the upper rim of the acetabular cup. This in turn causes polyethylene wear acceleration, an increased release of ions in metal bearing couples and squeaking in ceramic ones. In addition, asymmetric stress distribution tends to destabilize the cup of any type of fixation.

A more horizontal inclination angle (less than 30°) increases the risk of dislocation during rotational movements. This is especially dangerous in the case of preserved osteophytes of the front or rear columns, which makes impingement and instability possible.

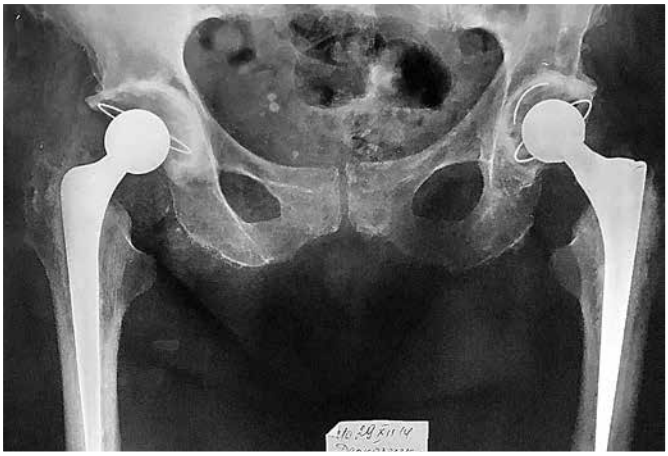

Угол инклинации менее 30° – тоже рисковано
The angle of inclination less than 30° is also risky

Вывих в положении сидя
Dislocation while sitting

Повторные вывихи
Recurrent dislocations

Положение нестабильно
Unstable position

Ложный сустав
Pseudoarthrosis

Эндопротез установлен с минимальным офсетом и вертикальным положением чаши
The endoprosthesis is installed with minimal offset and vertical positioning of the cup

Вывих неизбежен
Dislocation is unavoidable

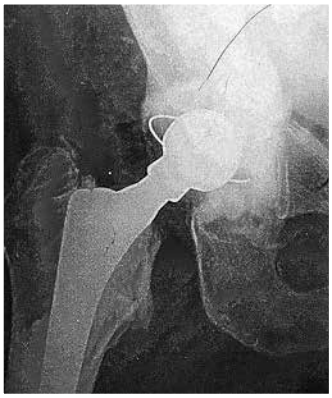

После переустановки чаши и удлиняющей головки сустав стабилен
After reinstalling the cup and placing a limb-lengthening head the joint is stable

роткого диаметров тени эллипса, которую создают края металлической чаши или проволочное ориентировочное кольцо, встроенное в край полиэтиленовой. Не приводя сложных формул для точного расчета, могу предположить, что если искомые 15° составляют 1/6 от 90° (а именно поворот на 90° превращает рентгеновскую тень кольца по краю чаши из круга в прямую линию), то при правильной ориентации впадины апогей эллипса должен быть в шесть раз больше, чем перигей.

Соблюдение высоты и глубины установки чаши позволяет верно выбрать расположение центра ротации, обеспечить правильную биомеханику и снизить риск вывиха.

Не менее важным условием для стабильности эндопротеза является правильная установка ножки. Было несколько случаев, когда ко мне обращались пациенты с повторяющимися вывихами эндопротезов при кажущейся идеальной рентгеновской картине. И только во время ревизии выявлялась избыточная (45° и более) антеверсия или даже, наоборот, ретроверсия ножки. Диагностировать отклонение ротации ножки эндопротеза до операции можно при помощи КТ или рентгенографии в специальной укладке.

Стабильность искусственного сустава (за исключением связанных) определяется сохранностью, тонусом и натяжением окружающих мягких тканей. Что касается сохранности, то это зависит от предыдущей истории

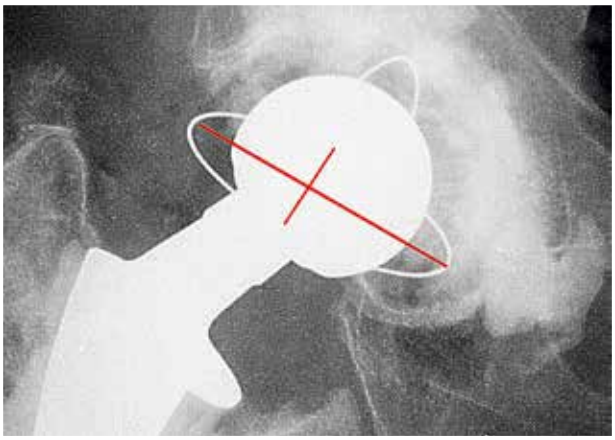

Соотношение апогея к перигею 1 к 4, что соответствует 22°
The ratio of apogee to perigee is 1 to 4, which corresponds to 22 degrees

Угол антеторсии ножки – 15°, антеверсии впадины – 12°
The angle of the stem's antetorsion is 15°, the angle of the cup's anteversion is 12°

Equally important is the rotational orientation of the cup. Depending on the type of approach, in determining the degree of preservation of a particular part of the capsule, I consider an antetorsion angle of 15-20 degrees in the case of a posterior approach and that of 5-10 degrees in the case of an anterior approach to be optimal. Here, again it is necessary

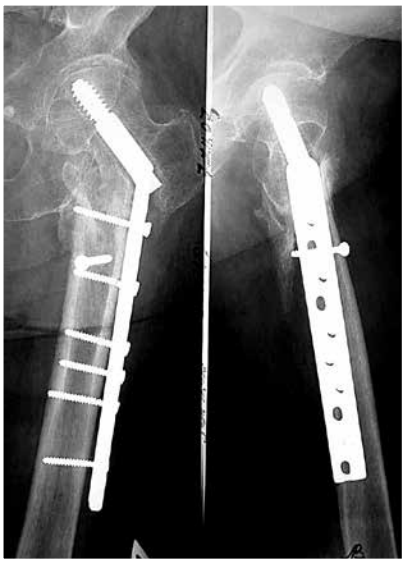

Ложный сустав подвертельной области осложнился разрушением массивного фиксатора
Pseudoarthrosis of a subtrochanteric region was complicated by the destruction of a massive fixator

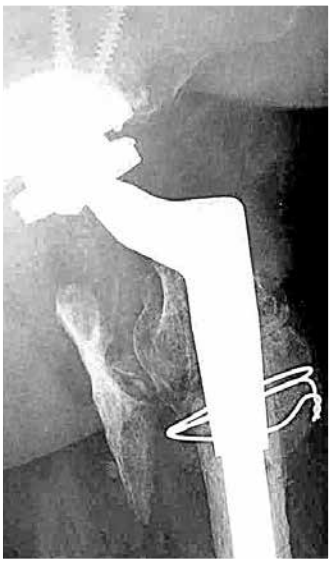

Учитывая полное отсутствие мышц проксимального отдела бедра для профилактики вывиха применен связанный эндопротез
Taking into account the complete lack of muscles of the proximal femur an articulating implant is used to prevent dislocation

пациента и травматичности вашего доступа. Предыдущие травмы, а особенно хирургические вмешательства могут нанести значительный ущерб мышцам, связкам и капсуле сустава. Это могут быть прямые дефекты, атрофия или грубое рубцевание. Значительно снижают устойчивость эндопротеза переломы с вовлечением точек прикрепления сухожилий мышц – малого и большого вертела.

Доступ

Не важно, передний или задний. Важно то, насколько он травматичен. Пересекать или раздвигать? Мой любимый доступ описан ранее. Скажу только, что со временем все меньше отсекаю, больше рассекаю или раздвигаю. Особенно при ревизиях. Раньше тщательно иссекал капсулу и рубцы, сейчас стараюсь сохранять. Так легче ушить рану и уменьшить неизбежную первичную околосуставную полость.

Тонус мышц

Может быть снижен после инсульта, повышен после травмы или при некоторых заболеваниях. И то и другое не способствует стабильности.

При парезах, детском церебральном параличе, болезни Паркинсона, сенильной демен-

to take into account the presence of osteophytes and the resecting of ones that protrude for 1.5 cm or more.

This angle can be determined on radiographs by considering the correlation of the long and short diameters of the ellipse's shadow created either by the rims of a metal cup or by a full-circular wire marker incorporated into the edge of the plastic one. Without giving complex formulas for accurate calculation I can assume that if the required 15 degrees make up 1/6 of the 90° angle (namely, a 90° turn converts a circle-shaped x-ray shadow of the ring on the edge of the cup into a straight line), then in the case of the correct orientation of the cup the apogee of the ellipse should be six times greater than the perigee.

Adherence to the specifications of the height and depth of the cup installation allows for a correct placement of the rotation center, ensures proper biomechanics as well as reduces the risk of dislocation.

An equally important condition for the implant's stability is the correct installation of the stem.

I have been approached several times by patients with recurrent dislocations of endoprostheses despite apparently ideal x-rays. It was only during the revision surgery that an excessive (45 degrees or more) anteversion or, to the contrary, a retroversion of the stem was detected. A CT scan or an x-ray with special positioning of the patient can help diagnose a deviation of the implant's stem rotation before the surgery.

The stability of the artificial joint (except in articulating designs) is determined by the integrity, tone and tension of the surrounding soft tissues.

ции, алкоголизме и наркомании (приходится оперировать и таких) обычно использовал связанные конструкции. В последнее время у таких больных с удовольствием применяю импланты с двойной подвижностью.

СПАСТИКА

Специально выделил это слово в тексте. Никогда и ни при каких обстоятельствах не делайте эндопротезирование спастикам. Я один раз сделал. Больше не буду.

Знаете, как на всю жизнь запомнить дату дня рождения жены? Один раз забыть...

Спастика расшатает и вырвет любую конструкцию, если не сразу, то через год.

Натяжение мышц

Кроме тонуса зависит от расстояния, на которое бедренная кость отодвинута эндопротезом от таза. Вниз и латерально. И здесь есть две крайности. Избыточно растянутые мягкие ткани — это болевой синдром и риск неврологических нарушений. Провисли вожжи — кони понесли (недостаточно натя-

With regard to integrity, it depends on the previous history of the patient as well as on how traumatic your approach has been. Previous injuries, and especially surgical intervention can inflict major damage to the muscles, ligaments and joint capsule. These could be direct defects, atrophy or gross scarring. The implant's stability is significantly reduced by fractures involving the muscles' points of tendon attachment – the small lesser the greater trochanter.

The approach

It does not matter whether it is anterior or posterior. What does matter is how traumatic it is. Is it better to transect or separate? My favorite approach has been previously described. I can only add that over time I have been dissecting or separating more often than resecting. Especially during revisions. I used to carefully excise the capsule or cicatrices, now I try to save as much as I can. This way it is easier to close the wound and reduce the size of the inevitable primary periarticular cavity.

Muscle tone

It may be reduced as a result of a stroke or elevated after an injury or certain diseases. Both are not conducive to stability.

In case of paresis, cerebral palsy, Parkinson's disease, hydrocyanic dementia, alcoholism and drug addiction (we have to deal with such patients as well) I used to apply articulating designs. However, I have recently started to use double mobility implants in such cases.

SPASTICITY

I have deliberately highlighted this word in the text. Never, under any circumstances, have patients with spasticity undergone THA replacement. Once I did. I will not do it again. Ever.

As they say... the best way to remember your wife's birthday is to forget it only once.

Переломовывих в тазобедренном суставе
A fracture dislocation of the hip

Посттравматический коксартроз
Post-traumatic coxarthrosis

ASR с костной аутопластикой
ASR with autografting

Катастрофическая нестабильность и гетеротопические оссификаты вследствие тяжелого спастического парапареза
Catastrophic instability and heterotopic ossification due to severe spastic paraparesis

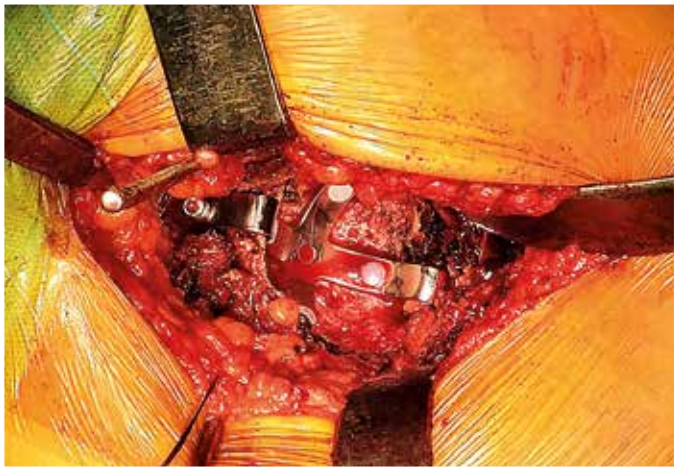

Перед установкой чаши укреплено антипротрузионное устройство
Prior to cup installation an antiprotrusion device was fixated

Цементный вариант чаши
A cemented cup

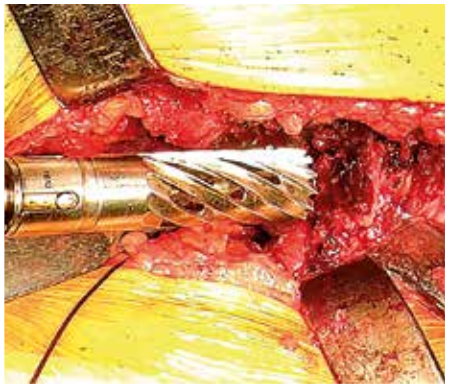

Взятие
Collecting

Подготовка
Preparation

и установка костной пробки
and insertion of a bone plug

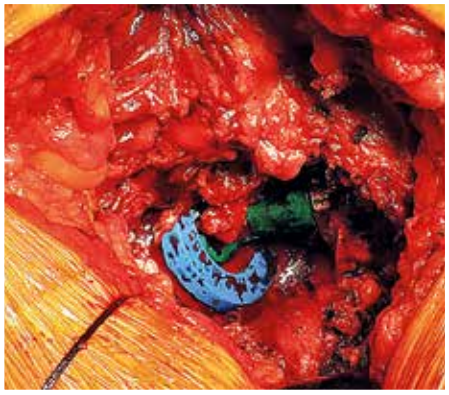

Примерка
Fitting

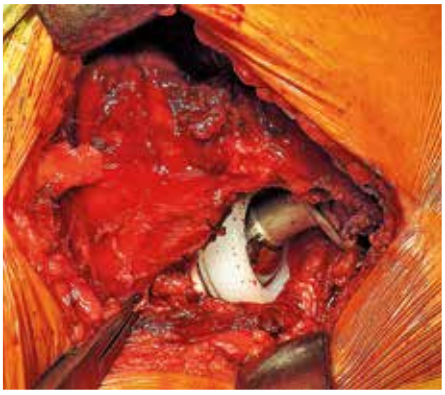

Две головки обеспечивают повышенный объем движений
Two heads provide an increased range of motion

нутые мышцы ведут к нестабильности).

Нередко крайняя обеспокоенность пациентов равновеликостью ног заставляет хирурга прибегать к различным ухищрениям. К ним относится поиск соотношения офсета и низведения конечности. Например: вам необходимо удлинить ногу при диспла-

Spasticity loosens up and dislocates any design. If not now then in a year.

The tension of the muscles

This depends on the muscle tone and the distance at which the femur is moved away from the pelvis by the endoprosthesis. Down and laterally.

Вывих при нарушении ориентации чаши – вертикально и без ротации
Dislocation caused by incorrect orientation of the cup – vertically without rotation

Замена вкладыша с антилюксационным кольцом
Replacement of a liner with an antiluxation ring

Прием оправдался. Результат через 12 лет
The technique proved to be effective. Result after 12 years

стическом коксартрозе. Вы понимаете, что натяжение окружающих тканей будет избыточным. Что лучше — погрузить ножку поглубже и низводить бедро за счет удлиняющих головок или максимально использовать для удлинения ножку с короткой головкой?

На мой взгляд, в данном случае оптимален второй вариант, ведь длинная головка увеличивает и офсет. Это приводит к еще большему напряжению тканей.

Обратная ситуация: у бабушки с переломом шейки длина ног уже сравнялась, а «pull-push» симптом еще далек от совершенства. Делаем выбор в пользу первого варианта. Ножку следует погрузить поглубже, а удлиняющей головкой отодвинуть бедро вниз и латерально. Если ис-

And then there are two extremes. Excessively stretched soft tissues lead to pain syndrome and a risk of neurological disorders. A slack in the reins – and off the horses go (muscles that are not strained enough lead to instability).

Sometimes a patient's excessive concern over his/her leg length equality makes a surgeon resort to various tricks. These include the search for an optimal correlation of the offset and crafting the limb to a certain length.

For example: you need to lengthen a limb with dysplastic coxarthrosis. You understand that the tension of the surrounding tissues will be excessive. Which is better – to plunge the stem deeper and to position the femur lower with the help of limb-lengthening heads or to make the best use of a stem with a short head to lengthen the limb?

In my opinion, in this case, the second option is optimal because a long head also increases the offset. This in turn leads to increased tissue tension.

Травматические вывихи при правильном положении компонентов эндопротеза лечатся консервативно
Traumatic dislocations in the case of correct positioning of prosthetic components are conservatively treated

пользовать при этом еще и латеральную ножку (ШДУ — 127°), то офсет и натяжение мышц возрастут, а с ними и стабильность. Либо же стоит выбрать двойную мобильность.

При выборе типа эндопротеза для пациентов из группы риска следует помнить простое правило: чем больше диаметр пары трения, тем риск вывиха меньше, а объем движения больше. Если бы не риск псевдоопухолей, эндопротезы с парой трения металл-металл, XL Head, были бы золотым, точнее кобальт-хромовым стандартом.

Плоские шейки тоже уменьшают риск импинджмента. Для стандартной процедуры предпочитаю диаметры 32–36 мм, при повышенном риске вывиха – индивидуальный подбор пары с двойной подвижностью. Связанные протезы не гарантируют стопроцентной стабильности, увеличивают риск расшатывания впадины и используются редко, но иногда здорово выручают.

A reverse situation: go for the former option in case of an elderly female patient with a fractured femoral neck whose leg length discrepancy has been eliminated, however the “pull-push” symptom is still far from perfect. The stem should be placed deeper and the femur should be moved downward and laterally with the help of a leg-lengthening head. If a lateral stem is also used in this case (a neck-shaft angle of 127°), both the offset and muscle tension will be increased. So will stability. Or choose dual mobility.

Обычный коксартроз
A typical coxarthrosis

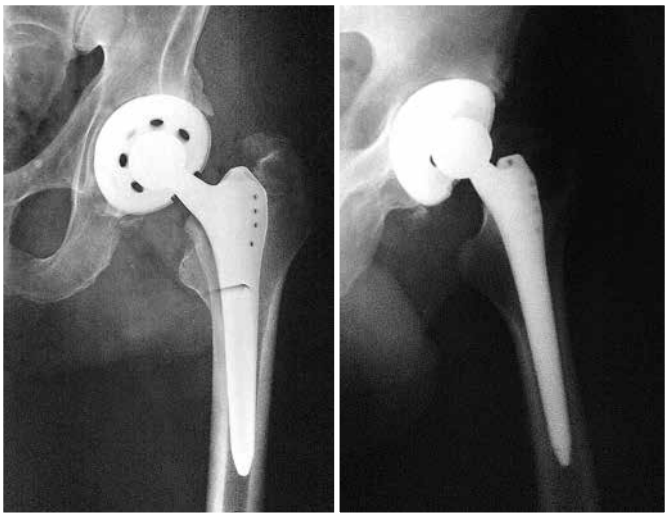

Избыточная антеторсия впадины и недостаточный офсет
Excessive antetorsion of the cup and insufficient offset

Вывих эндопротеза
Dislocation of the implant

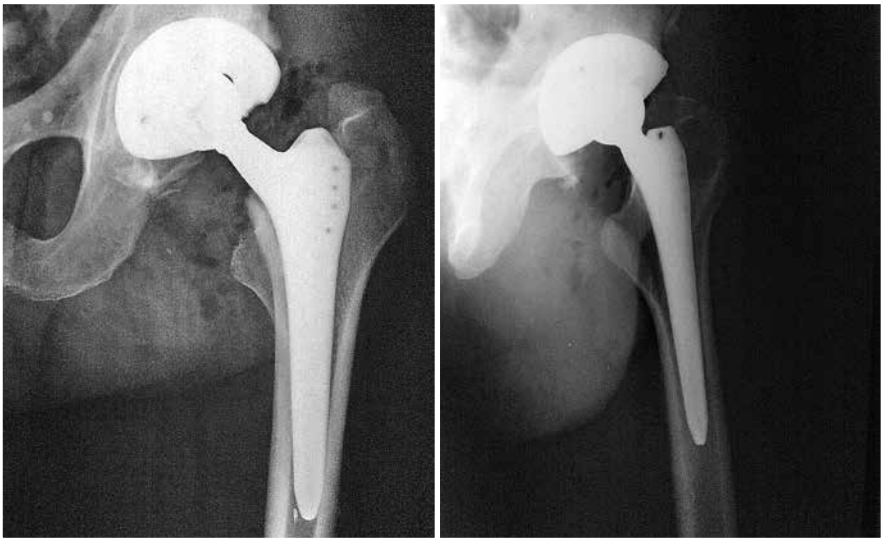

Чаша переустановлена
The cup is reset

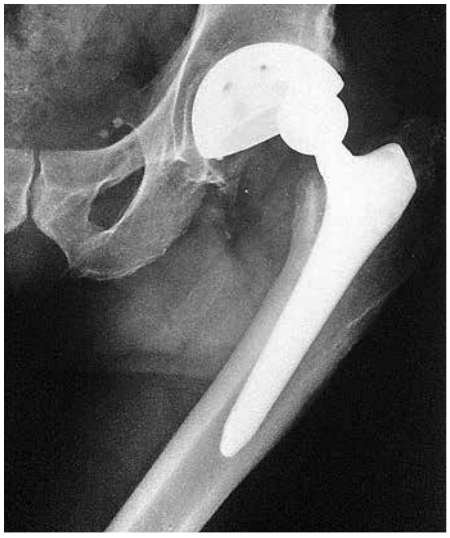

Повторный вывих после переустановки чаши
Re-dislocation after resetting the cup

Стабильное положение протеза после установки удлиняющей головки
The stable position of the prosthesis after implanting a limb-lengthening head

Восстановлено равенство длины ног
Leg length equality is restored as well

НАРУШЕНИЯ РЕЖИМА

Профилактику необходимо начинать еще до операции: рассказать, показать, обучить и проверить. Кроме того, обеспечить памяткой, подсказать, какие устройства помогут и где их взять (см. главу «Ранняя реабилитация»).

Сложнее дело обстоит с людьми, страдающими алкоголизмом. У нас есть пара-тройка пациентов, которых раз-два в год привозят на «плановое» вправление. От корригирующих операций или ортезов они отказываются. Мотивация: если не пьем — не вывихивается.

Не зависят от врача и пациента травмати-

When choosing the type of prosthesis for risk-group patients one should bear in mind a simple rule: the greater the diameter of the bearing couple, the lower the risk of dislocation, and the higher the volume of movement. If not for the risk of pseudotumors, implants with metal-on-metal bearing couples, the XL-Head, would be the gold, or more precisely, cobalt-chrome standard.

Flat necks also reduce the risk of impingement.

For standard procedures I prefer diameters of 32-36 mm, but with an increased risk of dislocation – individual selection of dual mobility bearings. Articulating implants do not guarantee absolute stability, increase the risk of the

Привычный вывих эндопротеза
A typical dislocation of an endoprosthesis

Антилюксационный вкладыш
An antiluxation liner

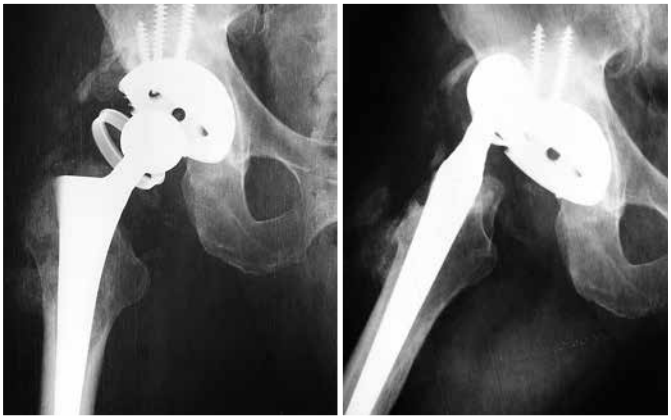

Рецидив вывиха
Recurrent dislocation

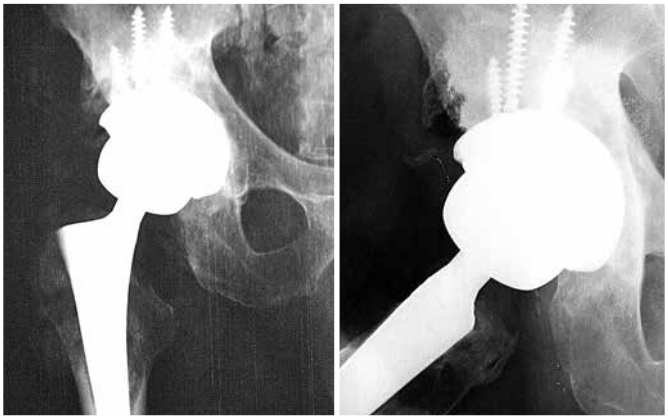

Установка пары трения Ме-Ме с большой головкой на цементе без удаления бесцементной чаши обеспечила стабильность
Using a cemented metal-on-metal bearing couple with a large head without removing an uncemented cup resulted in stability

ческие вывихи при правильно установленном эндопротезе. Здесь может помочь молитва...

Однако, что же делать, если все-таки произошел вывих? Вправлять! Чем дольше не вправлено, тем больше шансов на повторный вывих. Вправлять необходимо под обезболиванием, спинальным или коротким общим, не важно. Важно понимание того, что легко устраняются вывихи при грубом

loosening of the cup and are rarely used. But sometimes, they come to the rescue.

WRONG REGIMEN

Preventive measures should be taken before the operation. Tell them, show them, teach, and test. Provide a reminder, give advice on devices that can come in handy, tell them where to get them. (See the chapter “Early Rehabilitation”).

Вывих
Dislocation

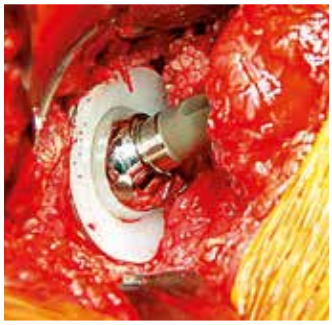

Нестабильный сустав
Unstable joint

Самодельные накладки - «круассаны»
Homemade linings – «croissants»

Фиксация «круассан»
Croissant fixation

Несостоятельность самоделки
Croissant failure

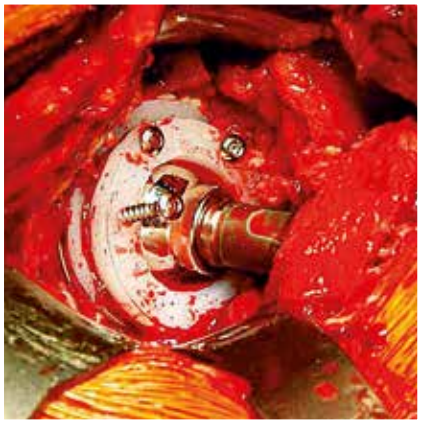

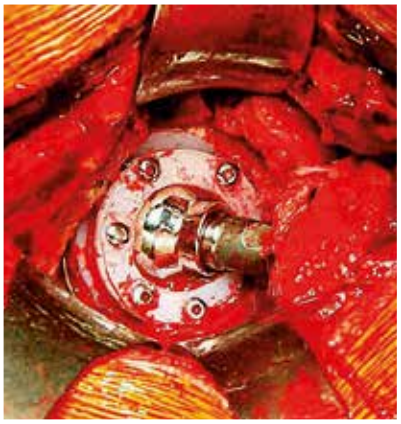

Установка фирменного замыкающего кольца
Placement of a manufacturer’s locking ring

Стабильная фиксация
Stable fixation

нарушении ориентации компонентов, офсета, тонуса или сохранности мышц. После легкого вправления можно ожидать повторного вывиха. Вывих, который трудно устранить, прогностически менее опасен, но и он требует внимания.

Если устранить его не удается, а физические усилия при попытках угрожают целостности бедренной кости или мягких тканей, следует остановиться и готовиться к откры-

It is difficult to deal with alcoholics. We have a few patients who are brought to the hospital for a “planned” reset once or twice a year. They refuse corrective operations and orthoses. The motivation is: if there is no drinking – there is no dislocation.

Neither doctors nor patients have control over traumatic dislocations even in the case of a properly positioned endoprosthesis. Here only a prayer might help....

That’s it regarding causes and prevention. And what has to be done if a dislocation has occurred?

Подвертельный перелом бедренной кости
Subtrochanteric fracture of the femur

МОС
Metal osteosynthesisosteo synthesisendoprosthesis

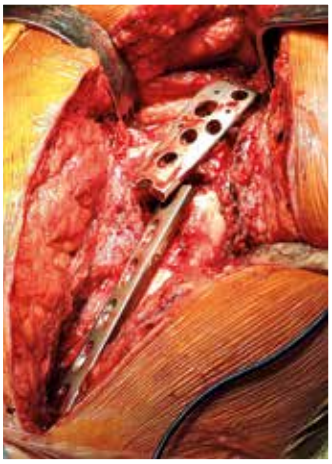

Ложный сустав, перелом пластины
Pseudoarthrosis, fracture of the plate

При планировании антилюксационной конструкции применяем чашу с конусной фиксацией вкладыша
While planning an antiluxation construction we use a cup with a conical fixation of the liner

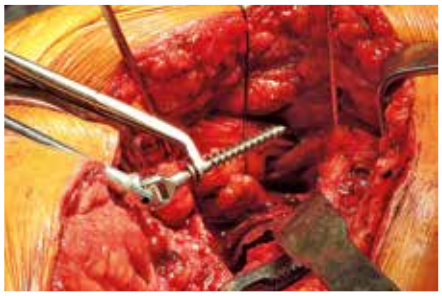

Дополнительная фиксация винтами
An additional fixation with screws

Антилюксационный вкладыш с фиксатором
An antiluxation liner with a fixator

Вкладыш установлен, выступы по бокам
The liner is set, with flanges on the sides

Установка фиксатора
Fixator placement

Импакция фиксатора двурогой насадкой
Impaction of the fixator with a bicornuate nozzle

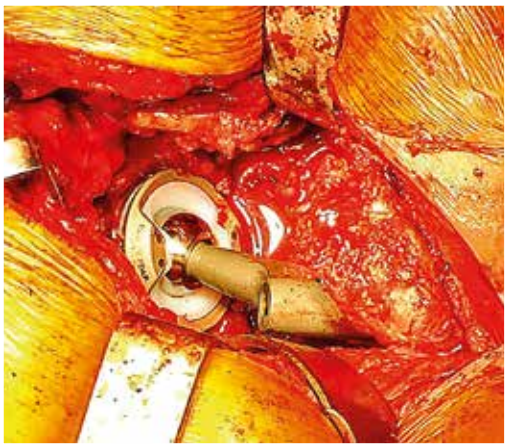

Головка прочно фиксирована без риска импинджмента
The head is firmly fixated without the risk of impingement

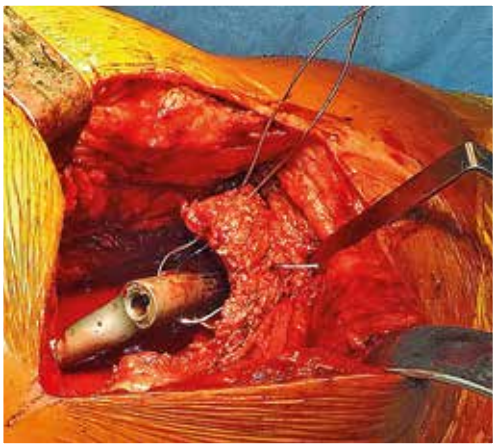

Фиксация большого вертела добавляет стабильности
Fixation of the greater trochanter adds to stability

Сустав стабилен
The joint is stable

тому вправлению. Главное — оценить ситуацию. Если уж операция, то она должна быть последней. Если причина ясна, нужно ее устранить: переустановить впадину, поменять головку на удлиняющую или применить другой метод.

ДРУГИЕ ПРИЕМЫ

Переустановить протез можно по-разному. Можно изменить только пространственную ориентацию, а можно — модель и внутренний диаметр. Например, впадина цементной фиксации 50/28 мм без козырька может быть заменена на 48/36 мм + 10°.

Чаши некоторых фирм имеют специальные накладки из полиэтилена для замыкания шарнира. Раньше мы даже изготавливали такие кольца самостоятельно. Их задача — удержать головку на месте до формирования рубцовой капсулы. Весьма экономный вариант для престарелых пациентов.

Reset!

Reset and think. An unreset dislocation usually causes considerable pain. The longer it remains unreset, the higher the chances of re-dislocation. The procedure should be performed under anesthesia: spinal or short-term general, it does not matter. It is important to understand that dislocations are easily reset after a severe disorder of orientation, tone, or something else. In these cases you can expect more of them. Prognostically speaking, a dislocation that is difficult to reset is less dangerous. But it should also be handled with care.

If you are not able to eliminate the dislocation, and applied physical efforts jeopardize the integrity of the femur or soft tissue, it is necessary to abandon such efforts and prepare for an open reset. But it is important to assess the situation. In the case of surgery, it must be the last option. If the reason is clear, it is necessary to fix it by repositioning the cup, replacing the head with a limb-lengthening one or applying a different technique.

OTHER TECHNIQUES

There are different ways of cup repositioning. You can change only the spatial orientation, or you can change the model and internal diameter. For example, a 50/28 mm cemented cup without an elevated lip can be replaced with a 48/36 mm + 10° one.

Cups of some manufacturers come with special joint-constraining pads. We used to make such rings ourselves. Their task is to keep the head in place until the formation of a scar capsule. This is an economical solution for extremely elderly patients. Modern uncemented cups come with locking rings. They are expensive though and may be used only in new models. Anyway, this is something you may opt for if you wish.

I would like to mention again the technique applied at the Charité clinic in Berlin consisting of picking up the underlying muscles and the periosteum of the outer femur when suturing the fascia lata. Restricting excessive hip rotation prevents dislocations.

Some surgeons use synthetic meshes to strengthen the weak side of the joint capsule, just as in case of hernioplastics. I have not tried them yet, but believe in their effectiveness in surgery.

Сейчас есть фирменные замыкающие вкладыши в бесцементные чаши. Правда, они дорогостоящие и применять их лучше только в новых конструкциях. Тем не менее они есть, и при желании ими можно пользоваться.

Повторюсь о приеме клиники Шарите — при ушивании широкой фасции подхватывать подлежащие мышцы и надкостницу наружной поверхности бедра. Ограничение избыточной ротации бедра предупреждает вывихи. Некоторые хирурги используют синтетические сетки для укрепления капсулы слабой стороны сустава, как при герниопластике. Сам не пробовал, но верю, поскольку в хирургии эти сетки весьма эффективны.

Для лечения нестабильности применяются и различные методы иммобилизации как коленного, так и тазобедренного сустава (см. Rp «Кокситка стоя»).

Instability of a hip joint just like that of a knee is also treated with different methods of immobilization, (see. “The Application of a Spica Pelvic Cast in a Standing Position”).

Последствия привычного вывиха
The consequences of a commonplace dislocation

Внутренняя поверхность «круассана» блокирующего поле кольца
The inner surface of the croissant blocking the area of the ring

Каждой чаше свой «круассан»
Each cup receives a croissant

Осталось зафиксировать винтами
It just needs to be fixated with screws

Обеспечивая первичную стабильность – полукольцо позволяет сформироваться полноценной рубцовой капсуле
Providing primary stability the semi-ring allows for complete formation of the scar capsule

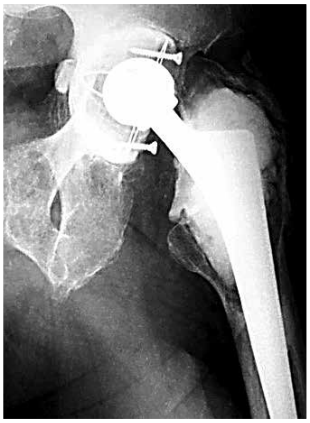

Результат через 10 лет
The result after 10 years

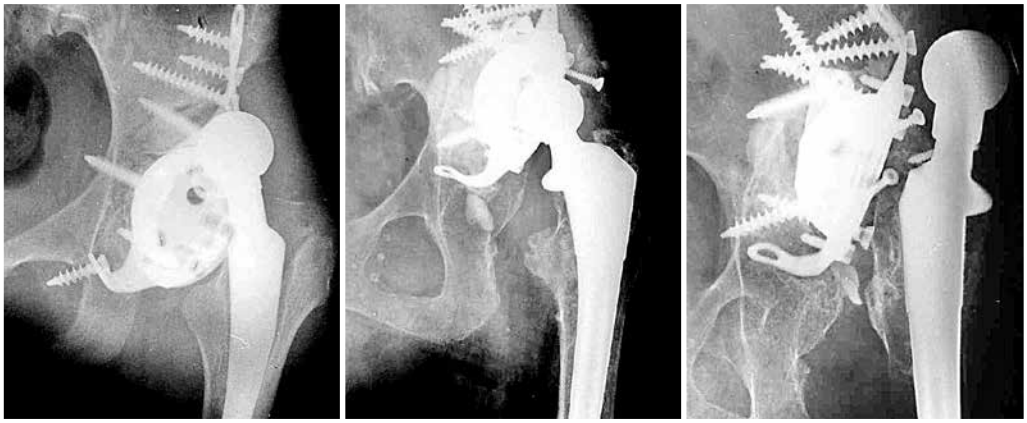

Но при грубом нарушении ориентации и «круассаны» не помогают
But in the case of a gross violation of orientation croissants

РЕЦЕПТ №2 / RECIPE #2

«КОКСИТКА» СТОЯ

THE APPLICATION OF SPICA PELVIC CAST IN A STANDING POSITION

Когда-то умение наложить классическую кокситную повязку высоко ценилось среди ортопедов-травматологов. Классных гипсотехников помнят до сих пор. *Sed alia tempora*[1]. С развитием современных методов остеосинтеза наложение больших гипсовых повязок вообще и кокситной в частности становится все более архаичным. Но все-таки совсем забывать о них не стоит. Бывают еще ситуации, когда и «каша»[2] может пригодиться. Вот и в некоторых случаях, при которых высок риск вывиха эндопротеза, накладываем эту громоздкую повязку. Только уже не гипсовую и не «от соска до носка». Используется легкий скотчкаст, а еще лучше эластичный софткаст. Дорогущие ортезы тоже хороши, в них возможен определенный объем движений.

[1] Но (теперь) времена иные (лат.).
[2] Небольшая подушка, которую временно укладывают на живот пациенту перед наложением кокситной повязки для профилактики сдавления брюшной полости при дыхании и после еды.

The ability to apply a spica cast used to be highly prized in the orthopedics and traumatology communities. Masters of this art are still remembered. *Sed alia tempora*[1]. With the development of modern methods of osteosynthesis, application of body casts and spica casts in particular are becoming more out-of-date. Anyway, it shouldn't sink into oblivion. There are cases when a belly pillow[2] might come in handy. Thus, this massive bandage is sometimes applied to avoid luxation of hip prosthesis. However, the cast is neither made of plaster nor applied "from head to toe." Scotchcast or elastic Softcast (which is even better) is used instead. Premium-priced orthesis allowing for a certain degree of movement will work as well.

[1] But times now are different (lat.).
[2] A small pillow that is temporarily placed on the patient's abdomen prior to the application of a spica cast to prevent compression of the abdomen while breathing and after eating.

Для наложения кокситки стоя достаточно двух человек
Only two people are needed to apply a spica cast

Для комфорта пациента во время бинтования формируется гладкий край повязки
A smooth edge of the cast is formed while bandaging patients for their comfort

Положение стоя позволяет легко моделировать края повязки
A standing position allows for easy modeling of the edges of the spica cast

Размер и положение повязки зависит от особенностей случая. Обычно достаточно фиксации 10–15 см ниже колена, согнутого под углом 175°. Такой угол предотвращает ротацию и позволяет опираться на ногу. Бедро слегка отведено и ротировано кнаружи – в случае риска заднего вывиха, и кнутри – при передней нестабильности. С такой иммобилизацией пациент может сидеть, лежать на боку с подушкой между ногами и даже ходить с костылями или ходунками.

Сроки обычно не превышают шести недель. За это время успевает образоваться рубцовая капсула, стабилизирующая пару трения.

Учитывая возможность пациента стоять с опорой на оперированную конечность, накладывать повязку рекомендуем стоя, с предварительной корректировкой по осям и углам. Это позволяет сразу моделировать ее по контурам, достичь максимального удобства для пациента и обойтись без вырезаний и подрезаний в процессе эксплуатации.

Rp:

- *Бинт Softcast 12 см . . . . . № 8*
- *Вата в рулоне 12 см . . . . . № 6*
- *«Каша» . . . . . № 1*
- *Перчатки хирургические нестерильные . . .№ 2n (n – гипсотехник)*
- *Тазик с теплой водой . . . . . № 1*
- *Нож сапожный острый или ножницы . № 1*

The size and position of the bandage is case-related. Usually fixation of 10-15 cm below the knee, bent at 175 degrees, is sufficient. Such an angle prevents rotation and allows for putting weight on the foot. The hip is slightly moved aside and rotated outward (in case of the risk of posterior luxation) and inward in anterior instability cases. With this kind of immobilization the patient can sit, lie on his or her side with a pillow between his or her legs and even walk with crutches or a walker.

Usually it takes the scar capsule stabilizing the bearing couple no more than six weeks to be formed.

Given the patient's ability to stand with support on the operated extremity, we recommend the application of the bandage in a standing position with pre-adjustment of the axes and angles. This allows us to fit it to the body contours, maximizing the patient's comfort, and to manage without cutting and trimming when in use.

Rp:

- *Softcast tape 12 cm . . . . . № 8*
- *Cotton-wool roll 12 cm . . . . . № 6*
- *Belly pillow . . . . . № 1*
- *Nonsterile surgical gloves. . . . . № 2n (n = number of cast appliers)*
- *Basin of warm water . . . . . № 1*
- *Sharp boot knife or scissors . . . . . № 1*

Da:

Properly position the supported patient. Holding the belly pillow against the patients' abdomen, wrap them with the cotton-wool along the contour of the bandage

После наложения повязка быстро полимеризуется и не препятствует уходу за пациентом
After application the bandage quickly polymerizes and doesn't interfere with patient care

В кокситной повязке можно ходить с опорой на оперированную конечность
While in a spica cast a patient can walk putting weight on the operated limb

Da:

Разместить пациента в правильном положении, с возможностью держаться за опору. Удерживая «кашу» возле живота, обернуть пациента ватой по контуру будущей повязки, с запасом по краям и утолщением в местах костных выступов. У пациентов с ожирением необходимости в использовании «каши» нет. Окуная бинты в теплую воду[3], наложить повязку, обращая особое внимание на области суставов. Тазобедренный – укрепить несколькими восьмерками, коленный – дополнительными турами. До затвердения бинта запас ваты завернуть для закругления краев. Перетяжки рассечь и загладить влажными перчатками. При работе без перчаток остатки полимера удаляются только с эпидермисом. После наложения повязку не укрывать до высыхания.

Signa:

Устанавливать компоненты эндопротеза правильно и обучать пациентов избегать рискованных движений, чтобы не накладывать кокситных повязок. Всегда.

[3] Это ускоряет полимеризацию вяжущего вещества.

to be applied later with a margin around the edges and thickening at the sites of bone protuberances. There is no need to use the pillow with obese patients. Dip the tape in warm water[3], and apply the bandage, paying particular attention to the joints. The hip should be reinforced with several figure-eights, the knee – with additional layers. Prior to the tape hardening, extra cotton wool is rolled up to smooth down the edges. Cut the tape where it is too tight and smooth it over with wet gloves. When working without gloves, polymer residues can only be removed together with the epidermis. After applying, the bandage should not be covered until it dries.

Signa:

Properly place prosthetic components and teach patients how to avoid risky movements that would necessitate application of a spica cast. Always.

[3] This accelerates polymerization of the binding agent.

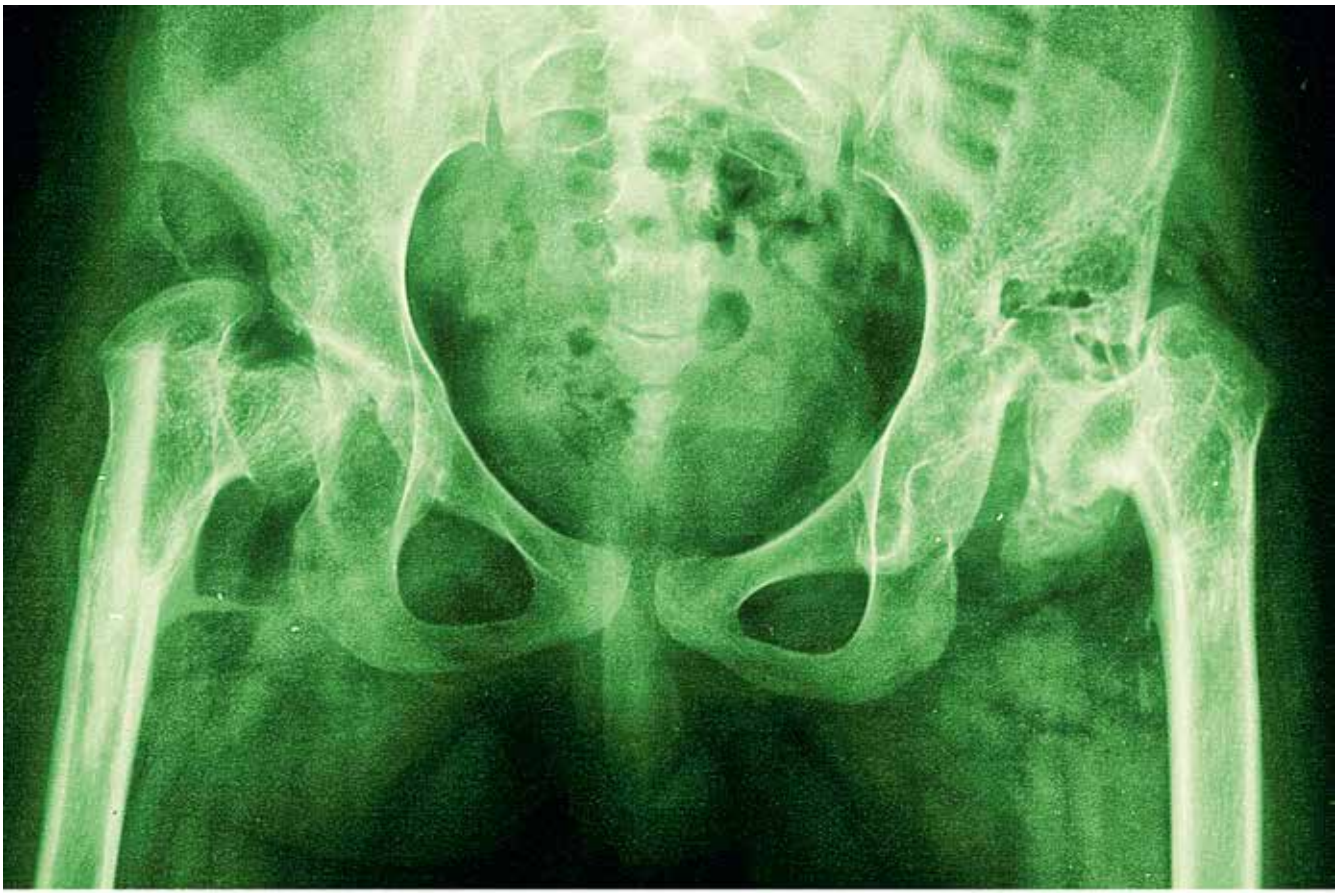

ГЛАВА 6 / CHAPTER 6

ЭНДОПРОТЕЗИРОВАНИЕ ПРИ ДИСПЛАЗИИ ТАЗОБЕДРЕННОГО СУСТАВА

THA IN THE CASE OF HIP DYSPLASIA

ОРТОПЕДИЯ – ЭТО НАУКА, КОТОРАЯ ИСПРАВЛЯЕТ ОШИБКИ ПРИРОДЫ... И ТРАВМАТОЛОГОВ
(поговорка сотрудников нашего центра)

ORTHOPEDICS IS A SCIENCE THAT CORRECTS ERRORS OF NATURE ... AND THOSE OF TRAUMATOLOGISTS
(Our Center's proverb)

Существует немало классификаций степени неправильного развития тазобедренного сустава, предназначенных для выбора хирургического метода лечения. Не считаю себя экспертом в области корригирующих остеотомий, поэтому рассматриваю все случаи диспластических коксартрозов с точки зрения эндопротезирования.

Поскольку рассматриваемая группа пациентов на 95 % состоит из молодых женщин, считаю очень важным правильное определение времени проведения операции по замене сустава на искусственный. Это тот случай, когда торопиться не следует. Иногда, особенно на ранних стадиях, необходимо проконсультироваться с коллегами, владеющими различными методиками остеотомий, для профилактики быстрого развития артроза.

Если пациент не занимался своим здоровьем до визита к вам, рекомендую провести полноценный курс консервативного лечения, включая санаторно-курортное. Если наступило улучшение, курс можно повторить через полгода-год. Это время можно потратить на курсы гимнастики для развития мышц пораженной конечности. Как правило, такой подход позволяет лучше подготовиться к предстоящему вмешательству. При этом человеку нужно объяснить, что операция эндопротезирования неизбежна, но решаться на нее следует при развитии стойкого болевого синдрома, снижающего качество жизни. А тот факт, что вы не тянете пациента в операционную на аркане при первой возможности, укрепляет его доверие. Поверьте, это очень важный фактор успеха хирурга.

Но все же. Болевой синдром выражен, консервативные методы уже не помогают, конечность укорочена, тяжелая приводящая контрактура мешает не только ходить… А ведь это молодая женщина. Нужно спасать.

Конечно эндопротезирование, и конечно самое лучшее. Молодая – ходить долго.

Что значит самое лучшее? Для меня это – бесцементная фиксация, максимальное соответствие модели ножки форме канала бедра, возможность (при необходимости) использования чаш с конусной резьбой или с трабекулярной поверхностью, керамическая головка, вкладыш из керамики или кросс-линк полиэтилена.

Теперь обо всем по порядку. На чем основан выбор бесцементной фиксации? Очень просто. Пациенты молоды и ни один здравомыслящий хирург не пообещает, что этот протез навсегда. Весьма

There are quite a few classifications of the degree of abnormal development of the hip joint designed to determine the method for surgical treatment. I do not claim to be an expert in the field of corrective osteotomies and will consider all cases of dysplastic coxarthrosis from the perspective of THA.

Given that young female patients make up 95% of the target group, I believe that correct THA timing is crucial. This is precisely the case of “no-need-to-rush.” Sometimes, especially at early stages, it is necessary to consult with colleagues, who possess a variety of osteotomy techniques aimed at preventing the rapid development of arthrosis.

If the patient has never been health-conscious, I recommend a full course of conservative treatment, including spa treatment. In case of improvement, the course may be repeated after six months or a year. Meanwhile, the patient may focus on gymnastics training, on building up the muscles of the

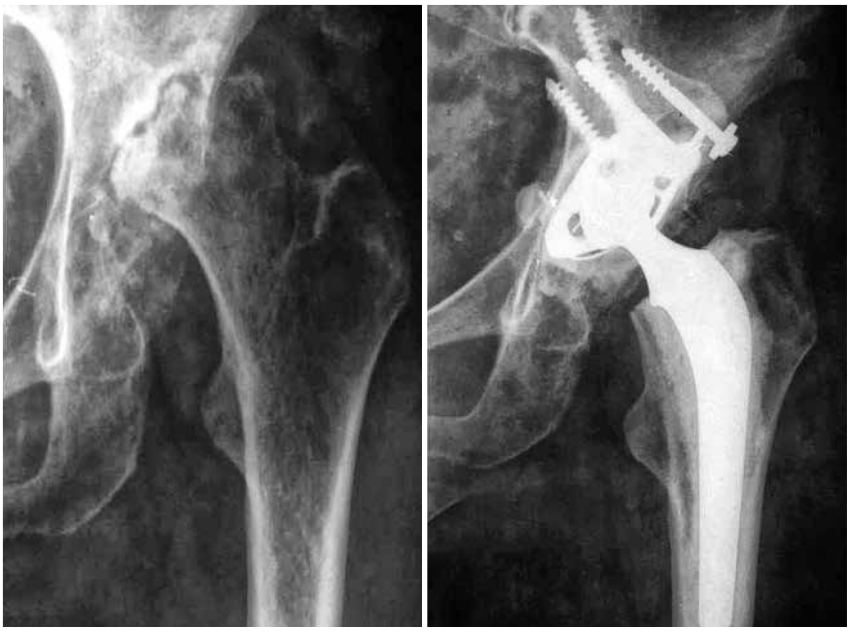

Вначале мы предпочитали цементные конструкции
Initially we preferred cemented structures

При легких степенях дисплазии годятся первичные модели
In case of mild dysplasia primary models are good

вероятна ревизия, а ее легче делать при механической фиксации, особенно учитывая дефицит костной ткани, нередко сопровождающий дисплазию.

Современные модели цементных и бесцементных компонентов эндопротезов сопоставимы по габаритам. Самые маленькие ножки, которые я применял, – это CPT-Petit, Wagner con фирмы Zimmer и Corail №6 фирмы DePuy. Но маленькие не означает совпадающие по контуру... Поэтому очень важно предоперационное планирование.

Как правило, проксимальная часть костномозгового канала у диспластиков похожа на узкую трубу. В этих случаях оптимальными считаю ножки Цваймюллера и Вагнер-кон. Если входят... Канал бедра не имеет свойства расширяться, но его можно немного рассверлить, если позволяет толщина кортикала... Поэтому очень важно предоперационное планирование.

При дисплазии проксимальный конец бедра повернут кпереди, находится в избыточной антеторсии. Рентгенологически это проявляется полной визуализацией малого вертела на прямой проекции, точнее, угол отклонения определяется на поперечных срезах КТ. Мне приходилось оперировать пациенток с антеторсией около 90°. А ножку нужно расположить правильно, с углом 10–15°. Здесь

affected limb. At the same time it is necessary to make the idea of the inevitability of THA clear to the patient, although one should undergo it in case of the development of persistent pain syndrome that impinges on the quality of life.

And the fact that you do not drag the patient to the operating room at the very first opportunity makes him/her trust you even more. Believe me, this is a very important factor contributing to the surgeon's success.

Anyway, the pain syndrome is pronounced, conservative methods have been proven inefficient, the limb is shortened, and a severe adduction contracture interferes not only with the ability to walk. This is a young woman you need to rescue.

THA (only the best) is the solution. A young woman will have long to walk.

What does "the best" mean? For me it presupposes a cementless fixation, maximal matching of the stem design and femoral canal, the possibility (if necessary) of using conical threaded acetabular cups or trabecular ones, a ceramic head, and a ceramic or a cross-linked polyethylene liner.

Now let's continue in order. Why cementless fixation? Very simple, the patients are young and no sane surgeon will guarantee that this prosthesis will be everlasting. There is a high probability of revision surgery, which is simplified in the case of mechanical fixation, especially taking into consideration bone tissue shortage, which often accompanies dysplasia.

Contemporary models of cemented and cementless prosthetic components are comparable in their measurements. Zimmer CPT Petit Wagner con and DePuy Corail #6 are the smallest stems I have ever used. But small does not necessarily mean contour matching... So preoperative planning is crucial.

As a rule, the proximal part of the medullary canal in dysplastic patients resembles a narrow tube. I consider Zweymüller and Wagner cone stems optimal in such cases. Given that they fit. The medullary canal does not tend to widen. However it can be reamed a little wider, if cortical thickness permits... So preoperative planning is crucial.

With hip dysplasia, the proximal end of the femur is turned anteriorly. Its excessive antetorsion is radiologically detected by a full visualization of the lesser trochanter in frontal projection. The angle of deflection is measured more precisely on cross-sectional CT images. I have had to operate on patients with antetorsion of approximately 90 degrees. The stem must be placed correctly, at an angle of

Рис. 1. Головка бедра в подвывихе
Fig. 1. Femoral head subluxation

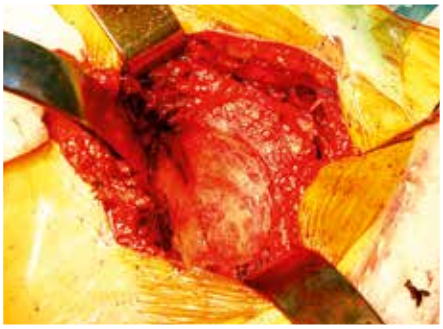

Рис. 2. Впадина гладкая, как блюдце
Fig. 2. The acetabulum is as smooth as a saucer

Рис. 3. Обработка места прикрепления аутотрансплантата
Fig. 3. Preparation of the site for autograft fixation

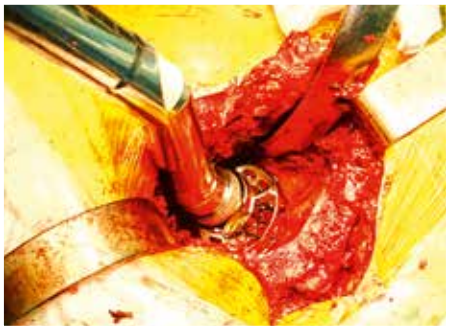

Рис. 4. Формирование места крепления чаши
Fig. 4. Preparation of the site for cup fixation

Рис. 5. Впадина подготовлена к пластике
Fig. 5. The acetabulum is prepared for grafting

Рис. 6. Оценка размера дефекта
Fig. 6. Assessment of the size of the defect

Рис. 7. Обработка трансплантата кусачками
Fig. 7. Graft preparation with cutters

Рис. 7а. Формирование фрагмента для навеса
Fig. 7a. Preparation of a fragment for an overhang

Рис. 7б. Обработка головки бедра
Fig. 7б. Femoral head preparation

Рис. 7в. Другая вогнутая фреза
Fig. 7в. Another concave reamer

Рис. 8. Примерка аутотрансплантата
Fig. 8. Autograft fitting

Рис. 9. Фиксация
Fig. 9. Fixation

Рис. 9а. Реконструктивная пластинка для плотной фиксации трансплантата
Fig. 9a. Reconstruction plate for tight fixation of the bone graft

Рис. 10. Окончательное формирование ложа для чаши
Fig. 10. Final preparation of the bed for the cup

Рис. 11. Заполнение внутренних дефектов аутокостью
Fig. 11. Filling in internal defects with autograft

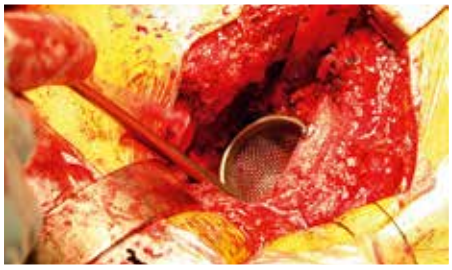

Рис. 12. Ситечко для предупреждения аспирации мелких костных фрагментов
Fig. 12. A strainer for prevention of aspiration of fine bone fragments

Рис. 13. Примерка и уплотнение костной пластики
Fig. 13. Bone graft fitting and compaction

Рис. 14. Установка чаши
Fig. 14. Cup positioning

Рис. 14а
Fig. 14a

Рис. 15. Фиксация чаши
Fig. 15. Cup fixation

Рис. 16. Эндопротез установлен
Fig. 16. The implant is placed

Rtg 1. Подвывих головки бедра при дисплазии
Femoral head subluxation in dysplasia

Rtg 2. В аксиальной проекции видна деформация головки
Femoral head deformity is vizualized on the axial projection

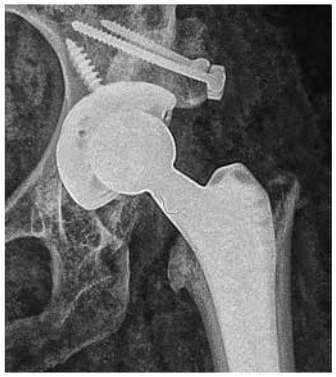

Rtg 3. Аутотрансплантат несет основную опорную нагрузку
Autograft acts as a major weight-bearing agent

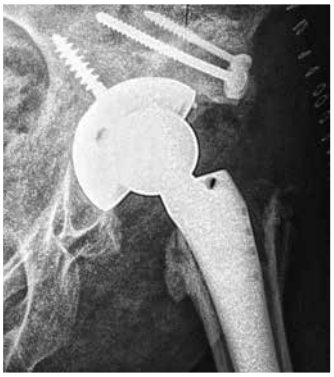

Rtg 4. На аксиальном снимке видно расположение винтов
The positioning of screws is visualized on the axial projection

Диспластический коксартроз
Dysplastic coxarthrosis

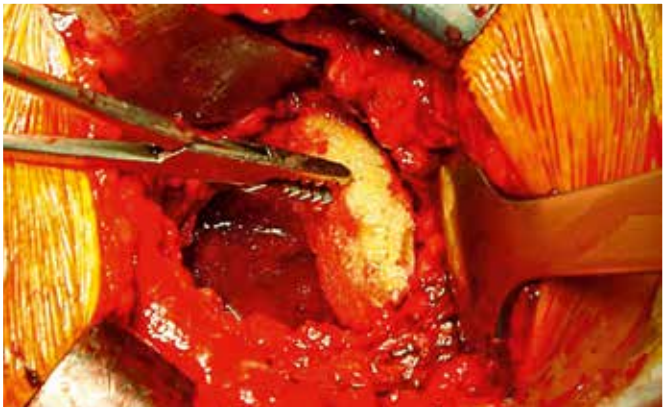

Аутопластика дефекта крыши впадины
Autografting of the acetabular roof defect

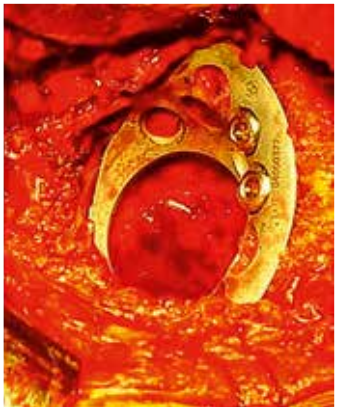

Фиксация кольца Мюллера одновременно с трансплантатом
Müller ring and graft fixation

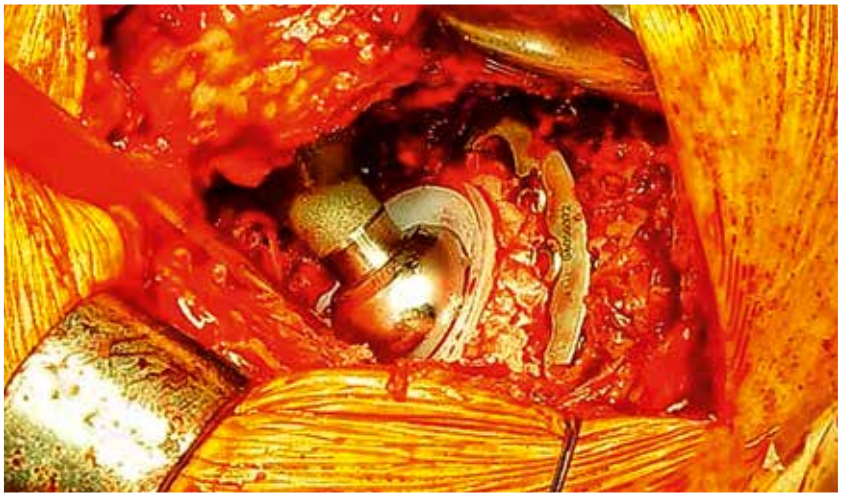

Сустав установлен
The implant is placed

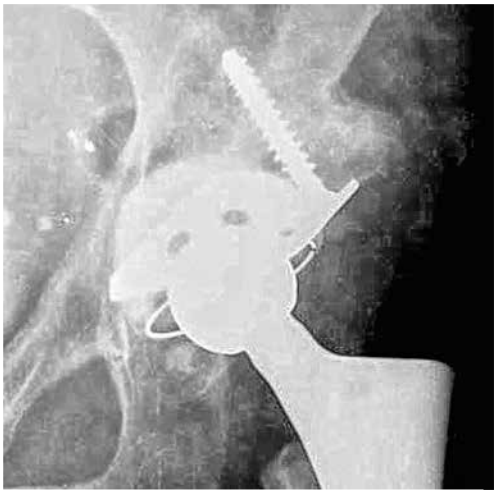

Результат через 12 лет
Follow-up in 12 years

хороши модульные или конусные цилиндрические конструкции. Поэтому очень важно предоперационное планирование.

Нередко к нам обращаются пациентки после остеотомий по Илизарову. Как правило, она дает хороший эффект на 10–15 лет, и это очень существенная помощь. Но эндопротезирование после таких операций требует немалой изобретательности, расчета схемы обратных остеотомий и приемов синтеза фрагментов бедренной кости, подбора длинных и тонких ножек[1], особой, индивидуальной схемы реабилитации. В общем, радости не прибавляет... Поэтому очень важно предоперационное планирование.

Одним из постоянных признаков дисплазии является отклонение угла или скошенность крыши вертлужной впадины. Часто это сочетается с дефицитом костной ткани, вплоть до отсутствия рентгенологических признаков этой самой крыши. Особенно тяжелые изменения отмечаются после перенесенных ранее оперативных вмешательств.

[1] Ревизионные модели Wagner (Zimmer) и Aesculap.

10-15 degrees. Modular or conical cylindrical components will fit best here. So preoperative planning is crucial.

Female patients after osteotomy by the Ilizarov method often turn to us for help. This method usually has a beneficial effect for a period of 10 to 15 years, which helps considerably. However, THA after such interventions requires considerable ingenuity, figuring out the schemata of inverse osteotomies and the method of synthesis of femoral fragments, fitting long and thin

Эндопротезирование после коррегирующей остеотомии при диспластическом коксартрозе
THA after corrective osteotomy in dysplastic coxarthrosis

Эндопротезирование через 18 лет после остеотомии по Илизарову
THA in 18 years after osteotomy by the Ilizarov method

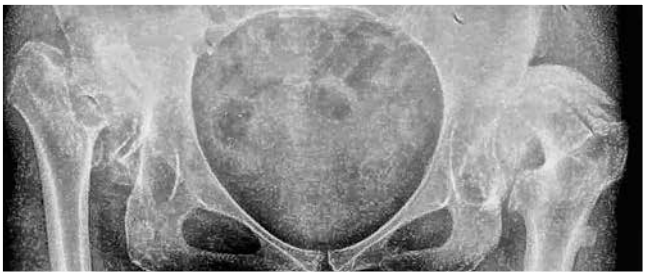

Двухсторонняя дисплазия
Bilateral dysplasia

Аутопластика с сохранением остеофита
Autografting with preserved osteofit

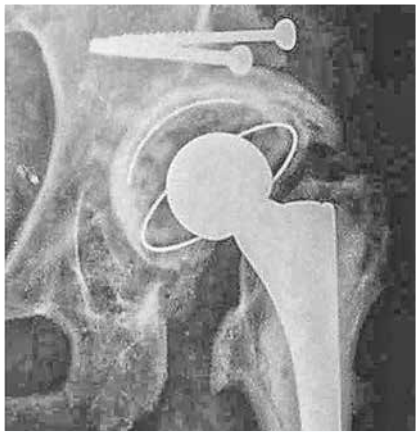

Рентген-контроль после операции
Postoperative X-ray follow-up

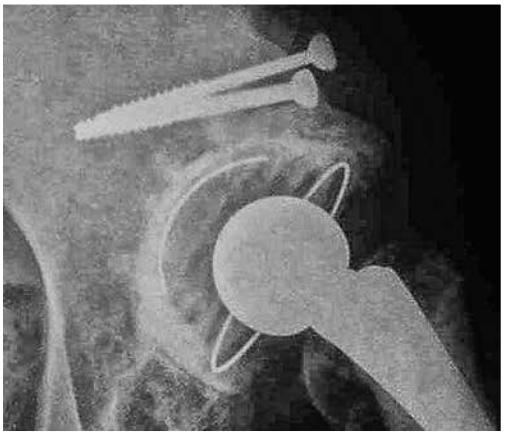

Полная перестройка аутотрансплантата через год после операции
Total remodeling of autograft a year after the operation

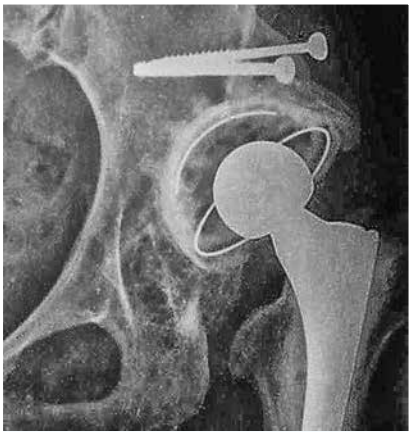

Результат через 14 лет
Follow-up in 14 years

Деформация проксимального отдела бедренной кости после операции удаления опухоли в детском возрасте
Proximal femur deformity after tumor removal surgery undergone in childhood

Аксиальная проекция выявляет угловую деформацию
Axial projection reveals angular deformity

КТ четко определяет внутренние контуры канала бедренной кости
A CT clearly shows internal contours of the femoral canal

Снова выручает коническая ножка и трабекулярная чаша
A cone stem along with trabecular cup comes to the rescue

Чем выраженнее дисплазия, тем более смещены кверху контуры недоразвитой впадины. Кроме того, латеропозиция, а нередко и подвывих головки смещают центр вращения сустава соответственно кверху и кнаружи. Очень важно постараться восстановить нормальную биомеханику и соблюсти угол инклинации не более 45°.

Существует метод протрузионной инклинации, когда хирург преднамеренно немного «проваливается» сквозь дно впадины. Расчет при этом на фиксацию чаши по краям. Оптимальными при такой технике считаются конусные чаши с резьбой, типа Цваймюллера. Недостатками методики считаю избыточную медиализацию искусственной впадины и усугубление дефицита костной ткани, что особенно важно при высокой вероятности последующих ревизий, пусть и в очень отдаленном периоде. Ведь пациенты молоды.

Я сторонник методики реконструкции крыши с аутопластикой из отсеченной головки бедренной кости. Неоднократно *probatum est*[2]. Во-первых, это позволяет более точно

[2] Испытано (лат.).

stems[1]. In general, this doesn't give much joy... So preoperative planning is crucial.

One of the common features of dysplasia is the angle deviation or the sloping roof of the acetabulum. It is often combined with bone tissue deficit all the way to no evidence of the roof on radiographic images. Particularly severe changes are observed after previous surgical interventions.

The more pronounced the dysplasia is, the more upwardly displaced the contours of the underdeveloped acetabulum are. In addition, lateroposition and quite often subluxation of the femoral head displace the hip-joint center of rotation upward and to the outside respectively. It is very important to try to restore normal biomechanics, as well as to make sure that the angle of inclination does not exceed 45 degrees.

There is a method of protrusive inclination, when a surgeon deliberately "falls" a little through the bottom of the acetabulum at the edges of which a cup is fixed. Zweymüller cone threaded cups are deemed optimal when this method is used. The disadvantages of the technique consist in excessive medialization of the acetabular cup and exacerbation of bone tissue shortage, which makes a real difference considering the high probability of subsequent revisions, albeit in the very distant future. After all, the patients are young.

[1] Wagner (Zimmer) and Aesculap revision models.

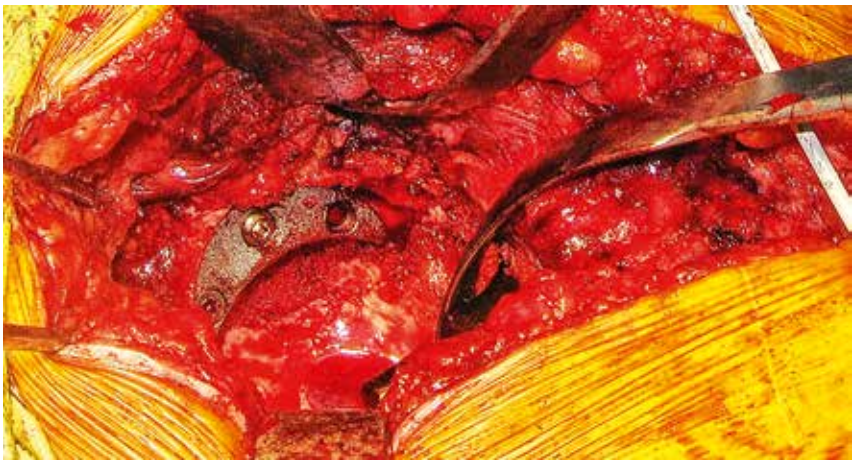

Для пластики крыши установлен трабекулярный аугмент
Trabecular augment is placed for acetabular roof grafting

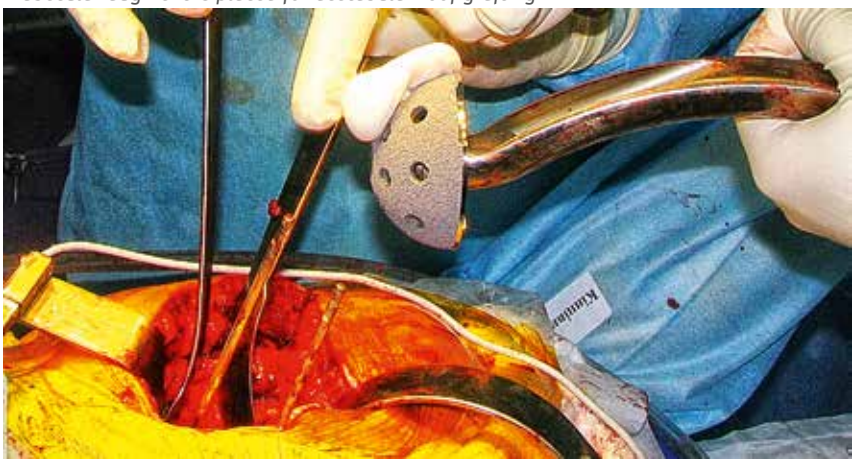

Чаша присоединяется к аугменту при помощи цемента
The cup is attached to the augment with cement

восстановить центр вращения, во вторых, создает запас кости для крепления ревизионных чаш в дальнейшем. Рецепт такой операции *cum figuris*[3] приводится ниже.

Использование ацетабулярных компонентов с трабекулярной поверхностью делает и первичную, и окончательную стабильность гораздо надежнее. Их остеоинтеграционные свойства обеспечивают длительную выживаемость протеза даже при 30 % плотного контакта поверхности с губчатой костью таза. При отсутствии этих высокотехнологичных и дорогих конструкций выручить могут полиэтиленовые вкладыши с диспластическими козырьками в 10 и 20°. Они позволяют при крайней необходимости немного увеличить угол инклинации. Их следует заказать заранее... Поэтому очень важно предоперационное планирование.

При невозможности использования дегенеративно измененной ткани головки для надежной пластики крыши[4] выручают

[3] С рисунками (лат.).
[4] «Гнилое дерево не годится для резьбы, равным образом стена, сложенная из навоза, не годится для штукатурки» (Конфуций).

I am a proponent of the acetabular roof reconstruction technique with an autograft from the resected femoral head. *Repeatedly probatuum est*[2]. Firstly, this allows for a more precise restoration of the center of rotation, secondly, it saves enough bone for positioning of revision cups in the future. The recipe for this procedure is given below, *sum figuris*[3].

The use of acetabular components with the trabecular surface makes the primary and ultimate stability much more reliable. Their osteointegrational properties provide long-term survival of the prosthesis even in the case of 30% surface contact with the cancellous bone of the pelvis. If these expensive state-of-the-art components are unavailable, elevated polyethylene liners (10* and 20*) may come in handy. If absolutely necessary, they allow you to slightly increase the angle of inclination. They should be ordered in advance... So preoperative planning is crucial.

If the degenerated tissue of the femoral head can not be used for reliable grafting of the acetabular roof[4] the same trabecular augments filled with bone chips as an autografting material come to the rescue. During the remodeling period this composite turns into a live spongy-tantalum or titanic component of the reconstructed acetabulum.

Due to the proximity of the anterior and posterior columns it is often impossible to create an acetabular implant bed more than 42-44 mm in diameter. Cups that exceed this limitation are available, but the inner diameter of their inserts is 22.2 mm. Along with a range of small heads they have to be at hand. So preoperative planning is crucial.

[2] Lat. It has been proven.
[3] Lat. With illustrations.
[4] "Rotten wood cannot be carved; a wall of dirty earth will not receive the trowel"— Confucius.

Диспластический коксартроз с характерной деформацией ножки
Dysplastic coxarthrosis with typical stem deformity

МРТ подчеркивает дефицит костной ткани в области впадины
MRI clearly shows bone tissue deficit in the acetabular area

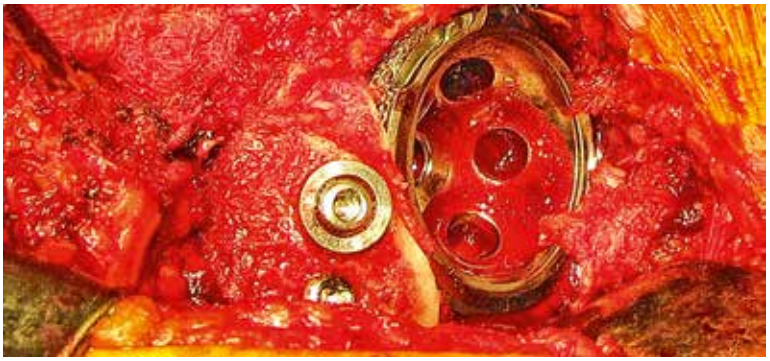

Чаша установлена с применением аутопластики крышы
The cup is placed with the acetabular roof graft

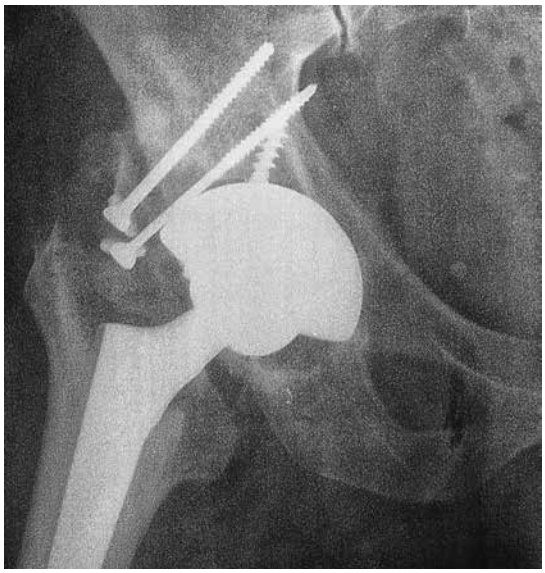

Для такого канала идеальна коническая ножка
Cone stem is ideal for such a canal

трабекулярные аугменты, насыщенные костной аутокрошкой. При перестройке такой композит превращается в живой спонгиозно-танталовый или титановый компонент реконструированной вертлужной впадины.

Нередко из-за близкого расположения передней и задней колонн невозможно сформировать ложе для впадины более 42-44 мм в диаметре. Такие чаши есть, у них вкладыши с внутренним диаметром 22,2 мм. Их необходимо иметь под рукой, как и линейку маленьких головок... Поэтому очень важно предоперационное планирование.

Как правило, дисплазия приводит к стойкой комбинированной контрактуре. Особенно выраженным бывает приводящий компонент. В самых тяжелых случаях двух-

As a rule, dysplasia results in persistent combined contracture. The adduction component tends to be particularly pronounced. The most severe cases of bilateral dysplasia can lead to discordance between hips. To facilitate manipulation during the surgical procedure, a myotomy of short adductor muscles is performed. In milder cases, we consider the necessity of such an intervention immediately after THA, examining the patient while lying on his or her back and conducting it using residual anesthesia.

Rehabilitation after the surgery with bone grafting is conducted on an individual basis. As a rule, during the first six weeks, patients walk with crutches without stepping on the operated limb. They do special exercises to restore the range of motion and muscle mass. Then, after x-ray examination, the load is gradually increased to full weight bearing within four to six weeks. Meanwhile, the patients keep exercising their muscles. They are especially grateful

Смещение головки кверху и латерально
Upward and lateral femoral head displacement

Восстановление нормальной биомеханики
Restoration of normal biomechanics

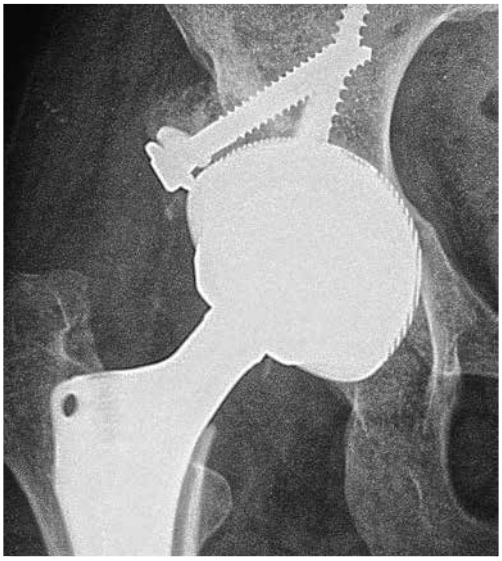

Хорошо видна трабекулярная структура чаши
The trabecular structure of the cup is easily seen

сторонней дисплазии может развиться дискордантная установка бедер. Для облегчения манипуляций во время хирургической процедуры проводим миотомию коротких аддукторов бедра перед операцией. В более легких случаях оцениваем необходимость такого вмешательства после эндопротезирования, в положении «на спине», и проводим его сразу, используя остаточную анестезию.

Реабилитация после операций с костной пластикой проводится по индивидуальному плану. Как правило, первые шесть недель пациенты ходят при помощи костылей, не опираясь на оперированную конечность. Проводятся занятия по восстановлению объема движений и мышечной массы. Затем, после рентген-контроля, в течение четырех-шести недель нагрузка плавно увеличивается до полной. При этом разработка движений не прекращается. Особенно благодарны пациентки за широкое отведение. После долгих лет приспосабливаний они наконец-то получают от жизни все…

Последнее время рекомендуем нашим пациентам разного возраста через шесть-восемь месяцев после операции курсы классических танцев без экстрима. При этом в нагрузку включаются мышцы, в обычной жизни работающие мало. Вначале превалируют ощущения мышечной боли – «крепатуры», но затем – чувство небывалой свободы и удовольствия от ходьбы.

for a wide abduction. After years of being happy with little, they finally get everything out of life…

We have recently started to recommend to our patients of all ages that they take up ballroom dancing classes after six to eight postoperative months. Reasonable loads make the muscles that are not regularly used work. In the beginning, muscle pain – “delayed onset muscle soreness” – prevails, but eventually it gives way to a feeling of unprecedented freedom and the pleasure of walking.

Диспластический коксартроз через 18 лет после корригирующей остеотомии
Dysplastic coxarthrosis 18 years after corrective osteotomy

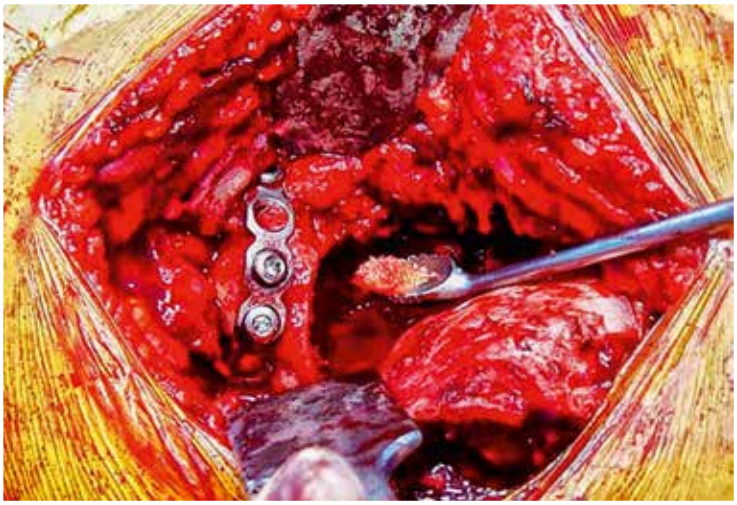

Пластика крыши и дна вертлужной впадины
Grafting of the roof and bottom of the acetabulum

Результат через 9 лет
Follow-up in 9 years

Врожденный вывих обеих бедер
Congenital luxation of both hips

Вправление было нелегким, но нерв не пострадал
Reduction of dislocation was not easy but the nerve was undamaged

На протяжении полугода разница длины ног составляла 8 см
Leg length discrepancy was 8cm for 6 months

Использованы самые маленькие компоненты - CPT petit и Trilogy 42 мм
The smallest components CPT petit and Trilogy 42 mm were used

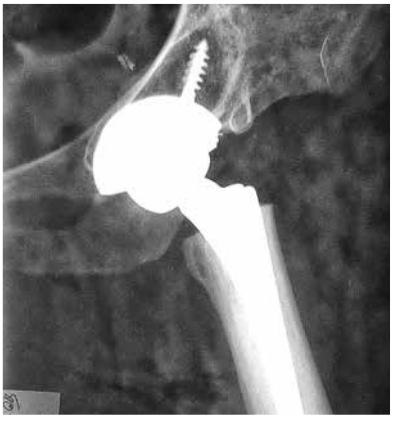

После операции на втором суставе длина ног сравнялась
After operation on the second joint, leg length became identical

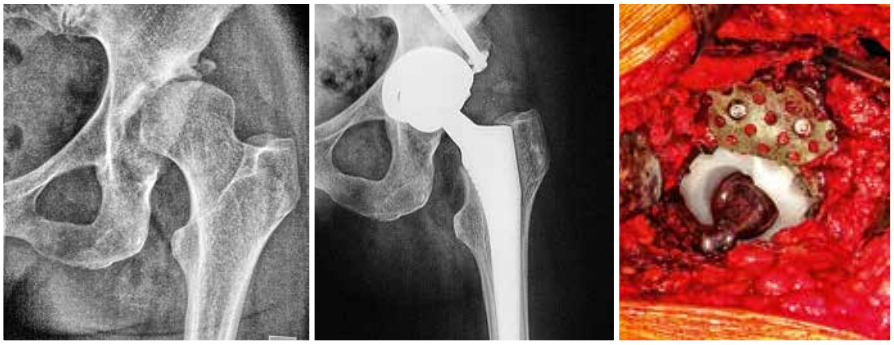

Современные протезы позволяют надежно протезировать диспластические суставы
Modern implants allow for prosthesis stability in dysplastic joints

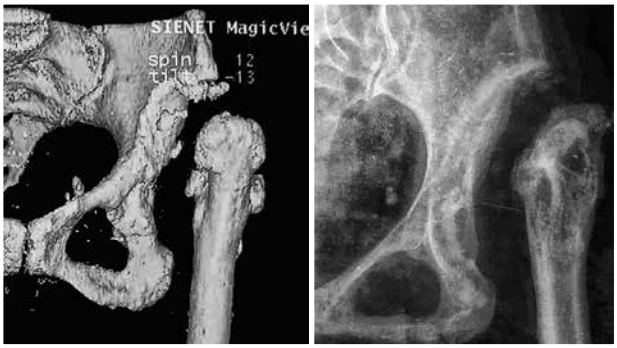

Но старые тоже хороши
The old ones are also good

Результат через 18 лет
Follow up after 18 years

«ВИПАДКИ»

Под этим названием хочу привести несколько не совсем обычных случаев из своей практики. Ввел его в мой, и еще многих тысяч студентов Ивано-Франковского медицинского института, лексикон, профессор Давид Лазаревич Ротенберг. В1966-1977 гг. он возглавлял кафедру топографической анатомии и оперативной хирургии. Будучи блестящим хирургом с большим опытом, он был не менее блестящим и своеобразным лектором. В его лекциях всегда особое место уделялось ярким клиническим случаям, иллюстрировавшим раскрываемую тему. Некоторые из них я помню и спустя почти сорок лет. Давид Лазаревич читал лекции на украинском языке и предварял каждый пример короткой фразой: «Одного разу стався такий випадок». Если на экзамене студент не мог привести ни одного «випадка», на положительную оценку рассчитывать не приходилось. Поэтому тетради с полными конспектами лекций профессора ценились как редкие учебники.

Так вот, одного разу стався такий випадок…

«VYPADKY» (CASES)

Under this rubric, I want to discuss a few somewhat unusual cases (this is the English translation of the Ukrainian term “vypadky”) from my practice. Professor Dr. David Lazarevych Rotenberg, who was Chair of the Department of Topographic Anatomy and Operative Surgery in 1966-77, introduced this term to my professional vocabulary as well as to that of many other thousands of students of the Ivano-Frankivsk Medical Institute. A brilliant surgeon with extensive experience, he was no less brilliant and original as a lecturer. In his lectures he would always pay special attention to vivid clinical cases that elucidated the topic at hand and made it more vibrant. Almost forty years have passed since then, but some of them are deeply engrained in my memory. Dr. Rotenberg lectured in Ukrainian. Each example he provided was introduced with a phrase “I remember a “vypadok” when….” If a student failed to provide a “vypadok” at the exam, they could not expect to pass it. Therefore, notes of the professor’s lectures were extremely valuable, as if they were rare manuals.

So, I remember a case («vypadok») when…

ВИПАДОК. ПРОТРУЗИЯ ЧАШИ ПОСЛЕ ЭНДОПРОТЕЗИРОВАНИЯ ПРИ ДИСПЛАЗИИ
CASE. PROTRUSION OF THE CUP AFTER ARTHROPLASTY IN DYSPLASTIC HIPS

Будь готов – всегда готов!
Be ready - always ready!

Этот случай произошел уже во время подготовки книги к печати, но я не мог не остановиться на нем. Уж очень он типичен и мне нередко приходилось встречаться с подобными пациентами. Захотелось оборвать тенденцию. А суть вот в чем.

При достаточно выраженной диспластической деформации трудно определить истинную биомеханическую точку вращения, да и укрепить чашу в этом месте невозможно без массивной костной пластики или аугмента. И даже не очень молодые хирурги лепят впадину там, где хоть как-то можно зацепиться. «Незнание – плохое средство избавиться от беды»[1].

Как правило, зацепиться можно выше настоящего места, на переходе тела подвздошной кости в крыло. Там толщина кости и ее плотность гораздо меньше необходимой и нередко развивается нестабильность. Выход из этой ситуации есть, и он подробно описан в главе «Дисплазия». Но вернемся к «випадку».

Ко мне обратились коллеги с просьбой помочь в непростой ситуации. Два года тому пациент 50-ти лет с двухсторонним диспластическим коксартрозом (рис. 1), был прооперирован с двух сторон с интервалом в пять месяцев (рис. 2). Справа, где степень дисплазии была меньше, протез остается стабильным. Слева постепенно развилась нестабильность и протрузия чаши (рис. 3, 4). Возникла угроза полного провала в малый таз. Советом тут не поможешь, и я пригласил доктора с пациентом к себе в центр.

Операция прошла с неожиданностями, которые приятными не назовешь. Нестабильной оказалась не только чаша, к чему мы были готовы, но и ножка (рис. 5), к чему надо быть всегда готовым. После удаления ножки (рис. 5.1) впадина вынулась «руками» и не имела на своей поверхности следов костной ткани (рис. 6, 7, 8).

[1] Сенека Луций Анней, римский философ, 4 г. до н. э. – 65 г. н. э.

This incident occurred while the book was being prepared for publication, but I could not help but include it. It is very typical and I often have had to deal with similar patients. I just wanted to bring a stop to the tendency. Thus, the essence of the matter is tackled below.

In case of a rather severe dysplastic deformation it is difficult to determine the true biomechanical point of rotation, and to fixate the cup at this point is impossible without massive bone grafting or an augment. Even experienced surgeons place the cup wherever it can be placed. “If knowledge can create problems, it is not through ignorance that we can solve them”[1].

As a rule the site of fixation is made slightly above the actual spot at the junction of the iliac bone and the iliac wing. Bone thickness and density are much less than required there, and this often leads to instability. There is a solution to this problem, which is elucidated in the chapter on dysplasia. Now, let’s get back to our case.

I was approached by colleagues to help them out in a difficult situation. Two years before tha, a 50-year-old patient with bilateral dysplastic coxarthrosis (Fig. 1) had both of his hips operated on with an interval of five months (Fig. 2). On his right hip, where the degree of dysplasia was less, the prosthesis remained stable. However, the implant on his left side developed instability, which led to protrusion of the cup (Fig. 3, 4). There was the possibility of total collapse into the lesser pelvis. Good advice is not always beyond all price. Therefore I invited the doctor and the patient to come to our center.

[1] Lucius Annaeus Seneca, the Roman philosopher, 4 BC. - 65 AD.

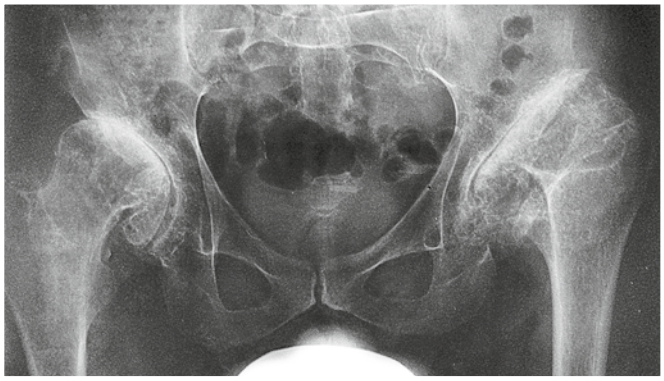

Рис. 1
Fig. 1

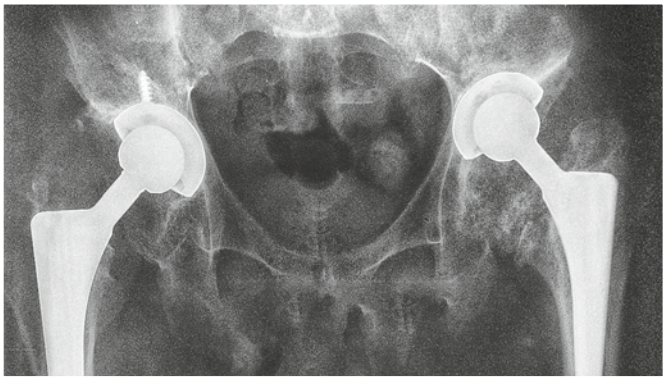

Рис. 2
Fig. 2

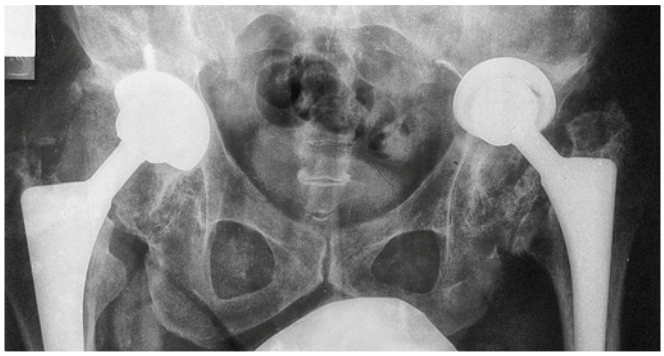

Рис. 3
Fig. 3

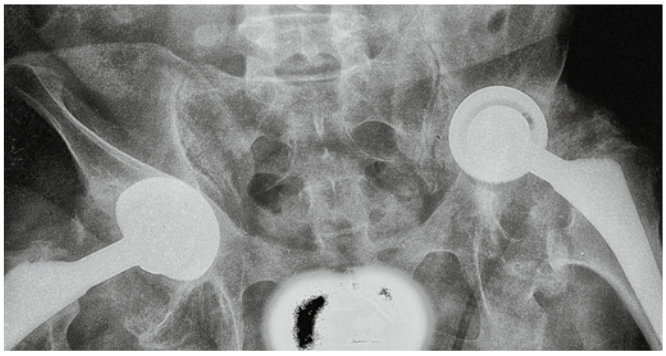

Рис. 4
Fig. 4

Рис. 5
Fig. 5

Рис. 5.1
Fig. 5.1

Рис. 6
Fig. 6

Рис. 7
Fig. 7

Рис. 8
Fig. 8

Отсутствие признаков остеоинтеграции было обусловлено неудачным выбором чаши. Удержать слишком гладкую избранницу хирургов могли бы винты, но и их не наблюдалось. Поэтому в случаях ограниченного контакта с костной тканью предпочитаю использовать впадины с хорошо развитой поверхностью (т. е. трабекулярные). В мире также рекомендуют применение чаш с конусной резьбой (типа Zweymüller). Несмотря на высокую стоимость, они позволяют значительно сэкономить на несовершенных ошибках. Скупой платит дважды, знаете ли.

После удаления рубцовой ткани ниже дефекта (рис. 9) открылась полная картина разрушений

The operation took place with surprises that could be called anything but pleasant. Not only did the cup turn out to be unstable, which we had expected, but the stem as well (fig. 5), something for which one should always be ready. After removal of the stem (fig. 5.1), the cup was retrieved manually and did not reveal any trace of osseointegration on its surface (fig. 6,7,8).

The total absence of osseointegration was caused by the wrong choice of cup. The overly smooth one that had been chosen could have been held in place with screws, which were also missing. Therefore, in the case of limited contact with bone tissue, I prefer to use trabecular cups. Abroad they also recommend inserting conical threaded acetabular cups (like the Zweymüller). Despite the high cost, they can significantly help to save on mistakes left uncommitted. A cheapskate pays twice, as they say.

After the scar tissue below the defect had been removed (fig. 9), a full picture of the damage came into view (fig. 10). The entrance to the lesser pelvis was three fingers wide. The previously prepared “slice” of allobone (fig. 11) was tightly packed on the bottom of the defect (fig. 12). The entire femoral head allograft was used to fill in the cavity. 6 - 8 mm granules are considered to be optimum. (fig. 13).

Given the extent of alloplasty, we couldn’t help from lamenting over the patient’s femoral heads, which had not been saved in the course of the primary THA (unfortunately, our law makes no provision for such a case). They could have been used as an excellent autograft during revision. *Quídquid agís, prudénter agás et réspĭce fĭnem*[2].

The previously secured Burch-Schneider cage (fig. 14) turned out to be oversized even in the smallest size (fifty) in which it comes, and we decided to replace it with a combination of an augment and a Muller ring (fig.15). After fitting and selecting the size (fig. 16), the augment was saturated with bone chips (fig. 17), and both constructions were fixated (fig. 18). That was a real challenge considering the extreme deficit of

[2] Lat. Whatever you do, do wisely, and think of the consequences. Gesta Romanorum.

Рис. 9
Fig. 9

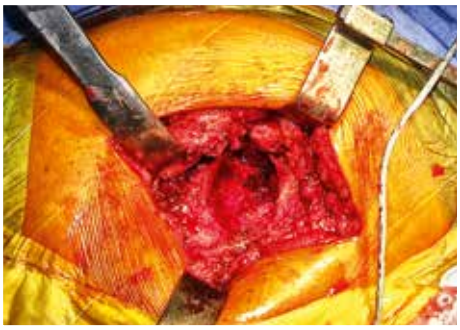

Рис. 10
Fig. 10

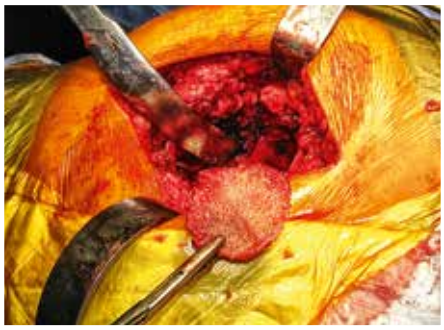

Рис. 11
Fig. 11

Рис. 12
Fig. 12

Рис. 13
Fig. 13

Рис. 14
Fig. 14

Рис. 15
Fig. 15

Рис. 16
Fig. 16

Рис. 17
Fig. 17

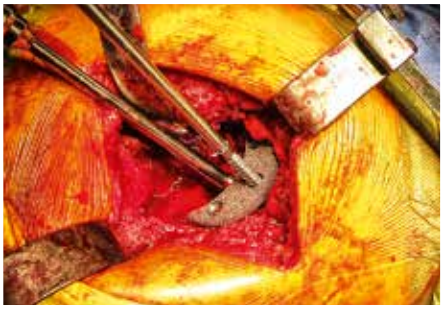

Рис. 18
Fig. 18

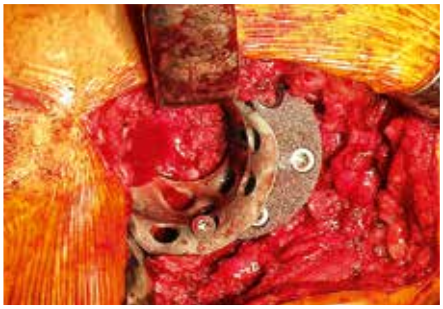

Рис. 19
Fig. 19

Рис. 20
Fig. 20

Рис. 21
Fig. 21

Рис. 22
Fig. 22

Рис. 23
Fig. 23

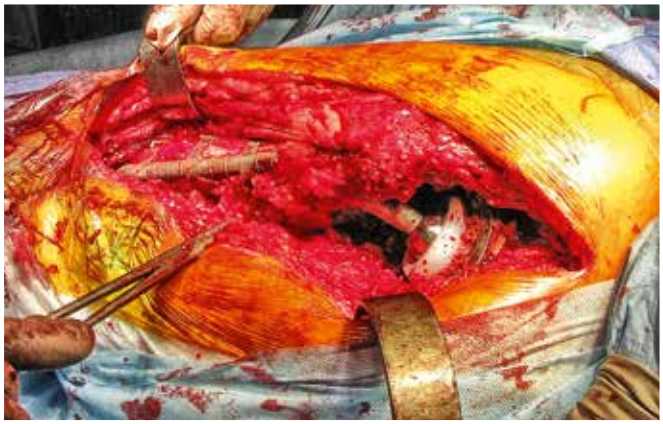

Рис. 24
Fig. 24

(рис. 10). Вход в малый таз – на три пальца раскрытия. Заранее подготовленный «слайс» из аллокости (рис. 11) был плотно уложен на дно дефекта (рис. 12). В образовавшуюся полость поместился весь аллотрансплантат из головки бедра. Оптимальными считаются гранулы размером 6-8 мм (рис. 13). Учитывая объемность проведенной аллопластики, можно только посокрушаться о несохраненных при первичном эндопротезировании своих головках[2]. Они могли бы послужить прекрасным аутографтом при ревизии. *Quídquid agís, prudénter agás et réspĭce fínem*[3].

Заранее подготовленная «клетка» Burch-Schneider[4] (рис. 14) оказалась великоватой даже в самом маленьком, пятидесятом размере, и мы решили заменить ее на комбинацию аугмента с кольцом Мюллера (рис. 15). После примерки и выбора размеров (рис. 16) аугмент насытили костной стружкой (рис. 17) и фиксировали обе конструкции (рис. 18). В условиях крайнего дефицита окружающей кости сделать это было очень непросто. Кольцо, например, удалось прикрепить только одним винтом (рис. 19), остальные повисали в пустоте... Традиционное использование «пушера» (рис. 20, 21) позволяет заполнить цементом все пустоты и прочно скрепить металлические конструкции между собой и с костью. Не теряя времени, установили цементную чашу (рис. 22) и, скрепив растрескавшуюся при удалении ножки бедренную кость упругими пластинами с поясами Beznoska (рис. 23), установили ревизионную ножку Wagner – Zimmer (рис. 24) и закончили операцию (рис. 25, 26). Прошу заметить, что были установлены совсем другие компоненты эндопротеза, чем планировалось заранее. Подумайте о готовности вашей клиники к ревизионным операциям. Не только хирурга, но и бригады, склада разных имплантов, наличия инструментов к ним, костного банка и т. д. и т. п. К борьбе за дело эндопротезирования будьте готовы...

[2] Такое решение, увы, не предусмотрено нашим законодательством.
[3] Что бы ты ни делал, делай разумно и предусматривай результат. «Римские деяния» (лат.).
[4] Дословный перевод с английского – Burch-Schneider Reinforcement Cage (анг.).

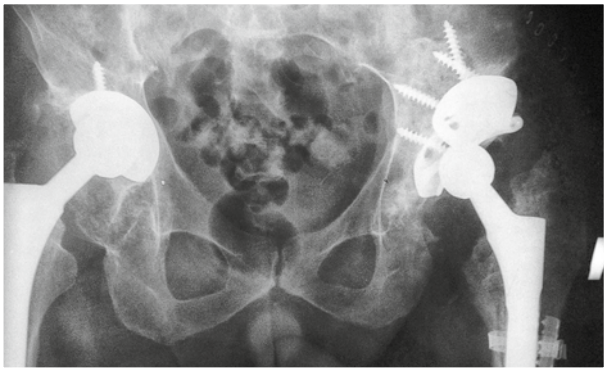

Рис. 25
Fig. 25

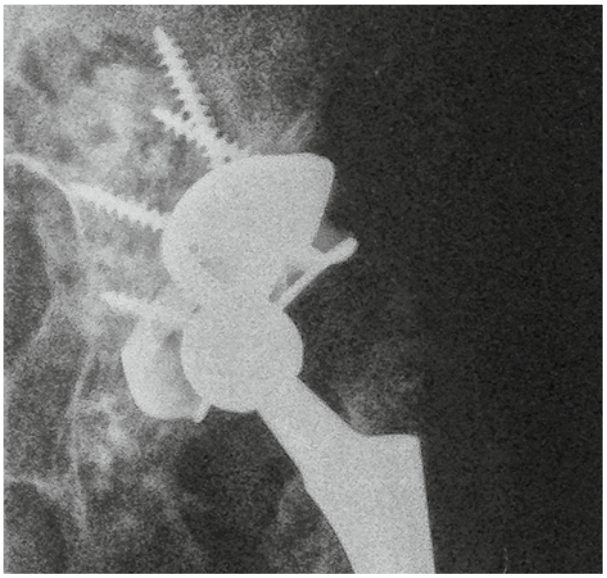

Рис. 26
Fig. 26

the surrounding bone. We were able to fixate the ring with just one screw (fig. 19), others were left unattached...

Conventional use of the “pusher” (fig. 20-21) allows you to fill all hollow spaces with cement and firmly fasten metal structures with each other as well as with the bone. Wasting no time, we set a cemented cup (fig. 22). Elastic plates with Beznoska belts (fig. 23) were applied to fasten the femur that had cracked during removal of the stem. Finally, a Wagner-Zimmer revision stem (fig. 24) was inserted, and the operation was completed (fig. 25,26). I would like to draw your attention to the fact that the inserted prosthetic components were not the ones we initially planned to use. This depends on how prepared your hospital is for revision surgeries. This presupposes readiness not only on the part of the surgeon, but also of the whole team, the availability of a good stock of various implants together with the relevant instruments, a bone bank, and so on and so forth.... Always be ready to fight for THA.

РЕЦЕПТ № 3 / RECIPE # 3

АУТОПЛАСТИКА КРЫШИ ВЕРТЛУЖНОЙ ВПАДИНЫ
AUTOGRAFTING OF THE ACETABULAR ROOF

Как уже говорилось, этот прием имеет целью реконструировать форму вертлужной впадины и ее координаты, создать материальную базу для возможных ревизий в будущем, надеюсь – в отдаленном.

Доступ в таких случаях предпочитаю традиционный – задний. Хотя ассистировал своим друзьям-коллегам Ивану Соллогубу в клинике Валь Де-Луир (Франция) и Рашиду Тихилову во Вреденовском институте Санкт-Петербурга, когда они блестяще использовали передне-латеральный, на боку. Даже несколько раз применял его при крайне выраженной антеторсии, но навыки и привычный набор инструментов чаще склоняют к заднему.

As already mentioned, this method is aimed at reconstructing the shape of the acetabulum and its coordinates as well as creating a material basis for possible revisions in the (hopefully distant) future.

In such cases I prefer a traditional posterior approach. Nevertheless, I did assist my fellow colleagues Ivan Sollogub in Val-de-Loire Hospital (France) and Rashid Tihilov in the Vreden Institute in

Уровень резекции головки бедренной кости
The level of femoral head resection

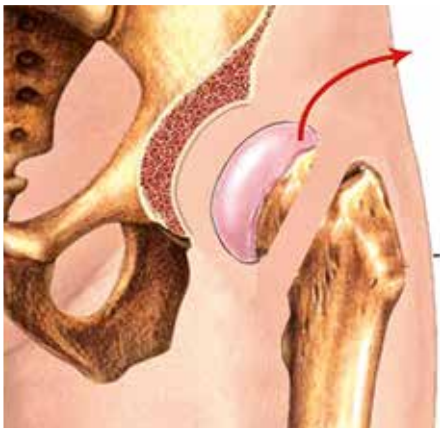

Головка отсечена
Femoral head has been resected

Обработка головки бедра
Femoral head preparation

Удалена хрящевая ткань
Cartilage is removed

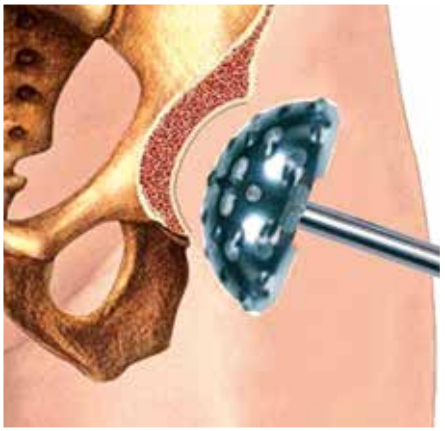

Субхондральный склероз
Subchondral sclerosis

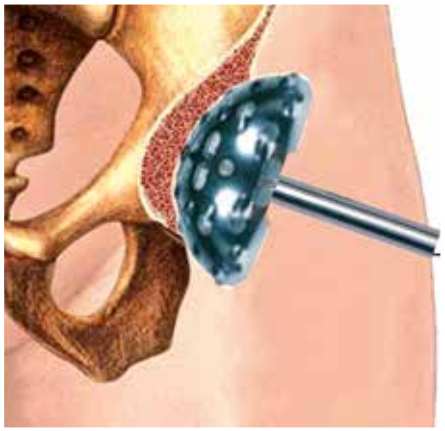

Обработка места прикрепления аутопластики
Preparation of the site for autograft fixation

Повторюсь, что речь идет о тех случаях, когда имеется выраженный дефицит крыши вертлужной впадины, а бедренную кость после мобилизации удается низвести из положения подвывиха до нужного уровня без укорачивающих остеотомий. Применим этот метод и для эндопротезирования при несращении заднего края ацетабулюм.

Обнажив сустав, как правило, мы встречаемся со значительно утолщенной капсулой. Она викарно гипертрофирована. Человек всю жизнь до этого на ней ходил. Вот она и укрепилась, иногда до полутора сантиметров толщины. После рассечения капсулы сустав легко вывихивается – он уже был в подвывихе. Уровень отсечения головки следует рассчитать очень внимательно. Это ваша будущая крыша, ее желательно не уронить. Теперь момент истины – рекогносцировка. Где истинный центр вращения? Не грех и рентген-контроль с меткой сделать. Определив ориентиры, мобилизуем и отводим бедро кпереди, открываем имеющуюся лжевпадину. Примеряя шарошками, определяем ее диаметр и снимаем поверхностный слой до субхондральной кости. Кровяная роса в верхнем сегменте впадины служит признаком достаточности глубины обработки. Затем очень маленькими шарошками (32-36 мм) формируем впадину в максимально близкой к выбранному центру вращения проекции. Эту впадину расширяем до допустимого размера путем

St. Petersburg when they superbly used the anterior-lateral approach with a patient lying on his/her side. I myself have even used the latter approach several times in managing cases with extremely pronounced antetorsion. However, my particular skills together with a familiar set of tools more often compel me to opt for the first.

I will stress again, that now we are dealing with cases of pronounced acetabular roof deficiency when it is possible to bring the femur (after mobilization) down from the position of subluxation to the desired level without shortening osteotomies. We apply this method for arthroplasty with the failure of union of the posterior rim of the acetabulum.

As a rule, having exposed the joint, we are faced with a considerably thickened capsule. It is vicariously hypertrophied, and the patient has walked on it all his/her life. So it is sometimes up to 1.5 cm thicker. After transection of the capsule, it is easy to dislocate the joint since it has been in subluxation. Great care is needed to determine the level of the head resection. This is going to be the roof, and it shouldn't be dropped. Now the moment of truth – reconnaissance. Where is the true center of rotation? It would not be a bad idea to mark it on an x-ray image. Having defined the points for its orientation, we mobilize the hip and move it anteriad, opening the existing false acetabulum. Then we determine its diameter with reamers and remove the surface layer up to the subchondral bone. Pinpoint bleeding in the upper segment of the socket is a sign of sufficient depth for its preparation. Then using very small reamers (32-36 mm), we'll form a cavity in projection that is as close as possible to the selected center of rotation. The cavity should be expanded to an acceptable size by compacting the cancellous bone in reverse mode with reamers, gradually increasing their size. The front and rear columns

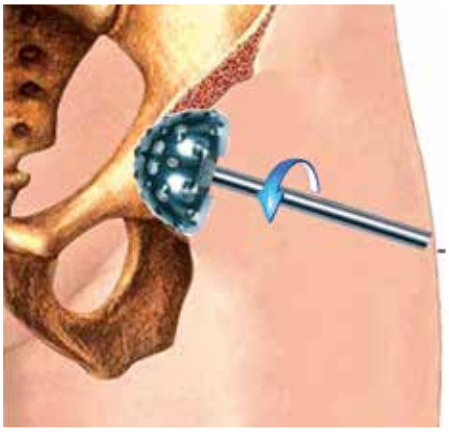

Формирование ложа для чаши в реверсном режиме
Preparation of the bed of the acetabular cup in reverse mode

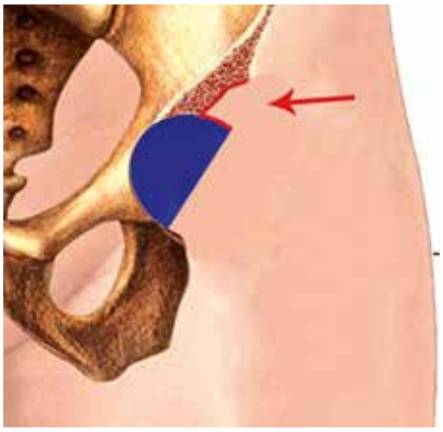

Оценка дефекта крыши
Assessment of defects of the roof

Формирование трансплантата
Graft preparation

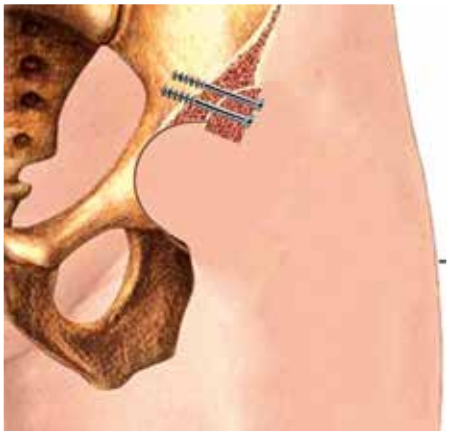

Трансплантат прикрепляется с некоторым запасом
Graft amply strengthened

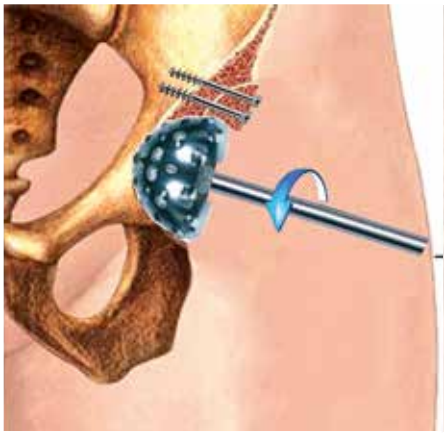

Окончательное формирование ложа
Final formation of the bed

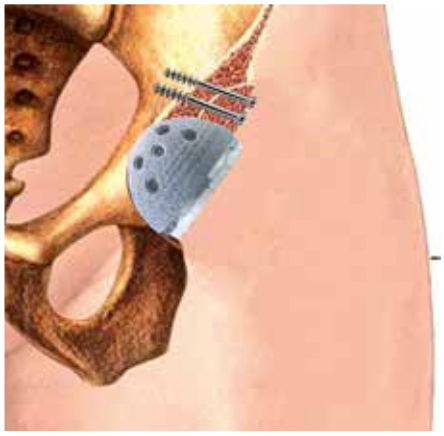

Впадина установлена
The cup is placed

уплотнения губчатой кости нарастающими по размеру шарошками в реверсном режиме (рис. 4, 5, 6). Границами служат передняя и задняя колонны. Глубина погружения определяется внутренним кортикальным слоем.

Теперь берем отсеченную головку и, прикладывая к верхнему обработанному краю, определяем, каким боком будем соединять эти *disjectra membra*[1]. Выбрав край, пригодный для соития, обрабатываем его для возможно большей конгруэнтности. Раньше мы использовали осциллирующую пилу и различные кусачки, а теперь с успехом формируем контактирующую поверхность набором вогнутых фрез. Головку удобно фиксировать в специальном устройстве, которое мы шутя называем капканом[2]. Сняв с головки субхондральный слой и убедившись в конгруэнтности сочленяемых поверхностей, формируем избыточный навес. Трансплантат плотно фиксируется двумя-тремя малеолярными или спонгиозными винтами с неполной резьбой. Для уверенной компрессии рекомендую зубчатые шайбы или отмоделированную реконструктивную пластину. Для окончательного формирования впадины предпочитаю реверсный режим.

Дефекты внутренней поверхности впадины лучше заполнять спонгиозной крошкой из опила бедра или головки. Уплотнить ее можно примерочной чашей. При аспирации крови желательно сохранить костную пластику.

Очень важен выбор чаши. Ее размер, характеристики поверхности, наличие антиротационных крылышек и т. д. имеют решающее значение для стабильности и выживаемости этого компонента эндопротеза. Я по возможности предпочитаю чаши с трабекулярным покрытием. Но использую и другие.

[1] Разрозненные части (лат.).
[2] А точнее «капканом Бондаря», по имени доктора, который предложил его применение.

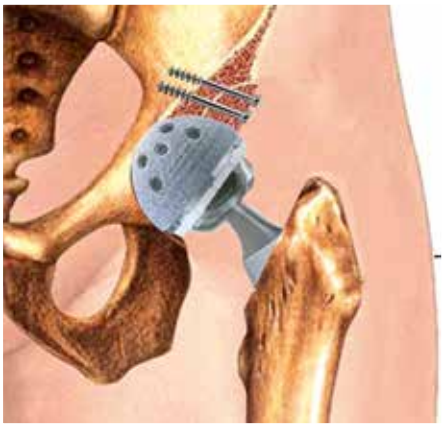

После эндопротезирования по этой схеме реабилитация индивидуальная
Rehabilitation following the THA conducted according to this method is individualized

serve as boundaries for this procedure. The depth of penetration is determined by the internal cortical layer.

Now take the resected head, set it against the prepared upper edge and determine from which side you should connect these *disjectra membra*[1]. Having chosen the side suitable for joining, prepare it for a possible higher congruence. Previously, we used an oscillating saw and various cutters, and now we successfully form a contact area with a set of concave reamers. It is handier to perform head fixation with the help of a special device that we jokingly call a trap[2]. On removing a subchondral layer from the head and

[1] Lat. “scattered fragments”.
[2] To be exact, “Bondar’s trap,” named after the doctor who suggested using it.

Перед установкой чаши фиксирующие трансплантат винты отпускаю на пол-оборота, а после – плотно дотягиваю. При необходимости чаша фиксируется к «материку» винтами. *Dictum – factum*[3].

Rp:
- *Шарошки d от 32 до 56 мм . . . . . .№ 13*
- *Вогнутые шарошки d – 48, 52, 56 мм . . . . . .№ 3*
- *Малеолярные винты . . . . . .№ 3*
- *Зубчатые шайбы . . . . . .№ 3*

Da:
Обработать верхний край впадины шарошками до диаметра одной из имеющихся вогнутых шарошек. Сформировать углубление в месте планируемой фиксации чаши. Прикрепить винтами к верхнему краю старой впадины сформированный из головки бедра фрагмент крыши. После примерки установить и зафиксировать чашу.

Signa:
Использовать в случаях рискованного недопокрытия чаши крышей или колоннами вертлужной впадины. Реабилитация по индивидуальной программе – разработка движений, ходьба на костылях без нагрузки до шести недель, с последующим нарастанием еще столько же.

[3] Сказано – сделано (лат.).

Мы отказались от использования аутопластики, взятой из крыла подвздошной кости
We stopped retrieving autogenous bone graft from the iliac wing

making sure that the joining surfaces are congruent, we form an extraneous overhang. The graft is tightly fixated with two or three partially threaded malleolar or cancellous screws. To ensure adequate compression, I recommend using lock washers or a specially designed reconstructive plate. Reverse mode is preferable for the final formation of the acetabulum.

Defects of the inner surface of the acetabulum are better filled with spongy bits from the osteotomized hip.

The choice of the cup is particularly important. Its size, surface characteristics, availability of antirotation lips, etc., are crucial for the stability and survival of this prosthetic component. If possible, I prefer to place cups with a trabecular surface, but other models can also be used.

Before placing the cup, I allow the screws fixating the graft to become half a turn loose and then tighten them firmly. If necessary, the cup is fixated to the “mainland” with two screws. *Dictum - factum*[3].

Rp:
- *Reamers, d - 32 - 56 mm. . . . . .№13*
- *Concave reamers, d - 48, 52, 56 mm. . . . . № 3*
- *Malleolar screws . . . . . № 3*
- *Lock washers . . . . . .№3*

Da:
Prepare the upper edge of the socket with regular reamers up to diameter of one of the concave reamers. Form a depression in the site of the intended fixation of the cup. Attach the fragment of the roof formed from the femoral head to the upper edge of the former socket with screws. After fitting, place and fixate the cup.

Signa:
Use in cases when there is a risk of insufficient covering of the cup with the roof or acetabular columns. Rehabilitation is individualized – the development of movement, walking on crutches without weight loading for up to 6 weeks, followed by approximately the same period of a gradual increase in weight bearing.

[3] What is said is done.

ГЛАВА 7 / CHAPTER 7

РАННЯЯ РЕАБИЛИТАЦИЯ ПОСЛЕОПЕРАЦИОННЫХ БОЛЬНЫХ

EARLY REHABILITATION FOR POSTOPERATIVE PATIENTS

КТО РАНО ВСТАЕТ, ТОМУ БОГ ДАЕТ
(Народная мудрость)

THE EARLY BIRD CATCHES THE WORM
(Proverb)

Эта тема очень интересна, поскольку по-прежнему находится в процессе изучения. Ни в Украине, ни даже среди передовых европейских ученых нет единого мнения относительно принципов реабилитации после установки эндопротеза. Общепринятыми считаются два основных направления: традиционное и ускоренное. В обоих учитывается то, что после установки эндопротез всегда проходит два этапа фиксации. Первичный – во время операции. Фиксация и стабилизация достигаются путем точной подгонки костного ложе под компоненты эндопротеза и их плотного внедрения. Второй способ установки этих компонентов на так называемом костном цементе применяется при остеопорозе.

Далее организм сам реагирует на внедрение инородного тела: кость обрастает вокруг импланта и очень плотно с ним сцепляется, а в некоторых конструкциях даже врастает в поры этого эндопротеза. Так наступает полное сращение или остеоинтеграция.

При заполнении костных полостей цементом последний проникает в поры и специально проделанные анкерные отверстия под давлением. Это обеспечивает многолетнюю стабильность сцепления за счет конгруэнтного заполнения всех неровностей костного ложа, а не за счет адгезии. То есть костный цемент – это заполнитель, а не клей.

This topic is very interesting because it is still being studied. There is no consensus regarding the principles of rehabilitation after arthroplasty among either Ukrainian or leading international scientists. There are generally two main approaches: traditional and accelerated.

Both take into account two stages of fixation that the endoprosthesis undergoes after being placed. The primary stage happens during surgery. Fixation and stabilization are achieved by precise adjustment of the bone bed to the implant components and their tight insertion. Another method of installation of these components with the help of so-called bone cement is used in osteoporosis.

Next, the human body itself responds to the introduction of a foreign body, the bone accretes around the implant, adheres to it tightly, and in some designs even grows into the pores of the implant. This is how a complete joining or osseointegration happens.

In case bone cavities are filled with cement, the latter penetrates into the pores and specifically made anchor holes under pressure. This ensures the long-term stability of the bond thanks to the congruent filling of all the irregularities of the bone bed, and not because of adhesion. That is, the bone cement is a filler, and not an adhesive material. The same laws underlie the process of osseointegration. Proponents of the traditional method of postoperative rehabilitation argue that as long as the second stage of fixation is not complete, and the bone is not connected with the endoprosthesis, weight-bearing should be significantly restricted. That is, the patient should walk on crutches, exposing the operated leg to no more than 30% of his or her body weight. The amount of acceptable loading may be determined by conventional floor scales. For example, a person who weighs 90 kg needs to press up to “30” on the scales with his or her foot, and then while walking apply the same force. That is slowly increased over the next six weeks.

There are also more sophisticated schemes based on objective results of morphological examinations. It has been proven that during the second or third postoperative week the bone around the implant is partly lysed. Then the creative process begins and the extremely desired osseointe-

После эндопротезирования Сергей вернулся к преподаванию хореографии
After undergoing arthroplasty Sergey got back to teaching choreography

С таким коксартрозом Маргарита танцевала ведущие партии, превозмогая сильную боль
Despite such coxarthrosis and severe pain Margarita danced leading parts

Приверженцы традиционного метода послеоперационной реабилитации убеждены в том, что пока второй этап фиксации не завершен, а кость не срослась с эндопротезом, нагрузка должна быть значительно ограничена. То есть ходить следует на костылях, перенося на прооперированную ногу не более 30 % веса тела. Степень допустимой нагрузки можно определить с помощью обычных напольных весов. Например, человек, который весит 90 кг, должен выдавить на весах 30 кг и далее ступать на ногу с тем же или медленно нарастающим усилием в течение ближайших полутора месяцев.



После эндопротезирования движения стали безболезненными и свободными
Movements became painless and unrestricted after THA

Существуют и более сложные схемы, основанные на объективных результатах морфологических исследований. Доказано, что на второй-третьей неделе после внедрения импланта кость вокруг него частично лизируется, и только потом начинается процесс созидания – та самая, очень желанная остеоинтеграция. На этом основаны приемы реабилитации с переменной нагрузкой. В течение двух недель нагрузка нарастает, затем снижается и только через месяц снова медленно нарастает до полной. Но все равно требуется разгрузка на протяжении не менее полутора-двух месяцев.

Губчатая кость, из которой состоит проксимальный отдел бедра, и та часть таза, которая окружает впадину, требуют около полутора месяцев на сращение при переломе. Исходя из этих данных, можно сделать вывод, что и в случае установки эндопротеза полную нагрузку следует разрешать через полтора месяца после операции.

После сращения начинается, собственно, реабилитация. Она включает разработку движений, постепенный отказ от костылей:

gration takes place. This is the basis for rehabilitation techniques with variable loading. The load is increased during the first two weeks, then it is decreased, and only a month later it is again slowly increased to the maximum. In any case, the unloading process takes from 6 to 8 weeks.

The cancellous bone, of which the proximal femur consists, along with that part of the pelvis surrounding the acetabulum, requires about six weeks for fracture union. Extrapolating these data, we can conclude that in the case of implant installation, full loading should be allowed no sooner than six weeks after surgery.

сначала пациент продолжает ходить с ними, но дает полную нагрузку на ногу, потом ходит с тростью, затем на короткие расстояния без трости.

Реабилитация длится приблизительно столько же, сколько сращение. Таким образом, проходит три месяца до того, как пациент сможет полноценно двигаться. Во всем мире это общепризнанный золотой стандарт, классика, которой придерживались и мы. Но в 2006 году у нас появилась пациентка, у которой были одинаково разрушены как правый, так и левый суставы, и она категорически отказывалась оперировать их по очереди. Как правило, очередность определяют не по рентгенологической картине: выбирают более болезненный, а не более пораженный сустав. Это позволяет пациенту после первой операции с меньшими страданиями опираться на второй сустав и ложиться на вторую операцию, когда первый сустав уже зажил. Но в тот раз нам пришлось провести две операции, после которых пациентка в течение полутора месяцев вообще не могла самостоятельно передвигаться. Мы не разрешали.

Эта история заставила задуматься над альтернативными методиками реабилитации. Мы знали, что за рубежом давно делают операции на двух суставах в одну процедуру, и стали изучать практику. В частности нас заинтересовала система Rapid Recovery, которую используют в европейских клиниках (в Голландии, например, по ней реабилитируют около 70 % пациентов). Благодаря продленной анестезии пациенты не чувствуют боли после операции и могут сразу становиться на ноги. Более того, пациентов делят на команды и устраивают соревнования с шагомерами. Тех, кто выполнил норму и не имеет осложнений, выписывают на следующий день. На выходные отделения закрывают на санацию.

Изучая систему Rapid Recovery, мы выяснили, что главный ее секрет заключается в уверенности врачей, что первичная фиксация компонентов эндопротеза достаточна, чтобы за время ранней реабилитации успела развиться вторичная. Расчет на свойство кости укрепляться в ответ на нагрузку. По-

Rehabilitation starts as soon as the fracture union takes place. It includes the development of movement and the gradual abandonment of the use of crutches. In the beginning, the patient continues to use them, fully loading the limb, then s/he switches to a cane that subsequently is not used for short-distance walks.

Rehabilitation takes as much time as the process of bone union. Thus, the patient is able to move adequately only after three months. It is considered to be the classical gold standard both in Ukraine and abroad, and we have adhered to it.

However, in 2006, we had a female patient, whose right and left hip joints were equally ruined, and she would not agree to have them replaced one after the other. As a rule, it is not the x-ray image that determines the order of subsequent arthroplasties: the joint that causes more pain goes first instead of the most affected. This allows the patient after the first operation to suffer less while bearing weight on the other joint, and undergo a second arthroplasty after the first one has healed. But at that time we had to conduct two operations, after which the patient was completely unable to move independently for six weeks. We would not allow her.

This story forced me to think about alternative methods of rehabilitation. We knew that our foreign colleagues had been long operating on both joints during a single surgical procedure. Therefore we started to study their experience. We took particular interest in the “Rapid Recovery” system, which is used in European clinics (in the Netherlands, for example, approximately 70% of patients are treated according to this rehabilitation scheme). As a result of prolonged anesthesia, patients do not feel pain immediately after surgery and may get to their feet right away. Moreover, patients are divided into teams for competition, the result of which is measured with a pedometer. Those who have met the target and do not have complications are discharged from the hospital the next day. On weekends the departments are closed for sanitizing.

Studying the “Rapid Recovery” system, we found out that its main secret lies in a doctor’s belief in the primary fixation of prosthetic components being sufficient to ensure full development of the secondary fixation in the course of early rehabilitation. They rely on the bone capacity to be strengthened in response to loading.

And we started to administer a full loading earlier. Meanwhile we would watch the patient closely, conduct radiological monitoring and clinical trials. We were ready to return to traditional rehabilitation at any time. We never had to change tactics: everyone was happy, patients

сле этого мы начали пробовать раньше давать полную нагрузку. При этом тщательно наблюдали за пациентами, проводили рентгенологический мониторинг и клинические пробы. Мы были готовы в любой момент вернуться к традиционному способу реабилитации, но менять тактику ни разу не понадобилось: все были довольны, пациенты начинали ходить, и ходить активно. Помню, как один из них через пять дней после операции без костылей и трости (а также разрешения врача) сходил к ближайшей станции метро (полквартала), спустился вниз по лестнице, купил букет цветов, вернулся в больницу и подарил его реабилитологу (одновременно очаровательной женщине)...

Итак, мы изменили подход. Первым делом отказались от использования костылей после цементного протезирования. Бывает, конечно, что кость вокруг цемента вначале немного рассасывается, но потом снова нарастает. Этот процесс досконально изучен шведами, которые уже давно отказались от костылей, а мы переняли их модель. Сейчас наши бабушки и дедушки костылями практически не пользуются. Вначале, чтобы

began to walk, and rather actively. I remember how five days after surgery one of them walked half a block to the nearest metro station without crutches or canes (or either the doctor's permission for that matter!), climbed down the stairs, bought a bouquet of flowers, walked back to the hospital to present it to the rehabilitation physician, who also happened to be a charming woman...

Thus, we changed our approach. First of all we rejected the use of crutches after cemented arthroplasty. Sometimes, of course, in the beginning, the bone around the cement dissolves a little, but then it builds up again. This process is

Реабилитация начинается с первых часов после операции. Упражнения в постели
Rehabilitation starts from the first postoperative hours. Exercises in bed

На следующий день пациенты переходят к упражнениям сидя
On the next day patients proceed to exercises in a sitting position

Первые шаги на 2-3 день с ходунками для пространственной устойчивости
First steps on the 2nd-3rd postoperative day with a walker for spatial stability

В зависимости от показаний пациенты переходят на ходьбу с двумя или одним костылем и по лестнице
Depending on indications, patients proceed to walking with either one or two crutches as well as going up and down the stairs

С 4-6 дня объем движений увеличивается
From the 4th-6th postoperative day the range of movement increases

не упасть, ходят, держась (а не опираясь) за ходунки, а уходят из клиники с тростью. Да и ту очень быстро бросают, если не нужна для облегчения нагрузки на другую ногу, которую еще не лечили.

Конечно, бывают исключения. Например, если у пациента выраженный остеопороз – кость мягкая, рыхлая и недостаточно прочная. Или когда во время операции была использована костная пластика. Также, крайне редко, но случается, что во время введения ножки эндопротеза появляется небольшая трещина или происходят какие-то другие нарушения обычного течения операции. Во всех этих случаях вступает в силу реабилитация по индивидуальной схеме: иногда полтора месяца без полноценной ходьбы, иногда больше, особенно если речь идет о костной пластике.

Индивидуальна схема реабилитации и у всех пациентов после ревизионных операций. Здесь нет общих правил. Все зависит от конкретной ситуации. На интенсивность реабилитации влияет и стабильность эндопротеза. После вывиха или если хирург не уверен в идеальном расположении компонентов, при сниженном тонусе мышц у стариков, словом, при любом риске вывиха разработка движений может быть отсрочена. Крайне редко приходится накладывать облегченную кокситную повязку из скотч- или софт-каста (см. *Rp* «Кокситка» стоя). Осевая нагрузка при этом может быть полной.

Наши французские коллеги рекомендуют в таких случаях для профилактики вывихов использовать гонитные ортезы. С прямым коленом ногу в тазобедренном суставе не очень-то и согнешь. Прием работает.

thoroughly studied by the Swedes, who abandoned crutches long ago, and we have adopted their model. Now our elderly patients almost never use crutches. At first, they move around with a walker to avoid falling, but not to reduce weight bearing, and leave the hospital with a cane. The latter is also abandoned soon if it is not needed to restrict loading of the other limb that has not been operated yet.

There are exceptions, of course. For example, a patient with pronounced osteoporosis has soft, friable, and insufficiently stable bones. Another case involves bone grafting. In addition, extremely rarely, but it still happens that a small crack appears during insertion of the prosthesis stem, or for some reasons the operation diverges from its ordinary course. In all these cases an individualized rehabilitation program comes into play: sometimes six weeks without adequate walking, sometimes more, especially when it comes to bone grafting.

ЗАПРЕЩЕННЫЕ ДВИЖЕНИЯ, ПРЕДСТАВЛЯЮЩИЕ РИСК ДЛЯ ВЫВИХА ЭНДОПРОТЕЗА. СРОКИ ОГРАНИЧЕНИЙ ОТ 3 ДО 6 МЕС.
Forbidden movements that pose the risk of dislocation of the endoprosthesis. Period of limited motion from 3 to 6 monthes



РАЗРЕШЕННЫЕ ДВИЖЕНИЯ
Permitted movements

Ранняя реабилитация происходит при тесном сотрудничестве врача-ортопеда и реабилитолога. Первый рассказывает обо всех нюансах прошедшей операции и дает соответствующие рекомендации. Второй, исходя из полученных данных, корректирует свою программу. Реабилитолог обучает пациента правильно поворачиваться и сидеть в постели, вставать с кровати и ложиться обратно, ступать на прооперированную ногу, делать повороты, садиться на стул, в машину и т. д. Есть отдельные специальные рекомендации отно-

After revisionary surgeries all patients maintain individual plans for rehabilitation. There are no general rules. Everything depends on the situation.

The intensity of rehabilitation is also influenced by the stability of the prosthesis. The development of movements may be delayed after dislocation or when the surgeon is not sure of the ideal positioning of components, also in elderly patients with decreased muscle tone, in other words, with any risk of dislocation. It is very seldom that a light body cast is applied using Scotch- or soft cast (See Rp. Applying Spica of Pelvis in a Standing Position). Axial loading may be full.

Приспособления
Patient aid products

сительно секса. Ведь в первое время движения несколько ограничены, а хочется все и сразу.

Кроме того, мы построили в своем центре специальный тренажер со стандартными ступенями и удобными поворотами, чтобы пациент не толкался с посетителями на общей лестнице. Со временем убедились, что это необходимое решение.

Кстати, правильная походка – умение, которым гораздо сложнее овладеть, чем кажется на первый взгляд. Во-первых, после операции меняется объем движений – как правило, резко увеличивается: ограниченное ранее движение вдруг становится свободным! Это непривычно, не каждый сразу к этому привыкает. Во-вторых, меняется длина ноги. Больная нога до операции, как правило, укорочена и пациенту, уже привыкшему к неправильной походке, нужно быть готовым к необычной, правильной длине конечности.

Иногда бывает, что прооперированная нога становится несколько длиннее второй: например, если вторая нога тоже больна и укорочена. Она будет оперироваться и встанет вровень, но до этого нужно морально подготовиться к тому, что разница будет ощутимой. У меня есть фотография с одной из наших пациенток, у которой одна нога после операции удлинилась на 8 см, а на вторую надет специальный туфель с каблуком

To prevent dislocation, our French colleagues recommend using gonite orthoses to deal with the aforementioned. One can barely bend his or her hip with a straight knee. This methods works.

Early rehabilitation presupposes close cooperation between an orthopedic physician and a physiotherapist. The first tells the patient about all the nuances of the operation s/he has undergone and gives appropriate recommendations. The latter adjusts the program in line with data received. The rehabilitation physician instructs the patient how to properly turn onto his/her side, sit up in bed, stand up and get back into bed, how to step on the operated leg, make turns, sit on a chair and get into the car, etc. There are some specific guidelines regarding sex. At first the movements are somewhat limited, but patients tend to want to have it all and immediately.

Yet in our center we have also built a special simulator with standard steps and comfortable turns so that a patient doesn't have to jostle with visitors on the hospital staircase. Over time, we realized that was a necessary decision.

By the way, the correct gait is a skill that is much harder to master than it may initially seem. First of all, the surgery allows for a dramatic increase in the range of motion: a previously limited movement suddenly becomes unrestricted! This is unusual, not everyone gets accustomed to it right away.

Secondly, the leg length changes. The affected limb is usually shortened before the patient undergoes the operation and s/he must be prepared for the unusual correct length.

Занятия у станка помогают увеличить объем движений
Practicing at the barre helps to increase the range of movements

такой же высоты. Так она ходила полгода до операции на второй ноге.

Эти неудобства – еще один аргумент в пользу операций на двух суставах сразу. И грамотная ранняя реабилитация позволяет сделать это без неприятных последствий.

It may sometimes happen that an operated leg is a little longer than the other, especially in cases when the latter is also affected and shortened. After the next surgery it will be of the same length as the first, but it is necessary to be prepared for the fact that the discrepancy will be noticeable. I have a picture of one of our patients, whose limb became 8 cm longer after the surgery, therefore she needed to wear a special shoe on the other foot with a heel of the same height. That was the way she walked for six months before her other leg was operated on.

These inconveniences provide another proof in support of a single surgical procedure for the replacement of two joints. And a smart early rehabilitation program permits this without unpleasant consequences.

ГЛАВА 8 / CHAPTER 8

ДВА СРАЗУ
TWO AT A TIME

BIS REPETITIA PLACENT

ПОВТОРЕННОЕ ДВАЖДЫ ПОНРАВИТСЯ / THINGS THAT PLEASE ARE THOSE REPEATED

Идея прооперировать два сустава одновременно возникла не сразу. Еще во время стажировки у доктора Кегги в 1991 году мы видели это воочию. Но тогда такой мысли не возникало. Дай бог с одним справиться. Однако время шло, с опытом прибавлялись умения и смелость. Общаясь с зарубежными коллегами, я видел, что два одновременно – это не просто «1+1». Двойное время, кровопотеря, болевая импульсация, а главное – вопрос, как поставить на ноги? Ведь тогда полтора месяца на костылях с разгрузкой оперированного сустава было незыблемым правилом.

Стимул появился с неожиданной стороны. Одна из пациенток, молодая женщина 32-х лет, с тяжелым двухсторонним диспластическим коксартрозом, не соглашалась на два последовательных вмешательства. Мотивация простая – сильная боль с обеих сторон и страх перед операцией. «На вторую операцию не решусь», – говорила она. Решение принималось трудно. В Украине опыта не было или мы о нем не знали. Помогли два фактора. Во-первых, дочь поддержали родители – отец, известный тренер, изобретатель и специалист по лечебной гимнастике при патологии позвоночника, и мать, специалист по ЛФК. Во-вторых, у нас был опыт и возможность использовать Cellsaver. Этот аппарат способен творить чудеса, возвращая кровь из раны в кровеносное русло пациента в виде отмытых эритроцитов.

Итак, мы решились. Обе операции прошли обычно, без неожиданностей, кровопотеря была незначительной и общее состояние пациентки не ухудшилось. Опасения укладки на оперированный бок не оправдались. Сложностей не возникло.

Первый день прошел в эйфории. Но уже на следующий проблемы начали нарастать. Невозможность повернуться на бок и недостаточная эффективность инъекционных обезболивающих создали ситуацию, при которой едва не образовались пролежни. Спасла, конечно же, мать. Первые несколько суток она не отходила от дочери и буквально подкладывала под нее руки. Мало-помалу боли отступили, появилась возможность поворачиваться и садиться. Пронесло, но осадок остался…

It took us a while to come up with a way to operate on two joints at the same time. Although we observed such a procedure back in 1991 during our internship with Dr. Keggi, the idea didn't occur to us then. God will never give you more than you can handle. However, as time went by, we gained experience together with the proper skills and some daring. In communicating with foreign colleagues, we understood that two at a time was not merely "1 + 1." Operation time, blood loss, and pain impulses doubled, and most importantly – how do you get the patients back on their feet? Six weeks on crutches with unloading of the operated joint was an unbreakable rule at that time.

A stimulus came from an unexpected quarter. One of the patients, a young woman, age 32 with severe bilateral dysplastic coxarthrosis, wouldn't agree to undergo two successive interventions. Her reasoning was pretty clear – severe pain on both sides and the fear of surgery. "I won't have the guts to do it again," she said. That was not an easy decision to make. To the best of our knowledge it would end up being an unprecedented surgical experience in Ukraine. Two factors made a difference. First of

Диспластический коксартроз
Dysplastic coxarthrosis

Эндопротезирование в один прием
A single-stage THA

На следующий опыт мы решились только через год, и снова по настоянию пациента. Молодой мужчина со спортивным прошлым страдал от выраженного симметричного болевого синдрома. Двухсторонний асептический некроз головок бедренных костей привел к их полной деструкции. Ходьба только при помощи костылей на короткие расстояния убивала морально, а боль не отступала ни днем ни ночью. Кроме этого, предприятие, где он работал, было готово оплатить операцию двух суставов сразу. Довольно мощная мотивация...

Очень важный этап подготовки – тщательное разъяснение возможных трудностей и рисков. «Три оружия есть у врача: слово, растение, нож»[1]. Сама операция двухстороннего эндопротезирования тазобедренных суставов снова прошла штатно. Продуманная система реабилитации, дополнительный массажист и инструктор ЛФК значительно облегчили ближайший послеоперационный период. Однако невозможность самостоятельно передвигаться более месяца значительно снижала привлекательность такого подхода, сводила на нет все преимущества.

И вот, в 2009 году мы узнали о системе Rapid Recavery. Пациенты в день после операции под продленным обезболиванием нахаживают заданное количество шагов. Тех, кто справился, на следующий день выписывают домой, нерадивых наказывают лишним днем стационара. По такой системе работает около 70 % ортопедических клиник Голландии.

[1] Авиценна, персидский и таджикский философ, ученый, врач (980-1037 гг.).

all, the support of the patient's parents. The father was a renowned coach, an inventor, and an expert in curative gymnastics for patients with spine pathology, and her mother was a physiotherapist.

Secondly, we had the requisite training and the possibility of using Cellsaver. This device is capable of performing miracles, recovering blood lost during surgery and reinfusing washed red cells into the patient's bloodstream.

So we ventured on. Both operations went as usual, without any surprises. Blood loss was negligible, and there were no problems with the patient's general condition. Our apprehension concerning the possibility of turning the patient onto her operated side was dispelled. No difficulties arose.

The first day we were euphoric, unlike the next one when problems started to arise. The patient's inability to turn on her side and the inefficacy of injectable anesthetics almost led to the development of bedsores. The patient's mother saved the day for her daughter. During the first few postoperative days she didn't leave the patient's side for a moment and literally put her hands under her daughter's back. Little by little the pain receded, the patient resumed her ability to turn on her side and to sit. That was a close call, but the trace of those issues remained for us.

Only in a year were we ready to repeat the attempt. Again, it was the result of a patient's insistence. A young man and former athlete suffered from severe pain syndrome. Bilateral aseptic necrosis of his femoral heads led to their total destruction, whereas walking short distances on crutches was disheartening and added to unrelenting pain during the day and at night. Besides, the company the man was working for agreed to cover the costs of two prostheses at once. It was a rather strong motivation...

A thorough clarification of possible difficulties and risks is a very important part of preparation of the patient

Асептический некроз головок бедренных костей
Aseptic necrosis of femoral heads

Макропрепарат
Macro-specimen

Одномоментное эндопротезирование
Single stage arthroplasty

Конечно, мы не достигли такого уровня садизма, но, оценив опыт коллег из разных стран, изменили свои подходы к ранним нагрузкам. Как в Швеции, после цементного эндопротезирования отказались от костылей вообще. Первые несколько дней – ходунки для устойчивости, а затем трость или квадрипед на 4–6 недель. Ну, а если в восемьдесят пять элегантная трость на прогулку, то и не страшно. Постепенно распространили этот опыт и на удачно прооперированных с установкой бесцементных имплантов с хорошей плотностью костной ткани.

Такой подход сразу изменил соотношение в пользу двухсторонних операций.

for the surgery. "A doctor has three weapons: a word, plants, a knife"[1]. The bilateral THA went normally. An effective rehabilitation program that included massage and physiotherapy considerably alleviated difficulties in the immediate postoperative period. However, the inability to move independently for more than a month significantly undermined the attractiveness of this method, reducing all benefits to zero.

And then, in 2009, we learned about the Rapid Recovery System. While under prolonged anesthesia, patients are asked to make a certain number of steps on the same day after surgery. Those who succeed are discharged the next day, those who fail are punished with another day in the hospital. 70% of orthopedic hospitals in Holland operate by this system.

Of course we have not reached that level of "sadism," but upon considering international experience, we have changed our attitude in favor of early loading.

Just as in Sweden, we gave up the idea of our patients' using crutches after cemented THA. Instead, they would use a walker for stability during the first few days, then a cane or a quad cane for 4-6 weeks. Going for a walk at age 85, you might fancy taking an elegant cane with you. Gradually we started applying this system to successful post-operative patients with uncemented implants, provided their bone density was sufficient. This approach immediately shifted the balance in favor of bilateral surgeries. At the same time we began to operate on both knees as well.

Early in 2014, we successfully replaced both joints on one limb. The patient suffered from a severe dysplastic coxarthrosis with the development of fibrous an-

[1] Avicenna, a Persian and Tadjik philosopher, scientist and doctor (980-1037).

Асептический некроз
Aseptic necrosis

Кистовидная перестройка
Cystoid restructuring

Две операции в один день
Two surgeries in one day

Двухсторонний диспластический коксартроз
Bilateral dysplastic coxarthrosis

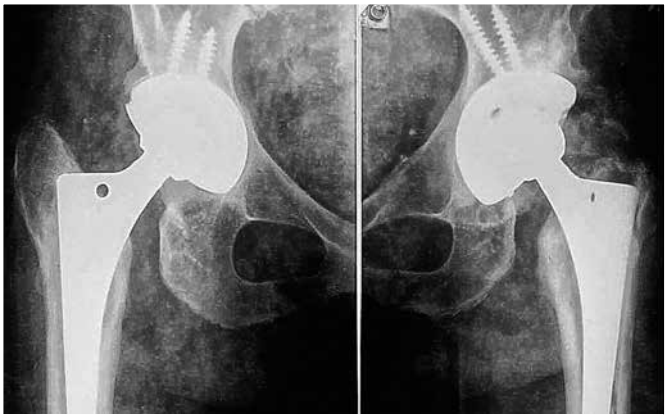

Два сразу
Two at a time

Наряду с тазобедренными стали оперировать и два коленных. В начале 2014 года успешно заменили оба сустава на одной конечности. Пациентка страдала от тяжелого диспластического коксартроза с развитием фиброзного анкилоза и крайне выраженного двухстороннего вальгусного гонартроза, развившегося на фоне ювенильного гормонозависимого ревматоидного полиартрита. Операции, как и раньше, прошли обычно, а вот реабилитация удивила. Пациентка уже на следующий день ходила с ходунками, через два дня – по лестнице, а на седьмой попросилась домой. Поверила – и получилось. На операцию по замене второго коленного сустава пришла через полгода.

Существуют и особые случаи, когда двухстороннее протезирование делается по необходимости. Например, молодая пациентка с двухсторонним диспластическим коксартрозом. Слева она перенесла несколько хирургических вмешательств, в результате которых не осталось ни головки бедра, ни крыши вертлужной впадины. Нужна костная пластика, а костного банка нет. Что делать? Это второй извечный вопрос русской интеллигенции…

Audiatur et altera pars[2]. А с другой стороны, справа тоже тяжелый коксартроз, но с сохраненной впадиной и головкой бедра. Ну, вы уже догадались. Вначале протезируем правый сустав и стерильно сохраняем отсеченную головку, а затем переворачиваем пациентку на другой бок и используем аутотрансплантат из головки, как мауэрлат[3].

Этот же прием пригодился и при повторной ревизии у пациента с нестабильностью ножки. Необычно широкий канал не удержал большой стебель – ZMR 22/305 (на тот момент в Украине большего не было), и ножка просела на 6 см. Развился выраженный болевой синдром, при том что противоположный сустав был тоже поражен тяжелым коксартрозом.

Вначале была проведена первичная операция, и тут же костная ткань голов-

[2] Выслушай и другую сторону (лат.).
[3] В строительном деле так называют балку по верхнему краю стены, на которую опираются стропила крыши.

kylosis and extremely pronounced bilateral gonarthrosis associated with juvenile hormone-dependent rheumatoid polyarthritis. As before, the operation consisted of a regular procedure, but the rehabilitation surprised us. On the first postoperative day the patient was able to move around with a walker, two days later she could climb stairs, and on the seventh day, the patient asked us to discharge her. She believed in success and she achieved it! Six months later the woman underwent arthroplasty of the other knee.

A special case occurs when bilateral arthroplasty is a matter of necessity. For example, a young patient with bilateral dysplastic coxarthrosis. She had undergone several surgeries on her left side, and as a result had neither femoral head nor acetabulum roof left. Bone grafting was required, but there was no bone bank. What is to Be Done?[2] This is the second eternal question of the Russian intelligentsia…

Audiatur et altera pars[3]. On her right side, the patient suffered from severe coxarthrosis as well, although the acetabulum and the femoral head were preserved.

Well, you may have guessed. First, we operated on the right joint and kept the resected femoral head sterile. After that, we turned the patient over to the other side and used the autograft from the head as a rafter plate[4].

The same technique proved to be effective during revision procedure undergone by a patient with an unstable prosthetic stem. An unusual wide canal failed to hold a long shaft – ZMR 22/305 (at the time it was the longest implant available in Ukraine), which sank by 6 cm. Eventually the patient developed severe pain syndrome added to the fact that his other joint was also affected by pronounced coxarthrosis.

Initially, the primary operation was carried out and the bone tissue of the head and trochanteric region was used for grafting of the proximal portion of the femur. Unfortunately, a maximum size (25/ 305 mm) Wagner stem proved to be too small. Therefore we had to use the technique of two-stage revision for more thorough preparation. The task was not easy. 25 mm is the maximum diameter of the stem provided by most manufacturers of implants. Only representatives of the STRYKER company came up with a larger diameter modular design.

As you know, while using long revision stems with diaphyseal fixation, it is essential to maximally restore the proximal part of the femur. This significantly increases the survival time of the endoprosthesis and prevents the development of stress-shielding syndrome. Therefore, a morse-

[2] The title of a novel written by the Russian philosopher, journalist and literary critic Nikolai Chernyshevsky.
[3] Latin "hear the other side too."
[4] In the construction business this is the name of the beam on the wall on which the roof rafters rest.

Двухсторонний диспластический коксартроз
Bilateral dysplastic coxarthrosis

Дефект головки и крыши впадины
Bone defect of the femoral head and the roof of the acetabulum

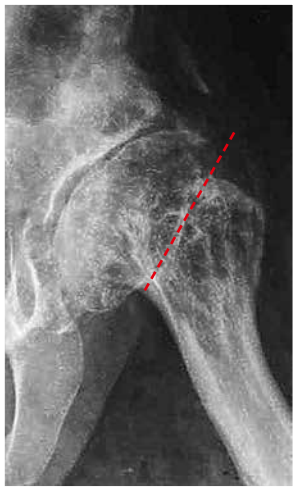

«Месторождение» костной аутопластики
Autograft origin

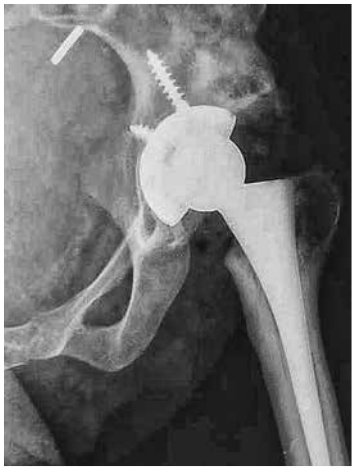

Эндопротезирование слева
THA on the left side

Аутопластика крыши справа головкой левого бедра
Autogenous bone grafting of the roof of the right acetabulum with the left femoral head

Два эндопротеза в один день
Two implants in one day

ки и вертельной области была использована для аутопластики дистального отдела ревизуемого бедра. К сожалению, специально приготовленный ассортимент ножек Wagner с максимальным размером 25/305 мм, оказался недостаточным. Пришлось применить тактику двухэтапной ревизии для более тщательной подготовки. Задача оказалась непростой. У большинства производителей эндопротезов диаметр 25 мм является наибольшим. Только представители фирмы STRYKER предложили модульную конструкцию большего диаметра. Как известно, при использовании длинных ревизионных ножек диафизарной фиксации крайне важно максимально восстановить проксимальный отдел бедренной кости. Это значительно повышает срок выживаемости эндопротеза и предупреждает развитие стресс-шилдинг синдрома. Поэтому для плотной фиксации модуля с диаметром ножки 26 мм,

lized allograft from two preserved femoral heads was used for firm fixation of the module with a diameter of 26 mm, a body of 27 mm, and a total length of 290 mm.

In observing patients after a double arthroplasty, we have come to the conclusion that this method allows us significantly to reduce overall treatment time, does not extend rehabilitation during the early postoperative period, creates additional opportunities (autogenous bone grafting), and is economically expedient.

По сравнению с исходным положением, ножка протеза просела на 6 см, что свидетельствовало о ее нестабильности
Compared to initial position the implant»s stem sank by 6 cm, which proved its instability

Клинически укорочение более чем заметно
Clinically the shortening was more than visible

При установке эндопротеза с противоположной стороны костная ткань тщательно сохранялась
When installing the implant on the opposite side, the bone was carefully preserved

Обычно мы не используем такие выборки при установке бесцементной ножки
We don't usually use these kinds of femoral cutting chisels while placing a cementless stem

Но здесь она пригодилась
but here it came in handy

Трабекулярная чаша 64 мм с кросслинк вкладышем
A 64 mm trabecular cup with a crosslinked liner

Размеры компонентов эндопротеза говорят о могучем сложении организма
The size of endoprosthesis components give evidence of a powerful body build

Головка бедра освобождена от мягких тканей. Распилена на слайсы
Femoral head is freed from soft tissue and sawed into slices

Ультразвуковая кавитация обезжиривает костную ткань
Ultrasonic cavitation removes fatty tissue from the bone tissue

Ревизию с противоположной стороны, как всегда, начинаем с бактериоскопии
Revision on the opposite site is usually started with bacterioscopy

Удаление рубцовой ткани вокруг нестабильной ножки
Removal of the cicatricial tissue around a loosened stem

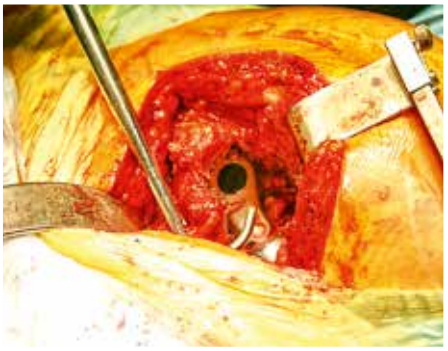

Большой однозубый крючок помогает вывихнуть головку эндопротеза
A large single-toothed hook helps to dislocate the implant's head

Ножка свободно вращалась в канале бедра и была удалена с одного удара
The wobbly stem was removed from the femoral canal with one tap

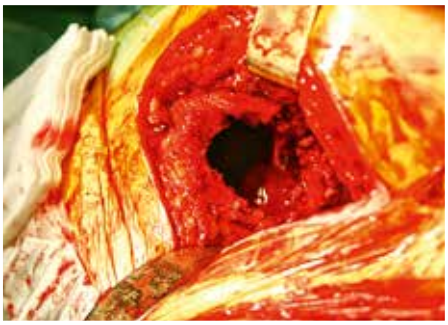

После удаления рубцов нам открылся канал диаметром около 30 мм
After removal of cicatrices the 30mm-in-diameter femoral canal was revealed

Развертка для приготовленной ножки WAGNER 25x305 мм свободно входит в канал
A cylindrical reamer for preparation of the 25x305 mm WAGNER stem is easily inserted into the canal

Полученной во время первой операции костной пластики хватило на заполнение дистальной трети канала
Retrieved during the first operation bone graft was enough to fill in the distal third of the canal

Артикулирующий спейсер установлен на время подготовки к окончательной операции. Из-за дефицита проксимального отдела бедренной кости спейсер не создает достаточного натяжения мягких тканей, что привело к вывиху
An articulating spacer was placed for the preparatory period of time for the final operation. Because of the proximal femur deficit the spacer did not create a sufficient tension of soft tissues, which led to dislocation

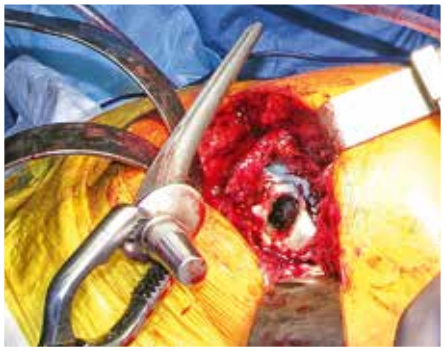

При повторной ревизии ножка артикулирующего спейсера вышла легко
The stem of the spacer was easily removed during re-revision

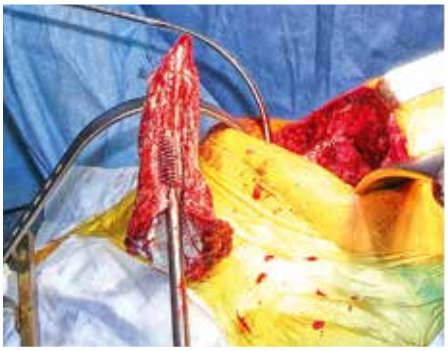

Цементная мантия удалена обычным способом
The cement mantle was removed normally

Вкладыш из чаши TRILOGY легко удален после разведения ножек стопорного кольца
The liner from the Trilogy cup was easily retrieved after unlocking the locking ring

Удаление фибринной пленки с поверхности чаши
Removal of the fibrinous film from the surface of the cup

Ультразвуковая чистка металлической поверхности
Ultrasonic treatment of the metal surface

Установлен новый вкладыш диаметром 40 мм
A new liner 40 mm in diameter is placed

После обработки канала собрана и установлена модульная ножка MDM
After preparation of the canal a femoral modular stem MDM was assembled and inserted

Оптимальная по размеру 4–8 мм морцеллизированная костная пластика обезжирена и насыщена антибиотиками при помощи ультразвука
Morselized bone graft optimal in the size of 4-8 mm ultrasonically impregnated with antibiotics

Костные фрагменты плотно впрессованы
Bone fragments are tightly packed

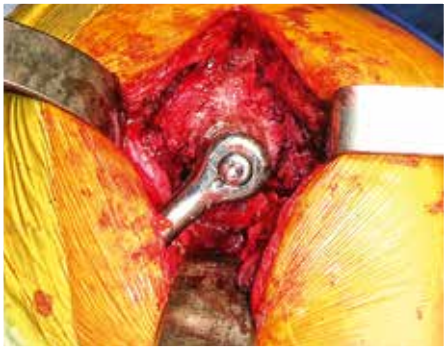

Пространство между ножкой и кортикальной плоскостью заполнено аллопластикой
The space between the stem and cortical area is filled with allograft

Керамическая головка диаметром 40 мм завершила композицию
A ceramic head 40 mm in diameter was a final touch

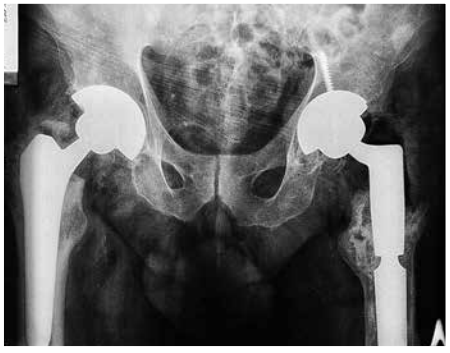

Укорочение компенсировано
Shortening is eliminated

тела 27 мм и общей длиной 290 мм была использована морцеллизированная аллопластика из двух консервированных головок бедра.

Наблюдения за пациентами, перенесшими двойное эндопротезирование суставов, позволяют сделать выводы, что такой подход значительно сокращает общие сроки лечения, не увеличивает срок реабилитации в раннем послеоперационном периоде, дает дополнительные возможности (аутопластика) и экономически целесообразен.

В то же время эндопротезирование двух суставов одновременно требует наличия нескольких условий:

1. Выраженный болевой синдром в обоих планируемых к операции суставах.
2. Желание пациента, которое не проходит после тщательного объяснения особен-

ностей такого вмешательства.
3. Отсутствие выраженных сопутствующих заболеваний и информированное согласие пациента на возможность прекращения вмешательства при каких-либо особенностях первой операции.
4. Хорошая хирургическая техника и слаженность бригады.
5. Наличие кровесберегающих технологий (интра- и послеоперационная реинфузия крови).
6. Адекватное анестезиологическое обеспечение и послеоперационное обезболивание.
7. Полная смена операционного белья, магистралей, инструментария, «перемывание» бригады при переукладке пациента[4].
8. Двойная линейка имплантов.
9. Освоение системы ранней реабилитации с полной нагрузкой на конечности.

[4] В некоторых зарубежных клиниках пациента даже перевозят в другой операционный зал.

На третий день пациент уже прогуливается без опоры на оперированную конечность
On the third postoperative day the patient is able to walk without bearing weight on the operated limb

3. Ножка плотно фиксирована в канале
The stem is firmly fixated in the canal

4. Костная аутопластика послужила опорой для новой ножки
A bone autograft served as support for the new stem

However, replacement of two joints at the same time should be performed under the following conditions:
1. Severe pain syndrome in both joints planned for surgery;
2. The patient's willingness to undergo the procedure as well as a thorough explanation to the patient of the surgery's particularities;
3. The absence of pronounced comorbidities and informed consent of the patient to the possibility of termination of intervention should any complications develop after the first operation;
4. Good surgical equipment and perfect teamwork;
5. The availability of blood-saving technology (intra-and postoperative reinfusion of blood);
6. Adequate anesthetic management and postoperative analgesia;
7. A complete change of surgical linen, tubes, as well as "rescrubbing" of the team while the patient is being repositioned[5];
8. A double reserve of implants;
9. Mastering an early rehabilitation system with full joint loading of the lower extremities.

[5] In some foreign hospitals patients are even moved to another operating room.

ГЛАВА 9 / CHAPTER 9

ЧРЕЗВЕРТЕЛЬНЫЕ ПЕРЕЛОМЫ У ГЕРОНТОЛОГИЧЕСКИХ ПАЦИЕНТОВ

TRANSTROCHANTERIC FRACTURES IN GERONTOLOGICAL PATIENTS

СДЕЛАЙ ДЕЛО, ЧТОБ ОН ГУЛЯЛ СМЕЛО!

WE DO OUR JOB TODAY SO THAT JACK CAN PLAY

Наряду с переломами шейки бедренной кости у людей старческого возраста, чрезвертельные переломы представляют не меньшую, а может быть, еще более сложную проблему.

При переломе шейки тактика ясна – эндопротезирование. Цементная фиксация, завтра вставать, ранние движения, профилактика глубоких тромбозов – и современных протезов хватает до конца жизни. Если только не сенильная деменция, процент выживания очень высокий. Восстановление функции практически полное, моральный и физический комфорт. Счастье семьи невозможно описать. Проблема решена.

Чрезвертельные переломы положено синтезировать. Придумана масса фиксаторов: проксимальные и угловые пластины, DHS, гамма-гвоздь и т. д. и т. п. И срастается!

Но не всегда. Чем человек старше и чем более выражен остеопороз (особенно у женщин в период менопаузы), тем меньше шансов на успех. При этом результат можно оценить не ранее трех-четырех месяцев мучений. Все знают, как передвигаются на костылях восьмидесятилетние старушки, которым запретили наступать на оперированную ногу. А если наступают – результат известен. Поэтому последние лет десять при лечении пациентов с чрезвертельными переломами на фоне выраженного остеопороза предпочитаем цементное эндопротезирование. Операция имеет определенные особенности, которыми и хочу поделиться.

Абсолютными показаниями к эндопротезированию чрезвертельных и даже подвертельных переломов считаю их сочетание с коксартрозом и контрактурой.

Подготовка обычная, не советую ее затягивать. Вот кардиолог советует недельку «прокапаться», а гастроэнтеролог – подтянуть билирубинчик, окулист просит нормализовать глазное давление, а гинеколог не знает, что делать с выпадающей маткой. Только жизненно опасные риски должны учитываться! Сама по себе полная (из-за сильной боли) обездвиженность является смертельно опасным

Along with femoral neck fractures in the elderly, transtrochanteric fractures by no means represent a less difficult (if not an even more challenging) problem. Femoral neck fracture makes the line of treatment clear – arthroplasty. Cemented fixation, getting up out of bed the next day after surgery, early movement, and prevention of deep vein thrombosis. Moreover, modern prostheses will last a lifetime. Except for those patients with senile dementia, the survival rate is incredible. Functional recovery is almost complete, leading to emotional and physical comfort. The patient's family is in seventh heaven and the problem is solved.

Transtrochanteric fractures are supposed to be synthesized. Tons of fixators exist: proximal and angular plates, DHS, Gamma nails, etc. And the broken bone heals!

But this is not always the case. The older the patient and the more pronounced the osteoporosis (especially in menopausal women), the higher the chances for failure. The result of treatment can be assessed no sooner than after three to four months of suffering. Everyone knows the way eighty-year-old grandmothers walk on crutches when they are not allowed to step on the operated leg. The consequences of doing so are also known. Therefore, over the last ten years we have opted for cemented arthroplasty in patients with pronounced osteoporosis-related transtrochanteric fractures. The operation has some peculiarities that I would like to discuss.

Чрезвертельный перелом у пациентки 89-ти лет с остеопорозом
Transtrochanteric fracture in an 89-year-old patient with osteoporosis

Воротник ревизионной ножки компрессирует отломки
The collar of a revision stem compresses fragments

Чрезвертельный перелом у пациента в возрасте 91 года с коксартрозом
Transtrochanteric fracture in a 91-year-old patient with coxarthrosis

Несмотря на некоторое смещение отломков, конечность стала опорной сразу
Despite certain displacement of fragments, the limb became weight bearing right away

Результат через год
Follow up after a year

риском. Человек слабеет с каждым днем, с каждым часом. Короткая грамотная коррекция – и вперед. Без операции смертность этой категории пациентов превышает 80 %. Операция дает шанс.

Доступ – на выбор хирурга. Вывихнуть головку при сломанном бедре непросто, нет рычага. Поэтому используем ложку для вывихивания. Некоторые предпочитают штопор, введенный сбоку. *De gustibus non est disputandum*[1].

Затем наступает важный момент. Головку резецируем на 2–3 мм проксимальнее обычного уровня для сохранения кортикального кольца шейки. Впадину протезируем обычно. Учитывая значительные разрушения мест прикрепления мышц и связок, обеспечивающих стабильность эндопротеза, особенно тщательно проверяем углы инклинации. Как правило, это нетрудно, поскольку сохранены естественные ориентиры.

При выведении проксимального конца бедренной кости в рану отломки несколько смещаются, открывая вход в костномозговой канал. А именно это нам и нужно. Аккуратно отведя фрагмент вертельной зоны с перфорированным опилом шейки, формируем ложе для ножки. Устанавливаем ее на цементе, предварительно продев через отверстие в шейке. Таким образом вос-

[1] О вкусах не спорят (лат.).

I consider the combination of transtrochanteric and even subtrochanteric fractures with coxarthrosis and contracture to be a definite indication for operation. Preparing for surgery is a usual procedure, it shouldn't be delayed. A week of intravenous drip may be recommended by a cardiologist; a gastroenterologist may suggest working on bilirubin, an ophthalmologist may request normalizing intraocular pressure, and the gynecologist does not know what to do about prolapse of the uterus.

Only life-threatening risks should be taken into account! Total immobility caused by severe pain is a deadly risk by itself. A person grows weaker every day, every hour. A brief expert correction and we move forward. Without surgery the mortality rate in these patients is more than 80 %. The operation gives the chance for survival.

It's up to the surgeon which approach to take. It is not easy to dislocate the head of the fractured hip. There is no leverage. Therefore, the previously mentioned elevating device, the so-called "scoop" for dislocating the femur should be used. Some prefer a corkscrew inserted from the side. *De gustibus non est disputandum*[1].

Now this is important. Resect the head 2-3 mm more proximal to the normal level to preserve the cortical ring of the neck.

The cup is placed as usual. Given the substantial destruction of attachment sites for muscles and ligaments enabling endoprosthesis stability, carefully check the angles of inclination. As a rule, this is not difficult, since natural points of orientation are preserved.

When delivering the proximal end of the femur into the wound, a few fragments are displaced, revealing the en-

[1] Lat. Tastes differ.

станавливается анатомия проксимального отдела бедра, сохраняются мышцы, удерживающие головку во впадине. Для таких случаев предпочитаем удлиненные ножки с воротником. Размер имеет значение. Широкий воротник помогает плотно прижать нанизанный на ножку отломок и приклеить его к выдавленному при внедрении ножки цементу. Иногда приходится дополнительно фиксировать отломки трансоссальными проволочными швами либо другими подходящими способами.

Кроме особенностей ножки, возможны дополнительные преимущества в ситуациях, когда хирург опасается вывиха. Контингент-то не всегда понимает правила охранительного режима. Для этого разработано антилюксационное полукольцо, или «круассан», как я его называю. Он может превратить эндопротез в неразъемный.

В последнее время все популярнее становятся конструкции с двойной мобильностью.

Вот и все особенности.

trance to the intramedullary canal. This is exactly what we need. Carefully moving aside the fragment of the trochanteric zone with a perforated osteotomized neck, we form a bed for the stem, which is set in cement after being threaded through a perforation in the neck. Thus, the anatomy of the proximal femur is restored, and the muscles holding the head of the femur in the acetabulum are preserved. In these cases we prefer to use the LUBINUS stem. It's somewhat longer than the ones offered by competitors. Size matters. The wide collar helps force down the fragment threaded on the stem tightly and make it adhere to the cement squeezed out during insertion of the stem. Sometimes it is necessary to provide additional fixation of the fragments with transosteal wire sutures or other suitable means.

Besides the specific features of the stem, this implant has additional benefits in situations when the surgeon is apprehensive about dislocation. Not everyone understands the rules of the protective regimen. For this purpose the set includes an antiluxation semicircle or a "croissant," as I call it. It can turn the implant into a one-piece prosthesis. Nowadays, double mobility designs are gaining more and more popularity.

Well, these are all the peculiarities.

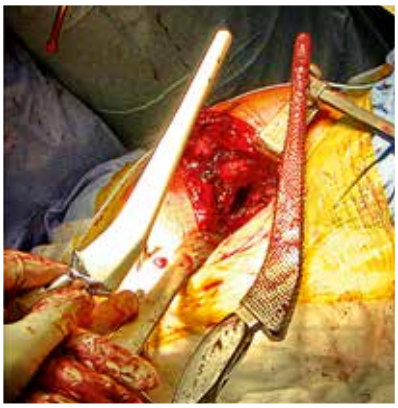

При сохранной костной ткани могут использоваться и механические удлиненные ножки
If the bone tissue is preserved, extended cementless stems may be used

Иногда требуется остеосинтез большого вертела
Sometimes osteosynthesis of the greater trochanter has to be performed

Учитывая недостаточность мышечной муфты, показаны протезы с двойной мобильностью
Taking into consideration muscular sleeve deficiency, double mobility implants are indicated

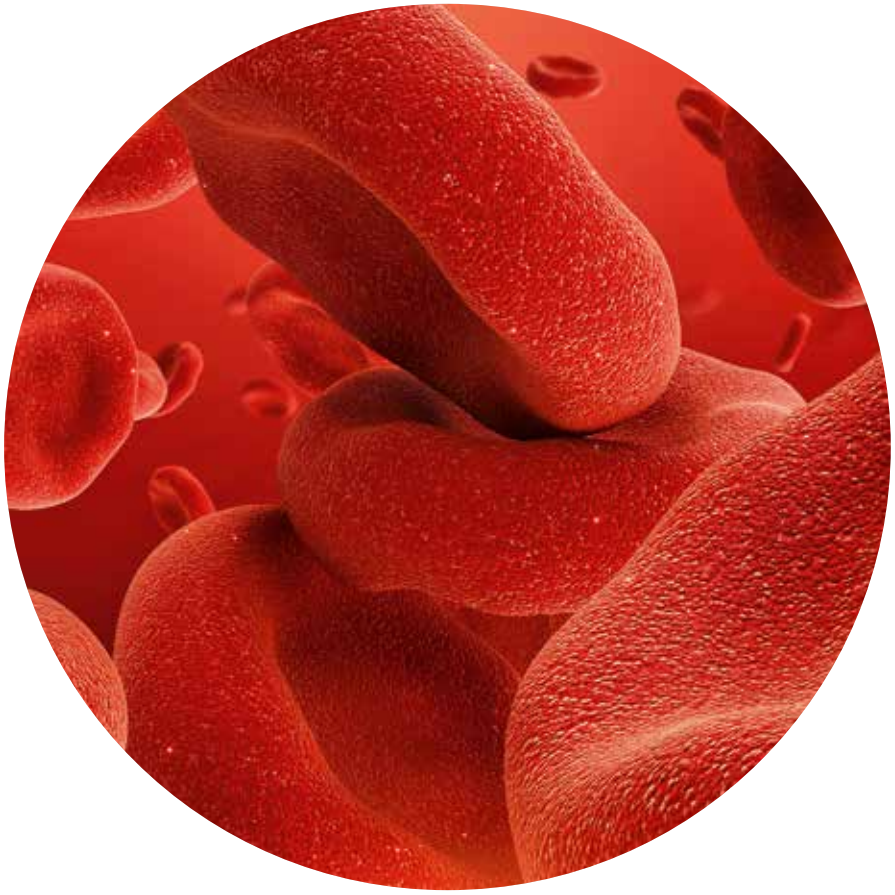

ГЛАВА 10 / CHAPTER 10

СИСТЕМА КРОВЕСБЕРЕЖЕНИЯ

BLOOD RECOVERY SYSTEM

В соавторстве с Петром Булычем

Co-authored with Peter Bulych

"КРОВ ЛЮДСЬКА – НЕ ВОДИЦЯ"
(Украинская поговорка)

"BLOOD IS THICKER THAN WATER"
(Ukrainian proverb)

К сожалению, эта глава имеет очень грустную память. Говорят, что каждый хирург имеет свое кладбище. Свое маленькое кладбище имею и я. Два памятника стоят на берегу кровяного русла. Во времена освоения метода операции длились два-три часа и сопровождались кровопотерями, подчас фатальными. До сих пор помню сумасшедшие ночные поездки за кровью по роддомам и больницам. Тогда мы не умели сохранять кровь пациента и вся надежда была на донорскую. Не было коагуляторов, аспираторов и силового электроинструментария. Реинфузию излившейся крови инструкции предписывали делать через семь слоев марли...[1]

Наверное, поэтому опытом сбережения «не водиці»[2] хочется поделиться особенно.

Показания к использованию собственной крови более свободны, нежели к использованию донорской гомологичной, из-за возможных осложнений.

Качество трансфузии во многом зависит от длительности хранения эритроцитов. Снижение эффекта отдачи транспортированного кислорода в тканях сопровождается неблагоприятными изменениями уровня pH или даже возможным развитием регионарной ишемии. Коагулопатии, дилюционная тромбоцитопения, диссеминированная внутрисосудистая коагуляция, интоксикация антикоагулянтом-протектором, сдвиги в кислотно-основном статусе могут сопровождать значительные по объему гемотрансфузии. Изменение электролитного состава циркулирующей крови с гиперкалиемией особенно опасно у пациентов со сниженными компенсаторными возможностями сердечно-сосудистой и экскреторной систем.

Необходим контроль за скоростью введения эритроцитов, поскольку имеются данные о высоком уровне (19–30 ммоль/л) калия в консервированной крови, которая хранилась в течение 21 дня.

Использование препаратов консервированной крови может оказать неблагоприятное влияние на температурный статус пациента, с развитием аритмий, послеоперационных ознобов. Несовершенная техника согревания трансфузионной среды или несоблюдение правил и предостережений являются серьезными факторами повреждения эритроцитов с последующим развитием возможного осложнения.

Количество микроагрегатов и обломков разрушенных эритроцитов возрастает с увеличением срока хранения крови. Некоторое их количество не задерживается на стандартных фильтрах и с попаданием в кровоток реципиента может стать причиной сосудистой обструкции или способствовать развитию такого грозного осложнения с дыхательной недостаточностью, как респираторный дистресс-синдром взрослых.

[1] Кстати, недавно узнал, что в некоторых столичных клиниках и сейчас по-другому не умеют...
[2] Украинская пословица: «Кров людська – не водиця».

Unfortunately, this chapter evokes sad memories.

They say that every surgeon has his or her graveyard. So do I. Two gravestones of my small cemetery stand on the banks of the bloodstream. At the time when we were just mastering THR techniques, operations would last two to three hours and incurred blood loss that sometimes turned out fatal. I still remember our frantic night rides to get blood from birthing homes and other hospitals. We didn't know how to save a patient's blood then and therefore blood from a donor was our only hope. There were no coagulators, no aspirators, no orthopedic power tools. According to instructions, blood was filtered through seven layers of gauze to be used for reinfusion...[1]

Thus, I am particularly eager to share our experience of blood recovery, because, as the Ukrainian proverb goes, "blood is thicker than water". There are much fewer restrictions in terms of using the patient's own blood than homologous donor material as a result of possible complications caused by the latter.

The quality of transfusion largely depends on storage duration of the erythrocytes. The decreased oxygen consumption in tissues is accompanied by adverse changes in pH level or even possible development of regional ischemia. Coagulopathy, dilutional thrombocytopenia, disseminated intravascular coagulation, intoxication by anticoagulants, changes in the acid-base status may accompany massive transfusions. Alterations in the electrolyte composition of the circulating blood with hyper-

[1] By the way I have recently learned that in some city hospitals they are not aware of other options...

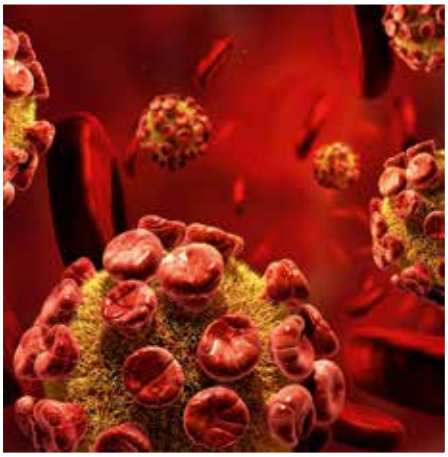

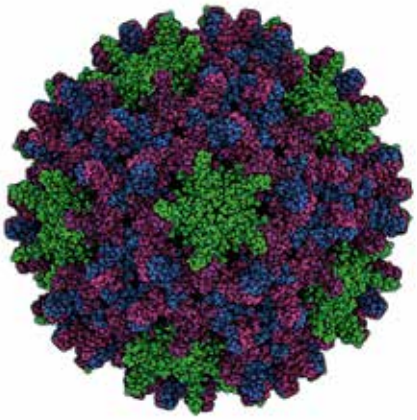

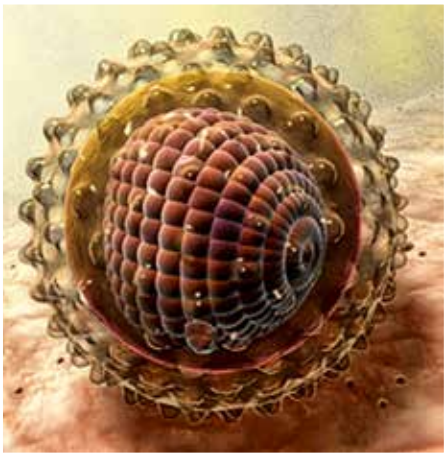

Вирусы гепатита
Hepatitis viruses

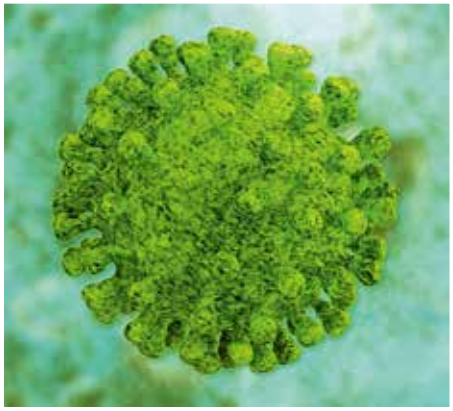

Вирус лейкемии
Leukemia virus

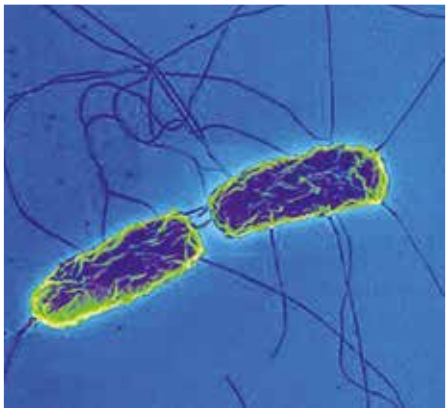

Возбудитель брюшного тифа
The causative agent of typhoid fever

Малярийный плазмодий
Plasmodium falciparum

Использование специальных микрофильтров также не гарантирует полной защиты от таких микроагрегатов.

С 1940 года, когда трансфузия крови стала реальностью, вирусный гепатит стал одним из ее грозных осложнений. И сейчас вирусы гепатита, как и вирус иммунодефицита человека, остаются большой проблемой гемотрансфузии.

Человеческий вирус лейкемии первого типа (HTLV-1) может стать причиной Т-клеточной лейкемии и прогрессирующей миелопатии в случае посттрансфузионной трансмиссии этого возбудителя. Цитомегаловирус, появившийся после гемотрансфузии, тоже может создать значительную клиническую проблему.

Консервированная кровь с фосфатным буфером является прекрасной средой для роста Yersinia enterocolitica. Посттрансфузионный сифилис – весьма редкое осложнение даже из-за того, что инфекционный агент не выживает в условиях относительно низких температур хранения (1-6°C), однако продукты крови, хранящиеся при комнатной температуре, могут стать причиной трансмиссии этих возбудителей.

Среди других инфекционных заболеваний, упомянутых при возможной передаче с гемотрансфузией, отмечены герпетиkalemia are particularly dangerous in patients with reduced compensatory capacities of the cardiovascular and excretory systems.

It is necessary to monitor the infusion rate of red blood cells, since there is evidence of a high level (19-30 mmol / L) of potassium in blood that has been stored for 21 days.

The use of the stored blood components may have an adverse effect on the temperature status of the patient, as well as cause arrhythmias, and postoperative shivering. Imperfect technology for warming the transfusion environment or failure to comply with rules and precautions inflict severe damage to red blood cells and lead to subsequent development of possible complications.

ческие вирусные инфекции, инфекционный мононуклеоз (вирус Эпштейна-Барра), токсоплазмоз, лейшманиоз, бруцеллез, малярия, тиф, филяриоз, сальмонеллез, инфекции, вызываемые риккетсиями и парвовирусами.

Внимание необходимо уделить и неспецифическому иммуносупрессивному действию на реципиента использованной гемотрансфузии. Многие авторы акцентируют внимание на повышении вероятности нагноительных осложнений и прогрессировании опухолевых заболеваний в таких случаях.

Существуют религиозные факторы влияния на вопросы трансфузии.

Кстати, в нашей клинике оперируется довольно много пациентов, Свидетелей Иеговы, отрицающих переливание крови как таковое. Мы можем в большинстве случаев гарантировать им операцию без гемотрансфузии донорской крови.

The number of microaggregates and debris of destroyed red blood cells grows with the increase in blood storage duration. A certain number of them are not blocked by standard filters from getting into the bloodstream of the recipient, which may cause vascular obstruction or promote respiratory distress syndrome in adults. The use of special microfilters does not guarantee full protection against such microaggregates.

Since 1940, when blood transfusion became a reality, viral hepatitis has become one of its severe complications. Hepatitis viruses as well as human immunodeficiency virus still pose a real challenge for hemotransfusion.

Human leukemia virus of the first type (HTLV-1) can cause T-cell leukemia and progressive myelopathy in the case of post-transfusional transmission of this pathogen. Cytomegalovirus, pronounced after the transfusion, can cause a significant clinical problem too.

Stored blood with PBS is an excellent medium for the growth of Yersinia enterocolitica. Post-transfusional syphilis is a very rare complication due to the fact that the infectious agent does not survive in relatively low storage temperatures

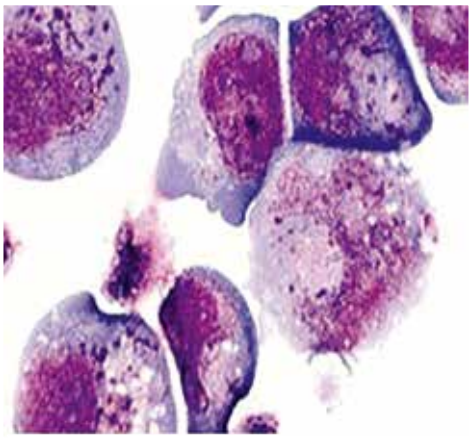

Возбудитель инфекционного мононуклеоза
The causative agent of infectious mononucleosis

Вирус герпеса
Herpes virus

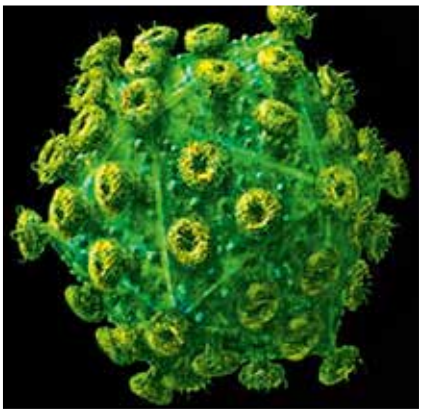

Вирус СПИДа
AIDS virus

Возбудитель бруцеллеза
The causative agent of brucellosis

Бледная спирохета
Treponema pallidum

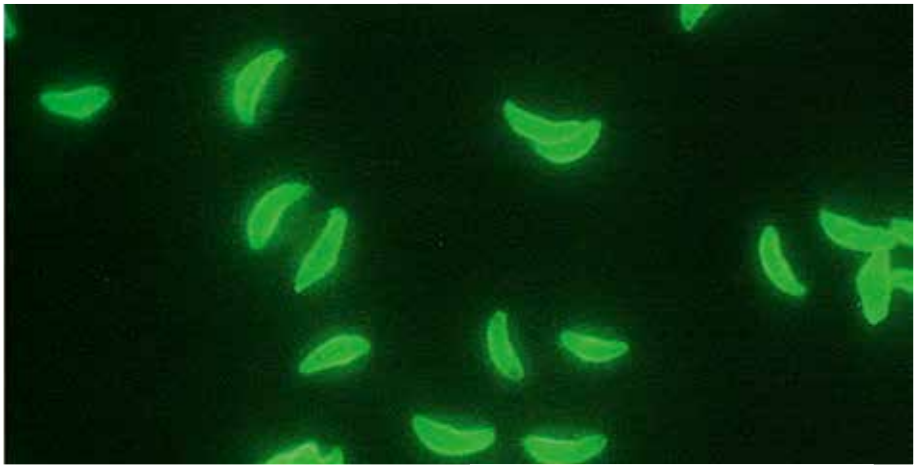

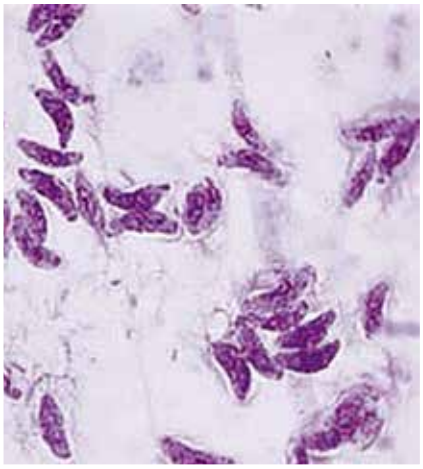

Возбудитель токсоплазмоза
The causative agent of toxoplasmosis

Учитывая возможные осложнения гемотрансфузий, во всем мире ведется активный поиск альтернативных путей снижения риска применения крови и ее препаратов. Важное место в этой связи приобретает развитие концепции использования аутокрови, иными словами, аутологичной трансфузии.

Существует три основных направления этой концепции: предоперационное аутодонорство, острая нормоволемическая гемодилюция, интраоперационное и послеоперационное сохранение крови пациента.

С 1993 года мы разрабатываем и постоянно совершенствуем систему кровесбережения. Ее алгоритм основан на тщательном анализе исходного состояния пациента, индивидуальных показаний и противопоказаний к аутодонорству, его количественному и качественному планированию в соответствии с предполагаемым объемом оперативного вмешательства, целесообразности гемодилюционных мероприятий, необходимости аппаратной интраоперационной трансфузии, применении систем аутотрансфузии дренированной крови, применении новых хирургических и анестезиологических

(1-6°C), however, blood products stored at room temperature may cause the transmission of syphilis.

Other infectious diseases related to possible transmission with hemotransfusion include herpes virus infections, infectious mononucleosis (Epstein-Barr virus), toxoplasmosis, leishmaniasis, brucellosis, malaria, typhus, filariasis, salmonellosis, and rickettsial infections caused by parvoviruses.

Attention should be paid to the non-specific immunosuppressive effect of the hemotransfusion used on the recipient. Many researchers emphasize the increased probability of suppurative complications and neoplastic progression in such cases.

подходов и эффективной фармакологической коррекции системы коагуляции.

Безусловно, каждый этап освоения эндопротезирования сопряжен с поиском оптимального метода компенсации кровопотери. Совершенствование хирургической техники упрощает эти задачи. Но вначале было непросто.

После первых трудностей мы обратились к предварительной заготовке крови пациентов. Для аутодонорства пациент должен дать согласие на забор крови и не иметь клинических противопоказаний. Сама процедура не должна быть серьезной нагрузкой на организм. Послеаферезная анемия и сниженный объем циркулирующей крови не должны вызывать гемодинамических нарушений. Лицам с весом менее чем 40 кг такой метод противопоказан. Пациенты с гемодинамическими проблемами, активной системной инфекцией, анамнестическими данными о реакции на забор крови, включая обморок, в группу для предоперационной заготовки аутокрови не входят.

Пациентам с диарейным синдромом в день забора крови процедура противопоказана из-за возможной бактериальной контаминации собственной крови.

Забор крови для аутотрансфузии проводится в период 2-7-14 дней до операции путем венепункции в официнальные двойные системы «Гемакон» с антикоагулянтом и консервантом. В дальнейшем аутокровь фракционируется на плазму и эритроцитную массу. Однократный объем гемафереза не превышал 500 мл. Повторный забор крови у пациентов, которым планируется сложное эндопротезирование с ожидаемой повышенной кровопотерей, производится через 5–7 дней после контроля уровня гемоглобина и клинических показателей восстановления объема и кислородтранспортной функции циркулирующей крови. Заместительная внутривенная терапия после гемафереза не производится.

При сниженных восстановительных возможностях организма пациента по гемопоэзу используем стимуляторы кроветворения: препараты железа, витамины, эритропоэтин.

В случаях, когда заготовленная кровь не используется, она становится донорской для других пациентов.

Мы согласны с мнением некоторых авторов, что при консервировании аутокрови непосредственно перед вмешательством (за 2-3 недели) организм не успевает компенсировать потери и нуждается в интенсивной стимуляции гемопоэза. Особенно это касается пациентов преклонных лет и с системными заболеваниями (например, ревматоидным артритом).

Группе пациентов, не принимавших участия в процессе предварительного аутодонорства и не имевших противопоказаний к предоперационной гемодилюции, в операционной выполнялся забор 500-800 мл крови в официнальные двойные системы «Гемакон» с антикоагулянтом и консервантом.

Religious factors sometimes make hemotrasfusion a controversial issue.

By the way, among our patients there are quite a few Jehovah's Witnesses who refuse hemotransfusion. In most cases we are able to ensure that they are operated on without donor blood.

Given the possible complications of hemotransfusion, the world is actively looking for alternative ways to reduce the risks related to the use of blood and its products. In this respect, the concept of autologous transfusion plays an important role.

There are three main areas of this concept: preoperative autodonation, acute normovolemic hemodilution, intraoperative and postoperative salvage of a patient's blood.

Since 1993, we have been developing and constantly improving our blood recovery system. Its algorithm is based on a thorough analysis of the initial condition of a patient, the individual indications and contraindications for autodonation, its quantitative and qual-



Заведующий отделением анестезиологии и интенсивной терапии к.м.н. Петр Булыч
Dr. Peter Bulych, MD, the Head of the Department of Anesthesiology and Intensive Therapy

Интраоперационная реинфузия крови
Intraoperative blood reinfusion

Объем циркулирующей крови восполнялся кристаллоидами и коллоидами. Аутокровь обычно используется цельная.

В случаях прогнозируемой повышенной кровоточивости раны в дренаж вводится раствор тромбина, дренажная трубка зажимается на три часа с последующим открытием без вакуумирования. Полученная кровь не может быть подвергнута реинфузии. Да и нечего там возвращать, одни сгустки.

Эти методы использовались нами в первые пять-семь лет освоения метода и доказали свою состоятельность. С накоплением опыта, шлифовкой хирургической техники, эти, возможно несколько громоздкие технологии, утратили актуальность. Им на смену пришли более передовые.

Методика интраоперационной реинфузии состоит в аспирации крови из операционной раны, отмывании, центрифугировании и сепарации эритроцитов при помощи аппаратов под общим названием «Cell saver». Полученная эритромасса разводится физиологическим раствором и возвращается пациенту. Весь процесс может быть автоматизированным или зависеть от выбранной врачом методики, скорости, объемов обработки и возвращения пациенту отмытых эритроцитов. Мы придерживаемся мнения о необходимости сво-

itative planning in accordance with the expected volume of surgical intervention, the appropriateness of hemodilution procedures, the need for automated intraoperative transfusion, the use of drained blood autotransfusion systems, the application of new surgical and anesthetic approaches, and effective pharmacological correction of the coagulation system.

Sure enough, each stage of mastering the art of THA presupposes the search for the optimum method of blood loss compensation. Improved surgical technology simplifies these tasks. But in the beginning it was not easy.

After initial difficulties, we turned to predepositing. According to autodonation protocol, a patient must consent to the collection of blood and have no clinical contraindications. The procedure itself should not be a serious burden on the body. Postapheresis anemia and reduced volume of circulating blood should not cause hemodynamic disturbances. This method is contraindicated for people with a body weight lower than 40 kg. Patients with hemodynamic problems, active systemic infection, and a history of data on reactions to blood collection, including syncope, can not undergo preoperative autologous blood donation.

The procedure is contraindicated for patients with diarrhea syndrome on the day of blood collection because of the risk of bacterial contamination of their own blood.

Collection of blood for autotransfusion is conducted in the period of 2-7-14 days prior to surgery, by venipuncture, into “Hemacon” officinal dual systems with an anticoagulant and a preservative. Subsequently, autologous blood is fractionated into plasma and erythrocyte mass. The volume of one-time hemapheresis has not exceeded 500 ml. Repeated blood collection in patients prepared to undergo a complicated THA with an expected increased blood loss is performed 5-7 days after control over the hemoglobin level as well as the clinical parameters of the restoration of circulating blood volume and oxygen delivery function. Intravenous replacement therapy is not performed after hemapheresis.

In reduced restorative hematopoietic capacities of the patient’s body, stimulants of blood formation are prescribed: iron supplements, vitamins, erythropoietin.

In cases when predeposited blood is not used it becomes donor material for other patients.

евременного восполнения кислородтранспортной функции крови и интраоперационного возврата отмытых эритроцитов.

При дренировании операционной раны аппаратная аутотрансфузия может продолжаться на протяжении первых шести послеоперационных часов.

Эритроциты сохраняют достаточный уровень 2,3-дифосфоглицерата и высокую способность к транспорту кислорода. Поврежденные клетки крови, свободный гемоглобин, остатки антикоагулянтов, активированные факторы свертывания, частицы поврежденных тканей и капли жира удаляются в процессе промывания и центрифугирования и не представляют проблемы для пациента.

Считается, что и бактериальные тела, содержащиеся или попавшие в кровь в процессе операции, элиминируются в процессе обработки на аппаратах «Cell saver». Мы не проверяли. Но при угрозе смерти от кровопотери угроза возможного сепсиса, наверное, все же меньше.

У пациентов с выраженной кровоточивостью рубцово-измененных тканей применялась фармакологическая поддержка гемостаза. Интраоперационно блокаторы фибринолиза внутривенно способствуют ограничению кровопотери при возможных сдвигах в системе гемокоагуляции.

We agree with some research that when the autologous blood is collected immediately before surgery (2-3 weeks), the body does not manage to compensate for the loss and needs intensive stimulation of hematopoiesis. This particularly concerns seniors with systemic diseases (e.g., rheumatoid arthritis).

Patients who did not predeposit their blood and did not have contraindications for preoperative hemodilution, had 500-800 ml of their blood collected intraoperatively by the “Hemacon” officinal dual systems with an anticoagulant and a preservative. The circulating blood volume was compensated for with crystalloids and colloids. Autologous blood is usually not fractionated for transfusion.

In the case of predicted increased bleeding of the wound, a thrombin solution is injected into drainage. The drainage tube is clamped for 3 hours then opened without vacuumization. The received blood can not be subjected to reinfusion. And there isn’t anything to return, nothing but the clots.

Such techniques were used by us in the first five to seven years of mastering the THA method and proved their worth. With the accumulation of experience, improvement of surgical equipment, these perhaps somewhat cumbersome techniques have been replaced with more advanced ones.

The technique of intraoperative reinfusion consists of the aspiration of blood from the surgical wound, washing, centrifugation and separation of red blood cells, using salvage devices collectively referred to as «Cell Saver». The received red blood cell mass is diluted with saline and returned to the patient. The whole process can be automated or regulated by the physician as to the choice of technique, rate, and the volume of processing and returning of the washed erythrocytes to the patient. We believe in the necessity of timely replenishment of the oxygen delivery function of the blood and intraoperative return of washed erythrocytes.

In case of the surgical wound draining, automated autotransfusion can be in progress during the first 6 postoperative hours.

Red blood cells retain a sufficient level of 2.3 diphosphoglycerate as well as a high capacity for oxygen delivery. The damaged blood cells, free hemoglobin, anticoagulant residues, activated clotting factors, damaged tissue particles, and drops of fat are removed during washing and centrifugation, and do not pose any problems for a patient.

Bacterial bodies contained in the blood or those that entered it during the operation are believed to be eliminated in the course of processing via «Cell Saver». We have not verified to prove this opinion. But in the case of the risk of death from blood loss, the chances of possible sepsis are probably lower.

Pharmacological support of hemostasis was used in patients with considerable bleeding of the cicatricial tissue. Intraop-

Реинфузия дренированной крови
Drained blood reinfusion

Реинфузия дренированной крови после операции эндопротезирования тазобедренного сустава является эффективным методом компенсации кровопотери и позволяет уменьшить или вовсе отказаться от переливания компонентов донорской крови. Необходимость использования этой методики определяется интраоперационно и в ранний послеоперационный период. Сбор дренированной крови производится на протяжении 1,5-2 часов после операции в официнальные двойные системы «Гемакон» с антикоагулянтом и консервантом без вакуумирования. Трансфузия дренированной крови производится через микроагрегатные фильтр-системы Lipi Guard SB фирмы Pall Medical после наполнения емкостей. Дополнительные мероприятия по очистке или стабилизации трансфузионной среды не выполняются.

При повышенном риске кровоточивости раны иногда применяем методику тугого эластичного бинтования оперированной конечности с захватом таза и паховой складки, а также местную гипотермию.

Значительное место в нашей системе кровосбережения отводится хирургической тактике, рациональному доступу, минимизации хирургической агрессии, качеству аппаратов для коагуляции, длительности операционного периода, контролируемой гипотензии.

Я не зря предложил соавторство в этой главе ведущему анестезиологу-интенсивисту нашей больницы, кандидату медицинских наук Петру Булычу. Большего опыта в применении системы кровесбережения в ортопедо-травматологической практике я не знаю. С его участием или под его руководством проведено более шести тысяч анестезиологических пособий при операциях эндопротезирования суставов и бесчетное количество других вмешательств. Многих тяжелых больных выходили сотрудники возглавляемого им отделения.

Порой мы дискутируем по разным вопросам, но в одном едины – NON NOCERE![3]

[3] «Не навреди» (Гиппократ).

erative intravenous administration of fibrinolytic blockers helps to reduce blood loss in the case of possible alterations in the coagulation system.

Reinfusion of the drained blood after hip replacement surgery is an effective method of compensation for blood loss and allows for either reduction or even avoidance of transfusion of donor blood. The need to use this method is determined intraoperatively and in the early postoperative period. The drained blood is collected during 1½ -2 hours after surgery into the “Hemacon” officinal dual system with an anticoagulant and preservative without vacuumization. As soon as containers are full, transfusion of the drained blood is performed with a Lipi Guard SB A microaggregate blood filtering system (produced by the Pall Medical Company). Additional measures aimed at cleaning or stabilizing the transfusion environment are not taken.

When there is an increased risk of bleeding of the wound, we sometimes apply the method of tight elastic bandaging of the operated limb, binding up the pelvis and the inguinal fold. Local hypothermia therapy is also administered.

A significant place in our blood recovery system is assigned to surgical tactics, a rational approach, the minimization of surgical aggression, the high quality of coagulation devices, the duration of the operational period, and controlled hypotension.

It is not for nothing that I offered the co-authorship in writing this chapter to Dr. Peter Bulych, MD, a leading anesthesiologist-intensivist of our hospital. He is the most experienced practitioner of the blood recovery method application in THA I have ever met. More than six thousand THAs as well as myriad other surgical interventions have been conducted with his anesthesiological assistance and guidance. Many critically ill patients have been nursed back to health by the department he heads.

Sometimes, our views may diverge, but there is one issue in which we always agree – NON NOCERE![2]

[2] «Do no harm» (Hippocrates).

СИСТЕМА КРОВЕСБЕРЕЖЕНИЯ (спустя год)

Дорогие друзья! Прошло всего около года, а предсказания сбылись. Я намеренно не изменил окончание этой главы в первом издании, чтобы продемонстрировать стремительное развитие новейших технологий. Большинство, я уверен, знают и пользуются приведенными ниже приемами. Для тех, кто еще не освоил их, это продолжение.

Итак, мы остановились на тщательном сохранении дренированной крови и возврате ее первой, основной, порции пациенту через фильтр системы Pall в первые часы после операции. И это работало много лет. Но зарубежные источники информировали о бездренажных методиках и отсутствии раневых гематом при внутривенном введении препаратов транексамовой кислоты. Наши анестезиологи отрицательно отнеслись к подобным инфузиям, как повышающим риски тромботических осложнений, и мы не начинали...

Дальнейшему прогрессу способствовало два события: моя поездка в Стамбул с целью посещения обучающего курса для лекторов компании Smith & Nephew и проблемы с регистрацией тех самых фильтров. Коллеги из разных концов мира (Австрия, Австралия, Италия и ЮАР) рассказывали о современных подходах к реабилитации. Для обеспечения ранней послеоперационной активности рана перед ушиванием инфильтрируется смесью современного анестетика, нестероидного противовоспалительного препарата, микродозы адреналина и транексамовой кислоты. При этом зарубежные специалисты отрицают всякое дренирование, в том числе венозное, а также катетеризацию мочевого пузыря. Выписывают пациентов на третий день.

Мочевой катетер при первичных операциях мы давно не используем, за исключением тех случаев, когда предполагается длительное вмешательство. Попытки же полностью уйти от дренирования ран пока не оправдались, возможно, из-за неадекватного сопровождения. Венозный доступ тоже пока оставляем на три дня.

BLOOD RECOVERY (CONTINUED)

Dear friends! It took only about a year for my predictions to come true. I have deliberately not changed the end of this chapter in the first edition to demonstrate the rapid development of state-of-the-art technologies. I am sure the majority of doctors know and apply the techniques described below. This addendum is meant for those who have not mastered them yet.

Thus, we previously stopped at the point of careful preservation of drained blood and the return of it in its initial basic volume to a patient with the help of the Pull filter system in the first postoperative hours. This method has proven effective for many years. Meanwhile foreign authors have been writing about application of tubeless methods and the absence of wound hematoma as a result of intravenous injection of tranexamic acid. Our anesthesiologists did not approve of such infusions because of the increased risk of thrombotic complications. Therefore, we did not begin using this method.

Two factors fostered progress in this matter. The first was my participation in a training course for lecturers of the Smith & Nephew company in Istanbul. The second – problems related to registration of those filters.

In the course my colleagues from different parts of the world (Austria, Australia, Italy and South Africa) discussed modern approaches to rehabilitation. To ensure early post-operative activity, prior to being sutured the wound is infiltrated with a mixture of modern anesthetics, NSAID, small doses of adrenalin and tranexamic acid. At that foreign experts are opposed to any drainage, including venous and bladder catheterization. Patients are discharged from the hospital on the third postoperative day.

Actually, we have not been using a urinary catheter in the case of primary THAs for quite a while. We only use it when a prolonged intervention is expected. Our attempts to completely refrain from wound drainage for the time being have not been justified, perhaps because of inadequate maintenance. We still leave in venous catheters for three days.

Upon receiving our fellow anesthesiologists' consent, we started using a "cocktail." In the beginning gingerly (half a dose), later on – more boldly. An incomplete dosage is used in the case of elderly patients and in the presence of expressed accompanying medical conditions, and again, with an approval of anesthesiologists. Eventually, we began to add to the cocktail one gram of antibiotics from a prophylactic course.

We called the cocktail a "Margarita" after one of the

Получив согласие коллег-анестезиологов, мы стали применять коктейль. Вначале робко, в половинной дозе, а затем смелее. Неполную дозировку применяем у пациентов старческого возраста и при наличии выраженных сопутствующих заболеваний, снова-таки по согласованию. Затем стали добавлять в коктейль грамм антибиотика из профилактического курса. Сам коктейль назвали «Маргарита», по имени одной из анестезисток, которой и доверили его приготовление. Правда, в большинстве клиник развитых стран коктейль готовят в аптеке, официнально. Но согласитесь, фреш есть фреш...

Эффект обезболивания был неожиданным. Пациенты вечером отбивались от дежурных медсестер, привыкших спасать страдальцев от выраженного болевого синдрома. А тут: «Не мешайте спать, нам не больно». А утром: «Не так уж и болит». Реабилитация начинается раньше и значительно смелее.

Вторым, не менее важным эффектом стало резкое снижение кровопотери по дренажам. Реинфузировать через фильтр стало нечего. Методика, так выручавшая нас более десяти лет, ушла в небытие. С благодарностью склоняем голову...

nurse anesthesiologists who was in charge of its preparation. Actually, in the majority of hospitals in developed countries the cocktail is officially prepared in a pharmacy. However, you must admit that fresh is best... The analgesic effect was unexpected. In the evening the patients would wave away the nurses on duty who were in the habit of saving those suffering from severe pain. The patients would say: “Don’t keep us from sleeping. We’re fine.” They were fine the entire night, and in the morning there was little pain too. Rehabilitation as a result begins earlier and is significantly more intrepid.

The second no less important effect was a sharp decrease in blood loss from drainage. There was nothing left to be reinfused through the filter. The technique that used to be so handy for more than a decade sank into oblivion. With gratitude we bow our heads...

Дозатор регулирует подачу анестетика по 4 мл/час
A dispenser controls the supply of anesthetic at the rate of 4 ml/h

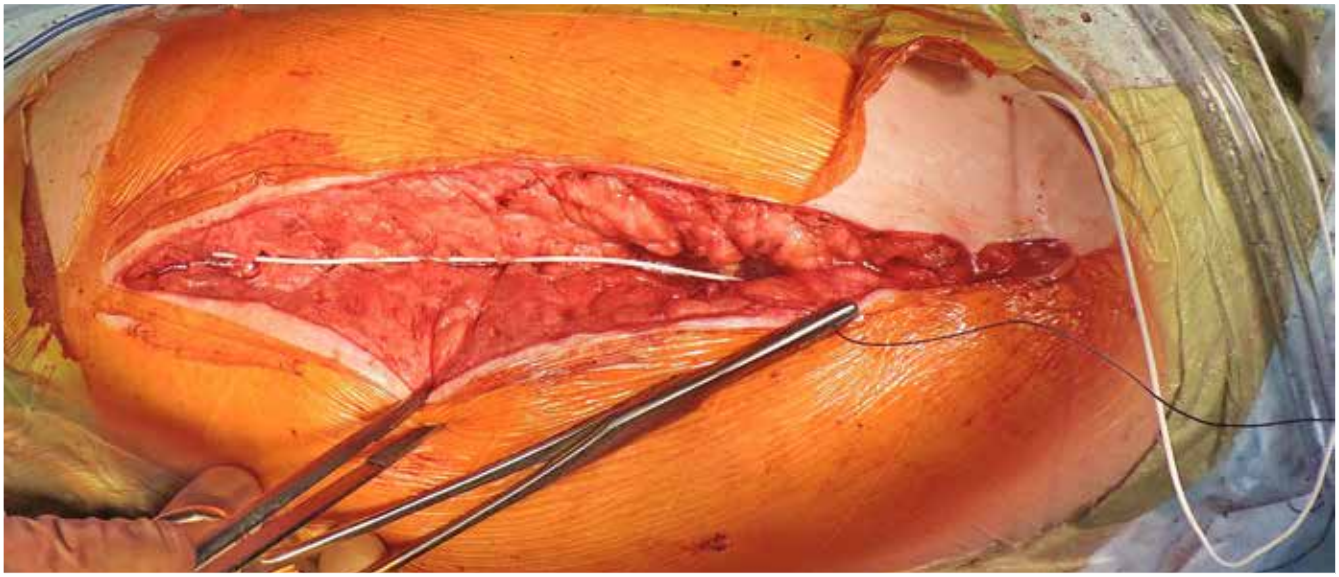

Поверх фасции уложен тонкий перфорированный катетер
A thin perforated catheter is placed on top of the fascia

РЕЦЕПТ №4/ RECIPE #4

КОКТЕЙЛЬ MARGARITA

COCTAIL “MARGARITA”

Rp:
- *Sol. Ropivacaini 0,2% 100 ml*
- *Sol. Ketarolasi 2 amp (60 mg)*
- *Sol. Adrenalini hydrochloridi 0,1% 0,5 ml*
- *Sol. Aci Tranexamici 0,1% 20 ml*
- *Шприц на 50 мл*
- *Спинальная или любая длинная игла*

Da:
В начале операции анестезистка смешивает компоненты во флаконе с анестетиком.

Signa:
Перед установкой имплантата ввести первые 50 мл в доступные мышцы, оставшимся раствором инфильтрировать подкожную клетчатку перед ушиванием раны.

Дальше — больше. У пациентов после тяжелых операций с большим доступом вводим чрезкожно и устанавливаем надфасциально тонкий катетер, похожий на эпидуральный, но перфорированный в дистальном отделе. Через специальный дозатор в рану подается тот же анестетик по 4 мл в час. После септических ревизий добавляем антибиотик по чувствительности. Три дня первичной реабилитации без боли после доступа на все бедро — это немало.

Данную информацию, скорее, нужно отнести к главе о ранней реабилитации, а не о кровесбережении. Хотя одно без другого невозможно.

Rp:
- *Sol. Ropivacaini 0,2% 100 ml*
- *Sol. Ketarolasi 2 amp (60 mg)*
- *Sol. Adrenalini hydrochloridi 0,1% 0,5 ml*
- *Sol. Aci Tranexamici 0,1% 20 ml*
- *Syringe 50 ml*
- *Spinal or any long needle*

Da:
At the beginning of the operation a nurse anesthesiologist should mix the components in a bottle with an anesthetic.

Signa:
Prior to the implant placement inject the first 50 ml into the muscles in the wound. Infiltrate the subcutaneous tissue with the remaining solution before suturing the wound.

Furthermore, in the case of complicated operations with extensive access, a thin catheter (similar to the epidural, but perforated in its distal part) is percutaneously introduced and fixated above the fascia. The same anesthetic (4 ml per hour) is infused into the wound through a special dispenser. After septic revisions antibiotic is added according to susceptibility. Three painless days of rehabilitation after a massive THA is quite a lot.

But this is related more to the chapter on early rehabilitation, not blood recovery. Although one is impossible without the other.

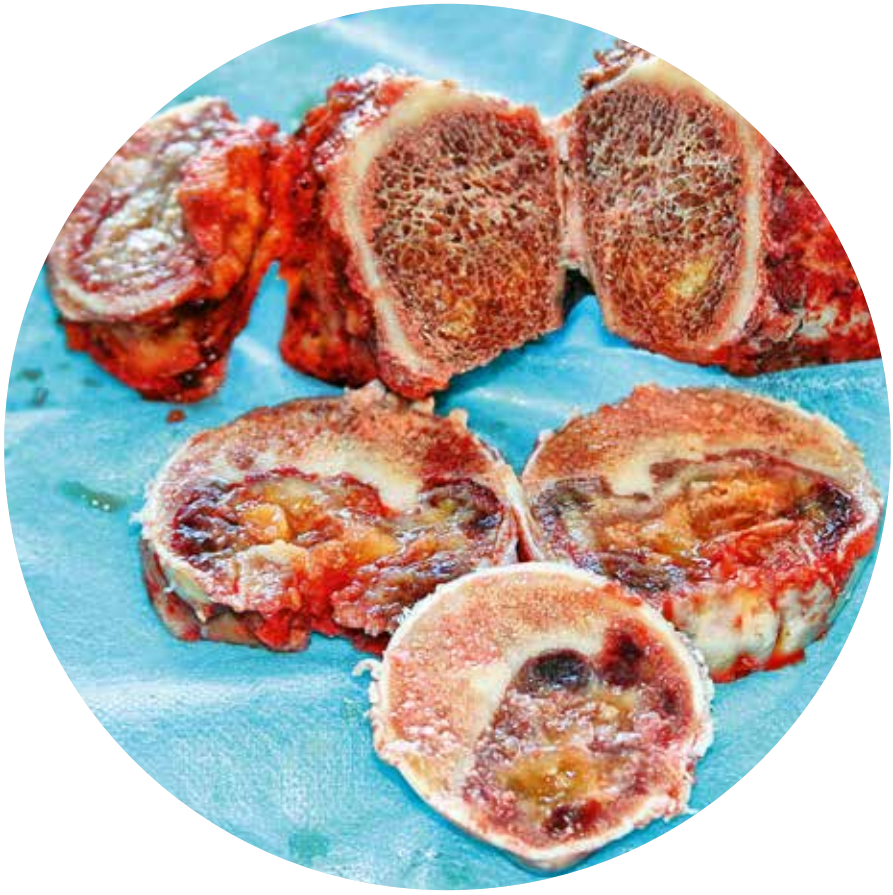

ГЛАВА 11 / CHAPTER 11

ЭНДОПРОТЕЗИРОВАНИЕ ПРИ ОНКОЛОГИЧЕСКИХ ЗАБОЛЕВАНИЯХ

THA IN ONCOLOGICAL PATIENTS

"НЕ В СВОИ САНИ НЕ САДИСЬ"
(Поговорка)

"DON'T BITE OFF MORE THAN YOU CAN CHEW"
(Proverb)

Скажу сразу – это дело онкоортопедов. Но бывают ситуации, когда приходится им помогать. Например, у пациента с запущенной формой онкологического процесса возникает патологический перелом шейки бедренной кости. Множественные метастазы не оставляют надежд, но по прогнозу онколога больной может прожить еще полгода или больше. Делать ли операцию? Если позволяет общее состояние – однозначно ДА!

Качество жизни человека должно быть максимально высоким до самой смерти. Он должен ходить!

После консультации с профильным специалистом и только с его согласия планируется операция. Если специальные подходы (расширенный объем резекции, химиотерапия, лучевая терапия и т. п.) способны помочь продлить жизнь пациента, его следует направить в клинику онкоортопедии. Повышенное самомне-

First, I should say that this is a field for orthopedic oncologists. But there are cases when we have to help them. For example, if a pathological fracture of the femoral neck occurs in a patient with an advanced oncological issue. Multiple metastases do not leave much hope, but the patient may live six months or more according to the oncologist's estimation. Should the patient undergo surgery? If his/her general health condition permits it, definitely YES!

The quality of human life should be as high as possible up to death. A person should be able to walk!

The surgery is planned after consultation with a specialist, and only with their consent. If specific approaches (extended resection, chemotherapy, radiation therapy, and so on) can help prolong a patient's life, s/he should be sent to an orthopedic oncology hospital. Self-conceit in such cases is a crime. Nevertheless, even if you can't drastically alleviate a patient's condition, you should help him/her live the rest of his/her life without pain and on their feet.

What is preferred under such circumstances? I consider cemented designs with extended stems optimal. This is a reliable and reasonably priced option that provides sufficient backup in the case of progressive destructive changes of the

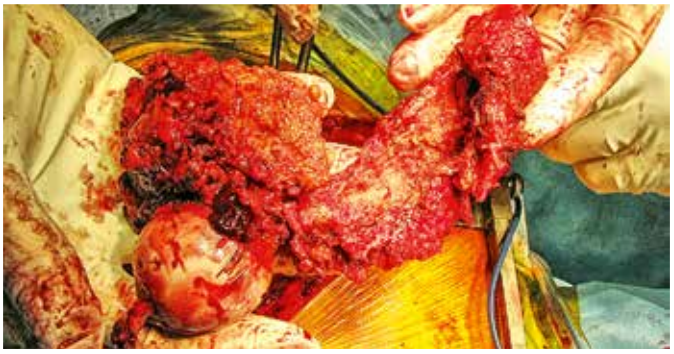

Рис. 1. Резецированная проксимальная треть бедренной кости. Метастатический дефект подвертельной области

Fig. 1. Resected proximal third of the femur. Metastatic defect of subtrochanteric region

Рис. 2. Ревизионный протез имеет отверстия для крепления фрагмента большого вертела с мышцами

Fig. 2. Revision implant has holes for attachment of the greater trochanteric fragment to the muscles

Рис. 3. Метастаз рака молочной железы. Патологический перелом бедренной кости

Fig. 3. Metastasis of breast cancer. Pathological femoral fracture

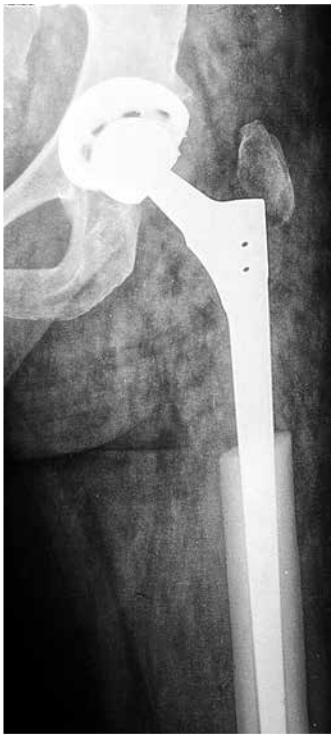

Рис. 4. Резекция зоны метастатического поражения. Эндопротез тазобедренного сустава с ревизионной ножкой

Fig. 4. Resection of metastatic lesions. Hip prosthesis with a revision stem

Гигантоклеточная опухоль проксимального конца бедренной кости
Giant-cell tumor of proximal femur

Ревизионный эндопротез ТБ сустава
Revision hip prosthesis

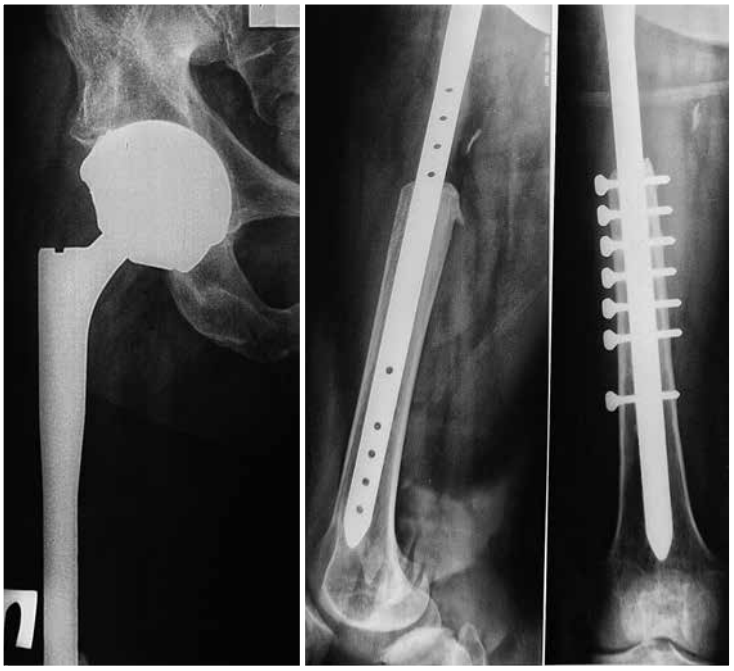

Результат через 12 лет. Пациент работает инженером на заводе
Follow-up in 12 years. The patient works as an engineer at a factory

ние в этих случаях преступно. Но если радикально помочь нельзя, а человек страдает, нужно помочь прожить остаток дней без боли и на ногах.

Что предпочесть в такой ситуации? Я считаю оптимальным применение конструкций с цементной фиксацией и удлиненной ножкой. Надежный эконом-вариант с подстраховкой на случай распространения деструктивных изменений костной ткани. Могут быть и другие варианты, что всегда индивидуально. Несколько смелее мы ведем себя при относительно доброкачественных гигантоклеточных опухолях проксимального отдела бедра.

bone tissue. However, there may be other options, which are always individualized. We act with more confidence dealing with relatively benign giant-cell tumors of the proximal femur. You should definitely follow the rules of ablastics. Resection of the affected bone should be maximal within acceptable limits for the prosthetic model. Histological examination of the resected tissue is a must.

Конечно, следует соблюдать правила абластичности. Резекция пораженной кости должна быть максимальной, в пределах допустимого для используемой конструкции. Гистологическое исследование удаленной ткани проводить обязательно.

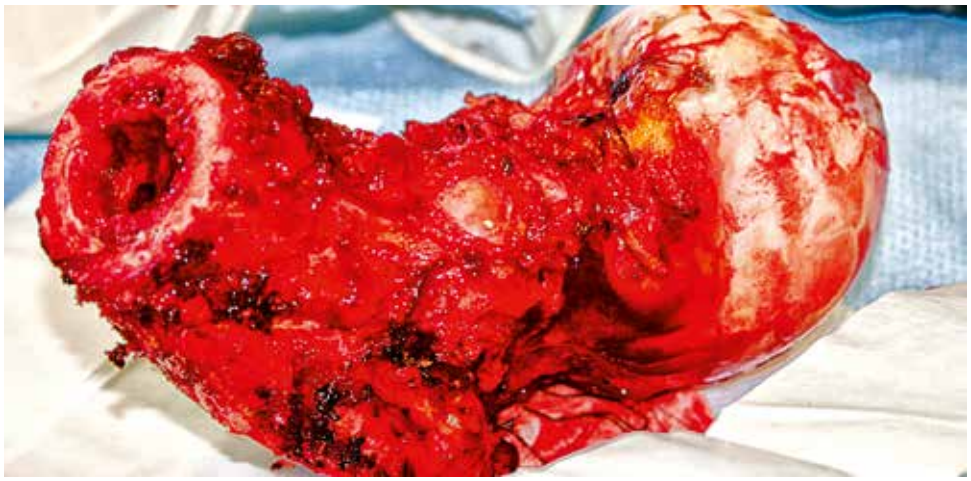

Макропрепарат гигантоклеточной опухоли проксимального конца бедренной кости
Gross specimen of a giant-cell tumor of the proximal end of the femur

ОПЕРАЦИЯ ВЫПОЛНЕНА ХИРУРГОМ-ОРДИНАТОРОМ ЦЕНТРА ЭНДОПРОТЕЗИРОВАНИЯ Н.В. БАБИЧ
Operation cunducted by a surgeon of the Orthopedic Center - N.V. Babych

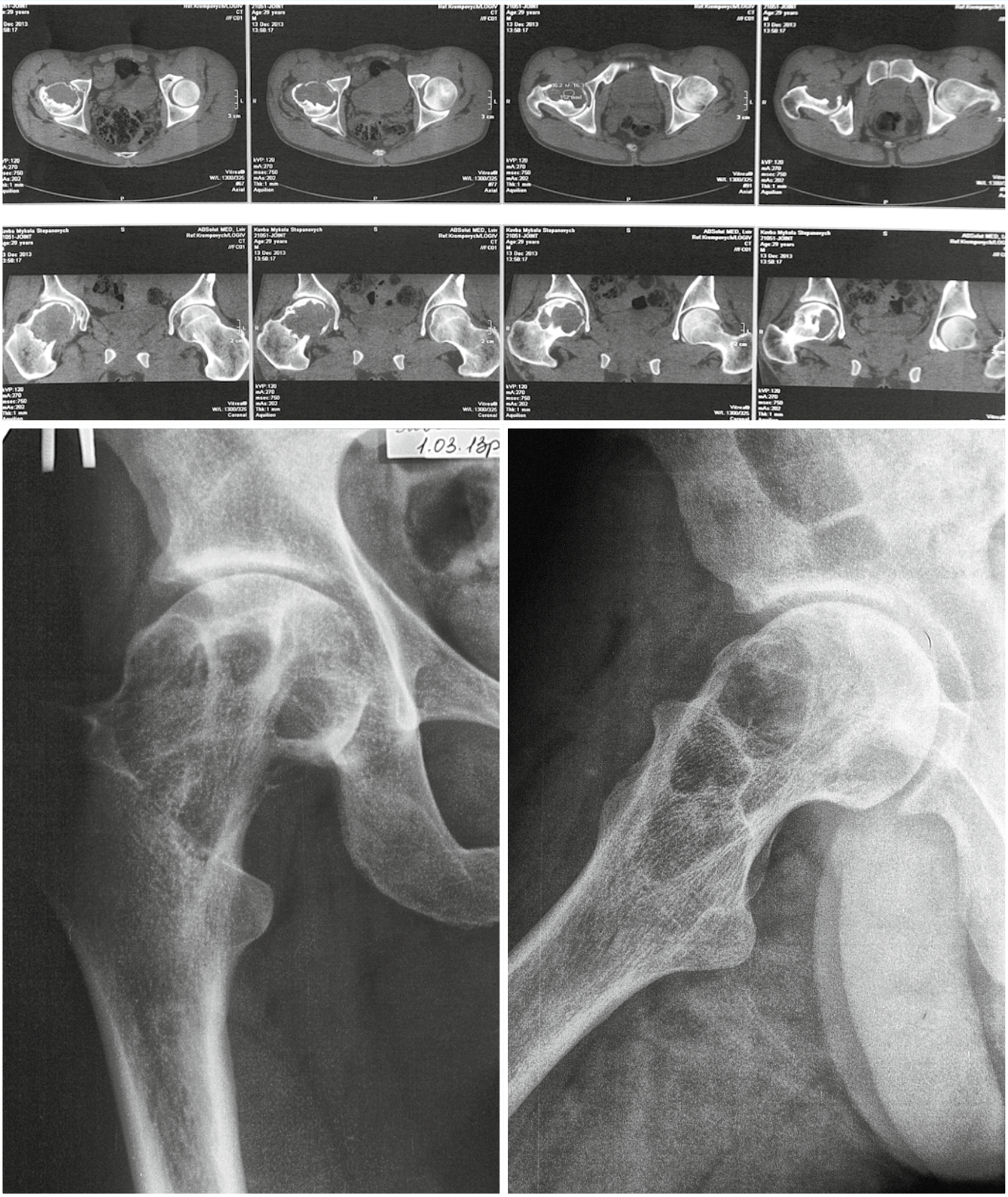

Гигантоклеточная опухоль головки и шейки бедра
Giant-cell tumor of femoral head and neck

ОПЕРАЦИЯ ВЫПОЛНЕНА ХИРУРГОМ-ОРДИНАТОРОМ ЦЕНТРА ЭНДОПРОТЕЗИРОВАНИЯ Н.В. БАБИЧ
Operation cunducted by a surgeon of the Orthopedic Center - N.V. Babych

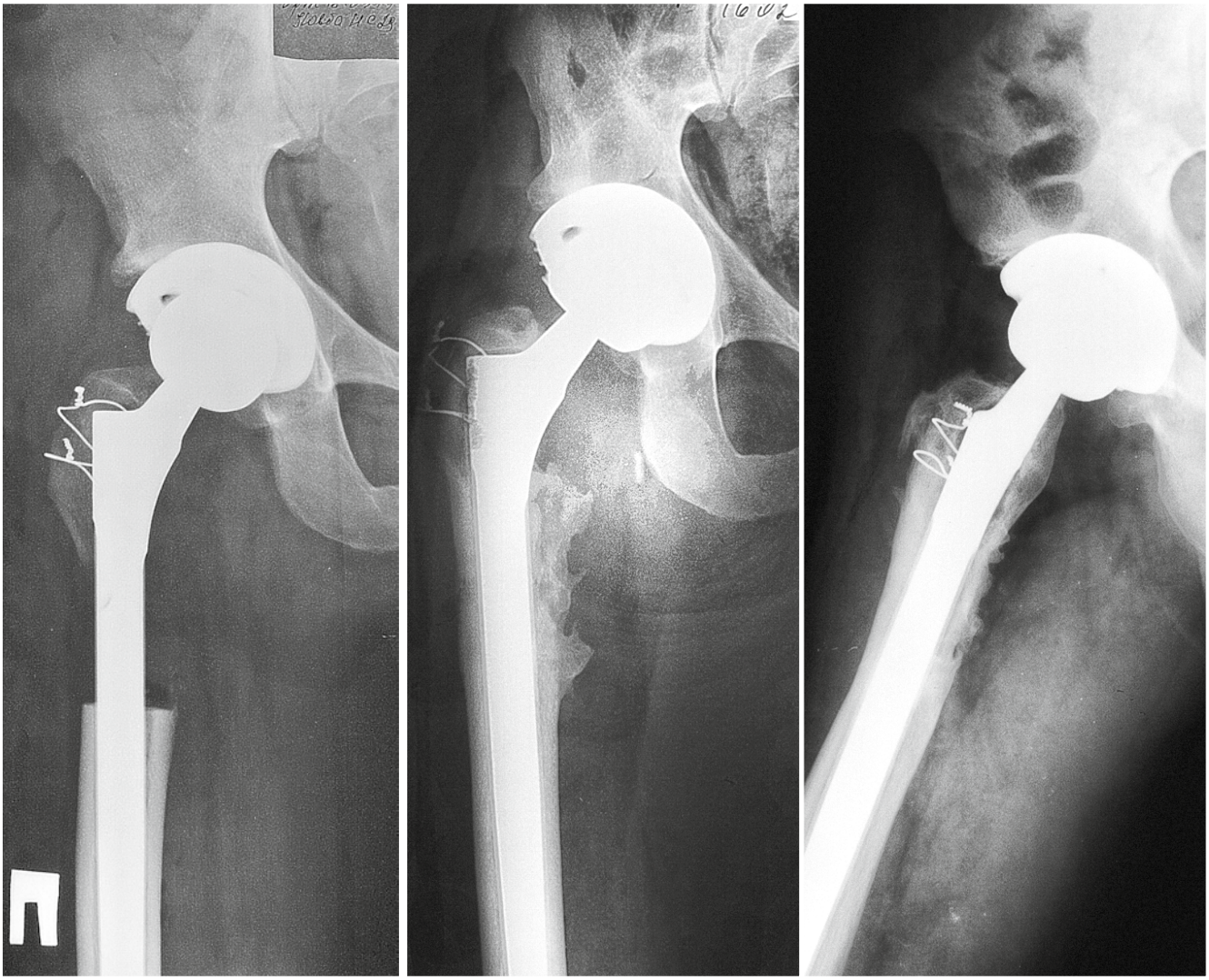

Резекция опухоли с сохранением большого вертела с мышцами
Resection of the tumor and saving the greater trochanter together with muscles

Восстановление костной ткани через год после операции
Restoration of the bone tissue in a year after operation

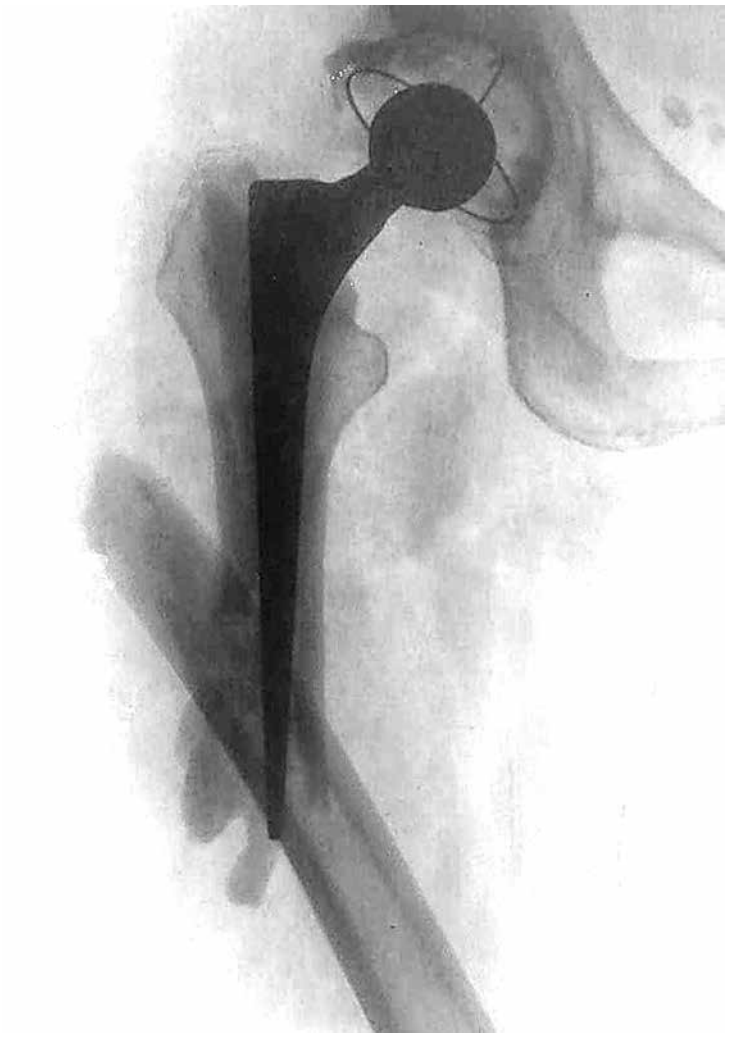

ГЛАВА 12 / CHAPTER 12

ПЕРИПРОТЕЗНЫЕ ПЕРЕЛОМЫ

PERIPROSTHETIC FRACTURES

"ВСЯ ПОРТНОВСКАЯ РАБОТА РАЗЪЕЗЖАЕТСЯ ПО ШВАМ!"
(Сергей Михалков)

"ALL A TAILOR'S WORK TEARS AT THE SEAMS!"
(Sergei Mikhalkov)

Переломы костей возле искусственных суставов – всегда более сложная проблема, чем переломы обычные, по двум основным причинам. Во-первых, сложнее фиксировать костные отломки; во-вторых, необходимо восстановить стабильность и функцию эндопротеза. Остальные особенности вторичны.

Что же называют перипротезным переломом?

По моему мнению, это перелом кости с фиксированным в ней компонентом эндопротеза, при лечении которого приходится учитывать наличие этого импланта. Может ли считаться перипротезным перелом крыла подвздошной кости или мыщелка бедра на стороне эндопротеза тазобедренного сустава? Конечно, нет. Это переломы костей, содержащих части протеза, но их лечение не требует учета такой особенности.

А лечение перелома средней трети того же бедра со смещением отломков – уже требует. Наличие в верхней трети костномозгового канала массивного импланта делает интрамедуллярную и наружную фиксацию отломков бедренной кости невозможной. Накостный остеосинтез значительно затруднен. Возникает вопрос: «Что делать?». Но об этом позже.

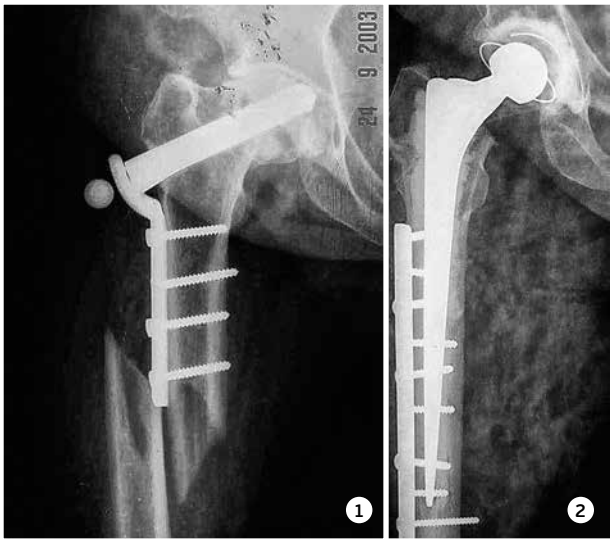

1. Перелом верхней трети бедренной кости на фоне асептического некроза головки
Fracture of the upper third of the femur on the backdrop of aseptic necrosis of the femoral head

2. Техника операции ничем не отличается от перипротезного перелома. Сейчас мы предпочли бы ревизионную механическую ножку
Surgical technique is identical to the one applied to manage a periprosthetic fracture. Now we would rather use a revision cementless stem

Fractures next to artificial joints pose more challenges than common fractures. Two main reasons account for this. Firstly, it is much more difficult to fixate bone fragments; secondly, the stability of the implant and functionality have to be restored. Other particularities are secondary.

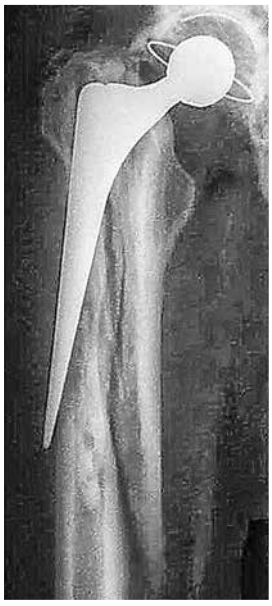

На пациента упало спиленное им дерево
A tree cut down by the patient fell on him

Полное разобщение ножки и цементной мантии
Complete separation of the stem from the cement mantle

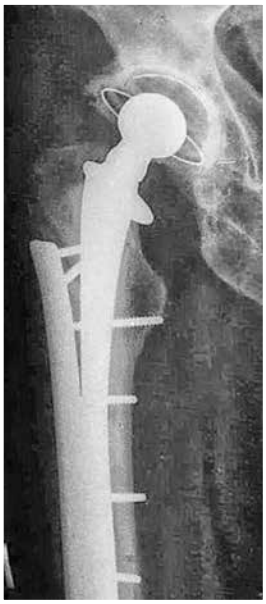

Ревизионная цементная ножка с пластиной
Revision cementless stem with a plate

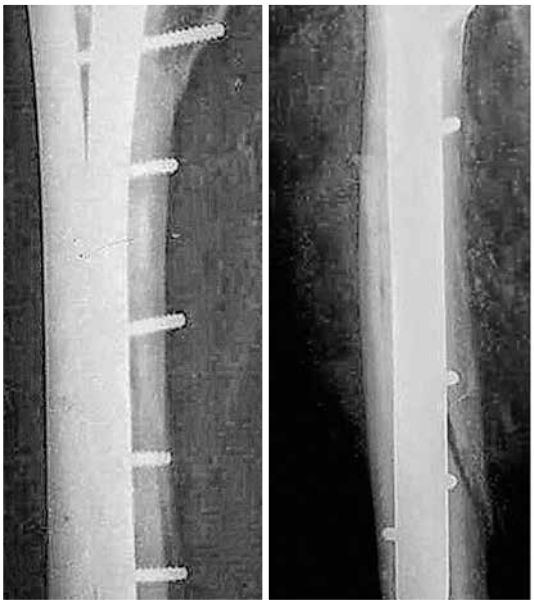

Винты прошли парапротезно
The screws went paraprosthetically

Посттравматический коксартроз
Posttraumatic coxarthrosis

Интраоперационный перелом вертела
Intraoperative trochanteric fracture

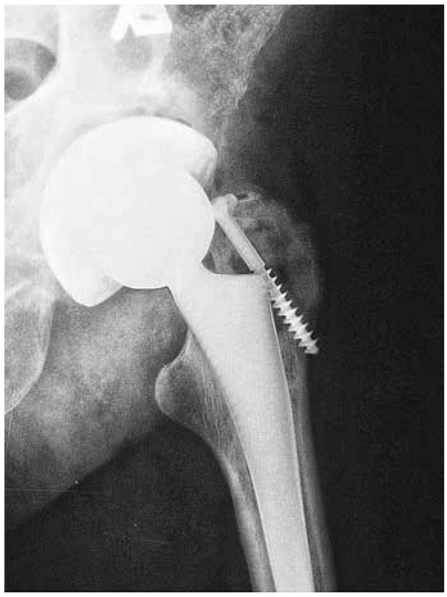

Сращение через пять месяцев
Fracture union in 5 months

Еще один вопрос, который необходимо решить для выбора метода лечения: привел ли случившийся перелом к нестабильности компонентов эндопротеза или они остались фиксированными к костной ткани?

Важно и время возникновения перелома. Здесь, я думаю, многие опытные лекторы будут со мной не согласны в одном пункте. Ну, и не для них эта книга.

Я отношу к перипротезным и некоторые переломы, случившиеся до эндопротезирования, но при лечении которых при-

What is a periprosthetic fracture?

I consider it a broken bone with a prosthetic component fixated in it, which has to be taken into consideration in the process of treatment. Does a fracture of the iliac wing or that of the femoral condyle on the side of the implant fall un-

Сопоставление отломков
Alignment of fragments

Пластины уложены
The plates are placed

Пластины фиксированы серкляжами
The plates are fixated with cerclages

Сустав установлен
The joint is installed

Доступ огромный, но ситуация под контролем
The incision is enormous, but the situation is under control

Коллеги «немного» промахнулись
Our colleagues missed the spot by "a bit"

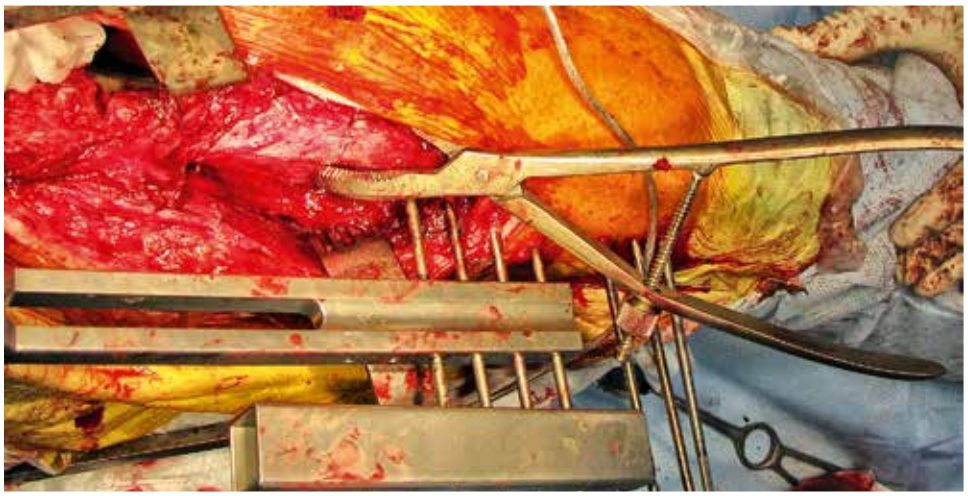

К сожалению, Kent Hip ушел с украинского рынка
Unfortunately, the Kent Hip has left the Ukrainian market

меняются искусственные суставы. Переломы шейки и головки бедра к этой группе не относятся. Здесь все ясно. Прямые показания, стандартная процедура и импланты.

А вот, например, подвертельный перелом бедра на фоне тяжелого коксартроза с выраженной контрактурой. Вначале остеосинтез, с очень высокой вероятностью развития ложного сустава, а потом эндопротез? Категорически против! Сразу эндопротез с длинной ножкой! Делать костную пластику и дополнительную фиксацию отломков или нет – зависит от выбора хирурга и конкретной ситуации. Но по сути это процедура лечения перипротезного перелома с нарушением фиксации эндопротеза. Только протеза раньше не было, решения те же.

К этой категории близки и некоторые чрезвертельные переломы у стариков (см. главу «Чрезвертельные

der this category? Of course not. These are fractures of bones containing prosthetic components, but their treatment is not related to a periprosthetic issue.

However, displaced fractures of the middle third of the same hip are, and their management requires special consideration. The presence of a massive implant in the upper third of the medullary canal makes both intramedullary and external fixation of femur fragments impossible. Extramedullary osteosynthesis is extremely complicated. "What needs to be done?" This is the question. I'll explain later.

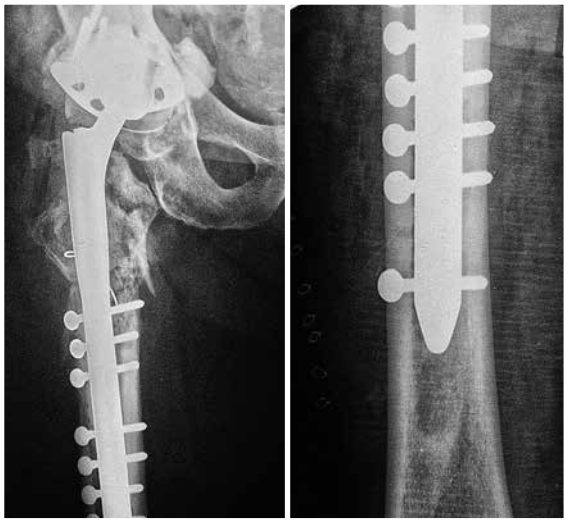

Надежная фиксация в диафизе
Tight fixation in diaphysis

There is one more issue that must be solved to decide on the method of treatment: has the fracture led to the loosening of prosthetic components, or have they remained fixated in the bone tissue?

It is also important to know when the fracture occurred. Here, I think, many experienced professors of surgery will disagree with me on one point. Anyway, this book is not written for them.

I identify some fractures that happened prior to THA in the periprosthetic category if their treatment involves the use of artificial joints. Femoral neck and head fractures don't belong to this group. Everything in this case is clear. Direct indications, a standard procedure and implants.

Let's consider the case of a subtrochanteric fracture of the femur with severe coxarthrosis and pronounced contracture. Should osteosynthesis be performed first, with a very high probability of development of pseudoarthrosis, and then

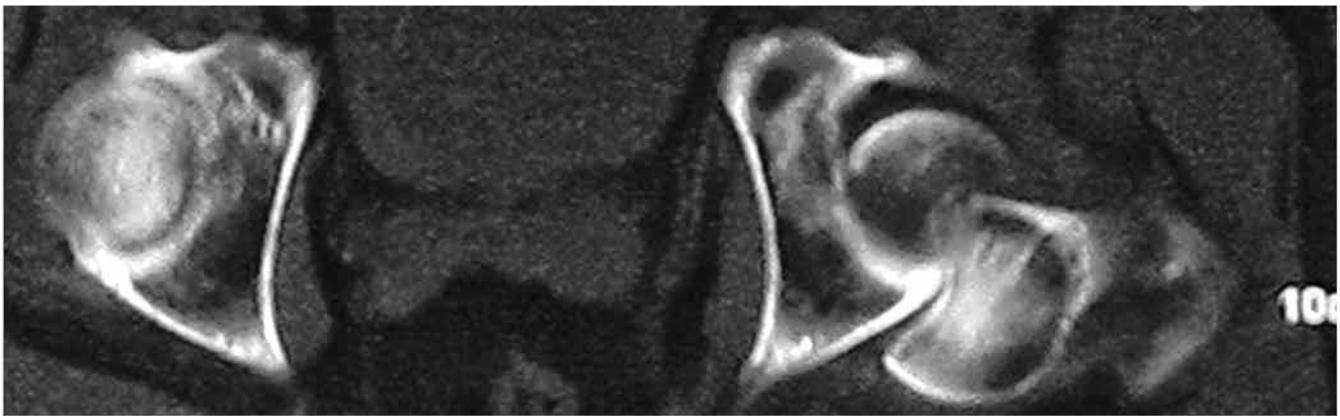

Перелом головки бедра
Femoral head fracture

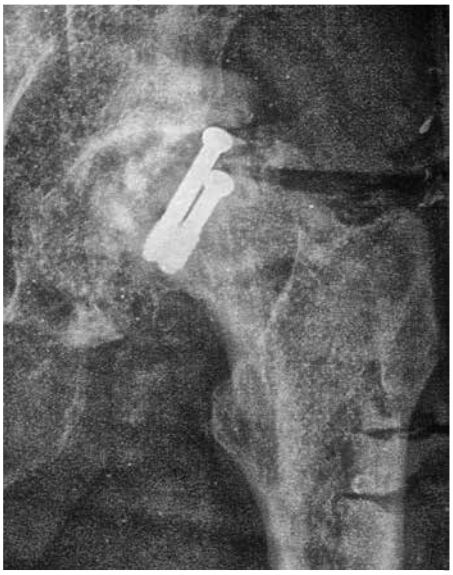

Посттравматический асептический некроз
Posttraumatic aseptic necrosis

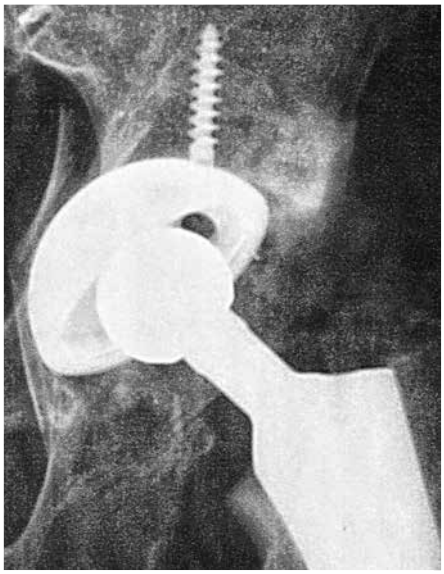

Ятрогенный перелом дна вертлужной впадины
Iatrogenic fracture of the acetabular bottom

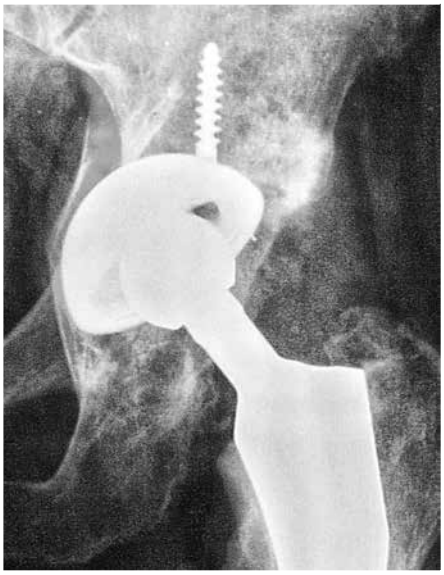

Сращение перелома через шесть месяцев
Fracture union in 6 months

переломы») и переломы вертлужной впадины с коксартрозом, но это особые случаи.

А вот протрузионные переломы вертлужной впадины, или так называемые центральные вывихи бедра, не отношу к этой категории. Их нужно лечить как перелом, а при развитии выраженного посттравматического коксартроза с болевым синдромом – эндопротезировать.

Далее рассмотрим ***типы переломов, не вызывающие споров.***

Интраоперационные, как правило, ятрогенные.

При первичном эндопротезировании возможны три рискованных момента.

Первый – вывихивание головки бедра. Наиболее опасен этот момент у женщин в постменопаузальный период или при других причинах тяжелого остеопороза (гормонозависимые заболевания, химиотерапия, облучение). Процедура

followed by THA? I am strongly against it! How can an implant with a long stem be placed right away? It's up to the surgeon to decide whether to opt for bone grafting and additional fixation of fragments under the given circumstances or not. But, in fact, this is the procedure for treatment of a periprosthetic fracture with an unstable implant that hasn't been placed yet. The solution is the same.

I also identify some transtrochanteric fractures among the elderly in this category (See Chapter "Transtrochanteric Fractures"), as

При ревизиях нередки тяжелые переломы проксимальной трети бедренной кости
Severe fractures of the proximal third of the femur are not rare in revision surgeries

После установки длинной ревизионной ножки отломки можно собрать вокруг опоры
After insertion of a long revision stem, bone fragments can be aligned around it

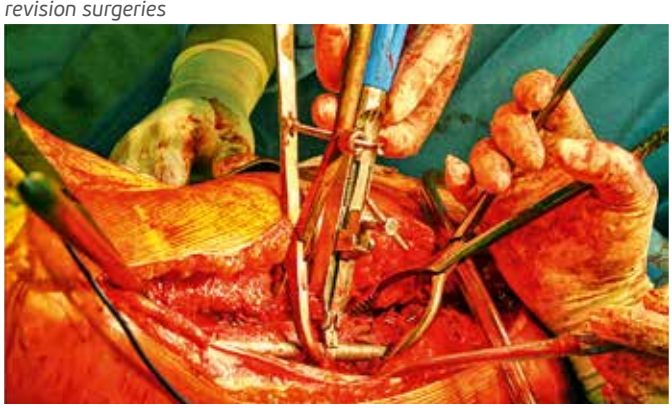

Требуется несколько костодержателей для сопоставления отломков
Several bone-holding forceps are needed for alignment of fragments

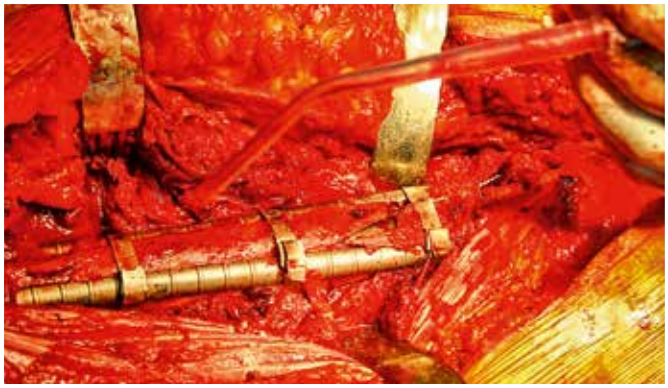

Отломки надежно фиксированы
Fragments are safely fixated

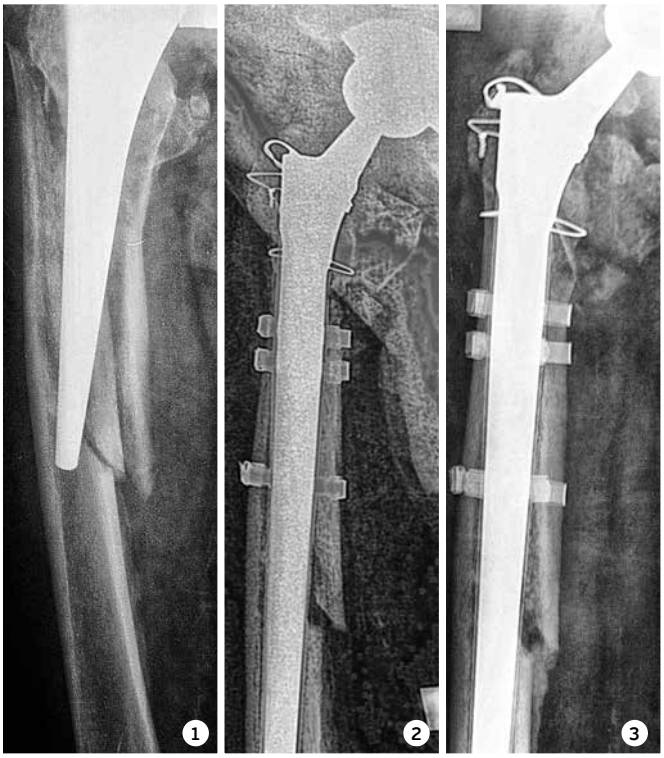

well as fractures of the acetabulum with coxarthrosis, but these are special cases.

However, in my opinion, protrusive acetabular fractures, or the so-called central dislocations of the hip don't belong here. The rules of fracture management should be applied here, and only later if posttraumatic coxarthrosis with pain syndrome develops – such joints must be replaced.

Now I'll deal with the types of fractures that do not stir up controversy.

Intraoperative, usually iatrogenic.

There are three risk factors associated with primary THA.

The first factor is dislocation of the femoral head, which is especially dangerous in post-menopausal women or in any other cause of severe osteoporosis (hormone-depen-

1. Перипротезный перелом бедренной кости
Periprosthetic fracture of the femur

2. Остеосинтез серкляжами на ревизионной ножке
Osteosynthesis using cerclages wound around a revision stem

3. Рентген-контроль через 4 мес. Идет процесс консолидации
X-ray follow-up in 4 months. Consolidation is in progress

Перипротезный перелом без нарушения стабильности ножки
Periprosthetic fracture without stem loosening

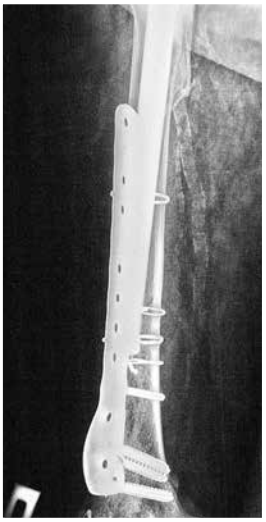

Рентген-контроль через шесть месяцев после остеосинтеза пластиной с серкляжами
X-ray follow-up in 6 months after osteosythesis with a plate and cerclages

На прямой проекции видны монокортикальные винты, установленные для большей стабильности
Monocortical screws inserted to promote stability are visible in frontal projection

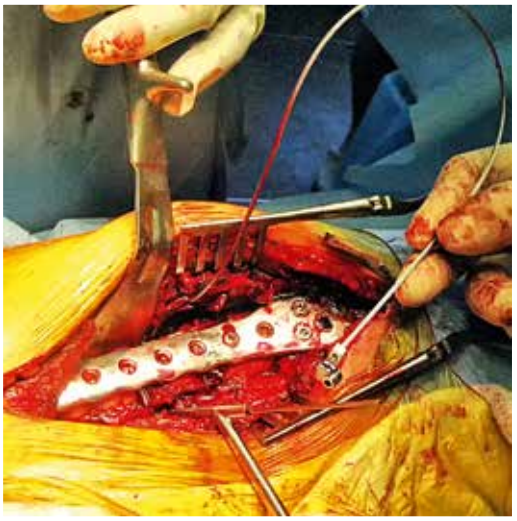

Для фиксации проксимального отломка используем серкляжи из тросиков
For proximal fragment fixation cerclage cables are used

Современные устройства с динамометром точно дозируют силу натяжения
Modern devices with a dynamometer precisely meter the force of tension

Фестончатый край препятствует смещению серкляжа вдоль пластины
The scalloped edge prevents displacement of the cerclage along the plate

Тросики очень прочно фиксируют отломки
Cables fixate fragments very tightly

требует осторожности и дополнительного рычага в виде ложки для вывихивания.

Второй – при формировании ложа и введении ножки бедренного компонента. Возможны два вида конфуза: раскол и перфорация. И не надо думать, что второго не бывает. Бывает, да и еще на разные буквы... Приходилось исправлять. А некоторые так и ходят, цемент уж больно хорош.

Третий (крайне редкий) – радиальный перелом (раскол) и протрузия впадины. Раскол, как правило, небольшой и не заметен на рентгене. Бывает при неправильном выборе размера чаши. Угрозы не представляет, срастается при разгрузке быстро (шесть недель). Но для подстраховки рекомендую пароч-

dent diseases, chemotherapy, radiation). The procedure requires caution and additional leverage, using special tools for dislocation.

The second factor comes into play during formation of the bed and insertion of the femoral stem. Two types of danger lurk here: a split and perforation. And do not think that the latter does not happen. Sh** happens as they say... I've had to tidy up. And some can even walk that way; the cement is incredibly good.

The third (extremely rare) – radial fracture (split) and acetabular protrusion.

The split is usually small and not visible on an x-ray. It occurs when a wrong size cup is set. It doesn't pose any threat since it heals quickly during six weeks of unloading. However, just to be on the safe side, a few screws into the cup are recommended. Even more rare (I haven't

Растрескивание бедренного канала
Femoral canal cracking

Через полгода перелом консолидирован
Fracture is consolidated in six months

ку винтов в чашу. Еще более редкими (я не встречал, но коллеги показывали) являются поперечные переломы на уровне вертлужной впадины, требующие остеосинтеза одной из колонн. Зависит от доступа.

Перелом дна может быть двух видов: без утраты стабильности чаши, требующий лишь индивидуальной разгрузочной реабилитации (пережил свои дважды), и полный провал в малый таз (исправлял чужие трижды). Однажды я рассказал об одном из них своему другу профессору Ивану Соллогубу. Он задумался и сказал: «Саша, ты счастливый, ты это видел». Грустная шутка...

Очень коварны интраоперационные переломы при ревизиях. Иногда это и не переломы даже, а просто констатация разобщения костных фрагментов, уже разрушенных полиэтиленовой гранулемой или септическим процессом. То есть ятрогенность здесь относительна. *Post hoc non est proctor hoc*[1]. Всегда тяжело, всегда индивидуально.

Следующий тип – травматический. Здесь все просто. Разница снова-таки в локализации и сохранности фиксации компонентов.

Переломы при нестабильности компонентов эндопротеза можно отнести к разряду патологических. Они, по сути, те же переломы при ревизии, только настигшие больного раньше. Приятнее лишь, что не нужно доказывать невиновность врача и есть вре-

[1] После этого, не значит, по причине этого (лат.).

Ложный сустав шейки бедра
Femoral neck pseudoarthrosis

Несмотря на нетипичное расположение, ножка стабильна
Despite unusual positioning the stem is stable

dealt with these, but my colleagues have) are transverse fractures at the level of acetabulum that require osteosynthesis of one of the columns. It depends on the type of approach.

There are two kinds of fractures of the bottom of the acetabulum. The first doesn't incur a loosening of the cup and requires an individual plan of rehabilitation by unloading the limb (I've faced two cases like that). The second involves a complete collapse in the lesser pelvis (I've had to correct the mistakes made by others three times). Once I told this story to a friend of mine, Professor Ivan Sollogub. He pondered over it for a while and then said: "Sasha, you're lucky you've seen it." A sad joke.

Intraoperative fractures during revision surgeries are particularly treacherous. Sometimes these are not even fractures, but isolated bone fragments that have already been destroyed by a polyethylene granuloma or a septic process. Thus, their iatrogenic character is quite relative. *Post hoc non est proctor hoc*[1]. It is always difficult, always individually specific.

[1] Lat. «after this, therefore because of this».

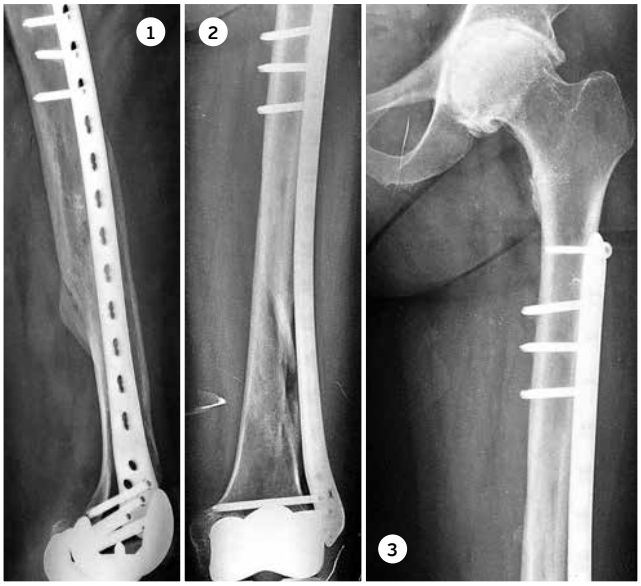

1-2. У пациентки с коленным эндопротезом выполнен остеосинтез перипротезного перелома
A patient with a knee joint endoprosthesis underwent periprosthetic fracture osteosynthesis

3. Перелом консолидирован, а коксартроз остался
The fracture was consolidated, coxarthrosis remained though

Перипротезный перелом на фоне остеопороза и ранее перенесенного перелома средней трети бедренной кости
Periprosthetic fracture on the background of osteoporosis and previous fracture of the middle third of the femur

Проксимальная пластина идеально соответствует контуру кости
Proximal plate perfectly fits the contour of the bone

Современные зажимы позволяют перенатягивать тросики при их ослаблении в процессе синтеза
Modern fixators allow for retightening the cables if they become loose during synthesis

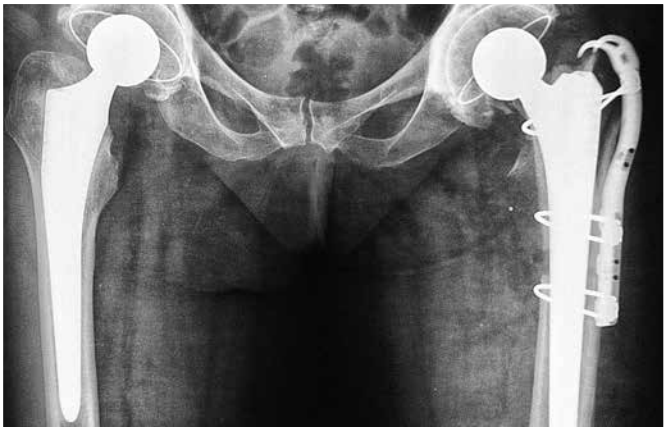

Положение отломков удовлетворительное
Fragment alignment is satisfactory

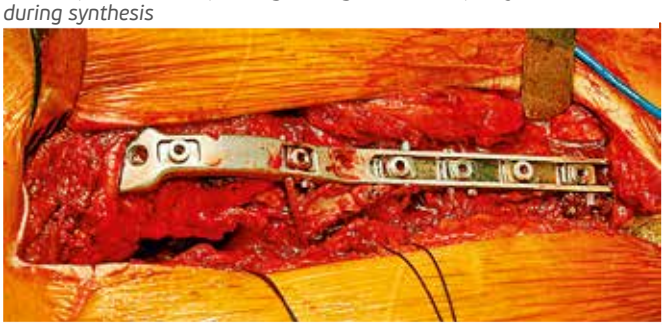

Достигнута стабильная фиксация отломков вокруг ножки эндопротеза
Stable fixation of bone fragments around the implant's stem is achieved

Консолидация через четыре месяца
Consolidation in 4 months

Через два года развилась нестабильность ножки и ее миграция
After two years instability of the stem appeared and its migration

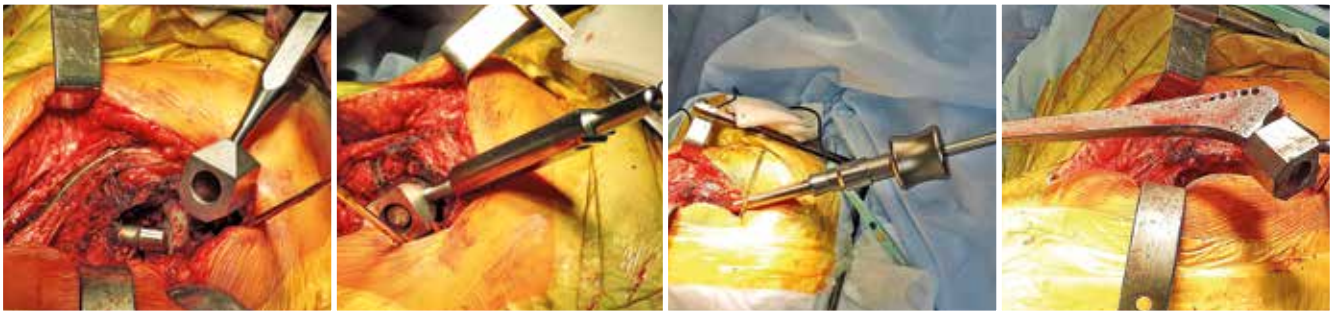

Ножка удалилась легко с применением специального экстрактора
The stem was removed easily with the help of a special extractor

Из-за крайнего остеопороза применена цементная ревизионная ножка
Because of severe osteoporosis a cemented revision stem was used

Рана нагноилась
The wound festered

Рана очистилась
The wound got cleaned

Применена VAC-система
The VAC system was applied

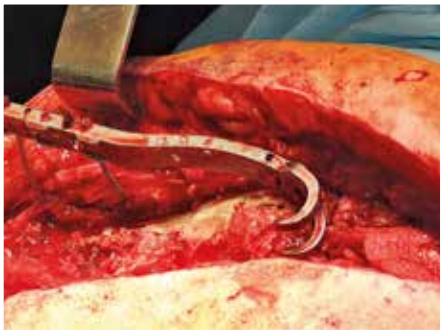

Произведена ее хирургическая обработка. Удалена пластина
The wound was debrided. The plate was removed

Тщательное промывание раны
Thorough lavaging of the wound

Состояние раны перед ушиванием
The condition of the wound before suturing

Рана зажила
The wound healed

Результат через шесть месяцев
Follow up after six months

мя подготовиться. Выраженный очаговый остеопороз, остеолиз в местах повышенной нагрузки не требуют высокоэнергетических травм. Тряхнуло бабушку в автобусе – и все – «бабушка приехала».

Теперь о лечении

Не всегда оно хирургическое. Как уже упоминалось, некоторые небольшие нарушения целостности костной ткани не требуют даже иммобилизации, а только разгрузки. Эндопротез иногда сам играет роль фиксирующего устройства. Иногда применима наружная иммобилизация (гипс, скотчкаст и т. п.). Крайне редко применяется скелетное вытяжение. Медицина-то не страховая. Но это чаще касается случаев без нарушения прикрепления компонента к кости либо переломов без смещения при установке первичного импланта.

The next type is trauma-related. Now, this is simple. The difference consists in the localization and the integrity of component fixation.

Fractures with loosened prosthetic components can be classified as pathological. Although having occurred prior to surgical intervention, they are essentially the same as fractures that happen during a revision operation. From the perspective of the surgeon, the burden here is a little bit less, since s/he doesn't need to plead not guilty, and there is some time to get ready. Pronounced patchy osteoporosis, osteolysis, in areas of high load, are not necessarily caused by high-impact injuries. A bus ride on bumpy roads may turn a grandmother into our patient.

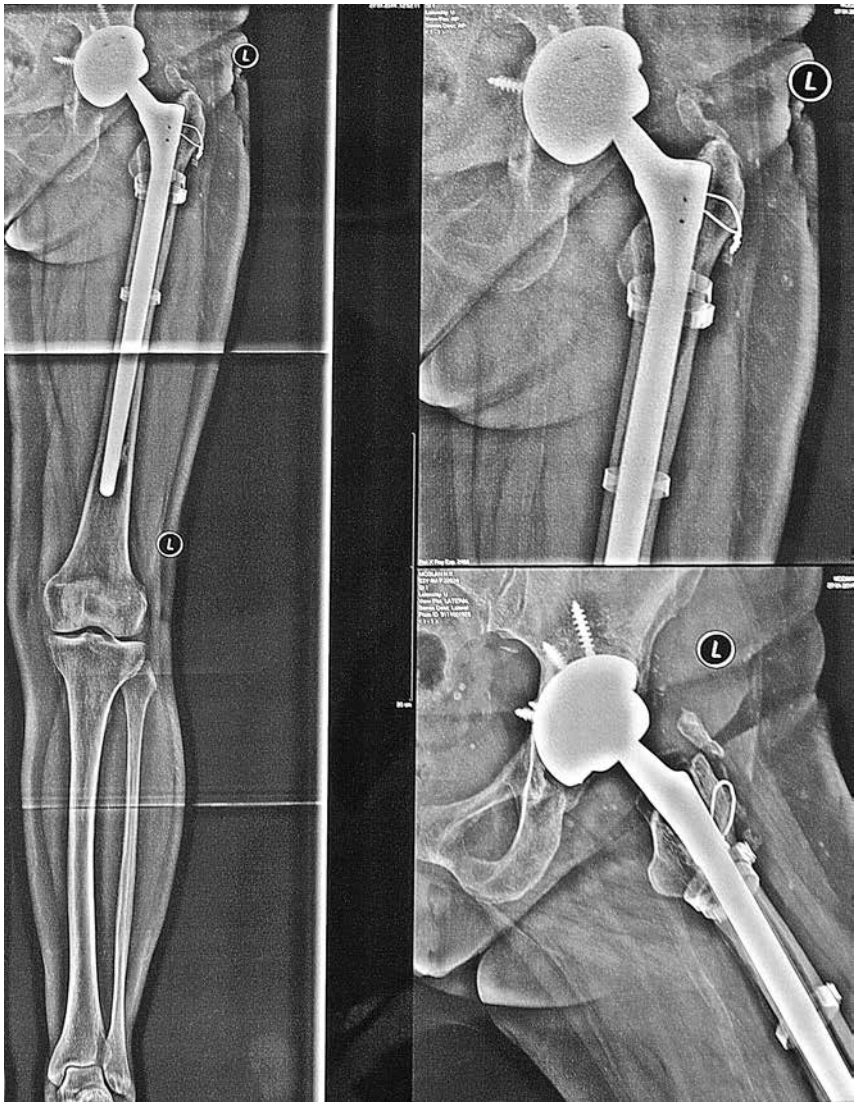

Фиксация серкляжами
Fixation with cerclages

При больших смещениях и когда один или оба компонента разобщены с костью, без хирургии не обойтись.

Наиболее типичные примеры

При разработке канала рашпилями у пожилой женщины появилась трещина. Не беда. Накладываем костодержатель и в зависимости от субъективной оценки хирургом размеров повреждения применяем серкляж или просто удерживаем отломки в компрессии до окончательной полимеризации костного цемента. Последний в этой ситуации является фактором остеосинтеза, и надежным, следует отметить. И, конечно, продленная реабилитация.

Или, тот же случай, но протез бесцементный. Серкляж или два и аккуратно ножку на нужную глубину. Серкляж лучше тросик или лента, а если проволока, то не тоньше 1 мм и вдвое, и снова разгрузка. Иногда такие переломы выявляются при

Now, the treatment

It is not always surgical. As mentioned before, minor disorders of bone integrity do not even require immobilization. Unloading is sufficient. Sometimes, prosthesis acts as a fixating device. In other cases external immobilization (plaster, scotchcast, etc.) should be applied. Very rarely does skeletal traction provide a solution. Our health care is not insured, remember? However, this is more often related to cases that don't involve displaced attachment of the prosthetic component to the bone or undisplaced fractures.

Surgery is indispensable in large displacements as well as in cases when one or both components are separated from the bone.

The most typical examples

An elderly woman's bone cracked during preparation of the medullary canal with broaches. No need to panic. Apply bone-holding forceps and, depending on the surgeon's estimation of the extent of the damage, use cerclage wire or simply hold the fragments in compression until the final polymerization of the bone cement, which, under the circumstances, acts as a factor for osteosynthesis and should be done without if it can be done without. And, of course, extensive rehabilitation.

Or, the same case but with cementless prosthesis. Use one or two cerclages and insert the stem carefully as deeply as necessary. The best type of cerclage is a cable or a tape. If wire is used, it shouldn't be thinner than 1 mm and must be wound in two layers. And again – apply limb unloading. Sometimes such fractures are identified on x-rays. The duration of the unloading period has to be amended respectively. A doctor by the name of "Time" heals.

Консолидированный перелом бедренной кости в нижней трети и ложный сустав вертельной области
Consolidated fracture of the lower third of the femur and pseudoarthrosis in the trochanteric area

Первичное эндопротезирование
Primary hip replacement

Подпротезный перелом. Фиксация ножки сохранена
Subprosthetic fracture. The stem remains fixated

Тонкая ножка позволяет проводить винты парапротезно
A thin stem allows for paraprosthetic insertion of screws

Повторный перелом
Recurrent fracture

рентген-контроле. Они тоже требуют коррекции сроков нагрузки. Доктор по имени «Время»...

А вот уже и трагедия. При вывихивании головки раздался характерный хруст, появилась патологическая подвижность бедра, хирург слегка взмок и подумал: «За что?». Видимо, было за что. Излишняя смелость – гордыня. А это грех. Грешен и я.

Что делать – вопрос риторический. Остеосинтез. А вот чем – это вопрос.

Наиболее применимы накостные пластины с возможностью наложения серкляжей: и держат хорошо, и введению ножки не мешают. Если есть возможность, хорошо бы

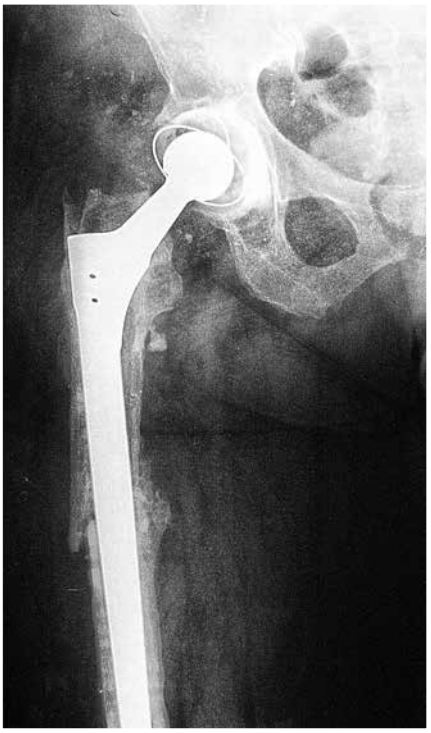

Ревизионная ножка выполнила роль интрамедуллярного фиксатора
A revision stem served as an intramedullary fixator

Рентген-контроль через 11 месяцев. Сращение фрагментов
X-ray follow-up in 11 months. The union of fragments

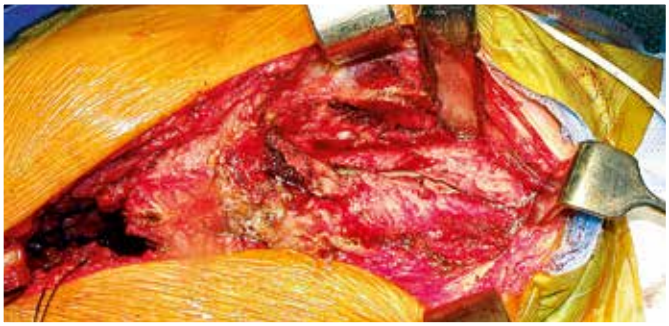

Перипротезный перелом с нарушением стабильности ревизионной ножки
Periprosthetic fracture with revision stem loosening

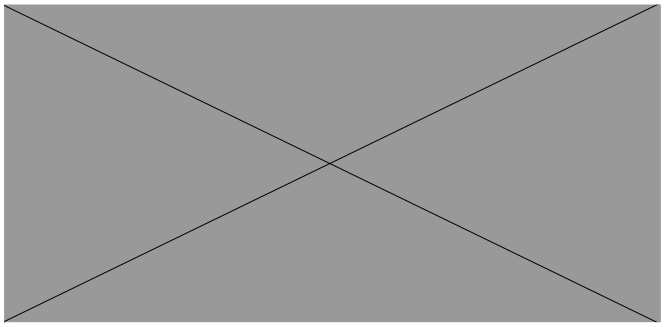

Титановые зубчатые пластины очень эластичны. Идеально подходят для эпиметафизарных перипротезных переломов
Titanium serrated plates are very elastic. They are ideal for managing epi-metaphyseal periprosthetic fractures

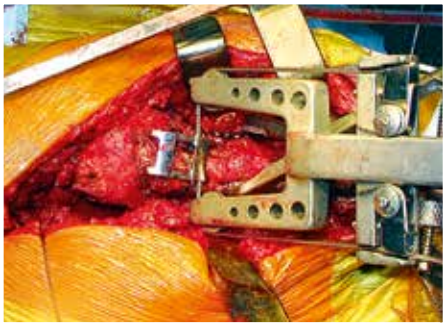

Иногда могут пригодиться и старые системы для натяжения серкляжей из тросиков
Sometimes old techniques for cerclage cable tightening may come in handy

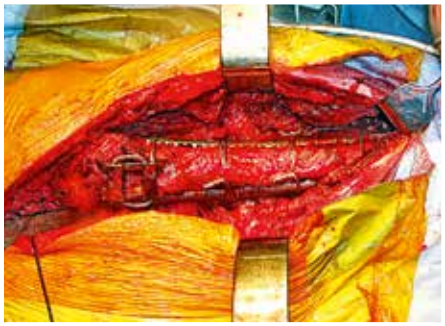

Остеосинтез завершен
Osteosynthesis is completed

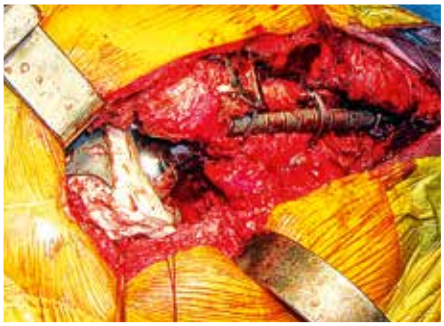

Такой эндопротез требует полной разгрузки на 6–8 недель
This type of implant requires total unloading for 6-8 weeks

При падении с высоты ножка работает как клин
In falling from a height, the stem acts like a wedge

Перипротезный перелом с нарушением фиксации ножки
Periprosthetic fracture with loosening of the stem

Через два месяца уже заметны признаки консолидации
Signs of consolidation are visualized in 2 months

и ножку поменять на более длинную, ниже места перелома, чтобы создать внутреннюю опору. В этих ситуациях разгрузка более длительная – до сращения.

Травматические переломы

Линия, как правило, на уровне конца ножки, но бывают всякие. Если фиксация компонентов не нарушена – остеосинтез пластинами. Они могут быть динамическими мыщелковыми, углообразными, проксимальными или дистальными. Возможность угловой стабильности позволяет использовать короткие монокортикальные винты. Раньше популярнее были конструкции с ушами и шахматным расположением отверстий. Через них можно попытаться провести винты парапротезно (рядом с ножкой значит). Сейчас – модные, с дополнительными гнездами для тросиков или лент. Они действительно хороши. Не исключена возможность и применения серкляжей как самостоятельного метода остеосинтеза. Только в эпиметафизарных зонах, для предупреждения миграции в сторону сужения, рекомендуем стопорные приспособления: винты, спицы, опоры с зубчиками.

В случае раскола проксимального отломка и разобщения ножки с костью – то же самое, но с заменой ножки на ревизионную.

Некоторые нетипичные переломы рассмотрим на конкретных примерах.

And now this is tragic. When the head was being dislocated, a characteristic crunch was heard, the hip became abnormally mobile. The surgeon became covered in sweat and thought: “Why?” Apparently for a reason. Excessive courage is pride, which is a sin. I am a sinner too.

What is to be done is a rhetorical question. Osteosynthesis. With what – that is the question. Bone plates allowing for the application of cerclages are most suitable. They are good at holding the bone in place and do not interfere with insertion of the stem. If possible, it wouldn’t be a bad thing to change the stem for a longer one that would go lower than the fracture site so that an internal support is created. In such cases the unloading period is prolonged until healing occurs.

Traumatic fractures

The line is usually (but not always) at the end of the stem. If the component fixation is not disturbed, osteosynthesis with plates should be carried out. Plates can be dynamic condylar, angular, proximal, and distal. The possibility of angle stability allows for the use of short monocortical screws. Locking designs with staggered holes used to be popular once. They allowed for the paraprosthetic insertion of screws (in proximity with the stem). Ones with additional slots for cables or tapes are in fashion now. They are really good. The use of cerclages as an independent method for osteosynthesis is also possible. Locking devices (screws, pins, etc) are recommended only for epi-metaphyseal areas to prevent migration toward narrowing.

In the case of a proximal fragment split and a separation of the stem from the bone – the same procedure together with replacement of the stem for a revision one.

Acetabular fractures can’t be labeled typical. Let's discus some atypical fractures with specific cases.

Перелом модульной ножки
Fracture of a modular stem

Перелом ножки в слабом месте
Fracture of the stem in a weak spot

Вколоченный перелом шейки у пациента с неврологическими расстройствами после травмы
Impacted fracture of the femoral neck in a patient with neurological disorders after injury

Эндопротезирование системой с двойной подвижностью
THA with a dual mobility system

Перипротезный перелом через три месяца после операции
A periprosthetic fracture three months after the operation

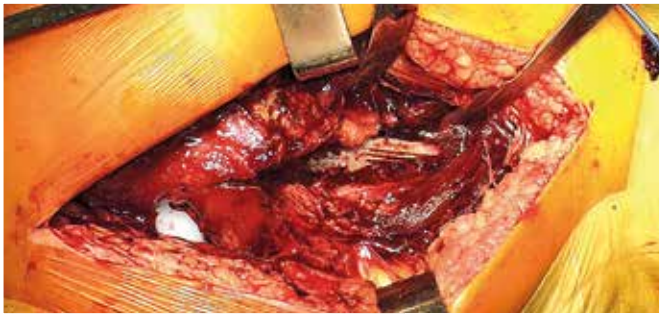

Нестабильность ножки после перелома очевидна
The loosening of a stem after fracture is obvious

Снятие двойной головки
Removal of a bipolar femoral head

Формирование канала дистальнее перелома
Canal formation distally to the fracture

Выбор ножки
Selecting the stem

Головка установлена на новой ножке
The head is mounted on a new stem

Отломки сопоставлены и временно фиксированы проволочным серкляжем
Fragments are aligned and temporarily fixated with a cerclage wire

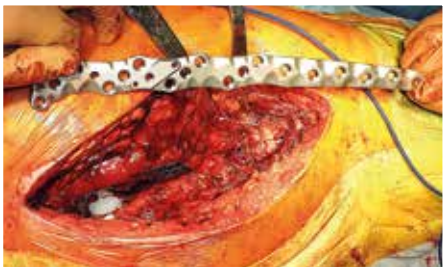

Выбор пластины
Selecting the plate

Пластина уложена
The plate is set

Вариабельность углов введения винтов позволяет обойти ножку эндопротеза
Variability of angles for inserting the screws allows you to go around the prosthetic stem

Фиксация дистального конца пластины
Fixation of the distal end of the plate

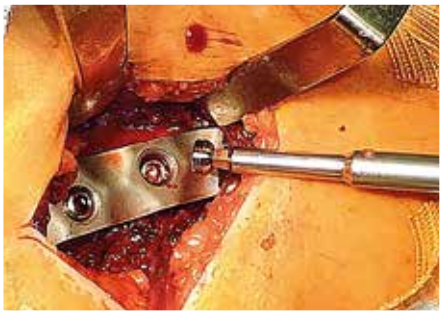

Заглушка для фиксации винта
A plug for fixating the screw

Дополнительная фиксация проксимальных отломков серкляжем из тросика
Additional fixation of proximal fragments with a cerclage cable

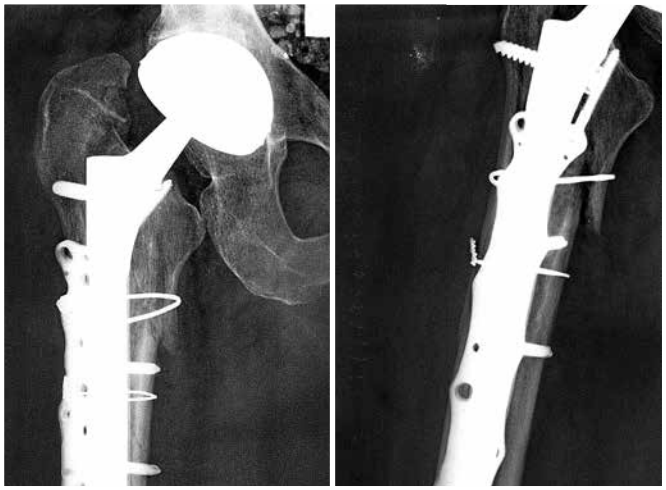

Стабильная фиксация перелома
The stable fixation of a fracture

Консолидация перелома через три месяца
Fracture consolidation after three months

Особо могу выделить переломы с нарушением целостности эндопротеза. Особенность операции в этих случаях заключается в трудности извлечения дистального отломка ножки бедренного компонента. Иногда для этого приходится делать дополнительный доступ, открывать костно-мозговой канал и использовать различные технические приспособления.

I can particularly single out fractures with damaged integrity of the implant. The peculiarity of the operation in these cases lies in the difficulty of extracting the distal fragment of the femoral component stem. Sometimes it is necessary to make an additional incision, to open the medullary canal and use a variety of technical devices.

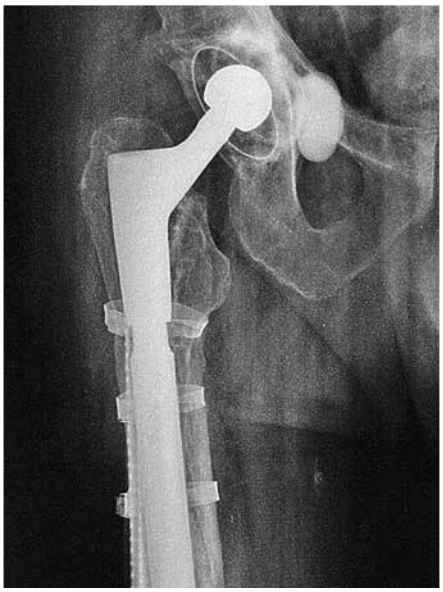

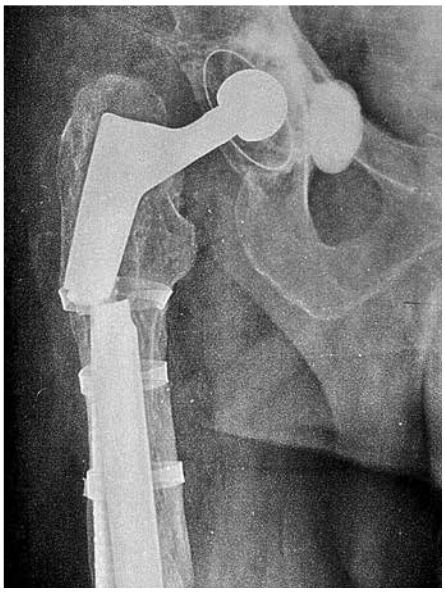

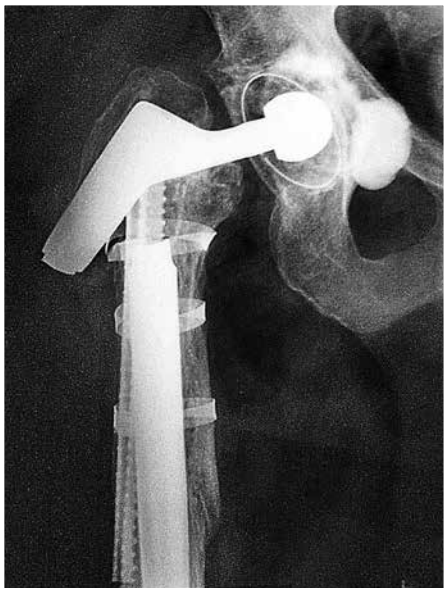

Пять лет после ревизионного протезирования проблем не было
Revision arthroplasty did not cause any problems for five years

но затем сказалась усталость металла из-за проксимальной нестабильности
proximal loosening resulted in metal wear

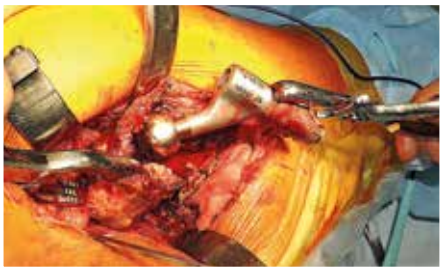

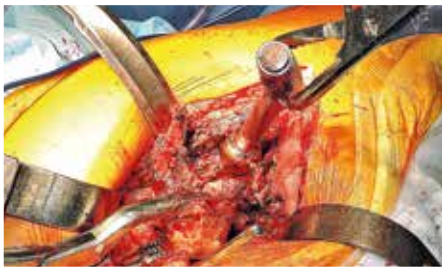

Проксимальный отломок протеза удалился легко
The proximal fragment of prosthesis was easily removed

Попытка засверлиться и нарезать резьбу не удалась в дистальном отломке
A failed attempt to drill out the threading

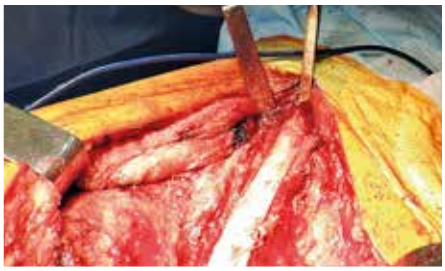

Пришлось выпилить окно
A window had to be cut out with a saw

и удалить крышку
and the cover had to be removed

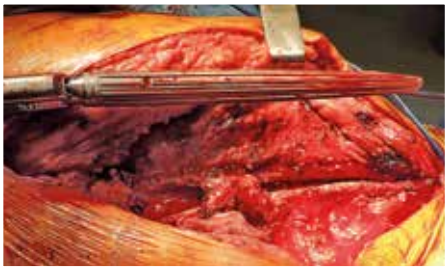

Формирование углубления
Formation of a pit

При помощи острой насадки удалось выбить стебель ножки
A sharp nozzle made removal of the stem possible

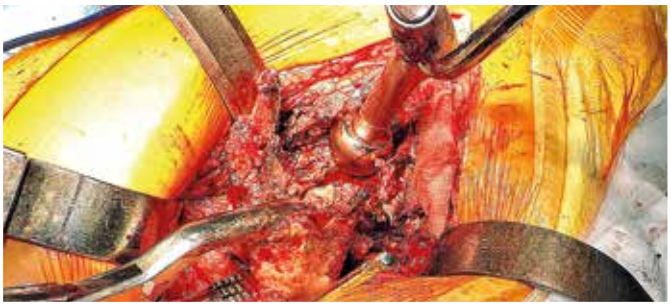

Выбрана и установлена новая ревизионная ножка
A new revision stem is chosen and installed

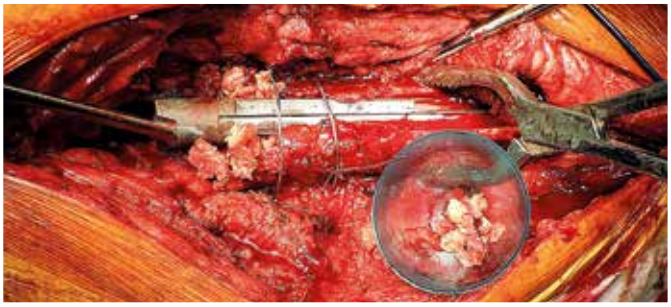

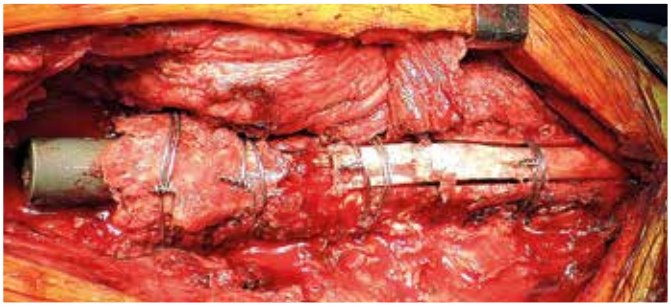

Костная пластика и крышка фиксированы серкляжами
The bonegraft and the cover are fixated with cerclages

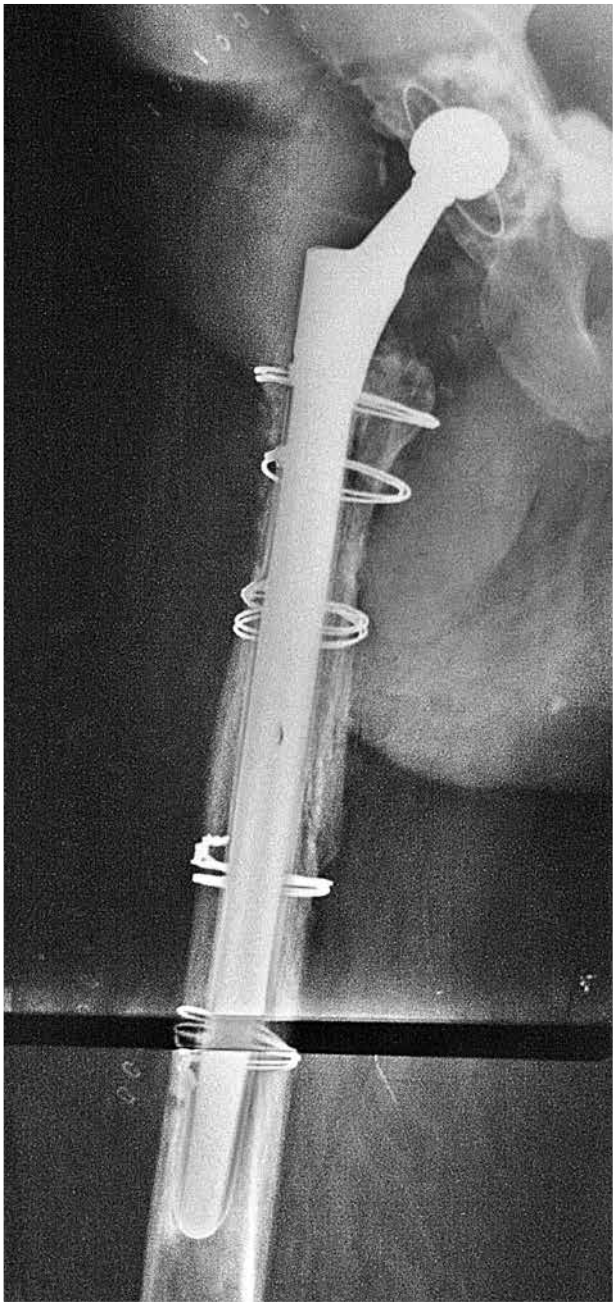

Контроль через четыре месяца
Follow up after four months

ВИПАДОК 1 / CASE 1

Несколько лет назад ко мне за помощью обратился давний товарищ-коллега, клиника которого начинала осваивать эндопротезирование.

Мужчине 60-ти лет в связи с банальным коксартрозом устанавливался бесцементный эндопротез слева. Ничто не предвещало беды. Однако после последнего, несильного (как утверждала вся бригада) удара впадина погрузилась в пучину малого таза. Не знаю, что у них было мокрым в тот момент, но не растерялись. Достали чашу, что тоже непросто. Залепили вход в пе-

A few years ago an old friend of mine and a colleague, whose hospital started mastering joint replacement, turned to me for help.

Under normal circumstances, a man of 60 with coxarthrosis underwent THA with cementless prosthesis on his left side. There were no signs of trouble. But after a last and slight (as claimed by the entire team) tap, the cup plunged into the depth of the lesser pelvis. I can only guess what they were going through at the time, but they did not panic. They retrieved the cup, which was also not very easy. The cave entrance was sealed up with a double dose of cement, in which they placed a polyethylene component. After prolonged rehabilitation, the patient began to walk. At first all

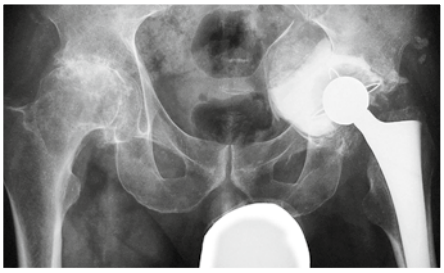

Таким мы получили пациента через полгода после драматичной операции
This is what became of our patient in six months after a dramatic operation

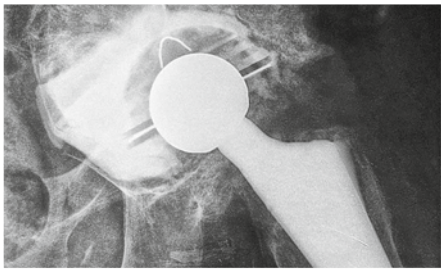

Огромная глыба цемента стала нестабильной
A huge block of cement became unstable

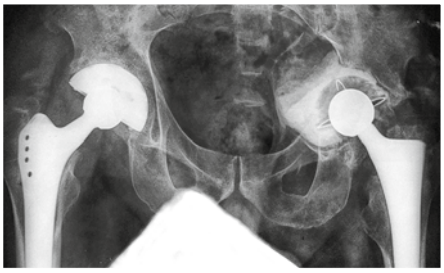

Вначале мы решили сделать опорной правую конечность
Initially we decided to make the right limb a weight-bearing one

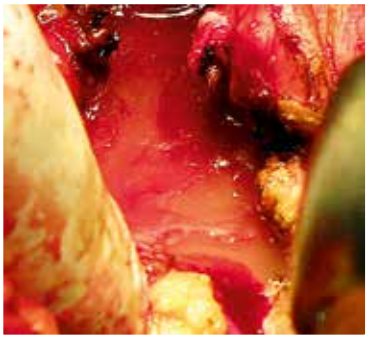

Никак не проявившая себя инфекция была обнаружена только после вскрытия полости вокруг эндопротеза
Latent infection was detected only when the area around the implant was opened

Цементная чаша удалена традиционным способом
The cemented cup was removed using traditional methods

Удаление остатков чаши
Removal of the remnants of the cup

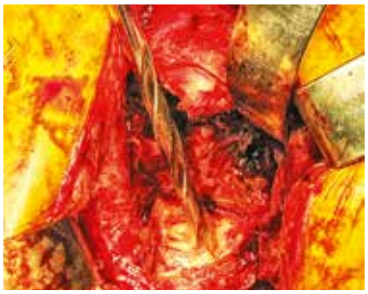

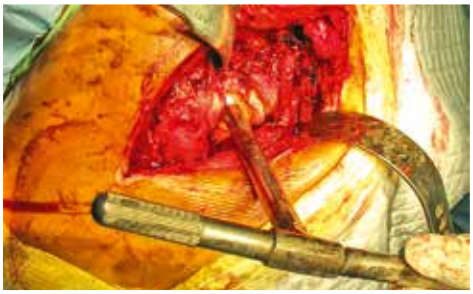

Для профилактики дальнейшего провала цемента в малый таз его просверлили и фиксировали штопором
To prevent further collapse of cement into the lesser pelvis, it was drilled and fixated with a screw

Удаление фрагментов расколотой на штопоре цементной мантии
Removal of the fragments of the split mantle

Обычно хорошо сидящая ножка удалилась легко
A usually tightly sitting stem was easily removed

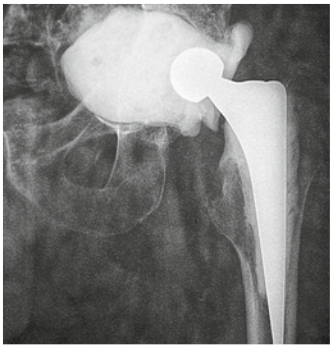

Выявленная скрытая инфекция заставила установить артикулирующий спейсер
Detected latent infection made us place an articulating spacer

Артикулирующий спейсер служил 10 недель
The articulating spacer has been in service for 10 weeks

Дефект дна сустава был закрыт двумя кортикальными полутрубками
The defect of the bottom of the joint was filled in with two cortical halves

Для заполнения дефекта суставной впадины собраны все резервы
All reserves were used to fill in the defects of the acetabulum

Укладка морцеллизированной костной пластики
Morselized bone graft packing

Ревизионный эндопротез установлен
Revision implant is installed

Результат через 18 месяцев
Follow-up in 18 months

щеру двойной дозой цемента, в котором и расположили полиэтиленовую впадину. После продленной реабилитации больной начал ходить. Вначале неплохо, а затем все хуже и хуже. Мы увидели его на костылях. Сильно болели уже оба сустава. Правый, пораженный артрозом, разболелся из-за повышенной нагрузки. Поскольку после ревизионной операции слева снова предполагался продленный период разгрузки, решили начать справа.

Операция прошла «штатно», ужасного остеопороза выявлено не было. Поэтому полную нагрузку (по системе Rapid Recovery) начали с третьего дня. Через два месяца больной был готов к длительной ходьбе на одной, правой ноге. С костылями, конечно. Об одном сожалею – не сохранил резецированную головку.

Но идем дальше. Для ревизии подготовили систему Octopus DePuy и, сколько нашли, костной пластики. Но при интраоперационной бактериоскопии околосуставной жидкости и тканей

went well, but then walking was became harder and harder for him. We saw him on crutches. By then he was suffering from severe pain in both joints. Because of the increased load, the patient had developed pain in his right joint, which was also affected by coxarthrosis. Since revision surgery on his left presupposed an extended period of unloading, we decided to operate on his right hip first.

The operation turned out to be a usual procedure, and no severe osteoporosis was detected. Therefore, full loading (in line with the Rapid Recovery system) of the limb started on the third postoperative day. Two months later the patient was able to cover long distances on his right foot. With crutches of course. The only thing I regretted was not having kept the resected femoral head.

Anyway, we moved on. The Octopus DePuy system and bone grafting (as much as we had at our disposal) were prepared for the revision surgery. However, during intraoperative bacterioscopic examination of periarticular fluid and tissues (in our hospital, this is a mandatory procedure during revision surgeries or THA with removal of previously placed fixators), cocci were detected. Single ones, but cocci nonetheless...

(в нашей клинике эта процедура обязательна при любой ревизии или эндопротезировании с удалением ранее установленных фиксаторов) были обнаружены кокки. Единичные, но кокки...

Non multa, sed multum
Не много, но многовато

План сразу изменился. Пришлось удалить и ножку, которую планировали оставить, и весь айсберг цемента. Установили огромный артикулирующий спейсер по Тихилову. Две дозы метилакрилата с гентамицином и ванкомицином во впадину и стерильная «юзаная» цементная ножка с густым цементом в проксимальной части.

Только через десять недель, после тщательного контроля на стерильность, осуществили задуманное. Часть костной ткани из провалившегося дна удалось достать, частично помогла лаборатория заготовки тканей ИТО АМНУ, пришлось даже «выгрести» спонгиозу из вертела. Как я жалел о правой головке...

Ножку из-за пороза применили цементную. Сейчас больной пользуется тростью при длительных прогулках.

ОШИБКИ

Кроме заготовки аутоспонгиозы, нам следовало выполнить контрастную вазографию для определения рисков сосудистых повреждений. Возможно, тогда мы не лезли бы за провалившимся фрагментом.

Non multa, sed multum
Not many, but much

The plan changed immediately. We had to remove the stem we were initially going to keep together with an entire iceberg of cement. A huge articulating spacer was used in the manner Dr. Tikhilov recommends. Two doses of methyl acrylate with gentamicin and vancomycin were placed and a used sterilized cemented stem with a thick layer of cement in the proximal part was inserted. Only ten weeks later, after thorough bacteriological control were we able to implement our plan. Some bone tissue was taken from the pelvic floor. We also received some help from the tissue bank laboratory at the Institute of Traumatology and Orthopedics of the National Academy of Medical Sciences of Ukraine. We even had to “scrape” spongiosa from the trochanter. I wish we had kept the right femoral head...

Because of porosis, a cemented stem was inserted. Now the patient uses a cane only for long distances.

MISTAKES:

In addition to keeping autospongiosa, we should have conducted a contrast angiography to determine the risk of vascular damage. This could have saved us from having to reach for the collapsed fragment.

ВИПАДОК 2 / CASE 2

Не все случаи можно отнести к какой-то конкретной группе. Вот и этот трудно строго классифицировать.

Года три назад ко мне обратились родственники пациента с выявленным в травмпункте переломом шейки бедренной кости. Что может быть банальнее. Но при просмотре рентгенограммы выявилось несоответствие сглаженных краев отломков срокам перенесенной травмы. При сборе анамнеза оказалось, что еще в 1998 году пациент перенес эндопротезирование онкологическим протезом коленного сустава на этой конечности по поводу злокачественного новообразования проксимального эпимета-

Not all cases fall under a particular category. This one is also hard to classify.

About three years ago I was approached by the relatives of a patient with a femoral neck fracture that was detected in the emergency room. Such a trivial case! However, smooth fragments on an x-ray image suggested a discrepancy in the alleged and actual time of the trauma. Studying the medical history of the patient, we learned that back in the 1980s he was diagnosed with a malignant tumor in the proximal tibia epimetaphysis of the same limb and had to undergo total knee arthroplasty with oncological prosthesis.

The end of the femur at the hip joint together with two-thirds of the affected bone were replaced. Everything seemed to be okay for about eight years, and a walking

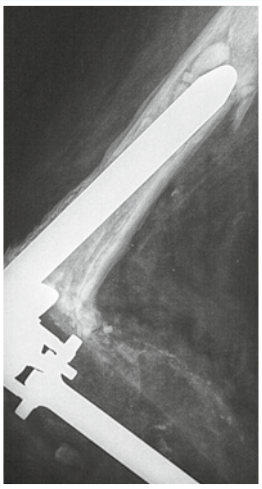

Стойкая сгибательная контрактура онкологического искусственного сустава
Persistent flexion contracture of the oncological implant

Перелом бедра на фоне четырехлетнего ложного сустава шейки бедренной кости
Femoral fracture on the four-year background of femoral neck pseudoarthrosis

Простой остеосинтез в этом случае смысла не имеет
Simple osteosynthesis does not make sense in this case

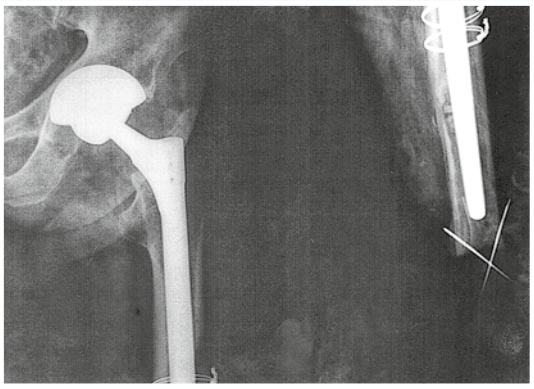

Ампутация конечности и остеосинтез бедра на ножке эндопротеза
Amputation of the limb and osteosynthesis of the femur on the implant's stem

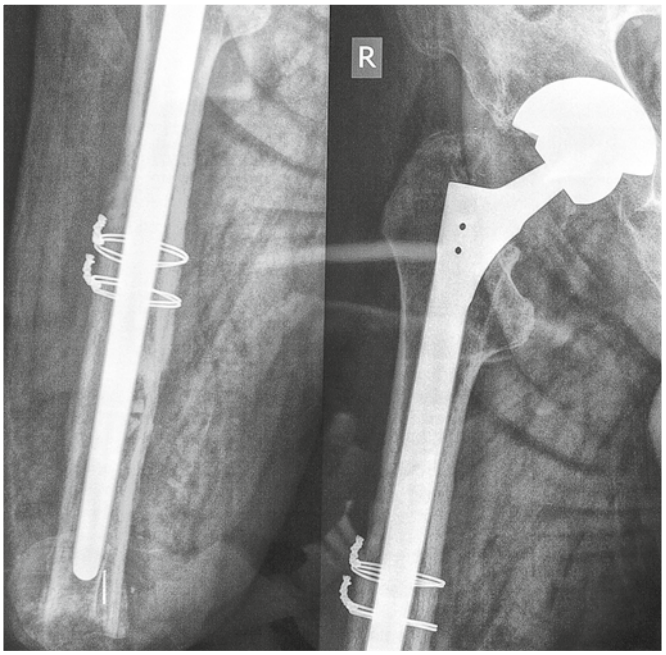

После сращения перелома культя стала опорной
After fracture healing, the stump became weight-bearing

Отдых после прогулки
Resting up after a walk

физа большеберцовой кости. Был замещен суставной конец бедра и две трети пораженной кости. Около восьми лет все было неплохо и тросточки было достаточно. Затем появились боли, ходьба значительно затруднилась. А четыре года тому, после очередного падения появилась сильная боль в паху. Рентгеновское обследование не проводилось, поскольку больной уже и так мог передвигаться только на коляске. Оче-

cane would be enough to keep the man on his feet. Afterward, he started feeling pain and walking became more complicated. Four years before our meeting, the patient had fallen and experienced acute pain in his groin. Able to move around only in a wheelchair, he didn't undergo x-ray examination.

Obviously, this is when the femoral neck fracture occurred. After examination I prescribed an x-ray of the hip, and the image revealed a helical fracture at the end of the stem of the femoral component of the knee joint prosthe-

видно, тогда и произошел перелом шейки бедра. После осмотра я направил на рентген бедренной кости, по результатам которого и был выявлен ее винтообразный перелом на уровне конца ножки бедренного компонента эндопротеза коленного сустава. «При чем тут переломы, сочетанные с тазобедренными эндопротезами?» – спросите вы. Не торопитесь. Оцените ситуацию: гипотрофичная голень с многолетней эквинусной установкой стопы, стойкая сгибательная контрактура в коленном суставе, ложный сустав шейки и перелом бедренной кости, нанизанной на ножку протеза. Можно ли это сделать опорным? Однозначно нет.

Решение напрашивается само – ампутация. Я предложил, а больной уже и сам был готов. Но уровень? Тут пожилой человек оказался более смелым. Я планировал – на уровне перелома, быстро и без хлопот. А он: «Хочу на культе ходить!». Пришлось подумать. И вот что вышло.

Ампутация на уровне изначального опила бедра. Поскольку дистальный конец кости после удаления протеза напоминал стреляную гильзу 12 калибра, из ампутированной голени вся спонгиоза нижней трети большеберцовой кости пошла на пломбировку канала. Потом пыж, выточенный из надколенника. Кожа на торец – отборная, передняя поверхность колена, чистый сафьян. Но самое главное – эндопротез сустава этой длинной культи бедра с остеосинтезом перелома серкляжами на длинной ножке WAGNER, как на интрамедуллярном фиксаторе.

Через три месяца после этой необычной операции[2] пациент по нашей просьбе приехал для контроля и с гордостью демонстрировал первые за много лет самостоятельные шаги на протезе. Пусть и с костылями. На сегодняшний день ходит с тростью.

Это перипротезный перелом или нет?

ОШИБКА

Не знаю чья. Эту операцию следовало выполнить гораздо раньше, когда нога перестала быть опорной.

[2] Эндопротезирование опорных культей я делал и раньше, но такое – впервые.

sis. “What do such fractures have to do with the subject of our discussion?” You might ask. Just slow down and assess the situation: a hypertrophic tibia with a long-standing equinus foot deformity, persistent flexion contracture of the knee, pseudoarthrosis of the neck, and a fractured femur placed on a prosthetic stem. Does the latter provide sufficient support? Definitely not!

The solution suggested itself – amputation. I was the one to suggest it, and the patient had already been ready for that. But how much to remove? Here the elderly man turned out to be even bolder. My initial plan was a quick-fix at the fracture level. But the man said: “I want to be able to walk on the stump.” I had to give it another thought. And this is what I came up with.

Amputation at the level of the initial femoral osteotomy. Since the distal end of the bone after removal of the prosthesis resembled an empty 12-gauge shotgun shell case, the spongiosis of the lower third part of the amputated tibia was used to fill in the canal. Then the tamping plug was sawed out of the patella. The skin on the cutoff end was taken from the front surface of the knee. Real Moroccan leather. But most importantly – joint prosthesis of this very long femoral stump and fracture osteosynthesis with cerclages on the long WAGNER stem, similar as on the intramedullary fixator.

At our request the patient showed up for a checkup three months after this unusual operation[2] and the patient was proud to demonstrate his first steps on the prosthesis he was able to make for the first time in many years. Though with crutches.

Is it a periprosthetic fracture or not?

THE MISTAKE

I do not know whose. This operation should have been performed much earlier, when the limb stopped being weight-bearing.

[2] I previously had conducted total hip arthroplasties of weight-bearing stumps, but none of them was similar to that one.

ГЛАВА 13 / CHAPTER 13

ДЕФЕКТ КОСТНОЙ ТКАНИ ПРИ УСТАНОВКЕ ЧАШИ ЭНДОПРОТЕЗА – КАК БЫТЬ?

BONE DEFECT DURING PROSTHETIC CUP PLACEMENT – WHAT NEEDS TO BE DONE?

"Я ИЩУ НЕБО НАД ГОЛОВОЙ, Я ИЩУ КРЫШУ..."
(А. Рожков)

"I'M LOOKING FOR THE SKY ABOVE MY HEAD, I'M LOOKING FOR A ROOF"
(A. Rozhkov)

Причины могут быть разными, но следствие одно – не хватает кости. Пути решения этой в чем-то технической задачи похожи на земляные работы. Яму нужно засыпать плотной породой, эрозии укрепить арматурой, через ров перекинуть мост. Разница заключается лишь в том, что кость живая и может сама укрепляться и сама рассасываться. Необходимо создать условия, чтобы она укреплялась, но там, где надо, и не слишком. Гетеротопические оссификаты тоже не нужны.

Рассмотрим некоторые варианты

Не хватает задней или передней колонны. У молодых достаточно чаши с развитой поверхностью (в идеале – трабекулярной) и первичной фиксации двумя винтами. При остеопорозе – одно из антипротрузионных колец на трех-пяти винтах и цементная чаша. В обоих случаях продленная реабилитация.

Various reasons may account for this, but they all result in insufficient bone. Solutions to this, somewhat technical task are similar to excavation. The pit needs to be filled with dense material, the sites of erosion need to be strengthened with a framework, and a bridge should be built across the ditch. The only difference is that the bone is living material. It may become strengthened as well as dissolve. Our task is to create favorable conditions for its strengthening, but only where it is necessary. We don't need heterotopic ossification either.

Let's consider several options

If posterior or anterior columns are either insufficient or lacking, a prosthetic cup with a rough surface (ideally – trabecular) and primary fixation with two screws will do for young patients. In case of osteoporosis – an anti-protrusion ring fixated with 3 or 5 screws and a cemented cup. In both cases, prolonged rehabilitation is prescribed.

If the situation is the same, but there is no bottom. The membrane separating us from the pelvis is not taut. It has to be tightened and preferably permanently. This requires bone grafting. We are lucky if the femoral head is saved, even if it

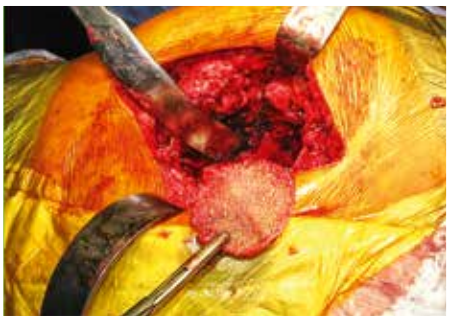

Для закрытия дефекта дна хороши пластины аллотрансплантата из головки бедра
Plates of femoral head allograft are good for defect closure

Для закрытия обширных дефектов иногда не хватает целой головки
The entire femoral head may sometimes not be enough for vast defect closure

Ледоход
Ice-drifting

Для фиксации отломков использована реконструктивная пластина
Reconstruction plate was used for fragment fixation

Большие аугменты для замещения передней или задней колонны и крыши впадины
Large augments for reconstruction of the anterior/posterior column and the roof of the acetabulum

Кольцо Мюллера с сеткой поверх костной пластики
Müller ring with a mesh over the bone graft

Асептическая нестабильность чаши после ревизионного эндопротезирования
Aseptic loosening of the cup after revision THA

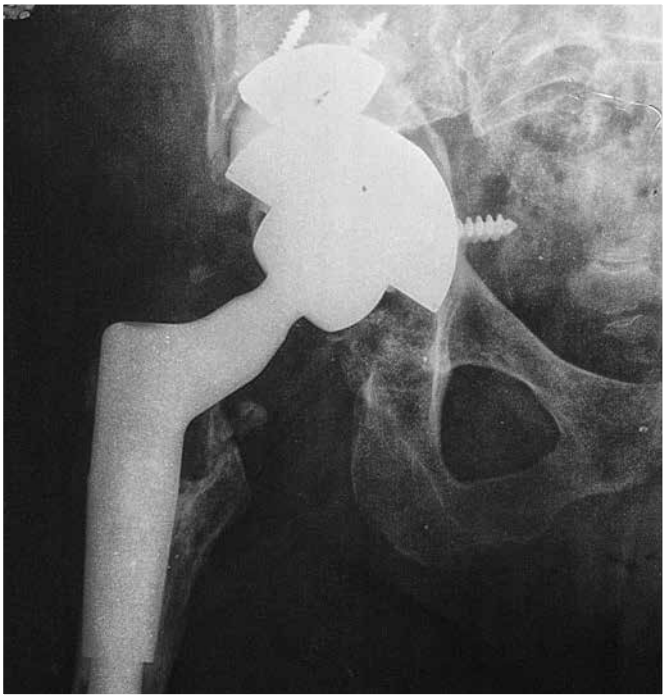

Дефект впадины заполнен аугментом и цементом
Acetabular defect is reconstructed with the augment and cement

Дефект крыши впадины после удаления нестабильной чаши
Acetabular roof defect after removal of the loosened cup

Примерка аугмента
Augment fitting

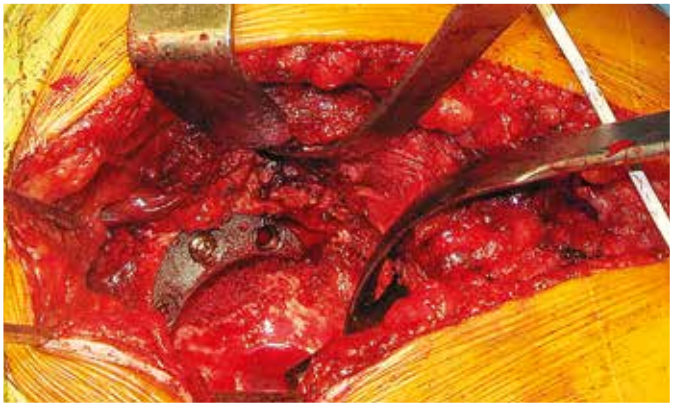

Насыщенный аутопластикой аугмент фиксирован винтами
Augment saturated with autograft is fixated with screws

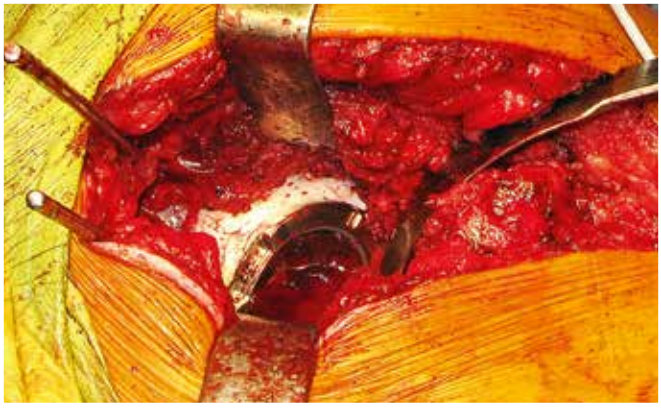

Для соединения аугмента с чашей используется цемент
Cement is used to attach the augment to the cup

Полное смещение ревизионной впадины
Total displacement of the revision cup

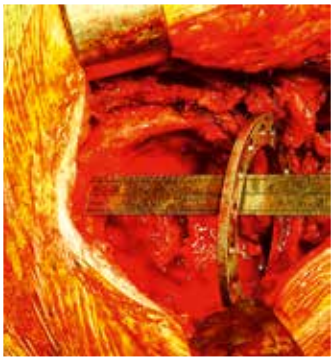

Дефект крыши и заднего края – 5 см
Defect of the roof and posterior rim – 5 cm

Над дефектом установлено реконструктивное кольцо
Reconstruction ring is placed over the defect

Подготовка аллотрансплантата
Allograft preparation

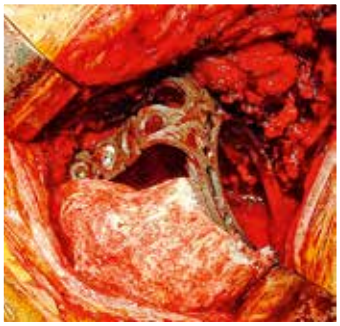

Костная аллопластика структурированным компонентом
Bone allograft with the structured component

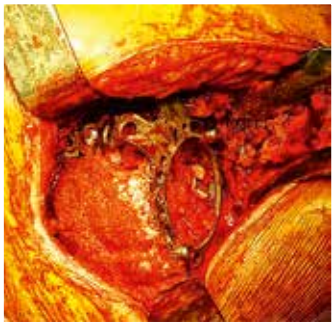

Спонгиозными чипсами заполнен дефект впадины
Acetabular defect is filled in with spongy bone chips

Сустав установлен
The joint is installed

Перестройка пластики через два года
Graft remodeling in 2 years

Ситуация та же, но нет и дна. Мембрана, отделяющая от малого таза, дышит. Нужно его укрепить, и желательно надолго. Для этого необходима костная пластика. Если головка бедра сохранена, пусть даже и порозная, – это счастье. Нарезаем «слайсы», укладываем внахлест на дно и уплотняем их импактором. Они трескаются, ломаются, но очень хорошо, как весной наползающие друг на друга льдины, закрывают полынью.

is affected by osteoporosis. Then the head is cut into “slices” that are laid with an overlap on the bottom and compressed with an impactor. They become well cracked and broken, in just the way ice floes in the spring creep on top of one another covering ice-holes. To avoid the aspiration of the specks with blood you can use a strainer. Further steps are the same as in the aforementioned method. Both cemented and cementless cups are possible. As a result of an extreme shortage of osteoplastic material, mineral components are also being used to fill in the defects.

Дефект дна
Defect of the bottom

Подготовка слайсов
Preparation of slices

Дефект закрыт
The defect is filled in

Обширный дефект впадины при нестабильности чаши
Large defect of the acetabulum with loosened cup

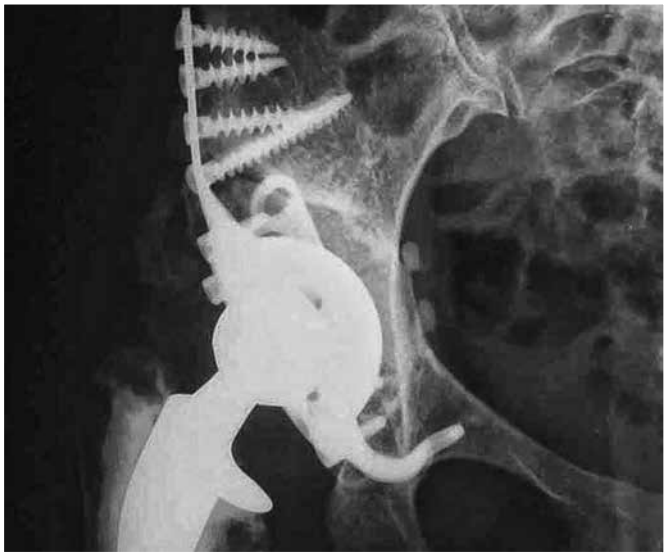

Результат замены на OCTOPUS через 9 лет
The result of replacement with OCTOPUS in 9 years

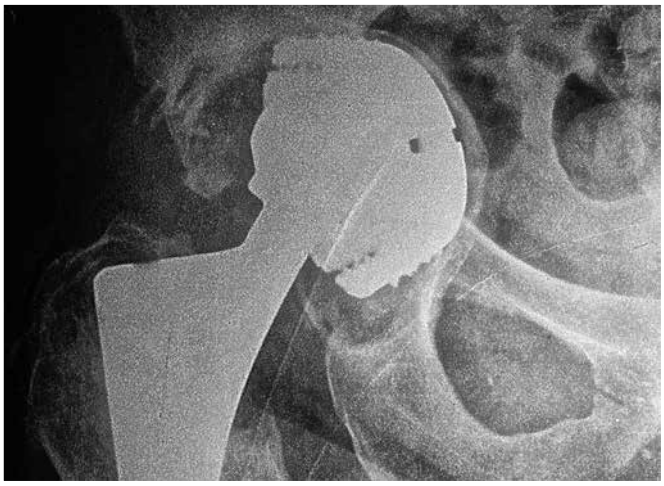

Асептическая нестабильность чаши, фатальный износ полиэтиленового вкладыша
Aseptic cup loosening, fatal wear of the polyethylene liner

Дебрис, окружавший эндопротез
Debris surrounding the implant

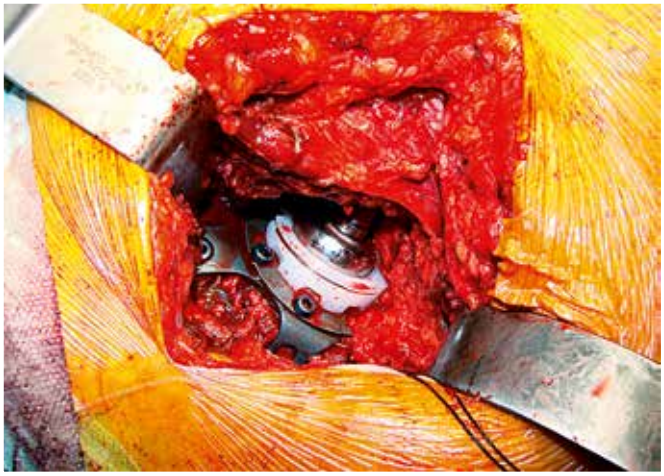

Установлен ревизионный эндопротез
Revision implant has been installed

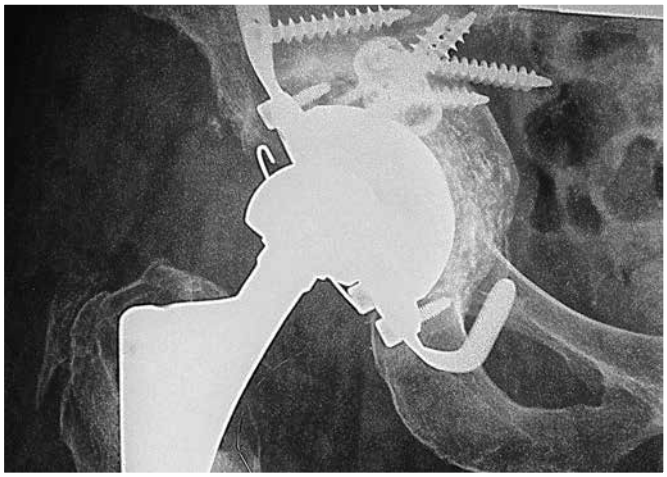

Перестройка костной пластики через год после ревизионного эндопротезирования
Bone-graft remodeling a year after revision THA

Чтобы не аспирировать мелкие фрагменты с кровью, можно использовать ситечко. А далее по первой схеме. Возможна и механика, и цемент. В последнее время, в связи с крайним дефицитом костнопластического материала, для заполнения дефектов используются и минеральные компоненты.

Если это ревизия и своей головки нет, для заполнения дефектов нужна аллокость или трабекулярные аугменты. Их тоже неплохо бы насытить костной крошкой, небольшие запасы которой можно наскрести в вертельной области.

Хуже, когда дефекты занимают больше половины окружности и чаша сама не держится на своем месте. Подходы те же. Большие аугменты, винты, сетки, решетки, костная или минеральная пластика. Но решение всегда индивидуальное.

Еще хуже, если таз разобщен на уровне вертлужной впадины. Тогда нужно еще и соединить отломки, чтобы они срослись. Остеосинтез возможен и дополнительными пластинами, но я предпочитаю использовать для этого саму чашу. При

If this is a revision surgery and no femoral head is available, allobone or trabecular augments should be used to fill in the defects. It wouldn't be a bad idea to have them saturated with bone chips, small quantities of which could be retrieved from the trochanteric region.

It is worse when more than half of the circumference is defective and the cup does not hold in place without additional support. The approaches are the same. Large augments, screws, wire meshes, cages, bone or mineral grafts. But the solution is always individualized.

Выраженный диспластический коксартроз
Pronounced dysplastic coxarthrosis

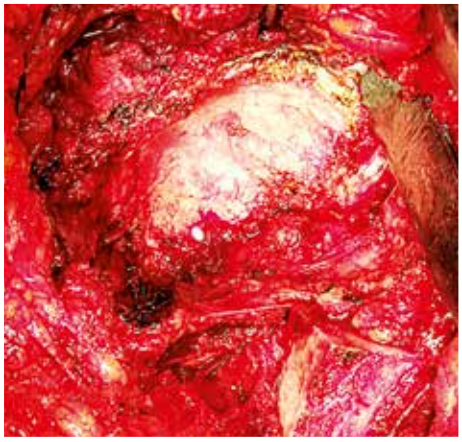

Это, скорее, блюдце, а не чаша
It is more like a saucer than a cup

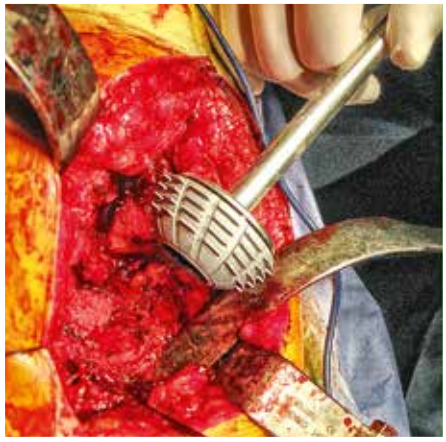

Сферическая резьбовая чаша
Spherical threaded cup

Установка такой чаши имеет свои особенности
Installation of the threaded cup has its own distinguishing characteristics

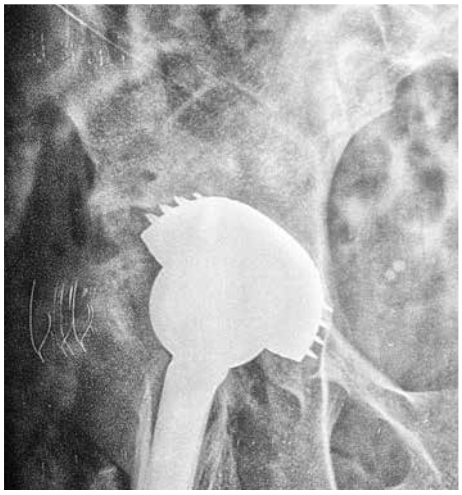

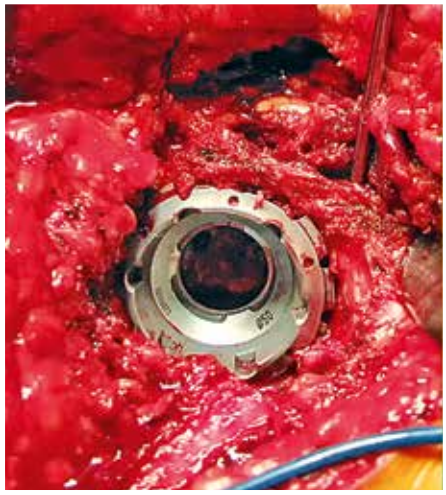

Резьба прочно фиксирует чашу во впадине
Threaded cup is tightly fixated in the acetabulum

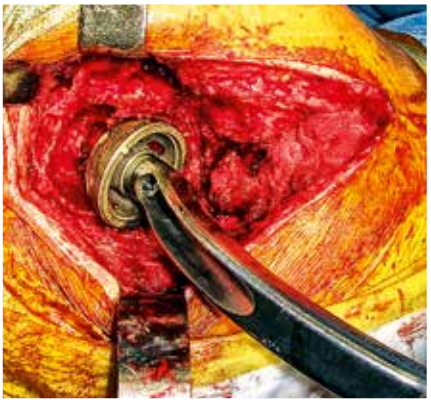

Без замещения такого дефекта стабильность чаши невозможна
Cup's stability is impossible without reconstructing such a defect

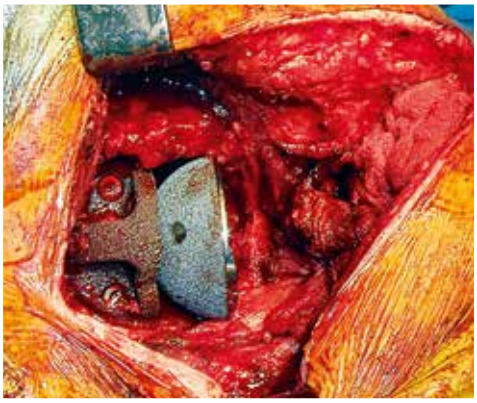

Большой дефект – большой аугмент
Large defect - large augment

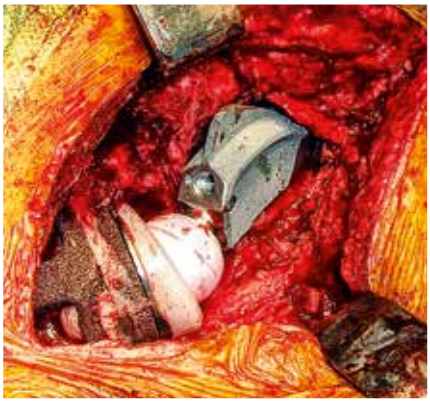

Если трудно соблюсти углы, выручает козырек
The lip comes to the rescue when angles are difficult to maintain

доступности костных биоимплантов раньше отдавал предпочтение осьминогоподобным конструкциям. Сейчас чаще использую многодырчатые трабекулярные. Безусловно, место ложного сустава необходимо заполнить костной пластикой. Иногда, в случае ревизии и бедренного компонента, очень бережно снимаем стружку с феморальных разверток и используем для пластики впадины. Минералы здесь не совсем уместны. На

It is even worse if the pelvis is dislodged at the acetabulum. Then it is also necessary to connect the fragments and allow them to grow together. Osteosynthesis is possible with the help of additional plates, but I always prefer to use the cup for this purpose. When bone bioimplants were available, I would opt for "Octopus-tentacle" designs. Nowadays, multi-holed trabecular cups are more commonly used. Sure enough, the site of a pseudoarthrosis has to be filled in with bone grafting. Sometimes, in case of revision surgery of the femoral component, bone shavings have to

Пациентка 43-х лет передвигалась с опорой на неоартроз после неудачной попытки артродеза в детстве
For 43 years the patient had been moving around bearing weight on neoarthrosis after a failed arthrodesis in her childhood

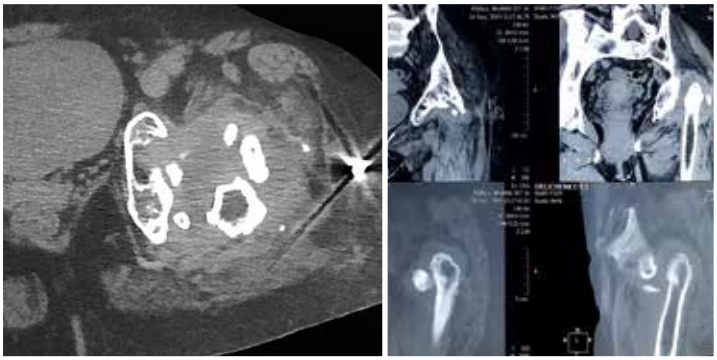

КТ выявило дефект обеих колонн и крыши
A CT scan revealed a defect in both columns and the roof

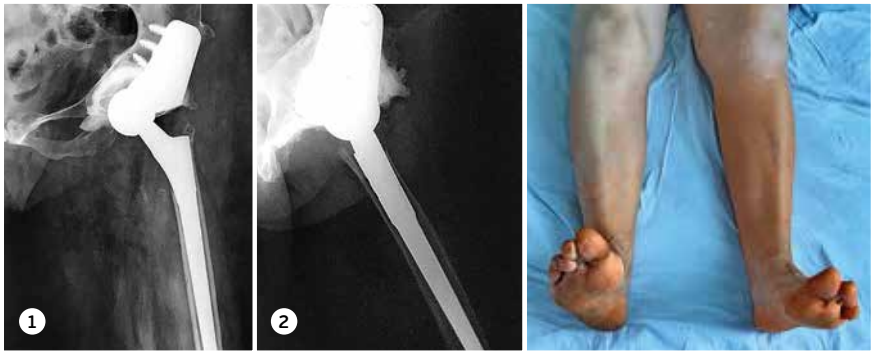

1. ***Выручил массивный аугмент и цементная чаша***
   A massive augment and a cemented cup came to the rescue

2. ***Ревизионная ножка компенсировала слабость остеопорозной ножки***
   A revision stem counterbalanced the weakness of the osteoporotic stem

мой взгляд, ими лучше заполнять полостные дефекты, а там, где нужна прочность на разрыв, – все-таки костная пластика. Цемент тоже не скрепит части таза. Его хорошо использовать для установки чаши в металлические корзинки поверх хорошо утрамбованной костной щебенки.

С онкологическими дефектами, бог миловал, встречаться не пришлось.

be carefully removed from cylindrical reamers and used for grafting of the acetabulum. Minerals are not quite appropriate here. In my opinion, it is better to use them for filling in cavitary defects and, where tensile strength is critical, opt for bone grafting. Cement also will not hold together the parts of the pelvis. It will work for placing a cup in anti-protrusion-rings on top of a well-packed bone graft.

God has thankfully spared me from dealing with oncological defects.

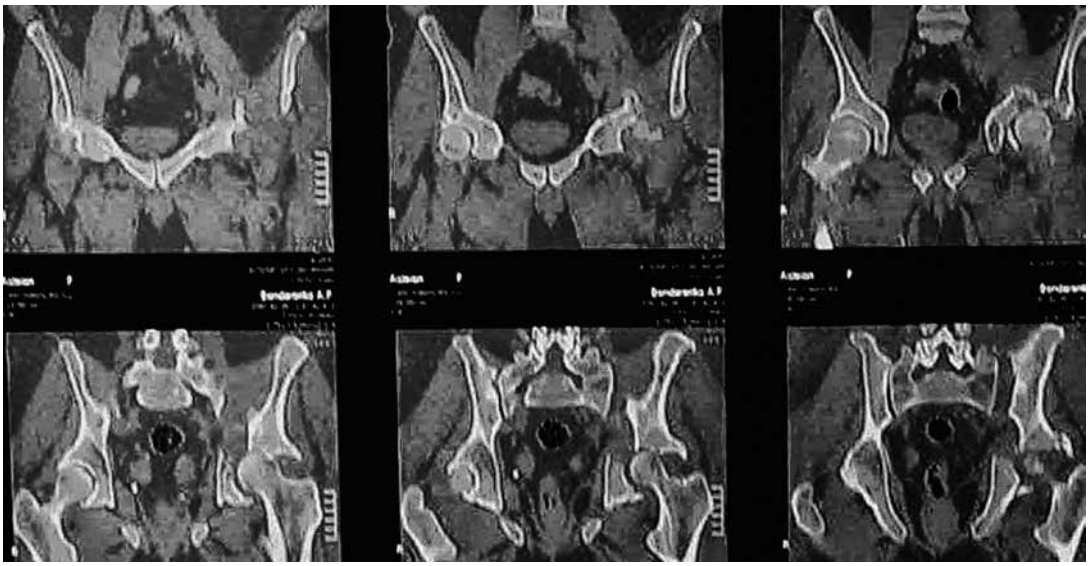

На КТ четко прослеживается отсутствие консолидации через пять месяцев после травмы
A CT image clearly shows no trace of consolidation 5 months after the injury

Ложный сустав таза на уровне впадины
Pelvic pseudoarthrosis at the acetabular level

Для стабилизации костей таза после эндопротезирования использован аппарат наружной фиксации
External fixation device is used for stabilization of pelvic bones after THA

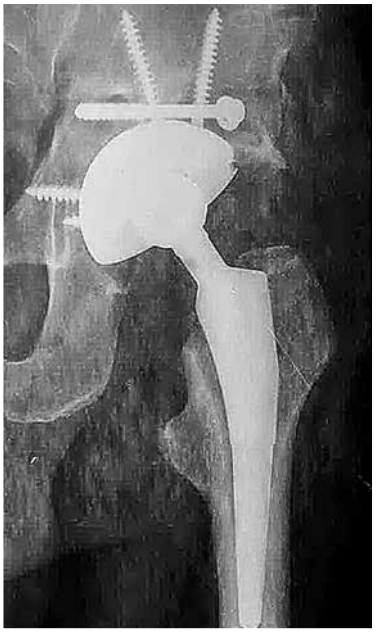

Результат через пять лет
Follow-up in five years

Выбор размера клетки Бурш-Шнайдера
Choosing the size of the Burch-Schneider reinforcement cage

Моделирование крыла
Modeling of the wing

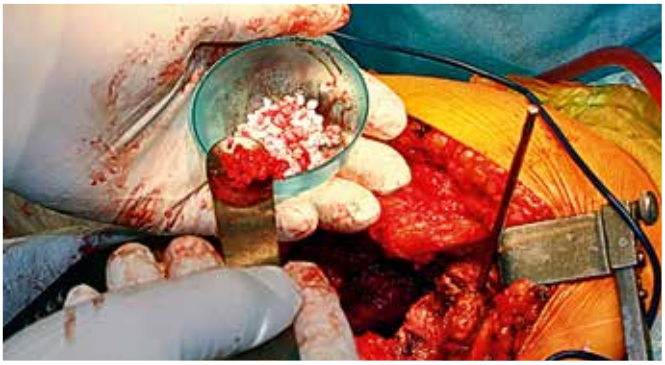

Костная и минеральная пластика
Bone and mineral graft

Фиксация в максимально плотном положении
Fixation in the tightest possible position

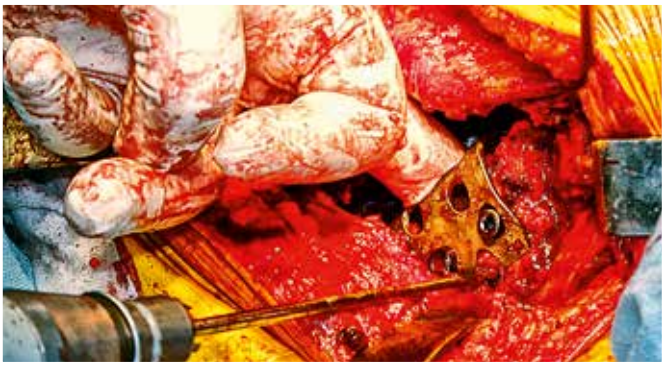

Выбор направления сверла
Choice of direction of the drill

Примерка чаши
Cup fitting

Чаша выбрана
The cup is chosen

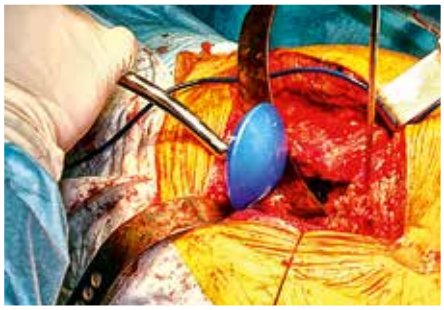

Для антипротрузионных конструкций прессуризация цемента обязательна
Pressurization of cement is obligatory for anti-protrusion constructions

Впадина установлена
The cup is placed

Гранулы минеральной пластики
Mineral bone graft granules

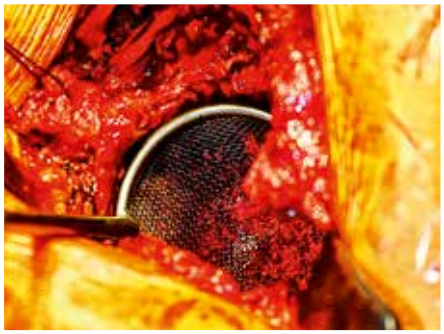

Ситечко для предупреждения аспирации гранул и распределения пластического материала
A strainer for prevention of granule aspiration and plastic material spreading

Дефекты заполнены гранулами
Defects are filled in with granules

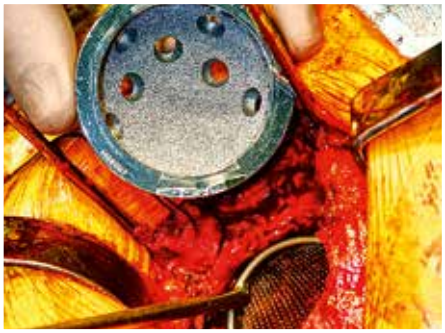

Выбран размер ревизионной чаши
The size of the revision cup has been determined

Установка вкладыша
Insertion of the liner

Впадина установлена
The cup is placed

Большой дефект проксимального эпиметафиза бедра. Ложный сустав таза на уровне впадины
A massive defect of proximal epi-metaphysis of the hip. Pelvic pseudoarthrosis at the level of the acetabulum

Костная аллопластика дефекта ацетабулюм и синтез ложного сустава системой OCTOPUS
Allogenous bone-grafting of the acetabular deficiency and synthesis of the pseudoarthrosis using the OCTOPUS system

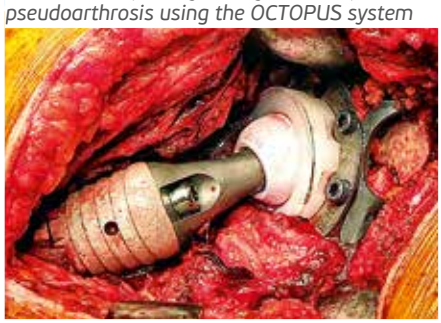

Ревизионная система установлена
The revision implant is placed

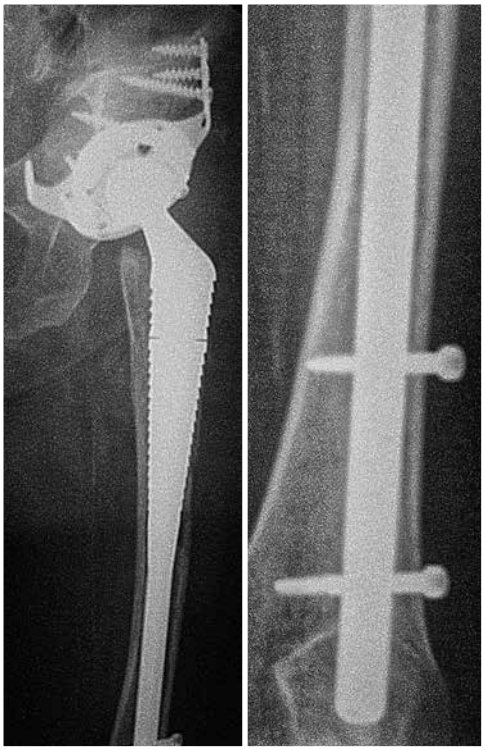

Дистальная фиксация создает дополнительную стабильность
Distal fixation provides for additional stability

ВИПАДОК 1 / CASE 1

И снова ситуация, с которой я столкнулся впервые и, которая, надеюсь, не повторится. После предварительной консультации из отделения политравмы к нам был переведен молодой мужчина. Туда он был доставлен в крайне тяжелом состоянии после ДТП. Тяжелые травмы черепа с ушибом мозга, грудной и брюшной полости, с разрывами внутренних органов, оскольчатый перелом бедренной кости слева, разрыв крестцово-подвздошного сочленения и внутрисуставной перелом костей таза справа оставляли мало надежд.

Но благодаря своевременной (помним о «золотом часе») госпитализации, мастерству политравматологов и молодому организму Николай выжил.

Ему даже успешно выполнили интрамедуллярный остеосинтез бедра и скрепили двумя винтами таз и крестец. Но что делать с переломом вертлужной впадины и головкой правого бедра, торчащей в полости малого таза, никто не знал (а прошло уже два месяца). Не знал и я. Но делать что-то надо.

Клинический разбор нечасто выдвигает такое количество вариантов предполагаемой операции, как это было в тот раз. Все понимали, что без эндопротезирования здесь не обойтись, но это когда-то.

Приготовили все необходимое для остеосинтеза таза, в том числе, хвала всевышнему, cell saver. Сработал опыт (этот чудо-аппарат спасает нас с 2000 года) и инстинкт самосохра-

Again, a situation that I faced for the first time, and hopefully, for the last time. A young man was transferred to our hospital after a preliminary consultation with doctors from the polytrauma department, where he was taken in critical condition after an automobile accident. Little hope was left with severe injuries to the skull, the brain, the chest and abdomen with ruptures of internal organs, a comminuted fracture of the left femur, SI joint rupture, and intra-articular pelvic fracture on his right side. But thanks to the timely (remember the “golden hour” rule) delivery of the patient to the hospital, the skills of the polytrauma doctors, and his young age, Nikolay survived.

He even successfully underwent intramedullary osteosynthesis of the femur. His pelvis and sacrum were fastened together with two screws. Two months passed after the accident, but no one knew what to do about the acetabular fracture and the head of the right femur sticking out of the pelvic cavity. Neither did I. But something had to be done.

Clinical analysis did not offer as many options for the prospective operation that we came up with at that time. Everyone realized that THA would be indispensable sometime in the future.

We prepared everything needed for pelvic osteosynthesis, including, thank God, Cell Saver. Our experience (since 2000 this miraculous device has come to the rescue many times) and the instinct for self-preservation did their job.

A conventional inguinal-iliac incision gave us access to the fracture site – the inner surface of the hip joint. A femoral head was sticking out there, resembling a meadow mushroom that has broken through asphalt.

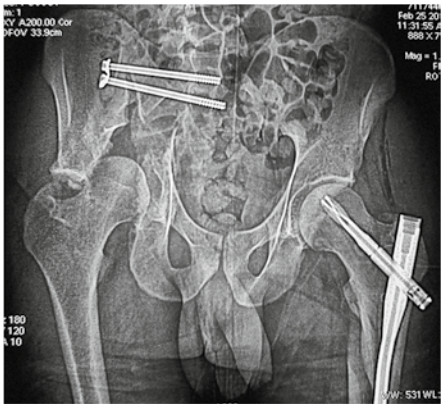

Застарелый переломовывих в правом тазобедренном суставе
Long-standing fracture-luxation in the right hip joint

Пространственная реконструкция позволяет определить протрузию головки бедренной кости
Spatial reconstruction helps to determine femoral head protrusion

Фрагмент головки бедра использован для пластики перелома таза
Femoral head fragment was used as a graft to treat pelvic fracture

Остеосинтез таза реконструктивной пластины
Pelvic osteosythesis with a reconstruction plate

Интраоперационная реинфузия составила почти два ОЦК
Intraoperative reinfusion was almost two BCC

Трабекулярная чаша идеально подходит при дефиците костной ткани
Trabecular cup is ideal in the case of bone tissue deficit

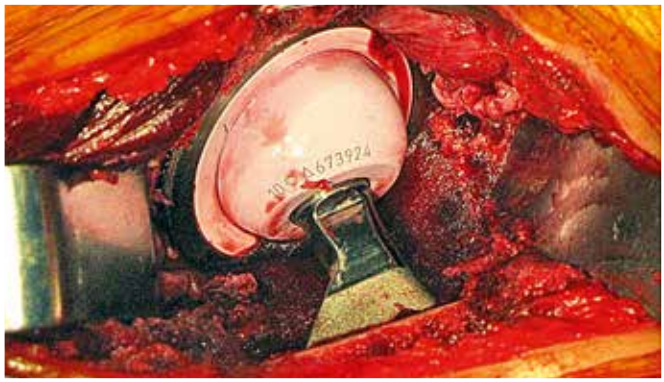

Сустав установлен
The implant is installed

нения. Обычным пахово-подвздошным доступом открываем место перелома – внутреннюю поверхность тазобедренного сустава. Там, как шампиньон, проломивший асфальт, торчит головка бедра. Все попытки вынуть ее из протрузии в малый таз не увенчались успехом. В ассистентах были мои самые опытные врачи – Владимир Гаврилов и Николай Бабич. Здоровья у них – дай бог каждому, железо тягают еще то. Но плотные рубцы даже им не уступили и сантиметра. Что делать? Не один раз в жизни я задавал себе этот извечный вопрос. Но тут надо было решаться. Резекция головки бедра со стороны малого таза делается не каждый день. Но после этого все стало на свои места. Володя могучими руками сблизил *disjecta membra*[1], половина головки накрыла дефекты, а реконструктивная пластина *callida junctura*[2]. Переднелатеральным доступом было обнажено место суставной

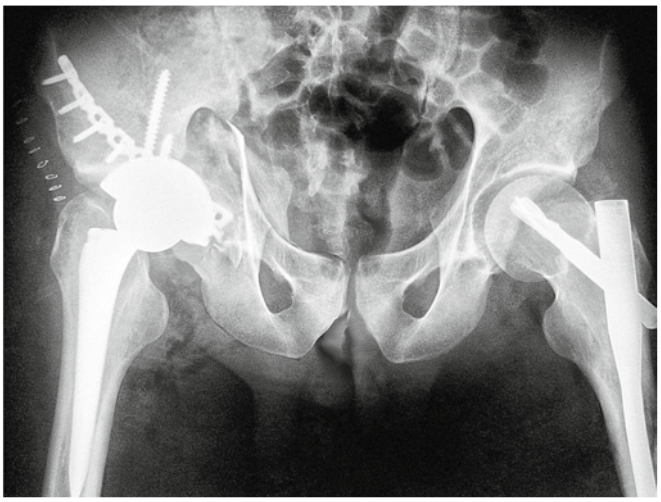

Через год после операции пациент вернулся к работе – на службу в милицию
A year after the operation the patient returned to his job with the militia (the police)

All attempts to remove it from protrusion into the lesser pelvis were unsuccessful. The most experienced doctors Vladimir Gavrilov and Nikolai Babich assisted me. They are rather brawny. Both of them pump iron. But the solid cicatrice would not yield even an inch to them. What could we do? I've asked myself this eternal question many times. We had to make a decision. Femoral head resection from the side of the lesser pelvis does not happen every

[1] Разрозненные части (лат.)
[2] Искусное соединение (лат.)

впадины. Те руины нельзя было назвать впадиной. Но используя аутопластику из головки и проксимального бедра, удалось надежно закрепить трабекулярную чашу «ТТ» Lima.Она, благо, всегда под рукой. «Запас не вреден никогда и кушать он не просит... Установка ножки была скорее удовольствием, чем работой.

На следующих «Апрельских тезисах» Николай, вернувшийся на службу в милицию, уже с улыбкой подпрыгивал на сцене.

ОШИБКИ

Коллегам следовало наложить «триангулярку» после стабилизации крестцово-подвздошного сочленения. Думаю, это позволило бы вытащить головку из провала, сблизить обломки костей таза и в итоге обойтись меньшей кровью. Наша кровопотеря составила почти два ОЦК, и без сохранения и возврата своей крови операция была бы невозможной в таком объеме.

day. But everything was settled after that. With his powerful hands Volodya brought together the *disjecta membra*[1], half of the femoral head was used to fill in the defects and the reconstructive plate *callida junctura*[2] everything tightly. Anterolateral access was used to open the site of the glenoid cavity. Although that debris could hardly be called a cavity. Nevertheless, autograft from the head and the proximal femur enabled us to securely place the trabecular "TT" Lima cup. Thank God, it's always at hand. "Good supply will meet any demand." Insertion of the stem seemed more fun than work.

At our next annual "April Theses" conference, Nikolay, who had returned to his job with the militia (police), happily jumped up on stage.

MISTAKES

Our colleagues should have applied the "triangulette" apparatus after stabilization of the SI joint. I think this would have allowed us to pull the femoral head out of the gap as well as to bring pelvic fragments together, and consequently reduce blood loss, which in our case was almost two BCC. Such volume would have been impossible without saving and reinfusing the patient's own blood.

[1] Lat. Separated parts.
[2] Lat. Skillfully joined.

ВИПАДОК 2 / CASE 2

Около года тому назад к нам обратился сын пациентки, которой отказали в операции во многих клиниках Украины, в связи с риском повреждения крупных сосудов малого таза. Миграция чаши эндопротеза достигла предела, связанного с риском для жизни. Понимая всю ответственность, мы все-таки решились. Пригласили опытного сосудистого хирурга и подготовили Cell-Saver, препараты крови. Операционное поле подготовили с возможностью быстрого доступа к сосудам малого таза.

К счастью, это все не понадобилось. Для лучшего обзора и свободы действий мы временно аккуратно выбили цементную ножку Exeter. Очень медленно и осторожно, затаив дыхание, выделили и удалили впадину. В образовавшийся дефект проходил кулак среднего размера. Заготовленные аугменты просто не к чему было

About a year ago we were approached by the son of a patient who had been rejected by many hospitals in Ukraine for surgery because of the risk of damage to major blood vessels of the lesser pelvis. The migration of the endoprosthesis cup reached the limit associated with risk for the patient's life. Realizing our responsibility, we dared to go for it. We invited an experienced vascular surgeon to assist and readied the Cell-Saver and blood preparations. We also prepared the surgical site for quick access to the blood vessels of the lesser pelvis in case it would prove necessary. Fortunately it didn't. For better visibility and freedom of movement we gently dislodged the cement Exeter stem for a while. Very slowly and carefully holding our breath, we singled out and removed the cup. The resulting defect was of the size of a medium fist. There was nothing to which the augments we had prepared could be fixated. A multi-holed trabecular Trilogy cup, 64 mm in diameter, which goes by the name Jumbo in the West, came in handy. Screws were inserted into all possible holes along the perimeter of the cup.

крепить. Пригодилась многодырчатая трабекулярная чаша Trilogy диаметром 64 мм или, как ее называют на Западе, – Jumbo. Во все возможные отверстия по периметру чаши закрутили винты. Перед установкой чаши дефект заполнили измельченным аллотрансплантатом, насыщенным аутоклетками PRF.

Prior to cup installation the defect was filled with crushed allograft saturated with autologous PRF cells.

The wound healed initially. For three months the patient did not step on the operated leg and then within two months gradually resumed full load bearing. Calcium preparations, antiresorbents, and lympho-venotonic medicine completed the recovery program.

Медиальный перелом шейки бедренной кости
Medial fracture of the femoral neck

Коллеги получили осложнение уже через год
A year later our colleagues faced a complication

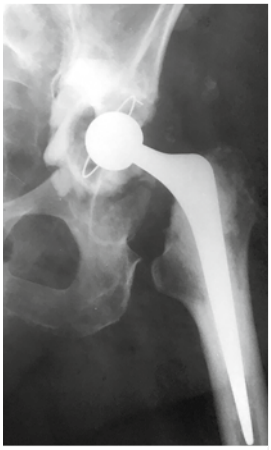

При попытке ревизии образовался дефект дна впадины
An attempt of revision ended up with a defect of the acetabular bottom

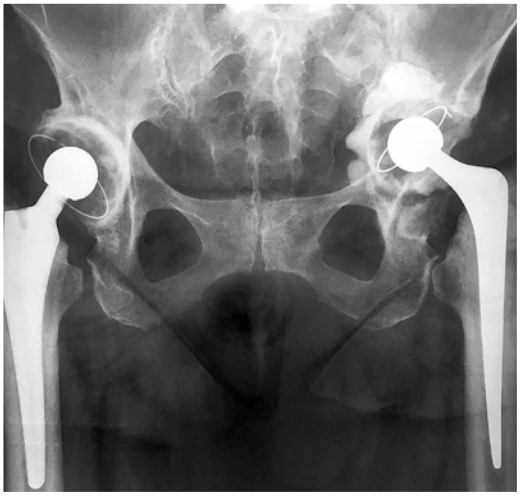

Началась миграция впадины в малый таз. Пора реагировать, но...
The cup started migrating into the lesser pelvis. It was time to react, but...

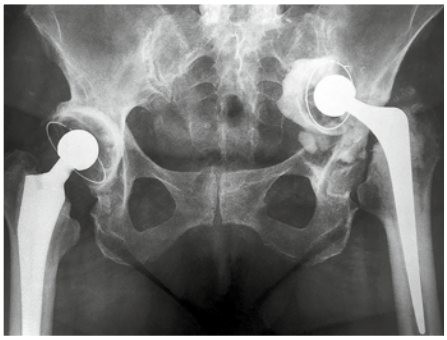

Надежды на чудо не оправдались
Hopes for a miracle did not come true

Головка сияет в малом тазу
The head shines in the lesser pelvis

Сосуды под угрозой
Blood vessels under threat

Поле обработали с учетом пожеланий приглашенного сосудистого хирурга
The site was treated with respect to the wishes of a guest vascular surgeon

Передний доступ
The anterior approach

Головка оказалась снятой с ножки
The head ended up coming off the stem

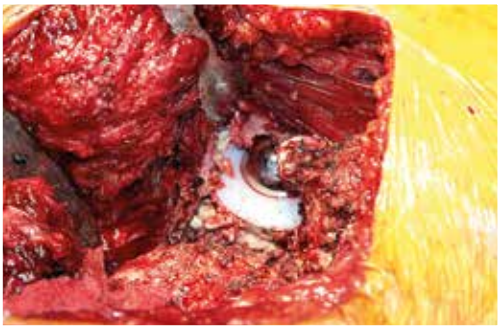

Впадина едва виднеется в глубине малого таза
The cup is barely visible in the depth of the lesser pelvis

Очень медленно и осторожно впадина удалена
The cup is very slowly and carefully removed

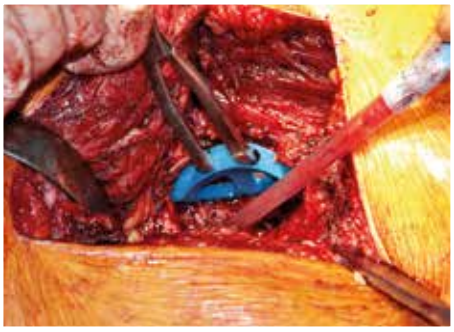

Подготовленные аугменты не решают проблему
The augments we have prepared do not solve the problem

Короткое обсуждение проблемы
A brief discussion of the issue

Принято решение использовать большую чашу
We opt for a large cup

Решено применить аллопластику с клетками PRF
We decide to use an allograft with PRF cells

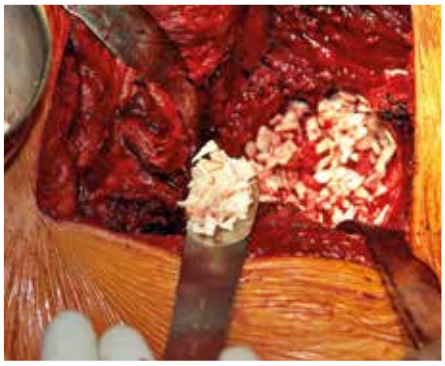
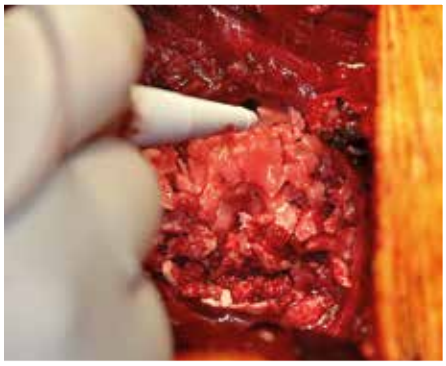

Дефект дна заполнен морцеллизированной аллокостью и насыщен PRF
The defective bottom is filled with morselized allograft and saturated with PRF

Рана зажила первично. Три месяца пациентка не наступала на оперированную ногу, а затем за два месяца постепенно довела нагрузку до полной. Препараты кальция, антирезорбенты, лимфо-венотоники дополнили программу выздоровления.

ОШИБКИ

Если бы пациентка попала к нам при первых признаках нестабильности, то писать было бы не о чем. Рутина.

MISTAKES

If the patient had approached us at the first symptoms of instability, there would be nothing to write about. It would have been a routine case.

Установлена и фиксирована винтами трабекулярная впадина
A trabecular cup is placed and fixated with screws

Временно удаленная ножка возвращена на место без дополнительного цемента
The temporarily removed stem is returned in its place without additional cement

Для большей устойчивости к вывиху установлена головка 40 мм
A 40mm head is placed for greater resistance to dislocation

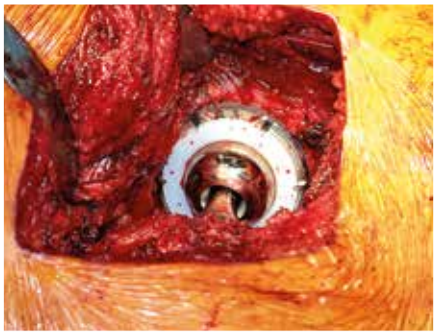

Сустав сопоставлен
The joint is properly placed

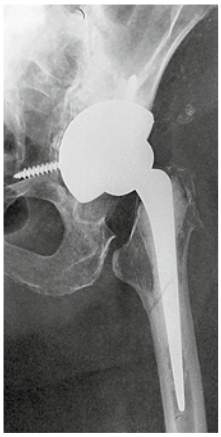

Рентген-контроль после операции
X-ray follow-up

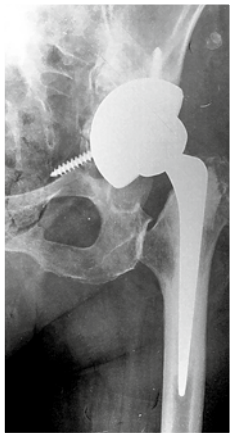

и через пять месяцев пациентка ходит с опорой на оперированную конечность
after five months. The patient is able to walk bearing weight on the operated limb

РЕЦЕПТ №5 / RECIPE #5

ЗАМЕНА ПОЛИЭТИЛЕНОВОГО ВКЛАДЫША В ИНТЕГРИРОВАННОЙ БЕСЦЕМЕНТНОЙ ВПАДИНЕ

POLYETHYLENE LINER REPLACEMENT IN AN INTEGRATED CEMENTLESS CUP

Все чаще ортопедам приходится сталкиваться с необходимостью замены полиэтиленового вкладыша механической впадины тазобедренного эндопротеза. Время идет и износ пластикового компонента неизбежен. К слову сказать, в значительной степени скорость износа зависит от соблюдения правил инклинации. Сейчас я думаю, что точность расчета биомеханики во время операции влияет на выживаемость эндопротеза больше, чем диаметр и материалы пары трения, вес пациента и его поведение. Хотя и это важно.

Но вернемся к ситуации, когда замена вкладыша необходима, а металлическая чаша сидит прочно. Большинство искусственных впадин, созданных в 80-х – начале 90-х, имеют стопорное кольцо или выступы для фиксации пластика[1]. И только у одной из них, насколько мне известно, кольцо легко раздвигается и позволяет плотно установить новый вкладыш. Это знаменитая Trilogy фирмы Zimmer[2].

У остальных чаш при удалении полиэтиленового компонента стопорное кольцо разрушается и заменить его довольно сложно, а чаще невозможно. Вначале мы пробовали удалять всю впадину и устанавливать новую. Иногда после этого удавалось закрепить бесцементную большего размера, но чаще (из-за костного дефекта) – цементную. В сложных случаях приходилось использовать антипротрузионные кольца и устройства, костную пластику. Это ухудшало прогноз, значительно осложняло и увеличивало продолжительность реабилитационного периода. Естественно, такие операции оставляли осадок неудовлетворенности, но, к счастью, их было немного.

Однажды, во время подобной процедуры, после удаления изношенного вкладыша начал примеряться к извлечению титановой основы. Оценив состояние костной ткани, с сожалением отметил, что после удаления чаши мало что останется. Как говорится в знаменитой кинокомедии: «Все уже украдено до нас». Начал прикидывать, что придется применять для компенсации костных дефектов.

[1] Современные вкладыши крепятся по принципу конус в конус.
[2] Фирма Zimmer за рекламу пока не платила.

Orthopedic surgeons increasingly face the need to replace the polyethylene liner of a cementless acetabular cup. As time goes by, the wearing down of the plastic component becomes inevitable. Incidentally, how quickly it wears out largely depends on the accuracy of the angle of inclination. I believe that the accuracy of intraoperative estimation of biomechanics affects the longevity of the prosthesis more than the diameter of the bearing couple and the material it is made of, or the patient's weight and his or her lifestyle. Although those other factors are also important.

Anyway, let's return to a situation when the liner must be replaced, but the metal cup is well integrated. Most artificial cups produced in the 1980s - early 1990s have a locking ring for the liner fixation[1]. To the best of my knowledge, only one of them comes with a ring that is easily unbent, allowing for tight seating of the liner. This is the famous Trilogy acetabular cup from Zimmer[2].

Other cups have their locking ring destroyed during removal, which makes its replacement very complicated and often impossible. At first, we tried to remove the entire cup and insert a new one. After that we sometimes were able to fixate a larger cementless cup, but in most cases we had to opt for a cemented one due to bone defect. In severe cases, we had to use antiprotrusion rings and devices as

[1] Nowadays cone-in-cone structures are used for liner fixation.
[2] Zimmer has yet to pay for advertising.

Иногда со стороны виднее. Мой коллега и товарищ Сергей Юрченко, который ассистировал мне в тот раз, предложил использовать монолитно-фиксированную чашу как антипротрузионное устройство. По счастливой случайности такую операцию мы делали совсем недавно, используя кольцо Мюллера, и аналогия возникла.

Воодушевленные, мы тщательно расчистили все отверстия, удалили два уже ненужных шурупа и после примерки установили цементную впадину. При этом откорректировали углы инклинации, которые после первой операции были не идеальны. Возможно, это и было причиной раннего износа полиэтилена. Ходит и поныне. Метод был принят на вооружение.

Только потом мы узнали, что такие «шалости» позволяют себе и российские, и западные коллеги. Недавно такой приём узаконили французские ортопеды на съезде SOFCOT.

well as bone grafting. This worsened the prognosis, considerably complicated the rehabilitation period, and increased the latter's duration. Naturally, such operations would leave a residue of dissatisfaction, but fortunately there were only a few of them.

Once, during such a procedure, having removed the worn-out liner, I was about to extract a titanium cup. However, the assessment of the bone tissue condition brought me to the sad realization that little would be left after removal of the cup. Just as one of the heroes from a famous Soviet comedy said "Everything has been stolen before we got here." Thus I started to figure out what would be needed to compensate for the bone defects.

Sometimes onlookers see more than gamesters. My colleague and friend Sergei Yurchenko, who assisted me then, suggested using the well-integrated cup as an antiprotrusion device. By happy coincidence we had performed a similar operation with the Müller ring not long before, and the analogy appeared obvious.

Inspired by the idea, we carefully cleared all the holes, discarded two screws, and after fitting, installed a cemented cup. In doing so we also adjusted the angles of inclination that were not perfect after the first THR, which could have been the reason for the premature polyethylene wear. The outcome: the patient is able to walk to this day. Thus the method was adopted. Only later

Рис. 1. Несостоятельный замыкающий вкладыш
Fig. 1. Worn-out constrained liner

Рис. 2. Выступающая часть полиэтилена срублена долотом
Fig. 2. The exposed part of the polyethylene is cut with a chisel

Рис. 3. Остатки вкладыша прочно фиксированы в металлической чаше
Fig. 3. Remnants of the liner tightly fixated in a metal cup

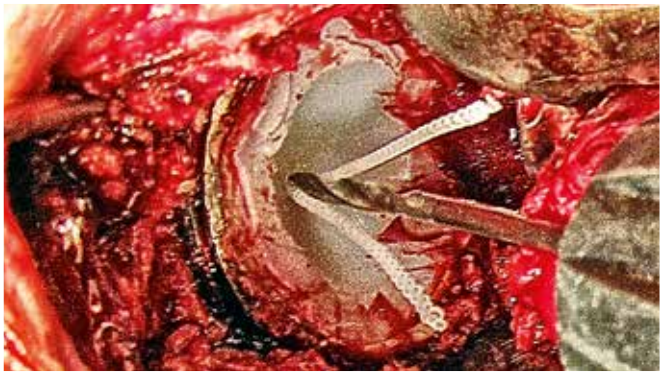

Рис. 4. Сверлом проделано отверстие
Fig. 4. A hole is drilled

Рис. 5. Мы предпочитаем спонгиозные винты
Fig. 5. We prefer spongy screws

Рис. 6. Винт уперся в металл...
Fig. 6. The screw has reached the metal...

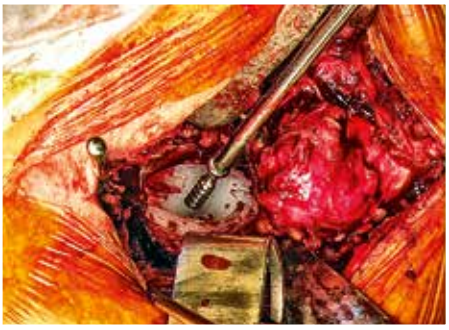

Рис. 7. ...и вырвал вкладыш
Fig. 7. ...and pulled out the liner

Рис. 8. Вкладыш удален. Фиксация чаши не нарушена
Fig. 8. The liner is removed. The fixation of the cup has not been disturbed

Рис. 9. Пространство между металлом и полиэтиленом заполнено фибринной пленкой
Fig. 9. The space between the metal and polyethylene is filled with a fibrinous film

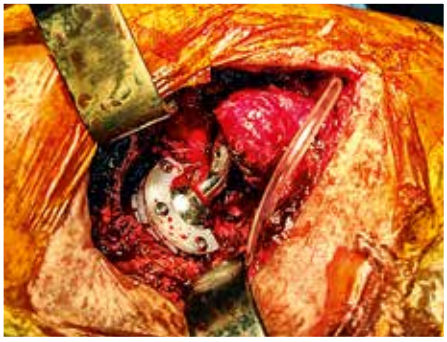

Рис. 10. В металлическую чашу установлена цементная чаша с антилюксационным полукольцом
Fig. 10. A cemented cup with an anti-luxation semi-ring is placed into a metal cup

Rp:

- *Цементная чаша d<d удаленного вкладыша . . . . . № 1*
- *Доза костного цемента . . . . . № 1*
- *Сверло d – 3,5 мм . . . . . № 1*
- *Спонгиозный винт любой длины . . . . № 1*

Da:

- *просверлить отверстие в полиэтиленовом вкладыше ближе к краю до упора в дно;*
- *вкручивая винт в отверстие, упираясь в дно, вытолкнуть вкладыш;*
- *удалить изношенный вкладыш и разрушенное стопорное кольцо;*
- *при наличии винтов – удалить, расчистить отверстия, промыть и осушить металлическую впадину;*
- *на костном цементе установить впадину под нужным углом.*

Signa:

Использовать в случаях необходимости замены вкладыша хорошо интегрированной бесцементной чаши старой конструкции.

did we learn that both our Russian and Western colleagues also use this "trick." It has also been recently legalized in the French orthopedic SOFCOT Congress.

Rp:

- *Cemented cup, d <d of the removed liner . . . . . № 1*
- *A dose of bone cement . . . . . № 1*
- *Drill d - 3,5 mm . . . . . № 1*
- *Spongy screw of any length . . . . . № 1*

Da:

- *Drill a hole in the polyethylene liner closer to the rim so that the drill reaches the bottom.*
- *Insert a screw into the hole and push out the liner.*
- *Remove the worn liner and the damaged locking ring.*
- *Remove the screws (if any), clean the holes, rinse and dry the metal cup.*
- *Position the cup at the desired angle, locking it in place with bone cement.*

Signa:

Use in case of the need to replace the liner in a well-integrated cementless cup of an earlier design.

ГЛАВА 14 / CHAPTER 14

ЭНДОПРОТЕЗИРОВАНИЕ ПРИ КОСТНОМ АНКИЛОЗЕ

THA IN PATIENTS WITH BONY ANKYLOSIS

"ЛИШЬ НЕМНОГИЕ НОВШЕСТВА В МЕДИЦИНЕ МОГУТ ТАК СУЩЕСТВЕННО УЛУЧШИТЬ КАЧЕСТВО ЖИЗНИ ПАЦИЕНТА, КАК ЭТА ОПЕРАЦИЯ"
(Mocher, 1989)

"FEW INNOVATIONS IN MEDICINE IMPROVE PATIENTS' QUALITY OF LIFE AS MUCH AS THIS OPERATION DOES"
(Mocher, 1989)

Артродез до относительно недавнего времени (лет 40–50 назад) был одним из обычных выходов из тяжелых заболеваний тазобедренного сустава. Но tempora mutantur et nos mutamur in illis[1], и в нашу жизнь уверенно вошло эндопротезирование тазобедренного сустава — самое успешное хирургическое вмешательство в мире.

Эта операция, при положительном результате, дает настолько полное восстановление функции, что к ней стали все чаще прибегать и в случаях длительно существующих «удачных» анкилозов. Интернет-грамотные или сосед-информированные пациенты сами настаивают на «размыкании» после тридцати и более лет ходьбы с негнущимся тазобедренным суставом.

В моей практике самым продолжительным сроком существования анкилоза данной локализации было 52 года. К нам обратилась пациентка 68-ми лет, которой в возрасте 16 лет был произведен артродез по поводу туберкулезного коксита. К слову сказать, не очень удачно. Конечность была зафиксирована с некоторым приведением и внутренней ротацией. Вы можете себе представить эту походку... Женщина пришла сразу после беседы с соседкой, брата которой мы оперировали. Ее первые слова: «Хватит, намучилась». Ни рассказы врачей о сложностях реабилитации, ни стоимость

[1] Времена меняются, и мы меняемся вместе с ними (лат.).

Up until recently (about 40-50 years ago) arthrodesis used to be one of the common methods for treating severe hip joint diseases. However, tempora mutantur et nos mutamur in illis[1]. THA, the most successful surgical intervention in the world, has become part of our lives.

The positive outcome of this operation leads to such a complete restoration of joint functioning that it is being performed increasingly in cases of long-standing “successful” ankylosis. Internet-literate or neighbor-informed patients insist on this “decoupling” after thirty or more years of walking with a stiff hip joint.

In my experience, 52 years has been the longest term of ankylosis in this localization. Once we were approached by a 68-year old patient who underwent arthrodesis because of tuberculous coxitis at the age of 16. By the way, that surgery had not been very successful. The limb was fixated with certain amount of adduction and internal rotation. You can only imagine her gait... The woman turned to us for help right after talking with a neighbor whose brother we had operated on. Her first words were as follows: “I’ve suffered enough!” Neither telling her about the challenges of rehabilitation, nor the cost of the procedure (she would even have to sell some property to cover the costs[2]) could make her change her mind. And I must say that it was not in vain. Her resolute attitude allowed us to discharge her from the hospital in ten days when she was able to walk on crutches with confidence. Six weeks later, after five days of rehabilitation at our center, she threw the cane away with loathing.

Speaking of tuberculous coxitis. Quite often, it can lead

[1] Lat. Times change and we change with them
[2] Health Insurance is not very advanced in Ukraine, with the state barely covering 10% of the required cost for arthroplasties

Неправильно выполненный артродез значительно осложняет эндопротезирование
A malperformed arthrodesis considerably complicates arthroplasty

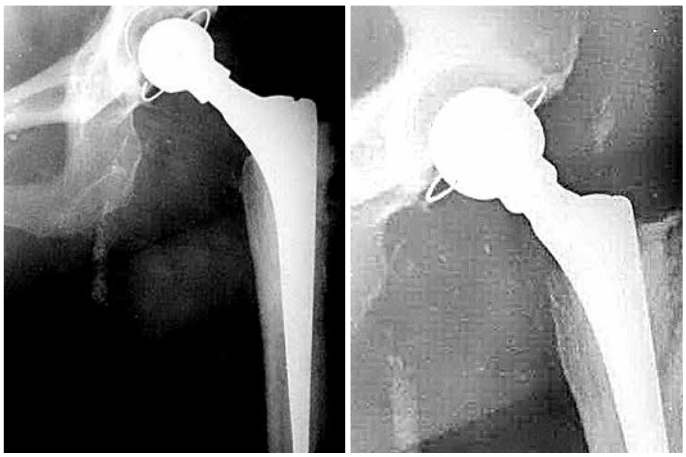

Выполнена резекция на уровне большого вертела и установка цементного эндопротеза
The greater trochanter is resected and a cemented endoprosthesis is installed

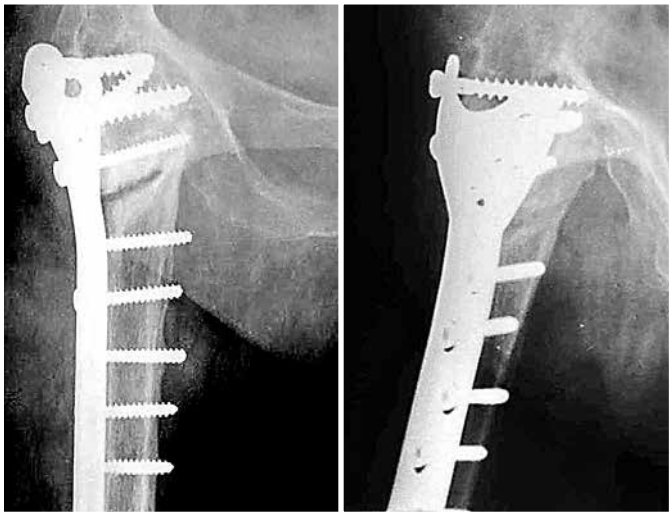

Ложный сустав после перелома на фоне анкилоза
Pseudoarthrosis after a fracture associated with ankylosis

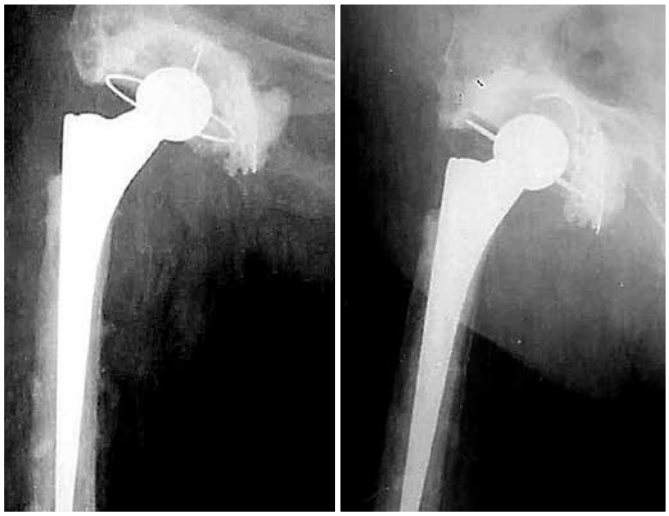

Остеотомия на уровне ложного сустава и обычное эндопротезирование
Osteotomy at the level of pseudoarthrosis and regular hip replacement

процедуры (а пришлось что-то продать)[2] ее не смутили. И, надо сказать, не зря. Такой настрой позволил ей выписаться через десять дней уверенно ходящей на костылях. Еще через шесть недель, после пятидневной реабилитации у нас в Центре, она с отвращением отбросила трость.

Кстати о туберкулезных кокситах. Нередко они и без хирургического замыкания приводили к костному анкилозу. Но ни разу (а это около 30 пациентов) имевшийся ранее специфический инфекционный процесс не вызвал никаких осложнений. Поэтому излеченного костного туберкулеза бояться не стоит.

Но, обо всем по порядку. Не нужно агитировать пациентов размыкать привычный для них анкилоз. Можно только рассказать о такой возможности. Если пациент настаивает, следует тщательно все оценить. Снова-таки необходимо предоперационное планирование. Очень важно определить плоскость остеотомии. Именно плоскость, а не линию. Этим определяется возможность правильной ориентации впадины по углу инклинации, антеторсии и глубине погружения. К обычной рентгенограмме рекомендую добавить КТ с пространственной реконструкцией. Нередко это позволяет обнаружить скрытые деформации или

[2] В Украине слабо развита страховая медицина, а государство едва ли покрывает 10% от потребности в эндопротезах.

to bony ankylosis even without surgical syndesis. Never (which is about a 30 patients) has a prior specific infectious process caused any complications. Therefore, there is no need to fear cured bone tuberculosis.

Now in order. There is no need to encourage patients that have ankylosis, to which they have become accustomed, to have a decoupling done. You may only let them know about such an option. If a patient insists on surgery, a thorough evaluation is a must. The issue of preoperative planning appears again. It is very important to define the area for the osteotomy. The area and not the line. This gives the opportunity for correct cup placement according to the angle of inclination, antetorsion, and the depth of penetration. I suggest complementing a conventional X-ray with CT spatial reconstruction. This often allows for the detection of hidden deformities or hollows. It is always better to know about such surprises in advance.

I am proud to have once decoupled a hip previously operated on by academician Dr. Kalnberzs. Victor Konstantinovich managed the Latvian Institute of Traumatology for many years and was famous in the Soviet Union and abroad. Thanks to his friendship with academician Konstantin Sergeevich Ternovoi, my academic advisor, I was well acquainted with colleagues in Riga. In those days (until 1991 when the USSR collapsed) my trips to Riga largely contributed to some of my most pleasant memories.

So, operating on the joint, that had been immobile for more than thirty years, we found a fairly large cavity in its rear surface filled with detritus, whose origin was unknown. As expected in such cases, we sent it for histological examination. The pathologists' indignation knew no bounds. "Are you kidding? How could you send a piece of gauze to

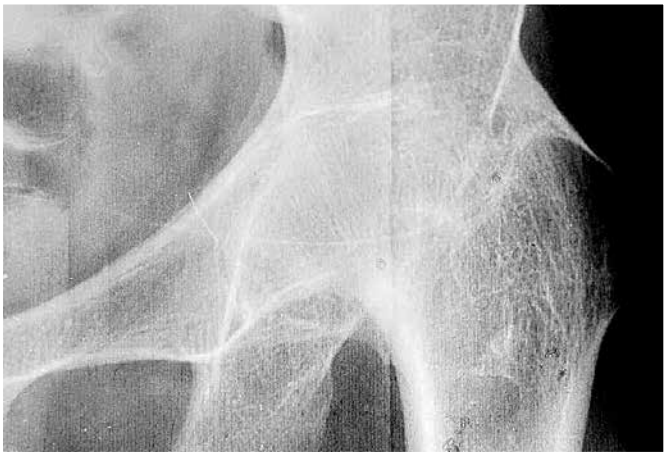

Через 35-ть лет после артродеза
35 years after arthrodesis

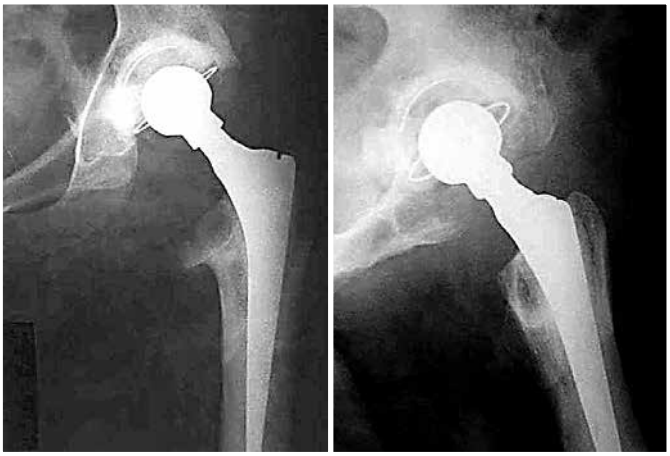

Все прошло стандартно
A standard case

полости. О таких сюрпризах лучше знать заранее.

Горжусь тем, что однажды мне довелось размыкать сустав, замкнутый самим академиком Калнберзом. Виктор Константинович долгое время возглавлял Латвийский институт травматологии и был знаменит на весь Советский Союз и за его пределами. Благодаря его дружбе с академиком Терновым Константином Сергеевичем, моим научным руководителем, я был хорошо знаком с рижскими коллегами. Поездки

histology?" It turned out to have been a forgotten surgical gauze pad. Sure enough, I provide this example not to point at the negligence of the academician's assistants. My aim is to emphasize the asepsis of the complicated operation performed by the surgeon. It is common knowledge that most "gauzeomas"[3] suppurate. In developed countries surgical nurses do not make gauze pads. They are manufactured with radiopaque thread tags and come in five- or ten-item sets. It is the sacred duty of a surgical nurse to count them after the operation. Well, that's enough about depressing things.

[3] this is a covert name surgeons use to refer to gauze pads left in a wound

Безуспешная остеотомия привела к анкилозу с грубым нарушением биомеханики
Unsuccessful osteotomy led to ankylosis with severe violation of biomechanics

Короткие ножки позволяют не проводить нежелательную обратную остеотомию
Short stems allow for the avoidance of an unwanted reverse osteotomy

Биомеханическая ось приблизилась к оптимальной
The biomechanical axis approached the optimum

Контрлатеральный сустав протезирован стандартно
A contralateral joint was replaced in a standard procedure

в Ригу до 1991 года (развал Союза) составляют немалую часть моих наиприятнейших воспоминаний.

Так вот, размыкая тот самый сустав, не работавший более тридцати лет, на его задней поверхности мы обнаружили довольно большую полость, заполненную детритом непонятного происхождения. Как положено в таких случаях, мы направили его на гистологическое исследование. Негодованию гистологов не было предела: «Вы что, издеваетесь — марлю на гистологию направлять?». Оказывается, это была забытая салфетка. Конечно, я привожу этот пример не для того, чтобы показать нерадивость ассистентов академика. Подчеркиваю асептику проведенной сложной операции. Общеизвестно, что большинство «марлеом»[3] нагнаивается. В развитых странах и в нашем центре сестры не крутят салфетки. Фабричные же имеют рентгенконтрастную нить-метку и пакуются по пять или десять штук. Посчитать после операции отработанные — святая обязанность операционной сестры. Ну хватит о грустном.

Необходимо определиться и с возможностями коррекции укорочения. Следует помнить о допустимых для седалищного

[3] Так скрыто хирурги называют забытые в ране салфетки.

It is necessary to determine the possibilities for correction of limb shortening. Keep in mind the fact that four centimeters of stretching are permissible for sciatic and femoral nerves. And sometimes, we face a paradoxical non-shortening. Arthrodesis may happen to have been so slight that it made the shortening completely invisible. But it is always necessary to cut the fusion area, pull the pelvis and the hip apart, and squeeze the bearing couple in between. Resection of the femoral neck and a thorough fitting should be performed subsequently.

Sure enough, the resection area is ultimately defined in the operating room, but it would be nice to have some cue and... to move 1-1.5 centimeters distally away from the intended optimal, in your opinion, area. I have faced situations where I would rather have a little more at my disposal than the rear edge or the roof. The point is that the cancellous bone density in the area of the former acetabular bottom is significantly reduced over time. The absence of the load from the pressure of the femoral head results in local osteoporosis. I recommend that the final formation of the bed for a cup should be performed in a reverse mode without removing, but rather thickening, weakened spongiosa. Sometimes I even throw a “handful” of autoplastic material from the proximal femoral canal on the bottom. You can’t get more than a “handful” of this in there. Since an artificial socket has to be placed in dense but thin walls with an indeterminate bottom, I prefer designs with a trabecular or a well-developed surface. The use of screws is customized.

Анкилоз при протрузионном коксартрозе у пациентки с ревматоидным артритом
Ankylosis associated with protrusive coxarthrosis in a patient with rheumatoid arthritis

Ятрогенное повреждение тела подвздошной кости
Iatrogenic damage to the body of the ilium

Дефицит костной ткани привел к необходимости избыточного погружения впадины с использованием антипротрузионной сетки
Bone deficiency necessitated an excessive immersion of the cup and the use of an antiprotrusion mesh

Анкилоз в порочной установке
Ankylosis in a faulty positioning

При локальном остеопорозе для первичной стабильности используем винты
Screws are used in the case of local osteoporosis for primary stability

и бедренного нервов четырех сантиметрах растяжения, а иногда – о парадоксальном неукорочении. В некоторых случаях выполнение артродеза было настолько щадящим, что укорочение оказывалось вовсе незаметным. Но ведь надо пересечь зону сращения, раздвинуть таз и бедро и втиснуть между ними пару трения. Тогда необходима резекция шейки и тщательная примерка.

Конечно, окончательно плоскость отсечения определяется в операционной, но хорошо бы наметить какой-то ориентир и ... И отступить от намеченной оптимальной, на ваш взгляд, плоскости на один-полтора сантиметра дистальнее. Сам оказывался в ситуации, когда хотелось бы иметь чуть больше заднего края или крыши. Дело в том, что плотность губчатой кости в области бывшего дна впадины со временем значительно уменьшается. Нагрузки от давления головки бедра нет, и возникает зона локального остеопороза. Рекомендую окончательное

I will stress again that because of the absence of the joint capsule and extreme muscular hypotrophy, a correct, Ad urguem[4] spatial orientation of the socket is of paramount importance for the prevention of dislocation. Therefore give yourself some room to maneuver – descend distally. It is not difficult to cut off what is extraneous. Well, in case of emergency, have everything necessary for cemented arthroplasty at hand.

The choice of the stem is determined by the shape of the femoral canal. There is little room for the unexpected here. Well, perhaps, only the nearly total absence of muscles around the greater trochanter. But as the old Russian saying goes: “If there is bone there is flesh.” Speaking of the latter. In fact, hip joint immobility causes severe hypotrophy of all muscles that haven’t been active for many years. This is the main pitfall. The limb becomes unmanageable (dangling) for several weeks or even months. As mentioned before, there’s a high risk of dislocation. However, the fear and panic of a patient, and sometimes that of an inexperienced doctor, are even worse. After the first operation of this kind that had turned out excellently (in our opinion)

[4] Lat. within a fingernail

формирование ложа для чаши проводить в реверсном режиме, не выбирая (удаляя), а уплотняя ослабленную спонгиозу. Иногда бросаю на дно «жменьку» аутопластики из проксимального канала бедра. Больше там и не возьмешь. Поскольку искусственную впадину приходится внедрять в плотные, но тонкие стенки с неуверенным дном, предпочитаю конструкции с трабекулярной или хорошо развитой поверхностью. Применение винтов индивидуально.

Повторюсь, что из-за отсутствия суставной капсулы и крайней гипотрофии мышц, для профилактики вывиха архиважна правильная, ad unguem[4], то есть с высочайшей точностью, пространственная ориентация впадины. Поэтому дайте себе место для маневра — опуститесь дистальнее. Лишнее отсечь не сложно. Ну, и на крайний случай где-нибудь на соседней полке пусть лежит все для цементного эндопротезирования.

Ножку выбираем по контуру просвета канала бедра. Здесь неожиданностей мало, разве что почти полное отсутствие мышц вокруг большого вертела. Но, как гласит старая пословица: «Были бы кости — мясо нарастет». Кстати, об этом. Неподвижность бедра за много лет действительно вызывает тяжелую гипотрофию всех неработающих мышц. И в этом главный подводный камень. Конечность на несколько недель, а порой и месяцев становится неуправляемой — болтающейся. Как уже говорилось, велик риск вывиха. Однако гораздо страшнее страх и паника пациента, а иногда и неопытного врача. После первой такой операции, блестяще (на наш взгляд) проведенной хирургически, мы впали в отчаяние. «Слегка прихрамывающего молодого мужчину превратили в инвалида с неопорной ногой», — думали мы. Выписали его без особой надежды на успех, с рекомендациями заниматься ЛФК. Больной больше не появлялся, предположительно из-за отрицательного результата операции. Но через три месяца я случайно увидел его подбегающим к остановке троллейбуса, и на душе отлегло. Даже дегенеративно измененные мышцы способны восстанавливаться. Мы не ящерицы, но все же...

С тех пор разговор с пациентом о возможности размыкания артродеза начинаю с рассказа о трудностях и длительности восстановления активных движений и силы мышц. Объясняю роль самого пациента в достижении успеха. Безусловно, роль реабилитолога в этом процессе также трудно переоценить. Здесь и постепенное нарастание нагрузок, и обучение держать равновесие, и электромиостимуляция. Хорошо бы через полгода после такой операции съездить на курорт. По возможности.

from a surgical perspective, we fell into despair. “A slightly limping young man had been turned into an invalid with a non weight-bearing leg,” we thought. He was discharged from the hospital without much hope of success and with the recommendation of exercise therapy. The patient would never show up again, presumably because of the negative result of the surgery. Well, but three months later by happenstance, I saw him run up to a trolley-bus stop, and my heart was relieved. Even degenerative muscles are able to recover. We are not lizards, but still....

Since then, I always begin my discussion with a patient about the possibility of arthrodesis decoupling with difficulties and a prolonged period of active motion and muscle strength restoration. I also explain the role of the patient in achieving success. And, of course, the role of a rehabilitation therapist in this process can’t be overestimated. There is a gradual increase of loading, teaching a patient how to maintain balance, and electromyostimulation. If possible, it would be great to enter a rehabilitation facility for six months after such an operation.

[4] До ногтя (лат.).

ГЛАВА 15 / CHAPTER 15

ДО ТРИДЦАТИ И ПОСЛЕ ВОСЬМИДЕСЯТИ ПЯТИ

UNDER THIRTY AND OVER EIGHTY FIVE

"МОЛОДЫМ – У НАС ВЕЗДЕ ДОРОГА, СТАРИКАМ – ВЕЗДЕ У НАС ПОЧЕТ"
(Из «Песни о Родине», написанной композитором Исааком Дунаевским на слова поэта Василия Ивановича Лебедева-Кумача)

"OUR YOUTH GETS ALL THE SUPPORT IT NEEDS, OUR ELDERLY ARE TREATED WITH RESPECT"
(A line from a well-known patriotic Soviet song "The Song about a Motherland")

Особенности операций у крайних возрастных групп уже частично обсуждались, но захотелось остановиться на этом подробнее, поскольку нередки вопросы на эту тему, а ответ не всегда лежит на поверхности. Казалось бы, что может быть проще? Ставь одним бесцементную керамику, а другим стандартный полиэтилен с металлом, и делу конец. Но не все так однозначно.

Задумался над этой проблемой после очередного (апрель 2016 г.) визита к нам французских друзей. Как обычно, перед «Апрельскими тезисами»[1] мы просим коллег проконсультировать нескольких пациентов с особо сложными случаями.

В этот раз родители хотели узнать мнение европейских светил о показаниях и выборе имплантов для эндопротезирования тазобедренного сустава по поводу выраженного асептического некроза после тяжелой гормоно- и химиотерапии лейкоза их девятнадцатилетней дочери. Мнения о необходимости операции совпали, а вот выбор пары трения заставил задуматься.

Мы в таких случаях всегда придерживались мнения о несомненном предпочтении полной керамики (при финансовой возможности, конечно). Однако выбор коллег пал на моноблочную чашу механического крепления RM Vitamis с головкой из кобальт-хрома или керамики. Ножка — обычная механика — по лекалам. Исходили они из справедливого, для такого возраста пациентки, понимания о невозможности установки «вечного» импланта. Пока таких нет, хотя мы надеемся на их появление.

С их мнением мы согласились, понимая, что через N-ое количество лет придет время ревизии или, как говорят французы, — замены (хотелось бы делать ее уже не самому). А в этом случае такая чаша очень легко удаляется обычными шарошками и меняется на новую, «вечную», из будущего, уже навсегда, или почти навсегда.

Мы не знаем, что нас ждет через 20–30 лет, какие будут материалы и дизайн. Наша

[1] Ироничное название ежегодного семинара нашего центра, который всегда проходит в конце апреля

Issues related to operations on extremely elderly or extremely young patients have already been partially discussed. However, I would like to dwell on them in more detail, since this topic triggers many questions, the answers to which may not always be on the surface.

Everything might seem to be pretty clear. Uncemented ceramics goes here, standard polyethylene with metal goes there. That's it. It is not so simple though.

I started pondering this issue after another visit of our French friends to Ukraine (April 2016). As usual, right before the "April Theses"[1] we ask our French colleagues to consult with us on several patients, who either present difficult cases or at the patients' request.

This time parents wanted to know the opinion of European giants of orthopedic surgery about the indications and the choice of implants for hip replacement surgery for the reason of prominent avascular necrosis after heavy-duty chemotherapy and hormone therapy administered to their nineteen-year-old daughter diagnosed with leukemia. Their opinions coincided on the necessity of an operation, however, the choice of the bearing couple turned out to give us pause.

In such cases we have always been in favor of totally ceramic ones (if affordable of course). However, our colleagues suggested using the RM Vitamis monoblock mechanical cup with a cobalt-chromium or ceramic head. An ordinary stem had to be chosen with the help of templates. Such a decision was prompted by understanding the impossibility of installing an "everlasting" implant in a patient of such a young age. There is no such thing as an everlasting implant, though we do not abandon hope.

We accepted their opinion realizing that in x number of years the time will come for a revision, or a "exchange" as they say in French (hopefully the need for it will appear not before I retire). And in this case such a cup is very easily removed with conventional reamers and exchanged for a new "everlasting" one from the future and will stay there for good, or nearly forever.

We do not know what will happen in 20-30 years, what materials and design will be used. Our goal is to facilitate the forthcoming revisions, both for the patient and for the surgeon. Therefore, I consider it appropriate to use designs that are easily removed entirely or partially (a liner only) without damage to the bone.

Of course, totally ceramic implants are our number one choice in the case of young patients. However, with very young ones it is not so straightforward.

[1] An ironic name (echoing the title of Vladimir Lenin's famous Marxist speech) of the annual seminar of our center, which is always held in late April

задача — облегчить предстоящие ревизии для пациента и хирурга. Поэтому считаю правильным использовать те конструкции, которые легко удалять без повреждения костной ткани, целиком или частично (только вкладыш).

Конечно, полная керамика остается нашим предпочтением при оперировании молодых, но при оперировании очень молодых выбор не однозначен.

КОРОТКИЕ НОЖКИ

Самые короткие — resurfacing, не использую. Когда впервые увидел — загорелся и начал при планировании каждой операции прикидывать возможность применения. Вышло менее 5 %. Поскольку методика требует очень точной, кропотливой установки покровной головки с С-арочными рентген-аппаратами или навигацией,[2] а использоваться может редко, решил, что делать нужно то, что хорошо умеешь.

Кроме того, довод о том, что потом очень легко поменять расшатавшуюся головку на обычную ножку, не убедителен. А последние данные о результатах металлических пар добавляют гирьку на негативную чашу весов выбора конструкции.

Другое дело — короткие ножки. Ставлю их нечасто, но с удовольствием. Есть шейкосберегающие, есть короткие, есть просто укороченные. Они реально работают, ни одного

[2] Доктор Франческо Беннацио из университетской клиники итальянского города Павия подсказал, что можно до операции под рентген-контролем провести через шейку бедра направляющую спицу и скусить ее подкожно. Во время операции спица служит надежным ориентиром для установки поверхностной головки.

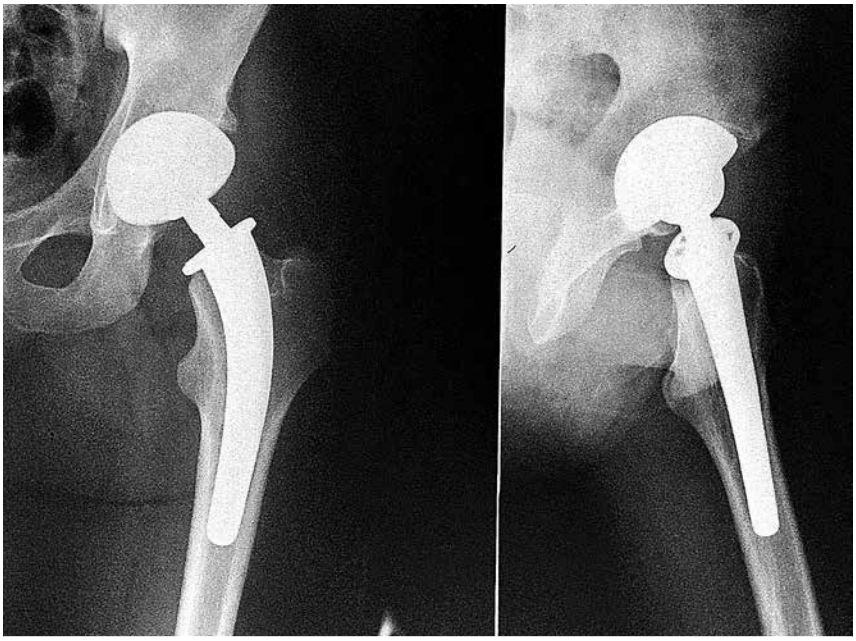

Ножка сохраняющая шейку у пациента 18-ти лет с оскольчатым переломом головки бедра
35 years after arthrodesis

SHORT STEMS

I do not use the shortest (resurfacing) ones.

Why? I got very excited when I first saw them and started estimating the chances of using them while planning each operation.... It turned out less than five percent. Since the technique requires very precise and laborious installation of the resurfacing head with the help of the “C” - arch X-ray machines or navigation,[2] and can rarely be used, I decided to stick with something I can do really well.

In addition, the argument that this makes it easier to replace a loosened head with a regular stem is not convincing. And the latest data on the consequence of metal on metal bearing couples provides another bit of evidence against the choice of this design.

Short stems are a different story. I do not often use them, but when I do it is always a pleasure. There are neck-preserving femoral stems, there are short ones, and merely shortened. They really work, and I have had no complications so far. Perhaps this is the result of careful selection of patients. I consider the short stems to be the method of choice in very young patients. And of course, such stems require thorough observance of the rules of biomechanics, which greatly affects the survival rate of implants.

Short bionic stems are particularly enduring.

About eight years ago, having become familiar with these origi-

[2] Dr. Francesco Benazzo from a University Hospital of Pavia near Milan suggested an idea of preoperative radiographically controlled insertion of a guide pin into a femoral neck. The subcutaneously clipped pin proves to be a reliable guide for the installation of a resurfacing head during the operation.

осложнения не было. Возможно, это результат тщательного отбора пациентов. Считаю короткие ножки методом выбора для очень молодых пациентов. При оперировании последних, конечно же, следует также особенно тщательно соблюдать правила биомеханики, что значительно влияет на выживаемость имплантов.

Отдельно следует сказать о коротких бионических ножках.

Лет восемь тому, познакомившись с этими оригинальными конструкциями доктора Цопфа из Германии, решил попробовать. Несколько отличающаяся техника опила, формирования канала и собственно установки ножки трудностей не вызвала, и мы начали использовать их с различными чашами и парами трения. После тридцати случаев остановились. Появились первые негативные результаты. Их у нас было всего три, но это 10 %. Очень плохо. Все остальные стоят до сих пор, и я уверен, будут долгоживущими.

Почему такая разница? Я думаю, дело снова-таки в отборе пациентов и предоперационном планировании. Совершенный протез требует совершенной архитектоники проксимального отдела бедренной кости. При несоблюдении этого условия развивается патологическая подвижность или импинджмент-синдром. А удалить такую, даже нестабильную ножку, непросто. За счет необходимости пересечения множества костных балок, вросших в ажурную конструкцию, замена ножки становится довольно травматичной. Поэтому сейчас от такой конструкции воздерживаемся.

ДОСТУП

Казалось бы, при чем здесь доступ? Но молодые девушки выбирают «DAA bikini»[3], и от этого никуда не деться.

Не готов спорить, но начал осваивать. Да и начинал я с прямого переднего. Надеюсь, это виток спирали...

[3] Прямой передний доступ с разрезом 6–8 см в паховой складке

nal designs by doctor Zopf from Germany, I decided to try them. The use of a somewhat different technique of cutting the bone with a saw, preparing the medullary canal, and installing a cup did not cause any difficulties, and we started using these stems with various cups and bearing couples. We stopped doing that after having installed thirty of them. The first negative results appeared. There were only three of them but they made up ten percent. That's very bad. The rest are doing well and I am sure will last long.

Why so? I think this again concerns patient selection and preoperative planning. In my opinion, a perfect prosthesis requires a perfect architectonics of the proximal femur. Failure to comply with this condition leads to the development of abnormal mobility or impingement syndrome. And it is not easy to remove such a stem even in the case of its instability. The necessity of transecting the plurality of bone beams integrated into a laced design makes the replacement of the stem fairly traumatic. So now we avoid using such designs.

THE APPROACH

The approach seems to have nothing to do with the topic of our discussion. However, young women chose the "DAA bikini"[3] approach, and you can do nothing about that.

I am not ready to discuss it yet. Although I did start mastering this approach. Anyway, my THA career began with a direct anterior approach. Hopefully, this is another turn of the spiral ...

THE ELDERLY

Cemented prostheses. Almost always. However I see nothing bad in uncemented fixation of an endoprosthesis in an elderly male patient with good bone structure. In the case of elderly women I prefer cement.

The choice of bearing couple – any. Average polyethylene with a metal head is more than enough to live with till the age of a hundred. At a patient's request (a rich son said he wanted the best), ceramics might as well be the choice.

More important is resistance to dislocation.

Muscles are not the same as they used to be. It is not always easy to remember the rules of conduct. There are incidences of dizziness and falling down. Strokes, paresis and spasticity are not rare. Sometimes gentlemen by the name of Alzheimer's and Parkinson's stop by. This is not a complete list of the risk factors for luxation.

[3] Direct anterior approach with a 6–8 cm incision in the inguinal crease

СТАРИКИ

Цементное крепление компонентов — почти всегда. Но не вижу криминала в бесцементной фиксации эндопротеза пожилому мужчине с сохранной костной структурой. Бабушкам все-таки предпочитаю ставить цемент.

Пара трения — любая. Обычного полиэтилена с металлической головкой хватит до ста лет. Но если хочет (богатый сын сказал, чтобы было самое лучшее), то можно и керамику. Важнее другое — устойчивость к вывиху. Мышцы уже не те, не всегда просто запомнить правила поведения. Бывают головокружения и падения. Нередки инсульты, парезы и спастика. Иногда в гости приходят господа Альцгеймер и Паркинсон. Это неполный перечень рисков. Поэтому крайне важна правильная биомеханика, конструкция и размер пар трения. Подробно об этом читайте в главе «Вывихи».

Therefore, I would like to stress again the importance of biomechanics, design and the size of the bearing couple. More about this is written in the chapter on "Dislocations."

MONOPOLE PROSTHESES

They were the first to be devised and are the most simple. They are being used less and less, but continue to be used. During my three-week internship in Sweden in 2003 I saw only one hip arthroplasty with a monopole prosthesis. Moreover, it was an emergency case.

A ninety-six-year-old uncooperative patient was brought from the mental hospital three hours after falling down from his bed with a fractured femoral neck. After a half-hour examination it took them 23 minutes (I timed it) to install a classical Moore prosthesis. To my inquiries colleagues responded that the patient had not been able to walk before he fell and the operation was aimed at pain relief and simplifying his nursing. Those were the only indications for this kind of an operation.

13-ть лет службы даром не проходят
13 years of service do not go unnoticed

Типичный чрезвертельный перелом на фоне выраженного остеопороза
Typical transtrochanteric fracture on the backdrop of pronounced osteoporosis

Цементное эндопротезирование имплантом с двойной подвижностью
Cemented THA with a dual mobility implant

93 года. Третий день после операции
Age 93. The third postoperative day

ОДНОПОЛЮСНЫЕ ПРОТЕЗЫ

Это первые из всех придуманных и самые простые протезы. Используются они с каждым годом реже, но все же... Во время стажировки в Швеции в 2003 году за три недели увидел только одну операцию однополюсного эндопротезирования, да и то по скорой помощи.

But that was Sweden, a successfully socialist country. Things are a bit different here. Even though I have not installed a monopolar design for quite a while, I do not forbid colleagues in my department from doing so. Especially bipolar ones.

Once, in the early nineties, we received nine such implants through humanitarian aid, and all of them were successfully installed. I know nothing about the fate of

Девяностошестилетнего неконтактного пациента привезли из психиатрической клиники через три часа после падения с кровати с переломом шейки бедренной кости. После получасового обследования ему за 23 минуты (я засекал время) установили классический эндопротез Мура. На мои расспросы коллеги ответили, что больной до падения не ходил, и операция имела целью купирование болевого синдрома и упрощение ухода за пациентом. Других, мол, показаний для этой операции нет.

Но это Швеция — страна победившего социализма, в Украине же все иначе. Хоть я давно не устанавливал просто шар, коллегам в своем отделении не запрещаю, особенно двухголовые (двухголовочные).

Когда-то, в начале девяностых, мы получили по гуманитарной помощи девять таких имплантов и все их успешно установили. Судьбы восьми не знаю, пациентки-то не молодые. Но одна бабушка вернулась через двенадцать лет на ревизию, только не однополюсного справа, а другого, тотального слева, не совсем удачно установленного два года тому в другой клинике. Первый же ее не беспокоил. Вот вам и однополюсный.

Не поверите, но когда предыдущий абзац уже был написан, эта пациентка попала к нам в клинику с переломом голени. Девяностошестилетняя старушка спешила в аптеку, тазобедренные суставы ее не беспокоили, подвела ступенька... Мы вспомнили друг друга и нашу первую встречу двадцать лет тому назад. Такие моменты помогают верить, что мы служим медицине не зря.

Наверняка подобные примеры могут привести и другие ортопеды с опытом. Но это примеры, а статистика свидетельствует о том, что в большинстве случаев однополюсного эндопротезирования при активной ходьбе развивается болевой синдром, связанный с износом хряща.

Двухголовочные протезы как бы имитируют тотальные за счет гипермобильного нижнего подсуставчика. Основная головка, имея большую площадь соприкосновения и охваченная капсулой, двигается мало и выполняет в основном опорную функцию. Но и ее рекомендую для пациентов с малоподвижным образом жизни.

eight of the patients, taking into account their advanced age. But one old woman came back after twelve years for a revision surgery. Not of a monopolar prosthesis on the right, but of the other total one on the left, that had been not quite successfully implanted in a different clinic two years before. The former did not bother here. That's a monopolar implant for you!

You won't believe it, but when the previous paragraph had already been written, this patient contacted our clinic for a fractured tibia. A ninety-six-year-old woman was hurrying to the pharmacy. The hip implants did not fail her. A step did....

We recognized each other and recalled our first meeting twenty years before. Such moments help me believe that it is not for nothing that we serve Medicine.

Sure enough other experienced orthopedic surgeons can provide similar examples. Nevertheless these are only examples, and statistics prove that in most cases monopolar prostheses lead to pain syndrome development during active walking, which is associated with cartilage wear.

Bipolar prostheses seem to imitate the total ones as a result of hypermobility of their lower pole. Having a larger contact area and covered with a capsule, the main head does not move much and basically performs a support function.

But it is recommended for patients with a sedentary lifestyle.

ГЛАВА 16 / CHAPTER 16

УСТАНОВКА БЕДРЕННОГО КОМПОНЕНТА ПРИ ДЕФИЦИТЕ КОСТНОЙ ТКАНИ

FEMORAL COMPONENT PLACEMENT IN CASE OF BONE TISSUE DEFICIT

"ТЕКУТ ТРУБЫ! – КУДА ОБРАЩАТЬСЯ?"
(Газетный заголовок)

"WATER PIPES ARE LEAKING! – WHERE DO YOU CALL?"
(A newspaper headline)

Проблемы дефицита костной ткани при установке бедренного компонента эндопротеза схожи с таковыми при установке искусственной впадины. Однако технические условия и пути решения разные. В первом случае надо построить ДОТ (долговременная огневая точка) в воронке от взрыва предыдущего сооружения на болотистой местности или на краю диспластического оврага, во втором - прочно укрепить опору высоковольтной ЛЭП в насквозь проржавевшей широченной газовой либо, наоборот, тонкой, забитой накипью, водопроводной трубе. И все это под непрерывным обстрелом инфекционных снайперов.

Обе задачи непросты и требуют тщательной предварительной диагностики, планирования, технического обеспечения и подготовки запасных вариантов.

Начнем с простого. Асептическое расшатывание ножки с незначительным дефицитом костной ткани. Как правило, достаточно пройти канал остеопрофайлерами (так на Западе называют рашпили) большего размера и установить соответствующую ножку той же модели.

Теперь посложнее. Дефект захватывает проксимальный отдел и по примерочным лекалам обычная большая ножка не будет иметь полного контакта с костной тканью. Рекомендуем ревизионные ножки с пластическим замещением проксимального дефицита. Выбор ножки зависит от сечения расшатавшейся предшественницы. При близости удаленной ножки к овальному или округлому сечению ревизионная ножка тоже должна быть круглой с ребрами или специальным покрытием. Если ножка была ближе к прямоугольной, менять лучше на прямоугольную.

Костная пластика иногда может быть добыта из канала при его подготовке к новой конструкции. Следует только аккуратно и тщательно собирать костную стружку из канала и с рашпилей. При этом важно помнить, что долговечность ревизионных ножек зависит от полноценности проксимальной фиксации. Конечно, модульные конструкции позволяют подобрать проксимальный компонент большего размера и уменьшить или исключить потребность в дополнитель-

The problems related to the shortage of bone tissue in femoral component placement are similar to those that may arise during artificial cup installation. However, technical specifications and solutions are different. In the first case it is necessary to build a pillbox in the crater of the explosion of the previous construction on a swampy area or on the edge of a dysplastic ravine, in the second – to fortify a high voltage pylon in a wide gas pipe rust-eaten throughout, or, conversely, in a thin scummed-up water pipe. Moreover, this needs to be performed under the continuous fire of infectious snipers.

Both tasks are not easy and require careful preliminary examination, planning, technical support, and contingency options.

Let's start with the easiest. Aseptic loosening of the stem with a minor deficit of bone tissue. As a rule, it is enough to prepare the femoral canal with osteoprofilers (the Western name for “broaches”) of a larger size and insert the appropriate stem of the same design.

Now the more complicated. The defect extends to the proximal part and by trial fitting a regular large stem will not be in full contact with the bone tissue. Revision stems with grafting of the proximal deficit are recommended. The choice of the stem depends on the cross-section of the loosened predecessor. If the cross-section of the removed stem is more oval or rounded, the revision stem should also be of a round cross-sectional shape with ridges or a special coating. If the stem is more rectangular, it should be replaced with a rectangular prosthesis.

Bone grafting may sometimes be extracted from the canal during its preparation for a new design. Bone chips should be carefully removed from the canal and broaches. At the same time it is important to keep in mind that the durability of revision stems greatly depends on the adequacy of proximal fixation. Modular designs are sure to allow the choice of a larger proximal component and help to either reduce or eliminate the need for additional grafting (usually, autochips can be secured during preparation of the proximal part), but they are significantly more expensive.

If bone grafting is insufficient, mineral bone substitutes can be used. This necessitates thorough closing of the femoral canal to prevent the fine particles from getting onto the sliding surface, which can result in a rapid and fatal wearing-out of both components of the bearing couple.

To the best of my knowledge there are no trabecular augments to fill the lateral femoral defects along the canal, but I think that in some situations they could be of help. Perhaps the manufacturers are concerned with the challenges of removing such ingrown structures should re-revision be necessary.

Полиэтиленовая болезнь. Огромная гранулема бедренной кости
Polyethylene disease. Giant granuloma of the femur

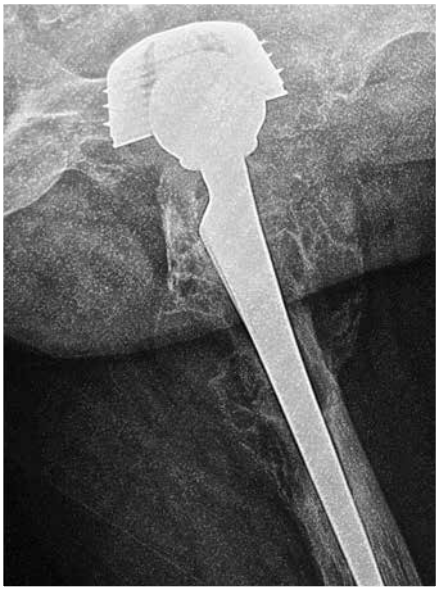

Выработка полиэтилена и дефект костной ткани бедренной кости
Release of polyethylene and femoral bone defect

Дефект проксимального эпиметафиза
Defect of the proximal epi-metaphysis

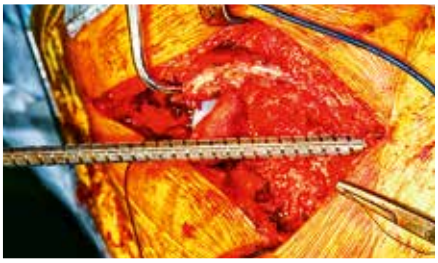

Формирование канала цилиндрическими развертками
Preparation of the canal with cylindrical reamers

Формирование ложа для ножки развертками
Formation of the bed for the stem with osteoprofilers

Примерка ножки
Fitting the stem

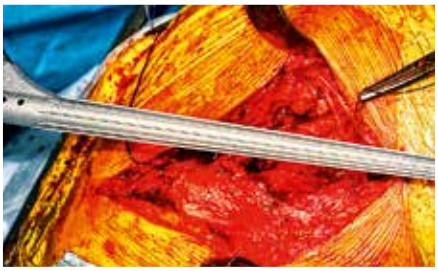

Выбор ножки
Choosing a stem

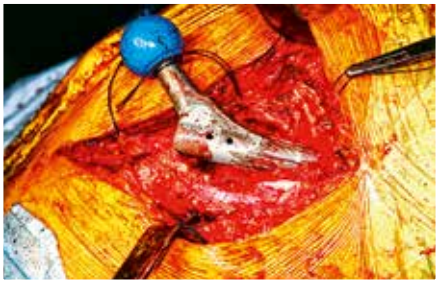

Ножка установлена
The stem is placed

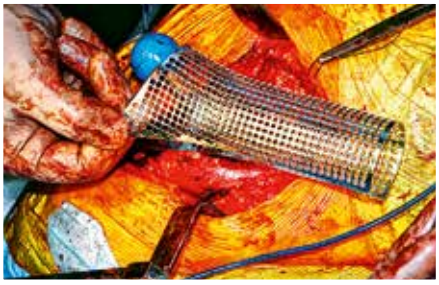

Примерка сетки
Fitting the mesh

Моделирование сетки
Modeling of the mesh

Предварительная фиксация сетки серкляжами
Preliminary fixation of the mesh with cerclages

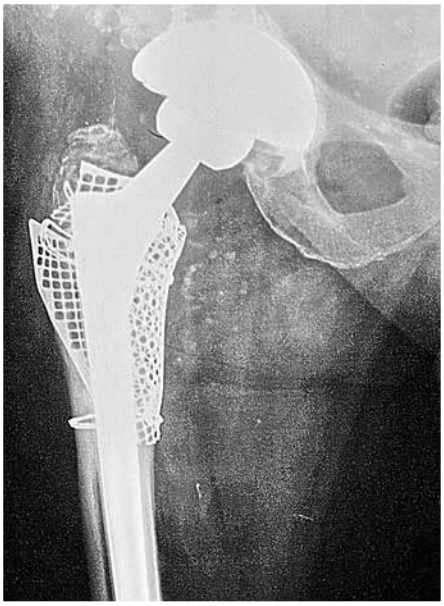

Рентген-контроль через год
X-ray follow up in a year

Минеральная пластика и окончательная фиксация сетки
Mineral grafting and final fixation of the mesh

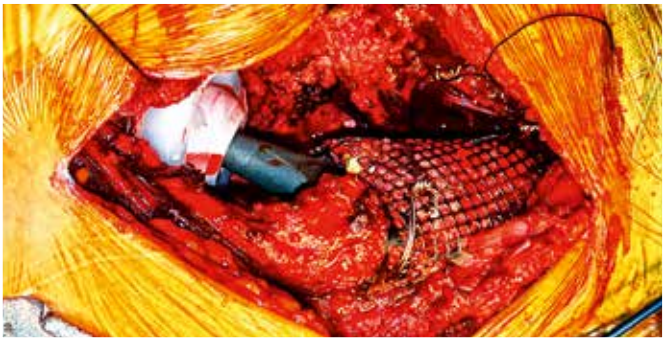

Ревизионный эндопротез установлен
Revision endoprosthesis is installed

ной пластике (как правило, при обработке проксимального отдела можно получить аутокрошку), но они существенно дороже.

Если не хватает костной пластики, можно применить минеральную. Она требует очень тщательного закрытия канала для профилактики попадания мелких частиц на скользящую поверхность, что приводит к быстрому и фатальному износу обоих компонентов пары трения.



Повреждение поверхности головки гранулами минеральной пластики
The surface of the femoral head damaged by granules of mineral graft

Мне неизвестны трабекулярные аугменты для заполнения боковых дефектов вдоль канала бедра, но думаю, что в некоторых ситуациях они могли бы выручить. Возможно, конструкторы фирм-производителей опасаются трудностей удаления таких вросших конструкций при необходимости ре-ревизии.

Еще сложнее. Дефицит охватывает весь или почти весь канал. Да еще и вертела отдельно. Без большого опыта за такое браться не рекомендую. Эти случаи и для ведущих клиник таят такие сюрпризы, что *Horribile dictum*[1].

[1] Страшно сказать (лат.).

Now the even more difficult. Bone deficit spreads over the entire canal along with the trochanter. Only highly experienced surgeons should deal with this. Even when such cases are conducted in leading hospitals it is *Horribile dictu*[1] what dangers may lurk.

In such cases the Swedes opt for massive morselized bone grafts, using chips from three to four frozen heads with their gradual compression along the centrally fixated guide spoke. Cemented fixation of the smooth elongated revision stem in the newly formed canal provides an extremely long-term survival rate (more than 20 years according to Swedish records). During my second internship in Sweden, I was presented with a set of tools for this procedure. Since then I have made three operations of this kind. Each lasted for more than three hours, and I could not get rid of the fear that we would not have enough for grafting. Thus I have never gotten carried away...

I prefer jumbo cementless implants with diaphyseal fixation along with proximal grafting. Several times we have had to make a cement collar to prevent stress-shielding. But this concerns the chapter on nonconventional

[1] Horrible to say (Lat.).

Шведы в таких случаях предпочитают массивнейшую морцеллизированную[2] пластику из трех-четырех замороженных головок с их постепенной компрессией вдоль укрепленной в центре направляющей спицы. Цементная фиксация во вновь сформированном канале удлиненной гладкой ревизионной ножки обеспечивает очень длительную выживаемость (более 20 лет по Шведскому реестру). Во время моей второй стажировки в Швеции я даже получил такой набор инструментов в подарок. И сделал три таких операции. Каждая – более трех часов с постоянным страхом, что не хватит пластики. Так и не увлекся...

Предпочитаю огромные бесцементные конструкци с диафизарной фиксацией и проксимальной пластикой. Несколько раз пришлось использовать цементный ошеек для профилактики стресс-шилдинга. Но это, скорее, из главы о нетипичном использовании. Цементные конструкции из-за дефицита костной пластики использую только у пожилых пациентов с выраженным остеопорозом. Но как представлю себе необходимость

[2] Происходит от французского слова «morselized» (кусочек) и означает «измельченный».

Серкляж
Cerclage

use of prosthesis components. Because of bone graft deficit, I exclusively resort to cemented implants when operating on elderly patients with severe osteoporosis. The idea of re-revision (necessitated by purulence, which has a significantly higher risk rate in such cases) makes me shudder.

Megaprostheses are unacceptably expensive and are hardly ever used in Ukraine.

Unstable trochanteric fragments, especially those of the greater trochanter, should be fixated with cerclage (with or without a plate) due to the importance of muscles attached to them.

Now let's discuss the difficulties that occur during primary THA. This usually concerns a mismatch of the bone space and the stem.

I will start with proportional discrepancy when the bone is available but not where it should be....

Several years ago I had to operate on two patients on the same day. One was a big man with acromegaly, the other – a frail woman with severe rheumatoid arthritis. A Zweymüller #12 stem and Corail #6 stem were used. These were the largest and the smallest cementless stems I have ever had to deal with. At the same time, the large stem easily and completely went deep into the canal, which required using the longest head, whereas the small stem could hardly squeeze in with an XS-sized head. Even though we had been thoroughly preparing for these procedures and had ordered the stems of these rare sizes in advance, we were still not without concerns. Imagine relying solely on the regular range of implants...

Ревматоидный артрит. Протрузионный коксартроз. Метка – 28 мм
Rheumatoid arthrosis.
Protrusion coxarthrosis. Mark – 28 mm

Установлен эндопротез Corail №6
The Corail #6 hip prosthesis is placed

Ширина бедренной кости – не более 2 см
The width of a femur does not exceed 2 cm

ре-ревизии (например при нагноении, риск которого в таких случаях на порядок выше), так мороз по коже.

Мегапротезы неприлично дороги и в Украине пока почти не используются.

Нестабильные фрагменты вертелов, особенно большого, стараемся фиксировать серкляжами (с пластинкой или без) из-за важности прикрепленных к ним мышц.

Теперь о сложностях при первичном протезировании. Здесь, скорее, можно говорить о несоответствии костного пространства и ножки эндопротеза.

Остеопрофайлер для Zweymüller №12 и Corail №6
Osteoprofiler for Zweymüller #12 and Corail #6

Вначале о пропорциональном несоответствии, когда кость есть но не там, где хотелось бы.

Несколько лет тому, в один день мне пришлось оперировать двух пациентов. Один – крупный мужчина с акромегалией, другой – хрупкая женщина с тяжелым ревматоидным артритом. Были использованы ножки: Zweymüller №12 и Corail №6. Самая большая и самая маленькая из известных мне на то время. При этом большая легко села по самое горло и потребовала самой длинной головки, а самая маленькая еле влезла со small-головкой. Следует понимать, что к обоим случаям мы тщательно готовились и заказали ножки этих

Now, I'll dwell on the consequences of injuries and osteotomies (osteotomy is also an injury only for the benefit of the patient). A positive result of the Schantz or Ilizarov osteotomy can postpone arthroplasty in patients with dysplasia for 12-15 or even more years. Eventually, hip replacement turns out to be inevitable (fig. 1, 2, 2a). This is when difficulties arise. Massive deformity of the bone canal along the axis and in the opening pose many more difficulties than bone deficit does in the case of an intact axis. If the proximal fragment is small, bone deformity can sometimes be disregarded.

After bilocal osteotomy, the reverse procedure of axis alignment is required. *Destruam et aedificabo*[2]. It is easier to destroy than to create. Synthesis of the fragment-

[2] I will build so that I will destroy (Lat.).

редких размеров заранее, но все равно не обошлось без волнений. А если рассчитывать на обычную линейку?

Теперь о последствиях травм и остеотомий (остеотомия тоже травма, только во благо). Положительный результат остеотомии по Шанцу или Илизарову может отодвинуть эндопротезирование при дисплазии на 12-15 и даже более лет. Но потом все равно приходит время искусственного сустава (рис. 1, 2, 2а). И тут начинаются сложности. Грубая деформация костного канала по оси и в просвете создает больше сложностей, чем костный дефицит при сохранной оси. Если проксимальный фрагмент небольшой, иногда удается пренебречь деформацией.

ed surgical fracture on a long thin stem often requires autografting of the osteotomy sites and additional fixation, because after the formation of the canal, the fragments' edges can be rather thinned.

The same applies to improperly joined fractures of the proximal femur.

When the proximal end of the femur is completely missing or

Рис. 1
Fig. 1

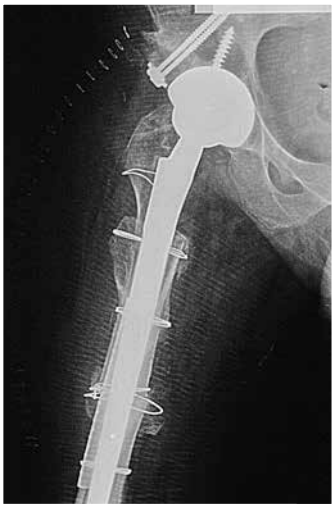

Рис. 2
Fig. 2

Рис. 2а
Fig. 2a

После билокальной остеотомии необходима обратная процедура выравнивания оси. *Destruam et aedificabo*[3]. Синтез произведенного фрагментарного перелома на длинной тонкой ножке нередко требует аутопластики мест остеотомии и дополнительной фиксации, ведь после формирования канала стенки фрагментов могут быть очень истончены.

То же относится и к неправильно сросшимся переломам. При полном отсутствии проксимального конца бедра или необходимости его резекции при опухолях важно попытаться сохранить мышцы-антагонисты, прикрепляющиеся к большому вертелу. Иногда мы формируем что-то наподобие неподвижного надколенника.

Фиксация длинной ножки в диафизе должна быть максимально стабильной, а пара трения, из-за полного отсутствия связок и капсулы, устойчивой к вывихам. Это прежде всего большие головки (36, 40, 44 мм и XL head MM) и замыкающие устройства. Все большую популярность среди пациентов старше 50-ти лет завоевывают очень устойчивые к вивихам пары трения с двойной мобильностью. Бывают они с механическим и цементным креплением чаши.

[3] Разрушу и воздвигну (лат.).

there is a need for its resection in the case of tumors, it is important to try to preserve muscle antagonists attached to the greater trochanter. Sometimes we create something like a fixed patella.

Femoral stem fixation in the diaphysis should be as stable as possible, and the bearing couple has to be luxation-resistant since the ligaments and the capsule are entirely missing. First of all these are particularly large heads (36, 40, 44 mm and XL head MM) and constrained devices. Dual mobility bearings that are really luxation-resistant are gaining more and more popularity with patients over 50. Cup fixation can be cementless or cemented in such a design.

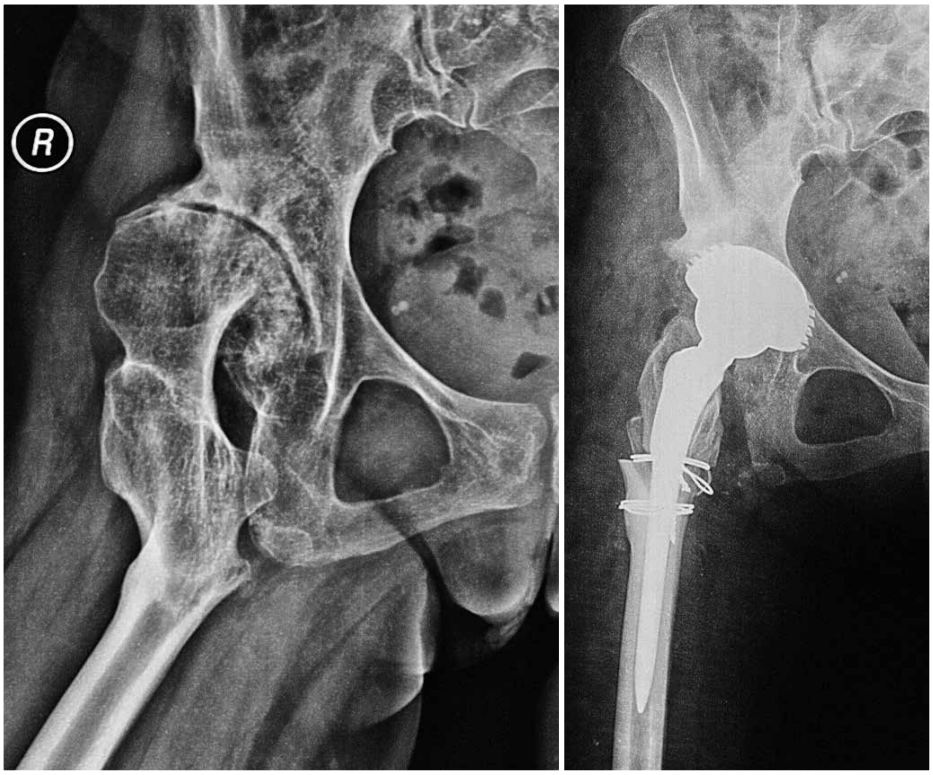

16 лет после операции. Установка эндопротеза без обратной остеотомии невозможна
16 years after an operation. THA without reverse osteotomy is impossible

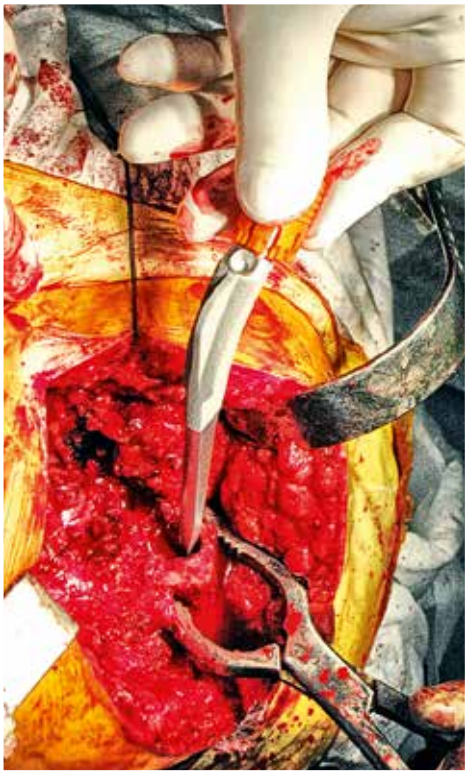

Выбрана модель с самой тонкой и длинной первичной ножкой
The design with the thinnest and longest primary stem is chosen

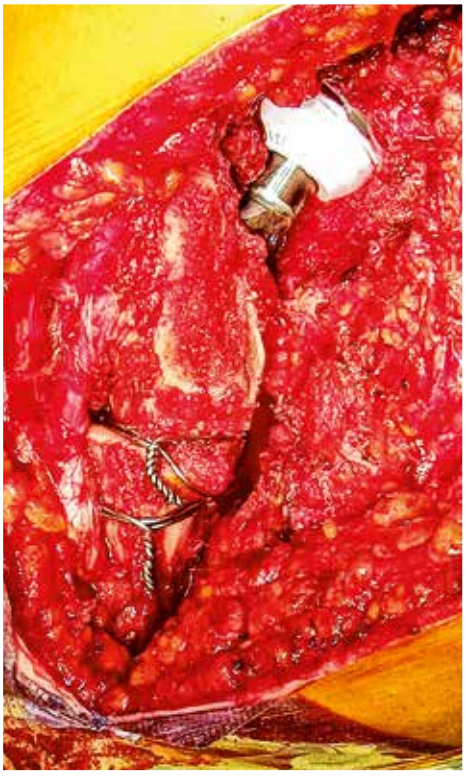

Аутопластика из головки фиксирована серкляжами
Autograft from femoral head is fixated with cerclages

ОПЕРАЦИЯ ВЫПОЛНЕНА ХИРУРГОМ-ОРДИНАТОРОМ ЦЕНТРА ЭНДОПРОТЕЗИРОВАНИЯ К.А. ГРЕБЕННИКОВЫМ
The operation performed by K.A. Grebennikov, one of the surgeons of the Center for Joint Replacement

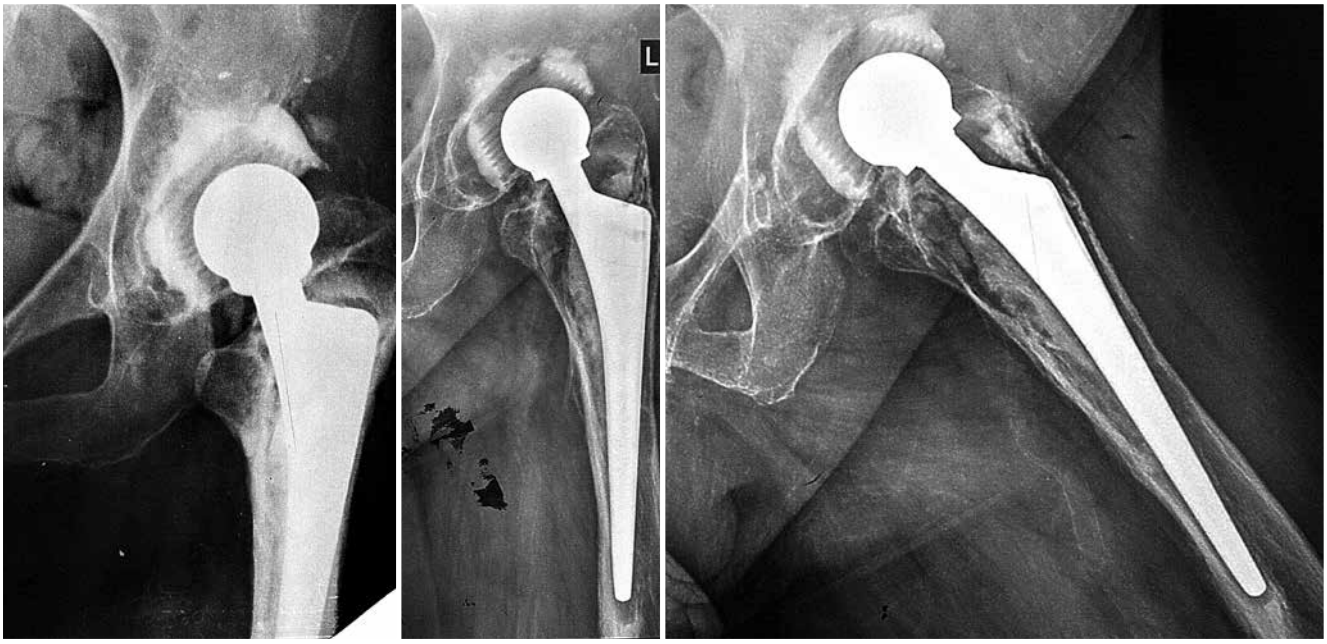

Асептическая нестабильность лечилась коллегами по месту первичной операции препаратами кальция и антирезорбентами и постепенно нарастала
Aseptic loosening was treated by colleagues at the place of the primary operation with calcium preparations and antiresorbents and gradually grew

При планировании предполагалось использование антипротрузионного кольца
When planning, an antiprotrusion ring was expected to be used

Но обошлось только удлиненной ножкой
However, a long stem did the job

ВИПАДОК / CASE

Случай, демонстрирующий способность организма сопротивляться и долготерпение наших пациентов. Кстати, английское слово PATIENT означает терпеливый, а на «фене» – ТЕРПИЛА[1]. Так вот это был VERY PATIENT PATIENT. Нестабильная ножка его протеза много лет пыталась пробиться сквозь кортикальный слой бедренной кости. Кость уступала, но нарастала снаружи, не желая сдаваться. PATIENT терпел сильную боль, но на операцию не соглашался. Да и врачи не особо настаивали. В результате мы увидели «перст указующий» мимо бедра. План созрел быстро. Если не найдем флоры – длинная ножка и пластика «окна». Флоры не нашли. Ножку поменяли легко, благо через приподнятую «крышку сундука»[2] было легко контролировать введение ревизионной ножки дистально. В «сундук» плотно уложили минеральную пластику, крышку закрыли и плотно навесили замок из пластины Beznosko с «поясами верности».

[1] Блатное название врача «ЛЕПИЛА» больше всего подходит ортопеду.
[2] Для ревизии канала была выполнена продольная остеотомия бедренной кости. Хорошо контролировался процесс установки ревизионной Wagner-steam.

This case provides good proof of the human body's resistance as well as of our patients' longsuffering. It's not accidental that the English word "patient" as an adjective means "able to accept or tolerate problems, or suffering without becoming annoyed or anxious," which has its Russian argot equivalent – "TERPILA" – "sufferer[1]. So that was a VERY PATIENT PATIENT. His unstable prosthetic stem had been trying to break the cortex of the femur for many years. The bone would give in, but then would build up outside instead, unwilling to give up. The PATIENT suffered severe pain, but would not agree to surgery. Well, the doctors didn't insist either. Consequently, we saw "finger pointing" past the hip. It didn't take long for the plan to ripen. Unless flora is detected, we would use a long stem and a fenestrated plate. No flora was detected. The stem was easily replaced thanks to the open "lid of the chest"[2] that helped to monitor distal insertion of the component. A mineral graft was tightly packed into the "chest," the lid was locked with a Beznosko plate with a "chastity belt."

[1] Argot name for a doctor "LEPILA" "Clay-man" is most applicable to orthopedic doctors.
[2] Longitudinal osteotomy of the femur was done for the revision of the canal that helped to monitor the process of the revisionary Wagner-stem placement.

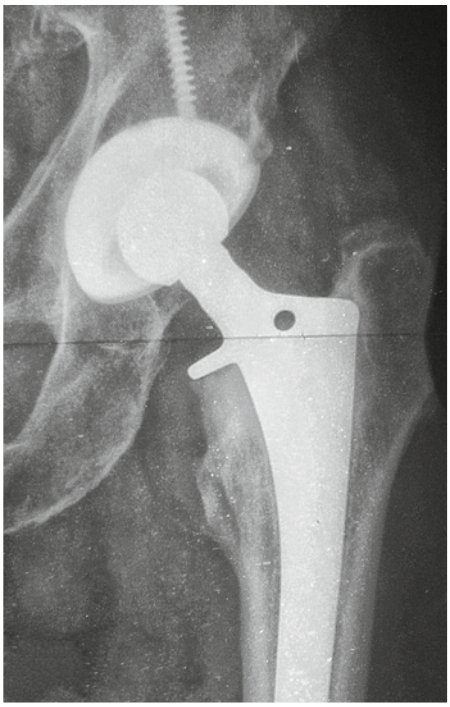

Эндопротезирование, 2006 г.
THA, 2006

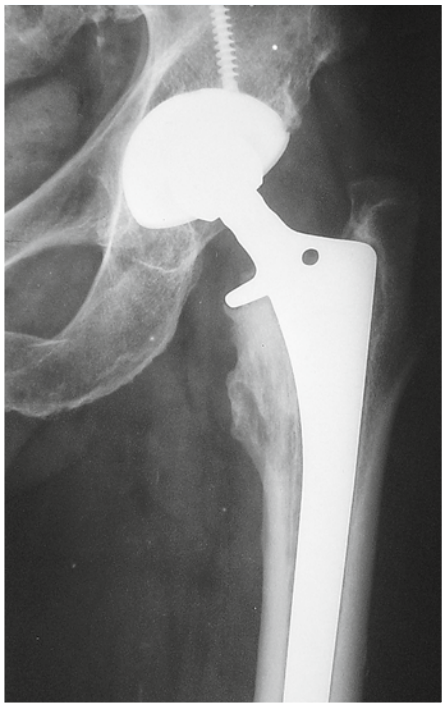

Рентген-контроль, 2010 г.
X-ray follow up, 2010

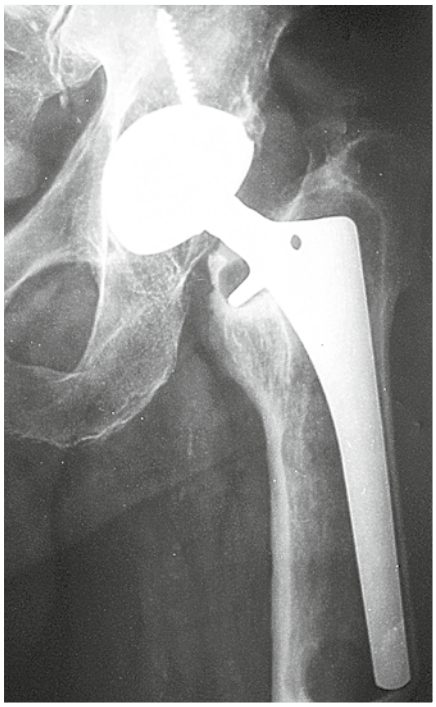

Миграция ножки, 2014 г.
Migration of the stem, 2014

ОШИБКИ

Только одна – поздно направили.

MISTAKES

Only one – delay.

Доступ
The incision

Попутная замена вкладыша
Incidental replacement of the liner

Перфорация в области дистального конца ножки
Perforation at the distal end of the stem

Удаление ножки
Removal of the stem

Намечено место окончатой остеотомии
The line of fenestrated osteotomy is marked

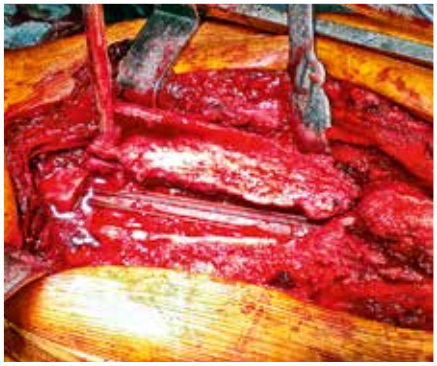

Крышка отвернута
The “lid” is open

После подготовки канала установлена ревизионная ножка
After preparation of the canal a revision stem was placed

Пластика полости
Bone grafting

Закрытие крышки
Closing of the “lid”

Фиксация места остеотомии
Fixation of the site of osteotomy

Фрагменты фиксированы
Fragments are fixated

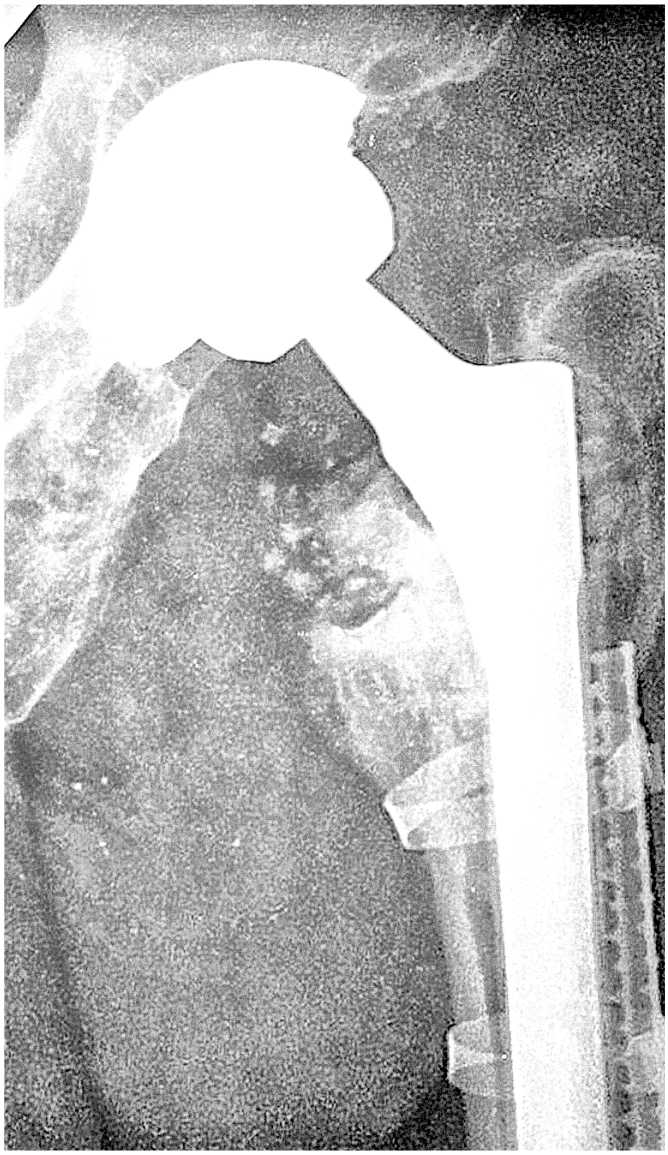

Рентген-контроль через шесть месяцев
X-ray follow up in 6 months

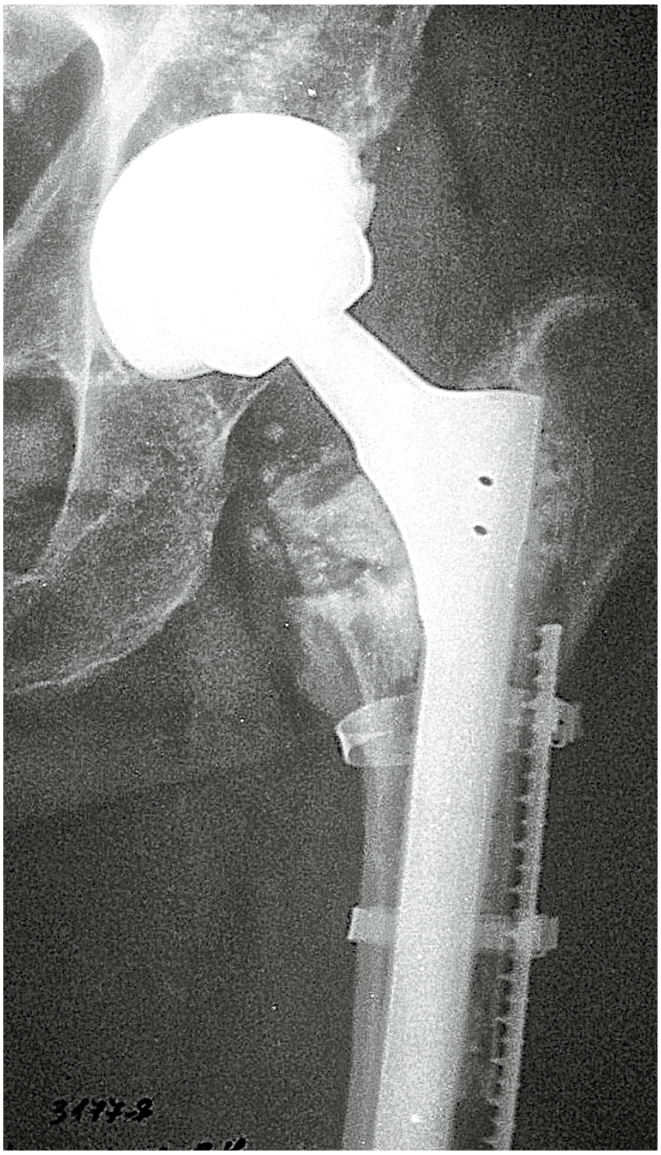

Перестройка минеральной пластики через 18 месяцев
Mineral graft remodeling after 18 months

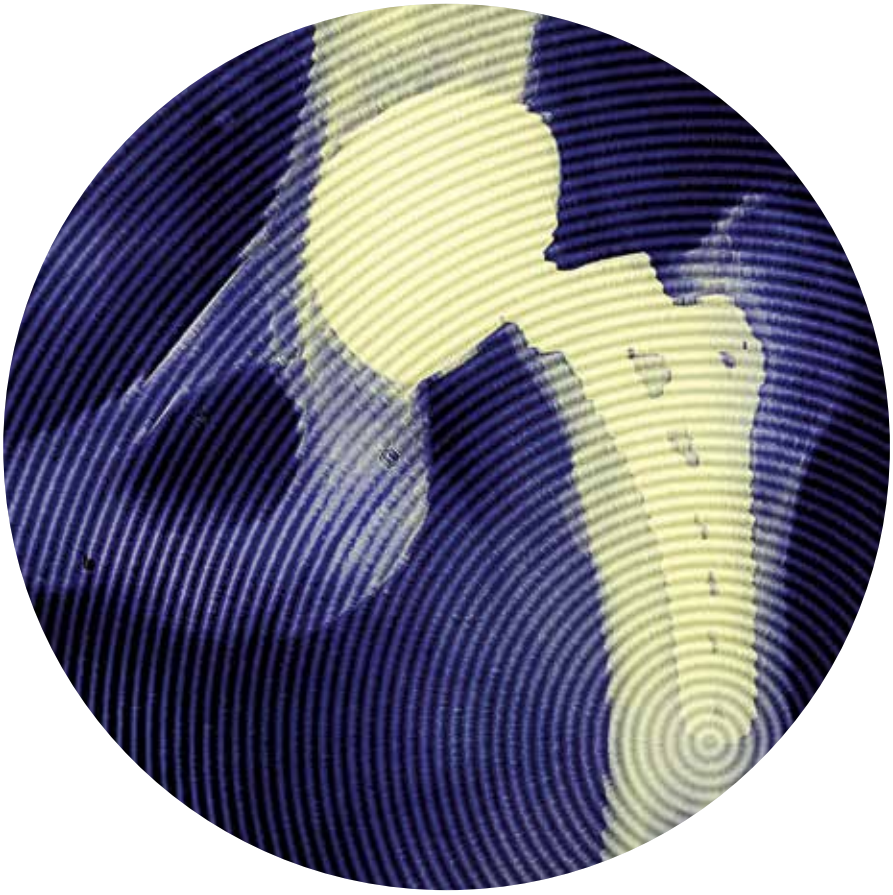

ГЛАВА 17 / CHAPTER 17

STRESS-SHIELDING SYNDROME*

*ЗАЩИТНАЯ РЕАКЦИЯ НА ДАВЛЕНИЕ (англ.)

“БОЛЕЗНЕННАЯ АТРОФИЯ МЕТАФИЗА И ГИПЕРТРОФИЯ ДИАФИЗА В ОБЛАСТИ ДИСТАЛЬНОГО КОНЦА НОЖКИ ПРОТЕЗА ВЫЗЫВАЕМОГО ИЗГИБОМ НАГРУЗКИ ПЕРЕДАВАЕМОГО С ПРОТЕЗА НА ДИАФИЗ”
(Академик А. В. Руцкий)

“PAINFUL METAPHYSEAL ATROPHY AND HYPERTROPHY IN THE DIAPHYSIS OF THE DISTAL END OF THE PROSTHESIS STEM CAUSED BY A BENDING LOAD TRANSMITTED FROM THE PROSTHESIS TO THE DIAPHYSIS”
(Academician A.V. Rutskii)

Речь идет о довольно редком осложнении, развивающемся спустя много месяцев и даже лет после эндопротезирования тазобедренного сустава. Однако если развивается, приносит страдания пациенту и даже является показанием к ревизии бедренного компонента.

Разделяю общепринятое суждение о стресс-шилдинге как о болезненной реакции на компрессию внутренней поверхности диафиза бедренной кости дистальным концом ножки эндопротеза при дистрофии эпиметафиза. Одним из определяющих диагностических признаков этого состояния является локальное утолщение кортикального слоя в области конфликта. Боль, как правило, тоже ощущается в проекции конца протеза, нередко с иррадиацией в коленный сустав. Обычно синдром развивается на фоне тугой фиксации дистальной части ножки и нестабильности проксимальной.

Однако недавно я столкнулся с подобным синдромом при фиксированном проксимальном отделе ножки и незначительной, но явно определяемой рентгенологически, нестабильности дистального. Замена первичной ножки с чисто проксимальной фиксацией на первичную же, но с дистально-проксимальным типом фиксации, сразу решила проблему. Пациентка впервые за два года без боли ходила с тростью уже на следующий день после операции.

Вначале все хорошо
At first all was well

Проксимальная микроподвижность привела к стресс-шилдингу
Proximal micro loosening led to stress-shielding

This is a rather rare complication that develops many months or even years after a hip replacement. If it happens, however, it causes much suffering for the patient and even serves as an indication for revision of the femoral component.

I share a commonly held belief about stress-shielding as a painful reaction to the compression of the inner surface of the femoral shaft by the distal end of the implant's stem in the case of dystrophy of the epimetaphysis. One of the key diagnostic features of this disorder is a local thick-

При увеличении отчетливо видна нестабильность дистального конца ножки
When amplified the image clearly demonstrates instability of the distal end of the stem

Фиксация проксимального отдела ножки на фоне остеопороза не обеспечила полной стабильности
Fixation of the proximal part of the stem associated with osteoporosis failed to provide complete stability

Для более плотной фиксации новой ножки применена аллопластика
An allograft was used for tighter fixation of a new stem

Ножка с проксимально-дистальным типом фиксации уверенно решила проблему
A stem with a proximal-distal type of fixation positively solved the problem

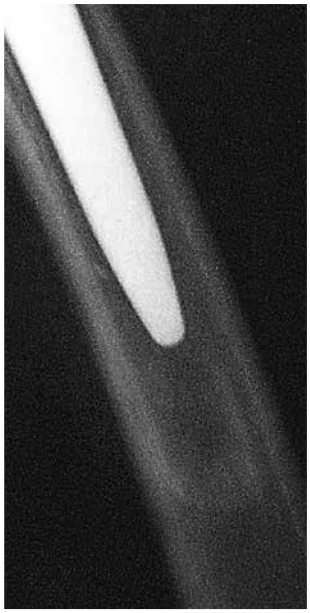

Боли прошли на следующий день
Pain subsided the next day

При анализе рентген-архива нашлись и другие подобные случаи.

Таким образом, различаю два механизма развития этого синдрома.

Первый – с фиксированным на небольшом протяжении, я бы даже сказал, закли-

ening of the cortical layer in the area of impingement. Pain is also usually felt at the end of the prosthesis level often radiating to the knee. Typically the syndrome develops on the backdrop of a tight fixation of the distal part of the stem and the instability of its proximal part.

However, I have recently come across a similar syndrome in a patient with a fixated proximal part of the stem and a minor but radiologically evident instability of the distal part. The problem was immediately solved by replacement of the primary stem with purely proximal fixation by the primary one of the distal-proximal fixation type. The patient was able to walk with a cane on the next day after surgery, feeling no pain for the first time in two years.

When analyzing our radiological archive other similar cases were discovered.

Thus I distinguish between two ways of the syndrome's development.

The first is demonstrated by the distal end of the implant's stem fixated (I would even say

Истонченный кортикал чаще подвержен стресс-шилдингу
A thinned cortical layer is more susceptible to stress-shielding

Раньше мы предпочитали цементные ревизионные ножки
We used to prefer cemented revision stems

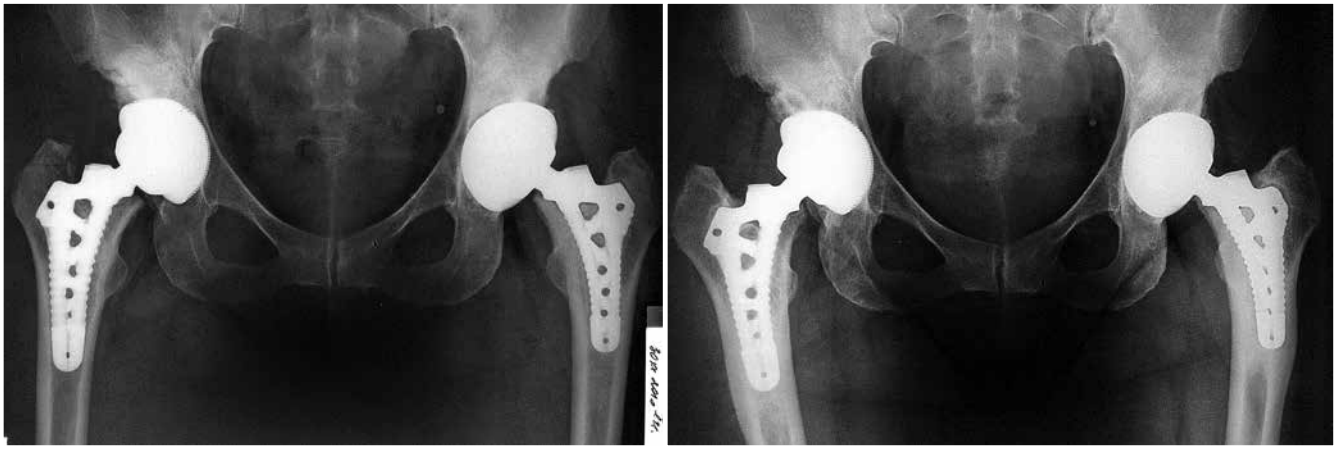

Из-за неправильного отбора пациентов обе операции осложнились стресс-шилдингом
Because of improper patient selection both operations resulted in stress-shielding

ненным дистальным концом ножки эндопротеза и нестабильным проксимальным.

Второй — при фиксированном на небольшом протяжении проксимальном отделе и упруго-подвижном конце, упирающемся в диафизарную стенку.

В обоих случаях имеется неадекватное стрессовое давление дистального конца импланта на плотную кортикальную костную ткань с развитием выраженного болевого синдрома.

Стресс-шилдинг цементной ножки
Stress-shielding of a cemented stem

stuck) along a short length and an unstable proximal part.

The second – by a proximal part fixated along a short length and an elastically movable end pressing against the diaphysis wall.

In both cases inadequate stressful pressure is exerted by the implant's distal end onto the dense cortical bone resulting in the development of severe pain syndrome.

Such a disorder may also occur in the case of both uncemented (more often) and cemented fixation of the stem. In extreme situations, a prolonged delay in revision surgery may gradually result in perforation of the diaphysis. If so, the need for stem replacement becomes apparent, and the operation itself tends to be very complicated.

Therefore, I warn against delaying the surgery. Once the diagnosis is clear, the patient should be operated on. Conservative treatment with the use of non-steroidal anti-inflammatory medicines or even steroids, physiotherapy and spa rehabilitation treatments are ineffective. Mechanics are mechanics and they can be fixed only mechanically. It is necessary for the stress distribution of bone tissue to be normalized, and the pain will go away.

Случается это и при механической фиксации ножки (чаще) и при цементной. В крайних ситуациях, при длительном воздержании от ревизии, постепенно может развиться перфорация диафиза. Тогда необходимость замены ножки становится очевидной, а сама операция крайне сложной.

Поэтому рекомендую не затягивать с хирургией, и при четко установленном диагнозе — оперировать. Консервативное лечение с применением нестероидных или даже стероидных противовоспалительных препаратов, физиотерапевтические методы и санаторно-курортное лечение неэффективны. Механика есть механика, и исправить ее можно только механически. Необходимо нормализовать эпюры напряжения костной ткани, и боль пройдет.

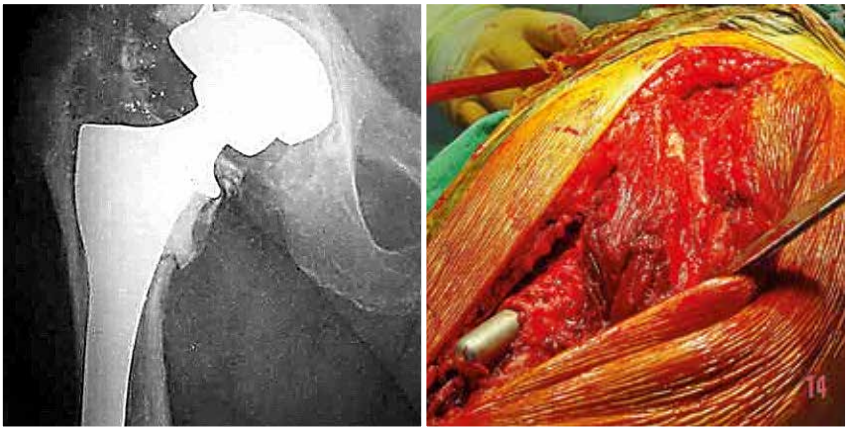

Постоянное давление дистального конца ножки на диафиз может привести к протрузии кортикального слоя

Persistent pressure of the distal end of the stem on the diaphysis may lead to cortical protrusion

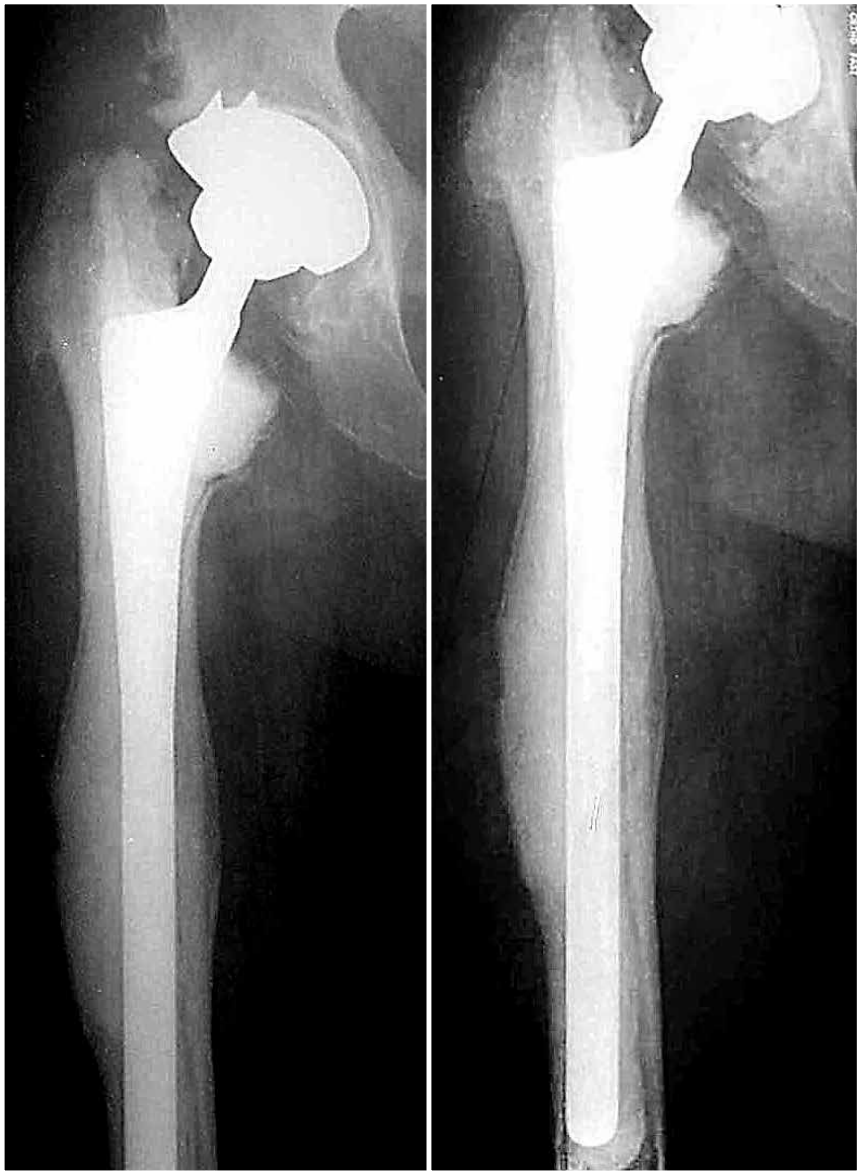

Цементная ревизионная ножка

Cemented revision stem

ГЛАВА 18 / CHAPTER 18

НЕТИПИЧНОЕ ИСПОЛЬЗОВАНИЕ КОМПОНЕНТОВ ЭНДОПРОТЕЗА

NON-TYPICAL USE OF PROSTHETIC COMPONENTS

"Я НОСИЛА ВОДУ В РЕШЕТЕ, Я БЫЛА ДОВОЛЬНАЯ СОБОЙ"
(автор: KatrinZ, http://domstihov.ru/)

"I CARRIED WATER IN A SIEVE AND WAS PLEASED WITH MYSELF"
(author: KatrinZ, http://domstihov.ru/)

На мысль о необходимости этой главы меня натолкнули несколько ревизионных операций, при которых приходилось извлекать бесцементные части эндопротезов, установленных на цементе. Объяснение этим случаям есть. Хирург попал в сложную ситуацию: бесцементный компонент нестабилен после установки, вариантов замены нет и – как выход из положения – цемент.

Безусловно, такие действия в цивилизованном мире попадают под судебные иски и в случае неудачи могут привести к серьезным штрафам. Там протоколы, шаг в сторону – «расстрел». Но протоколы предусматривают и варианты выхода из сложных ситуаций. И государство обеспечивает их. В клиниках, занимающихся артропластикой, не может не быть полного ассортимента имплантов. Другое дело – наше «гуляйполе». Придумал, что здесь хороша механика, заказал только ее. Менеджеру сообщил предполагаемый размер, а тот и рад стараться. Приволок на два-три размера меньше и больше предсказанного (как заказали). Все довольны. А во время операции оказалось, что казалось... Самый большой из привезенных маловат. «Что делать?[1]. Кто виноват?»[2]. Не знаю. *Culpa lata dolo comparatur*[3].

Давно не попадал в такую ситуацию. Не позволяю себе пренебрежения к ассортименту.

«Чем больше вариантов отступления, тем спокойнее». Чем меньше опыта, тем важнее это правило. Я не считаю себя слишком опытным. В США есть хирурги, проводящие около тысячи операций в год. Я – всего четыреста. Поэтому стараюсь перестраховаться.

Но все же. Всяко бывает. Рассмотрим некоторые варианты.

Можно ли установить цементные компоненты без цемента? Не смейтесь. Несмотря на очевидное и однозначное «НЕТ!», приходилось видеть. Не полиэтиленовую впадину, конечно, но мюллеровскую ножку. Проблема, я думаю, в теории малой мантии. Профиллеры для цемента и механики одни и те же. И цементная ножка гладкая, но не полированная же. При примерке сидит плотно. Зачем зря цемент тратить? Вначале держится неплохо, но затем нестабильно. «Вы падали и не признаетесь», – утверждает автор, перекладывая вину на «терпилу». А дальше споры, ходьба по кругу специалистов, ревизия. Поэтому – НЕТ, и точка.

Можно ли механику ставить на цементе? При первичном протезировании – нет. При ревизии – подлежит обсуждению.

Ножку – конечно, нет. Особенно с гидроксиапатитом (ГА). Это покрытие рассчитано на плановую деградацию и замещение костной тканью. Если попытаться установить механическую ножку с ГА на цемент, то довольно быстро меж-

[1] Название романа Н. Г. Чернышевского.
[2] Название романа А. И. Герцена.
[3] Грубая небрежность приравнивается к умыслу (лат.).

The idea to write this chapter was prompted by several revisionary surgeries, during which I had to retrieve cementless prosthetic components placed on cement. The reasons for this can be explained. The surgeon was in a difficult situation, a cementless component remained unstable after insertion, no replacement options were available, and as a way out of the predicament he used cement.

Undoubtedly, such actions fall under lawsuits in the civilized world and in the case of failure may result in severe penalties. They have protocols there, from which any deviation is punished. But these protocols give options for managing difficult situations. And the government provides them. Hospitals dealing with arthroplasty are supplied with the full range of implants. Another issue is the “chaos” in our country. It might occur to the surgeon that a cementless implant would work great, and he places his order. The manager informed of the estimated size is only eager to do it. He delivers implants two to three sizes smaller and larger than estimated, just what was ordered. Everybody is happy. And during the operation, what seemed to work great does not work out... The largest of the available implants is too small. “What is to be done?[1] Who must be blamed?”[2]. I don’t know. *Culpa lata dolo camparatur*[3].

I have not been in a similar situation for a long time. I don’t indulge in disregard for product assortment.

“The more options for variation you have, the more confident you are.” The less experi-

[1] The title of a novel by Nicholas Chernyshevsky.
[2] The title of a novel by Aleksandr Herzen.
[3] Gross negligence is equivalent to an intentional tort.

ду металлом и пластиком образуется щель и прогрессирующая нестабильность. Я так уверенно говорю об этом, потому что оперировал последствия.

Бесцементная чаша, которую пытались установить на цементе
A cementless cup that was attempted to be placed on cement

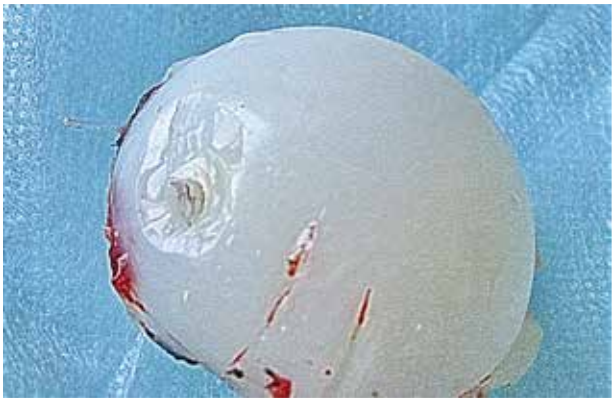

На вкладыше след от недокрученного винта
A trace of an incompletely turned screw on the liner

enced you are, the more important this rule is. I do not consider myself too experienced. In the US, there are surgeons, who perform about a thousand operations a year. My annual total is only about four hundred. Therefore I try to play it safe.

But still. Anything can happen. Let's consider some cases.

Can cement components be placed without cement? No kidding. Despite an obvious and unequivocal "NO!" I have seen it. Not a polyethylene cup, of course, but a Müller stem... The problem, I think, lies in the theory of a small mantle. Osteoprofilers for both cemented and cementless implants are the same. And a cemented stem is smooth, though not polished. It sits tight during fitting. Why waste cement? Initially it holds up well, but then becomes unstable. "You fell and don't want to admit it," the author-surgeon says, shifting the blame onto the "sufferer." After that – further controversy, consultation with lots of specialists, and revisionary surgery. So, NO. Period.

Can a cementless implant be placed on cement? The answer is negative for primary arthroplasties, for revision ones, it's open to discussion.

Definitely, this does not work for a stem, especially a hydroxylapatite (HA)-coated one. This coating is designed for gradual degradation and replacement with bone tissue. If you try to place an HA-coated cementless stem on cement, this will pretty soon result in a gap between the metal and plastic, and progressive instability. I am so confident about this because I had to deal with consequences surgically.

ВИПАДОК / CASE

Однажды ко мне обратился коллега с просьбой проконсультировать пациента, с которым проблемы продолжались и после повторной операции.

При осмотре довольно грузный пациент хромал из-за сильной боли и укорочения оперированной конечности. Он перенес две операции эндопротезирования тазобедренного сустава с интервалом в шесть месяцев, но боль нарастала. Из рассказа доктора и по результатам рентгенографии стало ясно, что в первый раз бесцементная ножка с гидроксиапатитным покрытием была выбрана меньшего, чем следовало, размера, а после

Once I was approached by a colleague with a request to consult on a patient whose problems persisted even after reoperation.

During examination it turned out that severe pain and shortening of the operated limb caused severe lameness to the obese patient. He underwent two THAs with an interval of six months, but the pain continued to grow more intense. From what his doctor said as well as from X-ray results, it became clear that during the first operation, the size of the selected HA-coated cementless stem was smaller than needed, and after development of the instability, it was reinstalled on cement without being replaced. *Errare humanum est sed stultum est in errore perseverare*[4].

[4] Lat. To err is human, but to persist in error is stupid (Seneca).

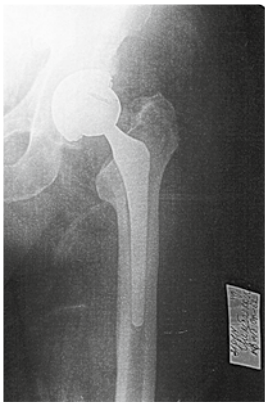

При первичном эндопротезировании выбрана ножка меньшего размера
A stem of a smaller size was installed during primary THA

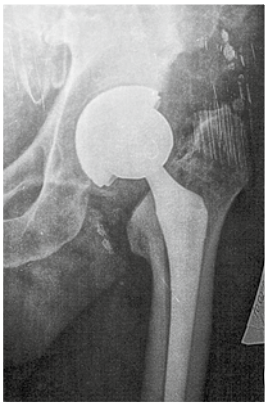

Миграция ножки
Stem migration

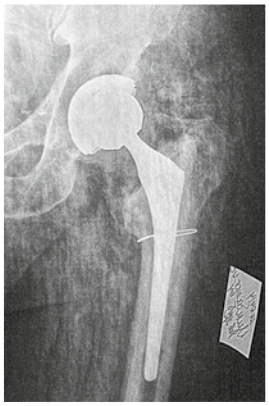

Ревизия с установкой той же ножки на цементе
Revision surgery with the same stem being placed on cement

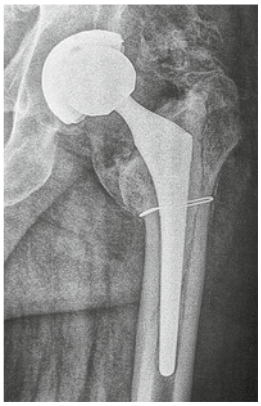

Нестабильность ножки, покрытой гидроксиаппатитом и установленной на цементе
Instability of the HA-coated stem placed on cement

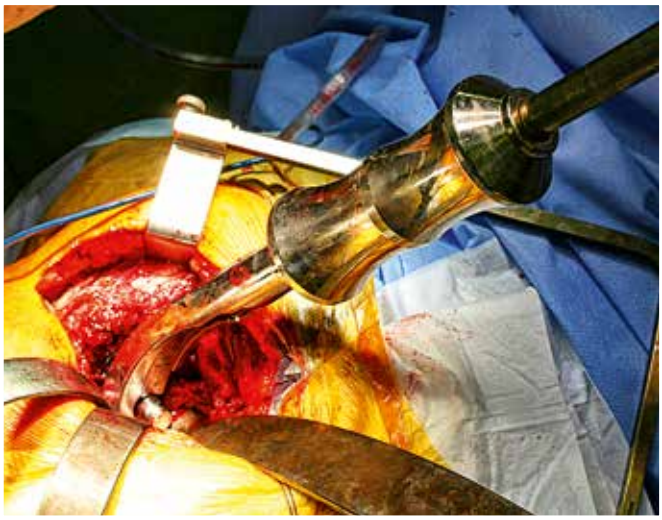

Устройство для удаления ножки
A device for stem removal

У рояля автор
The author at his "grand-piano"

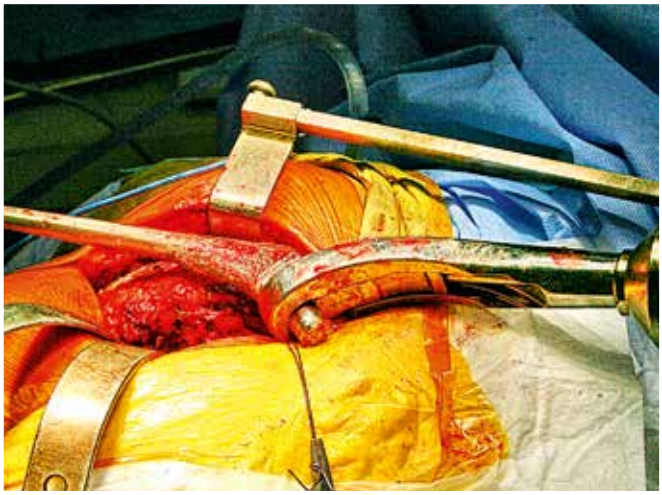

Удаление ножки
Removal of the stem

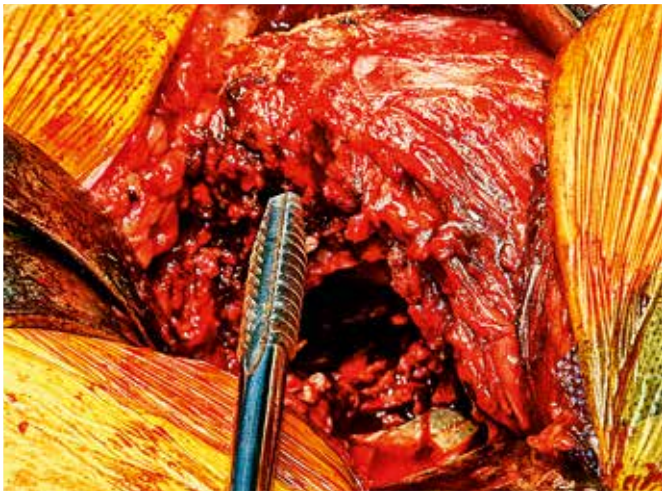

Развертка для удаления цемента из канала бедра
A cylindrical reamer for retrieving cement from the femoral canal

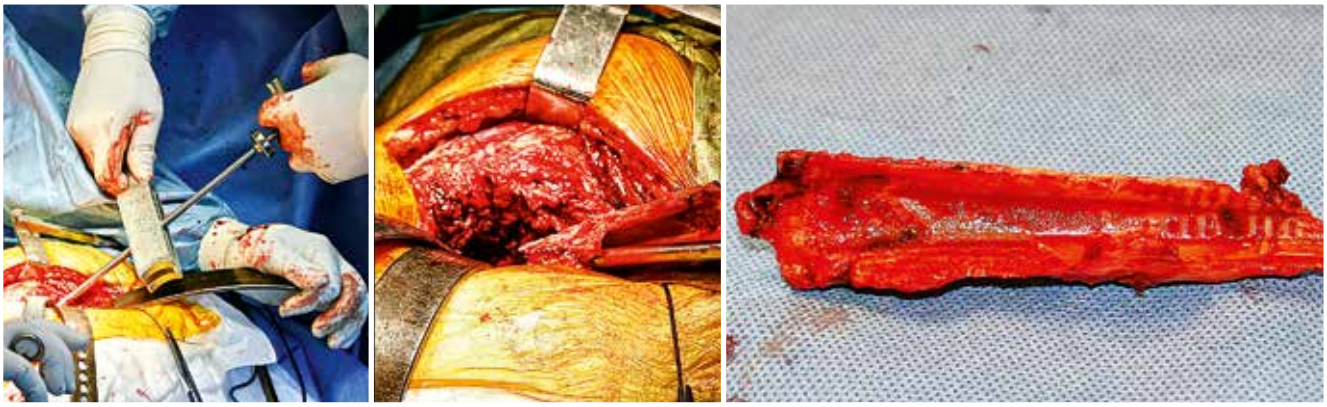

Удаление цемента
Removal of cement

Сбор костной стружки
Collecting bone chips

Аутопластика проксимального отдела бедра
Proximal femoral autograft

Ножка подобрана
The stem is selected

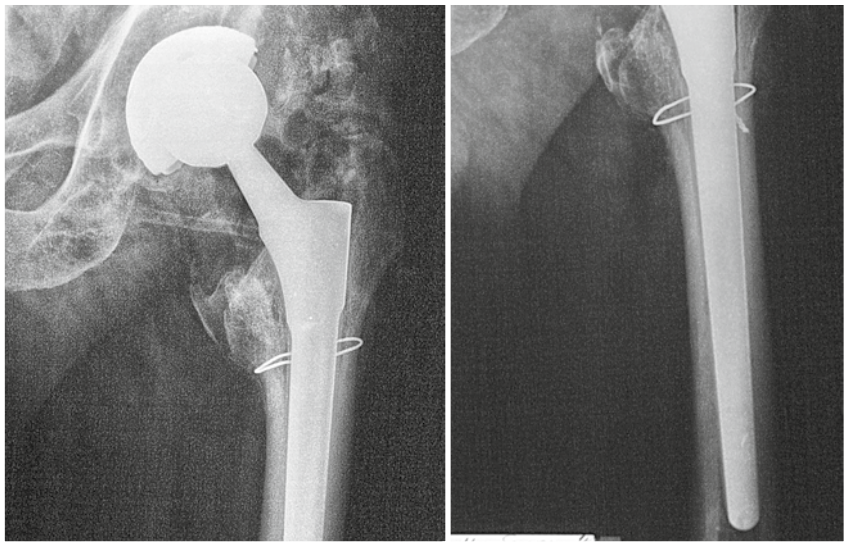

Передне-задняя проекция после ре-ревизии
Antero-posterior projection after re-revision

Боковая проекция
Lateral projection

развития нестабильности переустановлена на цементе без замены. *Errare humanum est sed stultum est in errore perseverare*[4].

Во время нашей ре-ревизии ножка вынулась без усилий. Остатки гидроксиапатита были заметны и на металле, и на цементной мантии. После удаления цемента разверткой ревизионная ножка была установлена стандартно. Костная стружка, собранная при обработке канала, послужила оптимальным заполнителем дефектов в проксимальном отделе бедра. Неидеальный угол инклинации чаши исправлять не стали в связи с финансовыми проблемами и в надежде на устойчивость к вывиху большой (40 мм) пары трения со сверхпрочным полиэтиленом. Безболезненная ходьба без дополнительной опоры при выписке, с положительной динамикой при наблюдении в течение полугода, внушают осторожный оптимизм… Не делайте так никогда!

[4] Человеку свойственно ошибаться, но глупо упорствовать в ошибке (лат.).

During our re-revision, the stem was effortlessly retrieved. The remains of the HA coat were visible on the metal and cement mantle. After removal of the cement with a cylindrical reamer, a revision stem was inserted normally. Bone chips that were collected while the canal was being prepared were used as an optimum filling for defects in the proximal femur. The not ideal angle of inclination of the cup was not corrected as a result of financial issues, and in the hope of resistance to the dislocation of a large (40 mm) bearing couple with extra durable polyethylene. The fact that the patient was walking without any additional support when discharged from the hospital added to continuous improvement during six months of medical observation inspires cautious optimism…

Therefore, do not do this ever!

Другое дело чаши. Конечно, при ГА-покрытии никаких цементов. Но в последнее время появились ревизионные системы, в которых для соединения металлических элементов планово используется цемент. Хороши и ревизионные многодырчатые чаши трабекулярной структуры с полиэтиленовым вкладышем, для фиксации которого используется цемент. При ревизии тазового компонента редко удается сформировать правильную полную полусферу без объемных дефектов. Эти дефекты можно заполнить костной пластикой, но зазоры все же остаются. При установке вкладыша цемент через отверстия заполняет их. Чаша фиксируется двумя способами: там, где плотно прилегает к кости, – механически, в местах дефектов – при помощи цемента. *Contraria sunt complementa*[5].

[5] Противоположности дополняют друг друга (лат.).

Cups are a different story. Sure enough no cement for HA-coated ones. But recently revisionary systems have appeared in which cement is to be used to connect metal elements. Multi-hole trabecular revision cups, whose polyethylene liner is fixated with cement, are also good. It is difficult to avoid major defects while forming a correct full hemisphere during a revision operation on the pelvic component. Such defects should be filled with bone grafting, however gaps remain. When the liner is

Иногда операционная сестра – главная в бригаде
Sometimes a surgical nurse is a team leader

Чаша готова к внедрению и соединению с аугментом
The cup is ready for penetration to be connected with the augment

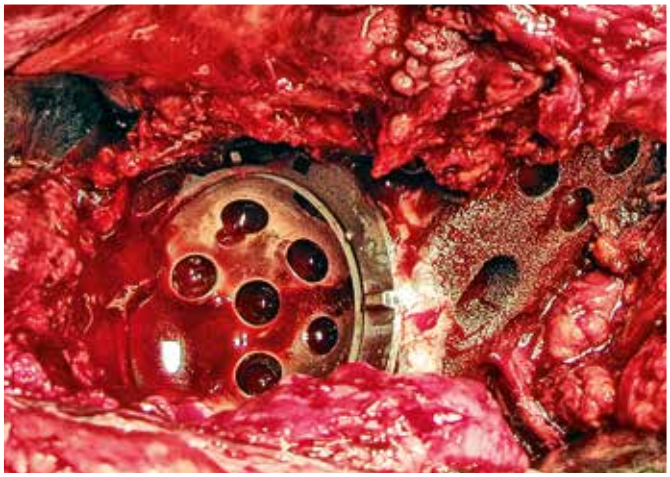

Чаша установлена и соединена с аугментом полиметилакрилатом
The cup is placed and attached to the augment with polymethyl methacrylate

Танталовая трабекулярная чаша для ревизий
Tantalum trabecular cup for revision

Впрессовывание цемента
Cement being pressed in

Установка вкладыша
Liner placement

Чаша установлена
The cup has been placed

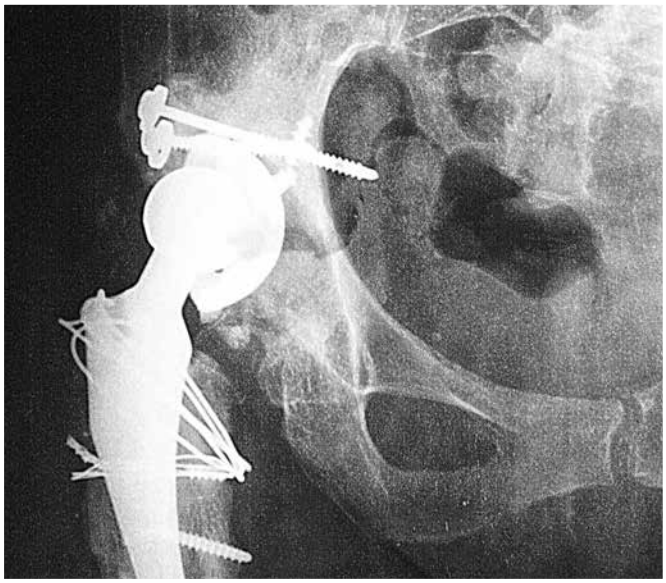

Нестабильность тазового компонента
Instability of the pelvic component

После ревизии
After revision

ОПЕРАЦИЯ ВЫПОЛНЕНА ХИРУРГОМ-ОРДИНАТОРОМ ЦЕНТРА ЭНДОПРОТЕЗИРОВАНИЯ В. БОНДАРЬ
Operation cunducted by a surgeon of the Orthopedic Center - V. Bondar

Иногда структура костной ткани не позволяет использовать головки бедра для пластики
Sometimes the structure of the bone tissue does not allow for using femoral heads for bone grafting

Выручают трабекулярные аугменты
Trabecular augments come in handy

Таким образом, цементная фиксация металла с металлом и металла с пластиком возможны. Уже упоминалось, что эмпирическим путем мы пришли к возможности установки цементной чаши в прочно фиксированную к тазовой кости механическую, при ревизии (см. Rp «Замена полиэтиленового вкладыша»).

А возможна ли установка бесцементной чаши на цементе? Теоретически – да, но зачем? Если нужна металлическая опора, существует достаточное количество специальных конструкций.

Другое дело трабекулярные аугменты. Их уникальные остеоинтегрирующие свойства мы все шире используем для заполнения костных дефектов. Цементные чаши к аугментам фиксируем цементом – это нормально.

being inserted, cement fills these gaps through the holes. There are two ways to fixate the cup: where it fits the bone tightly – mechanically, at the sites of defects – with the help of cement. *Contraria sunt complementa*[5].

Thus, cemented fixation of metal to metal, and metal to plastic is possible. It has been mentioned that empirically we have come to the conclusion that during revision

[5] Lat. Opposites are complementary

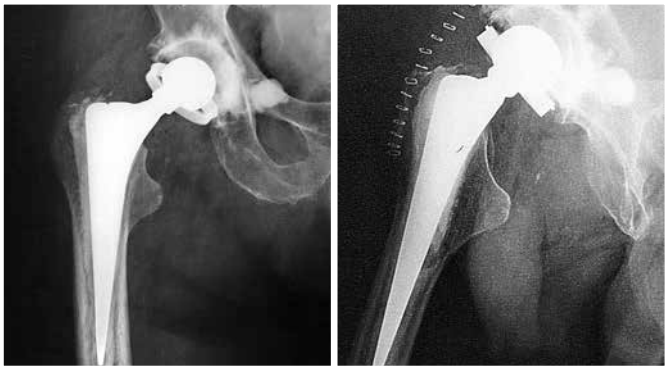

В безвыходной ситуации замыкающий вкладыш для бесцементной чаши установлен на цементе
In desperate situations a locking liner for a cementless cup is placed on cement

Двойная нетипичность. Допустимое сочетание разных керамик и установка керамического вкладыша на цементе в хорошо фиксированную механическую впадину
Double atypicality. Permissible combination of different ceramics and placing a ceramic liner on cement in a well-fixated mechanical cup

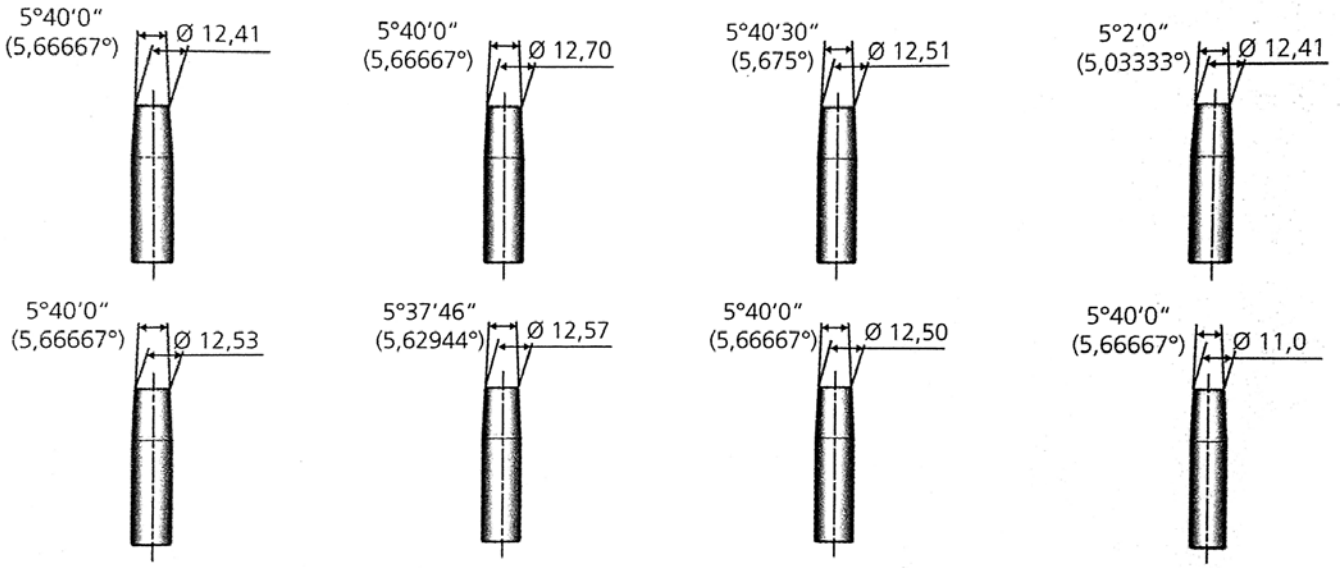

Таблица 1. Разница угла конуса 12/14 у разных фирм может достигать нескольких минут[6]
Table 1. Angle discrepancy of the cone 12/14 may be several minutes in implants produced by different manufacturers[6]

Уважайте себя, создайте склад запасных путей отступления и получайте удовольствие от вопроса вашей операционной сестры: «Какой размер вам нужен, доктор?».

Рассмотрим еще одну ситуацию: в данной модели только три варианта головок – S, M и L, а нужна XL. Она есть в другом модельном ряде другого производителя, но с таким же конусом. Можно ли совместить? Здесь возможны два ответа. Металлические можно, а в керамике снова два ответа. Просто керамику нельзя, а с металлическим адаптером можно.

Похожая ситуация при ревизии без удаления ножки. Если протез служил долго, то, скорее всего, головка металлическая и наверняка с микроцарапинами. Лучше заменить, да и по длине всегда есть

surgeries it is also possible to insert a cemented cup into a cementless one, that is firmly fixated to the pelvic bone (See chapter “Polyethylene Liner Replacement”).

Is it possible to place a cementless cup on cement? Theoretically, yes – but for what reason? If you need a metal support, there is a sufficient number of special designs of implants.

Trabecular augments are a different story. Their unique osteointegrating properties are increasingly being used for filling bone defects. It is normal practice to have cemented cups fixated to augments with cement.

Respect yourself, make contingency plans and enjoy your nurse’s question: “What size do you need, Doctor?”

Another situation: heads of a certain model come only in three sizes – S, M and L, but we need XL. It is available in other sets of models from a different

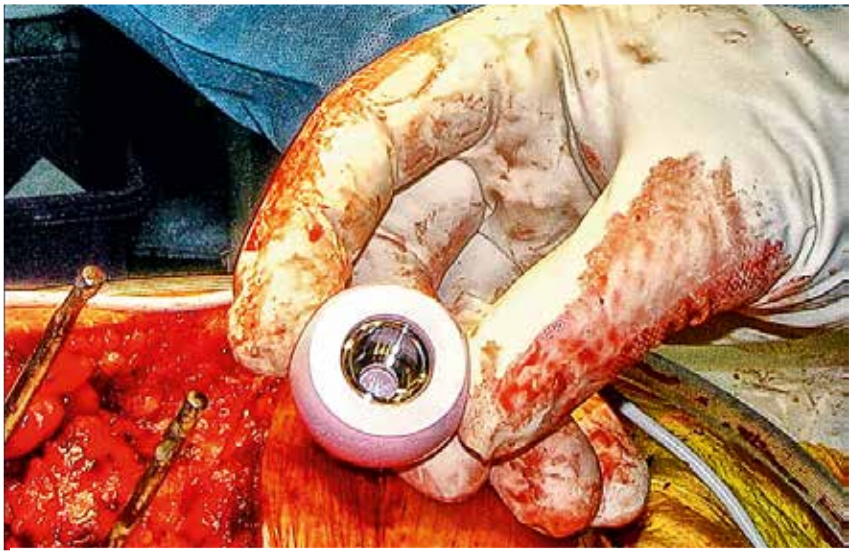

Адаптер
Adapter

[6] Сведения из журнала Ceramnews
[6] Data taken from Ceramnews

необходимость коррекции. На что менять? На другую металлическую – без проблем, любой длины, любого диаметра, в зависимости от выбранной чаши. С керамической снова правило: «Не устанавливать на инофирменную и не новую шейку без адаптера». Причем не новая – это та, на которую хоть раз, хоть только на минутку была установлена другая головка, то есть не virgo. На ее поверхности уже есть царапины, неровности, способные создать в керамике патологические напряжения. Еще большие риски при установке головки одной фирмы на ножку другой, потому что конус 12/14 не означает полного равенства углов. В секундах они отличаются (см. табл. 1). И хотя случаев ее раскола зарегистрировано очень мало, производитель не рекомендует.

Другое дело конусные адаптеры. Их идеально гладкая и конгруэнтная наружная поверхность готова мягко, но плотно войти в отверстие головки. Внутренняя готова принять в себя старый, грубый и шероховатый стебель шейки. Вот такая эклектика, два в одном.

Тем не менее, разнообразие размеров в керамике все же меньше, чем в металле. У очень маленьких головок (22,2 мм) адаптеров не бывает. Но, во-первых, металл никто не отменял, во-вторых, он экономнее, в-третьих, выживаемость эндопротеза, прежде всего, зависит от биомеханики.

manufacturer, but with an identical cone. Any chance for using a combination? There are two answers to this question. Positive for metal implants, as for ceramics – possibly, but only with a metal adapter.

A similar situation may occur during revision without removing the stem. If the implant has served for a long time, then it is most likely that there are micro-scratches on the surface of the metal head. It would be better to replace it, adding the fact that there is always a need for a length adjustment of the implant. With what should it be replaced? With another metal one – without problems – of any length, and any diameter depending on the selected cup. With ceramics there is a rule: “Do not insert into a neck that is no longer new and from a different manufacturer without an adapter.” The neck loses its “virgin nature” even if another head is placed into it even once and only for a little while. Its already imperfect surface is covered with scratches that can create pathological stress in ceramics. Other major risks are run when a head from one manufacturer is placed on the stem of another, the 12/14 cone does not necessarily presuppose a perfect match of angles. They differ by seconds. (See Table 1). Although very few cases of its cracking have been reported, the manufacturer warns us against doing so.

Cone adapters are another story. Their perfectly smooth and congruent outer surface is ready for a gentle but hard penetration into the hole in the head. Their inner surface is ready to receive the old, rough and coarse stem of the neck. This is an eclectic approach, two in one.

The variety of sizes ceramic implants come in is, nevertheless, smaller than that of metal ones. There are no adapters for very small heads (22.2 mm). Well, firstly, metal has not been done away with, secondly, it is more economical, and finally prosthesis longevity primarily depends on biomechanics.

ГЛАВА 19 / CHAPTER 19

МЕТАЛЛ НА МЕТАЛЛ

METAL ON METAL

"И СПРОСИЛА КРОХА: "ЧТО ТАКОЕ ХОРОШО И ЧТО ТАКОЕ ПЛОХО?"
(В. Маяковский)

"WHAT IS GOOD AND WHAT IS BAD?" ASKED THE LITTLE ONE"
(V. Mayakovsky)

В отношении пары трения Ме-Ме на этот вопрос однозначно ответить сложно. Наше поколение ортопедов столкнулось с такими конструкциями в начале заката их популярности. Ушли в небытие протезы Сиваша и Вирабова, так и не дошли до нас и не оставили никакого впечатления модели Metasul и Metamys. Мы не знали ответа на вопрос из заглавия.

И вот, в 2006 году компания DePuy, входящая в состав Johnson & Johnson, стремительно вывела на постсоветский рынок супермодель ASR. Да еще и очень убедительно, на основании физико-математических законов, доказала ее преимущества перед более ранними моделями. Поверхностное натяжение тканевой жидкости должно обеспечить идеальное скольжение двух идеально отполированных конгруэнтных поверхностей из легендарного сплава CoCrMo. Огромный размерный ряд пар «чаша – головка» дает возможность идеально подобрать имплантаты для любого пациента с полным восстановлением биомеханики сустава. Наибольшая дистанция прыжка не позволяет вывихнуть такой эндопротез без чрезмерных усилий. Тщательное удаление экзостозов по периметру чаши после ее инклинации и плоская шейка ножки Corail, с успешной тридцатилетней историей, обеспечивают идеальный объем движений и исключают импинджмент даже при шпагате. Казалось, достигнута вершина, и другие конструкции ждет постепенное угасание.

Я даже хотел выступить в СМИ со статьей о «революции в эндопротезировании». Но, как говорил герой известной комедии: «Тараписа не надо!».

В 2009 году протез снят с производства и запрещен к установке.

ASR

Мы были в шоке. В клинике за два с половиной года успешно установлено чуть более двухсот таких имплантов. В ближайшем послеоперационном периоде (за три года) отмечено лишь четыре осложнения, да и их мы относили к ошибке предоперационного планирования.

It is difficult to answer this question unequivocally with respect to metal-on-metal bearing couples. Our generation of orthopedic surgeons first faced such structures at the beginning of the decline in their popularity. The prostheses of Sivash and Virabov sank into oblivion. Models such as the Metasul failed to reach us and consequently impress. Thus we did not know the right answer to the question noted above.

1. ***Эндопротез Вирабова недолго применялся в клинической практике из-за большого количества осложнений и технических трудностей при установке и удалении конструкции***
The Virabov endoprosthesis was not used in clinical practice for a long time due to a large number of complications and technical difficulties associated with installation and removal of the implant

2. ***Эндопротез Сиваша – один из первых имплантов с парой трения металл-металл. Благодаря связанной кострукции устойчив к вывихам. Представленный экземпляр удален после 32 лет службы***
The Sivash endoprosthesis was one of the first implants with a metal-on-metal bearing couple. It is resistant to dislocations due to its articulating design. This implant was removed after 32 years

Metasul[1]

Metamys

[1] Удаленные чашки любезно предоставлены профессором Шубниковым И.И. из РНИИТО им. Р.Р. Вредена

[1] The removed cups are courtesy of Professor I.I. Shubnikov, R.R. Vreden Russian Research Institute of Traumatology and Orthopedics

В одном случае отмечено асептическое расшатывание чаши после эндопротезирования у молодой пациентки с аутопластикой крыши ацетабулюм. В другом отмечен громкий скрип при ходьбе вследствие ятрогенного перелома дна впадины и порочного угла инклинации, но без других клинических проявлений.

Еще одна пациентка подверглась одноэтапной ревизионной операции по поводу раннего глубокого нагноения. Замена пары трения на керамику-полиэтилен и продленная целенаправленная антибиотикотерапия решили проблему. Четвертый пациент описан в главе «Вывихи». У спинальника со спастическим парапарезом наступило полное повторное смещение чаши ASR, несмотря на очень уверенную первичную фиксацию.

Все описанные осложнения могли произойти с любой моделью эндопротеза, и мы продолжали планировать установку XL head с учетом этих случаев. Читали лекции и доклады с изложением преимуществ ASR, критически отвергали модели типа Birmingham, как устаревшие. Получили официальное разрешение от DePuy на право обучать установке ASR.

И вдруг запрет, изъятие остатков со складов, объявление о возможности компенсации стоимости новой конструкции при необходимости замены. Эти меры были предприняты производителем в ответ на результаты многолетних наблюдений, отмеченных в международных регистрах. Процент осложнений, по их дан-

And then, in 2006, the DePuy company from Johnson & Johnson rapidly launched a supermodel ASR in the post-Soviet market....

Moreover, referring to the laws of physics and mathematics, they provided convincing evidence of its advantages over previous models. The surface tension of the tissue fluid had to ensure the perfect sliding of two perfectly polished congruent surfaces of the legendary CoCrMo alloy. The huge size range of cups and heads allowed for the ideal implant choice for each patient with full restoration of joint biomechanics. Even the longest jumping distance would not lead to dislocation unless excessive force was applied. Careful removal of exostosis along the perimeter of the cup after its inclination and a flat neck of the Corail stem, with

Диспластический коксартроз
Dysplastic coxarthrosis

Установлено в Чикаго
ASR Corail Chicago

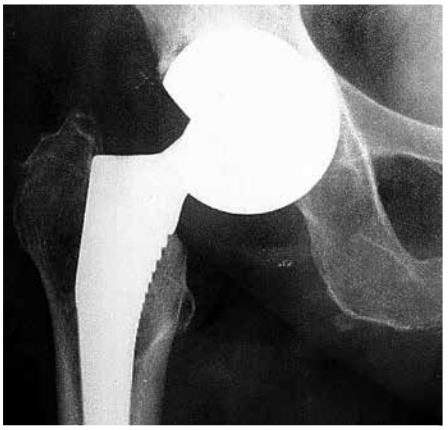

Нестабильность чаши
Instability of the cup

Несмотря на удаление более 20 мл жидкости, давление в суставной сумке оставалось высоким и при вскрытии нас обдало фонтаном цвета «детской неожиданности»
Despite removal of more than 20 ml of fluid the pressure in the joint capsule remained high while dissecting the capsule we were sprinkled with a fountain the color of «baby poop»

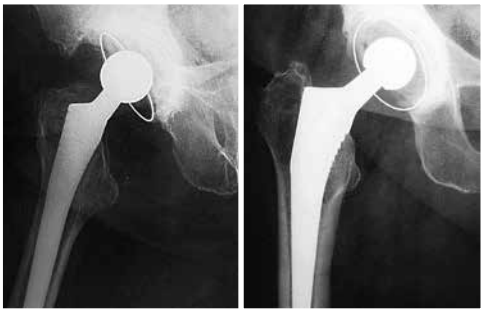

Одноэтапная ревизия
One-stage revision

ным, превышал 12–14 % за десять лет наблюдений. Мы даже гордились своими двумя процентами. Но ликовать было рано.

Первая птичка, как ни странно, прилетела из США. Украинец был прооперирован в Чикаго шесть лет назад и, почувствовав боли в области сустава, обратился к нам. При рентгеновском обследовании выявлена нестабильность тазового компонента с необычно обширными дефектами костной ткани таза и проксимального отдела бедренной кости. Это было очень похоже на тяжелый случай полиэтиленовой болезни. Только без полиэтилена...

При ревизии мы впервые получили типичную, как теперь уже знаем, бурую жидкость и пастообразный дербис такого же цвета. Жидкость находилась в суставе под большим давлением и облила бригаду при вскрытии капсулы. Бактериоскопия не выявила флоры, и операция была продолжена в полном объеме. Паста заполняла полости дефектов кости и удалялась просто ложкой. Изменения соответствовали тому, что мы уже успели найти в зарубежных источниках под названием «псевдоопухоли».

Пациент был молод, и мы постарались заменить нестабильную чашу на большую механическую. Jumbo с винтами прочно зафиксировалась в расширенной вертлужной впадине. Ножка, несмотря на наличие дефектов типа гранулем в проксимальном отделе бедренной кости, была стабильна, и менять ее мы не стали. Дефекты заполнили аутостружкой, полученной при обработке гипервпадины. Головку заменили на керамическую, с адаптером... Полный успех. Мы снова возгордились — мол, переделываем после американцев. Но, как сказано в писании, «не судите, да не судимы будете»[2].

ПСЕВДООПУХОЛИ

Вскоре обратилась одна из первых наших пациенток. Молодая девушка 22-х лет, курсант академии МВД, при попытке сходить в «самоволку» упала с водосточной трубы на уровне второго этажа. Операция остеосинтеза шейки бедренной кости закончилась асептическим некрозом головки, и через год мы прооперировали ее с использованием самого лучшего на то время эндопротеза ASR XL head Corail. Тогда мы еще не

[2] Евангелие от Матфея, глава 7

a thirty-year history of success, provided an ideal range of motion and eliminated the risk of impingement even if the patient were to do splits. Perfection seemed to have been attained and other models were doomed to extinction.

I even wanted to write a mass media article on the revolution in THA. But, as the hero of *Kidnapping, Caucasian Style,* a popular Soviet comedy, said: *"No needa rush...."*

In 2009 production was stopped on the prosthesis and it was forbidden to be installed.

ASR

We were in shock. Over two hundred implants of that kind had been successfully placed in our hospital during two and a half years. Only four complications occurred in the immediate postoperative period (three years). We considered them mistakes of preoperative planning.

In one case an aseptic loosening of the cup following a THA in a young patient with an autograft of the acetabular roof was noted.

Another case testified to a loud squeak while walking as a result of an iatrogenic fracture of the acetabular bottom and an incorrect inclination angle, but the patient showed no other symptoms.

The third patient underwent a single-stage revision surgery for

При пункции псевдоопухоли всегда получаем мутное содержимое различных оттенков коричневого цвета
Puncturing a pseudotumor we always get turbid contents of various shades of brown

знали о запрете установки металлической пары женщинам фертильного возраста из-за неизвестного возможного влияния ионов металлов на плод.

Операция прошла успешно, и результат превзошел все ожидания. На контрольный осмотр через год пациентка явилась в босоножках с каблуком 12 см и рассказала об успешной сдаче экзамена по физической подготовке и зажигательных вечеринках с экстремальными танцами. Иронично выслушав наши увещевания угомониться, она убыла на продолжение учебы и активного досуга.

Увидели мы ее снова через шесть лет. Причиной визита послужила выраженная гипертермия (до 39 °С) неясного генеза и боли внизу живота на стороне операции. Оказалось, что подобные, хотя и менее выраженные приступы у нее появились более полугода назад. При обращении к коллегам-терапевтам, без других клинических признаков, был установлен диагноз «энтероколит» и назначено соответствующее лечение. Как ни странно, температура снижалась, что еще больше укрепило уверенность в патологии толстого кишечника. Но эпизоды обострения повторялись, и мы не смогли отпустить пациентку после осмотра, несмотря на ее уверения в благополучии. На всякий случай пропунктировав сустав, получили гной бурой окраски и на фоне резкого

early deep infection. Replacing the bearing couple with a ceramic-polyethylene one and prolonged antibiotic therapy fixed the problem. The fourth case is described in the chapter "Dislocations." Despite a very secure primary fixation a recurrent dislocation of the ASR cup happened to a spinal muscular atrophy patient with spastic paraparesis.

All these complications could have happened to any other model of the hip implant and, taking into account those cases, we kept planning the installation of the XL head. We gave lectures, made reports outlining the benefits of ASR, and critically rejected models such as the Birmingham as obsolete. We were granted official permission from DePuy to train on the ASR placement.

And here out of the blue – comes the ban, removal of the remaining implants from warehouses, and the announcement of the possibility of reimbursement for the cost of new models in case of a necessary replacement. Those actions were taken by the manufacturer in response to the results of many years of observations presented in international records. The percentage of complications, according to their data, was over 12-14% within a decade of observation. We were even proud of our two percent. But it was too early to rejoice.

Strangely enough, the first sign of alarm came from the United States. Our fellow countryman had been operated

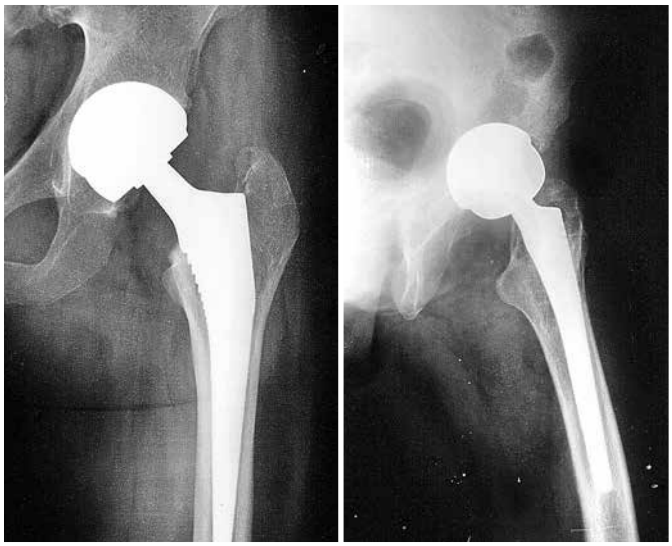

Рентгенологически признаков патологии не выявлено
An x-ray revealed no signs of pathology

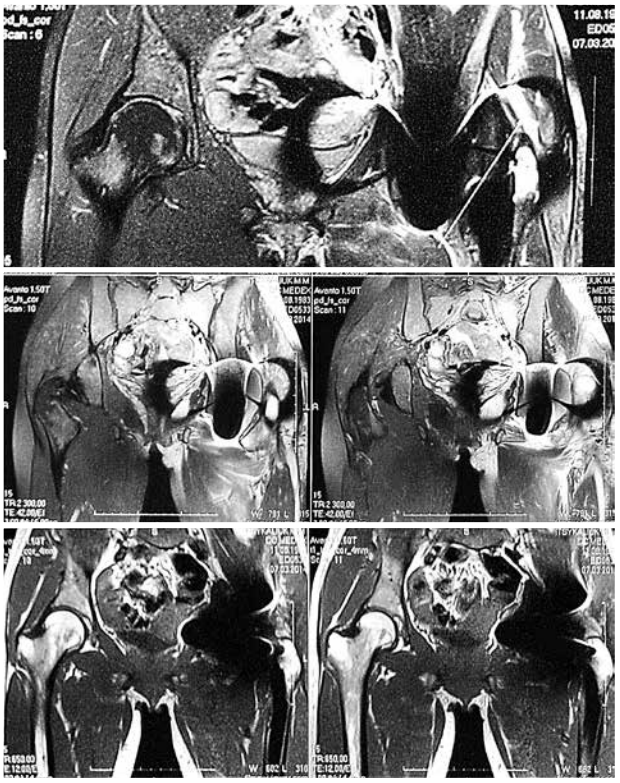

На МРТ выраженные признаки псевдоопухоли
An MRI detected pronounced signs of a pseudotumor

Гной в полости сустава
Pus in the joint cavity

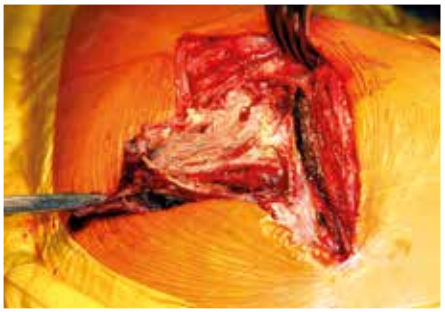

Иссечение измененной капсулы
Excision of the modified capsule

Снятие головки эндопротеза при ревизии обязательно
Removal of the implant's head during revision is mandatory

нарастания токсической реакции и гипертермии пошли на неотложную ревизию.

Все было типично для нагноившейся псевдоопухоли. Обширная, плотная, до 4 мм толщиной капсула была туго наполнена бурым гнойным содержимым и пастообразным дебрисом. Фиксация обоих компонентов эндопротеза была стабильной, да мы и не готовились к их замене. Поэтому обошлись тщательным иссечением капсулы и вымыванием дебриса системой пульс-лаваж с временным снятием и стерилизацией головки. Обычное дренирование на три дня и продленная антибиотикотерапия привели к первичному заживлению раны.

К тому времени мы уже гораздо больше знали об осложнениях этой системы и настоятельно рекомендовали пациентке плановую ревизию с заменой пары трения, тем более что на тот момент она уже планировала рождение ребенка. Воспользовавшись помощью подруги, проживающей в Германии, пациентка прошла консультацию у немецких ортопедов. Коллеги были удивлены положительным результатом первичной ревизии, однако отдав должное нашей работе, еще более категорично рекомендовали замену пары трения. Такое же мнение высказали наши французские друзья — Иван Соллогуб и Алан Сотe[3].

Однако жизнь преподносит свои реше-

[3] Alan Soutet — генеральный секретарь общества ортопедов-травматологов Франции 2009–2013 гг. Ныне глава комитета SOFCOT по внедрению новых методик.

on in Chicago six years earlier before he started feeling pain in the joint and approached us. The X-ray revealed the instability of the pelvic component with unusually large lesions in bone tissue of the pelvis and the proximal femur. It looked very much like a bad case of polyethylene disease. Only without the polyethylene....

While conducting the revision surgery we first uncovered a typical, as we know now, brown liquid and paste-like debris of the same color. The liquid was retained in the joint under high pressure and splashed over the surgical team when the capsule was opened. Bacterioscopy revealed no flora and the operation followed its regular course. The paste filling the bone defects was simply removed with a spoon. The changes fit the description of what we had been able to dig out in foreign sources – known as "pseudotumors."

The patient was young and we managed to replace the unstable cup with a large mechanical one. Jumbo with screws was tightly fixated in the enlarged acetabulum. In spite of lesions – granulomas in the proximal femur – the stem was stable and we didn't replace it. Defects were filled in with auto bone chips obtained by preparing the acetabulum. The head was replaced with a ceramic one with an adapter. It was a complete success.

Again, we took pride in ourselves. See, we are fixing things up after the Americans. However, as the Holy Scripture goes: "Judge not, that ye be not judged" [2]

PSEUDOTUMORS

One of our first patients approached us initially. A young girl of 22, a student of the Academy of the Ministry of Internal Affairs, while trying to go AWOL fell from a drainpipe from a second-floor height. Osteosynthesis of the femoral neck resulted in aseptic necrosis of the head, and a year after we operated on the patient using the best at that time Corail ASR XL head. (We were not informed then of the prohibition against installing metal bearing couples in

[2] Matthew. 7: 1

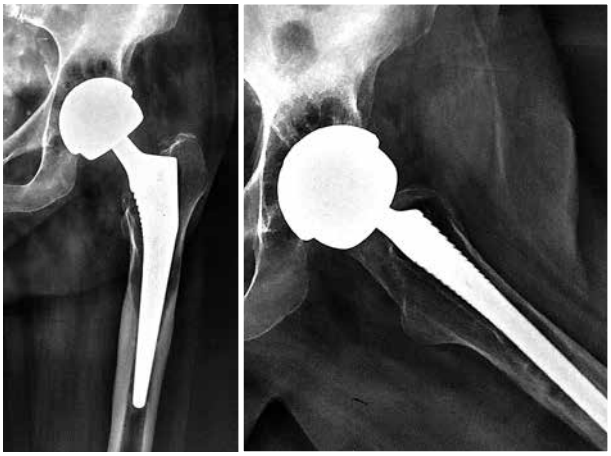

Гранулемы вокруг всех компонентов эндопротеза
Granulomas surround all components of endoprosthesis

Типичное содержимое псевдоопухоли
Typical contents of a pseudotumor

Дебрис заполняет все пространства
Debris fills all space

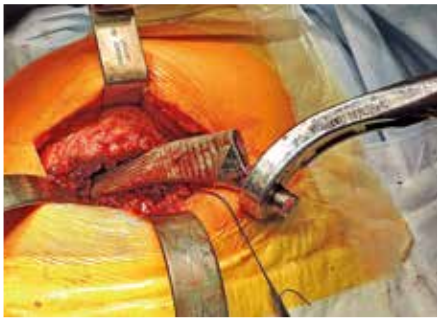

На этот раз ножка удалилась легко
This time the stem was easily removed

Впадина тоже удалена без труда
And so was the cup

После обработки впадина готова к имплантации новой чаши
Having been prepared the acetabulum is ready for a new cup's implantation

Немного костной аутопластики
A little bit of autograft

Выбрана чаша с развитой поверхностью
A cup with a developed surface has been chosen

Изогнутые установщики всегда удобнее
Curved cup positioners are always handier

Чаша установлена
The cup is placed

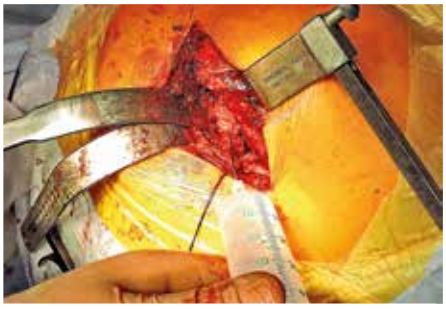

Первый этап инфильтрации раны коктейлем «Маргарита»
The first stage of wound infiltration with cocktail «Margarita»

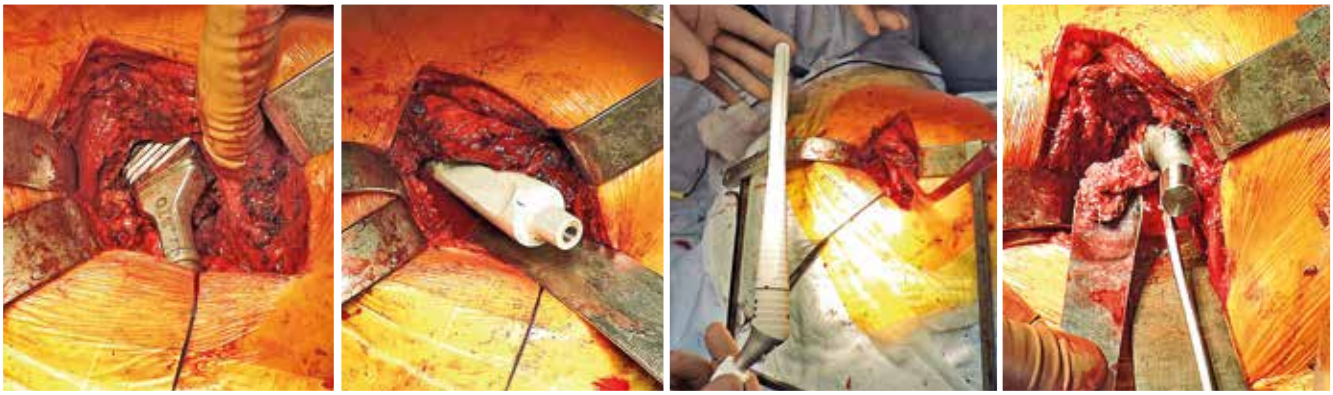

После обработки канала и примерки выбрана и установлена ножка
After preparation of the canal and fitting a stem is chosen and placed

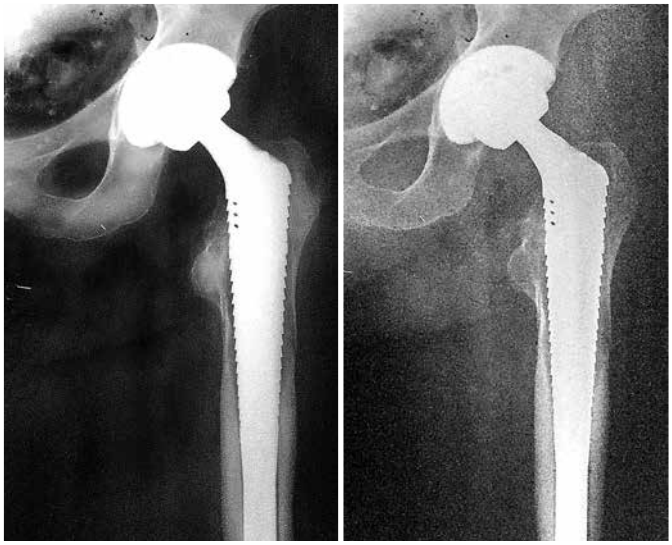

Ревизионный протез надежно фиксирован
A revision prosthesis is safely fixated

ния. Наша пациентка, ныне майор полиции, воспитывает здорового сына и не собирается менять имплант. Мы продолжаем рекомендовать замену...

Вскоре появились и другие пациенты. У одних причиной обращения служил косметический дефект («шишка на ягодице», боли), у других — признаки септического воспаления.

Определились две группы осложнений: асептическая и септическая. При этом первая может перейти во вторую. Псевдоопухоли не причина нагноений, а лишь основа. Закрытая полость с биологической жидкостью без циркуляции крови — идеальная среда для жизнедеятельности различных микроорганизмов. А они, случается, циркулируют в организме и находят это питательное болото.[4]

[4] Свиня своє болото знайде (украинская пословица).

women of childbearing age because of the unknown potential impact of metal ions on the fetus).

The operation was successful and the result exceeded all expectations. A year after the patient showed up for a postoperative check-up wearing 12 cm high heels and told us about her successful completion of a physical training program and rousing parties with wild dancing. Having turned an ironic ear to our admonitions to slow down, she sailed away only to proceed with her studies and active leisure.

We saw her again in six years for severe hyperthermia (up to 39°C) of unknown origin, and pain in the lower abdomen on the side of the operation. It turned out that she had been suffering from similar, though less pronounced attacks for more than six months. Since there were no other symptoms our colleague physicians had diagnosed the patient with enterocolitis and administered appropriate treatment. Ironically, the temperature decreased, which further strengthened the confidence in the colon pathology. But instances of the acute condition recurred and we would not let the patient go home after the examination despite her assurances of good health. We punctured the joint just in case, and a brown pus emerged on the backdrop of a sharp increase in toxic reactions and hyperthermia. We decided on urgent revision surgery.

All this was typical for a festering pseudotumor. Voluminous, up to 4 mm thick, the capsule was tightly packed with brown purulent contents and paste-like debris. Both components were stable, and, as a matter of fact, we were not going to replace them. Therefore, we resorted to a thorough excision of the capsule, washing out debris with a pulsed lavage system, the temporary removal of the head and its sterilization. The usual three-day drainage and prolonged antibiotic therapy led to the primary healing of the wound.

By then we were much more aware of complications of the kind, and we strongly recommended that the patient should come in for a planned revision with replacement of the bearing couple. Moreover, the young lady had married and was plan-

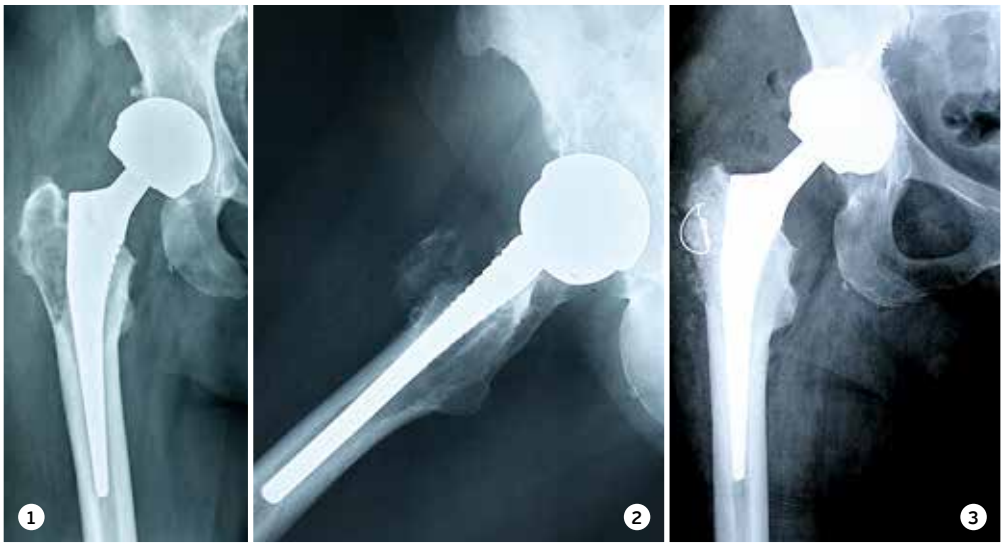

1. ***Через пять лет появилось ощущение дискомфорта***
After five years a feeling of discomfort appeared

2. ***Рентгеновское исследование выявило гранулему***
X-ray examination revealed granuloma

3. ***Результат через год***
Follow up in a year

На КТ виден псевдотумор
CT scan revealed a pseudotumor

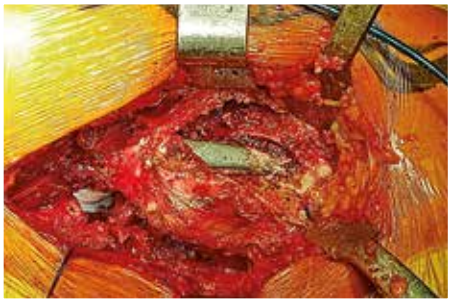

Дефект бедренной кости заместили минеральной пластикой
A defect of the femur was eliminated with the help of mineral grafting

Замена пары трения
Replacement of the bearing couple

Наличие патогенной флоры значительно осложняет ситуацию. Собственно говоря, ревизии мало чем отличаются от обычных одноэтапных при асептическом расшатывании и двухэтапных при септическом. Разница только в размерах дефектных полостей.

Псевдоопухоли, как правило, характеризуются большими разрушениями и поздним развитием нестабильности. Иногда впадина стабильна при сохранности не более 15–20 % контакта с тазовой костью, а ножка может

ning to have a baby. With the help of her friend who lived in Germany, the patient consulted with German orthopedic surgeons. Our colleagues were surprised by the positive results of the primary revision. Despite paying tribute to our work, they even more emphatically recommended the replacement of the bearing couple. The same opinion was expressed by our French friends – Ivan Sologub and Alain Sautet[3]

However, life offers different solutions. Our patient, now a police major, is raising a healthy son, and has decided not

[3] Alain Sautet - Secretary General of The French Society of Orthopedic Surgery and Traumatology (2009 – 2013). Currently the head of the SOFCOT Committee on implementation of new technologies.

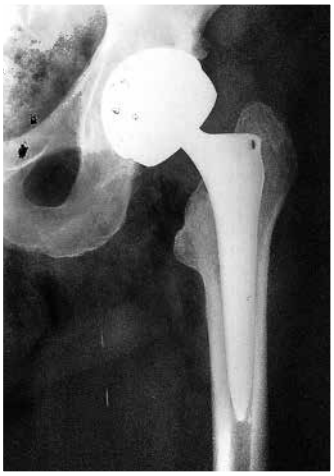

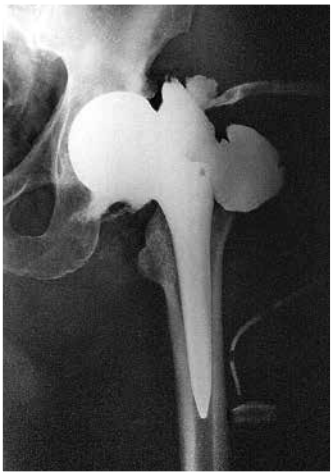

Поначалу все было хорошо
At first everything was fine

Через семь лет появились боли и открылся свищ
Seven years later pain and a fistula appeared

Первый этап септической ревизии
The first stage of septic revision

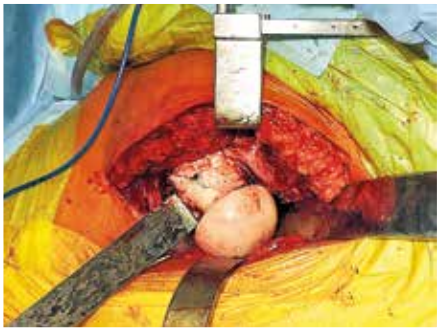

Через два месяца проведена хирургическая обработка раны
In two months debridement of the wound was carried out

Удаление спейсера
Removal of the spacer

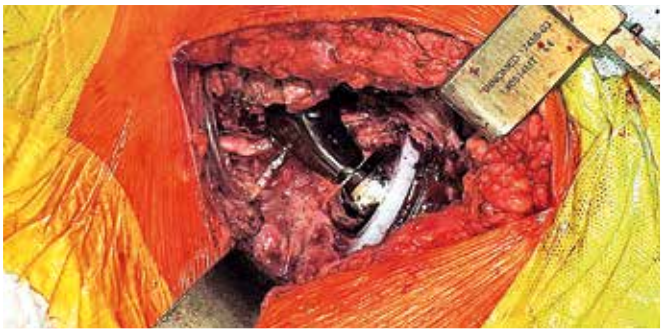

Установлен ревизионный протез
A revision prosthesis is installed

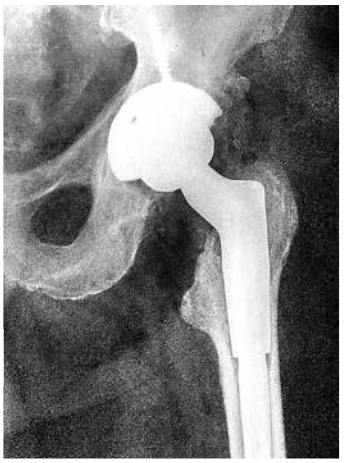

Результат через три года
The result after three years

безболезненно держаться на нижней трети. Поэтому даже отсутствие признаков псевдоопухоли не освобождает от необходимости динамического наблюдения за протезами с парой трения металл-металл хотя бы раз в год-два.

Как же мониторить? В идеале, это анализ крови на содержание кобальта и хрома, а также МРТ. Качественная рентгеногра-

to replace the implant. Even though we keep recommending a replacement...

Soon there were other patients. Some of them turned for our help because of a cosmetic defect – a "bump on the buttock" and pain, others – because of symptoms of septic inflammation.

We singled out two groups of complications: aseptic and

фия способна выявить кисты и гранулемы вокруг компонентов, но это уже не ранняя диагностика. Европейские, а особенно американские авторы настоятельно рекомендуют замену пары трения при повышенном содержании ионов кобальта и хрома даже без каких-либо клинических признаков псевдоопухоли.

Наших пациентов сложно склонить к замене на фоне полного клинического благополучия. Кроме того, производитель возмещает затраты на новые компоненты только после операции, и ее необходимость еще нужно доказать.

septic, wherein the former could develop into the latter. Pseudotumors are not the cause of suppuration, but just the underpinning for it. A closed cavity with a biological fluid in it without blood circulation is an ideal milieu for the life of various microorganisms. And they happen to be circulating in the body and are happy to find this nourishing "mud."[4]

The presence of pathogens significantly complicates the situation.

In fact, revision surgeries do not differ much from usual single-stage ones in the case of aseptic loosening and two-stage ones in the case of septic loosening.

The only difference is in the size of the lesions. Pseudotumors are usually characterized by massive damage and the

[4] A pig will always find mud. A Ukrainian proverb

Как правило, пациенты соглашаются на операцию когда совсем невмоготу
As a rule, patients consent to an operation when things get absolutely unbearable

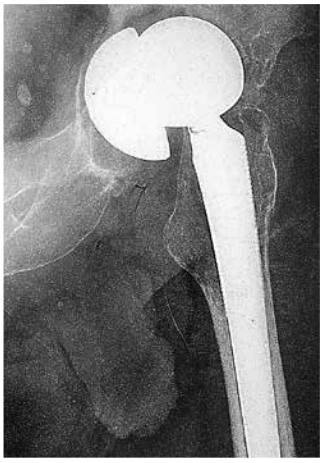

Миграция чаши
Migration of the cup

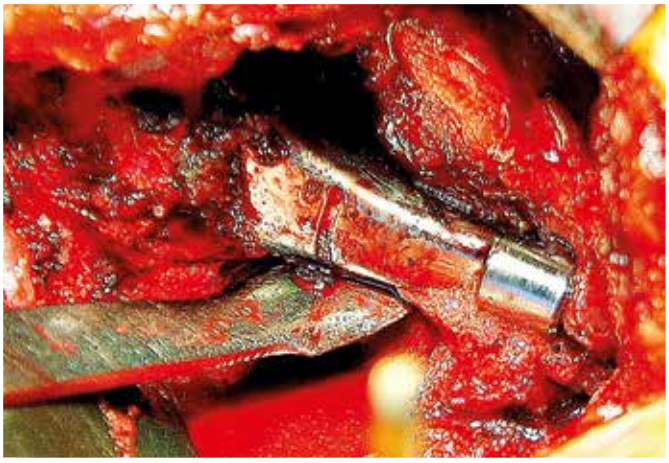

Импинджмент шейки
Impingement of the neck

Металлоз характеризуется более темными тканями
Metallosis is characterized with darker tissues

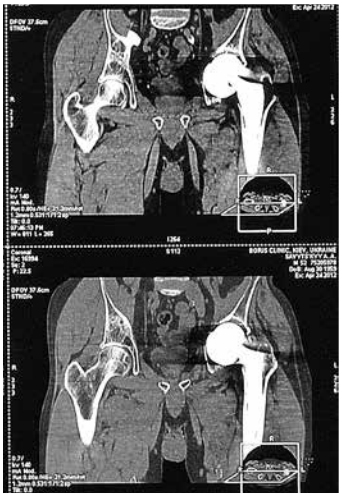

Характерная картина КТ
A typical CT scan image

Аллопластика дефектов впадины...
Filling acetabular defects with allograft...

...и установка ревизионной чаши
...and positioning of a revision cup

Результат через пять лет
The result after five years

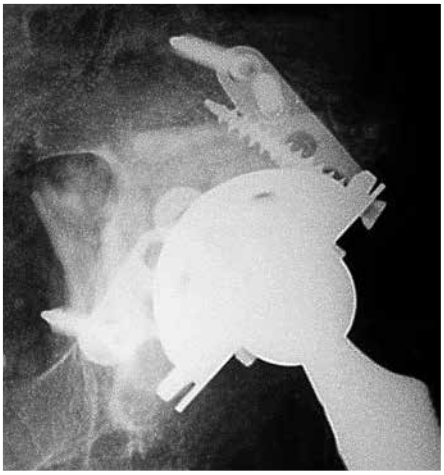

Видна перестройка костных трансплантатов
The remodeling of bone grafts is evident

Однако если при МРТ-диагностике обнаруживаются начальные признаки дефектов костной ткани, прилегающей к импланту, или наличие полости с характерными для псевдоопухоли признаками, следует применить все возможные методы обследования (РТГ в двух проекциях, КТ, общий анализ крови, на С-реактивный белок, на титр антител к возбудителям гнойного воспаления, пункцию сустава с бактериологическим исследованием, радиоизотопное сканирование костной ткани с технецием).

При установлении диагноза «псевдоопухоль области эндопротеза тазобедренного сустава» и самому решиться на операцию и доказать пациенту, что затягивание ревизии чревато тяжелыми осложнениями, проще. Чем раньше выявлена проблема, тем легче с ней справиться. В то же время подобных осложнений при использовании других моделей имплантов с парой трения Me-Me (Icon, Magnum, Durom, Met-Met) у нас пока не отмечено. Да, конечно, их всех вместе меньше и сроки наблюдения не более семи лет, но все же...

late development of instability. Sometimes the cup is stable even if its contact area with the pelvic bone does not exceed 15-20%, and the stem can adhere with its lower third part. Therefore, even the absence of the signs of a pseudotumor does not exempt anyone from the need for dynamic monitoring of implants with a metal-on-metal bearing couple. At least once a year or two.

How does one monitor?

Ideally, a patient should undergo cobalt and chromium blood testing and an MRI examination. A high-quality X-ray enables the detection of cysts and granulomas around the components, but this is not an early diagnosis.

European and especially American authors strongly recommend replacing the bearing couple in case of a high level of cobalt and chromium ions even without any symptoms that suggest a pseudotumor.

It is difficult to convince our patients of the necessity of replacement when they are feeling perfectly well. In addition, manufacturers cover the costs of new components after the surgery whose necessity has to be proven.

However, if an MRI detects early signs of lesions in bone tissue adjacent to the implant, or the presence of cavities with characteristic pseudotumor signs, all available methods of examination should be applied (Rtg in two projections, CT, CBC, a C-reactive protein test, an antibody titer test for pathogens of purulent inflammation, joint puncture with bacteriological study, and a radioisotope bone scan with technetium).

When a patient is diagnosed with a pseudotumor around the hip prosthesis it is easier for a surgeon to decide to operate and make it clear to a patient that a delay in revision is fraught with serious complications. The earlier the problem is detected, the easier it is to cope with it.

At the same time, we have not come across such complications with other implant models with a metal-on-metal bearing couple (Icon, Magnum, Durom, Met-Met). Of course, there are fewer of them and the observation period has not been more than seven years, but still....

И снова тату
And here is tattoo again

И снова типичное содержимое псевдоопухоли
Typical contents of a pseudotumor

Удаление стенок псевдоопухоли
Removal of the walls of the pseudotumor and removal of the head

Постепенное освобождение чаши
Gradual extraction of the cup

Чаша удалена
The cup is removed

Удаленная пара трения: капсула и дебрис
The bearing couple and debris are removed

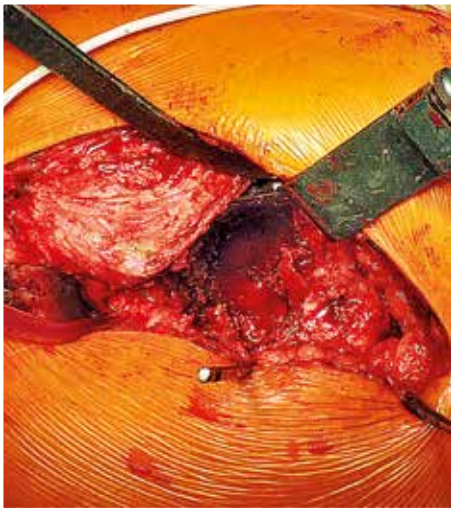

Пострадали все отделы впадины
All parts of the acetabulum are damaged

В дефект дна входит полпальца
The defect of the bottom is the size of half a finger

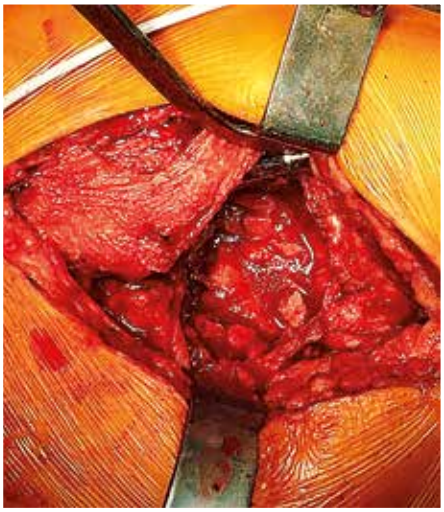

Костная пластика
Bonegrafting

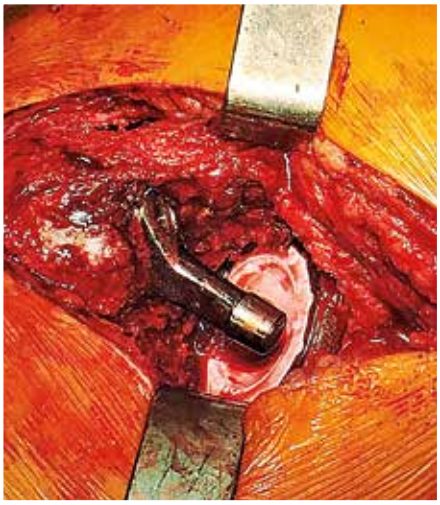

Ревизионная чаша выбрана и установлена
A revision cup is chosen and placed

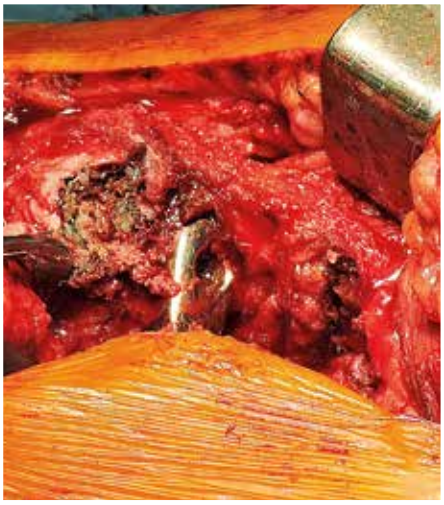

Проксимальная часть бедренной кости тоже поражена псевдоопухолью
The proximal part of the femur is also affected by a pseudotumor

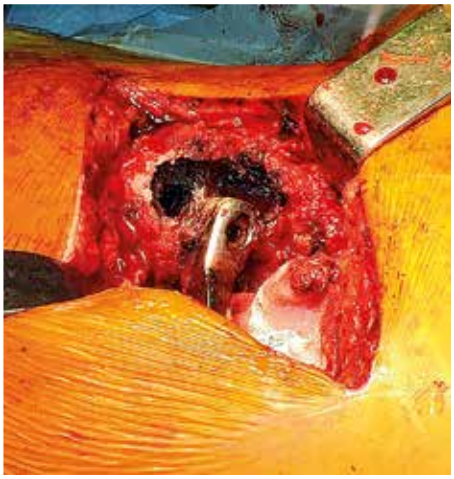

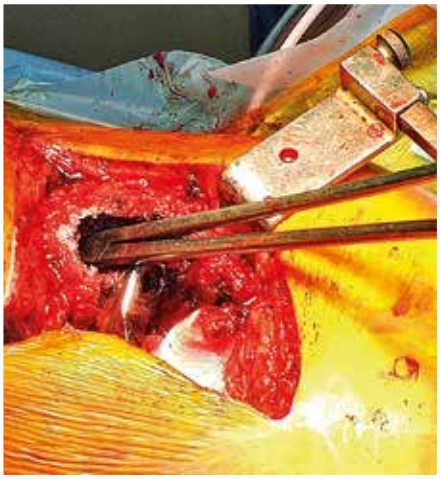

Дефект весьма значителен. Пластика дефекта
The defect is substantial. Filling the defect with the bonegraft

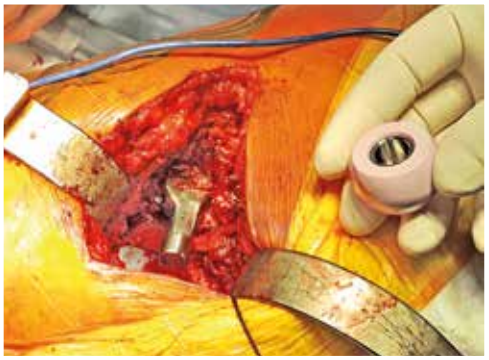

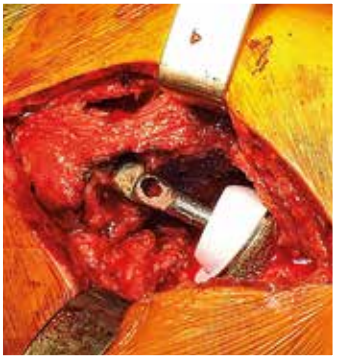

Головка на старую ножку – только с адаптером
Only a head with an adapter should be mounted on the old stem

Ревизия завершена
Revision is complete

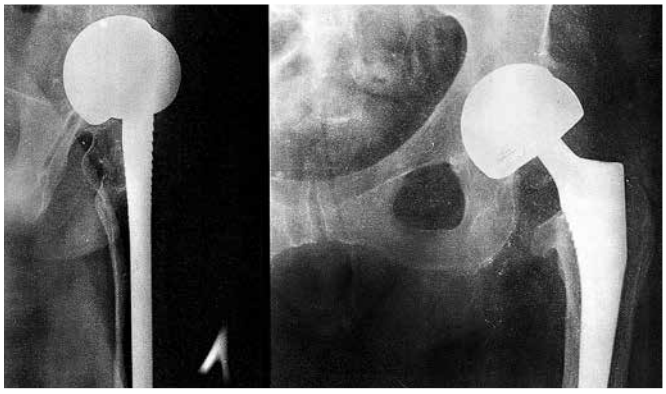

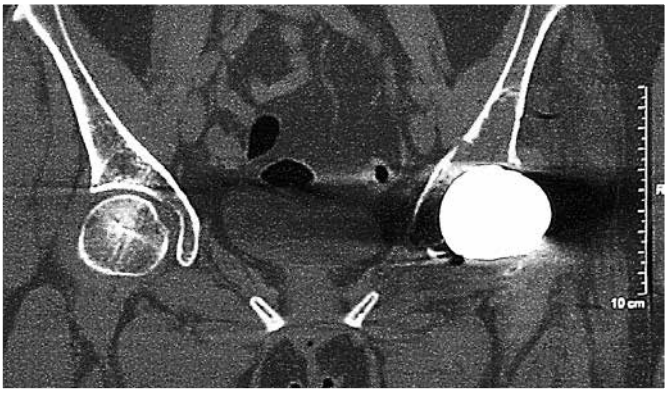

Возможно, причина – осложнения некорректная установка чаши
A possible cause of the complication is the cup's malpositioning

КТ подтверждает неправильный угол инклинации
CT confirms the wrong angle of inclination

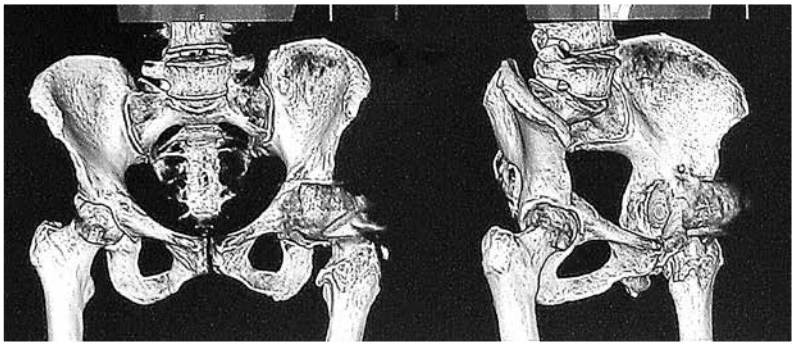

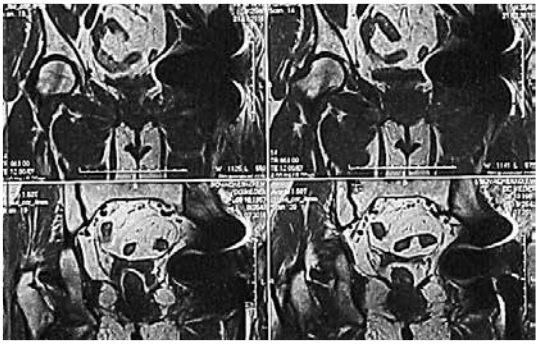

Пространственная реконструкция выявляет псевдоопухоль
Spatial reconstruction reveals a pseudotumor

Наиболее характерная картина псевдотумора на МРТ
The most typical MRI image of a pseudotumor

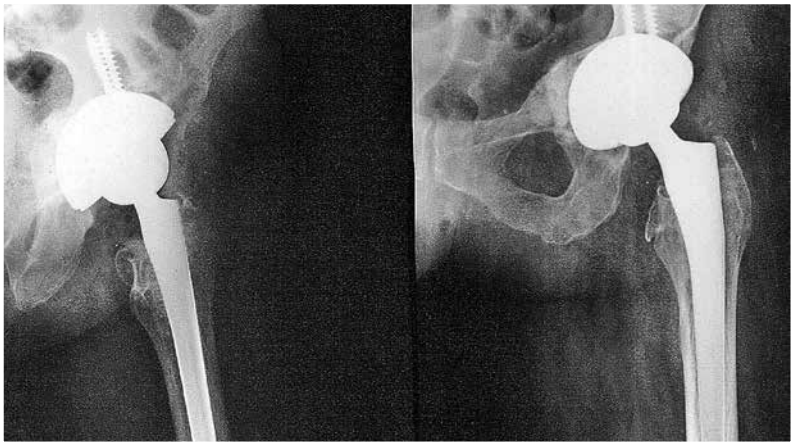

Рентген-контроль
A radiographic control

Есть среди пациентов с подобными протезами и активные охотники, и теннисисты, и балетмейстеры без жалоб и признаков нестабильности. Продолжаем за ними наблюдать.

Верю, что идеальный по биомеханике, износостойкости, инертности к тканям организма и одновременно бактерицидный эндопротез будет создан.

There are active hunters, tennis players and choreographers among the patients with similar implants without any complaints or signs of instability. We continue to observe them.

I believe that one day an ideal in terms of biomechanics, wear resistance, inertness to the tissues of a microorganism and, at the same time, bactericidal prosthesis, will be created.

Банальный артроз у хореографа
A typical arthrosis in a choreographer

ICON на протяжении восьми лет оправдывает надежды на идеальную биомеханику
ICON over the course of eight years justifies the hopes for perfect biomechanics

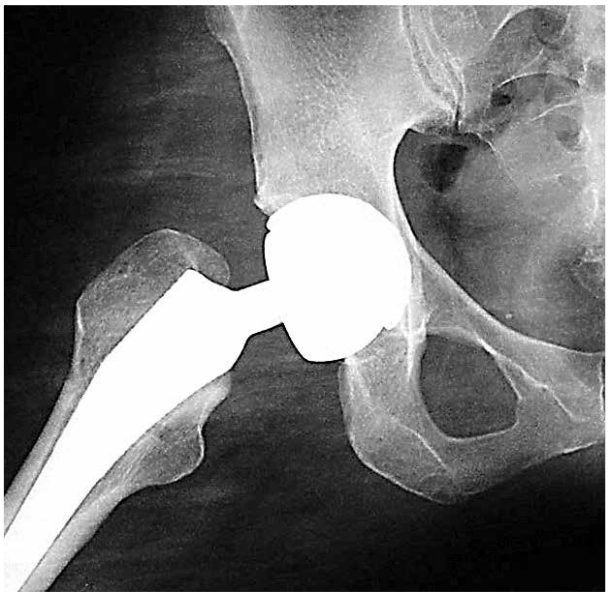

Оскольчатый перелом головки бедра
A comminuted fracture of the femoral head

ASR Corail результат через 10 лет
ASR Corail result after 10 years

Банальный диспластический коксартроз
A typical dysplastic coxarthrosis

Ятрогенный перелом вертлужной впадины
Iatrogenic fracture of the acetabulum

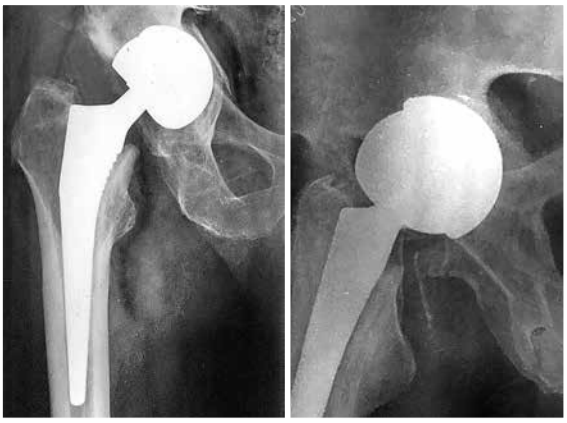

Несмотря на консолидацию перелома, порочное положение чаши сопровождалось выраженным скрипом при ходьбе
Despite consolidation of the fracture the cup's malpositioning was accompanied by a pronounced squeaking while walking

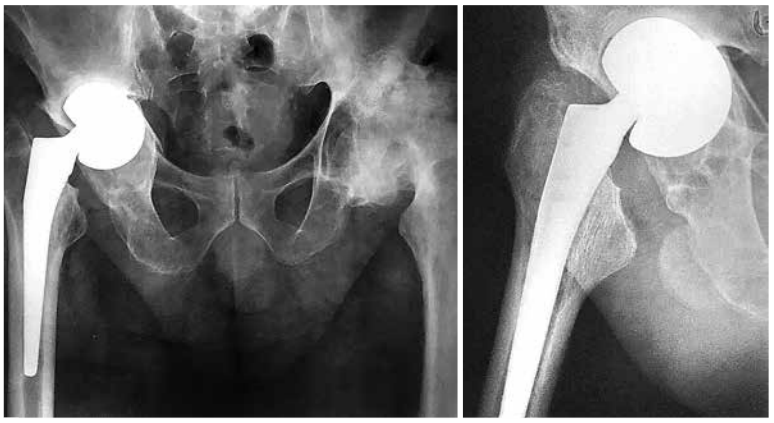

Полное смещение чаши не сопровождалось болевым синдромом, но укорочение конечности и контрактура вынудили пациента согласиться на ревизию
Full displacement of the cup was not accompanied by pain but limb shortening and contracture forced the patient to agree to revision surgery

Учитывая крайне выраженные изменения в противоположном суставе, решено обе операции провести одновременно
Taking into account extremely pronounced changes in the joint on the opposite side a decision was taken to operate on both joints at the same time

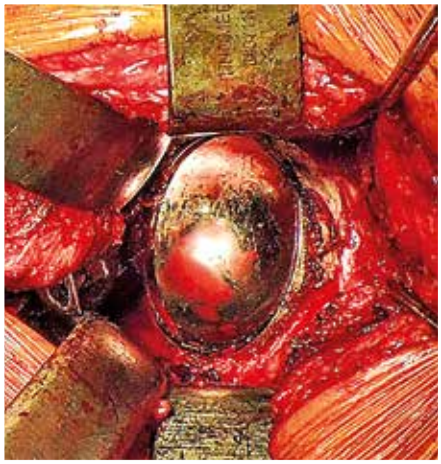

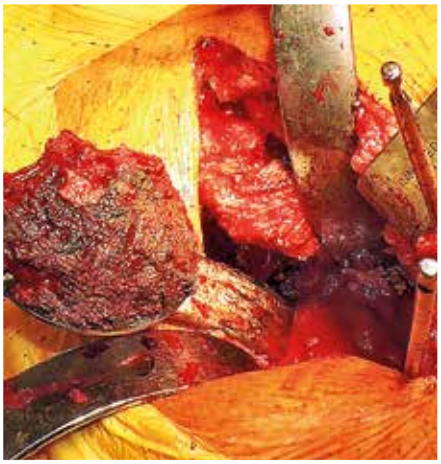

Псевдоопухоль может распространяться до фасции
A pseudotumor can spread to the fascia

Иллюзия прочной фиксации чаши рассеивается после ее удаления
The illusion of a solid fixation of the cup is dispersed after its removal

Удаленные компоненты: дебрис и стенки псевдоопухоли
The removed components: debris, and walls of a pseudotumor

Несмотря на обширную гранулему, фиксация ножки стабильная
In spite of the extensive granuloma the fixation of the stem is stable

Очищенную полость гранулемы заполнили минеральной пластикой
The cleaned cavity of a granuloma is filled with bonegraft

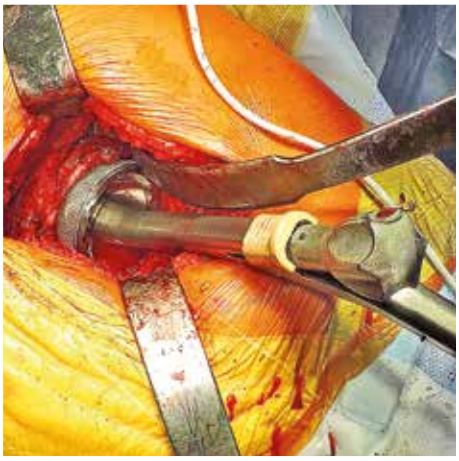

Для замены чаши предпочитаем конструкции с развитой поверхностью
For cup replacement we prefer designs with a developed surface

После металла предпочитаем керамику
After metal constructions we prefer ceramics

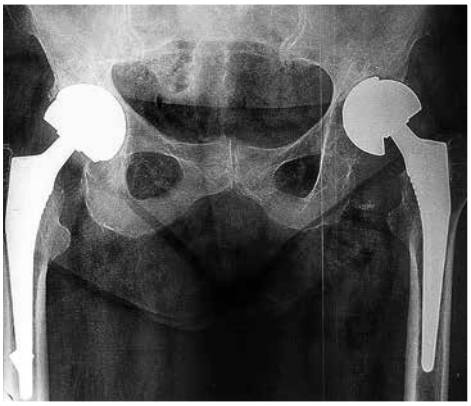

В эпоху увлечения металлом двойные операции были не редкостью
Operations on both joints at the same time were not rare in the era of metal

В обоих случаях угол инклинации не совершенен
In both cases the angle of inclination is not perfect

Однако проблема возникла только слева
However, the problem arose only on the left

Фистулография подтвердила септический характер нестабильности
Fistulography confirmed the septic nature of instability

Псевдоопухоль
A pseudotumor

Типичный дебрис псевдоопухоли
Typical debris of a pseudotumor

и ее капсула
and its capsule

Первый этап септической ревизии выполнен по классической методике
The first stage of a septic revision is made according to the classical method

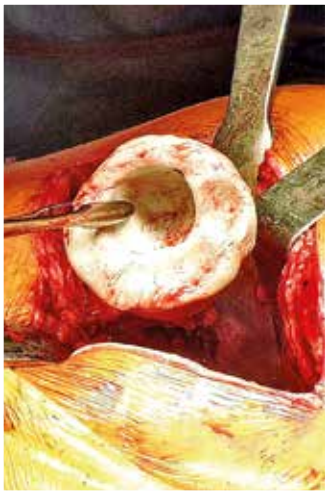

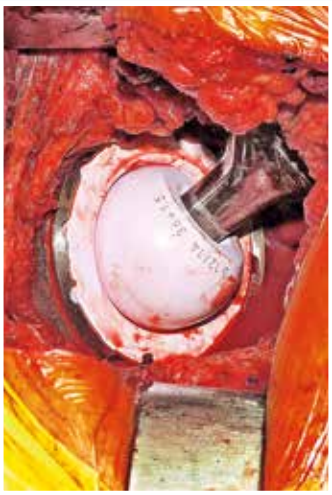

Элементы артикулирующего спейсера удалились легко
The elements of the articulating spacer were easily removed

При установке ревизионных эндопротезов после псевдоопухолей металл, а в паре трения стараемся не использовать
When installing revision implants after pseudotumors we try to avoid using metal in bearing couples

автор: Покулитый К.И.
author: Pokulity K.I.

ГЛАВА 20, печальная / CHAPTER 20, the sad one

ГНОЙНЫЕ ОСЛОЖНЕНИЯ ПРИ ЭНДОПРОТЕЗИРОВАНИИ

SEPTIC COMPLICATIONS IN ARTHROPLASTY

Нагноение при замене сустава – это едва ли не самое обидное и грозное осложнение из всех возможных. А ведь и других немало. Но это коварно своей непредсказуемостью. Вроде бы справился с инфекцией, а через несколько лет может оказаться, что она просто дремала.

В чем же причина возникновения нагноений?

ПРИЧИНЫ И ФАКТОРЫ РИСКА СЕПТИЧЕСКИХ ОСЛОЖНЕНИЙ ПРИ ТЭТС

ЭНДОГЕННЫЕ

Наличие первичной инфекции (остеомиелит или гнойный артрит в анамнезе, кариес, рожа, аднексит, гайморит, хламидиоз и т. п.), заболеваний с аутоиммунным компонентом и зависимость от гормонов.

Хочу сразу сказать, что наличие любого из гнойно-воспалительных заболеваний в организме на момент планируемой операции служит противопоказанием к ее проведению. Только ликвидация подобного источника инфекции, с временным интервалом не менее месяца (а лучше больше) после исчезновения признаков воспаления, позволяет вернуться к вопросу об эндопротезировании. Одним из факторов риска является длительный госпитальный режим до операции. Особенно опасно нахождение в определении инфицированных пациентов. Госпитальная флора устойчива к антибиотикам и быстро, и охотно поселяется на коже вновь прибывших. Обработка операционного поля антисептиками не абсолютна, жировые железы и волосяные фолликулы остаются контаминированными.

Наличие признаков хронического остеомиелита на стороне пораженного сустава, даже в состоянии стойкой ремиссии, также является противопоказанием.

Операция на суставе с противоположной стороны условно возможна при длительной стойкой ремиссии, усиленной и продленной антибиотикопрофилактике. Абсолютно необходимо понимание пациентом повышенных в этой ситуации рисков. Деонтология – очень важная составляющая работы любого врача.

Операции после перенесенного в детстве острого гематогенного остеомиелита или гнойного коксита оперируемого сустава возможны с такими же предосторожностями. У нас есть положительный опыт операций, сделанных более чем двадцати подобным пациентам.

Нарушения иммунитета: ВИЧ, аутоиммунные заболевания, аллергии.

ВИЧ не является абсолютным противопоказанием к операции эндопротезирования. Важно понимание состояния пациента, наличие осложнений, развитие СПИДа. Многие клиники отказывают пациентам с ВИЧ-инфекцией и гепатитами по причине возможного риска для персонала. Однако кто может

Purulent infection in joint replacement is perhaps the most disappointing and devastating complication possible. The list of other complications is rather extensive. The insidiousness of this one consists of the fact of its unpredictability. You seem to have managed it, but in several years the infection may turn out just to have been hibernating.

Why does this happen?

CAUSES AND RISK FACTORS FOR SEPTIC COMPLICATIONS IN THA

ENDOGENOUS:

The presence of a primary infection (osteomyelitis or history of septic arthritis, caries, erysipelas, adnexitis, sinusitis, chlamydia, etc.), diseases with an autoimmune component, and hormone dependency.

I hasten to say that the presence of any purulent inflammatory disease in the body at the time of the planned operation is a contraindication for it. Nothing but elimination of the source of infection, with a time interval of at least a month (preferably more) after the disappearance of signs of inflammation, will allow you to return to the issue of arthroplasty.

One of the risk factors is prolonged hospital treatment prior to surgery. Being with infected patients is particularly dangerous. Hospital flora is resistant to antibiotics and quickly and willingly settles on the skin of new arrivals. Treatment of the surgical site with antiseptics is not perfect; fat glands and hair follicles remain contaminated.

Chronic osteomyelitis, even in a state of stable remission, on the side of the affected joint is also a contraindication.

быть абсолютно уверен в том, что очередной «безопасный» пациент не утаит этот факт или о нем не знает?[1] Боятся ВИЧ-инфекции там, где не умеют от нее защищаться.

В 1991 году в клинике города Уотербери (в штате Коннектикут уже в те годы каждый 61 ребенок рождался ВИЧ-инфицированным) я усвоил два правила, принятых в операционных Соединенных Штатов.

В операционную без защиты глаз не входить и руками без перчаток ничего не трогать!

Одевая там впервые стерильный халат, я, «маститый» хирург, с более чем десятилетним стажем, поправил манжету стерильной рукой, но без перчатки. Халат с меня сняли, предложили перемыться и снова одели, предупредив, что не несут ответственности за мое здоровье. Этот позор помню и сейчас. Смотрели на меня как на дикаря. Теперь я оцениваю хирургов, делающих что-либо в операционной без перчаток, так же...

Это же касается и очков, масок, скафандров. В ту же поездку я попал на неделю в Госпиталь Христа в Цинциннати. Там оперировали в скафандрах. Я подумал, что это усиленная и богатая асептика – не дай бог дыхнуть в открытый сустав[2].

Однако оказалось, что это банальная защита от попадания крови в глаза и на кожу хирурга. Очень уж высоки суммы выплат персоналу в случае инфицирования на рабочем месте. Ну, почти как у нас...

Кроме этого, есть специальные перчатки и хирургические иглы с закругленными кончиками, одноразовое белье и магистрали для вакуум-аспиратора и коагулятора. А еще опыт, позволяющий работать без «набрызга» на стены и потолок.

Но вернемся к рискам для пациента. Аутоиммунные заболевания, прежде всего системные (ревматоидный полиартрит, системная красная волчанка, склеродермия и др.) несут в себе повышенную опасность воспалитель-

[1] У меня свое мнение о законе, позволяющем пациентам самим решать, обследоваться на ВИЧ или нет.

[2] Хирургическая пословица о восприимчивости к инфекции разных тканей гласит: «Если в брюхо можно плюнуть, то в сустав нельзя глянуть».

Operation on the joint on the opposite side is practically possible given a sustainable remission as well as intensive and prolonged antibiotic prophylaxis. The patient's awareness of the situation-related high risk is imperative. Deontology is a very important part of any medical practice.

Operations after acute hematogenous childhood osteomyelitis or septic coxitis of the operated joint are possible with the same precautions. We have had positive experience with operations in more than twenty such patients.

Immunity disorders: HIV, autoimmune diseases, allergies.

HIV is not an absolute contraindication for arthroplasty. It is important to understand the condition of the patient, the presence of complications, and the development of AIDS. Many hospitals refuse to accept patients with HIV and hepatitis because of the possible risk to personnel. But who can be absolutely sure that the next "safe" patient does not conceal this fact or is not aware of it?[1] Only those who don't know how to protect themselves from HIV are intimidated by it.

In 1991, at a hospital in the town of Waterbury (every 61st child was diagnosed HIV-positive at birth then in Connecticut), I acquired two automatic reflexes typical for operating rooms in the US.

Don't enter the operating room without eye protection and don't touch anything without gloves!

While putting on a sterile surgical gown for the first time there, I, a "venerable" surgeon with more than ten years of operating experience, adjusted a cuff with a sterile but gloveless hand. They took off my gown, suggested rescrubbing, then dressed me again, disclaiming any responsibility for my health. I will never forget that shame. They looked at me as if I were a savage. However, my attitude to surgeons not wearing gloves in the operating room is the same now...

The same applies to glasses, masks, and surgical space suits. During that trip I also spent a week at The Christ Hospital in Cincinnati. They operated in surgical space suits there. I thought it was an enhanced and expensive asepsis – God forbid you exhale into an open joint[2].

However, it turned out to be merely protection from blood getting into the eyes and onto the skin of the surgeon.

[1] I have my own opinion about the law, under which patients are free to decide for themselves whether to take an HIV test or not.

[2] A surgical adage about susceptibility to infection of various tissues goes: "you can spit in the guts, but you can't even look into a joint".

ных осложнений. Некоторые исследования показали, что положительные результаты бактериологических посевов при первичных операциях в этой группе пациентов достигали 4 % случаев.

Снижает иммунологическую готовность и зависимость от приема гормональных препаратов при некоторых заболеваниях (болезни крови, бронхиальная астма, диабет и т. п.).

Аллергия

Определить повышенную чувствительность тканей к материалам, из которых изготовлены компоненты эндопротеза, довольно сложно. Известно, что около 10 % населения имеют аллергию на никель. Это даже учитывается при производстве монет. Поэтому этот металл почти не используется в хирургии. Но какова реакция на другие составляющие, до конца не известно. Существуют неметаллические коленные эндопротезы, а тазобедренных нет. Реакция на шовный материал не редка и с ней сталкивался каждый практикующий хирург.

Ожирение!!!

Однозначно значительно повышает риск нагноительных осложнений. Следует всячески убеждать и принуждать пациентов к снижению веса. Вплоть до отказа в плановом оперативном вмешательстве. Правда, у меня это не всегда получается. За что иногда и страдаю. Вместе с пациентом.

ЭКЗОГЕННЫЕ

Предшествующие пункции (стероиды!!!) и операции, МОС

Скажу коротко – старайтесь избегать любых внутрисуставных инъекций перед эндопротезированием хотя бы за полгода. А к операциям после других вмешательств, и особенно при наличии фиксаторов, относитесь как к осложненным.

Нестабильность предыдущего эндопротеза

Здесь коротко не скажешь. Всегда сложно или очень сложно. В случаях этих поздних глубоких осложнений стоит применить все возможные способы диагностики. Начать следует

The compensation paid to staff infected at the work place is very high. Well, the story is almost the same as ours...

Additionally, the surgeons there used special gloves and surgical needles with rounded tips, disposable linen and tubes for vacuum aspiration and coagulation. They also had relevant experience in avoiding smearing the walls and the ceiling.

Let's get back to the risks for the patient. Autoimmune diseases, especially systemic (rheumatoid arthritis, lupus, scleroderma, etc.), pose a significant risk of inflammatory complications. Some studies have shown that the positive results of bacteriological inoculations in primary operations in this group of patients reached 4% of cases.

Dependence on hormone medication in some diseases (diseases of the blood, asthma, diabetes, etc.) reduces immune readiness.

Allergy

It is quite difficult to determine increased sensitivity of tissues to the materials comprising the prosthetic components. 10% of people are known to be allergic to nickel. This fact is even taken into consideration in the production of

Крайне тяжелое течение ювенильного ревматоидного артрита купировалось приемом иммуномодуляторов и гормонов
A severe bout of juvenile rheumatoid arthritis was stopped by taking immunomodulators and hormones

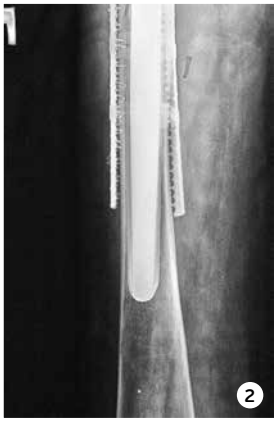

1. На фоне выраженного остеопороза эндопротезирование осложнилось ятрогенным переломом бедренной кости
On the backdrop of pronounced osteoporosis THA was complicated by an iatrogenic femoral fracture

2. В ходе операции ножка заменена на ревизионную и выполнен остеосинтез зубчатыми пластинами с серкляжами
During the operation, the stem was replaced with a revision one. Osteosyntheis with serrated plates and cerclages was performed

Нагноение в ране доступа к бедренной кости
Infection in the wound of entry to the femur

VAC-система установлена через сутки после ревизии раны
VAC applied in a day after revision of the wound

Система мобильна и не приковывает пациента к постели
The system allows for a patient's mobility

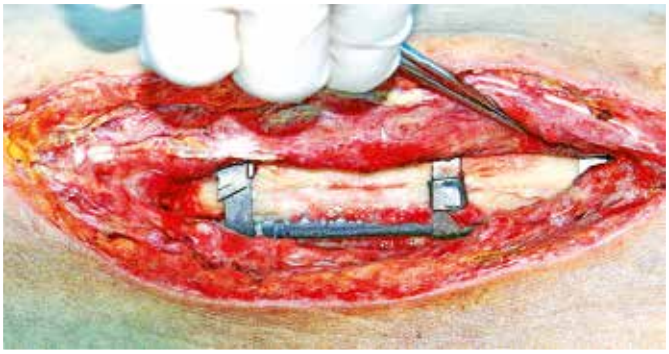

Рана очищалась медленно
The wound cleansed itself very slowly

После появления грануляций проведена этапная обработка раны
After granulation appeared a staged debridement was performed

Ультразвуковая кавитация с антисептиками
Ultrasonic cavitation with antiseptics

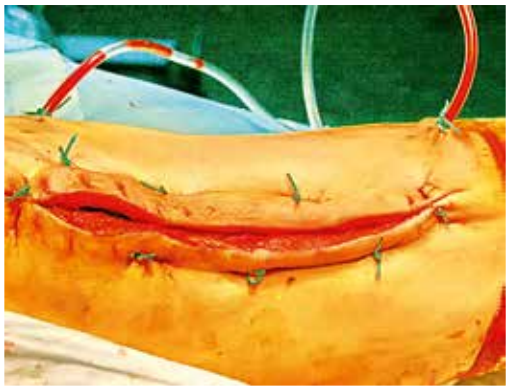

Наложены наводящие швы
Apposition sutures are applied

поверх которых снова вакуумирование
and exposed to vacuum therapy

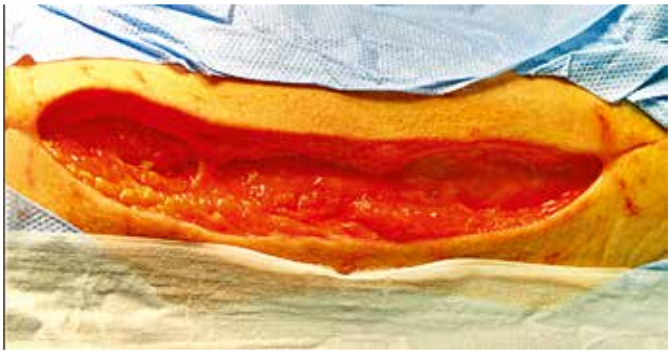

После закрытия грануляциями кости с фиксаторами рана была ушита наглухо через 6 недель после первичной операции
The wound was closed 6 weeks after the primary operation after granulation covered the bone with fixators in it

Результат через полгода
Follow up in six months

с анамнеза: как заживала рана после первой операции, какова была температурная реакция, были ли выделения, как долго использовались антибиотики и т. д. и т. п.

Осмотр и сравнение местной температуры симметричных участков. В идеале – термография.

Формула крови и С-реактивный белок, серология крови, иммунограмма – это лишь начало.

Пункции сустава из нескольких мест (наши французские коллеги рекомендуют шесть) под контролем УЗИ или рентген-монитора с посевом пунктата на флору.

Сцинтиграфия с технецием. Чем больше разница в накоплении фармпрепарата, тем выше риск возможного инфицирования.

Но, к сожалению, практика показывает, что даже при отрицательных показателях всех этих исследований инфекция не исключена. *Absolutio ab instantia*[3].

Доктор Кегги еще в начале 90-х считал, что нестабильный эндопротез практически всегда содержит на поверхности микробные тела, даже если воспаление не было причи-

[3] Оставление в подозрении (лат.).

coins. Therefore, this metal is almost never used in surgery. But the reaction to other materials is not fully known. There are non-metallic knee implants, but there are no non-metallic hip prostheses. A patient's adverse reaction to suture material is not rare and has been experienced by every practicing surgeon.

Obesity!!!

Definitely, it significantly increases the risk of infectious complications. No arguments should be spared to persuade patients to lose weight. Ultimately surgery might be even denied. However, I am not always tough enough to do so, which results in my suffering together with the patient.

EXOGENOUS:

Previous punctures (steroids!!) and operations, metallic osteosynthesis.

I'll keep it short – try to avoid any intra-articular injections for at least six months prior to THA. Operations after other interventions, especially in the presence of fixators, should be regarded as complicated.

Instability of a previous prosthesis.

One can't be brief here. It is always either difficult or very difficult. In cases of late deep complications, all possible diagnostic methods should be applied. First, begin with the medical history. Learn how the wound healed after the first surgery, what the temperature reaction was, find out if there was any discharge, and how long antibiotics were administered, etc.

Examination and comparison of the local temperature of symmetric sites. Ideally – thermography.

ной нестабильности. Он справедливо указывает на наличие пространства вокруг расшатанного импланта, которое является питательной средой без факторов иммунитета. А поселиться в такой «квартирке» желающие всегда найдутся. Поэтому к термину «асептическая нестабильность» всегда отношусь настороженно. Об этом же говорят и последние исследования по пленкообразующим колониям. Обычный посев их не выявляет.

Экзоинтоксикации (курение, алкоголь, наркотики, профессиональные вредности, радиация, гормонотерапия)

Негативное влияние этих факторов на иммунную систему организма общеизвестно. Остановлюсь лишь на одном. Дикий наркотик, известный под названием «винт». По непонятным причинам, он вызывает гнойные артриты с остеомиелитом суставных концов. Особенно часто поражаются височно-нижнечелюстные суставы, но нередки тяжелые кокситы и гониты. При таких осложнениях эндопротезирование абсолютно противопоказано.

С целью облегчения крайне выраженного болевого синдрома возможны только паллиативные «подвешивающие» артропластики с резекцией разрушенной головки бедра и созданием соединительнотканной прослойки между остатками суставных поверхностей – по типу операции Girdlestone.

ЯТРОГЕННЫЕ

Продолжительность операции

В клиниках, где хирурги делают более пятидесяти операций в год, сформированы сработанные бригады, обеспечен надлежащий инструментарий и оборудование, отработан доступ и анестезиологическое пособие, стандартная операция эндопротезирования с бесцементным имплантом длится около 40–50 минут. Использование цемента увеличивает продолжительность вмешательства на двадцать минут. После операций, длящихся более двух часов, гораздо больше шансов получить воспалительные осложнения.

Complete blood count and “C”-reactive protein, blood serology, and an immunogram – this is just the beginning.

Multiple site arthrocentesis (our French colleagues recommend six locations) under ultrasound or X-ray control together with bacterial inoculation of the puncture sample.

Scintigraphy with technetium. The greater the difference in the accumulation of the radioactive material, the higher the risk of possible infection.

Unfortunately, practice shows that even in the case of negative results of all these tests, infection may not be excluded. *Absolutio ab instantia*[3].

Back in the early 1990s Dr. Keggi believed that the surface of the unstable prosthesis almost always contained microbial bodies. Even if the instability was not caused by inflammation. Quite justifiably he draws attention to the space around the loosened implant that is a breeding ground without immunity factors. Those willing to move into such an “apartment” don’t have to be invited. Therefore, I am always suspicious of the term “aseptic loosening.” My attitude is reinforced by recent studies of

[3] Lat. Remaining under suspicion.

Асептический некроз головок бедренных костей
Aseptic necrosis of femoral heads

Двухстороннее эндопротезирование прошло обычно, и пациент на следующий день самостоятельно передвигался
Bilateral THA went as usual. On the next day the patient was able to walk around on his own

Раннее глубокое нагноение раны справа
Early deep infection of the wound

На следующий день после хирургической обработки рана заполняется пористым материалом GranuFoam Silver
Porous Granufoam Silver is placed into the wound on the next day after debridement

Герметично закрывается стерильной пленкой в несколько слоев
Is hermetically sealed with several layers of sterile dressing

Формирование отверстия для присоединения коннектора и магистрали
The formation of an opening for joining the connector and the tubing line

Травматичность хирургической техники и кровопотеря

Для минимальной травматизации тканей хирург должен в совершенстве изучить топографическую анатомию области оперативного вмешательства и четко знать этапы операции. Идеально, когда мышцы не пересекаются, а лишь расслаиваются с постоянным гемостазом и затем сводятся с максимально полным восстановлением анатомии. Мы не применяем трансфузию препаратов донорской крови в обычных случаях, максимально сохраняя свою. Снижение возможности транспорта кислорода и возможные иммунные нарушения после гемотрансфузии могут повышать риски осложнений.

Нарушения асептики: поле, руки, инструмент, режим в операционном зале, импланты.

Здесь вроде бы все понятно, но... Нередко бывая в других операционных залах, понимаю, что отсутствие соблюдения единых строгих правил, а главное, материального обеспечения этих правил, ведет к анархии. Кто во что горазд. Aquila non captat muscas[4]*. В операционных крупных клиник, где оперируют известные мэтры, не умеют правильно (вкруговую) завязать халат, работают в одной паре перчаток. А если в двух, то не меняют верхнюю после часа работы или после сложного этапа, перед установкой импланта. Зачем? Можно помыть*

[4] Орел мух не ловит, что означает: великим – не до мелочей (лат.).

film-forming colonies that are not revealed by a regular inoculation procedure.

External causes of intoxication (smoking, alcohol, drugs, occupational hazards, radiation, hormone therapy)

The adverse effect of these factors on the immune system is common knowledge. I'll dwell on one of them, a deadly drug that goes by the name of "screw." For unknown reasons, it causes septic arthritis with osteomyelitis of the articular ends. Temporomandibular joints are the most frequently affected, but cases of severe coxitis and gonitis are not rare. Under such complications arthroplasty is absolutely contraindicated.

In order to alleviate acute pain syndrome, only a palliative resection arthroplasty of the hip can be undertaken with removal of the destroyed femoral head and creation of a con-

Через три-четыре дня повязки менялись, и рана постепенно очищалась
The dressings were changed every three to four days and the wound gradually cleansed itself

Стерильные емкости менялись пациентом самостоятельно по мере заполнения
Full sterile containers were changed by patients on their own as needed

После очищения раны и появления грануляций она была ушита с продленным до двух недель дренированием, и зажила первично
After cleansing and when granulation appeared, the wound was closed with a prolonged two-week drainage and healed without any complications

Слева рана тоже осложнилась, лечение ее было аналогичным
The wound on the left was also complicated and its treatment was the same

GranuFoam в несколько слоев и постоянное вакуумирование
Several layers of Granufoam and constant vacuuming

и протереть спиртом или даже современными растворами. Но обработка перчаток стерилизующими средствами делает пористую структуру латекса вирусопрозрачной. Экономия на операционном белье недопустима. Встречаются и такие раритетные артефакты, как деревянная доска поперек стола под лопатками пациента, для фиксации рук... Прямо распятие. Попробуйте «посеять» эту доску.

Обязательно эластичное бинтование оперируемой конечности во время операции. Очень легко положить эластичный бинт в бикс со стерилизуемым материалом. При повышенных рисках глубоких тромбозов (варикозная болезнь, ожирение, отягощенный анамнез) бинтуем и вторую ногу.

nective layer between the remnants of the articular surfaces. The procedure is similar to the Girdlestone operation.

IATROGENIC

Duration of operation:

In clinics where surgeons perform more than fifty operations per year, teamwork is really good, proper tools and equipment are available, the approach to the joint just as the method of anesthesiology is well-tested, and

После ушивания раны дренирование осуществляли при помощи VAC-системы
After closing the wound VAC was used for draining it

Рана зажила первично
The wound healed without any complications

Раны зажили
The wounds are healed

Результат через шесть месяцев
Follow up after six months

Режим в зале. Наличие ламинарного потока стерильного воздуха уменьшает количество септических осложнений на статистически неуловимую величину. Зато доказано, что наличие в операционной более двух «посторонних» достоверно повышает этот показатель.

Когда и как?

Принято делить воспалительные осложнения по срокам: на ранние и поздние. Ранние – до 3-5 недель, различают по глубине – на поверхностные и глубокие (глубже фасции).

Ранние поверхностные нагноения

Как правило, они возникают в подкожной жировой клетчатке (самой нестойкой к инфекции ткани организма) вокруг шовного материала или вследствие гематомы и не являются специфичными для операций эндопротезирования. Это обычные общехирургические осложнения.

Классические признаки воспаления: покраснение, боль, повышение температуры, нарушение функции и отек – для точности диагноза рекомендуется дополнить другими данными. *Bene diagnoscitur – bene curatur*[5]. Характерные для воспалительной

[5] Хорошо распознается – хорошо вылечивается.

the typical THA with an uncemented implant lasts about forty-fifty minutes. The use of cement prolongs intervention by twenty minutes. After surgery lasting more than two hours, there are many more chances of infectious complications.

Traumatic effect of surgical tools and blood loss:

In order to minimize tissue damage a surgeon must have a perfect knowledge of the topographic anatomy of the site of intervention and be clearly aware of the stages of the operation. It is ideal when muscles do not intersect, but only delaminate with a stable hemostasis and then are drawn together with the fullest possible restoration of anatomy. We do not transfuse components of a donor's blood in ordinary cases and do

реакции изменения в результатах анализов крови: повышение уровня и сдвиг формулы лейкоцитов, скорость оседания эритроцитов – не всегда адекватны. Наиболее чутким показателем развития воспалительной реакции считается повышение содержания С-реактивного белка. Меняются также показатели фибриногена, иммунные, серологические показатели, что вместе с визуальной оценкой области раны, служит основанием для постановки диагноза – нагноение послеоперационной раны. Наличие выделений не оставляет сомнений.

Но, несмотря на всю неприятность этой ситуации, каждый хирург молится, чтобы нагноение у его пациента, раз уж возникло, было именно таким – поверхностным. При правильном подходе с ним можно уверенно справиться.

Опасно оно близким соседством с полостью искусственного сустава. Fascia lata широкая, но не очень толстая. Поэтому время не ждет.

Прежде всего, следует применить все возможные приемы диагностики для предварительного определения глубины поражения. При наличии свища – это аккуратное зондовое исследование раны с бактериологическим исследованием и фистулография[6]. Если зонд стучит по металлу или контраст проник к компонентам протеза – это плохая новость. Если не проник – тоже не гарантия. Все равно нужно быть готовым к «погружению». Возможны погрешности при несовпадении кожного и фасциального отверстий.

Когда свища нет или он кажется поверхностным, для объективизации предлагаем диагностическую пункцию. Аспирированное содержиме полости нового сустава направляем для бактериоскопии и посева на флору. При наличии сомнительного свища можно ввести небольшое количество физраствора, окрашенного бриллиантовой зеленью. Если повязка окрасится, значит, полость сообщается с внешней средой и ревизия не должна откладываться.

Окрашивание тканей анилиновыми красителями до сих пор остается одним из надежных (хотя и не абсолютно) способов интраоперационной диагностики распространенно-

[6] Методика контрастной рентгенографии общеизвестна и здесь не приводится.

Бриллиантовая зелень окрашивает неживые ткани
Brilliant green colors non-living tissues

our best to save the patient's blood. A reduced oxygen delivery capacity as well as possible immune disorders after hemotransfusion may increase the risk of complications.

Infection control in the operating room. Statistically speaking, laminar flow of sterile air only slightly reduces the number of septic complications. However, when more than two "outsiders" are present in the operating room, this number undoubtedly grows.

When and how?

Considering the time of materialization, inflammatory complications are usually divided into early (up to 6 weeks) and late. As to the parameter of depth, septic complications fall into superficial and deep (deeper than the fascia).

Early superficial postoperative infection.

Usually, it occurs in the subcutaneous fatty tissue (the tissue least resistant to infection) around the suture or as a result of a hematoma, and is non-specific to arthroplasty. This is a common postoperative complication.

Classical symptoms of an inflammation are as follows: redness, pain, fever, swelling, and impaired function. Additional data should be provided for accuracy of diagnosis. Bene diagnoscitur - bene curatur[4]. Inflammatory reactions are characterized by a deviation in the results of blood tests: increased leukocyte count and alteration of their formula, the erythrocyte sedimentation rate is not always adequate either. The enhanced volume of "C"-reactive protein is considered to be the

[4] Something that is well diagnosed can be cured well.

сти воспалительного процесса. Во времена моей молодости это был метиленовый синий, сейчас – старая добрая бриллиантовая зелень. Добавив немного одиозной перекиси водорода, получаем самораспространяющуюся метку. Здоровые ткани почти не окрашиваются, окрашенные подлежат иссечению. Тщательно удаляются шовный материал и окружающие его ткани.

Важным считаем промывание раны. Получивший в последнее время особую популярность пульс-лаваж гораздо эффективнее перекиси водорода и антисептиков в обычном шприце.

Ушивание без внутренних швов с промывным или только отточным дренированием, открытое ведение раны с применением осмотических повязок, протеолитических ферментов и наложением вторичных швов – это выбор хирурга.

Применение ВАК-терапии при обширных поражениях мягких тканей дает новые возможности и надежды. Постоянное отрицатель-

most sensitive indicator of an inflammation. Fibrinogen count, indicators of immunity, serological markers are also changed, which, together with a visual assessment of the wound area, serve as the basis for making a diagnosis – suppuration of a surgical wound. The presence of discharge leaves no doubt.

Despite all the problems with this issue, each surgeon prays that the infection (should it occur) be of this type – superficial. Properly handled, it can surely be eliminated.

It is dangerous due to its proximity to the prosthetic cavity. The fascia lata are really wide but not very thick. Therefore, time is ticking.

First of all, all possible measures should be taken to estimate the depth of the lesion. In case of a fistula, the wound is carefully probed accompanied by bacteriological examination and fistulography[5].

If the probe taps on metal or the contrast material penetrates into the prosthetic components – this is bad news. If that's not the case, it's too early to celebrate. Anyway, you should be prepared for "deep penetration." Errors are possible in case the skin and fascial holes mismatch.

[5] This method of contrast radiography is well known and will not be elucidated here.

Раннее глубокое нагноение после цементного эндопротезирования
Early deep infection after cemented arthroplasty

VAC-система после хирургической обработки раны
VAC system after surgical treatment of the wound

Иногда трудно удалить губку из-за прорастания грануляций в поры
Sometimes it is difficult to remove the foam because of granulation growing into the pores

После очищения раны проведена повторная хирургическая санация
After cleansing of the wound another surgical debridement is performed

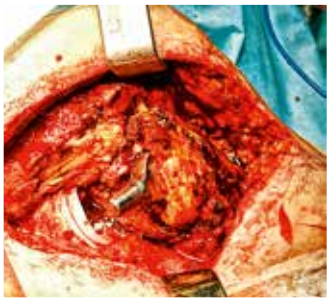

Для обработки всех компонентов снимается головка
The femoral head is removed before treatment of all components

Промывание раны системой пульс-лаваж
Irrigating the wound with pulsed-lavage

ное давление в области гнойной раны позволяет осуществлять непрерывное эффективное дренирование и обеспечивает полнокровие окружающих тканей. Это значительно ускоряет очищение раны и процессы регенерации.

Продленная антибактериальная терапия, откорректированная по результатам бактериологического исследования, обязательна.

Ранние глубокие нагноения

Это плохая новость. К слову сказать, еще не редкость «специалисты», пробующие и даже гарантирующие справиться с такими осложнениями эндопротезирования без хирургии, при помощи антибиотиков, специальных вакцин (в том числе и ауто-), иммунокорекции, бактериофагов и т. п. Все это очень важно и эффективно. Но зря. «В грязный сосуд что ни влей, непременно прокиснет»[7].

Такое лечение приводит к затягиванию времени, деструкции костной ткани и значительному осложнению ситуации. Нелишне будет напомнить и о материальных потерях, не у «специалистов», конечно.

Без хирургической обработки справиться с инфекцией вокруг искусственного сустава НЕВОЗМОЖНО! И с этим надо смириться. Не тяните! «Зло подавляй в зародыше! Если упущено время и укрепилась болезнь, что тут поделает врач?»[8].

Хирургическая обработка раны проводится, как только установлено наличие инфек-

[7] Гораций Флакк Квинт, римский поэт, философ (65-8 гг. до н.э.).
[8] Овидий Назон Публий, римский поэт (43 г. до н. э. – 18 г. н. э.).

When there is no fistula or it seems superficial, a diagnostic puncture is suggested for objectification. The aspirated contents of the cavity of the new joint are sent for bacterioscopy and inoculation of flora. In the presence of a questionable fistula, a small amount of physiological solution colored with brilliant green may be injected. If the bandage becomes colored, that means the cavity is communicating with the external environment and revision surgery should not be delayed.

Until now, tissue staining with aniline dyes remains one of the most reliable (although not always) methods of intraoperative diagnosis of the extent of inflammatory process. In my younger days it used to be methylene blue, and now – a good old brilliant green. Adding a little odious hydrogen peroxide, we end up with a self-extending label. Healthy tissues are hardly stained, the stained ones should be excised. The suture is carefully removed together with the surrounding tissue.

Wound flushing is extremely important. Pulsed lavage that has recently become very popular is much more efficient than hydrogen peroxide and antiseptics in an ordinary syringe.

It is up to the surgeon to decide whether to irrigate or just to allow outflow drainage while closing the wound or whether to manage the wound openly using osmotic dressings, proteolytic enzymes, and applying secondary sutures.

Using VAC therapy in the extensive lesion of soft tissue gives rise to new opportunities and hopes. Constant negative pressure in the purulent wound allows for continuous and effective drainage and congestion of surrounding tissues, which considerably speeds up wound cleansing and regeneration.

Prolonged antibiotic therapy adjusted accordingly to the results of bacteriological tests is a must.

Ультразвуковая кавитация с раствором антисептика
Ultrasound cavitation with antiseptic solution

Рана готова к ушиванию
The wound is ready for suturing

Глухой шов раны с продленным дренированием
A blind suture of the wound and prolonged drainage

ционного осложнения. Начало как в предыдущем разделе, но после «провала» под фасцию мы видим компоненты эндопротеза. Головку нужно аккуратно снять[9] и простерилизовать. Полиэтиленовый вкладыш бесцементной впадины следует заменить. Наиболее благоприятны для этого современные модели эндопротезов, которые имеют конусную конструкцию крепления, позволяющую легко сменить полиэтиленовый или керамический вкладыш. В полиэтиленовом вкладыше введение винта через предварительно проделанное отверстие выталкивает его наружу. Среди конструкций с креплением при помощи стопорного кольца только у Trilogy Zimmer можно раздвинуть ножки, легко, не повредив его, вынуть старый вкладыш и вернуть на место или заменить на новый. Другие системы требуют удаления и металлического кожуха.

Керамический вкладыш можно высвободить, постукивая по периметру края металлической чаши узкой насадкой.

Специалисты фирмы «CeramTec», поставляющей керамические компоненты более чем 90 % производителей эндопротезов, считают, что снятая головка не может быть возвращена на место. Нужна новая, и только с металлическим адаптером, поскольку при снятии старой головки керамика непременно сделает царапины. В головке без адаптера эти неровности могут создать нежелательные эпюры напряжения[10].

Если со стерилизацией головки и заменой вкладыша на новый технических проблем нет, то с отмыванием поверхности металлической впадины и шейки эндопротеза в глубине раны дело обстоит сложнее.

Современные воззрения на перипротезную инфекцию включают в себя понятие о пленкообразующих колониях микроорганизмов. Вольготно располагаясь на биологически инертных поверхностях, они не только размножаются в питательной среде раневой полости, но и начинают взаимодействовать, создавая подобие многоклеточного

[9] Для этого существует специальный инструмент по типу двойного клина, позволяющий снять головку без нагрузки на ножку протеза.
[10] Это мнение производителя.

Early deep infection

It has already been mentioned that this indicates bad news. By the way, some “professionals” keep trying and even guaranteeing coping with complications of arthroplasty with antibiotics, special vaccines (including autologous), immunocorrection, bacteriophages, etc. All of this is very important and effective. But in vain. “Unless the vessel be sweet, whatever you pour into it turns sour”[6].

Such treatment is time-consuming, with a delay leading to bone destruction and significant exacerbation of the situation. The financial burden (which does not affect the “professionals”) is also worth mentioning).

It is IMPOSSIBLE to eliminate periprosthetic infection without surgical treatment. You have to come to terms with it. And don’t procrastinate! “Crush the evil germs of sudden illness while they’re young! What can a doctor do, if the illness has grown stronger through delay?”[7].

Debridement is performed as soon as infectious complication is diagnosed. The beginning is the same as previously described, but after getting under the fascia, we can see the prosthetic components. The head should be carefully removed[8] and sterilized. The polyethylene liner of the cementless cup should be replaced. For this purpose modern models of implants that have a tapered design for fixation, which allows for the easily replacement of a polyethylene liner or a ceramic one, are the most conducive. In a polyethylene liner, insertion of a screw through the pre-made aperture pushes it outward. Among the designs with a constrained ring fixation, only the Trilogy Zimmer Acetabular Hip System can be unlocked, allowing us to retrieve the old liner easily without damaging it and to put it back or replace it with a new one. Other systems also require removal of the metal shell.

Ceramic liner can be retrieved by tapping around the perimeter of the metal cup edge with a narrow nozzle.

Specialists of the Ceramtec company, which supplies more than 90% of joint implant manufacturers with ceramic components, believe that once removed, the same head can not be used again. A new head with a metal adapter should be inserted instead, because during removal, ceramics are sure to scratch the stem. If the head does not have an adapter, such roughness can create unwanted stress profiles[9].

If sterilization of the head and replacement of the liner

[6] Quintus Horatius Flaccus, the Roman poet and philosopher (65-8 BC).
[7] From “Remedia Amoris”(Cures for Love) by Ovid Naso Publius, the Roman poet (43 BC - 18 AD) English translation by A. S. Kline 2001.
[8] There are special tools (femoral head removers) to remove the head without exerting pressure on the prosthetic stem.
[9] This is the opinion of the manufacturer.

организма. Вместе они вырабатывают полисахаридную пленку-купол, непроницаемую для факторов иммунитета и антибиотиков. На неудаляемых компонентах эндопротеза может оставаться множество подобных колоний. Обычное промывание антисептиками для них не более чем освежающий летний дождь.

Доказано, что разрушить эти защитные редуты может ультразвуковая кавитация в водной среде. Заполнив рану антисептическим раствором, проводят «озвучивание» этой полости насадкой излучателя в виде грибка, в максимальном режиме. Активной при этом является поверхность торца насадки, которым следует проводить возле очищаемых поверхностей. Одновременно, при прикосновении к мягким тканям ультразвуковая насадка может служить коагулятором мелких сосудов, кровоточащих после хирургической обработки. Рекомендованное время процедуры не превышает трех минут. Благодаря этому достигается несколько эффектов:

- во-первых, взламывается полисахаридная пленка и обеспечивается контакт антисептика с микробными телами;
- во-вторых, ультразвук улучшает проникновение антимикробного средства через мембрану бактериальной клетки;
- в-третьих, колонии микроорганизмов смываются с поверхности импланта и могут быть вакуумированы при промывании раны;
- в-четвертых, проводится насыщение тканей организма, образующих раневую поверхность, антисептиком по принципу фонофореза.

После иссечения всех подозрительных тканей и промывания раны (снова настоятельно рекомендую пульс-лаваж), стерильные или новые вкладыш и головку возвращаем на место.

Полное послойное ушивание раны с промывным программированным дренированием[11], или только герметизация импланта с дренированием и открытое ведение раны с применением осмотических повязок и на-

[11] Смотри Rp: № 6

for a new one are not technically challenging, cleaning the surface of the metal cup and prosthetic neck in the depth of the wound is more complicated.

Contemporary views on periprosthetic infection include the concept of film-forming colonies of microorganisms. Settling freely on biologically inert surfaces, not only do they multiply in the culture medium of the wound cavity, but also start interacting like a multicellular organism. Together they produce a polysaccharide film-dome impervious to immune factors and antibiotics. Many colonies like this can be located on the remaining prosthetic components. Regular irrigation with antiseptics poses no more threats to them than a refreshing summer rain.

It has been proven that these defensive redoubts can be destroyed by ultrasonic cavitation in a liquid environment. On filling the wound with an antiseptic solution, the cavity is “sounded” with a mushroom-shaped nozzle of the emitter at its maximum capacity. The end-surface of the nozzle is used here to pass over the area in proximity with the surfaces being cleaned. At the same time, when the soft tissues are touched with the ultrasonic nozzle, the latter is conducive to coagulation of small vessels that are bleeding after surgical treatment. The time recommended for the procedure should not exceed three minutes. This results in several effects.

First, the polysaccharide film is cracked, which allows the antiseptic to reach microbial bodies.

Second, ultrasound facilitates penetration of the antimicrobial agent through the bacterial cell membrane.

Third, microbial colonies are washed off the surface of the implant and may be vacuumed during wound flushing.

Fourth, the affected tissues are saturated with antiseptics according to the principle of phonophoresis.

After excision of all the suspicious tissues and wound flushing (I strongly recommend pulsed lavage again), a sterile, or a new liner and head are returned to their place.

It is again up to the surgeon to opt for a complete layered closure of the wound with regulated irrigation-aspiration drainage[10] or for sealing the implant with drainage and managing the wound openly, using osmotic bandages and applying secondary sutures or undertaking VAC therapy for extensive lesions.

Prolonged antibiotic therapy is required.

In our view, intensive vascular therapy is very important, which allows for the opening of peripheral vessels and the delivery to the incision of both antibiotics and the patient’s own immune complexes and cells capable of fighting the infection.

[10] See Rp: # 6

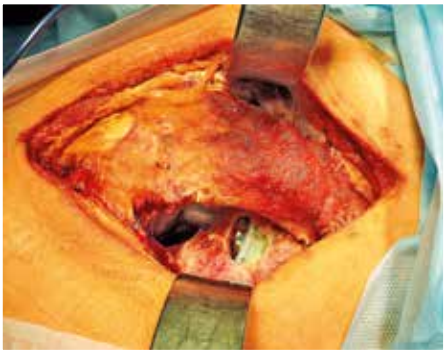

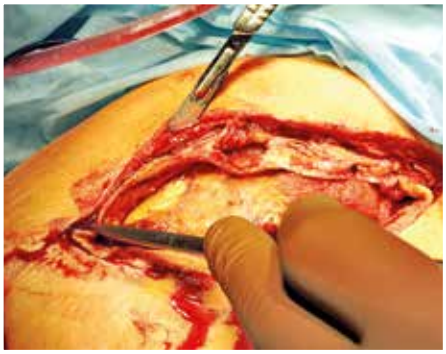

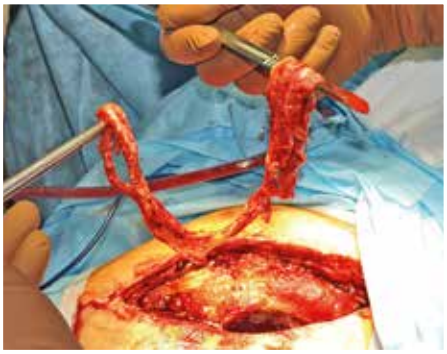

Рана очистилась и покрылась грануляциями
The wound cleaned itself and became covered with granulations

Вторичная хирургическая обработка раны
Secondary debridement

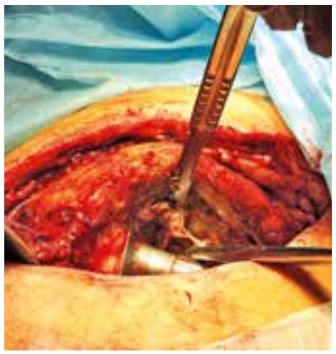

Снятие головки
Removal of the head

Некрэктомия
Necrosectomy

Промывание перекисью водорода и антисептиком
Irrigation with hydrogen peroxide and antiseptic

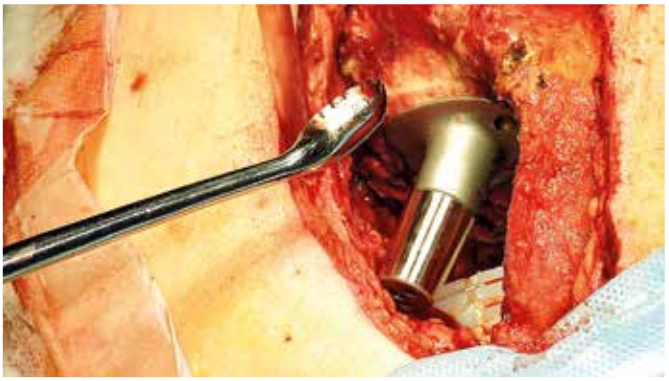

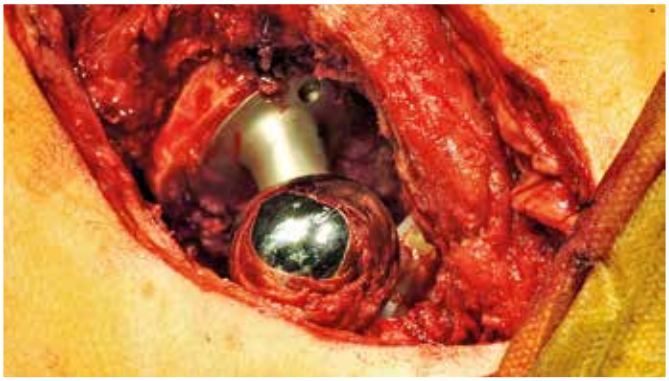

Освежение грануляций
Fresh granulation

Стерильная головка возвращена на место
The sterile head is returned to its place

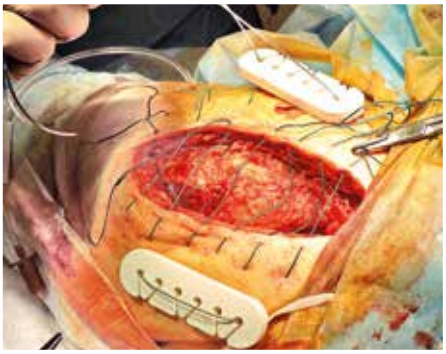

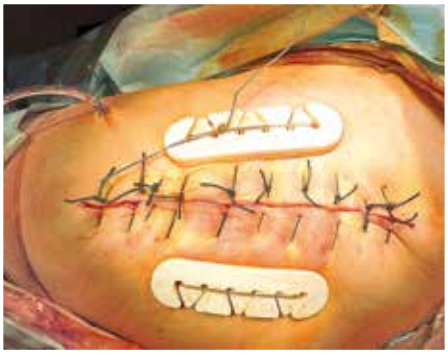

Наложены глубокие сближающие и восьмиобразные швы
Deep coaptation and figure-eight sutures are put in

Края раны сближены
Edges of the wound are brought together

Рана ушита без натяжения
The wound is sutured without tension

ложением вторичных швов, или ВАК-терапия при обширных поражениях – это снова выбор хирурга.

Продленная антибактериальная терапия обязательна.

Очень важной, на наш взгляд, является активная сосудистая терапия, которая позволяет раскрыть периферические сосуды и доставить в область раны и антибиотик, и собственные иммунные комплексы, и клетки, способные бороться с инфекцией.

Улучшаются и все виды обмена тканей: они становятся более жизнестойкими. При спазмах мелкой капиллярной сети, что, как правило, сопутствует воспалительной реакции, защитные и репаративные процессы значительно ослаблены и шансов на выздоровление гораздо меньше. Поэтому в комплексное лечении воспалительных осложнений вообще и в области тазобедренного сустава в частности мы считаем необходимым включить препараты типа «Вазапростан» или его дженерики.

Нагрузки при реабилитации у таких пациентов значительно снижаются. Они могут ходить с костылями и частичной опорой на оперированную конечность. Амплитуда движений и время активности, для обеспечения покоя тканей в области воспаления, ограничивается. В тяжелых случаях до улучшения состояния рекомендован постельный режим с ЛФК.

Как правило, описанная выше тактика позволяет купировать воспалительные процессы в области искусственного сустава более чем в 90 % случаев ранних глубоких нагноений.

Случаи поздних глубоких нагноений выделены в отдельную главу.

All kinds of tissue metabolism are improved, and the tissues become more resilient. In case of spasms of the small capillary network that usually accompany an inflammatory reaction, protective and reparative processes are significantly weakened just as are the chances of recovery. Therefore, we consider it necessary to administer drugs such as Vazoprostan or its generics in the course of a complex treatment of inflammatory complications in general, and those of the hip in particular.

During rehabilitation of such patients, loading is significantly reduced. They can walk with crutches bearing a little weight on the operated limb. The amplitude of the movement as well as walking time are also limited to allow inflamed tissues to rest. In severe cases, bed rest with exercise therapy is recommended to help improve the condition.

As a rule, the tactic described above allows for the stoppage of the inflammatory processes in the area of an artificial joint in more than 90% of cases of early deep infection.

Late deep infection will be examined in another chapter.

РЕЦЕПТ №6 / RECIPE #6

ЧТО ТАКОЕ ПРОГРАММИРОВАННЫЙ ДРЕНАЖ?
WHAT IS REGULATED DRAINAGE?

При обычном промывном дренировании в рану через проколы заводятся две или больше дренажных трубок. Как правило, одна из них – приточная, остальные – отточные. Осуществляется постоянное капельное орошение раны антисептиком. Привычная схема.

Ее недостатки:

- промывная жидкость сразу находит самый легкий путь и не промывает карманы и затеки, где флоре вольготно;
- большой расход промывной жидкости, а, следовательно, экономически нецелесообразно использовать хорошие, дорогие, антисептики, а от дешевых флоре ни холодно, ни жарко.

Одной из альтернатив этому служит **программированное приточно-аспирационное дренирование.**

Rp:

- *Дренажная трубка*
- *Катетер для центральных вен (1,4 мм) . . . . . № 1*
- *Дренажные трубки (d 4–6 мм). . . . . № – quantum satis*
- *Зажимы от систем для инфузий . . . . . № – по числу отточных трубок*
- *Сильфон для аспирации промывных вод . . . . . № 1*
- *Антисептик для промывания ран . . . . № – 400–800 мл в сутки (в зависимости от объема полости дренируемой раны)*
- *Антибиотик по чувствительности посева или широкого спектра . . . . . № – 3–4 дозы в сутки*

In conventional procedures two or more drainage tubes are inserted into the incision through perforations. Typically, one of them is for intake, the rest are outlets for removal. The incision is persistently drip irrigated with an antiseptic. This is how the usual scheme works.

Its shortcomings:

- the flushing liquid finds the easiest path and doesn't reach the pockets and nooks where flora live and prosper;
- high consumption of the flushing liquid, and consequently, this makes using good and expensive antiseptics inexpedient, whereas flora are ambivalent to the inexpensive ones.

One alternative to this is **regulated irrigation aspiration drainage.**

Rp:

- *Drainage tube*
- *Subclavian catheter (1,4 mm) . . . . . № 1*
- *Drainage tubes (d 4–6 mm). . . . . № – quantum satis*
- *Infusion system clamps. . . . . № – as many as number of outlet tubes*
- *Bellows valve for flushing water aspiration . . . . . № 1*
- *Antiseptic for wound flushing . . . № – 400–800 ml daily (depending on the cavity size of the drained wound)*
- *Narrow/broad spectrum antibiotics . . . . . № – 3–4 doses daily*

Da:

Prior to the wound closure the Seldinger technique is used to insert an intake tube through the skin and resilient soft tissues to the site of inflammation. The outlet tube(s) is/are brought onto the skin from remote corners of the wound through the perforations with a stylet. All tubes are fixed with skin sutures (no loops!). The outlet tubes are clamped. Close the wound tightly.

Da:

Перед ушиванием раны через кожу и состоятельные мягкие ткани ввести по Seldinger катетер для центральных вен к очагу воспаления. Через проколы стилетом вывести отточную(-ые) трубку(-и) из отдаленных углов раны на кожу. Фиксировать все трубки кожными швами (без уздечек!). На отточные трубки надеть зажимы. Ушить рану наглухо.

Signa:

Закрыть зажимы, через катетер ввести в рану адекватное количество антисептика, чтобы он заполнил все ее отделы. Открыть зажимы и аспирировать промывную жидкость. Повторить 2–3 раза. Закрыть зажимы, ввести дозу антибиотика. Процедуру повторять 3–4 раза в сутки (раз в 6–8 часов).

Signa:

Close the clamps and infuse an adequate amount of antiseptic through the catheter so that it fills in the entire wound. Open the clamps and aspirate the flushing liquid. Repeat the procedure 2–3 times. Close the clamps, infuse a dose of antibiotics. The whole procedure should be repeated 3–4 times per day (every 6–8 hours).

РЕЦЕПТ №7 / RECIPE #7

ПРИМЕНЕНИЕ VAC-СИСТЕМЫ ПРИ ЛЕЧЕНИИ ГНОЙНЫХ ОСЛОЖНЕНИЙ

APPLICATION OF VAC SYSTEM FOR INFECTED WOUND MANAGEMENT

Общеизвестно, что гнойные осложнения могут свести на нет успехи самых великолепно выполненных операций. Поэтому соблюдение правил асептики и антисептики должно быть максимально строгим. Но, если это все-таки случилось, действовать нужно сразу и решительно. Во времена начала моей хирургической практики[1] существовало мнение, что наличие металлических фиксаторов поддерживает гнойный процесс. Считалось, что для окончательного заживления раны необходимо удалить все инородное, даже в ущерб фиксации отломков при переломе.

Первые сомнения в этом постулате во мне посеяла некая пациентка преклонных лет, оперированная в 1982 году по поводу перелома шейки бедренной кости. Больная с сенильной деменцией, срывала повязки с нагноившейся послеоперационной раны и, игнорируя увещевания врачей и сестер, ковырялась в ней своим не совсем стерильным пальцем. Видимо, рана зудела. Я, как лечащий врач, при перевязках с отчаянием наблюдал торец трехлопастного гвоздя, торчащий из бедренной кости на дне раны. Мой скромный опыт предрекал печальный финал. Однако старания старушки имели неожиданный результат. Постоянное механическое освобождение полости от выделений привело к очищению и постепенному заполнению раны грануляциями, а затем и к полной ее эпителизации. Правда, на это ушло около трех месяцев, но тогда у нас бабушки и подольше лежали. Так я поверил, что гнойная рана может зажить и с металлом.

[1] Впервые я «помылся» на операцию в 1975 году, будучи студентом второго курса.

It is common knowledge that purulent complications may bring to naught the results of the most skillfully performed operations. Therefore, aseptic and antiseptic regulations for arthroplasty should be as strict as possible. But if this does happen, we must act immediately and decisively. At the beginning of my surgical practice[1], the belief then was that the presence of metal fixators supported a purulent process. Accordingly, all foreign bodies had to be removed even to the detriment of fragment fixation of a fractured bone to provide for complete wound healing.

The seeds of doubt that made me question the validity of this axiom were sown by a patient, who, in 1982, was operated on for a fractured femoral neck. In a state of senile dementia, she would pluck bandages from a festering postoperative wound, despite the admonitions of doctors and nurses, and poke in it with her not quite sterile finger. Apparently, the wound itched. As her physician, I would despairingly look at the edge of the three-flange nail sticking out of the femur at the bottom of the wound I was bandaging. My humble experience predicted a sad ending. However, the efforts of the old woman had an unexpected result. Continuous mechanical removal of the exudate led to wound cleansing, to the gradual formation of granulation, and ultimately to a complete epithelialization of the wound. Well, the process took about three months, but at that time elderly patients would stay in the hospital even longer. This made me believe in the fact that a festering wound could heal even in the presence of metal.

However, different types of metal fixators act differently. It's one thing when it is a cerclage wire, a screw or a plate. An artificial joint covered in pus – that's a different story. Its predefined mobility creates additional prerequisites for promoting the infection process. And at first, we were desperate regarding septic complications after hip replacement. Fortunately, there were not many of those instances. I still remember my three-month clinical de-

[1] I first "scrubbed" for an operation in 1975 as a sophomore.

Но металл металлу рознь. Одно дело, когда это проволочный серкляж, винт или даже пластина. Другое, если в гною искусственный сустав. Его предопределенная подвижность создает дополнительные предпосылки для поддержания инфекционного процесса. И поначалу мы приходили в отчаяние от гнойных осложнений после эндопротезирования. К счастью, их было не много. Я до сих пор помню свою трехмесячную клиническую депрессию после первой такой неудачи. Опыт, снижение травматичности и времени операции, тщательное соблюдение правил асептики позволили сделать ранние гнойные осложнения редкими. Но никому в мире не удается избежать их вовсе. Конечно, постепенно мы научились купировать воспаление раны, не удаляя протеза, но успех достигаем не во всех случаях.

Безусловно, основа – это хирургическая обработка раны. Но после нее обязательно дренирование. Одним из самых эффективных методов является применение VAC-системы, которая стремительно приобретает все большую популярность. Единственным сдерживающим фактором служит относительно высокая стоимость аппаратов и расходных материалов. Относительно, потому что экономически выгоднее дорого, но быстро купировать воспаление, чем дешевыми средствами довести гнойный процесс до перехода в хронический, с необходимостью двухэтапного лечения. А это на порядок дороже, не говоря уже о потерях здоровья, моральных и физических страданиях.

Поэтому, когда три года назад в одной из австрийских клиник я увидел применение VAC-систем, сразу задал вопрос: «Можно ли этим спасать нагноившийся эндопротез?». Коллеги ответили, что такого опыта мало, но надежда есть. Постоянное пониженное давление в полости позволяет немедленно очистить рану от выделений. Местная гиперемия создает в тканях, окружающих рану, повышенную концентрацию антибиотиков и факторов иммунитета. Оба эффекта значительно, в несколько раз, ускоряют очищение и заживление ран. Не удивительно, что

pression after the first failure of this kind. Experience, reducing time and the traumatic effects of surgery, and careful adherence to aseptic guidelines led to early septic complications becoming rare. But nobody in the world can completely avoid them. Of course, we learned gradually how to stop inflammation of the wound without removing the prosthesis, but success is not achieved in all cases.

Of course, debridement is fundamental. It must be followed with drainage. One of the most effective methods is the use of the VAC system that is rapidly gaining popularity. The only limiting factor is the relatively high cost of therapy units and consumables. Relatively though, because it is more cost-efficient to stop the inflammation right away by expensive means than to go for inexpensive ones that would make the purulent process chronic and necessitate two-stage treatment. The latter case turns out to be much more expensive, not to mention the damage to health, emotional problems, and physical suffering.

Therefore, when I saw the use of VAC systems in Austrian hospitals three years ago, I immediately came up with a question: “Could it be used to save a festering implant?” My colleagues said they had little experience in that application, but they hoped it could. Continuous negative pressure in the wound allows the discharge to be removed immediately. Local hyperemia in the periwound tissues creates an increased concentration of antibiotics and immune factors. Both effects significantly promote wound cleansing and healing, which is also several times faster. Granulation is so actively promoted that in western countries they have a strict protocol in recording the number of foam pieces used in the patient’s chart and on a readily visible place on the drape. It is no wonder that VAC therapy has been selected as the treatment of choice worldwide for managing purulent complications.

Subsequent experience proved the method’s high efficiency in the fight against early periprosthetic infection.

Thus VAC therapy is effective. It is used for the treatment of septic wounds, including those with implants in them.

Rp:

- *Sterile Granufoam Silver dressing* ..... *№ 1 kit*
- *Sterile Granufoam dressing* ..... *№ - quantum satis*
- *Sterile Whitefoam dressing* ..... *№ - quantum satis*
- *VAC Drape* ..... *№ - quantum satis*
- *Sterile four-channel tubing with Sensa T.R.A.C.connector* ..... *№ 1*
- *VAC aspirator* ..... *№ 1*
- *Sterile canister for exudate* ..... *№ - quantum satis*

VAC-терапия стала методом выбора при лечении гнойных осложнений во всем мире.

Последующий опыт показал высокую эффективность этого метода и в борьбе с ранней перипротезной инфекцией.

Итак, эффективная VAC-терапия применяется для лечения гнойных ран, в том числе и с наличием имплантов в их полости.

Rp:

- *Наполнитель GranuFoam Silver стерильный . . . . . № 1 упаковка*
- *Наполнитель GranuFoam стерильный . . № - quantum satis*
- *Наполнитель WhiteFoam стерильный . . № - quantum satis*
- *Пленка защитная VAC Drape . . . . . № - quantum satis*
- *Четырехпросветная магистраль с коннектором Sensa T.R.A.C. стерильная . . . . . № 1*
- *VAC-аспиратор. . . . . № 1*
- *Емкость для экссудата стерильная . . . № - quantum satis*

Da:

Кожу вокруг раны выбрить, обезжирить и высушить. Рану рекомендовано обезболить спреем 10 %, лидокаина (вначале попечет). Вырезать из заготовки SilverFoat объемный фрагмент, соответствующий полости раны, и плотно уложить его на дно. При большой глубине раны уложить второй и, при необходимости, третий слой. Герметично закрыть рану вместе с наполнителем двумя или более слоями стерильной защитной липкой пленки. В центре пленки вырезать отверстие 3,5-4 см в диаметре[2]. Поверх отверстия приклеить к пленке коннектор. Присоединить к магистрали аспиратор с принимающей емкостью. Включить аппарат. При следующей перевязке через 2-3 дня в качестве наполнителя использовать GranuFoat. Следующие перевязки проводить раз в четыре-шесть дней до очистки раны и появления полноценных грануляций. Смена емкости проводится по мере заполнения. Возможно использование системы и после ушивания раны. Тогда короткая дренажная трубка на коже окружается наполнителем WhiteFoat, и регулировка вакуумной аспирации происходит в этой полости.

Signa:

Начинать VAC-терапию с первой перевязки. При установке сразу после хирургической обработки гнойной раны наполнитель заблокируется свернувшейся кровью. Метод может быть использован при лечении любых гнойных ран, трофических язв, пролежней, перитонита и т. д. Наличие медицинских инородных тел не является противопоказанием.

[2] Как сказал один из опытных хирургов: «с олимпийский рубль».

Da:

Shave, degrease and dry the skin in the periwound area. Anesthetize the wound with 10% Lidocaine spray (at first it will burn). Cut out a large piece of Silverfoam that will fit the wound and place the dressing tightly into it. Use two or if necessary three layers of the dressing for deep wounds. Hermetically seal the wound with the dressing in it with two or more layers of sterile protective adhesive tape. In the center of the tape cut a hole 3.5-4 cm in diameter[2]. Stick a connector to the tape over the hole. Attach an aspirator with a canister for exudate to the tubing. Switch the therapy unit on. In two or three days replace the Silverfoam dressing with Granofoam. Further changes of the dressing should be performed every four-to-six days until the wound is cleansed and full granulation appears. The canister is changed as required. It is possible to use this system after suturing the wound. A short drainage tube is then fixated on the skin with Whitefoam dressing around it so that regulated vacuum aspiration occurs in this area.

Signa:

Start VAC therapy with the first bandage change. When placed immediately after surgical treatment of a purulent wound, the dressing will be blocked with clotted blood. The method can be used in the treatment of any septic wounds, trophic ulcers, bedsores, peritonitis, etc. The presence of medical foreign bodies is not a contraindication.

[2] One of the most experienced surgeons once said, “the size of an Olympic ruble”.

ГЛАВА 21 / CHAPTER 21

УДАЛЕНИЕ ЦЕМЕНТНОЙ НОЖКИ

REMOVAL OF THE CEMENTED STEM

ОЧИСТКА АВГИЕВЫХ КОНЮШЕН
(шестой подвиг Геракла)

CLEANING THE AUGEAN STABLES
(The Sixth Labor of Heracles)

Септическая нестабильность ножки
Septic loosening of the stem

Удаление цементной мантии при помощи развертки
Removal of the cement mantle with the help of a cylindrical reamer

Редкая удача – мантия удалена единым блоком
A rare bit of luck, the entire mantle is removed in one piece

Необходимость удаления цементной ножки может возникнуть при разных обстоятельствах. При этом есть две составляющие единого процесса: удаление собственно ножки и удаление цементной мантии.

Крайне редко, при полной нестабильности с обширным лизисом костной ткани, вместе с ножкой выходит и хорошо фиксированный к ней цемент. Это бывает при ревизиях по поводу длительно протекающих септических осложнений вокруг шероховатых ножек типа Мюллера либо асептической нестабильности на фоне фатального остеопороза. Тогда ножка вынимается просто руками.

Гладкие ножки типа EXETER (Stryker) или CPT (Zimmer) вылетают с одного удара и проблем не добавляют. Однако иногда возникают трудности. Наиболее сложно удалять хорошо фиксированные негладкие ножки у пациентов (а чаще пациенток) с выраженным остеопорозом. Если при установке ножки канал был заполнен цементом щедро, а пробка не использовалась, то операция по удалению такой конструкции иногда превращается в сражение с плачевным исходом для поля боя. *Culpa lata dolo camparatur*[1].

Поэтому при невозможности щадящего извлечения импланта без разрушения окружающей кости уже давно предложена методика остеотомии проксимального отдела бедренной кости наподобие «крышки сундука».

Но перед этим все-таки пытаемся удалить ножку. Тонкими узкими прямыми долотами

[1] Грубая небрежность приравнивается к умыслу (лат.).

Various factors may necessitate removal of the cemented stem. This is a two-part procedure, comprising the removal of the stem and the removal of the cement mantle.

Very rarely, in the case of total instability with extensive bone lysis, the stem is simultaneously removed together with the tightly adhered cement. This occurs during revision surgeries dealing with long-standing septic complications in the area of the insertion of Müller-type rough stems or aseptic loosening on the backdrop of incurable osteoporosis. Then the stem is removed manually.

EXETER (Stryker) or CPT (Zimmer) smooth stems come off in one stroke and tend not to cause any problems. However, sometimes they do cause certain difficulties.

Well-fixated unpolished stems are the most difficult to remove in patients (predominantly female ones) with severe osteoporosis. If, during the insertion of the stem, the canal was generously filled with cement, and no plug was used, the operation to remove this design sometimes turns into a battle with a disastrous outcome for the battlefield. *Culpa lata dolo camparatur*[1].

Therefore, when it is impossible to use a sparing approach in extraction of the implant without damaging the surrounding bone, the «lid of the chest» method of osteotomy of the proximal femur has long been recommended.

But before that, we still must try to remove the stem. The visible and accessible part of the cement is removed with thin, straight, narrow chisels. After that, we use them together with thick drill rods sparingly and multiple times to pass along the tangential stem alongside the rear and lateral sides, trying to avoid damage to the proximal epimetaphysis.

Holding the neck with bone forceps, we try to knock the stem out using an impactor and a hammer. Extractors

[1] Lat. Gross negligence equals intent.

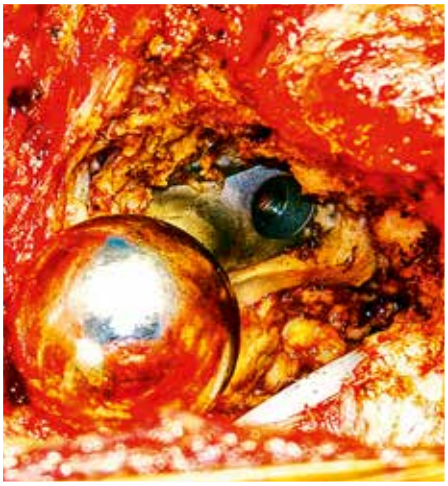

Нестабильность ножки очевидна. Видна рубцовая ткань между костью и металлом
Stem loosening is obvious. Cicatricial tissue is visualized between the bone and metal

Инструмент для экстракции ножек
A device for the extraction of stems

Захват за шейку
Grabbing by the neck

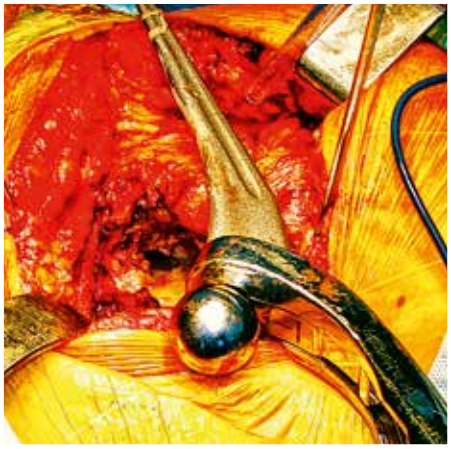

На ножке видны следы цементной мантии
The traces of the cement mantle can be seen on the stem

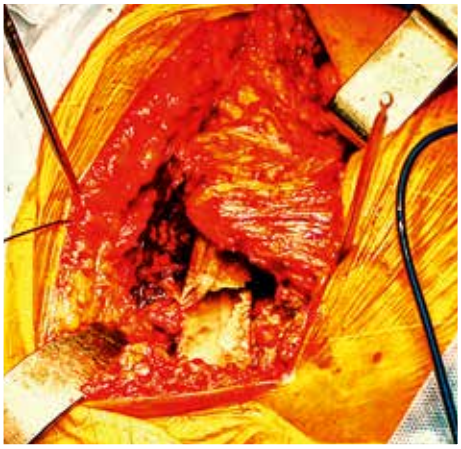

Цемент в канале
Cement in the canal

На металле и цементе пленки дебриса
Debris on the metal and cement

удаляем видимую и доступную часть цемента. Затем ими же, а также толстыми спицами в дрели щадяще многократно проходим по касательной вдоль задней и боковых поверхностей ножки, стараясь не повредить проксимальный эпиметафиз. Захватив шейку костодержателем, пытаемся выбить стебель при помощи насадки и молотка. Значительно эффективнее использовать для этого один из экстракторов со специальными захватами.

При любой методике очень важно максимально сохранить костную ткань. Независимо от того, удалось ли удалить ножку, необходимо извлекать цемент. И если даже удалив ножку, при помощи долот, ложек, сверл, разверток и «какой-то матери» цемент извлечь не удается, а продолжение проходки тоннеля грозит обвалом, переходим к открытому методу извлечения породы. Строим карьер.

Впрочем, бывают ситуации, когда после удаления ножки извлекать цемент не нужно. Это касается только асептиче-

with special grippers prove to be much more effective for this procedure.

Whatever method is applied, bone preservation is crucial. Whether you've succeeded in retrieving the stem or not, you still need to remove the cement. And if, even after extracting the stem with the aid of chisels, curettes, drills, and whatever the heck you need, you are still unable to remove the cement, and persistence in preparation of the tunnel may result in collapse, switch to the method of open-pit mining. Build an open-cut mine.

However, there are situations

ских ситуаций. Например: гладкая ножка стабильна, а впадина нуждается в ревизии. При развитых рубцах мобилизация бедра для получения доступа к впадине крайне травматична. Шейка ножки торчит прямо во впадину и мешает. В таком случае ножку можно выбить, а после завершения ревизии впадины двумя несильными ударами посадить ее на место. Если же при ревизии не удалось удалить всю мантию, при условии что оставшиеся фрагменты цемента не мешают новому импланту, их можно не удалять. Цемент к цементу прилипает лучше, чем к кости.

when there is no need to remove cement after retrieving the stem. This exclusively concerns aseptic situations.

For example: a smooth stem is stable, but the cup is in need of revision. In the case of hard cicatrices, mobilization of the hip to gain access to the cup is extremely traumatic. The neck of the stem is sticking out into the acetabulum, interfering with the revision procedure. In this case, the stem can be dislodged and then returned to its place with two moderate strokes after the revision of the cup is complete. Or the entire mantle may not have been removed during revision. If the remaining fragments of the cement do not interfere with the new implant, they can be left intact. Cement adheres better to cement than to bone.

РЕЦЕПТ №8 / RECIPE #8

УДАЛЕНИЕ ЦЕМЕНТНОЙ МАНТИИ НОЖКИ БЕДРЕННОГО КОМПОНЕНТА ЭНДОПРОТЕЗА ПУТЕМ ОСТЕОТОМИИ

REMOVAL OF THE CEMENT MANTLE OF THE PROSTHETIC FEMORAL STEM BY OSTEOTOMY

Для этого разрез продлевается книзу, чтобы стала доступной наружная поверхность бедренной кости, отступя 14–15 см от верхушки большого вертела. В зависимости от доступа (я предпочитаю задний) по передней или задней поверхности проксимального эпиметафиза мышцы расслаиваются по межмышечным промежуткам («Поперек не сечь») и надкостница продольно рассекается электроножом[1].

Затем осцилирующей пилой[2] пропиливается продольный паз так, чтобы наружная часть составляла около 1/3 поперечника. Полотно пилы должно быть перпендикулярно оси голени. Цемент тоже пропиливается до противоположного кортикального слоя[3]. Поэтому работайте с перерывами и охлаждайте полотно антисептиками. Если ножку извлечь не удалось – то до ножки. Обнажив диафиз, отведя m. vastus lateralis кпереди, в 14 см от вертела делаем поперечный надпил глубиной до продольного. Тремя долотами последовательно раскалываем противоположную стенку бедра. ОСТОРОЖНО! Отводим наружную костную пластину кпереди, используя надкостницу и мягкие ткани как петли крышки сундука.

Как в пещере пиратов, нам открываются все богатства полиметилакрилата. Острыми тонкими долотами различной конфигурации, ложками и т. п. тщательно и щадяще

[1] Если у вас нет хорошего коагулятора – не лезьте в эндопротезирование.
[2] См. ссылку [1].
[3] При длительном контакте полотна с полимером последний нагревается от трения и налипает на металл.

For this purpose, the incision is extended downward, which makes the external surface of the femur accessible for manipulation 14-15 cm away from the tip of the greater trochanter. Depending on the type of approach (I prefer a posterior one), the muscles are bisected at intermuscular intervals along the front or rear surface of the proximal epimetaphysis, and the periosteum is incised longitudinally with the help of a coagulator[1].

Then, using an oscillating saw[2] a longitudinal cut is made so that the outer part should be about 1/3 of the diameter. The saw blade should be perpendicular to the axis of the tibia. Cement is also sawed up to the opposite cortical layer[3]. Therefore work intermittently and cool the blade with antiseptics. If you are unable to retrieve the stem, then saw up to the stem. On exposing the diaphysis, move the vastus lateralis muscle anteriad, and 14 cm away from the trochanter make a cross-section deep enough to reach the longitudinal cut. The opposite wall of the femur is split successively with three chisels. BE CAREFUL! Move the exterior bone plate anteriad using the periosteum and soft tissues as hinges in the lid of the chest.

Just as in a pirate cave, all the treasures of polymethylacrylate are exposed to us. The bony bed along with the cover are thoroughly and carefully cleaned from the cement with thin sharp chisels of various configurations, curettes, etc. After this procedure, even tightly sitting stems are easily removed. Quite often, even such a window does not allow enough space to retrieve the entire mantle. In such cases a set of drills and cylindrical reamers[4] is recommended for use to remove the remaining distal end of the mantle.

After removal of small bits and repeated flushing (pulsed lavage can deal with this task the best), the lid

[1] If you do not have a good coagulator – stay away from arthroplasty.
[2] See ref.[1]
[3] In case of prolonged contact of the blade with polymer, the latter is heated by friction and sticks to metal.
[4] See ref.[1]

очищаем костное ложе и крышку от цемента. После такой процедуры даже мертвосидящие ножки удаляются легко. Нередко даже такого окна для извлечения всей мантии не хватает. В этих случаях для удаления оставшегося дистального конца мантии рекомендуем использовать набор сверл и разверток[4].

После удаления мелких крошек и неоднократного промывания (лучше при помощи устройства пульс-лаваж) крышка укладывается на место и фиксируется тремя проволочными серкляжами. Для лучшего сопоставления в костномозговой канал можно вставить цилиндрический инструмент подходящего размера.

Дальнейшие действия зависят от характера нестабильности. При септической обычно устанавливают спейсер из цемента с антибиотиками, а когда уверены в стерильности костной раны, применяют ревизионные ножки разных конструкций. Но об этом позже. Итак, *Recipe*.

Rp:

- *Электронож . . . . . № 1*
- *Осциллирующая пила . . . . . № 1*
- *Остеотом широкий . . . . . № 3*
- *Долота узкие разные . . . . . № n*
- *Сверла d – 6, 8, 10 мм . . . . . № 3*
- *Развертки d – 6, 8, 10, 12, 14 мм . . . . № 5*
- *Проволока хирургическая . . . d –1 мм – quantum satis*

[4] См. ссылку [1].

is returned to its place and is fixated with three cerclage wires. A cylindrical tool of a suitable size may be inserted into the medullary canal for better alignment. What happens next depends on the nature of the instability. In case of septic loosening – a cement spacer with antibiotics is usually inserted, and if sterility of the bone wound arouses no suspicion, use revision stems of different designs. But more about that later. Now, the Recipe.

Rp:

- *Coagulator . . . . . № 1*
- *Oscillating saw. . . . . № 1*
- *Wide osteotome . . . . . № 3*
- *Different narrow chisels . . . . . № n*
- *Drills d - 6, 8, 10 mm . . . . . № 3*
- *Cylindrical reamers - d - 6, 8, 10, 12, 14 mm . . . . № 5*
- *Surgical wire . . . . . .d – 1 mm - quantum satis*

Da:

Using a coagulaltor, bisect the periosteum longitudinally along intermuscular intervals at a distance of 14 cm away from the tip of the greater trochanter, which should be the top of the mobilized fragment. Saw a cut along the line of dissection of the periosteum perpendicular to the diaphysis in the lower part of the femur. Split 1/3 of the circumference of the outer cortical layer with osteotomes. Open the lid and carefully remove all extraneous and necrotic bodies. If cement is still present in the lower part of the canal it should be drilled ad oculos;[5] its remnants are to be removed by consistently inserting and knocking out the cylindrical reamers. Flush the wound thoroughly, align the fragments and fixate them with cerclage wires.

[5] Lat. By eye.

Рис. 1. При септической нестабильности чаши необходимо удалять и стабильную ножку

Fig. 1. In the case of septic loosening of the cup a stable stem must be removed as well

Рис. 2. Резьбовое соединение с установщиком

Fig. 2. Threaded connector with the positioner

Рис. 3. Полированные ножки удаляются одним ударом

Fig. 3. Polished stems are removed with one tap

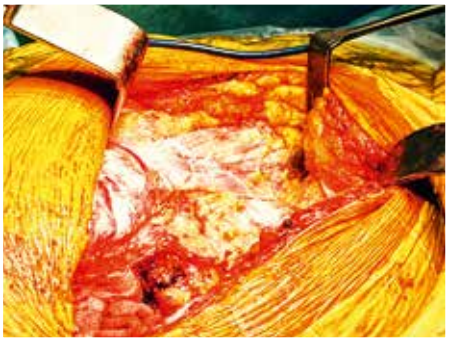

Рис. 4. Разрез продлен на 15 см. Видны m.m. Vastus lat. et Cvadratus
Fig. 4. The incision is extended by 15 cm. Vastus lat. et Cvadratus are visualized

Рис. 5. Коагулятором определяется линия остеотомии
Fig. 5. The line of osteotomy is determined with a coagulator

Рис. 6. Зона остеотомии освобождена
Fig. 6. The site of osteotomy is freed up

Рис. 7. Продольная остеотомия
Fig. 7. Longitudinal osteotomy

Рис. 8. Поперечная остеотомия
Fig. 8. Transverse osteotomy

Рис. 9. Тремя долотами открываем «крышку сундука»
Fig. 9. The "lid of the chest" is opened with three chisels

Рис. 10. Крышка открыта. Видно «сокровище» – костный цемент
Fig. 10. The lid is open. The "treasure" is visible – bone cement

Рис. 11. Развертка для удаления дистальной порции цемента
Fig. 11. Cylindrical reamers for removal of the distal part of the cement

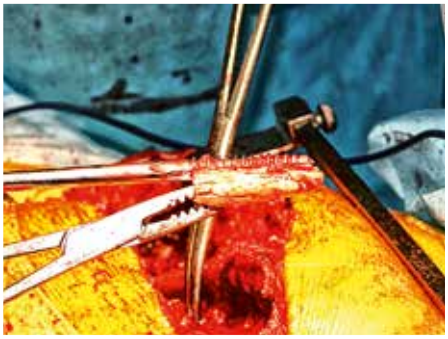

Рис. 12. Пробка удалена
Fig. 12. The plug is removed

Рис. 13. Крышка закрыта
Fig. 13. The lid is closed

Рис. 14. Наложены серкляжи
Fig. 14. Cerclages are applied

Da:

Электроножом продольно рассечь надкостницу по межмышечным промежуткам на расстоянии 14 см от верхушки большого вертела, которая должна быть вершиной мобилизованного фрагмента. Пропилить паз по линии рассечения надкостницы и перпендикулярно диафизу в нижней части. Остеотомами отколоть 1/3 окружности наружного кортикального слоя. Открыть крышку и осторожно удалить все инородное и неживое. Если ниже по каналу остался цемент – просверлить его ad oculus[5] и, последовательно ввинчивая и выбивая развертки, удалить остатки. Тщательно промыть рану, сопоставить фрагменты и фиксировать проволочными серкляжами.

Signa:

Использовать при невозможности удаления цементной мантии без повреждения костной ткани проксимального конца бедренной кости.

[5] Под контролем глаз (лат.).

Signa:

Use when the removal of the cement mantle without damaging the bone tissue of the proximal end of the femur is impossible.

ГЛАВА 22 / CHAPTER 22

ДВУХЭТАПНАЯ РЕВИЗИЯ ПРИ ГНОЙНЫХ ОСЛОЖНЕНИЯХ ЭНДОПРОТЕЗИРОВАНИЯ ТАЗОБЕДРЕННОГО СУСТАВА

TWO-STAGE REVISION IN CASE OF SEPTIC COMPLICATIONS OF THA

"МНОГОЕ МОЖЕТ ВОЗРОДИТЬСЯ ИЗ ТОГО, ЧТО УЖЕ УМЕРЛО"
(Гораций Флакк Квинт, 65 – 8 гг. до н. э.)

"MANY THINGS WILL BE REBORN THAT HAVE ALREADY DIED"
(Quintus Horatius Flaccus, 65-8 BC)

Двухэтапная замена эндопротеза – дело очень сложное. На него неохотно идут как пациенты, так и хирурги. Для первых значительно увеличивается время лечения, для вторых это тяжелая и сложная работа, которая к тому же не всегда заканчивается успехом. Ведь с одной стороны, двухэтапное протезирование – операция, нацеленная на ликвидацию осложнения, с другой – она же гораздо рискованнее, чем первичная. Таким образом, решиться на двухэтапную ревизию нас заставляют крайние обстоятельства.

Прежде всего, септическая нестабильность уже имеющегося эндопротеза. Например, протез простоял десять-пятнадцать лет, и за это время пациент переболел, скажем, фолликулярной ангиной или панарицием на стопе. По кровяному руслу микроорганизмы все-таки пробились сквозь таможню лимфатических узлов, иммунную систему, и некоторые из них достигли окрестностей эндопротеза.

Поверхность эндопротеза не является антисептической, она специально биологически инертна для того, чтобы не отторгаться организмом человека, и потому ни с кем не борется. Здесь микроорганизм находит себе пристанище. Пусть это палатка, а не дворец, но есть питание в виде костной ткани; есть защита: на поверхности протеза он строит себе оболочку, отгораживаясь от макроорганизма, тот в свою очередь принимает ответственные меры. Возводя грануляционный вал, он ограничивает свое влияние на очаг воспаления, не желая получать токсины, которые выделяет микроб. В результате, на очаг воспаления не оказывают влияния ни факторы иммунитета, ни антибиотики.

Постепенно в области сустава развивается инфекционный процесс. Он может протекать без резкого повышения температуры, без выраженных изменений крови, без гноя, без покраснения и боли. Микроорганизмы, не обнаруживая себя длительное время, «едят» кость, пока сустав не начнет шататься. Вот тогда появляется боль, и проблема становится явной.

Two-stage revision arthroplasty is a very complicated matter. Both patients and surgeons are reluctant to resort to it. For patients this means prolonged treatment, and for surgeons this is extremely difficult and complicated work that does not always turn out successful. On the one hand, two-stage arthroplasty is an operation aimed at elimination of complications, but on the other, it involves many more risks than primary hip replacement. Thus, two-stage revision is a choice made under extreme circumstances.

One of the major indications for it is septic loosening of the existing endoprosthesis. If, for example, the implant had been installed ten or fifteen years ago and since then the patient has had, let's say, follicular tonsillitis or whitlow on the foot. Elements of inflammation in the form of microorganisms have forced their way along the bloodstream through the customs house of the lymph nodes, the immune system, and some of them eventually have reached the implant.

The surface of the implant is not antiseptic, it is meant to be biologically inert so as not to be rejected by the human body, and therefore it doesn't fight infection. This is where microorganisms are harbored. Even though this abode is more like a tent for them rather than a palace, they feed on the bone tissue and they have shelter: they build a film separating them from the body on the surface of the implant. And the body retaliates. Unwilling to accept microbial toxins, it forms a granulation bank and thus restricts its own influence on the site of the inflammation. As a result, neither immunity factors nor antibiotics have any impact on the site of inflammation.

Joint infection develops gradually. It can progress without a sharp increase in body temperature, without marked changes in blood, without pus, without redness and pain. In going undetected for a long time, microorganisms "eat" the bone until the joint becomes loosened. This is when pain develops, making the problem apparent.

Once symptoms are revealed, x-rays, magnetic resonance imaging, and computer tomography are done. All the tests are taken to detect the presence of infection. Having confirmed septic loosening of the implant, we proceed to revision arthroplasty.

A two-stage revision protocol is administered in case of a late suppuration when there is no hope of saving the existing prosthesis. By merely removing the implant, we can not guarantee that some microbes will not remain in the wound and will not lead to new complications when the new prosthesis is installed.

Септическая нестабильность
Septic loosening

Без протеза пациент проходил два месяца
The patient was able to walk without a prosthesis over two months

Ревизионное эндопротезирование. Результат через пять лет
Revision THA. Follow-up in five years

После проявления симптомов делаются рентгеновские снимки, магнитно-резонансная томография, пункционное бактериологическое исследование и все пробы на наличие инфекционного процесса. Наиболее чувствительным и объективным считается уровень С-реактивного белка. Убедившись, что эндопротез септически нестабилен, мы приступаем к ревизионному протезированию.

Двухэтапное лечение применяется при поздних нагноениях, когда уже нет надежды сохранить имеющийся эндопротез. Но просто удалив его, мы не можем гарантировать того, что какие-то микробы не останутся в ране и не приведут к новым осложнениям при установке следующего.

To be sure that the infection has been eradicated, we remove all foreign bodies, including the prosthesis itself and elements for its fixation: bolts, wire and cement. Then we try to excise all necrotic tissues. Sometimes we stain them with aniline dyes, e.g., brilliant green. It stains dead tissue and leaves the living intact, which allows for accurate differentiation between them. After all the suspicious tissues are removed, the wound should be cleaned with pulsed lavage.

Recently, we have been using ultrasonic cavitation. For this purpose the wound is completely filled with antiseptics, and an ultrasonic radiator is placed into it. The ultrasonic waves impregnate the most remote places in the wound with the medication, improving its penetration and saturation of the exposed tissues. At the same time this also ensures cleaning of the bone, whose surface may harbor biofilm colonies that can hardly be eradicated by simple irrigation.

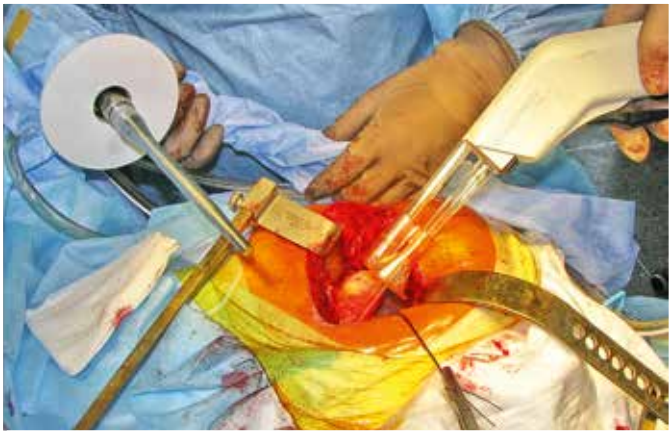

Пульс-лаваж для впадины и канала
Pulsed-lavage for the acetabulum and the canal

Перед установкой и спейсера, и эндопротеза полезно озвучить рану, заполненную антисептиком
Prior to placing the spacer and endoprosthesis, it is worth administering ultrasonic cavitation of the wound filled with an antiseptic

Чтобы быть более уверенными в ликвидации инфекционного процесса, мы удаляем все инородное, включая сам эндопротез и элементы его крепления: винты, проволоку, цемент. Далее стараемся удалить все некротизированные ткани. Иногда мы окрашиваем их анилиновым красителем, например, бриллиантовой зеленью. Она окрашивает мертвую ткань и не окрашивает живую, позволяя точнее их различить. После удаления всех сомнительных тканей до впечатления чистоты мы тщательно промываем рану при помощи пульс-лаважа.

В последнее время мы применяем ультразвуковую кавитацию. То есть заполняем рану антисептиком до краев и помещаем в нее излучатель ультразвуковых колебаний, который «вбивает» лекарство в труднодоступные места, улучшает его проникновение и насыщает им ткани раневого канала. Одновременно очищается поверхность костной ткани, на которой тоже могут быть пленкообразующие колонии, плохо поддающиеся простому промыванию.

После этого мы помещаем в оставшуюся после удаления чаши костную полость и в ложе внутри бедренной кости так называемый «артикулирующий спейсер». Эта заполняющая полости конструкция изготавливается из костного цемента, насыщенного двумя антибиотиками.

After that, a so-called “articulating spacer” is inserted into what is left of the bone cavity after the cup has been removed and also into the bed inside the hipbone. This cavity-filling structure is made of bone cement laden with antibiotics (this is already available in Ukraine).

The cement of this spacer is able to discharge antibiotics directly into the nidus of the infection for about six weeks. Besides this, the patient undergoes intensive antibiotic therapy: first intravenous followed by oral. Rifampicin is most commonly used, provided the flora is responsive to it. It is believed to be capable of destroying the bacterial film.

Next, using the sterilized discarded prosthesis, we create a system for mobility of the spacer, which enables the patient to walk. S/he must not step on the foot, but with a bent leg s/he can sit, turn in bed, put a foot on the floor without weight-bearing, and so on. This allows for a relatively normal lifestyle, without a plaster cast or the need to be immobilized. The use of this method was prompted by an outstanding surgeon and administrator, director of the Vreden Russian Research Institute of Traumatology and Orthopedics, Rashid Tikhilov, with whom I am honored to be a friend.

We used to try different ways to conduct the first stage. We would merely remove the infected endoprosthesis, administer antibacterial therapy, and then place non-articulating and officinal spacers.

After six to eight weeks, different samples are taken to see if the infection has been eradicated. This is a series of laboratory and clinical tests. If they show that the infectious process is terminated, we prepare for an operation to install a new prosthesis that will function as a weight-bearing joint.

Цемент этого спейсера способен источать антибиотики непосредственно в очаг заражения около полутора месяцев. Кроме этого, пациент находится на интенсивной антибактериальной терапии: вначале внутривенной, потом пероральной. Чаще всего используется рифампицин, если эта флора чувствительна к нему. Считается, что он способен разрушать бактериальные пленки.

Всегда с большим удовольствием встречаюсь с Рашидом Тихиловым
I am always happy to meet with Rashid Tikhilov

В операционной
in an operating room

Далее при помощи стерилизованного, но уже не нужного протеза, создаем систему подвижности спейсера, что дает пациенту возможность ходить. Нельзя наступать на ногу, но, сгибая ее, можно садиться, поворачиваться в постели, ставить без нагрузки на пол и так далее. Это позволяет вести относительно полноценный образ жизни, не будучи закованным в гипс и обездвиженным. Эту методику подсказал замечательный хирург и организатор, директор Российского института ортопедии и травматологии им. Р. Вредена, профессор Рашид Тихилов, дружбой с которым я горжусь.

The second stage of the operation is performed, the access point is opened, and the spacer is removed. During the operation, a rush bacteriological examination (it usually takes 20-25 minutes) must be done, and in the case of a negative result, we decide on the type of revision prosthesis.

If the samples are positive, another spacer is inserted, all suspi-

При формировании углубления головкой цемент стремится охватить ее
While forming a cavity with the head, the cement endeavors to cover it

Одно из приспособлений для облегчения работы со спейсером
One of the devices simplifying our work with the spacer

Формирование бедренного компонента спейсера
Formation of the femoral component of the spacer

Установка бедренного компонента
Femoral component placement

Септическая нестабильность ревизионного эндопротеза
Septic loosening of the revision endoprosthesis

Спейсер после I этапа ре-ревизии
Spacer after the first stage of re-revision

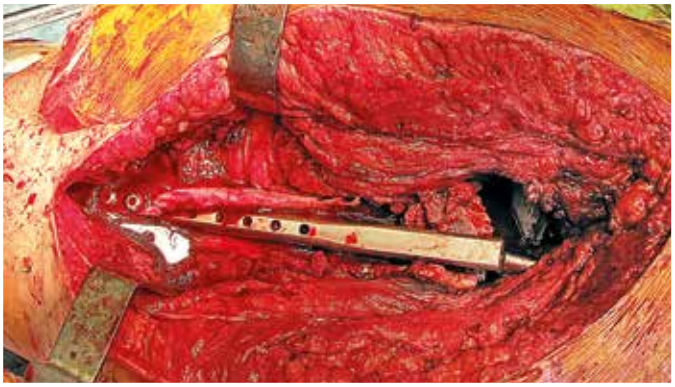

Установлен ревизионный эндопротез. Дефект бедренной кости
A revision endoprosthesis is placed. Hipbone defect

Подготовка костной пластики
Preparation of a bone graft

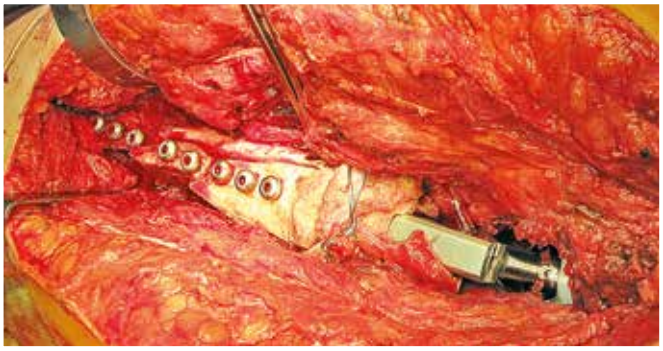

Аллопластика установлена
An allograft is placed

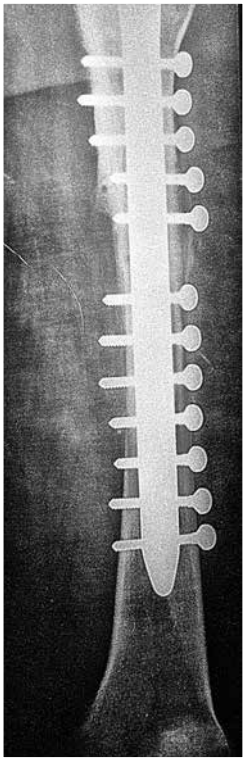

Перестройка костной пластики через 18 месяцев
Remodeling of a bone graft after 18 months

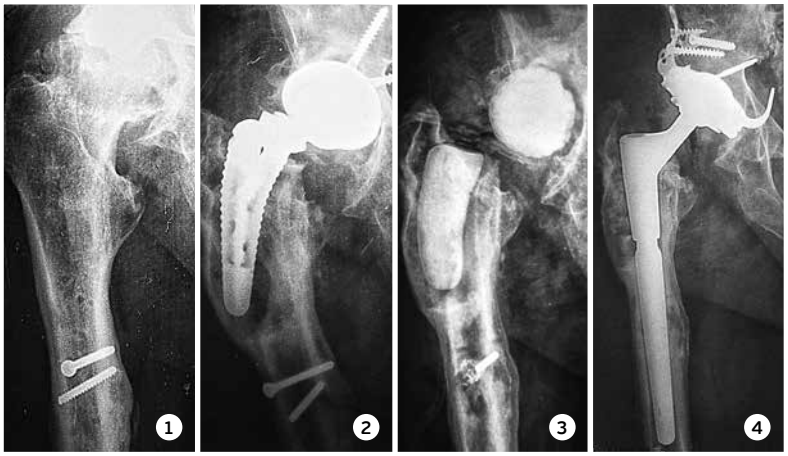

1. ***Посттравматический коксартроз***
   Post-traumatic coxarthrosis
2. ***Попытка избежать удаления разрушенных винтов коллегам не удалась***
   Failed attempt of our colleagues to avoid removal of the damaged screws
3. ***Нагноившийся протез удален, установлен раздельный спейсер***
   Infected prosthesis is removed, a non-articulating spacer is placed
4. ***Четыре года после ревизионного эндопротезирования***
   Four years after revision THA

В цемент для спейсера добавлен инъекционный рифампицин
Rifampicin is injected into the cement of the spacer

Аллопластика ацетабулюм
Allografting of acetabular deficiency

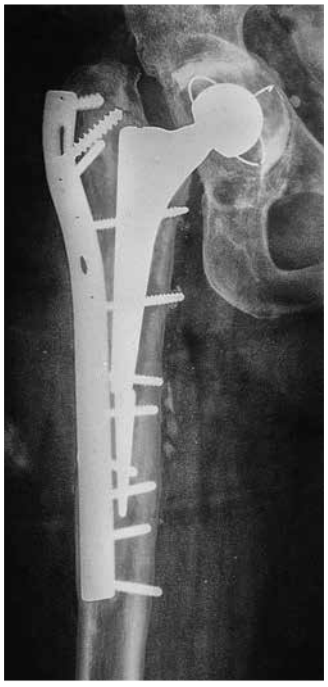

Повторные операции более рискованны из-за возможных инфекционных осложнений
Revision surgeries are associated with an increased risk of infectious complications

Раздельный спейсер
Non-articulating spacer

Огромный дефект дна
Massive acetabular defect

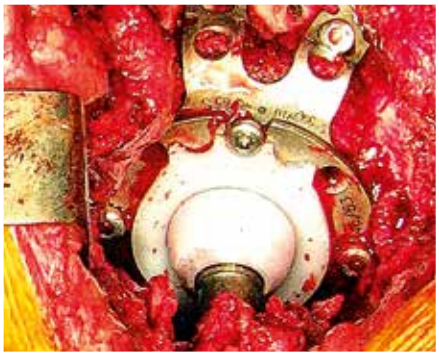

Костная пластика и ревизионный протез
Bone-grafting and revision prosthesis

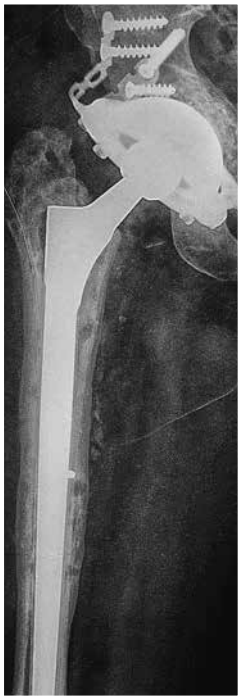

Результат через два года
Follow-up in two years

Перипротезный перелом осложнился нагноением
A periprostheic fracture complicated by infection

Фистулография определила септический характер нестабильности
A fistulogram revealed a septic loosening

Официнальный спейсер
Officinal spacer

Спейсер удален
The spacer is removed

Установка ножки
Insertion of the stem

Цементная чаша с кольцом Мюллера
A cemented cup with a Müller Ring

Результат через три года
Follow-up after three years

Раньше мы пробовали различные варианты ведения первого этапа. Просто удаляли нагноившийся эндопротез и проводили антибактериальную терапию. Устанавливали раздельные и официнальные спейсеры.

По прошествии шести-восьми недель проводятся пробы на ликвидацию очага инфекции. Это комплекс лабораторных и клинических исследований. Если они показывают, что инфекционный процесс купирован, мы готовимся к операции по установке нового протеза, который будет функционировать как опорный сустав.

cious tissues are carefully excised, and the wound is debrided. Before having to give up on the idea of installing a new prosthesis, three or four attempts of this kind can be made. After that, the surgeons conduct an excision arthroplasty that on the one hand helps to cope with the inflammatory process, but on the other leads to defective functioning of the joint filled with scar tissue. This is an extreme solution we have resorted to only twice in six thousand operations during twenty years of our experience. Thus the risk of such complications is not high, but unfortunately it exists and occurs all over the world. The properties of the patient's body perform a decisive role in such cases.

Рана заживала вторично
Secondary healing of the wound

Первые признаки нестабильности служат показанием к ревизии, но коллеги не торопятся
The first signs of loosening are an indication for revision surgery, but our colleagues took their time

Через полгода остеолизис усилился
In six months osteolysis was exacerbated

В специализированной клинике проведен I этап ревизии
The first stage of revision was performed in a specialized clinic

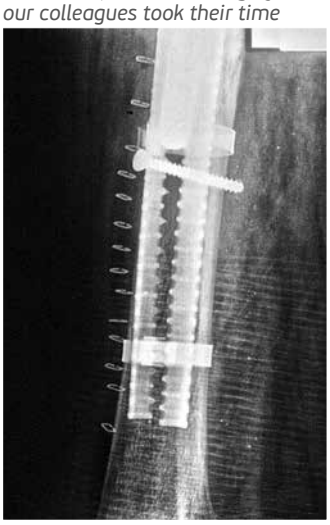

Периопротезный перелом при установке ревизионного эндопротеза в нашей клинике
A periprosthetic fracture during revision THA conducted in our hospital

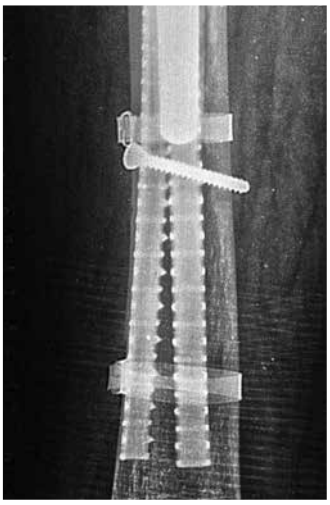

Перелом консолидирован, воспаление не рецидивирует
The fracture is consolidated. The infection does not recur

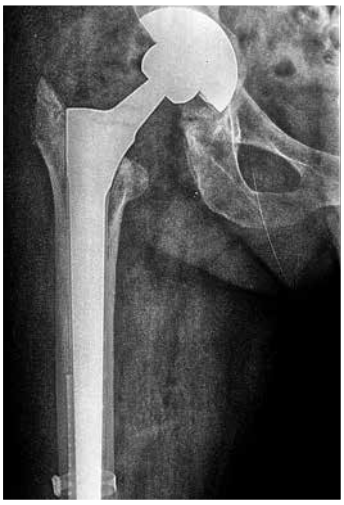

Результат через два года
Follow-up in two years

Снова делается операция, открывается доступ, удаляются элементы спейсера. Во время операции обязательно проводится срочное бактериологическое исследование (обычно на это уходит 20–25 минут) и при отрицательном результате устанавливается один из видов ревизионного протеза.

Если результаты положительные, устанавливается следующий спейсер, все сомнительные ткани снова тщательно иссекаются, рана очищается и промывается. До того, как придется отказаться от установки нового протеза, можно предпринять три-четыре попытки. После этого хирурги переходят к подвешивающей операции, и сустав, заполненный рубцовой тканью, функционирует неполноценно, но зато удается справиться с воспалительным

Revision arthroplasty is different from a regular hip replacement since we have to deal with a limited amount of bone tissue. Something has already been excised, something has been resolved, and defects may be found somewhere. Such cases require considerable experience and skill on the part of the surgeon, who has to place the implant into an incomplete femur; and the possibilities for cup

1. ***Септическая нестабильность. Перелом цементной мантии***
Septic loosening of the cup. Cement mantle fracture

2. ***Артикулирующий спейсер простоял два месяца***
An articulating spacer was placed for 2 months

3. ***Результат через год после II этапа ревизии***
Follow-up in a year after the second stage of revision

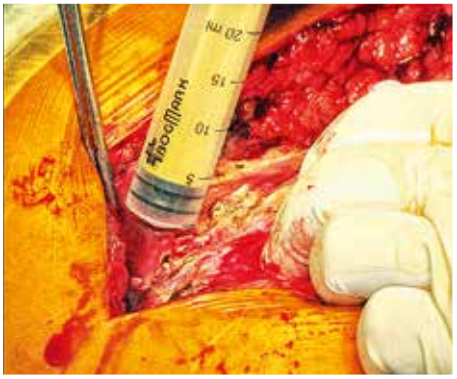

Отбор околосуставной жидкости для бактериологического исследования
Collecting of periarticular fluid samples for bacteriological examination

Пока идет удаление спейсера, в баклаборатории проводят экспресс-диагностику
While the spacer is being removed the express-diagnostics are being carried out in the bacteriological laboratory

Гладкие ножки и спейсер обычно удаляются легко
Smooth stems and a spacer are usually easily removed

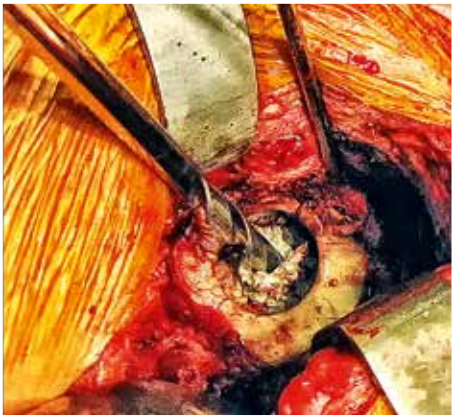

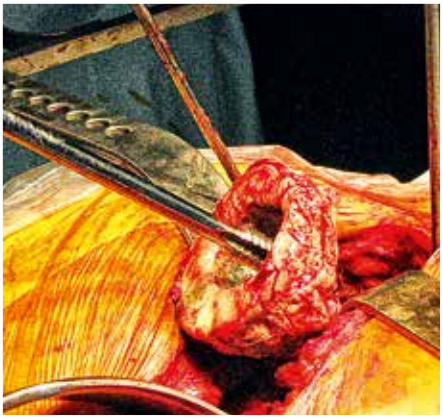

Плотносидящий спейсер иногда приходится удалять разверткой
A tightly sitting spacer sometimes has to be removed with a cylindrical reamer

При костных дефектах трабекулярный металл превосходен
Trabecular metal is perfect in the case of bone defects

процессом. Это крайний случай, мы прибегали к нему всего два раза из шести тысяч операций за нашу двадцатилетнюю практику. То есть процент таких осложнений не высок, но, к сожалению, существует, и существует во всем мире. Ключевую роль в этих случаях играют свойства организма пациента.

fixation are very limited. This is a totally different task involving different methods for its realization, and the implants are also different: they have a special coating with

Выбор ножки
Choosing a stem

Наш лидер среди ревизионных ножек
Our leader among revision stems

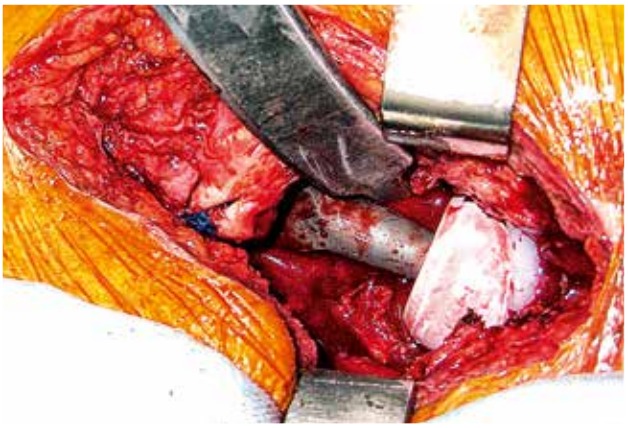

Керамика обещает долгую жизнь протеза
Ceramics promises long-term survival of prosthesis

Установка ревизионного протеза отличается от установки обычного тем, что мы имеем дело с уже ограниченным количеством костной ткани. Что-то уже удалено, что-то рассосалось, где-то есть дефекты. В этом случае нужен немалый опыт и мастерство хирурга: ему приходится устанавливать ревизионный протез в неполное бедро, очень ограничены возможности для крепления чаши. Это уже совсем другая задача, другие принципы, но и протезы тоже другие: они имеют специальное покрытие для прорастания кости в поры, дополнительные механические способы фиксации. Все в них предназначено для возможности удержаться на ограниченной территории. При первичном протезировании все просто: там строится дом на фундаменте. При ревизионном, если продолжить это сравнение, мы вынуждены строить дом на болоте: нужны дополнительные сваи (винты), отсыпка грунта (костная пластика), жидкое стекло (костный цемент) и дополнительные инженерные находки.

Предоперационное планирование при вторичном протезировании также требует больше внимания. В особо сложных случаях нужно иметь по три-четыре варианта выхода из ситуации, и во время операции все необходимое для каждого из них должно быть под рукой. В случае неудачи мы не можем закрыть рану со словами: «Ничего не получилось». Нужно переходить к плану Б, В и так далее. Автомеханик может сказать: «Завтра нам подвезут недостающую запчасть, пусть авто повисит на подъемнике». У хирурга такой возможности нет.

Проводить вторичное протезирование в один этап возможно. В этом случае вынимается расшатанный протез, чистится и сразу устанавливается новый. Такие операции в один этап мы про-

pores to enable bone germination into them and additional devices for mechanical fixation. They are designed to remain stable on a limited area. The procedure for a primary hip replacement is relatively simple: the house is built on a foundation, whereas during revision arthroplasty, the house must be built on a swamp. This requires the use of additional piles (screws), landfilling (bone grafting), liquid glass (bone cement), and additional engineering solutions.

Preoperative planning in revision arthroplasties is a prerequisite. In particularly difficult cases, we need to have three or four options for managing the situation. All that is necessary for each and every solution should be at hand during the operation. In case of failure, we can't just close up the wound saying, "This didn't work out!" You have to move on to plan B, C, and so forth. A car mechanic may say: "The missing part will be delivered tomorrow, meanwhile the car will stay hoisted up." The surgeon does not have such a luxury.

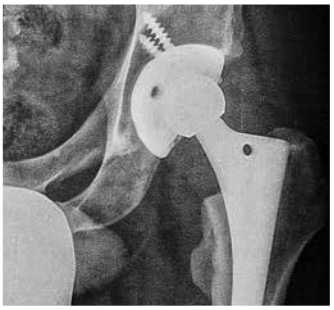

Септическая нестабильность впадины через семь лет после эндопротезирования
Septic loosening of the cup 7 years after THA

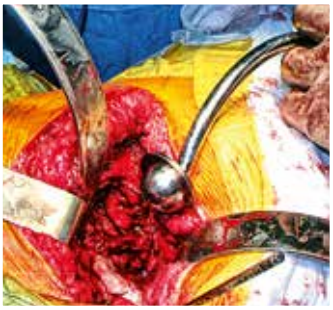

Углубление в тазовой части спейсера удобнее делать установщиком цементной чаши чаши с полями
It is more expedient to form a cavity in the pelvic part of the spacer with the help of a cemented cup positioner.

На бедренном компоненте цемент размещается только в средней и проксимальной части. Так удобнее для его удаления
Cement covers only the middle and proximal part of the femoral component. This makes its removal easier

Артикулирующий спейсер не ограничивает подвижность в суставе. Два анкерных винта стабилизируют спейсер
The articulating spacer does not restrict the joint's mobility. Two anchor screws stabilize the spacer

Цементная впадина почти как настоящая
A cemented cup is almost like the acetabulum

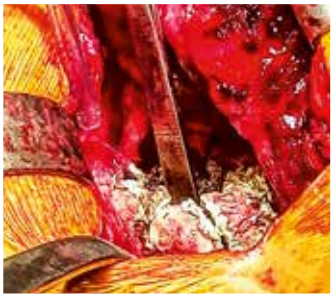

Ультразвуковая резка костного цемента
Ultrasonic cutting of the bone cement

Ультразвуковой излучатель эффективно удаляет цемент
An ultrasonic radiating unit effectively removes the cement

После удаления цемента видны анкерные винты
Anchor screws are visualized after removal of cement

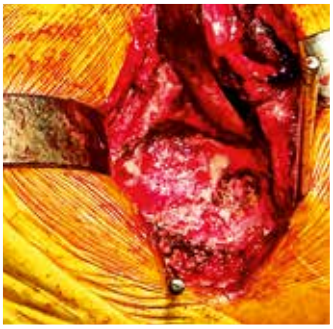

Дно впадины плоское
Flat bottom of the acetabulum

Обработка фрезами
Preparation with reamers

Дефект крыши
Acetabular roof defect

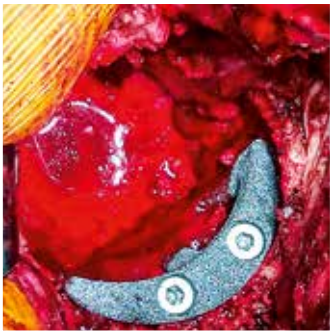

Выбор и фиксация аугмента
Choosing and fixating the augment

Примерка
Fitting

Насыщение аугмента костной аутостружкой из шарошек
Augmentation with autogenous bone chips from the reamers

Цементная фиксация вкладыша одновременно скрепляет танталовую чашу с аугментом
Cemented fixation of the liner simultaneously attaches the tantalum cup to the augment

Пушер в таких случаях необходим
The pusher is indispensable in such cases

Чаша с вкладышем и аугментом установлены стабильно
The cup with a liner as well as an augment are safely placed

Спейсер из канала бедра легче всего удалить разверткой
A cylindrical reamer should be used for the easiest retrieval of the spacer from the femoral canal

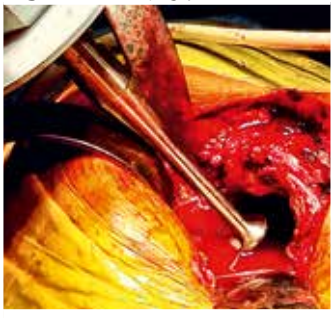

Ультразвуковая кавитация с антисептиком
Ultrasonic cavitation with an antiseptic

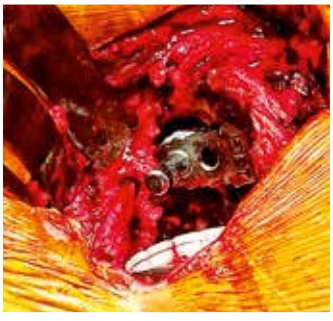

Канал подготовлен под ножку той же конструкции, но большего размера
The femoral canal is prepared for a larger stem of the same design

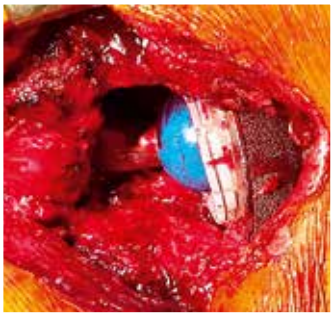

Примерка на рашпиле
A fitting on the broach

Старый добрый VERSYS
Good old VERSYS

Костная аутопластика дефекта канала бедра
Autograft of the femoral canal defect

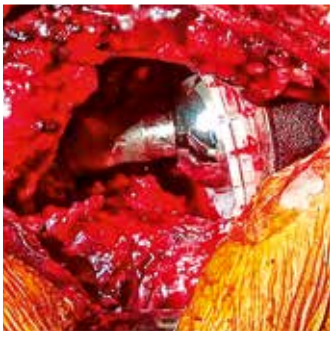

Сустав установлен
The implant is placed

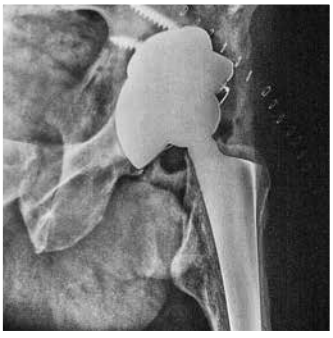

Контроль после операции
Postoperative follow-up

водили, однако делали это только при благоприятных обстоятельствах и уверенности в успехе.

Американские и некоторые европейские хирурги решаются на это чаще: у них другая хирургическая техника и больше развита антибактериальная терапия. Европейская школа, которая нам ближе, придерживается метода двухэтапного эндопротезирования с промежуточной антибактериальной терапией.

A single-stage revision arthroplasty is possible. In this case, a loosened implant is removed, cleaned, and replaced with a new one. We have done this, but only when circumstances permitted and a successful result was not in question. American as well as some European surgeons undertake it more often than we do. They have different surgical equipment and better developed antibacterial therapy. The European School, which is closer to us, adheres to the method of two-stage revision arthroplasty with intermediate antibacterial therapy.

Несмотря на смещение фрагментов после остеотомии, все получилось неплохо
Despite displacement of fragments after osteotomy, all worked out well

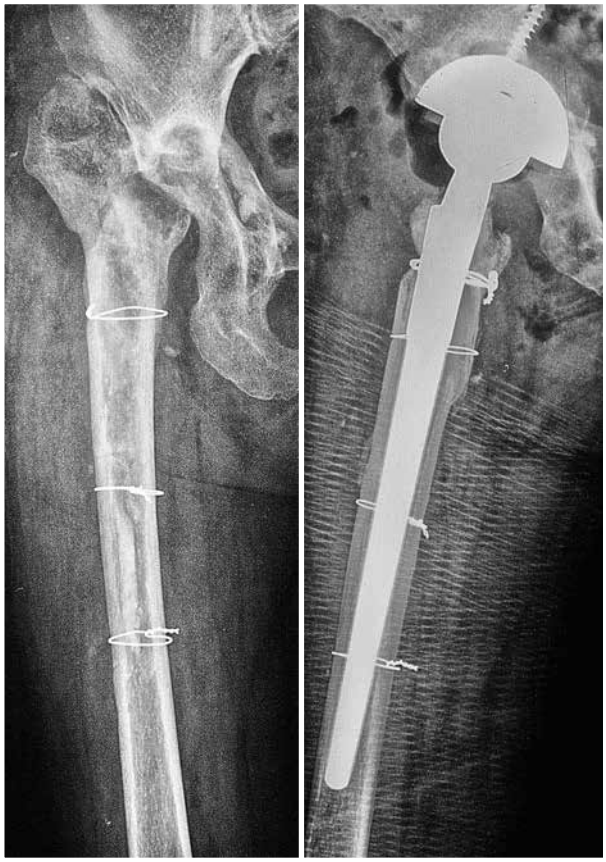

Протез удален по поводу септической нестабильности
Endoprosthesis removal because of septic loosening

Ревизионный эндопротез
Revision endoprosthesis

ВИПАДОК / CASE

Описываемый случай выделяется среди других временем, прошедшим между удалением нестабильного протеза и установкой ревизионной конструкции.

Начиналось все банально. Обычная операция по поводу обычного коксартроза. Поздняя и, как нам казалось, асептическая нестабильность потребовала ревизионной операции. Инфекция, вероятно и служившая причиной осложнения, ничем себя не проявила и не была выявлена. Проведенное бактериологическое исследование отрицало наличие флоры, поэтому была выполнена костная аллопластика с установкой популярной на тот момент ревизионной впадины. Однако дремлющая инфекция не дремала, и снова развилась нестабильность тазового компонента. В этот раз диагностика тоже была затруднена. Ни клиническая картина, ни результаты анализов не были тревожными. Сцинтиграфия выявила незначительное (на 80 %) увеличение накопления технеция. И только третья или четвертая пункция с посевом выявила наличие гемолитического стафилококка.

Этот штамм известен своим скрытым характером. Ни тебе гипертермии, ни лей-

This case stands out among others because of the time that elapsed since the removal of an unstable prosthesis until installation of a revision design.

This all began rather prosaically. A normal operation for a commonplace coxarthrosis. The late, and allegedly aseptic loosening required revision surgery. The infection that may have caused the complication did not reveal itself in any way and therefore was not detected. Bacteriological investigation did not indicate the existence of flora. We resorted to an allograft and installed the then popular revision cup. However, the dormant infection was on the alert causing a recurrent loosening of the pelvic component. That time again the diagnosis was complicated. Neither the clinical picture nor test results were alarming. Scintigraphy revealed a slight (80%) increase in accumulation of technetium. It was only the third or fourth puncture with bacterial inoculation that showed the presence of hemolytic staphylococcus.

This strain is known for its clandestine nature. Without hyperthermia or leukocytosis and erythrocyte sedimentation rate or any visible increase in “C” - reactive protein. Without hyperemia and soft tissue edema. The pain appears later in the course of loosening. An x-ray does not provide a clear picture of the lesion either. Lysis without periosteal reaction may be hardly distinguishable from aseptic loosening. Preliminary inoculation is not always positive. Even intraoperative bacterioscopy sometimes

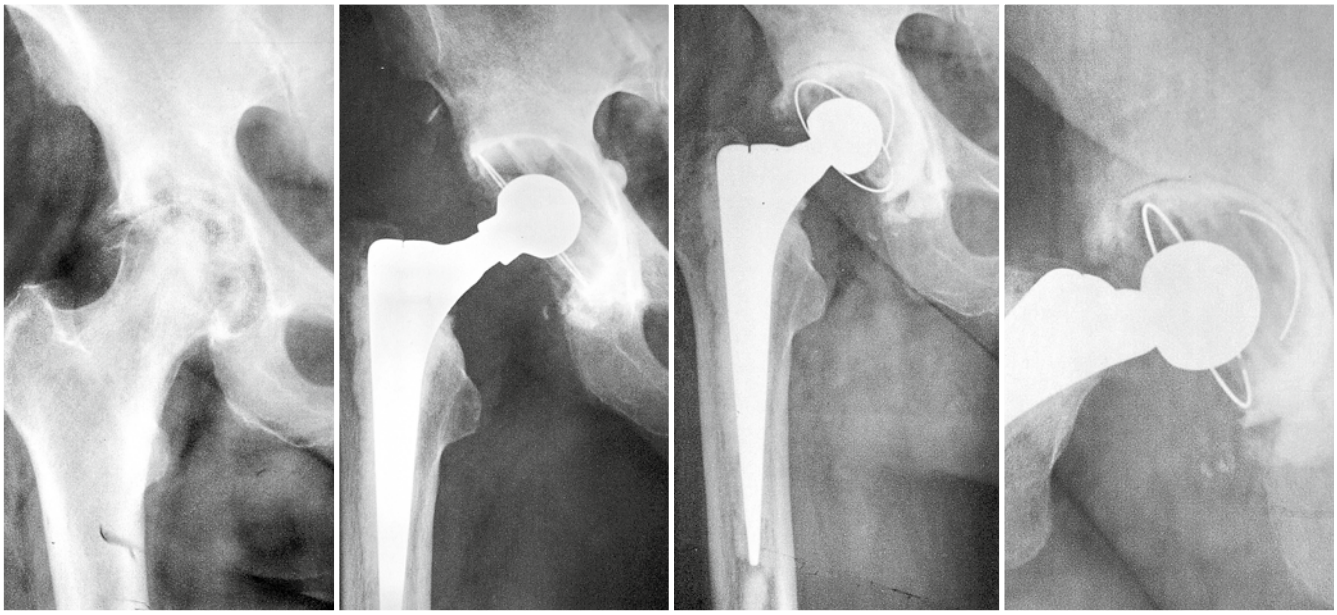

Банальный коксартроз
Commonplace coxarthrosis

Банальное эндопротезирование
Commonplace arthroplasty

Через два года – едва заметный лизис вокруг чаши
Two years later, lysis around the cup is barely noticeable

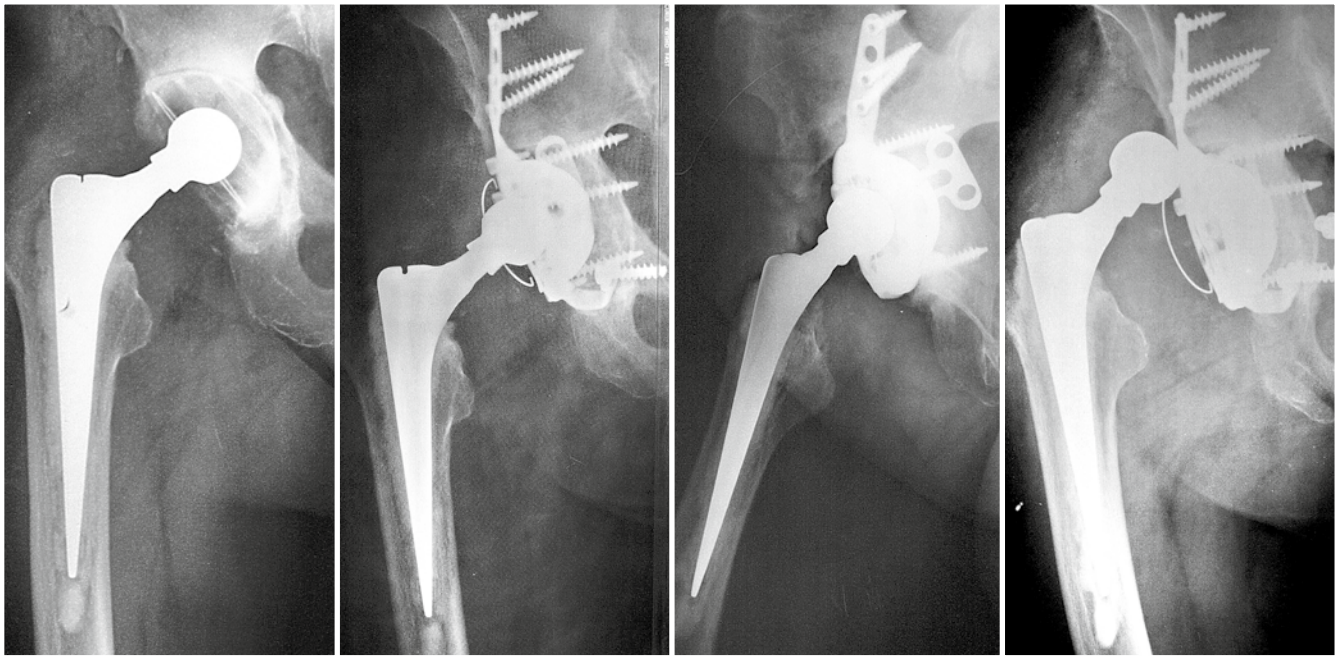

Еще через год боли и явный лизис
One more year passed – there is pain and obvious lysis

Аллопластика и OCTOPUS
Allografting and OCTOPUS

Эпизод вывиха
An incidence of dislocation

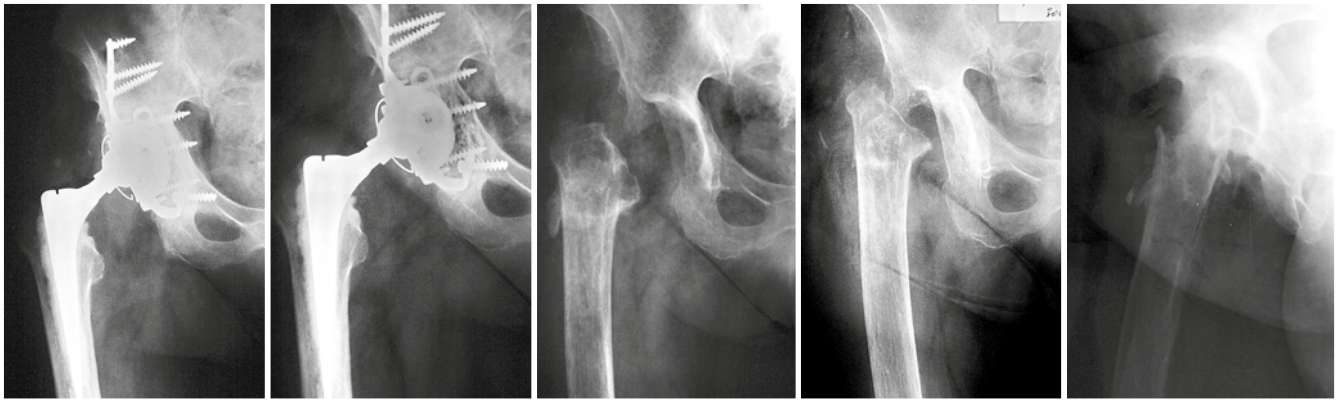

Стабильное положение три года
The joint is stable for three years

Снова боли и лизис
Recurrent pain and lysis

При ревизии выявлен гемолитический стафилококк
In the course of the revision a hemolytic staphylococcus was revealed

Четыре года пациентка не решалась на эндопротезирование
The patient could not make a decision to undergo THA for four years

коцитоза и повышенной СОЭ, ни особого увеличения С-реактивного протеина. Гиперемии и отека тканей тоже не бывает. Боль возникает поздно, при развитии нестабильности. Рентгеновская картина поражения тоже смазана. Лизис без периостальной реакции малоотличим от асептического расшатывания. Предварительный посев на флору не всегда положителен. Даже интраоперационная бактериоскопия иногда не выявляет микроорганизмы. Посев на питательную среду тканей, удаленных из разных

does not detect microorganisms. Inoculation of tissue culture media collected from various sites during revision surgery is the most reliable. However, the result arrives in a few days, and the decision should be made immediately.

Therefore, I support the view of Professor Keggi, who believes that many cases of aseptic loosening are in fact not so aseptic.

Now let's get back to our patient. After the reasons for the failure had been explained to her, she categorically refused a two-stage procedure and insisted on the removal of "everything and for good." The patient did not contact the hospital for four years. But time went on, and she got

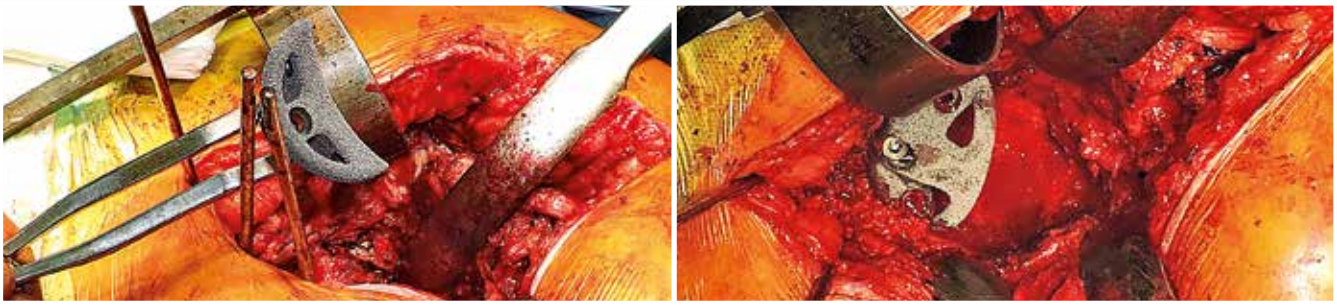

Дефект впадины компенсировали танталовым аугментом
The defect of the acetabulum was eliminated with the help of a tantalum augment

Цемент проникает во все полости
Cement penetrates into all nooks and crannies

Надежная фиксация цементной чаши
Secure fixation of the cemented cup

Выраженный остеопороз привел к увеличению внутреннего диаметра бедренной кости
Severe osteoporosis led to an increase in the inner diameter of the femur

При введении ножки 305 x 22 мм произошел ятрогенный перелом
While inserting a 305mm x 22mm stem an iatrogenic fracture occurred

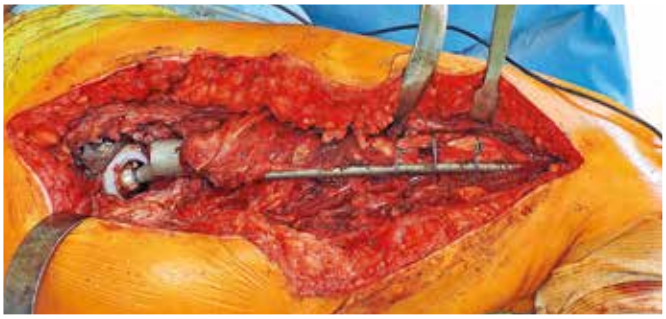

Отломки сопоставлены и фиксированы вокруг длинной ножки
Fragments are aligned and fixated around a long stem

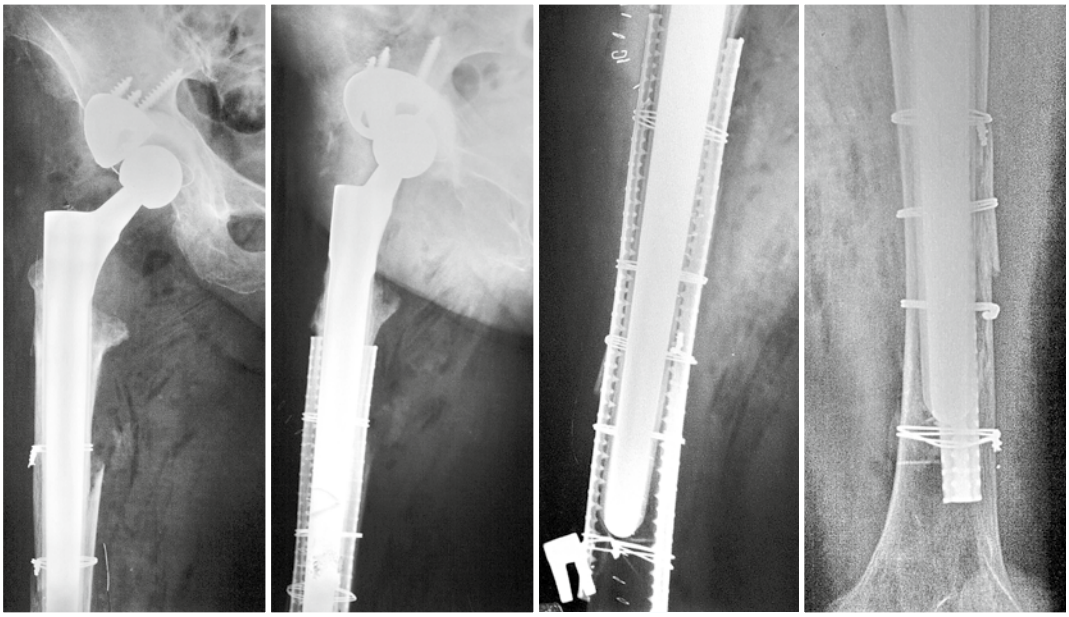

Надежная фиксация и стабильное положение
Reliable fixation and a stable position

мест при ревизионной операции, наиболее достоверен. Но результат наступает через несколько дней, а решение надо принимать сразу.

Поэтому поддерживаю мнение профессора Кегги, что многие случаи асептической нестабильности на самом деле не такие уж и асептические.

Но вернемся к нашей пациентке. После разъяснения причины неуспеха она категорически отказалась от двухэтапной процедуры и настояла на удалении: «Всего и навсегда». Четыре года она не обращалась в клинику. Однако со временем ей надоело передвигаться в инвалидной коляске, и она решила рискнуть.

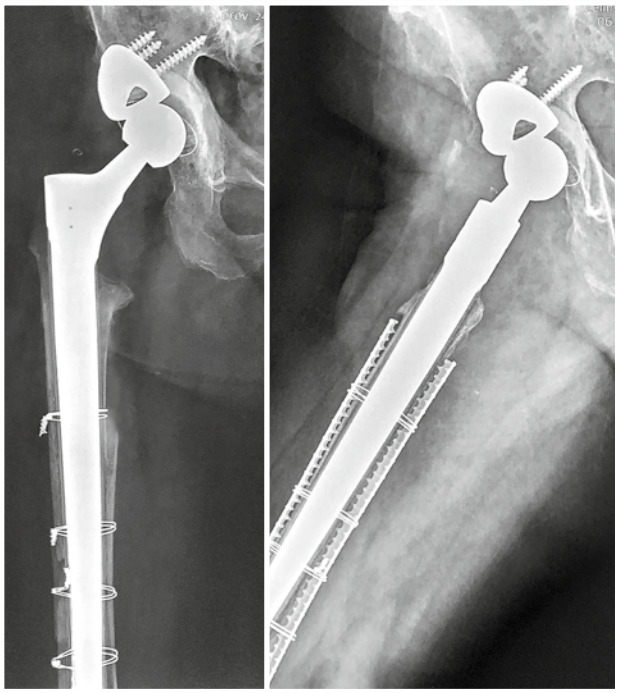

Перелом консолидирован
The fracture is consolidated

Соотношение длины ног восстановлено
Leg length equality is restored

Казалось, мы предусмотрели все. Но так не бывает. Выраженный остеопороз из-за длительного отсутствия нагрузки расширил внутренний диаметр бедренной кости так, что единственной ножкой, имевшей шанс на стабильность, была наибольшая из стандартных — 305 на 22 мм. Анатомическая кривизна бедренной кости не совпала с прямой ножкой такой длины. В результате – непроизвольная остеотомия с синтезом парапротезными пластинами. Но окончательный результат неплох. Пациентка через полгода вошла в кабинет с элегантной тростью и жалобами на все еще сохраняющуюся хромоту…

tired of moving around in a wheelchair. She decided to give it a try.

We seemed to have foreseen everything. But that is never the case. Prominent osteoporosis caused by the prolonged unloading of the limb expanded the internal diameter of the femur so that the only stem with a chance of stability was the largest among standard ones – 305 by 22 mm. The anatomical curvature of the femur did not match the straight stem of the same length. Therefore we resorted to an osteotomy with synthesis using paraprosthetic plates. But the final result was not bad. Six months later the patient walked into my office with her only complaint being a limp that had not yet disappeared….

Септическая нестабильность
Septic instability

Коллеги неплохо провели первый этап ревизии
Colleagues did well at the first stage of revision

но спейсер начал мигрировать и деформировать крышу впадины
but the spacer began to migrate and deform the roof of the acetabulum

Для закрытия дефекта крыши ипользован танталовый аугмент и танталовая чаша
A tantalum augment is used to fill in the defect of the roof and a tantalum cup

С учетом сечения канала бедра применена гигантская ревизионная ножка № 11L
With regard to the profile of the canal a giant 11L revision stem is used

Пластика проксимального отдела
Bonegrafting of the proximal part

Результат после операции
Result after the operation

и через три года
and in three years

РЕЦЕПТ №9 / RECIPE #9

УДАЛЕНИЕ ЦЕМЕНТНОЙ ВПАДИНЫ
REMOVAL OF A CEMENTED CUP

Иногда возникает необходимость удаления стабильной цементной впадины. Например, при ошибке инклинации с повторными вывихами головки эндопротеза или при необходимости удаления всех компонентов импланта по поводу воспалительных осложнений. При попытке выделения хорошо фиксированной цементной впадины, например изогнутыми долотами, риск разрушения костной ткани достаточно велик. Если при первичной установке эндопротеза было удалено слишком много кости и обе колонны истончены, то существует возможность полного разрушения кольца суставной впадины. Кроме этого, отделить нижние отделы и дно полиэтиленовой чаши таким способом просто невозможно и это, как правило, приводит к возникновению дефектов при ее выделении, иногда значительных.

Испытав разочарование после таких ревизий, однажды на выставке AAOS в Чикаго я увидел стенд немецкой компании, посвященный инструментарию для удаления компонентов эндопротеза. Конечно, немецкое качество и продуманность впечатлили, но цены...

Однако информация к размышлению была воспринята. У немцев был представлен набор шарошек с агрессивными,

Sometimes a well-fixated cemented cup needs to be removed. For example, this may be necessitated by recurrent luxation of the femoral head endoprosthesis caused by an inclination error. There could also be a need to remove all the components of the implant as a result of inflammatory complications. The attempt to retrieve a well-fixated cemented cup using, for example, curved chisels, is associated with a high risk for bone destruction. If too much bone was removed during the primary installation of the endoprosthesis, and both columns are too thin, there is the danger of complete destruction of the acetabular ring. In addition, in applying this method, it is impossible to retrieve the

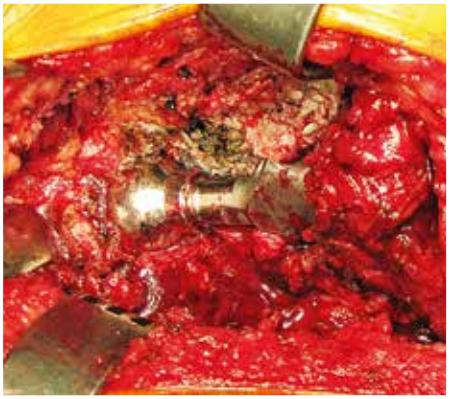

Дебрис вокруг компонентов эндопротеза
Debris surrounding the implant

Чаша изношена, но прочно фиксирована
The cup is worn-out but well-fixated

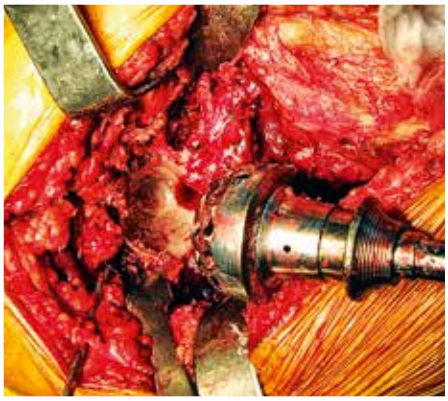

Удаление полиэтилена шарошками
Removal of polyethylene with reamers

как у крупноячеистой терки с зубчиками по режущей кромке, отверстиями. В беседе с менеджерами выяснилось, что эти акулоподобные приспособления предназначены для «выгрызания» полиэтилена при небходимости нетравматичного удаления цементных чаш при их износе. «И кольцо стирается со временем»[1].

Вернувшись, сразу же столкнулся с подобной ситуацией. Необходима полная ревизия, а колонн при первичной установке коллеги почти не оставили. Выход лежал на поверхности. Попробовали обычные шарошки малого диаметра (36–42 мм). Они редко используются и поэтому очень острые.

Успех полный. Как у немцев, только стружка тоньше. Оставшаяся полиэтиленовая скорлупа была поддета тонким распатором и легко удалена. Цемент легко раскалывается осторожными ударами тонкого долота и удаляется пофрагментно безо всякого ущерба для тазовой кости.

Rp:

- *Острые шарошки*
  (d шарошки <= d удаляемой впадины) . . .№ 1+n
- *Тонкий распатор . . . . . № 1*
- *Тонкое долото. . . . . № 1*
- *Крепкий зажим (Fas). . . . . № 1*
- *Зубатая ложка. . . . . № 1*

[1]Овидий Назон Публий, римский поэт (43 г. до н. э. – 18 г. н. э.).

lower parts of the polyethylene cup as well as its bottom because this may result in major defects.

Feeling disappointed after such revisions, once at an AAOS exhibit in Chicago, I saw the stand of a German company demonstrating tools for removal of endoprosthesis components. Obviously, German quality and ingenuity left a strong impression on me, but the prices....

However, I took the information into consideration. The German stand exhibited a set of reamers with aggressive holes just like those of a coarse grater with teeth on the cutting edge. In talking to the managers of the company, we discovered that those shark-like devices were designed to “gnaw out” polyethylene when non-traumatic removal of worn-out cemented cups had to be performed, etc.

Immediately after returning home, I faced a similar situation. Total hip revision had to be carried out, but almost nothing remained of the columns after primary installation. The solution was right there. We tried standard, small diameter (36-42 mm) reamers. Since they are rarely used, they are very sharp.

Total success! It was on par with the Germans, with thinner bone chips being the only difference. The remaining plastic shell was pried off by means of a thin rasp and easily removed. The cement was easily split with careful taps of a thin chisel and removed, fragment by fragment, without causing any damage to the pelvic bone.

Rp:

- *Sharp reamers*
  (d of a reamer <= d of the cup) . . . . . .№ - 1+n
- *Thin rasp. . . . . № 1*
- *Thin chisel. . . . . № 1*
- *Cartilage forceps (Fas) . . . . . № 1*
- *Curette. . . . . № 1*

Сено из полиэтилена
Stack of polyethylene

Удаление цементной мантии
Removal of the cement mantle

Чаша удалена без повреждения подлежащей кости
The cup is removed without damaging the underlying bone

Da:

- *Шарошками, сменяя их при заполнении стружкой, удалить полиэтилен. Следить за проволочным кольцом во впадине.*
- *Тонким распатором отслоить и удалить остатки пластика.*
- *Долотом осторожно расколоть цементную мантию и удалить осколки зажимом.*
- *Ложкой и распатором удалить фрагменты цемента из анкерных отверстий и рубцы.*
- *Тщательно промыть полость впадины.*

Signa:

Использовать во всех случаях удаления фиксированной цементной впадины эндопротеза тазобедренного сустава.

Da:

- *Remove polyethylene with reamers, replacing them when filled with bone chips.*
- *Pay attention to the wire-ring in the cup.*
- *Peel off and remove leftover plastic with a thin rasp.*
- *Carefully split the cement mantle with a chisel and remove fragments with forceps.*
- *Remove fragments of cement from anchor holes along with cicatrices with a curette and a rasp.*
- *Thoroughly rinse the cavity.*

Signa:

Use in all cases of removal of a well-fixated cemented femoral cup.

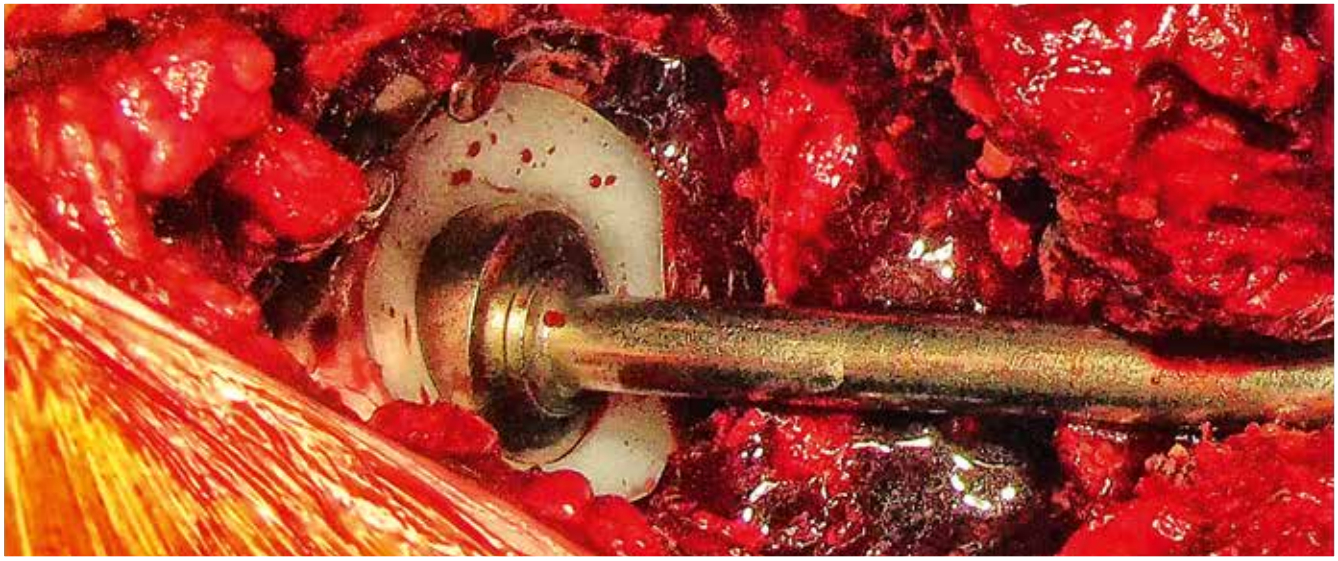

Установлена новая чаша
A new cup has been placed

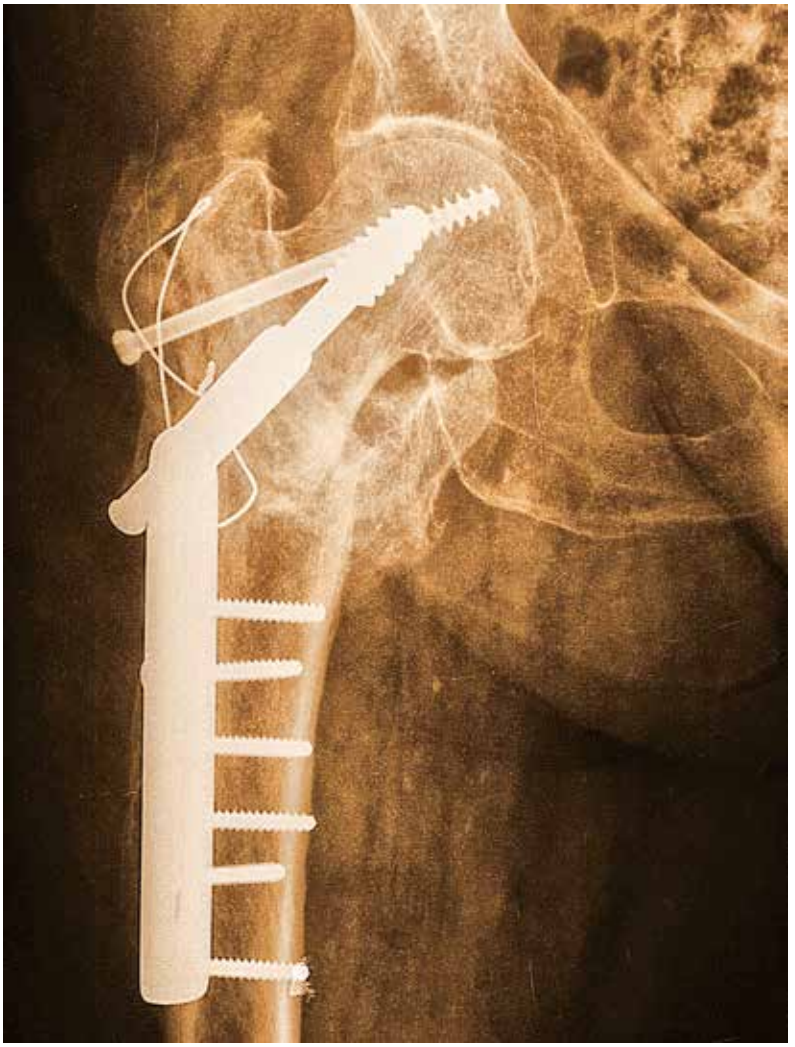

ГЛАВА 23 / CHAPTER 23

ДВУХЭТАПНОЕ ЭНДОПРОТЕЗИРОВАНИЕ ПОСЛЕ ГНОЙНЫХ ОСЛОЖНЕНИЙ МЕТАЛЛООСТЕОСИНТЕЗА

TWO-STAGE ARTHROPLASTY AFTER SEPTIC COMPLICATIONS WITH METAL OSTEOSYNTHESIS

PAR PARI

ПОДОБНОЕ ПОДОБНЫМ / LIKE WITH LIKE

Такого рода операции как две капли воды похожи на двухэтапное ревизионное эндопротезирование после септических осложнений. Только на первом этапе удаляются не компоненты предыдущего протеза, а металлоконструкции и пораженные ткани. Затем устанавливаются такие же спейсеры, проводится дренирование и антибактериальная терапия. Сроки такой ревизии тоже должны быть максимально ранними. *As soon, as possible.*

После нормализации всех тестов устанавливается эндопротез подходящей конструкции.

This type of surgery and a two-stage revision arthroplasty after septic complications are like two drops of water. The only difference is that at the first stage, metal structures and affected tissues are removed instead of the components of the previous implant. Then the same spacers are placed, followed by drainage and antibiotic therapy. The timing for such a revision should be suitable. As soon as possible.

After normal results of all tests, a suitably designed endoprosthesis is placed.

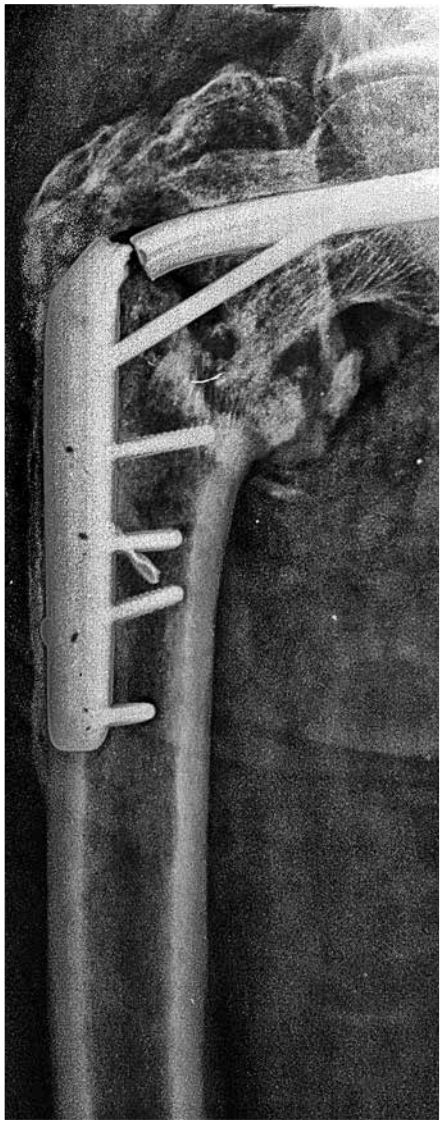

Ложный сустав после МОС, осложнившийся нагноением
Pseudoarthrosis after Metal Osteosynthesis with Septic Complications

Спейсер на время купирования воспаления
Spacer for the time period of reduction of inflammation

Через три месяца после эндопротезирования
In three months after THA

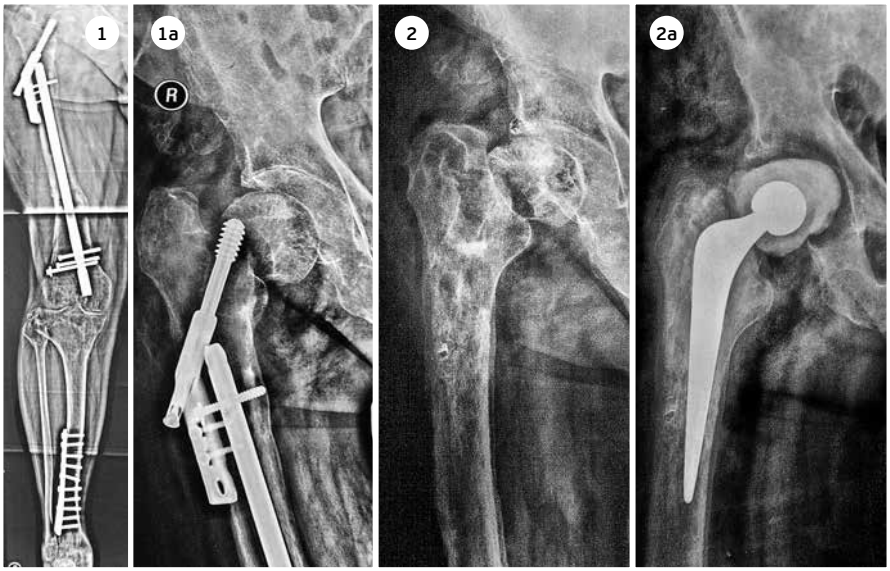

1. На фоне политравмы и множественных переломов шейка бедра была синтезирована через две недели
On the backdrop of polytrauma and multiple fractures the femoral neck was synthesized after two weeks

1a. и не срослась
but did not heal

2. При удалении фиксаторов коллеги обнаружили патогенную флору
During removal of fixators our colleagues discovered pathogenic flora

2a. Поэтому мы предпочли двухэтапное эндопротезирование
Therefore we opted for a two-stage revision THA

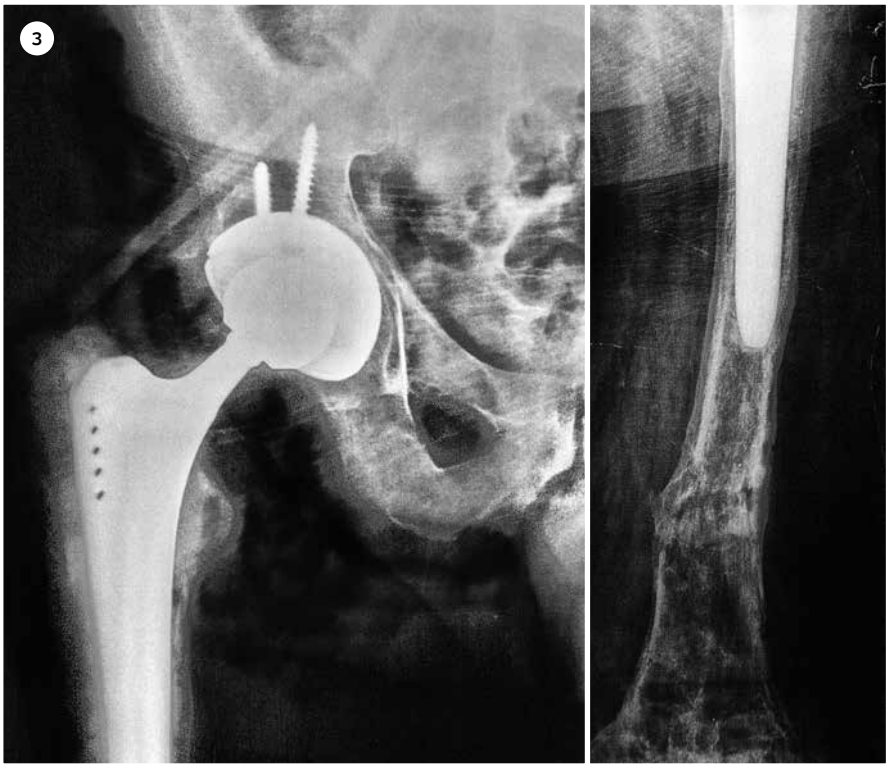

3. Через два месяца после спейсера установлен эндопротез с удлиненной ножкой
THA with an extended stem two months after placement of spacer

ГЛАВА 24 / CHAPTER 24

ТРОМБОТИЧЕСКИЕ ОСЛОЖНЕНИЯ

THROMBOLYTIC COMPLICATIONS

ANGUIS IN HERBA

ЗМЕЯ В ТРАВЕ (о скрытой, но смертельной опасности) / SNAKE IN THE GRASS (about a concealed, but lethal danger)

Не являюсь экспертом в сосудистой хирургии, но сталкивался с проблемой и имею свои суждения на этот счет.

Современная ортопедия и травматология немыслимы без тромбопрофилактики. А сколько лет этой самой тромбопрофилактике? Гепарин был изобретен в 1916 году. Но он провоцирует неконтролируемые кровотечения при переломах и после операций на костях. Его применение в этих случаях опаснее, чем неприменение. Низкомолекулярные гепарины (НМГ), лишенные этих недостатков, вошли в практику ортопедов-травматологов мира и Украины сравнительно недавно. А ведь раньше тоже оперировали. И статистика не была фатальной. Почему же сейчас обязательно?

Считаю, что даже те редкие случаи, когда после тяжелой травмы или эндопротезирования сустава больной погибал от ТЭЛА, заслуживают этой самой тромбопрофилактики. Это мой ответ тем, кто считает протоколы по применению низкомолекулярных гепаринов маркетингом фармакологических компаний. Хотя и это имеет место.

Совместно с коллегами-анестезиологами мы придерживаемся такой схемы тромбопрофилактики: отмена аспирина и других антиагрегантов перед операцией, подкожное введение одного из низкомолекулярных гепаринов через шесть-восемь часов после операции с переходом на таблетированные формы со второго-третьего дня. Длительность приема антикоагулянтов зависит от исходного состояния пациента и возможных рисков.

И снова-таки ожирение. Ну и, конечно, варикоз, ПТФС, другие тромбозы в анамнезе. Кроме этого, в группу риска попадают мужчины с гиперплазией предстательной железы.[1] Высок риск и у пациентов с активным онкопроцессом и на протяжении шести месяцев после курса лечения. Во всех этих случаях НМГ по полной – 35 дней и в нужной дозировке, несмотря на стоимость.

К этому обязательно добавляем активную реабилитацию (мышечный насос). Изоме-

[1] Как говорят кардиоваскулярные хирурги, ТЭЛА чаще всего встречается именно после аденомэктомии.

I am not an expert in vascular surgery, but I've faced this issue and have my own opinion on it.

Modern orthopedics and traumatology are inconceivable without thromboprophylaxis. How long has thromboprophylaxis itself been around? Heparin was invented in 1916. But it triggers uncontrollable bleeding in fractures and after bone surgeries. Its administration in such cases is more dangerous than doing without it. Only recently have low molecular weight heparins (LMWH), devoid of these shortcomings, entered the realm of international as well as Ukrainian orthopedics and traumatology. It somehow used to be managed without it and the statistics have not been catastrophically bad. What makes it indispensable now?

I think that the use of thromboprophylaxis is justified even in such rare cases when a patient after a serious injury or joint replacement might die as a result of a pulmonary embolism. This is my answer to those who consider the protocols for the administration of low molecular weight heparins to be a mere marketing move of pharmaceutical companies. However, this is also true.

Together with our anesthesiologist colleagues, and in our hospital this task has been headed by Peter V. Bulych for many years, we adhere to the following scheme of

И такие пациенты страдают коксартрозом
Such patients also suffer from coxarthrosis

трические сокращения мышц и простейшие движения начинаем сразу после операции и нормализации тонуса после окончания действия спинальной анестезии. С каждым днем объем движений и нагрузка возрастают. Но об этом в отдельной главе.

Бинтование эластичным бандажом (для поддержания сосудистого тонуса) начинаем еще перед операцией, на операционном столе. Оперируемую конечность эластично бинтуем всегда. Для этого кладем нужное количество эластичных бинтов в бикс с бельем для стерилизации. Совсем не трудно. При использовании высоких бахил, которые входят в современные наборы одноразового стерильного белья, этот же бинт остается чистым и не меняется до перевязки. Другую конечность бинтуем по показаниям. Длительность применения компрессионных чулок во время ходьбы тоже индивидуальна. Европейские рекомендации – до трех месяцев. У пациентов с низким уровнем риска иногда сокращаем медикаментозную фазу.

Однако авторы специализированной литературы, а особенно представители компаний-производителей, так убедительно рассказывают о пользе антикоагулянтов, что поневоле вступаешь в клуб любителей тромбопрофилактики. Справедливости ради стоит признать, что венозные тромбозы встречаются гораздо чаще, чем думает большинство коллег. Любая отечность конечности после операции свидетельствует о затрудненном лимфовенозном оттоке. И чаще всего это тромбоз. Просто в подавляющем большинстве случаев он клинически компенсирован и не заметен.

Доказательством тому служит и наш опыт клинического испытания нового антикоагулянта. По условиям тестирования, в группу исключения попадали все пациенты с подозрением на тромботические осложнения. То есть больных с отклонениями

Свежие тромбы, удаленные из легочной артерии
Fresh thrombi removed from pulmonary artery

thromboprophylaxis: stop aspirin and other antiplatelet agents before surgery, subcutaneously inject low molecular weight heparin 6-8 hours after the operation, with transition to tablets starting from the second or third postoperative day. The duration of anticoagulation treatment depends on the initial condition of the patient and his risks.

Obesity (again), varicose veins for sure, PTS (post-thrombophlebitic syndrome), and other history of thrombosis. In addition, the risk group includes men with benign prostatic hyperplasia[1]. The risk is also high in patients with active oncological process during six months after the course of treatment. Despite the cost a full course of LMWH should be administered in all these cases for 35 days in the required dose.

Active rehabilitation (a muscle pump) is an indispensable part of treatment. Isometric contraction of muscles and the simplest movements are recommended immediately after surgery and normalization of muscle tone after spinal anesthesia. Day by day the range of motion and the load are gradually increased, which I'll elucidate in a separate chapter.

An elastic bandage (for support of vascular tone) is applied on the operating table prior to surgery. Elastic bandaging is a must for an operated limb. For this purpose, a sufficient number of bandages need to be placed into a sterilizer box together with surgical linen. This is not difficult at all. When using high shoe covers that are part of modern sets of sterile disposable linen, the same bandage stays clean until bandage change. The other limb is bandaged

[1] According to cardiovascular surgeons, a pulmonary embolism often occurs just after prostatectomy.

в коагулограмме, отеками, гиперемией и гипертермией конечностей среди испытуемых не было. Исследование предполагало контрастную флебографию нижних конечностей после эндопротезирования тазобедренного сустава. По результатам исследования, у более чем половины пациентов имелись пристеночные венозные тромбы. Они не вызывали замедления кровотока, не было никаких клинических проявлений. Но тромбы были. И были они *anguis in herba*.

Выводы делайте сами.

as needed. The duration for wearing compression stockings for walking is also determined on an individual basis. According to European guidelines – up to three months.

The medication phase can be shortened in low-risk patients.

However, medical literature, and especially representatives of manufacturing companies, sound so convincing when they talk about the benefits of anticoagulants that one inevitably joins the thromboprophylaxis fan club.

To be fair, I must admit that incidents of venous thrombosis are much more common than most colleagues believe. Any postoperative swelling of the limb indicates labored lymphovenous outflow. Predominantly, this is thrombosis, since in most cases it is clinically compensated for and not pronounced.

Our experience in the clinical trial of a new anticoagulant proves the statement. Under the terms of the experiment, all patients with suspected thrombotic complications comprised an “exclusion group”. That is, among the ones tested there were no patients with abnormal coagulogram, edema, hyperemia and hyperthermia of the lower extremities. The study suggested contrast venography of the lower extremities after THA. So, more than half the patients had parietal deep-vein thromboses. They did not decrease blood flow and there were no clinical manifestations. But there were thromboses. And the blood clots lurk just like *“anguis in herba”*.

Now, draw your own conclusions.

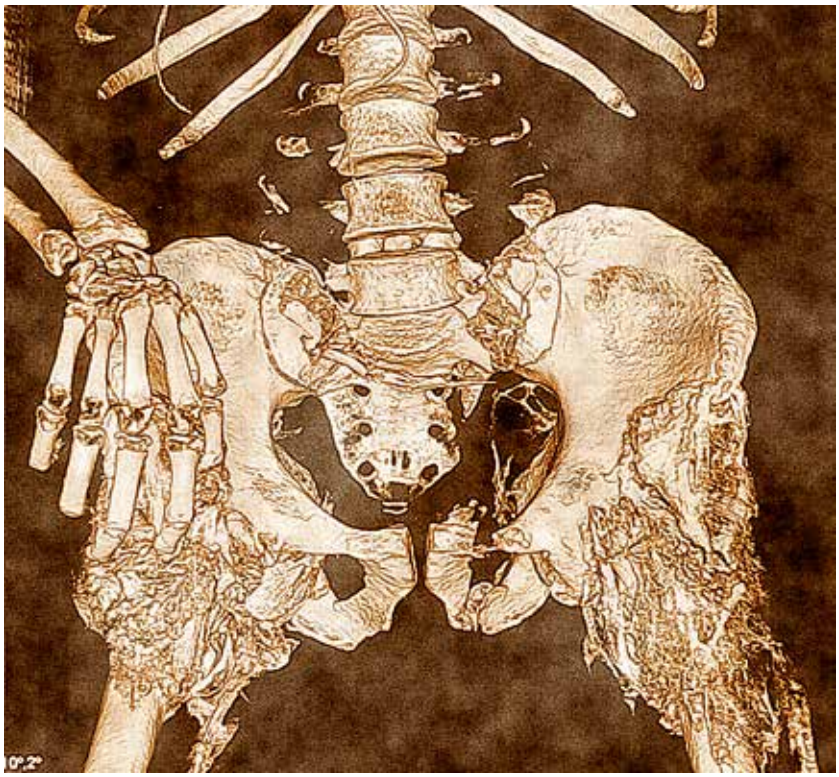

ГЛАВА 25 / CHAPTER 25

ГЕТЕРОТОПИЧЕСКИЕ ОССИФИКАТЫ

HETEROTOPIC OSSIFICATION

В НЕНУЖНОМ МЕСТЕ, В НЕНУЖНОЕ ВРЕМЯ

IN THE WRONG PLACE AT THE WRONG TIME

Проблема гетеротопических оссификатов возникла не в связи с эндопротезированием суставов, но вместе они составляют довольно сложную и, к счастью, редкую проблему. Наиболее часто нетипично расположенные окостенения развиваются при посттравматических артрозах и после объемных (травматичных) операций. Первичных и ревизионных. Этому есть понятное объяснение – при травме мягкие ткани пропитываются кровью, и оссификация возможна как один из вариантов разрешения гематомы.

Однако формирование обширных гетеротопов в области неповрежденных суставов при травме центральной нервной системы требует более глубокого изучения. Иногда после нормализации состояния ЦНС постепенно рассасываются и оссификаты. *Cessante causa, cessat effectus*[1]. В настоящее время пациентам, нуждающимся в замене

[1] С прекращением причины прекращаются и эффекты (лат.).

The issue of heterotopic ossification has not arisen in connection with arthroplasty. Nevertheless, together they constitute a rather complex, but fortunately, rare problem. Atypically located ossification most often develops in patients with post-traumatic arthrosis and after major traumatic operations. Both primary and revision ones. This has a clear explanation – in the event of injury, soft tissues are soaked with blood, and ossification is possible as one of the options for hematoma resolution.

However, extensive heterotopic formations in the area of intact joints in the case of the central nervous system injury have to be studied more thoroughly. Sometimes, normalization of the central nervous system results in gradual resorption of ossification. Cessante causa, cessat effectus[1].

Currently, patients who need joint replacement, under suspicion for possible formation of ossification, are exposed to 7 Gray radiation of the area of the forthcoming operation and are administered a course of indomethacin 120 mg per day over three to six postoperative weeks. Of course, this would be administered together with gastro-

[1] Lat. Once the cause is removed, the effect will disappear.

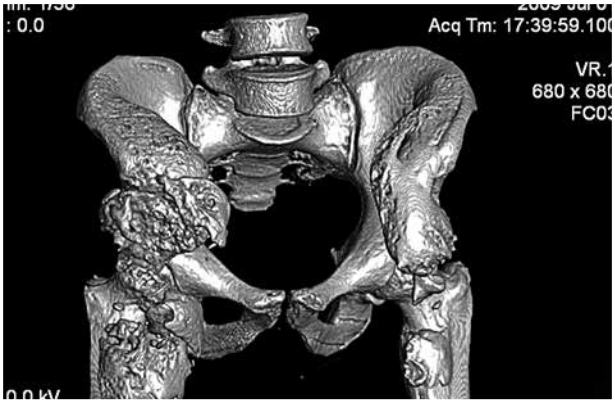

Гетеротопические оссификаты после черепномозговой травмы
Heterotopic ossification after a craniocerebral injury

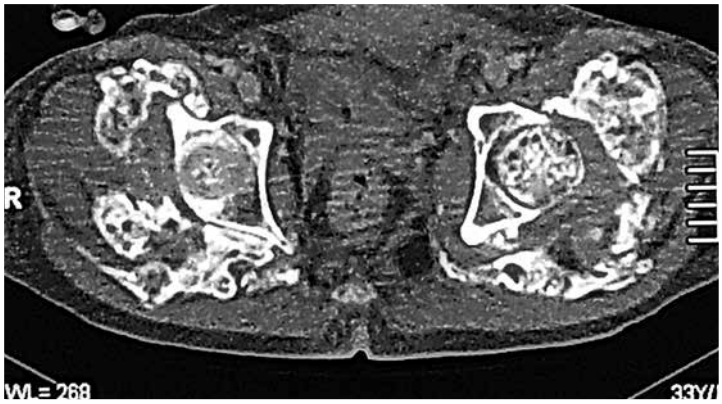

ГО после геморрагического инсульта
HO after hemorrhagic stroke

ГО после эндопротезирования ТБ сустава на фоне спинальной травмы
HO after THA on the backdrop of spinal cord injury

Склонность к образованию ГО в зависимости от качества эндопротеза
Susceptibility to HO formation depending on the implant quality

сустава, с подозрением на возможное образование оссификатов, проводится облучение области предстоящей операции в дозе 7 Gray и курс индометацина по 120 мг в сутки на протяжении 1–3 недель после операции. Конечно, под прикрытием гастропротекторов. Этот нестероидный противовоспалительный препарат обладает хондроцидным действием и для купирования болевого синдрома уже не применяется. Может быть, это его побочное действие и используется для профилактики гипероссификации.

Хирургическое лечение, то есть иссечение костных конгломератов имеет смысл только в случае выраженного нарушения функции сустава, нарастающей контрактуры и только в сочетании с профилактическим курсом. Риск рецидива очень велик.

protectants. This nonsteroidal anti-inflammatory medication with chondrocytic properties is no longer applicable for pain syndrome relief. Perhaps this is why this side effect of the drug is used to prevent hyperossification.

Surgical treatment, i.e., excision of bone masses makes sense only in the case of severe joint dysfunction, increasing contractures, and only when combined with a course of prophylactics. The risk of relapse is very high.

Гетеротоп в форме пальца
A finger-shaped heterotopic ossification

Ода / THE ODE

Замена сустава – проще простого,
Это шарнир, что здесь такого.

Первое дело – смотрим на тело.
Как оно может вывернуть смело,
Ногу согнуть, разогнуть и отставить.
Главное в этом – планы составить.

Не было б после нам огорчений,
Все беспокоящие укороченья,
Конечности выровняв, определяем.
Умело и точно замер совершаем.

Нет ли на коже рубцов у страдальца,
Гнойных явлений в стопе или пальце,
О предыдущих вмешательствах спросим.
Ну и конечно, разуться попросим.

Займемся рентгеном незаменимым.
Точку вращенья маркером синим
Отметить на снимке очень полезно
При выборе типа эндопротезов.

Многое может магнитное эхо,
Ну и КТ нам совсем не помеха.
В сомнениях важно нам их предоставить,
Угол наклона в пространстве представить.

Проверим здоровье мы однозначно
И подождем лаборанта ответа.
День операции вместе назначим,
Фаза Луны – такая примета!

В день накануне клизму не ставим,
Телу прикажем, чтобы не ело.
В душ, на помывку, болезных направим.
Ехать в святилище грязным – не дело.

THA's a piece of cake,
if you really know how to bake.

Planning's everything in our business!
Look at the body is rule number one –
and check the joints for mobility & stiffness,
while you bend/unbend 'cause in the long run

all this will turn out really important.
So will leg length discrepancy.
If you don't want to face misfortune,
act with precision, skill and efficacy.

Learn about all the operations
undergone by suffering patients.
Then look for scars on the skin,
purulent spots on the foot, toes and shin.

A radiogram is indispensable,
making the choice of prosthesis sensible.
Highlight the pivot point in blue,
which is sure to be quite useful for you.

A CT scan is not out of place
if you want to imagine in space
the angle of inclination. When in doubt
an MRI will help you out.

While waiting for results of tests
we can all take a little rest.
Then we'll decide on surgery day
the lunar phase is a SIGN on our way.

Giving an enema's no longer a must
one day before. Tell the body to fast!
A shower will help your patients all
to prepare for the OR ritual call.

Встретившись утром в Асклепия храме,
Вену поставим, грелку подложим[1].
Шуткой серьезность момента разбавим,
После спиналки на бок уложим.

В крылья и крест мы прочно упремся,
Стабильности таза сразу добьемся.
Важное дело фиксировать тело,
Точно и плотно, не улетело б.

Коленки согнем и длину зарисуем,
Дамам особо важны милиметры.
Больше всего мы скандалом рискуем,
Не соблюдя баланс сантиметра.

Ногу покрасим желтым составом,
Всю замотаем эластичным бинтом.
Сверху закроем длинным бахилом
И одноразовым синим бельем.

Поле отделим мохнатой пеленкой -
Для профилактики крови потека.
Ну и покроем йодистой пленкой,
Чтоб не выросли палки и кокки.

Кожу разрежем не очень-то длинно,
Жира «немного», на две ладони,
Сустав в глубине не сразу и видно
Широкая фасция его там боронит.

Продольно сечем эту Fascia Lata.
Хоть и смешна ему наша зарплата,
Сэр Чанли надежную помощь готовит –
Рамку с крючками в рану заводит.

Ногу ротируя внутрь и сгибая,
Сестрица на столик к себе помещает.
Все ты умеешь, спасибо, родная!
Только не каждый тебя замечает.

[1] Для профилактики озноба под пациента подкладываем электрогрелку.

Asclepius greets us all in his shrine
With an intravenous drip, an electric pad[1],
Then a spinal injection, now it's high time
To make sure the patient doesn't feel sad.

In immobilizing the sacrum and wings,
We'll make the pelvis really stable.
This is how the story begins –
Thorough fixation on the table.

Then bend the knees of the patient and measure
The length, 'cause the size can't be mishandled,
If we don't value what most ladies treasure,
We run the risk of causing a scandal.

On treating the limb with an orange solution
Move on to apply an elastic wrap
Surgical covers will make a contribution
To rescue the joint from a bacterial trap.

By draping the site we'll ensure absorption
Of blood should it leak from the wound.
An iodine film is a must not an option
To ensure the bacilli and cocci are doomed.

And mind the size when you make the incision
Two palms wide – a bit of fat to cut through,
The joint might still be beyond our vision
But soon it's going to come into view.

Win over the fascia Lata with a cut longitudinal.
Then Dr. Charnley in spite of his fame,
Without being too attitudinal
Is ready to help with his marvelous frame.

The leg is rotated inward. That's clear.
Then bent at the knee and placed on the table.
By our nurse, oh thank you so much my dear,
I wish the world knew you are so able.

[1] For the prevention of shivering we place an electric pad under the patient.

Снова клетчатка, три ротатора сзади –
Берем на держалку, нерв защищая.
Тянет так вожжи ласковый всадник.
Квадратус и грушу не нарушаем.

Сумку открыли вдоль бедренной шейки.
Затем Т-образно ее рассекая,
Увидим головку и примем решенье –
Вывихнуть ложкой себе помогая.

А если легко – без ее примененья.
У бабушек нежных риск перелома
Очень велик, тут без сомненья.
Кость без гормона – чисто солома.

Тщательно шейку после очистив,
Точно примерив все и подумав,
Мы нарисуем оси внедрения.
Затем проведем ритуал отсечения.

Гвоздика два и «кобра» кривая –
Рана открыта на загляденье.
Круглую связку и губу убирая,
Мы не допустим кровотеченья.

Поперечную связку не нарушаем,
Капсулу тоже мы сохраняем.
Их мы разводим, как губы большие,
И нежно заводим шарошки кривые[2].

Острую сталь в кость погружая,
Помним о риске большого провала.
Бывало, в тазу кишки раздвигали[3].
Я это видел – зависти мало.

Дальше хирург модель выбирает,
Чаще механику предпочитает.
Решенье к цементу чашу склоняет[4],
Если пороз или средств не хватает.

[2] Малоинвазивные держатели шарошек изогнуты.
[3] В первой редакции – «дерьмо разгребали».
[4] Богиня правосудия, чаши весов: цементная и механическая.

Again fatty tissue and three rotators,
Nerve preservation has to be flawless.
We are defenders and not invaders
Of the quadratus and piriformis.

Going along the neck of the femur.
Open the capsule with a T-shaped incision.
Seeing the head, we'll make the decision
As it relates to our future demeanor.

Should we use tools for its dislocation
'Cause fragile grannies are fracture-prone?
There is no point in hesitation
Running the risk of breaking the bone.

Carefully clean the neck, pay attention
To all the details and strive for perfection.
Mark the axis of intervention
And do the procedure of resection.

Here go two nails and the Cobra retractor
That give us a lovely visualization.
Removing the ligament and the labrum,
Remember to prep for bleeding prevention.

The transverse ligament should be spared,
The articular capsule is our chief care.
Like outer lips now they are moved apart
To let the curved reamers[2] perform their art.

They are quite sharp, so be sharp enough
While their steel is reaming the bone.
Should you collapse, that would be tough.
I've seen it, and that was a panic zone.

Then we choose the prosthetic design.
A cementless one in most cases is fine.
A cemented one – tips the scales in its favor,
In case of porosis or a thrift saver.

[2] Minimally invasive reamer holders are curved.

Увидев все дно в розоватых оттенках,
Сделаем анкеры в крыше и стенках.
Чтобы цемент не тратился даром,
Тщательно моем водным пульсаром.

Определяем диаметр чаши,
Угол наклона, глубину погруженья,
Быть ли прямой избраннице нашей
Иль с козырьком – принимаем решенье.

При дисплазии иногда выручая,
Он не спасает от неуменья.
Вывих хирургу в награду вручает
Неправильный угол чаши крепленья.

Поры цементом заполнить желая,
Пушер применим мы без сомненья.
Чтобы внедрить ее вплоть до «потая»[5],
Впадину выберем меньше сверленья[6].

В случае выбора все ж без цемента,
Чашу не моем до загляденья,
Даже бросаем из инструмента
Костную стружку для уплотненья.

Если пресс-фит вышел без брака,
Винт мы не ставим для укрепленья.
Нужен он только тогда как,
В стабильности чаши чуем сомненья.

Винт точно нужен при дефиците
Или пластическом кости закрытии.
Важно при этом иметь понимание –
Винт держит чашу на время срастания.

Вкладыш поставить – секундное дело,
В пазик попасть и удар для скрепленья.
По пластику стукнуть можно, и смело,
А по керамике – без вдохновенья.

[5] Погрузить «в потай» – чуть глубже краев выемки.
[6] Цементные чаши обычно выбираем на один-два размера меньше последней шарошки.

The pinkish bottom will call to install
Anchor holes in the roof and the walls.
Lavage the site since this will prevent
You from wasting the precious cement.

Then we'll decide on the size of the cup
Augmented or regular. This can't be messed up.
Determine the angle of inclination
As well as the depth of penetration.

Augmented cups may help those who are ill
With dysplasia, but the lack of skill
And the wrong angle of inclination
Can result in hip dislocation.

The pusher's role can't be overstated
In filling the pores with cement, believe me.
So the cup can be wholly inserted
Its size should be smaller than that of the reamer[3].

If we prefer one that is cementless
While cleaning the socket avoid perspiration.
You may even sprinkle its cortical surface
With chips from the reamers for better fixation.

If the press-fit is proven ideal,
A screw can be surely done without.
To use it would be a perfect idea
If the cup's stability raises any doubt.

The screw is a must for osteopenia
Along with autoplastic sealing.
This is the truth and not an opinion.
The screw holds the cup in the process of healing.

Inserting a liner takes a matter of seconds.
Just aim at the slot. With well-measured taps
Just fasten it tightly. You may set a record
With plastic, but not with ceramic raps.

[3] We usually choose cemented cups one or two sizes smaller than the last reamer used.

Этот удар мы наносим уверенно –
Все до микрона перепроверено.
Керамика тверже металла, конечно,
Бороздки нарезав, сядет навечно.

Вот и готова впадина наша,
Ну а где ножка? Снова за дело.
Рану помыли, шейку повыше,
Место наметим, где ложе нам делать[7].

И снова наш выбор зависит от тела,
Не промахнулся бы старый Акела[8].
Возраст и кальций имеют значенье,
К ножке какой у хирурга влеченье.

В плотной кости цемента не нужно,
С Сивашем вместе сказали мы дружно.
Рашпилем костную ткань уплотняя,
Головку примерим, офсет проверяя.

Выбрали ножку и вставили смело.
Колотим не сильно, про себя повторяя:
«Бедро расколоть – последнее дело».
Наденем головку, процесс завершая.

Как укрепить ее – снова проблема.
Бьем по металлу – «гордо и смело»[9],
А по керамике все деликатно,
Смело, но в меру. И однократно.

Для тех, кто постарше, особенно дам,
И костные балки пореже уж там,
Выберем ножку мы на цементе –
Им не маячить на постаменте.

Рыхлую – чистим и вымываем.
Плотно пробку в канал забиваем.
Ее мы заводим для упрочненья,
Цемента и кости соединенья.

[7] Задне-наружный отдел опила шейки.
[8] Волк-одиночка, персонаж из «Книги джунглей» Редьярда Киплинга.
[9] «Мы поднимем гордо и смело знамя борьбы за рабочее тело» (по аналогии со словами песни Г. Г. Кржижановского «Варшавянка»).

This tap should be made with particular care.
A micron counts for much over there.
For sure ceramics are harder than metal.
They'll stay there forever and in fine fettle.

Now that the cup is safely positioned,
It's time for the stem to be brought into play.
The wound has been cleaned, it's in perfect condition.
Consider the site for the bed to be made[4].

Again our choice is body-related,
Lest old Akela[5] *should miss his last catch.*
The age and calcium have to be rated
By the surgeon in search for a perfect match.

A dense bone prefers to stay uncemented
Together with Sivash we knowingly chanted.
A broach will make our bone much more compact,
Checking the offset we'll know how to act.

The stem is selected and put in its place.
Now tap on it gently with care and grace.
Since you don't want to fracture the hip
Put the head on, that's my final tip.

How to fixate it – that is the question,
If it is metal – lots of suggestions.
Be very gentle in the case of ceramics,
Keeping in mind the laws of dynamics.

For older patients, especially ladies,
In their seventies or in their eighties,
Who don't walk the catwalk at fashion parades,
Cemented stems will work just great.

The spongy bone should be kept spick-and-span.
The plug goes as deep in the canal as it can.
This has to be done with skill and precision,
Promoting the bone and cement adhesion.

[4] Posterior outer part of the osteotomized neck.
[5] Lone wolf, a character from *The Jungle Book* by Rudyard Kipling.

Разные ножки порой выбирая,
Мы различаем способ внедрения.
Гладкая ножка[10] – прослойка большая,
У плоских[11] – поменьше, для уплотненья.

Анте ли, ретро ли – важность большая,
Впредь для стабильности расположенья.
Пробники ставим, семь раз отмеряя.
Все тут зависит от мышц натяженья.

Ну, и длину всей ноги замеряя,
Снова замрем мы от волнения.
В разные стороны махи меняя,
Мы определяем объемы движения.

Науки гранит грызли дерзая,
Хоть и устали, как в поле борзая,
Все же добились мы достижения –
Протез установлен, нет в том сомнения.

Рану промыли и осушили,
Работу свою перекрестили.
Чтобы усилия были не зря,
Важно теперь сопоставить края.

Это уж просто – нить продеваем,
Ариадне на зависть, путь отмечаем.
Ткани сшиваем на загляденье
И формируем место сиденья.

Трубку-дренаж для истечения
Ставить иль нет – вот в чем сомнение.
Если цементом кости покрыты,
Хорош гемостаз, сосуды закрыты.

Трубку не ставим, плотно сшиваем,
Мышцы и фасцию возобновляем.
Клетчатку и кожу шьем очень нежно,
Чтобы смотрелось и без одежды.

Going for different prosthetic designs
Our choice of the stem is not incidental
With something like Exeter a large mantle's fine
With something like Muller - a small mantle.

"Ante-" or "retro-" makes a big difference
For the prosthetic stability.
Component fitting before interference
Is governed by muscular flexibility.

We'll hold our breath in anticipation
And measure the leg length with hope of equality.
Moving the limb that endured the operation
Sideways and upward, check movement for quality.

We've now applied all our knowledge and skill,
We've worked really hard, now it's time to chill.
The battle is won despite going uphill,
The implant is placed, now there's only good will.

Now we thank God for being with us
While we were trying to accomplish the task.
The wound needs to be cleaned and dried
Before it's closed, we'll do it all right.

In suturing it arousing the envy
Of Ariadne with her ball of thread,
We'll fix the butt to look impeccably trendy
Could it be different with all the aforesaid?

Should we apply a drainage tube?
A wrong decision and we're worse than a boob.
If cement tightly covers the bones
Hemostasis is good and vessels are closed

There's no need to drain, just suture
The wound, let the muscles and tissues be restored
Along with the fascia, surprising all suitors
With exquisite charm of the body and soul.

[10] Типа Exeter.
[11] Типа Müller.

Если сомнения и колебания –
Вводим дренаж мы для внимания.
Рана закрыта очень надежно,
Но ведь хирурги тоже набожны.

Кожу помыли – лепим наклейку,
Да, наработали мы на копейку.
Давайте еще коллегам поможем,
Больного в каталку вместе уложим.

Замена сустава – проще простого,
Это шарнир, что здесь такого…

If the wound arouses suspicion
Pray to God and use intuition.
Opt for the best surgical drain
So that your efforts won't be in vain.

After cleansing the skin we stick on a bandage.
Now everything's done for the patient's advantage.
We might as well help our loyal assistants
To carry the patient off a safe distance.

THA is a piece of cake
If you really know how to bake.