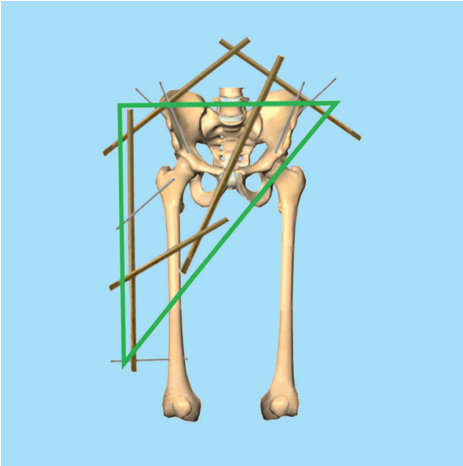

ОЛЕКСАНДР
КОСЯКОВ

OLEKSANDR
KOSIAKOV





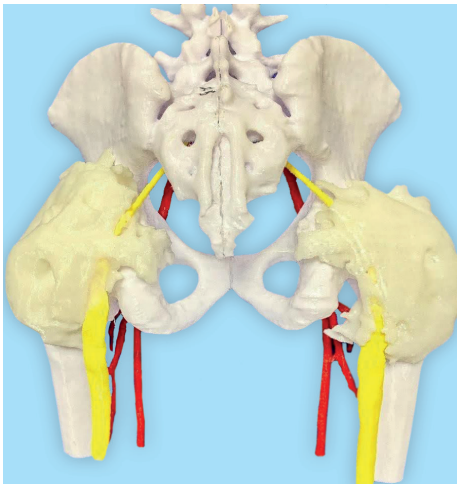

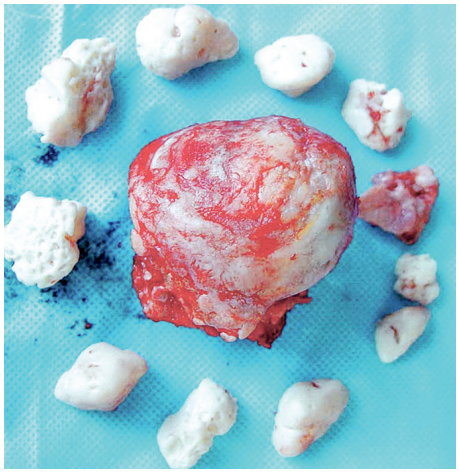

НАРИСИ ХІРУРГІЇ
КУЛЬШОВОГО СУГЛОБА
• ТРЕТЄ ВИДАННЯ

ESSAYS ON HIP SURGERY
• THIRD EDITION

ОЛЕКСАНДР КОСЯКОВ

НАРИСИ ХІРУРГІЇ КУЛЬШОВОГО СУГЛОБА

• ТРЕТЄ ВИДАННЯ

OLEKSANDR KOSIAKOV

ESSAYS ON HIP SURGERY

• THIRD EDITION

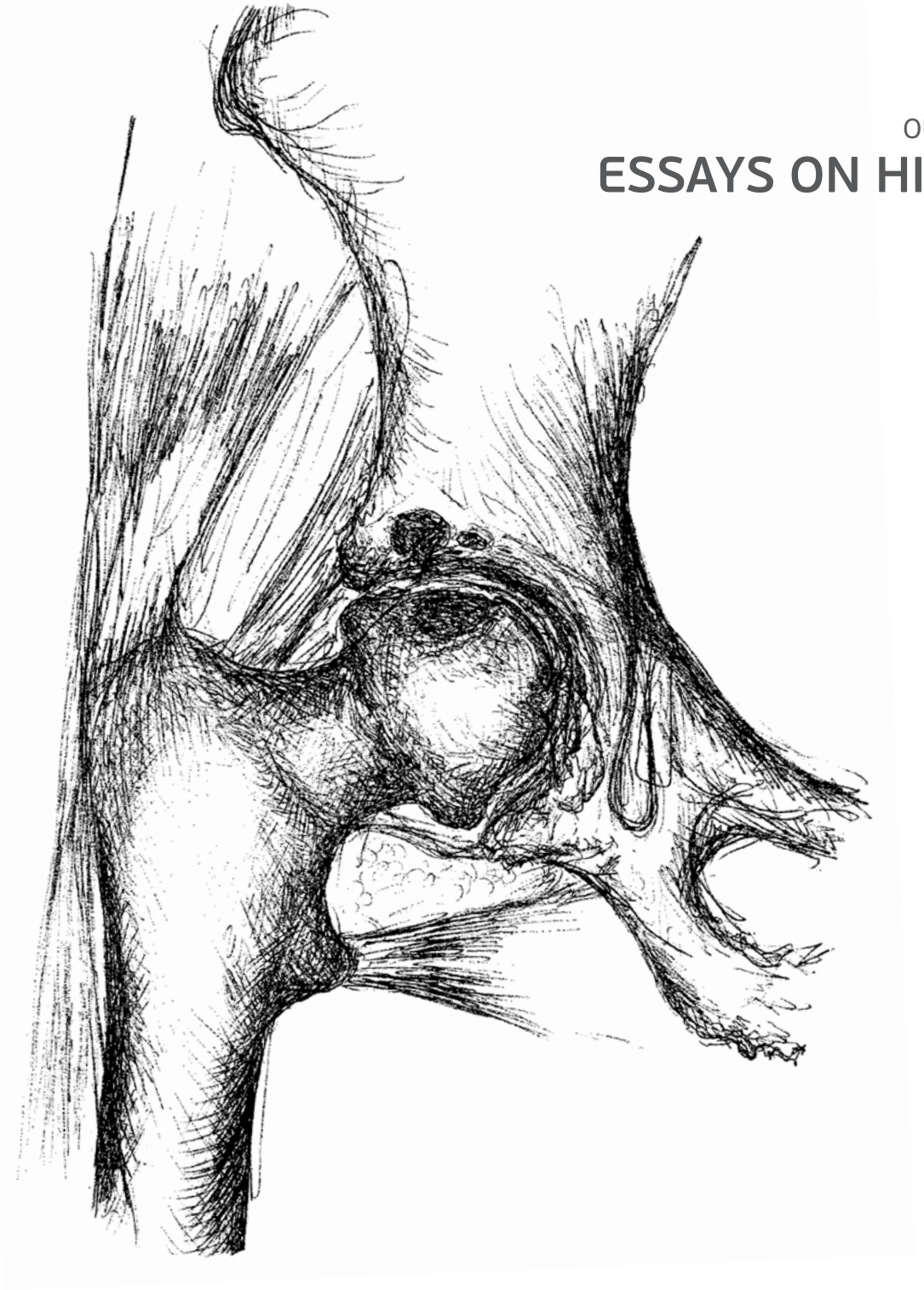

КИЇВ • 2025

УДК 616.728.2-089
К75

Рецензенти:

Kristaps J. Keggi,
M.D., Dr. Med. (h.c.)
Elihu Professor of Orthopaedics and Rehabilitation
Yale University School of Medicine

Alex, Your superb book on total hip surgery arrived at Yale last week. It is an amazing piece of work and I send you congratulations. The pictures are outstanding and the «Ode» format adds a touch of classic class. It was good to get YOUR book and to know you are doing well.

I continue to teach and operate at Yale and Waterbury. Even though I only do some 130+/- hips a year, almost half of them are complex ones that nobody else seems to be interested in doing. The residents continue to express interest in working with me and I am delighted to be able to work with them. At eighty one I feel fortunate to be able to do so.

My family is doing well. Grand children coming along at Yale, Duke, etc...

...and one of the greatest joys is to follow the surgical and academic successes of my former residents and fellows.

Thank you Alex for being a part of it.

Sincerely,
Kristaps K.
August 9, 1934 –
July 4, 2023

Yale University
School of Medicine

Кристапс Дж. Кеггі,
доктор медицини,
заслужений професор ортопедії та реабілітації,
медичний факультет Єльського університету

Алексе, Ваша чудова книга з хірургії кульшового суглоба надійшла до Єльського університету минулого тижня. Це приголомшлива робота, з чим я Вас щиро вітаю. Ілюстрації чудові, а формат «Оди» надає книзі вишуканості. Було приємно отримати ВАШУ книгу, а також дізнатися, що у Вас все добре.

Як і раніше, я викладаю в Єльському університеті та оперую в Уотербері. І хоча за рік я роблю приблизно 130 операцій на кульшовому суглобі, це переважно дуже складні випадки, за які ніхто не хоче братися. Лікарі-резиденти продовжують виявляти інтерес до роботи зі мною, і я радий, що маю можливість працювати з ними. Мені вісімдесят один рік і я щасливий, що можу це робити.

У моїх рідних все гаразд. Онуки успішно навчаються в Єлі, Дюкському та інших університетах...

...і все ж одним з найбільших задоволень для мене є можливість спостерігати за успіхами моїх резидентів і колег у хірургії та науковій діяльності.

Дякую, Алексе, за те, що Ви частина цього.

З повагою,
Кристапс К.
9 серпня 1934 – 4 липня 2023

ОЛЕКСАНДР КОСЯКОВ
НАРИСИ ХІРУРГІЇ КУЛЬШОВОГО СУГЛОБА • ТРЕТЄ ВИДАННЯ

Координаторка проєкту – Світлана Ковалевська / Project coordinator Svitlana Kovalevska
Перекладачка – Алла Широкова Манно (Пермінова) / Translated by Alla Shyrokova Manno (Perminova)
Коректорка – Євгенія Макарова / Proofread by Yevheniia Makarova
Верстальниця – Наталія Литвиненко / Layout by Natalia Litvinenko

Підписано до друку 01.04.2025. Формат 60 х 90/8.
Папір офсетний. Друк офсетний. Ум. друк. арк. 30,0.

Наклад 1000 екз.

ISBN 978-617-95445-2-1
© О. М. Косяков

Рецензенти:

Docteur Ivan Sollogoub
Nevers, France

«Les homme sont faits les uns pour les autres, il faut donc ou les instruire, ou les supporter»
Marc - Aurèle

Le Dr Alexandre N.Kossiakov a lui choisi de les instruire et de les supporter...

C'est un grand honneur qu'il fait au chirurgien que je suis d'introduire cet ouvrage.

C'est une très grande marque d'amitié pour moi.

Notre rencontre et notre parcours sont le reflet d'une passion commune pour la chirurgie orthopédique.

Cet ouvrage, par son aspect, qui peut sembler peu académique, est la démonstration de la volonté absolue d'Alexandre de transmettre son savoir et son expérience.

C'est le devoir de tout chirurgien et en cela il se conforme au serment d'Hippocrate que nos avons tous prêtés ... Les plus jeunes y verront un exemple, et les plus anciens un rappel parfois bienvenu!

L'ouvrage est résolument moderne, simple, et pratique. Le caractère bilingue souligne la nécessaire universalité des connaissances.

Les échecs sont décrits, assimilés et servent de tremplin pour progresser et offrir à nos patients le meilleur.

L'écriture est fluide et reflète l'honnêteté d'un praticien qui a su au fil d'une intarissable curiosité amasser une expérience au plus haut niveau. L'iconographie est remarquable.

Ce manuel s'inscrit dans la grande tradition intellectuelle Ukrainienne.

Il doit être lu par nous tous.

Merci Alexandre.

Доктор Іван Соллогуб
Невер, Франция

«Люди створені один для одного, отже, потрібно навчати або підтримувати»
Марк Аврелій

Доктор Олександр Косяков зробив свій вибір – навчати або підтримувати...

Для мене як для хірурга велика честь представити цю книгу. Крім того, це великий знак дружби для мене.

Наші зустрічі та час, проведений разом, є відображенням спільної пристрасті до ортопедії.

Ця книга, мало схожа на академічні підручники, – свідчення величезного бажання поділитися своїми знаннями та досвідом.

Передати досвід – обов'язок кожного хірурга, що є одним із постулатів клятви Гіппократа...

Молодим ця книга подарує приклад, а досвідченим хірургам, можливо, приємні спогади.

Вона, безумовно, сучасна, проста і наближена до практики. Представлена на двох мовах, що підкреслює універсальність знань.

Усі помилки, які неминуче супроводжують кар'єру кожного хірурга, розкриті та оцінені, і служать трампліном для подальшого прогресу в покращенні процесу надання допомоги пацієнтам.

Книга написана зрозумілою мовою, що відображає чесність хірурга, відомого невичерпною допитливістю і прагненням підвищити рівень своєї майстерності. Ілюстрації до неї чудові.

Цей труд написаний у кращих традиціях української науки.

Я вважаю, що кожен ортопед повинен її прочитати.

Дякую, Олександре.

Дорогий колего!

Взявши в руки цю книгу, не сподівайся отримати відповіді на всі запитання про хірургію кульшового суглоба. Тут навіть не вершина айсберга, а всього лише невеличка крижина. Це не навчальний посібник і не збірка правил. Це враження, міркування та деякий досвід, яким захотілося поділитися, пройшовши рубіж у три тисячі операцій в ділянці кульшового суглоба. Книга розрахована на хірургів, які починають займатися такою непростою справою, і покликана уберегти від описаних тут помилок, моїх і колег.

Метрів прошу не витрачати час на те, що їм і так відомо. Хоча, безумовно, знайдеться немало неточностей, спірних і суперечливих моментів. Тому буду дуже вдячний за думки, зауваження і полеміку.

Відгуки надсилайте на e-mail:

ortocentr@ukr.net

Заздалегідь прошу вибачення за якість деяких рентгенограм (обладнання в Україні оновлюється не часто). Усі клінічні фотографії та малюнки авторські.

Буду гордий, якщо хоча б одному хірургу, хоча б в одному випадку ця книга допоможе уникнути помилки або вийти з важкої ситуації з честю.

Хочу подякувати багатьом людям за допомогу під час створення «Нарисів...».

Дякую колезі й товаришу Олександру Кострубу за багаторічні наполегливі рекомендації написати книгу; другу й соратнику по подорожах Антону Шишкіну – за консультації з оптимізації процесу; координаторці проєкту Світлані Коротич – за чітку організацію і м'яку жорсткість.

Звісно, висловлюю подяку всьому колективу Київського центру ендопротезування і клінічної лікарні № 12, без яких вся ця робота була б неможливою.

Особлива подяка моїй родині: дружині Моніці – за терпимість і всебічну допомогу, мамі – Маргариті Петрівні – за прищеплену любов до медицини і науки.

Щиро ваш, Олександр Косяков.
2015 рік

Дорогий колего!

Не планував так швидко повертатися до «Нарисів...», але «Habent sua fata libelli»[1].

За рік з моменту виходу книги відбулися досить значні змінення в підходах до методів зменшення крововтрати та післяопераційного знеболювання. У тексті та підписах під ілюстраціями виявлені помилки та друкарські помилки. Думки та відгуки неоднозначні. Очевидно, не вистачало інформації з кількох важливих питань. Деякі «Випадки» мали продовження, з'явилися нові, які заслуговують на увагу.

Тому, «на численні прохання працівників і всього прогресивного людства», представляю на ваш суд друге видання, виправлене та доповнене.

Сподіваюся на ваші відверті зауваження та дискусії.

Завжди ваш, Олександр Косяков.
2016 рік

[1] «Книги мають свою долю» (лат.)

Dear Colleague,

When you pick up this book, don't expect to get answers to every question on total hip arthroplasty. It doesn't cover even the tip of the iceberg, but just a small piece of ice. This is not a textbook or a rulebook. It consists of the impressions, reasoning and a certain amount of experience, which I wanted to share after passing the milestone of three thousand operations in the area of total hip arthroplasty. The book is intended for novice surgeons to engage in this thorny matter and is designed to protect against errors described here, both mine and those of others.

I ask experts not to waste time on what they already know. Though, certainly, many inaccuracies will be found, controversial and contradictory moments, and I will be very grateful for opinions, comments and debate.

Please send assessments by e-mail (ortocentr@ukr.net). I apologize in advance for the lack of quality of certain x-rays. Equipment in Ukraine is not updated very frequently. All clinical photographs and drawings are the author's.

I will be proud if this book helps even a single surgeon avoid errors or extract himself or herself honorably from a difficult situation.

I want to thank many people for their help in the creation of the «Essays....». I thank my colleague and friend Olexander Kostruba for his long-term persistent recommendations to write this book; my friend and travel companion Anton Shishkin for his consultations on the optimization of the process; project coordinator Svetlana Korotych, for her exacting organization and yielding firmness.

Of course, thanks to all the staff of the the Kyiv Municipal Orthopedic Center for Arthroplasty, Surgery and Rehabilitation and Clinical Hospital #12, without whom all this work would have been impossible.

Special thanks to my family. To my wife, Monica, for her patience and all manner of assistance; and to my mother, Margarita Petrovna for love of medicine and science she nurtured in me.

Sincerely yours, Oleksandr Kosiakov.
2015

Dear Colleague,

I was not planning to get back to "Essays ..." so soon, but "Habent sua fata libelli"[1].

It's been a year since the book was published and many significant changes in the approaches to the reduction of blood loss and postoperative analgesia have taken place. Some mistakes and typos have been spotted in the text and illustrations. Opinions and comments are varied. Information on several important issues is still insufficient. Some cases have had their continuation, some new noteworthy ones have appeared.

Therefore, "at the multiple request of the working class as well as all progressive mankind," I present for you to assess a second edition, revised and enlarged.

As before, I will be grateful for your candid comments and discussion.

Sincerely yours, Oleksandr Kosiakov..
2016

[1] «Books have their own destiny» (Terentianus Maurus).

Дорогі колеги, друзі!

Дев'ять непростих років минули з часу публікації останнього видання цієї книги. Багато чого змінилось в медицині і в житті. Медицина розвивається та надає нові можливості, а життя надсилає все нові і все тяжчі випробування. Не встигли ми пережити пандемію COVID-19, під час якої ми всі стали вірусологами, як підступний та жорстокий ворог почав криваву війну. Ми до останнього не вірили в можливість такої підлої агресії, але тепер навчаємось допомоги у разі бойової травми і чим можемо, допомагаємо нашим героїчним воїнам. Як і раніше, прагнемо бути на передовій нашої професії, продовжувати навчатись, вдосконалюватись та ділитися знаннями і досягненнями з колегами.

Це видання, присвячене тридцятиріччю Київського центру ендопротезування, увібрало в себе досвід минулих років та здобутки останнього часу з новими методиками, технологіями і винаходами.

Хочу подякувати всім, хто ділився з нами своїм досвідом і знаннями, співпрацював та допомагав у роботі й наукових дослідженнях.

Міцного всім здоров'я, творчої наснаги та подолання труднощів у доброму настрої. Молоді – досягти нових висот в нашій благородній справі, старшому поколінню – працездатного довголіття.

З нами Перемога!

Щиро ваш,
Олександр Косяков.

Dear Colleagues and Friends,

Nine challenging years have passed since the last edition of this book was published. Much has changed in both medicine and life itself. Medicine continues to evolve, offering new possibilities, while life presents ever greater and more difficult challenges. No sooner had we endured the COVID-19 pandemic — during which we all became virologists — than a treacherous and brutal enemy launched a devastating war. Until the very last moment, we refused to believe that such a ruthless act of aggression was possible. Yet now, we find ourselves learning how to provide care for combat-related injuries and doing everything we can to support our heroic soldiers.

As always, we remain committed to being at the forefront of our profession — continuing to learn, improve, and share our knowledge and achievements with colleagues.

This edition incorporates the experiences of the past years alongside the latest advancements, including new methodologies, technologies, and innovations. It is dedicated to the 30th anniversary of the Kyiv Center for Joint Replacement.

I would like to extend my sincere gratitude to all those who have shared their expertise with us, collaborated in our efforts, and contributed to our work and research.

Wishing everyone good health, creative inspiration, and resilience to overcome difficulties with optimism. To the younger generation, — may you reach new heights in our noble profession; to our senior colleagues, — may you enjoy many more years of productive work.

Victory is ours!

Sincerely yours,
Oleksandr Kosiakov.

Зміст / contents

«Триангулярка» . . . 8
«Triangulette»

Як домогтися незрощення «проксимального стегна» . . . 22
How to achieve non-union of the proximal femur?

Задній доступ до кульшового суглоба . . . 41
Posterior approach to the hip joint

Передопераційне планування . . . 58
Preoperative planning

Деякі особливості встановлення ендопротезів . . . 72
Several peculiarities of endoprosthesis component placement

Rp Контроль різниці довжини ніг у положенні пацієнта «на боці» . . . 89
Checking for leg length discrepancy in a patient lying in a lateral position

Вивихи ендопротезів . . . 97
Dislocations of hip implants

Пластика капсули кульшового суглоба . . . 117
Capsular reconstruction of the hip joint

Rp «Кокситка» стоячи . . . 121
The application of spica pelvic cast in a standing position

Ендопротезування у разі дисплазії кульшового суглоба . . . 124
Tha in the case of hip dysplasia

Ендопротезування кульшових суглобів з критично малими розмірами . . . 135
Total hip arthroplasty in critically small dimensions

Qui dubitas, ne faceris. У чому сумніваєшся, того не роби . . . 153
If you doubt, do not act

Rp Аутопластика покрівлі кульшової западини . . . 164
Autografting of the acetabular roof

Будуємо дах . . . 168
Building a roof

Рання реабілітація післяопераційних пацієнтів . . . 189
Early rehabilitation for postoperative patients

Два відразу . . . 199
Two at a time

Черезвертлюгові переломи у геронтологічних пацієнтів . . . 219
Transtrochanteric fractures in gerontological patients

Система кровозбереження . . . 224
Blood recovery system

Rp Коктейль «Margarita» . . . 236
Coctail “Margarita”

Ендопротезування у разі онкологічних захворювань . . . 237
Tha in oncological patients

Перипротезні переломи . . . 245
Periprosthetic fractures

Дефект кісткової тканини і встановлення чаші ендопротеза – як діяти? . . . 274
Bone defect during prosthetic cup placement – what needs to be done?

Індивідуальний імплант у трьох вимірах . . . 292
Custom implant in three dimensions

Custom made – подія чи буденність . . . 295
Custom-made – a milestone or routine?

Загроза життю . . . 304
Threat to life

Морозиво на паличці . . . 308
Ice cream bar

Перфорація стегна та провалля западини . . . 318
Femoral perforation and acetabular collapsel

Rp Заміна поліетиленового вкладня в інтегрованій безцементній западині . . . 321
Replacement of the polyethylene liner in an integrated uncemented acetabular cup

Чашка KoFe . . . 324
A cup of "KoFe"

Ендопротезування у разі кісткового анкілозу . . . 339
Total hip arthroplasty in cases of bony ankylosis

Молоді та літні. Де межа? . . . 346
Young and old: where is the line?

Встановлення стегнового компонента у разі дефіциту кісткової тканини . . . 352
Femoral component placement in cases of bone loss

Stress-shielding syndrome . . . 364

Нетипове використання компонентів ендопротеза . . . 369
Non-typical use of prosthetic components

Метал на метал . . . 379
Metal on metal

Псевдопухлина навколо ASR . . . 398
Pseudotumor around ASR

Metal-metal – audiatur et altera pars: вислухай і іншу сторону . . . 405
Metal-metal – audiatur et altera pars: hear the other side as well

Гнійні ускладнення під час ендопротезування . . . 407
Septic complications in arthroplasty

Rp Що таке програмований дренаж? . . . 424
What is regulated drainage?

Rp Застосування VAC-системи для лікування гнійних ускладнень . . . 426
Application of VAC system for infected wound management

Видалення цементної ніжки . . . 429
Removal of the cemented stem

Rp Видалення цементної мантії ніжки стегнового компонента ендопротеза шляхом остеотомії . . . 433
Removal of the cement mantle of the femoral stem component through osteotomy

Двоетапна ревізія у разі гнійних ускладнень ендопротезування кульшового суглоба . . . 437
Two-stage revision in case of septic complications of tha

Rp Видалення цементної западини . . . 456
Removal of the cemented acetabular cup

Двоетапне ендопротезування після гнійних ускладнень металоостеосинтезу . . . 459
Two-stage joint replacement after purulent complications of metal osteosynthesis

Тромботичні ускладнення . . . 462
Thrombolytic complications

Гетеротопічні осифікати . . . 466
Heterotopic ossification

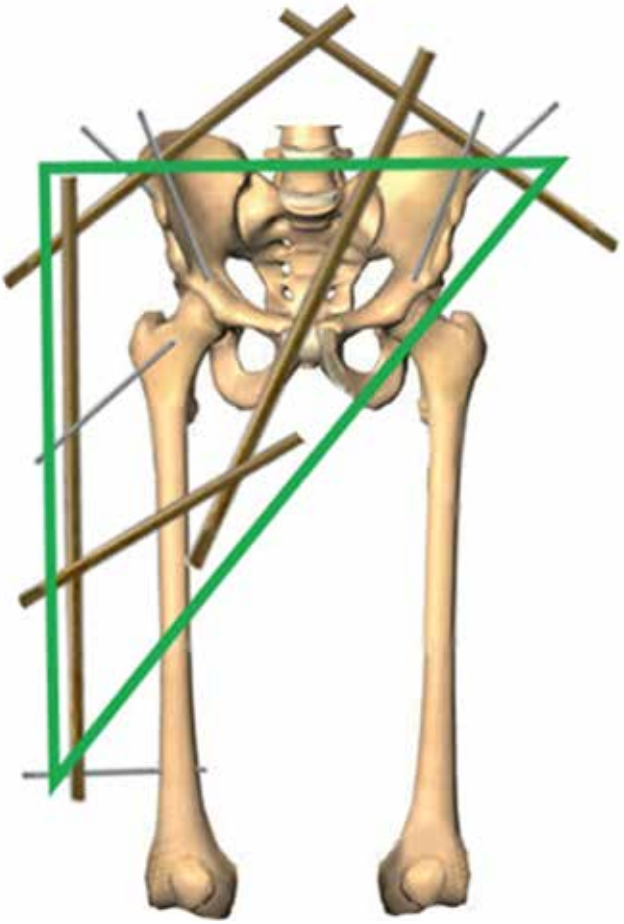

РОЗДІЛ 1 / CHAPTER 1

«ТРИАНГУЛЯРКА»

«TRIANGULETTE»

ЩОБ ЗІБРАТИ РОЗБИТИЙ ГОРЩИК, НЕ ВИЙМАЮЧИ ЙОГО З МІШКА,
ПОТРІБНА ОСОБЛИВА ВИГАДЛИВІСТЬ

IT TAKES CONSIDERABLE INGENUITY TO PUT TOGETHER A BROKEN POT WITHOUT REMOVING THE PIECES FROM A BAG

Ідея створення апарата для зіставлення та фіксації відламків у разі перелому таза й кульшової западини виникла наприкінці 90-х років. Крім недостатнього розвитку хірургічної техніки в цьому напрямі, іншою важливою передумовою було наше прагнення малоінвазивного, мінімально кривавого способу лікування таких постраждалих.

На той час наша клініка, завдяки її творцю, академіку НАН України Костянтину Сергійовичу Терновому, вже була відома серед травматологічних відділень і клінік Києва як професійний центр ендопротезування суглобів, насамперед кульшового. Кожного року наш заклад ставав популярнішим, і 1995-го набув офіційного статусу й назви: «Київський міський ортопедичний центр ендопротезування, хірургії та реабілітації». До нас все частіше почали звертатися пацієнти з травмами таза й кульшового суглоба. Як відомо, поламані кістки в 90-х були не таким рідкісним явищем.



Академік К.С. Терновий
Academician K.S. Ternovoy

Коло ліжка хворого
By a patient's bed

Однак, незважаючи на наші старання, пацієнти не отримували допомоги повною мірою, оскільки методи відкритого хірургічного зіставлення та фіксації уламків не були відпрацьовані, доступи були складні й навіть небезпечні через велику кількість судин і нервів у зоні перелому, ризик неконтрольованих кровотеч. Спеціальних фіксаторів для занурювального остеосинтезу таза медична промисловість не випускала. Великим успіхом було «дістати» креслення пластин АО й замовити їхнє виготовлення із харчової нержавійної сталі на одній з «поштових скриньок».

Звісно, відчуваючи щораз більшу відповідальність, ми не могли задовольнятися таким станом речей і поглядали у бік методів зовнішньої фіксації для лікування переломів таза. Вони допомогли б частково вирішити зазначені вище проблеми... Але, перечитавши велику кількість наявної на той час

The idea of creating an apparatus for the alignment and fixation of fragments in pelvic and acetabular fractures arose in the late 1990s. Besides the lack of sufficient surgical technology in this field at the time, another important reason for pursuing this development was our commitment to a minimally invasive approach, ensuring treatment with the least possible blood loss.

By then, our center had already gained a strong professional reputation in joint arthroplasty, particularly hip replacement, among trauma departments and orthopedic clinics in Kyiv. This was largely thanks to its founder, Academician Konstantin Sergeyevich Ternovoy of the National Academy of Sciences of Ukraine. Our center's recognition continued to grow, and in 1995, it officially received the status and name of the Kyiv Orthopedic Center for Arthroplasty, Surgery, and Rehabilitation. Over the years, we began receiving an increasing number of patients with pelvic and hip injuries. As is well known, broken bones were not an uncommon occurrence in the tumultuous 1990s.

However, despite our efforts, patients were not receiving comprehensive assistance, since methods for open surgical alignment and fixation of bone fragments had not yet been fully developed. Accessing the fracture site was difficult and even dangerous due to the high concentration of blood vessels and nerves in the area, as well as the risk of uncontrolled bleeding. At the time, the medical industry did not manufacture specialized internal fixators for pelvic osteosynthesis. Acquiring schematics for AO plates was

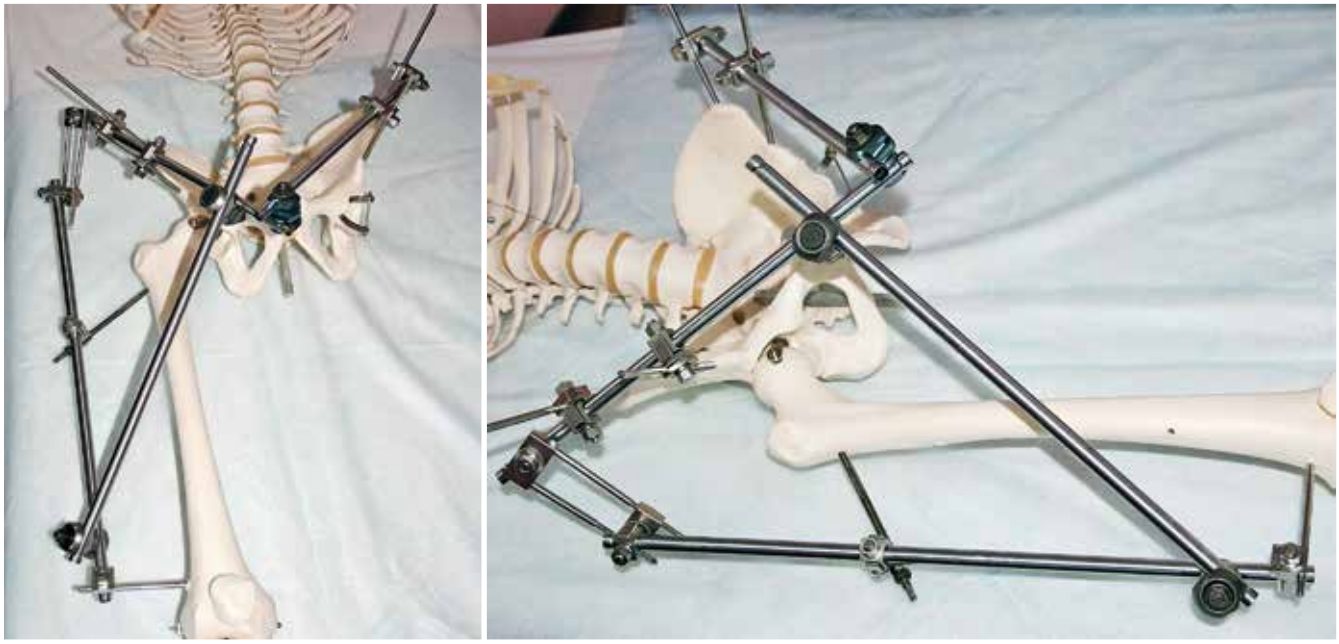

Стандартне компонування «триангулярки»
Standard assembly of the "triangulette"

спеціальної літератури, я не знайшов всіх відповідей на запитання, що цікавили мене. Залишилося винайти нову конструкцію самотужки.

Першим завданням для нас було розроблення бази, на якій можна було б формувати тазове кільце та змінювати положення відламків у ділянці кульшового суглоба. Геометрія стверджує, що єдина жорстка фігура – це трикутник, тому основою апарата, що розроблявся, стали три точки фіксації. Дві симетричні: пара (для стійкості) стрижнів – у крила клубових кісток, або один стрижень у крило, інший трохи нижче – у тіло кістки; третя точка – це зовнішня надвиросткова ділянка стегна з боку пошкодження. Поєднувати все це ми

Уламковий внутрішньосуглобовий перелом кісток таза зі зміщенням відламків у пацієнтки з політравмою
Displaced comminuted intra-articular pelvic fracture in a patient with polytrauma

considered a major success, and the only option was to have them custom-made from food-grade stainless steel at one of the so-called "mailboxes"—a reference to classified military manufacturing facilities.

Recognizing our growing responsibility, we could not accept this status quo and began exploring external fixation methods for treating pelvic fractures. These methods had the potential to address some of the challenges mentioned above... However, after thoroughly reviewing the specialized literature available at the time, I was still unable to find definitive answers to all my questions. The only solution was to develop a new design independently.

Our first step was to develop a structural framework that would facilitate stabilization of the pelvic ring and allow for controlled repositioning of fracture fragments in the hip region. According to the principles of geometry, the triangle is the most stable shape; therefore, our fixation system

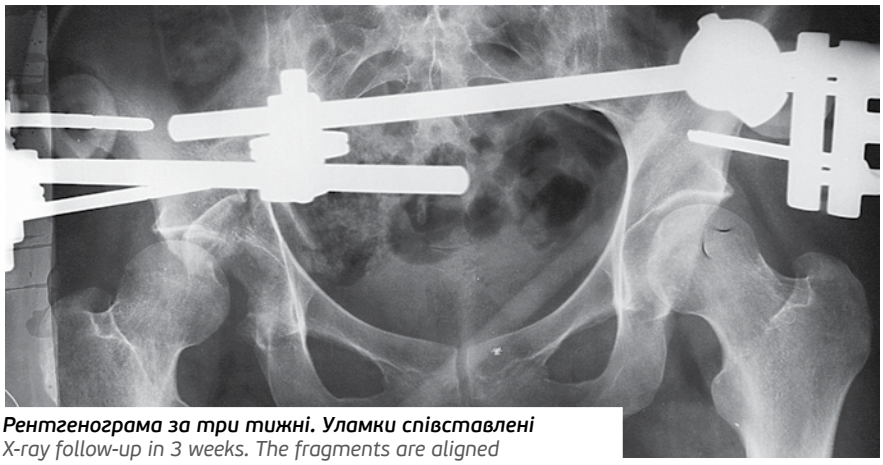

Рентгенограма за три тижні. Уламки співставлені
X-ray follow-up in 3 weeks. The fragments are aligned

Апарат знято, настало зрощення
The apparatus is removed. Healing has taken place

was based on three anchor points. Two of these were symmetrical (for stability): a pair of pins was inserted either into the iliac wings or with one pin placed in the iliac wing and the other slightly lower—into the body of the bone. The third fixation point was positioned at the outer supracondylar region of the femur on the affected side.

We decided to use rods from a Hoffmann external fixation system to connect the fixation points. By coincidence, I had recently received a Swiss-manufactured Hoffmann apparatus as part of a humanitarian aid shipment, which included various types of connectors—not only "rod-to-pin" but also "rod-to-rod" clamps. This provided greater assembly flexibility, allowing for quicker and more efficient clinical implementation.

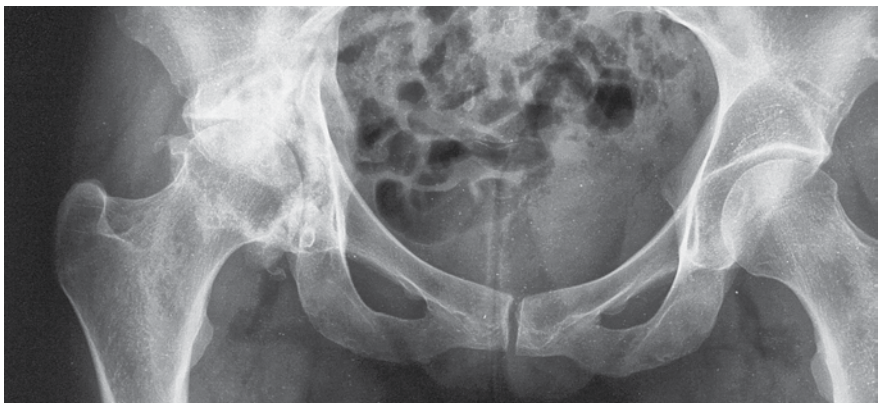

Результат за 12 років. Посттравматичний деформувальний артроз із незначними порушеннями функцій
Follow-up in 12 years. Post-traumatic deformative arthrosis with mild dysfunction

вирішили балками від апарата Гофмана. Мені саме пощастило отримати з гуманітарної допомоги справжній апарат швейцарського виробництва з різними типами з'єднань, зокрема з фіксаторами типу «балка–балка», а не лише «балка–стрижень». Це забезпечило легкість складання апарата й прискорило його появу на практиці.

Далі, створивши трикутну основу, необхідно було змоделювати робочий вузол. Таким став стрижень з різьбовим проксимальним кінцем, проведений у напрямку осі шийки стегна із підвертлюгової ділянки ззовні. Дві (для контрфіксації) гайки дозволяли виконувати регульовану дистракцію як під час накладання апарата, так і після контрольної рентгенографії.

Так ми отримали систему, чию стійкість не порушував навіть довгий важіль у вигляді стегнової кістки. Спираючись на цю конструкцію, можна було докласти значного зусилля для виведення шийки стегнової кістки із центрального вивиху. У разі перелому кульшової западини зі зміщенням відламків вона також дозволяла робити багато різних маніпуляцій.

Перші триангулярні апарати були застосовані за невеликих зміщень переломів дна кульшової западини – півтора-два сантиметри. Однак до цього в більшості клінік такі травми були визнані такими, що не потребують хірургічного лікування. Там пацієнтам накладали систему скелетного витягнення, іноді у двох напрямках: уздовж осі нижньої кінцівки й за вертлюгову ділянку назовні. Робилося це для зменшення навантаження на дно кульшової западини, але, як відомо, цей метод ніколи не був ефективним і завдавав пацієнтам чималих страждань. Мало хто міг витримати шість тижнів у такому вимушеному положенні, а внаслідок досить швидко розвивався важкий посттравматичний коксартроз, що спричиняло інвалідність.

Переломовивих правого кульшового суглоба
Fracture-luxation of the right hip joint

Having created the triangular base, our next step was to design a functional distraction mechanism. This was achieved using a pin with a threaded proximal end, inserted along the femoral neck axis from the outer subtrochanteric region. Two counterfixation nuts allowed for controlled distraction both during the initial application of the apparatus and after follow-up X-ray assessment.

In this way, we developed a system whose stability remained uncompromised, even when subjected to the long lever arm of the femur. This design allowed for the application of significant force to reposition the femoral neck from a central dislocation. In cases of acetabular fractures with fragment displacement, the apparatus provided a wide range of manipulation possibilities.

The first triangular fixation devices were used for moderately displaced fractures of the acetabular floor (between 1.5 and 2 cm). However, in most hospitals, such injuries were not considered to require surgical intervention. Patients were instead treated with skeletal traction, sometimes applied in two directions—along the lower limb axis and outward from the trochanteric region. This approach was intended to reduce pressure on the acetabular floor, but as is well known, it was largely ineffective and caused significant patient discomfort. Very few could endure six weeks in such a forced position, and as a result, progressive post-traumatic coxarthrosis developed rapidly, leading to severe disability.

Therefore, our method was primarily aimed at reducing pressure on the acetabular floor and

Пацієнтка ходить на третій день після операції
The patient is able to walk on the third postoperative day

За три тижні уламки співставлені
The fragments are aligned in 3 weeks

За шість тижнів перелом консолідовано
The fracture is consolidated in 6 weeks

Результат за 13 років. Посттравматичний коксартроз з незначним порушенням функцій без больового синдрому
Follow-up after 13 years. Posttraumatic coxarthrosis with mild dysfunction without pain syndrome

Зменшення навантаження на дно кульшової западини й порятунок пацієнтів від тривалого постільного режиму були головними цілями методу. Однак під час використання експериментального апарата виявилося, що тяга під правильним кутом – по осі шийки стегна – не тільки розвантажує, але й зіставляє відламки. Самі повною мірою того не усвідомлюючи, ми створили тягу за капсулу кульшового суглоба, яка усувала зміщення відламків з досить високою точністю. Завдяки цьому мінімізувався розвиток посттравматичного деформувального артрозу.

За двадцять (!) років, коли з'явилися сильні болі, суглоб змінено на штучний
After twenty (!) years, when severe pain appeared, the joint was replaced with an artificial one

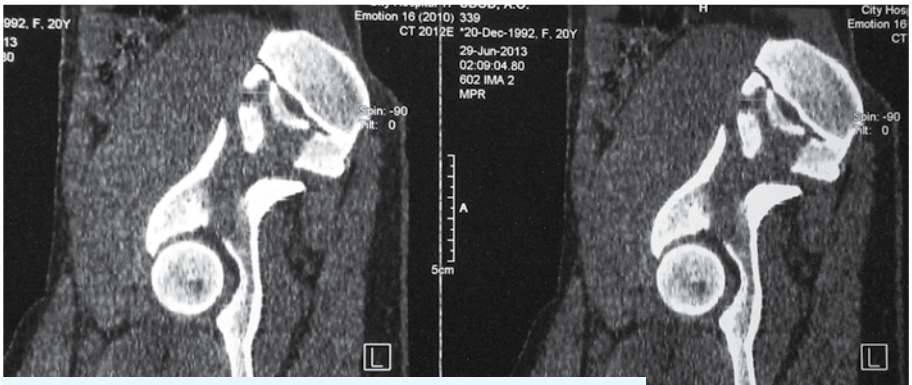

На КТ чітко видно уламковий внутрішньосуглобовий перелом
A comminuted intra-articular fracture is clearly visualized on a CT image

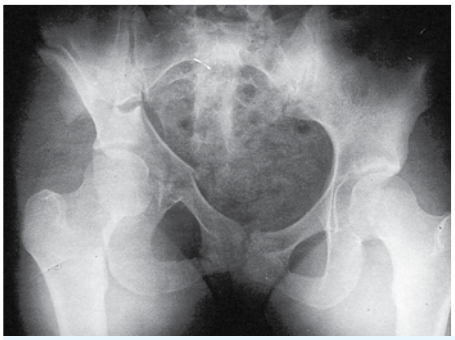

Перелом правої половини кісток таза
Right pelvic fracture

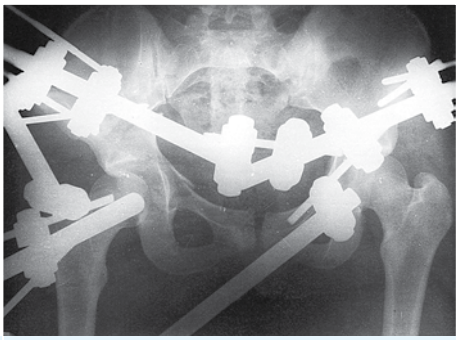

Тимчасова фіксація виявилася кінцевим методом лікування
Temporary fixation turned out to be an ultimate method of treatment

Два тижні після політравми. ЗЧМТ, пневмоторакс, центральний вивих стегна
Two weeks after polytrauma. A closed head injury, hemothorax, central luxation of the femur

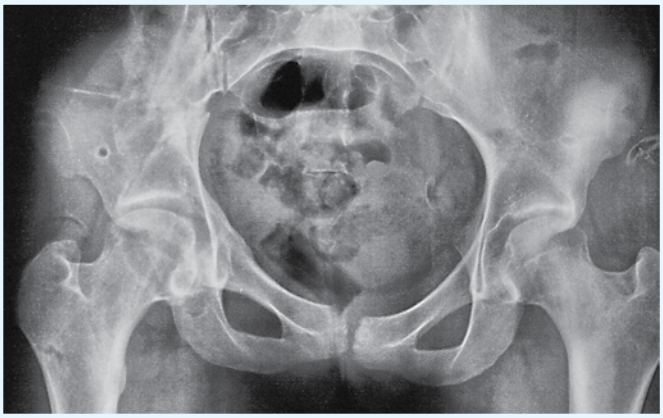

Результат за чотири роки
Follow-up in four years

eliminating the need for prolonged bed rest. However, during the use of this experimental apparatus, we discovered that applying traction at the correct angle—along the femoral neck axis— not only relieved pressure but also facilitated fracture alignment. Unintentionally, we had created a traction force on the hip joint capsule, which enabled precise fragment reduction, significantly minimizing the risk of post-traumatic osteoarthritis progression.

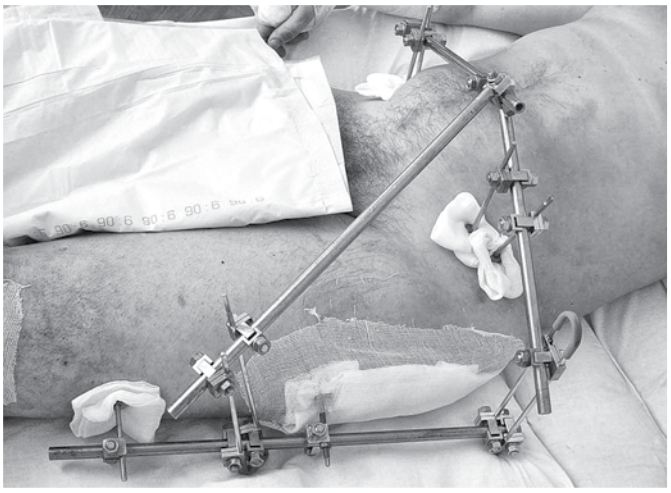

З'єднання балок за допомогою стрижнів
Connecting the rods with pins

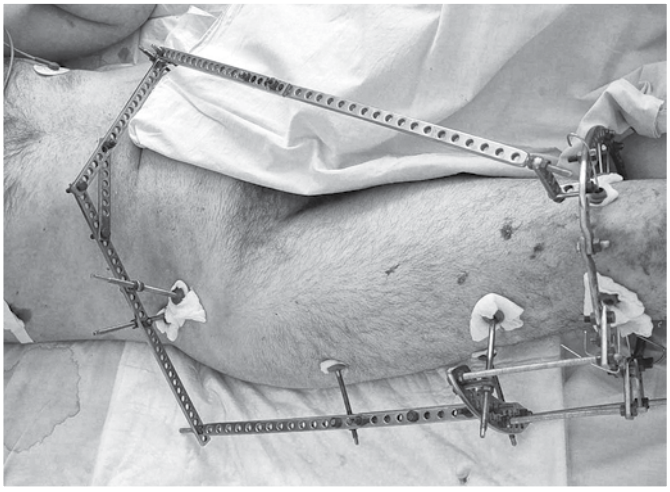

«Триангулярка» з апарата Ілізарова
The "triangulette" from the Ilizarov apparatus

Згодом ми почали застосовувати апарат за все більш тяжких ушкоджень кісток таза, і жодного разу не були розчаровані. Центральний вивих стегна в деяких випадках вдавалося усунути навіть за серйозних руйнувань навколосуглобових кісткових фрагментів. Одночасно усувалися супутні ушкодження у вигляді розриву лобкового зчленування. Це відбувалося за один цикл і не вимагало хірургічного втручання.

Іноді апарат, відомий тоді у вузькому колі під кодовою назвою «Триангулярка», накладався й після відкритого зіставлення кісткових фрагментів. Навіть коли проблему не можна було усунути лише за допомогою

Eventually, we began using the apparatus for increasingly severe pelvic injuries and never found it ineffective. In some cases, we were even able to reduce central femoral luxation despite significant destruction of periarticular bone fragments. At the same time, associated injuries such as pubic symphysis rupture were corrected in a single step without the need for surgical intervention.

Initially known within a small circle by the code name "Triangulette," the apparatus was sometimes applied following open reduction of bone fragments. Even when it was insufficient to fully resolve the issue on its own, offloading the hip joint for six weeks consistently had a positive impact on post-traumatic recovery.

Currently, most hospitals no longer adhere to the rule requiring six weeks of traction following a simple femoral luxation. The significant discomfort associated with prolonged skeletal traction and hospitalization, combined with the prevailing belief that surgery can entirely replace conservative treatment methods, has led to a shift in approach. Instead of receiving comprehensive post-reduction care, patients are simply advised to use crutches or a cane for weight relief. From my perspective, this approach accelerates the progression of pathological changes following such injuries.

The triangle system is by no means inferior to traction. In many aspects, it surpasses the efficacy of the latter. By using this system, we can maintain a diastasis of five to six millimeters between the femoral head and the acetabulum, which is sufficient for full joint unloading. Most importantly, this is achieved immediately and remains stable for the entire required period. The same applies to postoperative patient management. Even in cases of perfect open reduction of acetabular fractures, prolonged unloading is necessary to ensure optimal recovery.

This apparatus is particularly important in polytrauma cases, where the severity of the patient's condition prevents surgical intervention on the pelvis, and a state of shock requires urgent stabilization of bone fragments. Applying the apparatus takes approximately 40 minutes, significantly reducing the traumatic impact of the pelvic fracture and, in many cases, serving as the definitive treatment for such injuries.

Of course, osteosynthesis and fixation methods may sometimes need to be adjusted, but this is done after the patient's condition has stabilized following severe traumatic brain injury or thoracoabdominal trauma, allowing the orthopedic surgeon greater flexibility in choosing the optimal time and method for surgical correction. This

апарата, розвантаження кульшового суглоба протягом півтора місяця завжди сприятливо впливало на посттравматичні зміни.

Правило, згідно з яким після простого вивиху стегна треба накладати витягнення на шість тижнів, нині в більшості клінік не виконується. Надмірні незручності, пов'язані з тривалим перебуванням хворого на скелетному витягненні, та й взагалі у стаціонарі, а також думка, що хірургічне лікування може замінити собою всі види консервативного, спричинили те, що після усунення вивиху стегна хворому замість повноцінного догляду пропонується розвантаження у вигляді милиць або палиці. На мій погляд, це посилює розвиток патологічних змінень після таких пошкоджень.

Триангулярна система нічим не поступається витягненню, навіть навпаки: з її допомогою ми можемо створити стабільний діастаз між головкою стегна і суглобовою западиною у п'ять-шість міліметрів, чого цілком достатньо для повного розвантаження суглоба, і головне – відразу й стабільно на весь необхідний термін. Те саме стосується і післяопераційного ведення пацієнтів. Тривалого розвантаження потребує навіть ідеально зібрана відкрита кульшова западина.

Особливого значення ми надаємо цьому апарата у разі політравми, наприклад, коли через тяжкість стану пацієнта на тазі не можна проводити жодних операцій, а шоковий стан вимагає термінової стабілізації відламків. Справа в тому, що накладення апарата займає близько 40 хвилин, що дозволяє знизити шокогенність зони перелому кісток таза, а найчастіше є і остаточним методом лікування таких пошкоджень.

Звісно, нерідко потрібне змінення методу остеосинтезу та фіксації, але це відбувається вже на тлі нормалізації стану

adaptability has made the "Triangulette" particularly popular in the multiple trauma department of Kyiv City Clinical Hospital No. 17, where such cases are common. As of 2024, this department has been incorporated into the Municipal Non-Profit Enterprise Kyiv City Clinical Hospital No. 12.

This department has accumulated extensive experience in treating patients with polytrauma and was also the site where modifications of the "Triangulette" were developed without the use of the Hoffmann Apparatus. Instead, similar but not identical pin-based fixation devices produced by domestic manufacturers were utilized, which presented certain challenges. The main difficulty was the lack of dedicated connectors for linking support rods together, requiring an alternative assembly method. To compensate, rods were connected through pairs of pins, forming a "rod-pin-rod" configuration instead of a direct "rod-rod" connection. Despite these limitations, fully functional external fixators were successfully assembled. In

Рентгенологічно зміщення уламків не здається значним
Radiographically, the displacement of the fragments does not seem significant

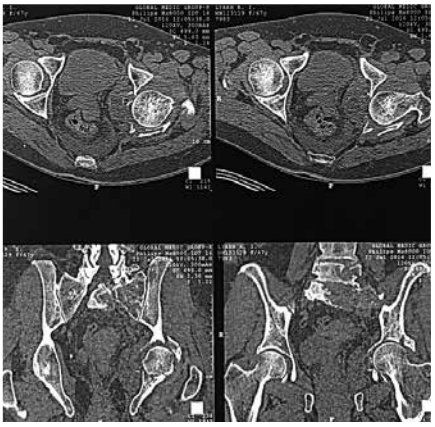

КТ виявляє справжню картину руйнувань
A CT scan reveals the true picture of degradation

Досягнути такого результату на звичайному витягуванні неможливо
Conventional traction does not allow for the achievement of such a result

Час накладення апарата – 25 хв
Application time of the device – 25 minutes

Функція наступного дня
Function on the next day

хворого після тяжкої черепно-мозкової або торакоабдомінальної травми, коли травматолог уже вільний у виборі часу й методу проведення хірургічної корекції пошкоджень. Думаю, тому «триангулярка» мала особливу популярність у відділенні політравми київської лікарні № 17, де такі пацієнти не рідкість (у 2024 році це відділення переведене в склад КНП КМКЛ № 12).

У цьому відділенні накопичено величезний досвід лікування пацієнтів із поєднаною травмою, і тут же були розроблені модифікації «триангулярки», в яких уже не задіяний апарат Гофмана. Натомість використовувалися стрижневі апарати вітчизняного виробництва – схожі, але не ідентичні. Із ними виникли деякі складнощі. Особливо заважала відсутність вузлів з'єднання балок між собою, і компонувати їх доводилося через пари стрижнів (тобто балка з'єднується з балкою у вигляді двох стрижнів, за системою «балка-стрижень-балка»). Але, незважаючи на це, на виході отримували повноцінні апарати. Іноді використовувалися деталі апарата Ілізарова – дірчасті поздовжні балки, які теж годяться для такої конструкції.

some cases, components from the Ilizarov apparatus—such as perforated longitudinal rods—were also used, as their design proved compatible with this type of construction.

Generally speaking, the material of the apparatus is not as important as its assembly. What truly matters is adhering to the fundamental design principles—a triangular base combined with an adjustable distraction unit. The transverse support rod is typically composed of two segments, joined at an angle with the vertex directed forward and downward. This configuration allows the patient to sit comfortably and, if necessary, enables abdominal surgeons to perform procedures without obstruction.

The "Triangulette" concept was further developed in the multiple trauma department, leading to the creation of the so-called "Eiffel Tower". This is an extended version of the original design, which indeed resembles an inverted model of Gustave Eiffel's famous landmark. It is used in cases where injury extends from a pelvic fracture down to the lower limb bones and even the foot. The connecting units of the apparatus can be adjusted to stabilize fractures at multiple locations. The device can be applied beginning at the pelvic bones, with intermediate fixation in the supracondylar region of the femur (allowing for possible fracture correction at this level), and then, using a distraction system, extended to the tibia and foot. A key

Загалом, не важливо, з чого апарат зроблено, важливим є те, як він зібраний. Головне, дотримуватись основ конструкції – трикутна опора плюс рухомий дистракційний вузол. Поперечна балка, зазвичай, складається з двох частин, які збираються під кутом з вершиною допереду і донизу, що дозволяє пацієнту сидіти, а порожнинним хірургам, за потреби, проводити оперативне втручання на черевній порожнині без жодних труднощів.

Відділення політравми розвинуло теорію «триангулярки» до створення так званої «Ейфелевої вежі». Це подовжений варіант конструкції, який насправді нагадує твір Гюстава Ейфеля, лише догори ногами. Він використовується, коли пошкодження з боку перелому тазових кісток поширюються на кістки нижньої кінцівки, аж до стопи. Вузли, які з'єднують балки, доводяться до будь-якого місця пошкодження, яке потребує стабілізації. Апарат можна накладати, починаючи з кісток таза, з проміжною фіксацією в надвиростковій ділянці стегна (з можливою корекцією перелому в цій зоні), потім за допомогою дистракційної системи – на гомілку й стопу.

Дуже важливою особливістю апарата є мобілізація пацієнта у разі тяжкої травми кісток таза й нижніх кінцівок. Неодноразово ми спостерігали, як пацієнт після тяжкої травми кульшової западини зі значним зміщенням, з розривом лобкового зчленування та іншими пошкодженнями, але без політравми, наступного дня після накладення апарата вже не тільки перевертався в ліжку, але навіть вставав і намагався зробити кілька кроків із милицями, з опорою на непошкоджену ногу. А за два-три дні виписувався. Завдяки механіці, яка повністю розвантажує суглоб, він був мобільний відразу після встановлення апарата і не вимагав ретельного догляду протягом тривалого часу, на відміну від пацієнтів, які перебували на скелетному витяганні.

Безкровність накладання апарата дозволяє застосовувати його за будь-якого стану гомеостазу і хоча б мінімальної можливості проведення загальної чи спінальної анестезії. Тобто ми не повинні чекати нормалізації рівня гемоглобіну, білкового та електролітного балансу.

Інші важливі переваги апарата: доступність комплектації та накладання, що дозволяє використовувати «триангулярку» у звичайних районних лікарнях, і легкість транспортування пацієнта для надання висококваліфікованої допомоги у спеціалізованій клініці. Адже саме стабільність відламків під час транспортування є профілактикою больового шоку і часто відіграє вирішальну роль у подальшому одужанні.

Накладається апарат за допомогою різних пристроїв, починаючи від воротка, яким стрижні вручну вводяться в тазові кістки, і закінчуючи електросиловим інструментарієм, який дозволяє ввести стрижень у потрібному напрямку за кілька

advantage of this apparatus is its ability to mobilize patients even in cases of severe pelvic and lower limb injuries. We have repeatedly observed cases where, following a displaced acetabular fracture combined with symphysis pubis rupture and other associated injuries—but without multiple trauma—patients were able to turn in bed the day after fixation, stand up using crutches on their uninjured leg, and, in some cases, even be discharged within two to three days. The mechanical unloading of the joint provided by the apparatus allows for early mobility without the need for long-term immobilization or intensive nursing care, as opposed to patients placed on skeletal traction.

The minimally invasive, bloodless application of the apparatus allows its use regardless of the patient's hemodynamic status, provided general or spinal anesthesia can be administered, even at a minimal level. This eliminates the need to wait for hemoglobin, protein, or electrolyte levels to stabilize before proceeding with treatment.

Additional benefits of the Triangulette include its ease of assembly and accessibility, making it suitable for use in district hospitals, as well as its adaptability for patient transportation to specialized trauma centers for further care. Maintaining stable fracture fixation during transport is critical in preventing pain-induced shock, which can be a decisive factor in the patient's overall recovery.

The apparatus can be applied using various tools, ranging from a capstan, which allows for manual insertion of pins into the pelvic

секунд. Тут важливо звернути увагу на конструкцію стрижнів. Ми вважаємо оптимальним конусну різьбу із заточкою, подібною до пера. Ці стрижні можна вводити навіть у діафіз без попереднього розсвердлювання кістки і стабілізувати у разі розхитування в процесі експлуатації простим поворотом за годинниковою стрілкою.

Обробка апарата антисептиками після відповідного навчання доступна самому пацієнту або членам його сім'ї. Найкраще показала себе обробка стрижневого отвору антисептиками з наступним присипанням «Банеоцином». Наявність різьби на стрижні на рівні шкіри вважаємо позитивним фактором, який запобігає «сованню» останньої по металу, що зменшує ризик інфікування. Кількість запальних ускладнень у хворих, яких ми спостерігали, була мізерною, вони легко припинялися видаленням проблемного стрижня, іноді без введення заміни, якщо парний був стабільним.

Перевірка стабільності кріплень і вузлів апарата проводиться пацієнтами здебільшого також самостійно. Спостереження ортопеда-травматолога за станом апарата під час амбулаторного лікування хворого, безумовно, необхідне, але сам пацієнт може вільно жити повноцінним життям. Багато пацієнтів відзначали навіть певні можливості інтимних стосунків в апараті.

Нерідко нам доводилося проводити хірургічне лікування переломів таза після видалення апарату. Втім, воно проводилося у разі компенсації загального стану і за набагато вигіднішого положення відламків, ніж було у пацієнта за тяжкої поєднаної травми спочатку.

Реабілітація хворих, яких лікували за допомогою апарата, також відбувається набагато швидше, ніж після лікування скелетним витяганням, і не потребує тривалого перебування у стаціонарі. Ці пацієнти вже можуть добре ходити, у них нормальний кровообіг кінцівок, і вони не потребують тривалого курсу фізіотерапевтичного лікування, масажів і санаторно-курортного лікування. Щоправда, останнє мало кому

bones, to power-driven instruments that enable precise pin placement within seconds. The design of the pins plays a crucial role in ensuring stability. A tapered thread with a feathered tip is considered optimal, as it allows for insertion into the diaphysis without prior bone drilling. Additionally, if loosening occurs over time, the pin can be stabilized by a simple clockwise rotation.

Sterilization of the apparatus can be performed independently by patients or by their family members after receiving appropriate training. The most effective method has been treating the pin entry sites with antiseptics, followed by application of Baneocin powder (a combination of Bacitracin and Neomycin). The presence of threading at the skin level is considered an advantage, as it prevents skin movement along the metal, thereby reducing the risk of infection. Cases of inflammatory complications among observed patients were rare, and when they did occur, the issue was typically resolved by removing the problematic pin. In some instances, replacement was not even necessary if the paired pin remained stable.

Patients can generally assess the stability of the apparatus themselves. While regular follow-ups with an orthopedic traumatologist are necessary during outpatient treatment, the device does not impose significant lifestyle restrictions. Many patients even reported maintaining intimate relations while wearing the apparatus.

In many cases, surgical treatment of pelvic fractures was required after the removal of the apparatus. However, by that point, the patient's overall condition had stabilized, and the position of bone fragments had significantly improved compared to the initial post-trauma state.

The rehabilitation of patients treated with the apparatus is significantly faster than after skeletal traction and does not require a prolonged hospital stay. These patients regain mobility quickly, have normal blood circulation in the limbs, and do not require long-term physical therapy, massage, or rehabilitation at a health spa. While spa treatment is rarely contraindicated, it is particularly beneficial for improving pelvic blood circulation.

However, in cases where bed rest is necessary due to the patient's overall condition, caring for a patient with the apparatus is significantly easier than for those undergoing skeletal traction. The patient can be repositioned or even lifted by applying force directly to the apparatus. In this regard, it serves as a "handle," allowing medical

протипоказане, особливо за наявності процедур, які нормалізують кровообіг органів малого таза.

Якщо пацієнтові потрібен постільний режим за загальним станом, догляд за ним в апараті значно простіший, ніж коли накладена система скелетного витягання. Такого хворого можна повертати і навіть піднімати, докладаючи зусилля до самого апарата. У цьому разі він відіграє роль «ручки валізи», за яку пацієнта можна підняти над ліжком для медичних або гігієнічних процедур, якщо він, звісно, не страждає на надмірну вагу. Пацієнти це легко переносять, принаймні, набагато краще, ніж за скелетного витягання.

І насамкінець. Вартість шести стрижнів (це єдине в апараті, що використовується одноразово) незрівнянно менша за вартість будь-якої занурювальної конструкції та медикаментозного супроводу у разі відкритого остеосинтезу. Щоправда, в розвинених країнах й апарати одноразові, але це вже зовсім інша історія...

Підсумовуючи все вищесказане, можна дійти такого висновку: переваги апарата полягають у його малій травматичності; широких можливостях зіставлення й фіксації відламків таза та інших кісток нижньої кінцівки; його легкій повторюваності й різноманітності варіантів комплектації; відсутності ризику пошкодження магістральних судин і нервових стовбурів; можливості швидкої трансформації та змінення методів лікування; доступності й економічності.

staff to raise the patient above the bed for medical or hygiene procedures, provided the patient does not have excessive weight. Patients tolerate this method considerably better than skeletal traction.

Finally, the cost of six pins—the only single-use components of the apparatus—is substantially lower than the cost of internal fixation systems and the medications required for open osteosynthesis. In developed countries, entire external fixation devices are single-use, but that is a separate matter...

To sum up, the advantages of the apparatus include: minimally invasive application, resulting in low surgical trauma; versatility in alignment and fixation of pelvic fractures and other lower limb injuries; ease of replication and various configuration options; no risk of injury to major blood vessels or nerve trunks; rapid adaptation and transition between treatment methods; cost-effectiveness and accessibility.

УКРАЇНА UKRAINE

ПАТЕНТ

НА КОРИСНУ МОДЕЛЬ

№ 48568

ПРИСТРІЙ ДЛЯ ХІРУРГІЧНОГО ЛІКУВАННЯ ВНУТРІШНЬОСУГЛОБОВИХ ТА МНОЖИННИХ ПЕРЕЛОМІВ ВЕРТЛЮГОВОЇ ЗАПАДИНИ

Видано відповідно до Закону України "Про охорону прав на винаходи і корисні моделі".

Зареєстровано в Державному реєстрі патентів України на корисні моделі **25.03.2010.**

Голова Державного департаменту інтелектуальної власності М.В. Паладій

Міністерство освіти і науки України Державний департамент інтелектуальної власності № 1

РОЗДІЛ 2 / CHAPTER 2

ЯК ДОМОГТИСЯ НЕЗРОЩЕННЯ «ПРОКСИМАЛЬНОГО СТЕГНА»?

HOW TO ACHIEVE NON-UNION OF THE PROXIMAL FEMUR?

БЕЗ РОЗУМІННЯ СУТІ УСПІХУ НЕ ДОСЯГТИ

SINE INTELLECTU ESSENTIA, PROSPERITAS FIERI NON POTEST (ЛАТ.)

WITHOUT UNDERSTANDING THE ESSENCE, SUCCESS CANNOT BE ACHIEVED

Дотримуючись обіцянки публікувати доповіді на «Квітневих тезах», спробую поділитися думками щодо проблеми, яка мене турбує. Виконуючи з 1994 року обов'язки головного спеціаліста Київського Департаменту охорони здоров'я, з 2017 року – експерта ДОЗ (та МОЗ до 2023 року), видаю пацієнтам консультативні висновки на МСЕК для визначення групи інвалідності. Мимоволі бачу весь потік браку у наданні медичної допомоги киянам за моєю спеціальністю. І якщо раніше, за епохи недорозвиненого соціалізму, за тотальної нестачі будь-яких фіксаторів, інструментів і методик (про західну систему АО на курсах підвищення кваліфікації говорили тихо, з оглядкою) помилки та ускладнення списувалися на дефіцит, то останнє десятиліття вибір імпланта залежить лише від думки хірурга та фінансового стану пацієнта.

Ось тут і далася взнаки відсутність належної освіти. Нерідко застосовуються не тільки помилкові, а й свідомо (якщо відомо) порочні методики. Як не дивно, останнім часом кількість таких випадків зростає.

Осібно в цьому ряду стоять методики остеосинтезу проксимального відділу стегнової кістки. Маючи унікальні анатомічні особливості, цей важливий вузол опорно-рухової системи вимагає особливих підходів до його відновлення.

Найважливішими, на мій погляд, особливостями цієї локалізації є кровопостачання головки стегнової кістки лише через судини її шийки та Г-подібна архітектура, що радикально відрізняється від усіх інших кісток нашого скелета.

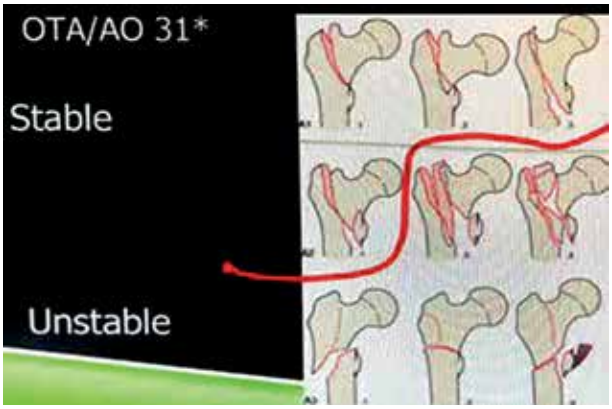

Keeping my promise to publish reports from the "April Theses" conference, I will share some thoughts on an issue that concerns me deeply. Since 1994, I have served as the chief specialist in orthopedic surgery for the Kyiv Department of Health, and since 2017, as an expert for the Department of Health (and the Ministry of Health until 2023). As part of my duties, I provide patients with medical assessments for the Medical and Social Expert Commission (MSEC) to determine disability status. This role has given me an unfiltered view of the systemic shortcomings in orthopedic care provided to Kyiv residents. During the underdeveloped socialist era, when there was a chronic shortage of fixation devices, instruments, and techniques, errors and complications were often attributed to these deficits. Discussions about the Western AO system were whispered cautiously in advanced training courses. However, in the past decade, the choice of implants has depended entirely on the surgeon's preference and the patient's financial situation. Here, gaps in proper medical education have become evident. Not only are mistakes common, but, alarmingly, deliberately flawed methods—which should be recognized as such—are also frequently applied. Surprisingly, the number of such cases has been increasing in recent years. Among the most problematic areas is the osteosynthesis of the proximal femur. Due to its unique anatomical structure, this critical component of the musculoskeletal system demands specialized approaches for its reconstruction.

The most crucial characteristics of this region, in my view, include the fact that vascular supply to the femoral head is exclusively provided through the vessels of the femoral neck and that its L-shaped architecture is radically different from the structure of any other bone in the human skeleton. This complex system of levers and axes, combined with the direction of force vectors and stress distribution, makes planning osteosynthesis procedures significantly more challenging. Several key factors influence the choice of treatment method, including the orientation of the fracture line, the distance from anatomical landmarks, the number and size of fragments, the degree of displacement, the patient's sex and age, the initial condition of the bone tissue and joint, and the time elapsed since the injury. These and many other factors must be considered when selecting the optimal surgical strategy.

The Goddess Panacea does not work here. Many surgeons have proposed their own fixation devices and corresponding techniques for treating fractures in this region, but only those that accounted for its anатомical and biomechanical peculiarities have yielded success.

Система важелів і осей, що виникає при цьому, спрямованість векторів сил і епюрів напруги значно ускладнюють планування операцій остеосинтезу. Відмінності у напрямку лінії зламу, відстані від анатомічних орієнтирів, кількість і розміри фрагментів, дистанція їхнього зміщення, стать та вік пацієнта, вихідний стан кісткової тканини й суглоба, терміни з моменту травми – усе це та багато іншого впливає на вибір методу лікування.

Богиня Панацея тут не працює. Багато хірургів пропонували свої фіксатори і, відповідно, методики для лікування переломів у цій ділянці, але успіх приносили лише ті, що зважали на її особливості.

Не зупиняючись на правилах (вони наведені у сотнях сучасних посібників і доступні в Інтернеті), хочу поділитися лише тими кричущими прикладами, у яких неуспіх був закладений на етапі планування або став результатом порочної модифікації успішних методик.

Головка стегна

Її ізольовані переломи рідкісні, і можливість остеосинтезу з попереднім вивихом у разі перелома без уламків не заперечую. Бачив позитивний результат у всіх двох випадках за 25 років спостереження. Слід тільки попереджати пацієнтів про можливість розвинення аваскулярного[1] некрозу. У разі уламкових переломів завжди застосовується первинне ендопротезування, і помилки тут можуть бути технічні, але це інша історія.

Шийка стегна

Усі знають, море спеціалістів – і повно помилок. Ось тут уже навмисних.

Плутаються поняття стабільно-функціонального остеосинтезу та динамічного.

Перший застосовується до всіх інших кісток скелета і категорично протипоказаний у разі синтезу шийки стегна.

Хай вибачать мені корифеї за виклад очевидного, це видання більше для молоді, – основним правилом зрощення шийки є «зрощення через лізис».

[1] До речі, щодо термінології. Останнім часом все частіше замість терміну «асептичний некроз» використовується «аваскулярний». Вважаю це правильним, бо перший не розкриває причини змертвіння кісткової тканини, а лише підкреслює неінфекційний перебіг.

Rather than reiterating established principles—already outlined in hundreds of modern manuals and easily accessible online—I want to highlight only the most glaring examples where failure was embedded in the planning stage or resulted from a flawed modification of otherwise effective techniques.

The Femoral Head

Isolated fractures of the femoral head are rare, and while I do not rule out the possibility of osteosynthesis following a preliminary dislocation in cases of non-comminuted fractures, I have personally observed successful outcomes in only two cases over 25 years of practice. Patients should always be warned about the potential development of avascular necrosis.[1] In cases of comminuted fractures, primary hip arthroplasty is always performed, where errors tend to be technical rather than conceptual—though that is another discussion entirely.

The Femoral Neck

This is where knowledge is abundant, experts are numerous, yet mistakes remain widespread—some even intentional. A fundamental misunderstanding persists between stable-functional osteosynthesis and dynamic osteosynthesis. The former applies to all other bones in the skeleton but is strictly contraindicated for femoral neck fractures.

At the risk of stating the obvious for experienced surgeons—though this text is intended for younger professionals—the key principle of femoral neck healing is "union through lysis." The fracture ends always undergo resorption before consolidating, but they only heal if dynamic compression is possible.

Thus, all successful fixation devices are designed to allow for controlled sliding compression of the fragments toward each other. Any fixation method that prevents this—whether by ignorance or deliberate choice—is fundamentally flawed. The three-flanged nails and L-shaped plates that were once widely used may now seem archaic, but they were dynamic, and they worked.

THE EXCELLENT MINIMALLY INVASIVE THREE-SCREW METHOD

This technique involves cannulated parallel screws with 15–20 mm of cancellous threading. The screws are cannulated to allow for precise placement over guide

[1] A note on terminology: The term "avascular necrosis" is increasingly being used instead of "aseptic necrosis." I support this shift, as the latter merely describes the non-infectious nature of the process without clarifying its underlying cause—loss of blood supply to the bone.

Кінці уламків завжди розсмоктуються, а потім зростаються. Але зростаються ТІЛЬКИ за можливості динамічного зближення. Тому всі успішні фіксатори передбачали динамічне ковзання уламків назустріч один одному. І все, що перешкоджає цьому зближенню – навмисно або через незнання – хибно. Трилопатеві цвяхи, г-подібні пластини, що використовувались раніше, здаються архаїчними, але вони динамічні! І працювали.

wires, which are inserted under fluoroscopic guidance using a specialized navigation system.

The inferior screw is positioned along Adams' arch, while the other two are placed at the level of the femoral neck center. Their tips reach the subchondral bone layer without penetrating it, maintaining a 1.5 cm clearance from the joint space. The smooth proximal parts of the screws serve as guides, allowing the distal fragment to slide downward and firmly contact the proximal segment. The number of screws is optimized for axial and rotational stability while ensuring a minimally invasive approach.

Медіальний перелом у 1989 році
Medial fracture in 1989

Фіксатор примітивний, але динамічний і над дугою Адамса
The fixation is primitive but dynamic and positioned above Adams' arch

Для лікування хибного суглоба Г-подібна пластина теж динамічна
For treating the pseudoarthrosis, the L-shaped plate is also dynamic

Зрощення настало
Union occurred

Асептичний некроз, що повільно прогресує
Slowly progressing aseptic necrosis

За 29 років болі стали нестерпними
After 29 years, the pain became unbearable

Довелося ендопротезувати
Had to undergo arthroplasty

ПРЕКРАСНИЙ МАЛОІНВАЗИВНИЙ МЕТОД ТРЬОХ ГВИНТІВ

Канюльованих **паралельних** гвинтів зі спонгіозною наріззю на 15–20 мм. Канюльованих для точної орієнтації попередньо введеними за спеціальним навігатором під рентгенівським контролем спицями, вставленими паралельно.

Нижній гвинт лягає на дугу Адамса, два інших – на рівні центра шийки. Кінці досягають субхондрального шару, не пронизуючи його, але не більше 1,5 см від суглобової щілини. Гладенькі проксимальні частини гвинтів правлять за напрямні й дозволяють дистальному уламку ковзати вниз і щільно прилягати до проксимального. Кількість гвинтів оптимальна для осьової та ротаційної стабільності системи та досить малоінвазивна.

Тепер про сумне. Після моєї досить різкої доповіді на «Квітневих Тезах», за що я перепрошую тих, кого це стосується, до мене підійшли кілька молодих лікарів з різних клінік і просили поради. Як бути? Адже керівники вчать їх, цитую: «Два гвинти паралельно, а третій навскіс...».

Now, the problem... Following my rather blunt presentation at the April Theses, for which I sincerely apologize to anyone who may have been offended, several young surgeons from different clinics approached me for advice. Their concern? Their supervisors were instructing them, I quote: "Two screws parallel, and the third at an angle..."

But why create an N-shaped configuration? I consider this approach deliberately flawed. Fully threaded screws

Забитий перелом у 23-річного чоловіка
Impacted fracture in a 23-year-old man

Звісно, малоінвазійний остеосинтез
Of course, minimally invasive osteosynthesis

Гвинти суворо паралельно, нарізь тільки у головці
Screws strictly parallel, threading only in the head

Результат за рік
Result after one year

Повне зрощення, гвинти дещо виступають ззовні
Complete union, screws protruding slightly externally

Правильний синтез у 28-річної жінки
Proper synthesis in a 28-year-old woman

Ну чому «N»? Вважаю такий синтез навмисно хибним! Гвинти з суцільним різьбленням, та ще й введені безладно, гарантують незрощення переломів шийки стегна.

inserted haphazardly practically guarantee nonunion of femoral neck fractures.

За нестабільного медіального перелому три гвинти не рекомендовані
For an unstable medial fracture, three screws are not recommended

Помилка. Нарізь двох верхніх гвинтів упирається в дистальний уламок
Error: The threading of the two upper screws is pressing against the distal fragment

Аксіальний знімок виявляє перехрест гвинтів, проведених хибно
An axial image reveals the crossing of incorrectly placed screws

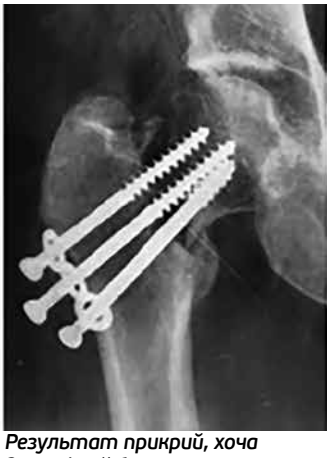

Результат прикрий, хоча динаміка й була
The outcome is disappointing, despite some progress

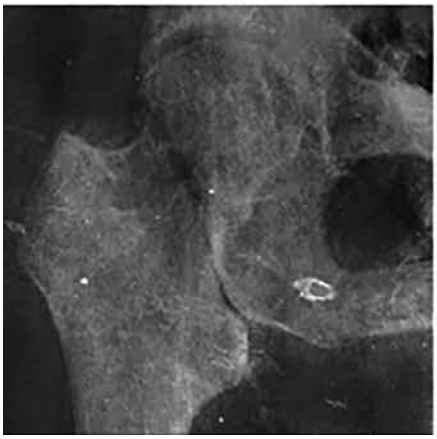

Медіальний нестабільний
Medial instability

І знову N
And again N

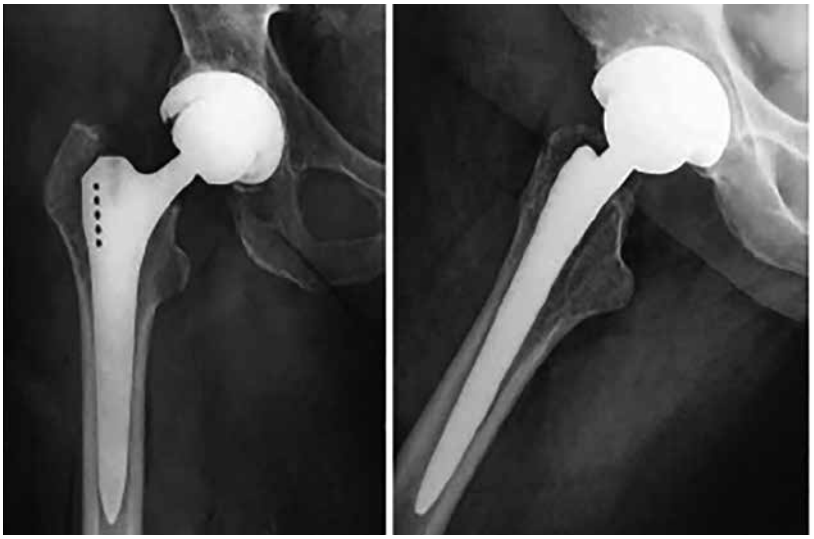

Добре, що без нагноєння
Fortunately, no infection

All international literature agrees that the optimal surgical window for fixation is within 24 hours, and according to German trauma specialists, this window has now been reduced to six hours.

While I have observed successful outcomes in patients operated on beyond these timeframes, success rates decline with every passing hour.

The outdated approach of skeletal traction, prolonged diagnostics, and the so-called “optimization” of chronic conditions before delaying osteosynthesis for a week or more is fundamentally incorrect.

Одразу кілька грубих помилок. Верхній гвинт пошкоджує западину, середній і нижній – перешкоджають компресії
Several major mistakes at once. The upper screw damages the acetabulum, while the middle and lower screws hinder compression

Автор чомусь вирішив прибрати найкращий з трьох поганих
For some reason, the author decided to remove the best of the three bad ones

Результат був визначений під час планування
The outcome was determined at the planning stage

Закономірний результат
A predictable result

Усі зарубіжні літературні джерела визначають оптимальний часовий рубіж таких операцій: доба, а за свідченням німецьких травматологів, зараз – шість годин!

Доводилося спостерігати пацієнтів з позитивним результатом, оперованих і в пізніші терміни, але шанси падають з кожною годиною. Тактика скелетного витягування, тривалого обстеження та уявної корекції хронічних захворювань з відтермінованим остеосинтезом за тиждень або більше – хибна.

Ну і вже зовсім безглуздо виглядає синтез двома гвинтами (мал. 1, 2). На жаль, попередніх знімків пацієнт не отримав, оскільки хірург запевнив у впевненому результаті. У розмові зі мною по телефону він казав, що розуміє помилку, а таку тактику пояснював відсутністю інших фіксаторів у його районній лікарні. На мій погляд, це злочин, свідоме завдання шкоди пацієнту. Не можеш організувати роботу – переводь пацієнта в інший лікувальний заклад, де йому нададуть належну допомогу (мал. 3, 4).

Fixation with two screws alone appears entirely inadequate (Figs. 1, 2). Unfortunately, the patient did not receive previous X-rays, as the surgeon assured him of a successful outcome. During a phone conversation with me, the surgeon acknowledged the error but justified this approach by citing the lack of alternative fixation devices at his district hospital. In my opinion, this is malpractice—an intentional act of harm to the patient. If a surgeon is unable to provide proper treatment due to limited resources, the patient should be transferred to another medical facility where appropriate care can be ensured (Figs. 3, 4).

Мал. 1
Fig. 1

Мал. 2
Fig. 2

Мал. 3
Fig. 3

Мал. 4
Fig. 4

Вдалий остеосинтез телескопічною системою
Successful osteosynthesis with a telescopic system

Відчайдушна спроба організму динамізувати систему: один гвинт вирвано, але тупість перемогла
A desperate attempt by the body to dynamize the system: one screw was pulled out, but incompetence prevailed

Рятує ендопротезування
Arthroplasty saves the situation

Тупа копія
A dull imitation

Деякі компанії розробили фіксатори у вигляді пластин з телескопічними шийними гвинтами, що блокуються. Блокування в пластині забезпечує особливу осьову й ротаційну стабільність гвинтів, а їхня телескопічність – можливість динамічної компресії. На практиці таких конструкцій не бачив, проте траплялася хибна пародія з блокованими, але не телескопічними гвинтами. Зрозуміло, що китайська дешевизна підкуповує, але щоб свідомо шкодити... Адже жорстко фіксована головка не має шансів на зрощення, хоч на післяопераційних знімках виглядає просто чудово.

Здивованому пацієнтові «талановитий» хірург пояснює: «Це Ви впали або почали наступати зарано». Сподіваюся, не всі застосовували цю залізяку зі злим наміром.

Красиво, але хибно
Looks good, but incorrect

Фрагментарний перелом проксимального епіметафіза
Fragmentary fracture of the proximal epimetaphysis

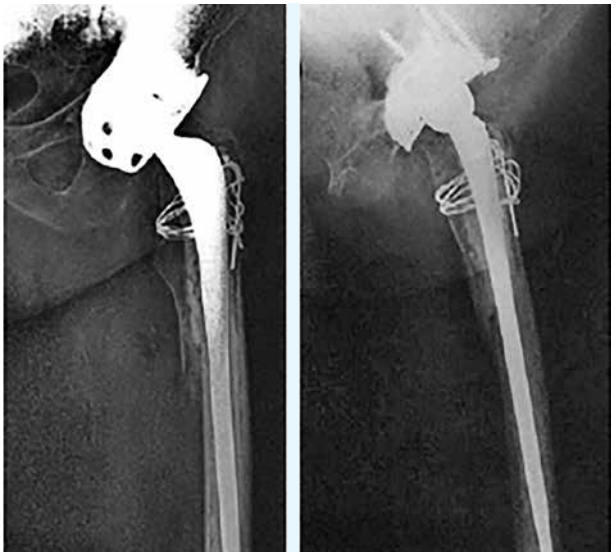

Шансів синтезування нема
No chance of union

Крім цього, вік понад 70 років, постменопаузальний остеопороз є відносними протипоказаннями до остеосинтезу. Рентгенологічно визначений коксартроз III–IV ст. – абсолютним, для будь-якого остеосинтезу. Складні переломи з негативним прогнозом – також. Відразу і назавжди – ендопротезування (вид протеза обговорюється) та завтра ходити!

Some companies have developed locking plates with telescopic cervical screws, which offer enhanced axial and rotational stability while allowing for dynamic compression. Though I have not encountered these designs in practice, I have seen flawed imitations—locking screws that lack a telescopic function. Of course, cheap Chinese implants are tempting, but intentionally compromising patient outcomes is inexcusable. A rigidly fixed femoral head has no chance of union, no matter how impressive it looks on postoperative X-rays.

Артроз і остеопороз роблять синтез безперспективним
Arthrosis and osteoporosis make synthesis futile

Довга ніжка стабільна. Ходити завтра з повним навантаженням
The long stem is stable. Full weight-bearing walking starts tomorrow

Результат за рік
Result after one year

Проксимальна пластина

В Україні вона, як і алкоголь, завдала більше шкоди, ніж користі, для якої була вигадана. Призначені для більш стабільної фіксації короткого проксимального уламка перехрещені гвинти гарні тільки у разі підвертлюгових переломів, де припиняє діяти принцип динамічного остеосинтезу. Сам не раз успішно застосовував її у разі складних багатоуламкових підвертлюгових переломів.

Фрагментарний перелом верхної третини стегна
Fragmentary fracture of the upper third of the femur

Синтез проксимальною пластиною ефективний
Proximal plate synthesis is effective

Верхні спонгіозні гвинти проходять крізь два кортикали
The upper cancellous screws pass through both cortices

Підвертлюговий перелом
Subtrochanteric fracture

Непоганий синтез
Decent synthesis

Раннє навантаження і перелом фіксатора
Early weight-bearing and fracture of the fixation device

The "talented" surgeon explains to the bewildered patient: "You must have fallen or started bearing weight too soon." I sincerely hope not everyone who used this implant did so with ill intent.

Moreover, age over 70 and postmenopausal osteoporosis are relative contraindications for osteosynthesis.

Radiographically confirmed stage III-IV coxarthrosis is an absolute contraindication for any osteosynthesis. Complex fractures with a poor prognosis also fall into this category. The only correct approach in these cases is immediate and permanent hip arthroplasty (implant type to be discussed), allowing the patient to walk the next day.

The Proximal Femoral Plate

In Ukraine, this implant has caused more harm than good, much like alcohol. Designed to provide greater stability for a short proximal fragment, crossed screws work well only in subtrochanteric fractures, where the principle of dynamic osteosynthesis no longer applies. I have personally used it successfully in complex comminuted subtrochanteric fractures.

However, its deceptively simple implantation seems to have led to its widespread misuse in femoral neck and trochanteric fractures. The result? The same unfortunate pattern repeats itself. After surgery, the patient receives a perfectly executed X-ray of their osteosynthesis. But 2–3 months later, they develop a nonunion, and the blame is placed on them—for not following weight-bearing restrictions or failing to maintain proper calcium intake.

If it were up to me, I would impose a moratorium on the proximal femoral plate!

Previous X-rays were presented at the April Theses conference and

Нестабільний уламковий перелом
Unstable comminuted fracture

Хибний синтез з передбачуваним результатом
Incorrect synthesis with a predictable outcome

Вихід із ситуації
Solution to the situation

Однак просте на перший погляд встановлення, здається, призвело до повального застосування цієї конструкції у разі переломів шийки та вертлюгової ділянки. І той самий феномен. Пацієнту після операції вручають рентген з блискуче виконаним остеосинтезом, а за 2–3 місяці – хибний суглоб і звинувачення у порушенні режиму або недотриманні кальцієвої дієти.

published in one of the issues of Almanac. They are certainly available to the author of the following case, an experienced orthopedic surgeon from the capital. Perhaps I was not persuasive enough...

Nearly a year after the trauma and initial osteosynthesis surgery,

Нестабільний перелом вертлюгової ділянки
Unstable fracture of the trochanteric region

Неадекватний остеосинтез
Inadequate osteosynthesis

Закономірний результат
A predictable outcome

Моя б воля – мораторій на проксимальну пластину!

Без коментарів *No comments*

Попередні знімки були в доповіді на «Квітневих тезах» та опубліковані в одному з номерів «Альманаху», і точно є в автора наступного прикладу, досвідченого столичного ортопеда. Мабуть, я недостатньо переконливий…

Майже за рік після травми та операції остеосинтезу до нас звернулась пацієнтка 79 років. Скарги на сильні болі та патологічну рухомість у правому стегні з'явились за три місяці після операції. Рентген-контроль якої в одній проєкції, дійсно, виглядав непогано (мал. 1). Зважаючи на обіцянки хірурга, що все буде добре, чекала на це. Але не дочекалася. Обстеження виявило, що розвинувся хибний суглоб та стався перелом «хибного» фіксатора (мал. 2, 3, 4). На одній з проєкцій КТ (мал. 5) видно, що ще і один з проксимальних гвинтів також проведений хибно, тобто повз.

a 79-year-old female patient sought our care. She had been experiencing severe pain and pathological mobility in the right thigh, which began three months after surgery. A ollow-up X-ray in a single projection initially appeared satisfactory (Fig. 1). Relying on the surgeon's assurances that everything was progressing well, the patient continued to wait for improvement—but it never came. Further examination revealed the development of a pseudoarthrosis and a fracture of the inadequate fixation device (Figs. 2, 3, 4). Additionally, a CT scan (Fig. 5) demonstrated that one of the proximal screws was mispositioned, entirely missing the intended fixation site.

The hip replacement surgery was challenging. It required releasing the bone fragments from scar tissue, creating a non-standard canal, and securing the fragments using cables with a serrated plate. I routinely use such plates to prevent cerclage wire migration in osteoporotic bone.

The patient was allowed full weight-bearing immediately after surgery, as in a standard primary total hip arthroplasty, since this case was essentially a primary

Мал. 1
Fig. 1

Мал. 2
Fig. 2



Мал. 3
Fig. 3

Мал. 4
Fig. 4

Мал. 5
Fig. 5

Операція ендопротезування минула складно. Довелося виділяти уламки з рубців, формувати в них канал нетиповим чином та фіксувати їх тросами із зубатою пластинкою.

Такі пластини завжди використовую для профілактики прорізання серкляжу у разі остеопорозу.

procedure. The use of a revision femoral stem and a dual-mobility cemented cup provided excellent primary stability (Fig. 6). At three months postoperatively, the patient was able to walk without a cane, and follow-up X-rays confirmed bone fragment consolidation (Fig. 7).

What should have been done initially? In my opinion, the classic angled blade plate (135°) would have been a more reliable choice. Unlike long screws that

Навантаження на ногу пацієнтці ми дозволили відразу, як після звичайного первинного ендопротезування, бо воно і було первинним. Ревізійна ніжка та цементна чашка подвійної мобільності гарантували первинну стабільність системи (мал. 6). За три місяці після операції пацієнтка покинула тростину, рентген показав консолідацію уламків (мал. 7).

Що ж слід було робити з початку? На мою думку, стара добра кутова (135^0) пластина, яка, на відміну від довгих гвинтів, що блокуються на нарізі 2–3 мм, надійно тримає проксимальний уламок, могла б забезпечити достатню стабільність для зрощення. Але відсутність аксіального контролю (мал. 6) ставить під сумнів будь-який остеосинтез.

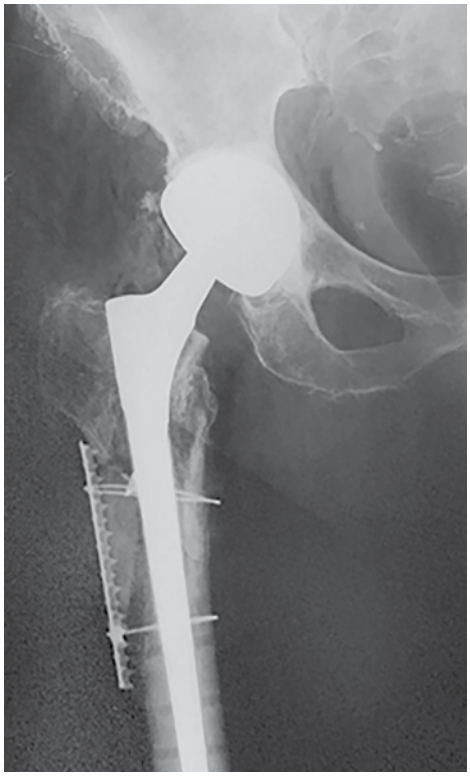

Мал. 6
Fig. 6

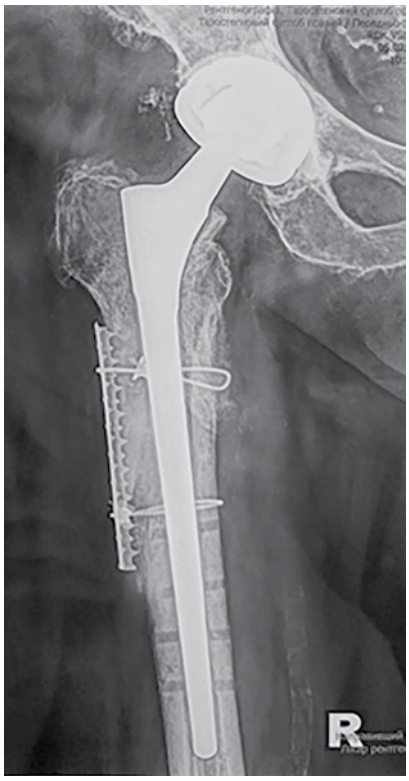

Мал. 7
Fig. 7

Повну відсутність клінічного мислення демонструє наступний випадок. На тлі анкілозу у пацієнтки 74 років унаслідок травми настає черезвертлюговий перелом лівої стегнової кістки. У травматологічному відділенні однієї з обласних лікарень ухвалюють рішення про остеосинтез. Стурбований син пацієнтки звернувся до фахівців провідного інституту і отримав рекомендацію про необхідність ендопротезування. Але до цієї думки не дослухались. Виконаний остеосинтез (мал. 1).

Мало того, після виписки додому приходили реабілітологи й розробляли рухи в «кульшовому суглобі», якого немає (мал. 2). Ймовірно, не безкоштовно. Уявити страждання людини, у якої гвинтами вишкрябано дефект таза (мал. 3),

Мал. 1
Fig. 1

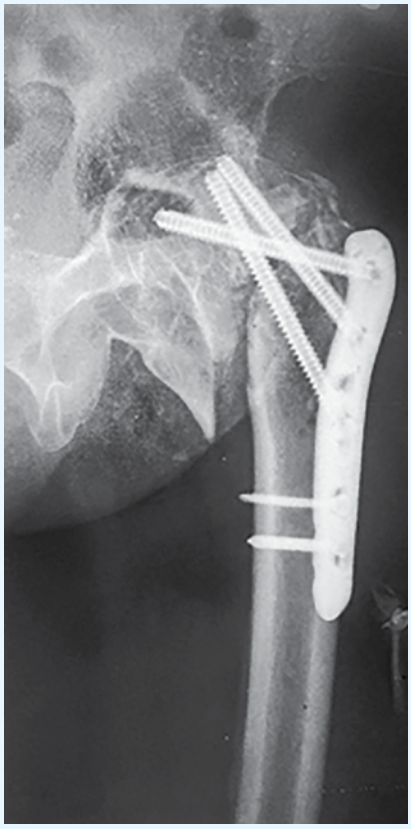

Мал. 2
Fig. 2

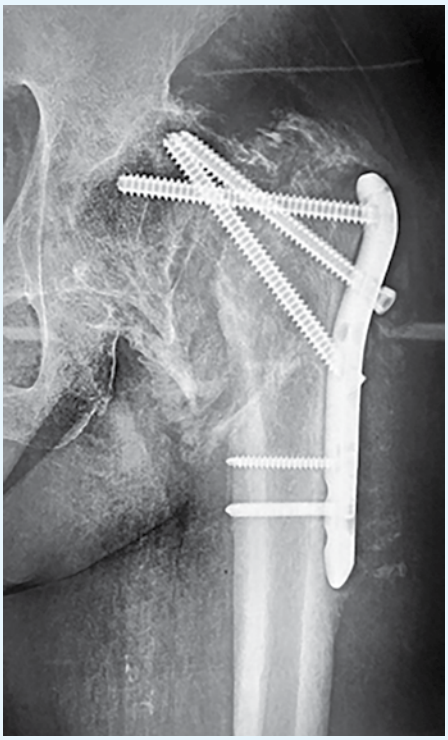

Мал. 3
Fig. 3

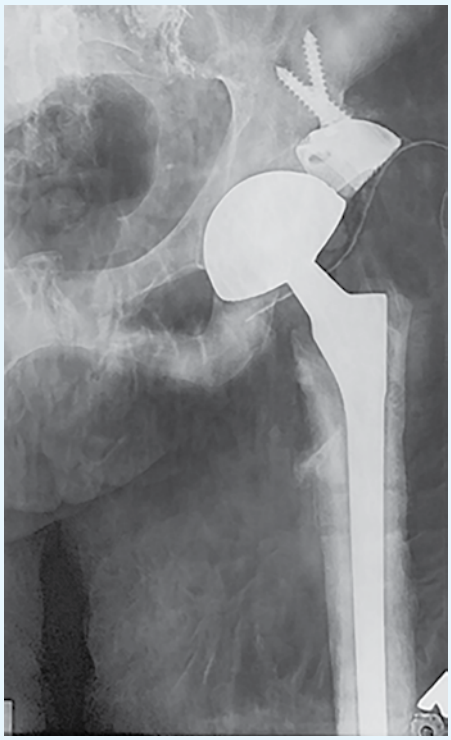

Мал. 4
Fig. 4

неможливо. Ситуацію врятувало знову ж таки ендопротезування (мал. 4), яке і було показане відразу, тільки за більш складних умов. І знов були сльози, але тепер це були сльози радості.

DHS – dynamics hip screw

Зауважте – динамічний тазостегновий гвинт. Великий спонгіозний гвинт з високою короткою наріззю (вводити за дугою Адамса на 25 мм від суглобової поверхні або глибше) та

lock onto 2–3 mm of threaded bone, this plate securely holds the proximal fragment, providing sufficient stability for bone healing. However, the lack of axial control (Fig. 6) casts doubt on the success of any osteosynthesis in this case.

The following case illustrates a severe failure of clinical decision-making. A 74-year-old female patient with pre-existing hip ankylosis sustained a peritrochanteric fracture of the left femur due to trauma. At a regional hospital's trauma department, the decision was made to perform osteosynthesis. Concerned about the treatment plan, the patient's son consulted specialists at a leading orthopedic institute, where he was advised that total hip arthroplasty was the most appropriate course of action. However, this recommendation was disregarded, and osteosynthesis was performed instead (Fig. 1).

To make matters worse, after discharge, rehabilitation specialists attempted to mobilize the hip joint—despite the fact that the patient had no functional hip joint at all (Fig. 2). It is likely that these unnecessary interventions were not

Типовий черезвертлюговий перелом
Typical intertrochanteric fracture

Неправильний вибір фіксатора призвів до додаткового зміщення
Incorrect choice of fixation device led to further displacement

Введення гвинтів по верхньому краю з пошкодженням призводить до їхньої міграції
Placement of screws along the upper edge with damage leads to their migration

Правильна, але запізно застосована методика успіху не мала
Correct but delayed method was unsuccessful

Асептичний некроз закономірний
Aseptic necrosis is inevitable

У таких випадках віддаємо перевагу подвійній мобільності цементної фіксації
In such cases, we prefer dual mobility with cement fixation

напрямною антиротаційною канавкою проходить крізь трубчастий канал, що виступає, у проксимальній частині пластини. Канал має конгруентний виступ для антиротаційної канавки та кілька варіантів шийно-діафізарного кута. Пластина також має достатню кількість типорозмірів за довжиною.

Компресувальний гвинт у хвостовій частині динамічного – не імплант, а інструмент. Після встановлення фіксатора та зближення відламків його видаляють.

У деяких варіантах передбачено введення додаткового антиротаційного спонгіозного гвинта над основним.

Прекрасний фіксатор, що довів свою спроможність у тисячах випадків переломів проксимального стегна. Не застосовується тільки у разі нестабільного черезвертлюгового перелому із заднім скосом. У цьому разі динамічність працює на роз'єднання уламків.

provided free of charge. The extent of suffering endured by the patient is unimaginable, as the screws carved out a defect in the pelvic bone (Fig. 3). Ultimately, the same total hip arthroplasty that had been originally indicated was performed under significantly more complex conditions (Fig. 4). This time, there were tears as well—but this time, they were tears of relief and joy.

DHS – Dynamic Hip Screw

Take note—the Dynamic Hip Screw (DHS) is a large cancellous screw with high-profile, short threading (inserted along Adams' arch, at least 25 mm from the joint surface or deeper) and a guiding anti-rotation groove. It passes through a tubular channel that protrudes from the proximal portion of the plate. The channel features a congruent ridge to accommodate the anti-rotation groove and comes in multiple variations of the neck-shaft angle. The plate itself is available in various lengths to suit different cases.

The compression screw located at the tail end of the dynamic screw is **not** an implant but a surgical instrument. After the implant is placed and the fragments are approximated, it is removed.

Some variations allow for the insertion of an additional anti-rotation cancellous screw above the main one.

The DHS is an excellent fixation device, proven effective in thousands of cases of

Септичні ускладнення після грубих маніпуляцій трапляються нерідко. Перший етап ревізійного протезування, артикулювальний спейсер
Septic complications after rough handling are not uncommon. First stage of revision arthroplasty, articulating spacer

Спейсер перед видаленням
Spacer before removal

Анкерні гвинти іноді застосовуються для стабільності спейсера
Anchor screws are sometimes used for spacer stability

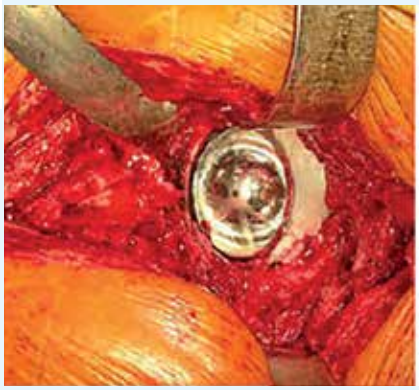

Чаша протеза подвійної рухомості на цементі
Dual mobility prosthetic cup on cement

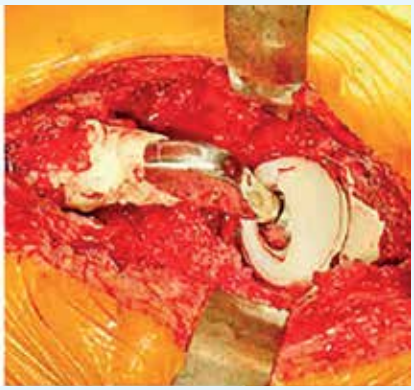

У разі дефекту проксимального стегна використовуємо довгі ніжки
In case of proximal femoral defect, we use long stems

Повна опора наступного дня і невеликий захист від вивиху
Full weight-bearing the next day with slight dislocation protection

Здається, непогано, але що стабілізує вільний гвинт?
Seems fine, but what stabilizes the loose screw?

Незабаром все погано
Things go wrong soon after

Метод хороший, але досить травматичний, особливо у разі поєднаних переломів проксимального епіметафіза та діафіза.

proximal femoral fractures. However, it should not be used for unstable intertrochanteric fractures with a posterior oblique pattern, as in such cases, its dynamic nature actually promotes fragment separation.

While effective, this method is relatively traumatic, especially in combinations of proximal epimetaphyseal and diaphyseal fractures.

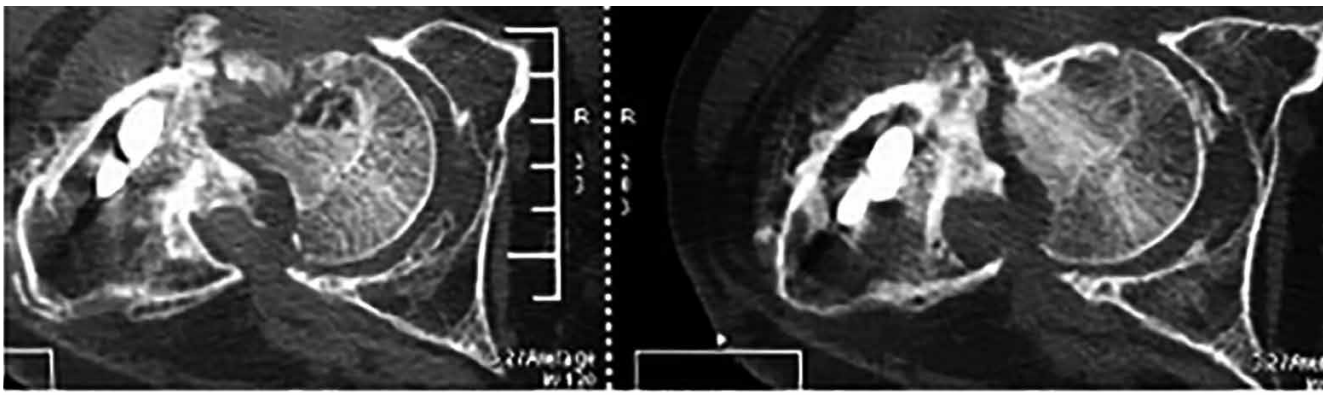

КТ виявляє повний промах
CT reveals a complete failure

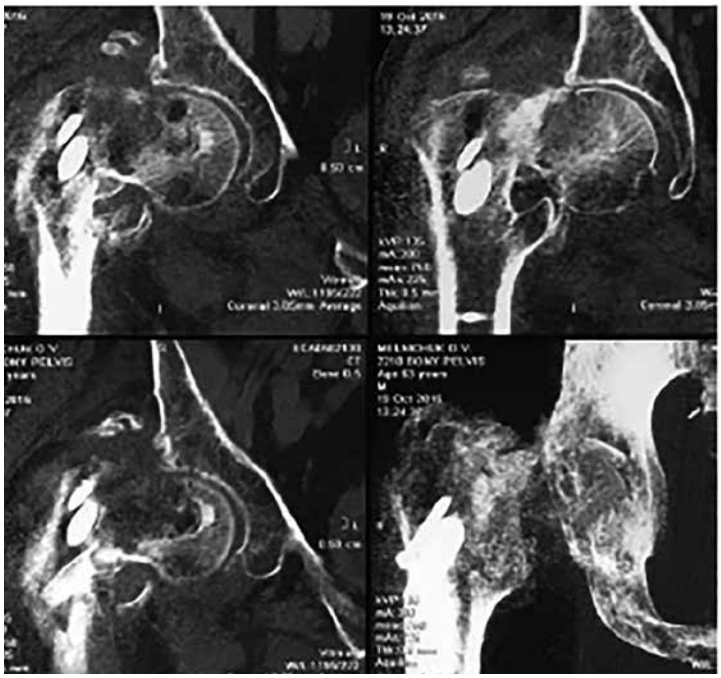

Вірогідно, рентген-контроль у двох проєкціях під час операції є необхідним
Likely, X-ray control in two projections during surgery is necessary

The entire world is now shifting toward minimally invasive techniques. This is where INTRAMEDULLARY osteosynthesis comes in—various Gamma nails and PFNA (Proximal Femoral Nail Antirotation) systems.

These are also sliding, dynamic constructs, differing in shape and profile of the cervical screw. Threaded designs resembling taps are becoming obsolete, giving way to spindle-shaped screws and I-beam cross-sections.

When semi-closed insertion of implant components is performed, fluoroscopic guidance is mandatory.

That said, even the most modern fixation devices can be misapplied or entirely misplaced. But such errors are unintentional—and who among us has never made a who among us has never made a mistake?

А весь світ зараз прагне малоінвазивності. І тут нас зустрічає ІНТРАМЕДУЛЯРНИЙ остеосинтез.

Різноманітні гами та PFNA. І теж ковзальні динамічні конструкції, що відрізняються формою і профілем шийного стрижня. Нарізь як у мітчиків відходить у минуле, більш популярні веретеноподібна форма та двотаврові перерізи. У разі напівзакритого введення компонентів фіксатора обов'язковий рентгенівський контроль в двох проекціях.

Нестабільний черезвертлюговий перелом
Unstable transtrochanteric fractures

Хороший результат
Good outcome

Нестабільний медіальний перелом
Unstable medial fracture

Стабільна динамічна фіксація, рання реабілітація
Stable dynamic fixation, early rehabilitation

Хороший результат
Good outcome

Але й найсучасніші фіксатори можна застосувати хибно, або зовсім не влучити. Але це не навмисне, помилка, а хто не помилявся?

У разі кистоподібної перебудови навіть правильний вибір фіксатора і його правильне встановлення не гарантують успіху
In cases of cystic remodeling, even the correct choice of fixation device and its proper placement do not guarantee success

Незрозумілий вибір цього цвяха
An unclear choice of nail

Результат прикрий
A disappointing result

Але це ускладнення, а не запланована шкода
But this is a complication, not intended damage

РОЗДІЛ 3 / CHAPTER 3

ЗАДНІЙ ДОСТУП ДО КУЛЬШОВОГО СУГЛОБА

POSTERIOR APPROACH TO THE HIP JOINT

ІЗ БАГАТЬОХ ОДИН

E PLURIBUS UNUM (лат.)

OUT OF MANY ONE

Мій перший вчитель ендопротезування, професор Єльського університету Крістапс Кеггі
My first teacher of THA Dr. Kristaps Keggi, Professor of the Yale School of Medicine

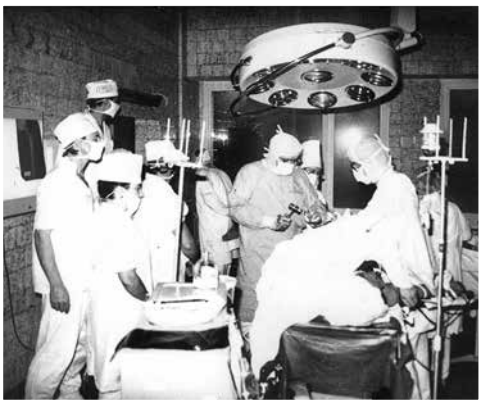

Доктор Кеггі провів першу операцію ендопротезування у нашій клініці
Dr. Keggi conducted the first THA in our hospital

Вибір ендопротеза
Choosing an implant

Операцію з ендопротезування кульшового суглоба в її сучасному вигляді ми вперше спостерігали, коли у 1989 році до клініки з візитом прибув професор Єльського університету доктор Крістапс Кеггі. Він використовував передній доступ (наскільки мені відомо, доктор Кеггі був його винахідником і використовував його до кінця кар'єри. На жаль, у 2023 році він закінчив свій життєвий шлях. Цей доступ, відомий зараз як DDA – Direct Anterior Approach – стає дедалі популярнішим в усьому світі). Він передбачає доступ до кульшового суглоба медіально від кравецького м'яза, при цьому розріз розміщується безпосередньо над суглобом, поблизу судинно-нервового пучка.

Вручення сертифіката після курсу навчання у клініці м. Уотебері, грудень 1991 р.
The awarding of certificates on completion of the training course at Waterbury Hospital, December 1991

Цей метод був, безумовно, ефективним, але для нас тоді – надто сміливим. Навіть після двомісячного навчання в клініці міста Уотербері, де стажуються резиденти Єльського університету, я не був готовий використовувати його як основний, і почав практикувати передньолатеральний доступ, менш небезпечний, але (тоді й у нашому виконанні) більш травматичний.

Постійно відвідуючи різні клініки Європи й Сполучених Штатів, накопичив достатній досвід та інструменти (тоді це був унікальний інструментарій). Одночасно відточив майстерність у передньолатеральному доступі, який вважали одним з найкращих. По-перше, коли пацієнт лежить на спині, легко визначити співвідношення довжини ніг. По-друге, за допомогою двох великих ретракторів, які дістаються другому асистенту, можна забезпечити хороший огляд – такий прийом жартівливо називався у нас «Харлей-Девідсон», оскільки

We first observed modern total hip arthroplasty (THA) in 1989 when Professor Kristaps Keggi from Yale University visited our clinic.

He performed the procedure using the anterior approach, which, as far as I know, he invented and continued to use throughout his career. Unfortunately, in 2023, Dr. Keggi passed away. Today, this approach is widely recognized as the Direct Anterior Approach (DAA) and is gaining increasing popularity worldwide. It involves accessing the hip joint medially from the sartorius muscle, with the incision placed directly over the joint, near the neurovascular bundle.

.Although effective, at that time, this technique seemed too bold for us. Even after two months of training at the Waterbury Hospital clinic, where Yale University residents underwent training, I was not prepared to use it as my primary approach. Instead, I opted for the anterolateral approach, which was considered safer but, in our experience at that time, more traumatic.

Through extensive visits to various clinics across Europe and the United States, I gained significant

нагадував посадку за кермом знаменитого мотоцикла. Задню півсферу відкривав спеціальний ретрактор – дворога «кобра», нерідко з підвішеним вантажем. Загалом, доступ до кульшового суглоба був непоганим і міг зійти за оптимальний. Але незабаром відбулася поїздка до Швеції, після якої моє уявлення про хірургію кульшового суглоба повністю змінилося.

У 2003 році мені вдалося побувати з двотижневим візитом у клініці невеликого містечка Енгельхольм і під керівництвом чудового лікаря Герберта Франзена – експерта з ендопротезування (звання «експерта» у Швеції є найвищим для хірурга), – опанувати метод заднього доступу до кульшового суглоба.

Доступ довжиною 15–20 см забезпечував вкрай зручний огляд та розуміння анатомії, тому одразу мені сподобався. Крім того, була потрібна значно менша кількість інструментарію і тільки один асистент, а за потреби операція проводилася взагалі без асистента, за участі досвідченої медичної сестри.

Оскільки в Європі, особливо у Швеції, дуже висока тривалість життя, основна група, яку там оперують ортопеди, – це люди похилого віку й старі: від 80, а нерідко і старіше 90 років, з кволою м'язовою тканиною та помірно розвиненою жировою клітковиною, що зручно для хірургії.

Єдиний випадок, коли мені, українському хірургу, було дозволено провести самостійну операцію за кордоном, стався у Швеції[1].

Доктор Франзен після кількох десятків спільних операцій запропонував мені спробувати оперувати самостійно, з ним у якості асистента (вочевидь, порушуючи офіційні правила). Усе минуло успішно, і мій учитель сказав: «Уперед, ти можеш робити це сам!». Після двох тижнів в Енгельхольмі я зрозумів, наскільки мої знання були однобокі, і почав удосконалюватися в цьому напрямі завзято й ретельно.

Звісно, повернувшись до України, я почав використовувати задній доступ, а за рік знову

[1] Коли деякі хірурги із захопленням розповідають про те, як вони часто й багато оперують за кордоном, та ще їх запрошують на найскладніші випадки, я просто посміхаюся.

experience and acquired specialized surgical instruments, which were quite rare at that time. I also refined my skills in the anterolateral approach, which was widely regarded as one of the best methods. It offered several advantages: first, with the patient in the supine position, assessing leg length discrepancy was straightforward. Second, by using two large retractors, which were held by the second assistant, the surgical field was well exposed. We jokingly referred to this technique as "Harley-Davidson" because the positioning resembled sitting on the famous motorcycle. The posterior hemisphere of the hip joint was accessed using a specialized double-pronged "cobra" retractor, sometimes with an attached weight for stabilization. Overall, the exposure was satisfactory and could be considered optimal. However, my perspective on hip surgery changed entirely after a visit to Sweden.

З Гербертом Франзеном на з'їзді Королівського товариства ортопедів Швеції, 2003 рік
With Herbert Franzen at the Convention of the Royal Society of Orthopedic Surgeons in Sweden, 2003

І в операційній клініки м. Енгельхольм
And in the operating room of the Ängelholm hospital

In 2003, I had the opportunity to spend two weeks at a clinic in the small town of Ängelholm, where I trained under the guidance of Dr. Herbert Franzen, an expert in total hip arthroplasty (THA). In Sweden, the title of "expert" is the highest recognition a surgeon can achieve. Under his supervision, I mastered the posterior approach to the hip joint.

This approach, with an incision length of 15–20 cm, provided excellent visualization and a clear understanding of the anatomical structures, which immediately made it appealing to me. Additionally, it required significantly fewer instruments and could often be performed with just one assistant—or even none, relying solely on the expertise of a skilled scrub nurse.

In Sweden, where life expectancy is particularly high, the primary patient population undergoing hip replacement consists of elderly individuals, often aged 80–90 years and older. These patients typically have weak muscular tissue and moderate subcutaneous fat, making surgical access easier.

Період захоплення малими доступами
A time when we favored small incisions

Крізь доступ 5 см важко обробити западину
It is difficult to prepare the acetabulum through a 5 cm incision

Ніжку встановити легше
A stem is inserted more easily

За дуже маленького доступу травмуються краї шкіри
The edges of skin are injured if the incision is too small

поїхав до клініки Енгельхольма й уточнив деякі позиції, опанувавши цей метод у деталях.

Згодом з'явилося почуття, що доступ занадто великий, і немає потреби в тих 15–20 см, які тоді були типовими для європейських клінік. Змінити підхід нам допоміг навчальний курс Мітчелла Шейнкопа, професора Чиказького ортопедичного інституту, одного з провідних американських фахівців із так званих малоінвазивних доступів. Конференція відбулася у червні 2004 року у Москві. Лекції та семінари стосувалися зменшення розмірів доступів до неймовірно, як нам тоді здавалося, малих. Ідеї курсу збіглися з нашими здогадами, і після повернення ми перейшли на розрізи в 6–8 см.

До речі, про термін «малоінвазивний доступ». Мінімальний розріз шкіри – це ще не все. До цього поняття входить мінімізація перетинання м'язів або їхнє розшарування. Важливе збереження чи відновлення зв'язок, капсули, збереження кісткової тканини. Тільки сукупність щадного й бережливого ставлення до тканин може називатися «малоінвазивним доступом».

Домогтися повноцінної обробки западини й стегна, впевнено встановити компоненти ендопротеза під потрібними кутами крізь невеликий доступ допомагають спеціальні інструменти. Вигнуті тримачі шарошок та установники западин вимагають набагато менше простору, ніж прямі. Для стегна ці інструменти не настільки важливі, хоч і зручніші. А ось самі малоінвазивні шарошки у вигляді двічі зрізаної півсфери мені не подобаються. Під час обертання вони вібрують, що спричиняє похибки в обробці западини.

The only time I, as a Ukrainian surgeon, was officially allowed to perform an independent surgery abroad was in Sweden[1]. After performing dozens of surgeries together, Dr. Franzen eventually invited me to operate independently, with him assisting me—a decision that likely bent official regulations. The procedure was successful, and my mentor told me: "Go ahead, you can do this on your own!" After two weeks in Ängelholm, I realized how limited my previous knowledge had been and dedicated myself to mastering this technique thoroughly.

Upon returning to Ukraine, I immediately adopted the posterior approach as my primary method. One year later, I revisited the Ängelholm clinic to refine my technique and master additional details of the approach.

Over time, however, the 15–20 cm incisions (that were then standard in European clinics) began to feel unnecessarily large. Our perspective shifted after attending a training course by Mitchell Sheinkop, a professor at the Chicago Orthopedic Institute and one of the leading American specialists in minimally invasive approaches. This conference, held in Moscow in June 2004, focused on reducing incision size to remarkably small dimensions—a concept that seemed nearly impossible to us at the time. The principles of the course aligned with our own developing ideas, and upon returning, we transitioned to incisions of 6–8 cm.

By the way, regarding the term "minimally invasive approach."A short skin incision alone does not define a minimally invasive approach. This concept includes minimizing muscle dissection or utilizing muscle-sparing techniques, preserving or reconstructing ligaments, the joint capsule, and bone stock. True minimally invasive surgery encompasses all of these elements to protect the surrounding tissues.

[1] Many surgeons like to boast about operating frequently and being invited to handle the most complex cases abroad. When I hear these stories, I simply smile.

Якось нам навіть вдалося зняти короткий фільм про операцію з розрізом шкіри в 5,5 см. Пацієнт був у віці за 70 років, з не дуже розвиненою м'язовою системою і майже без підшкірної жирової клітковини. Головка стегна у нього була незвичайно великого розміру, і через мікророзріз її вдалося витягти лише розпиливши на чотири частини. Проте загалом операція була успішною, і пацієнт виписався з невеликим, трохи довшим за сірникову коробку шкірним розрізом.

Ми були натхненні цією технікою і застосовували її майже у всіх випадках протягом року. Майже – тому що у пацієнтів з ожирінням цей метод не давав повний доступ до кульшового суглоба, і доводилося робити більші розрізи. За рік виникли деякі проблеми. На той час у нашій клініці почали практикувати молоді хірурги, а метод малоінвазивного доступу вимагав достатнього досвіду.

Стало зрозуміло, що хоча завдяки цій техніці ми вигравали пару сантиметрів, але це не так суттєво скорочувало час операції та крововтрату, а м'які тканини, особливо шкіра, травмувалися навіть більше. Тому ми плавно відступили, але вже не до 20, а до 10–12 см. Так ми визначили оптимальний, на мій погляд, розмір шкірного розрізу для доступу до кульшового суглоба з метою його ендопротезування. Так само відкриваємося і для синтезу кісток таза у разі перелому заднього краю кульшової западини.

Заради справедливості можу сказати, що якщо трапляється дуже симпатична «ягідка» у стрункої пацієнтки (а, на жаль, доводиться оперувати й молодих пацієнток), рука зі скальпелем сама зупиняється на 6–7 см. І з цим нічого не вдієш...

Окрема розмова про татуювання. Якось до нас звернулася молода дівчина, яка, незважаючи на вроджений вивих стегна й численні втручання (шість операцій у проміжок від двох до

To ensure adequate acetabular and femoral exposure while maintaining a small incision, specialized instruments are essential. Curved acetabular reamers and angled cup inserters require far less space than standard straight instruments. While such tools are less critical for the femoral preparation, they still offer increased convenience. However, I am not particularly fond of minimally invasive reamers, which are shaped like a truncated hemisphere. They tend to vibrate excessively during rotation, leading to inaccuracies in acetabular preparation.

At one point, we even filmed a short video of a hip replacement performed through a 5.5 cm incision. The patient was over 70 years old, with a lean physique and minimal subcutaneous fat. He had an exceptionally large femoral head, which we could only remove through such a small incision by sectioning it into four pieces. Despite this challenge, the surgery was successful, and the patient was discharged with a scar barely larger than a matchbox.

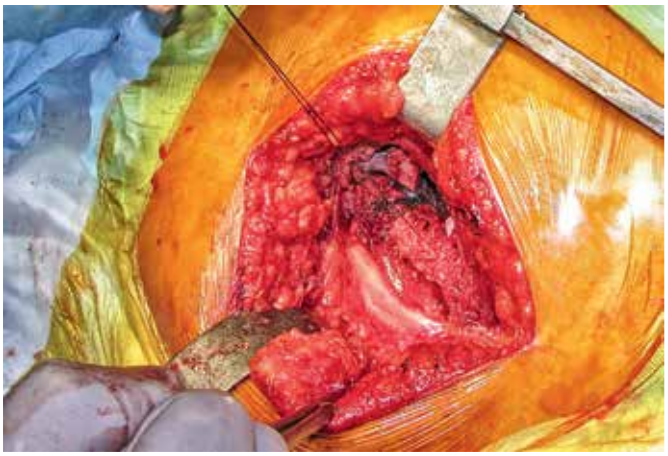

З заднього доступу легко проводити ревізію сідничного нерва. Відсічені задні ротатори на фіксувальних нитях м'яко відводять нерв дозаду й захищають його
Sciatic nerve revision is easily performed through a posterior approach. The dissected posterior hip rotators fixated with sutures easily retract the nerve and protect it

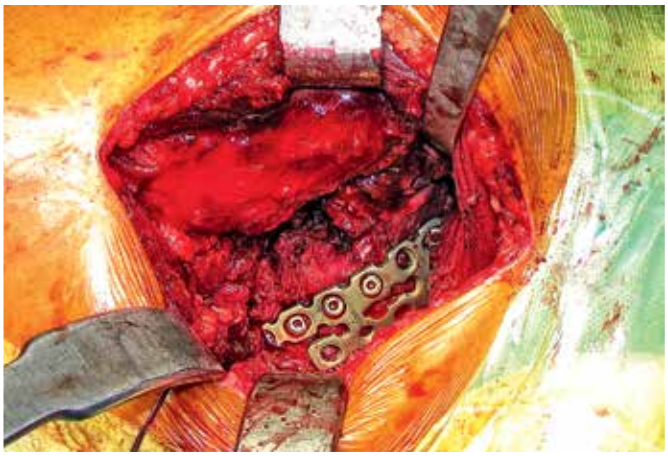

МОС заднього краю суглобової западини
Metal osteosynthesis of the posterior rim of the acetabulum

Рука не піднялася зіпсувати цей витвір мистецтва
I could not bring myself to spoil this piece of art

Наш рубець уздовж крила
Our scar along the wing

шістнадцяти років), працювала фотомоделлю. Для маскування «перетятої місцевості», де кожен хірург використовував свій доступ, пацієнтка нанесла тату у вигляді дракона, який летить. Потрібно віддати належне майстру тату – він використовував шрами (або, як вони кажуть, – «скари») для створення образу симпатичного чудовиська. У зв'язку з розвитком стійкого больового синдрому пацієнтка наважилася на ендопротезування. Однак вимога «не понівечити дракона» була непорушною. Після тривалих прикидок ми використали для доступу лінію крила. Ефект перевершив усі очікування. Наш «скар» ще більше підкреслив стрімкість польоту, до того ж і болі минули.

Пізніше з Італії ми привезли спосіб застосування стрижнів для відкриття країв рани; з Франції – щадне ставлення до капсули та поперечної зв'язки; з Німеччини – правило про екзостози: видаляються ті з них, які виступають над краєм чаші більш ніж на 1,5 см. Тепер наш «скандинавський» доступ збагатився прийомами різних хірургів із клінік Європи й Сполучених Штатів і пройшов усі можливі випробування на практиці. Водночас він постійно вдосконалюється через дрібні подробиці[2].

Нижче я наведу деякі особливості цього доступу. Розріз робиться паралельно осі стегна. Злегка відхиляючись назад у верхній частині, він пролягає по середній лінії, яка перетинає верхівку вертлюга, причому доступ має бути наполовину нижче верхівки, наполовину – вище. Далі йде звичайне розсічення жиро-

[2] «Гарне ендопротезування відрізняється від просто ендопротезування лише тисячею дрібниць (дрібних подробиць» – Мюллер).

Encouraged by this technique, we applied it in nearly all cases for a year. However, it proved less effective for obese patients, where limited access necessitated larger incisions. After a year, we encountered some unforeseen challenges. By that time, younger surgeons had joined our clinic, and the minimally invasive approach required significant experience.

It became evident that although we had saved a few centimeters of skin incision, the impact on operative time and blood loss was minimal. Moreover, soft tissue trauma, particularly to the skin, was actually higher. As a result, we gradually shifted back, but not to 20 cm incisions—instead, we settled at 10–12 cm. This became, in my opinion, the optimal incision length for hip arthroplasty via the posterior approach. The same incision size is now used for pelvic fracture fixation, particularly for posterior acetabular wall fractures.

For the sake of fairness, I should mention that when operating on aesthetic-conscious patients, particularly young, slender women, my hand instinctively stops at 6–7 cm—and there's nothing I can do about it.

A separate discussion concerns tattoos. One particularly interesting case involved a young female patient who, despite having a congenital hip dislocation and undergoing six previous surgeries between the ages of two and sixteen, worked as a fashion model. To conceal the multiple scars left by different surgical approaches—each surgeon having chosen their own incision site—she tattooed a flying dragon over the affected area. Credit must be given to the tattoo artist, who skillfully incorporated

Положення на столі у разі заднього доступу
Position on the table in a posterior approach

Добре, коли контури великого вертлюга можна визначити пальпаторно
It is good when the contours of the greater trochanter can be palpated

У пацієнтів без ожиріння довжина рани не перевищує 10 см
The length of the incision in patients who are not obese does not exceed 10 cm

А з ожирінням 10 см – це глибина рани
In obese patients 10 cm is the depth of the incision

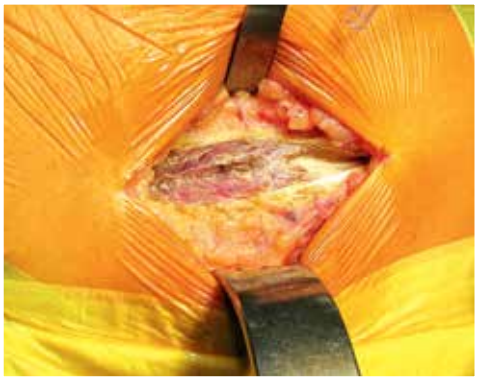

Розсічена широка фасція стегна
Bisected fascia lata

Сестра ротує стегно усередину і вкладає ступню на столик, встановлюється рамка Чанлі
The nurse rotates the hip inward and places the foot on the table.
The Charnley frame is applied

вої клітковини, широкої фасції стегна за напрямом волокон. Листки фасції розводяться вперед і назад за допомогою рамки ретрактора Charnley. Він замінює собою «півтора асистента», тобто три руки, які мали б відкривати рану. Зігнута в коліні нога ротується всередину (зазвичай це робить операційна сестра), в цьому положенні стопа укладається на край інструментального столика.

Після цього жирова клітковина, яка є в просторі позаду великого вертлюга, стає доступною і вільно відшаровується дозаду. М'язи, що йдуть від великого вертлюга, відводяться заведеним за шийку стегна ретрактором «кобра» або Farabef допереду. Під час операцій у разі перелому заднього краю кульшової западини вже на цьому етапі доступу вдається добре співставити і фіксувати відламки без відсікання м'язів. Вони нерідко

the scars into the design, transforming them into features of a remarkably lifelike mythical creature. However, due to the development of chronic pain, she eventually opted for total hip arthroplasty. Her one non-negotiable request was: "Do not destroy the dragon." After careful consideration, we opted for a directed incision along the iliac crest. The result exceeded all expectations. Our surgical scar further emphasized the dynamism of the dragon's flight, while at the same time, the patient's pain completely disappeared.

Over time, we adopted various techniques from different countries. From Italy, we learned the use of percutaneous pins to assist in wound edge retraction. From France, we adopted capsular preservation techniques and the importance of sparing the transverse acetabular ligament. From Germany, we followed the guideline for resecting osteophytes, removing only those that protrude more than 1.5 cm beyond the acetabular rim. As a result, our Scandinavian-style posterior approach gradually evolved, enriched by various refinements learned from European and American surgeons. Over time, it has been thoroughly

й так пошкоджені через вивих стегна, без якого такі переломи не обходяться.

Якщо продовжувати, то перед нами відкриється так званий hip-triceps. Він складається з близнюкових м'язів – верхнього і нижнього, а також внутрішнього затульного м'яза між ними. Раніше ми їх прошивали, окремо відсікали якомога ближче до вертлюга і відводили м'язи в натягу дозаду. Так ми отримували широкий огляд і підхід до задньої частини капсули кульшового

tested in clinical practice and continues to undergo constant refinement through small technical improvements[2].

Below, I will outline some specific features of this approach. The incision is made parallel to the femoral axis, slightly deviating posteriorly at the top. It follows the midline intersecting the apex of the greater trochanter, with half of the incision located above and half below this landmark. Next, the subcutaneous fat and fascia lata are incised along the direction of their fibers. The two fascial layers are

[2] Müller: «A good hip arthroplasty differs from an ordinary hip arthroplasty only by a thousand small details.»

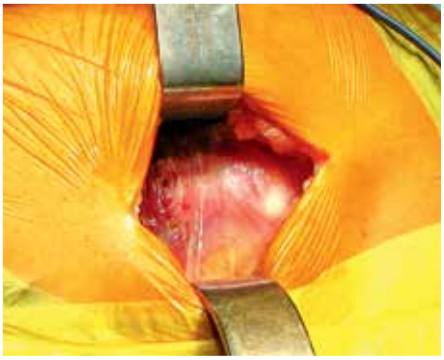

Після внутрішньої ротації відкривається клітинна тканина позаду великого вертлюга
After inward rotation the adipose tissue behind the greater trochanter is exposed

Клітинна тканина розсічена і відшарована дозаду
Adipose tissue is dissected and exfoliated backward

Пальпаторно визначається простір над грушоподібним м'язом
The space above the piriformis is detected by palpation

Для зменшення травматизації м'язів ретрактор заводимо разом із пальцем
To reduce muscle damage the retractor is inserted with the finger

Відкриті задні ротатори
Posterior rotators are exposed

Вони прошиті...
They are sutured

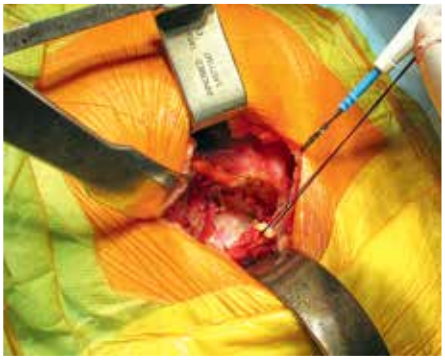

...та відсічені. Видно капсулу суглоба
...and cut off. The hip capsule is visualized

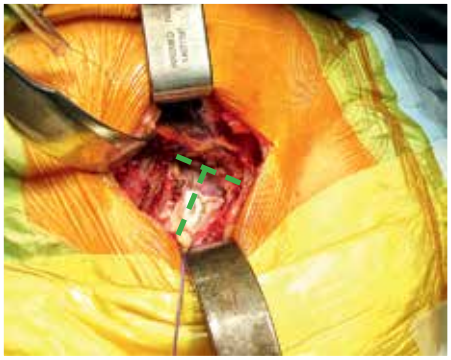

Капсула розсічена Т-подібно
The capsule is cut in a T-shape incision

суглоба між квадратним і грушоподібним м'язами, що дозволяє маніпулювати на цій ділянці суглоба і створювало захист сідничного нерва, який у цьому місці проходить над зазначеними м'язами: ми ніби «м'яко відсуваємо» й захищаємо його від небажаних ятрогенних ушкоджень.

Тепер ми не роз'єднуємо ротатори та капсулу, а Г-подібно розсікаємо їх разом з максимальним збереженням тканин по нижньому краю грушеподібного м'яза та максимально близько до головки, разом з ротаторами. За такого розрізу сухожилки не втікають і їх легко підшити на місце.

Особливу увагу ми приділяємо збереженню грушоподібного м'яза, що, на нашу думку, сприяє стабільності суглоба. Але в окремих випадках, коли ми передбачаємо значне, 3-4 см, низведення стегна, вважаємо за краще відсікти його сухожилок в місці прикріплення, ніж відірвати від таза під час тракції. Рефіксуючи капсулу та ротатори, залучаємо до них і цей сухожилок. Можна відразу прошити кут пелюстки капсули та сухожилки і взяти їх на «держаки», а можна просто відвести дозаду (цей прийом я підгледів у мого близького друга, чудового хірурга з Франції Івана Костянтиновича Соллогуба, з яким ми співпрацюємо вже багато років).

Після цього робимо вивих головки стегна з западини, використовуючи як важіль гомілку – коліно має бути зігнуте та приведене. Але робити це треба дуже обережно! І в нашій практиці, і у наших колег були випадки

retracted anteriorly and posteriorly using a Charnley retractor, effectively replacing one and a half assistants (the equivalent of three extra hands that would otherwise be needed to hold the wound open). The knee is flexed, and the limb is internally rotated, usually with the scrub nurse positioning the foot on the edge of the instrument table.

We no longer routinely detach the short external rotators and capsule. Instead, we perform a T-shaped capsulotomy, preserving as much soft tissue as possible, particularly the inferior border of the piriformis muscle and the capsule adjacent to the femoral head. This capsulotomy technique, combined with careful handling of the short external rotators, ensures that tendons do not retract, making later reattachment easier.

We place particular emphasis on preserving the piriformis muscle, as we believe it plays an important role in joint stability. However, in cases where significant femoral lowering (3–4 cm) is anticipated, we prefer to detach its tendon at its insertion site rather than risk an avulsion injury during forceful traction. During capsule and rotator repair, we include the piriformis tendon in the sutures to ensure optimal postoperative stability.

There are two options for handling the capsule and rotators: pre-suturing the capsular flap and tendons before dissection, allowing for secure reattachment later or simply retracting the soft tissues posteriorly without detaching them—a technique I learned from my longtime friend and excellent French surgeon, Dr. Ivan Konstantinovich Sollogub, with whom I have collaborated for many years.

Next, the femoral head is dislocated from the acetabulum using the lower leg as a lever— the knee must be flexed and adducted. However, this must be done with extreme caution! Both in our practice and that of our colleagues, we have encountered femoral fractures occurring during dislocation attempts, particularly in cases of fibrotic contracture. Protusio

Іван Соллогуб
Ivan Sollogub

В операційній клініки Валь де Луар з Іваном Соллогубом і Святославом Дубінцом
In the operating room of the Val-de-Loire Clinic with Ivan Sollogub and Svyatoslav Dubinets

Зі Святославом Дубінцом на конференції у Страсбурзі
With Svyatoslav Dubinets at a conference in Strasburg

перелому стегнової кістки під час спроби вивиху головки з рубцевою контрактурою. Особливо небезпечні протрузійні коксартрози. Якщо ви відчуваєте, що вивих може статися лише за прикладання значного зусилля, рекомендуємо використовувати спеціальні пристрої – так звані «ложки»[3]. Через наявність довгого важеля і дію безпосередньо на головку вони значно полегшують цю процедуру. Хірургам-початківцям рекомендую взагалі завжди використовувати «ложки» за столом.

[3] Візуально та функціонально нагадують ложки/ріжки для взуття.

coxarthrosis is especially dangerous in this regard. If excessive force is required to achieve dislocation, we strongly recommend using specialized "shoehorn-like"[3] dislocation instruments instead.

These instruments, with their long lever arms and direct action

[3] Visually and functionally, they resemble shoehorns.

Вивих суглоба
Dislocating the joint

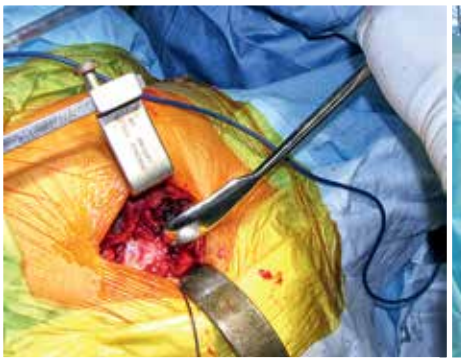

У разі складнощів вивиху краще використовувати ложку
It is better to use an elevating device when dislocation is difficult

Кобра заведена під шийку, ступня під пахвою асистента
The Cobra retractor is inserted over the femoral neck, the foot is under the assistant's armpit

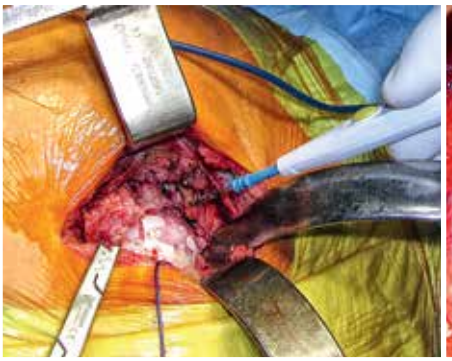

Видалення залишків капсули, звільнення шийки
Removal of the remnants of the capsule, releasing of the neck

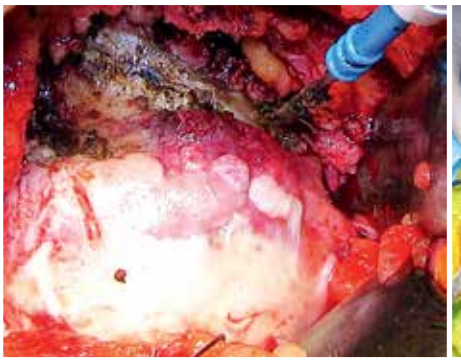

Намічена лінія остеотомії
The line of osteotomy has been marked

Перетинання шийки
Sawing of the femoral neck

Ложкою або долотом легко видалити відсічену головку
The resected femoral head is easily removed with the help of the chisel and an elevating device

Типове відшарування хряща у разі асептичного некрозу
Typically detached cartilage in aseptic necrosis

Кобра заведена за передній край ацетабулюм
The Cobra retractor is inserted over the anterior rim of the acetabulum

Стрижні відкривають западину ззаду і згори
The pins open the acetabulum from behind and from above

Добрий огляд западини
Good visualization of the acetabulum

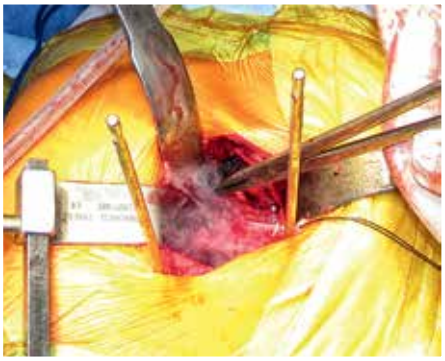

Гемостаз
Hemostasis

Відсічення суглобової губи
Dissection of the acetabular labrum

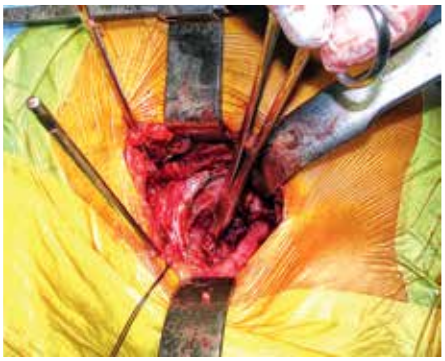

Видалення круглої зв'язки
Removal of a round ligament

А у разі протрузії для вивиху головки іноді доводиться навіть зрубати пів сантиметра задньо-верхнього краю западини.

Після вивиху шийку стегна треба звільнити від залишків сполучної жирової тканини й капсули. Потім, розрахувавши лінію обпилювання, видалити головку стегна. Для цього важливо розрахувати кути обпилу у двох проекціях: по прямій (за потреби – із шаблоном) та з нахилом відносно ротаційної осі стегнової кістки. Для точної орієнтації асистент водночас утримує гомілку у строго вертикальному положенні.

У деяких моделях ендопротезів там, де на ніжці розташований «комірець» або калькар, є спеціальні пристрої, які надягають на рашпіль після його введення в кістковомозковий канал. Вони нівелюють помилки кута обпилювання. В інших випадках важливим є досвід і розуміння розташування стегна в дещо незвичайному ракурсі.

Після видалення головки стегна з частиною шийки, за передній край кульшової западини заводиться та ж «кобра» (треба пам'ятати про стегнову вену, артерію і нерв!) і стегно відводиться допереду. Здебільшого за таких дій проксимальніше малого вертлюга виявляється судина, яка кровоточить. Так майже завжди. Це одна з гілок артерії, що огинає шийку стегна, і її треба коагулювати. Потім кінцівка знову укладається стопою

on the femoral head, make the process significantly easier and safer. For beginner surgeons, I would always recommend using these instruments. In severe protrusion cases, it is sometimes necessary to resect 5 mm from the posterior-superior acetabular rim to facilitate dislocation.

After dislocating the femoral head, the next step is to clear the femoral neck of residual connective tissue and capsule. The resection plane must be carefully calculated, ensuring precise angulation in two projections: straight-on view (which may require a cutting template) and inclination relative to the rotational axis of the femur. For accurate orientation, the assistant firmly holds the tibia in a strict vertical position.

In some femoral stem designs, particularly those with a collar or

Остеофіти нижнього краю западини бувають величезними
Osteofits of the lower edge of the acetabulum can be huge

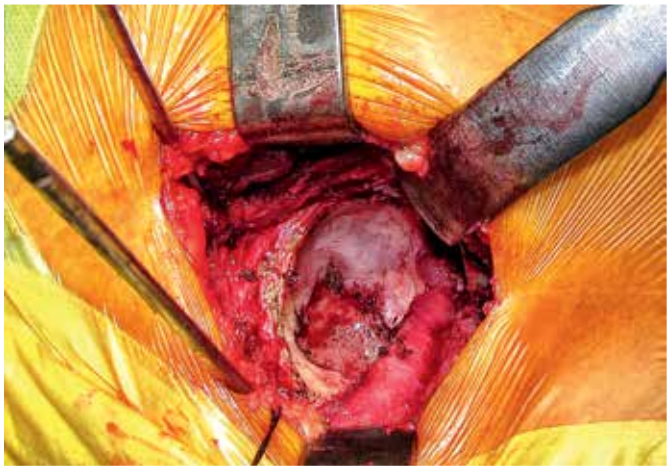

Западина готова до оброблення. Поперечна зв'язка збережена
The acetabulum is ready for treatment. The transverse ligament is preserved

на стіл в положенні внутрішньої ротації, після чого асистент може відпочити, утримуючи тільки ретрактор.

Стрижні встановлюються з відведенням задньої частини капсули, розсіченої Г-подібно, дозаду, а передньо-верхньої – догори. Провівши корекцію рамки *Charnley*, яка своїм переднім браншем тепер захоплює м'язи, що йдуть від великого вертлюга, а заднім відводить дозаду від суглоба клітковину разом із капсулою і ротаторами, ми отримуємо абсолютно вільний доступ до кульшової западини.

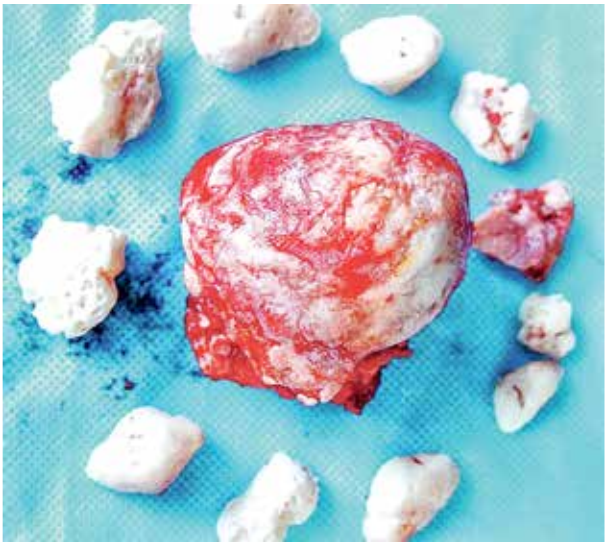

Іноді об'єм вільних кістково-хрящових тіл може перевищувати об'єм самої головки
Sometimes the total size of osteochondral loose bodies can exceed the size of the femoral head

calcar, specialized cutting guides are available. These attach to the rasp after it has been inserted into the medullary canal, helping to correct any angular errors during osteotomy. In other cases, surgical experience and an understanding of femoral positioning in this unusual perspective are crucial.

Once the femoral head and a portion of the neck have been resected, a cobra retractor is placed along the anterior acetabular rim to improve exposure (taking care to avoid the femoral vein, artery, and nerve). At this stage, pulling the femur anteriorly typically reveals a bleeding vessel proximal to the lesser trochanter—a branch of the medial circumflex femoral artery—which must be coagulated. The limb is then internally rotated, with the foot resting on the operating table, allowing the assistant to relax and focus solely on maintaining retraction.

To optimize visualization, the posterior portion of the capsule (already L-shaped from the capsulotomy) is retracted posteriorly, while the anterior-superior segment is lifted upward. Adjusting the Charnley retractor frame so that the anterior blade retracts the hip abductors and the posterior blade pulls the capsule and rotators posteriorly, we obtain completely unobstructed access to the acetabulum.

Before placing the acetabular component, all obstructing tissues must be removed. The first priority is excising the labrum, which, without the femoral head, no longer serves its function of grasping and stabilizing the joint.

The ligamentum teres must also be removed. In most cases, it does not contain major vessels and does not bleed after femoral head resection. However, small arteries remain at its base, and if left unattended, they may cause significant bleeding. Thus, the ligament's base should be coagulated using a long clamp before excision.

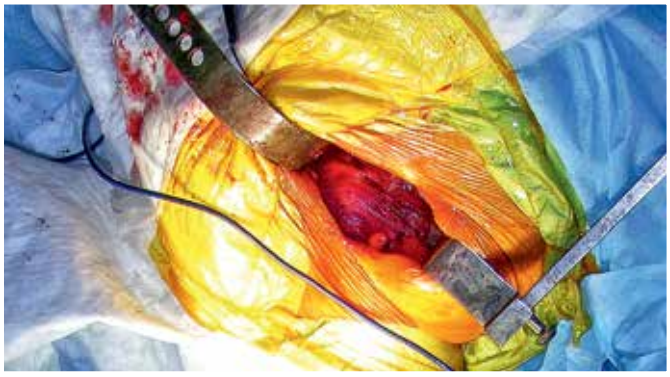

Перевірка на стійкість до вивиху за внутрішньої...
Checking for resistance to luxation in inward

...і зовнішньої ротації
and outward rotation

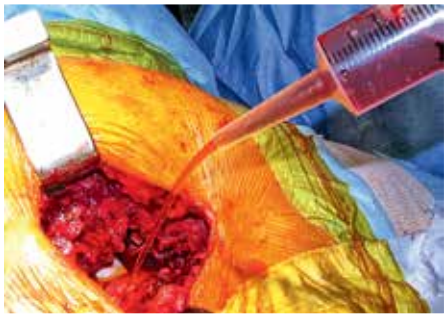

Промивання порожнини рани антисептиком
Rinsing the wound with an antiseptic

У разі необхідності дренуємо рану
If needed the wound is drained

Звичайний зажим від крапельниці полегшує перев'язування
An ordinary clamp from the intravenous drip makes bandaging easier

До дренажу підключено стерильний пакет «Гемакон»
A sterile «Hemacon» container is attached to the drainage system

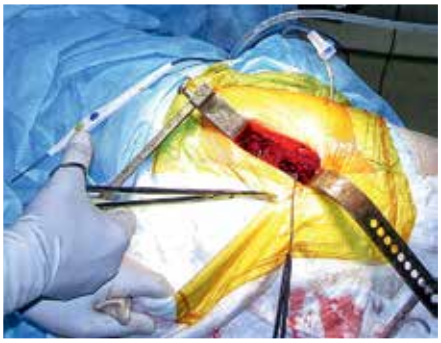

Маленькі хитрощі. Розрізавши плівку, звільнюємо недоторкану частину гігроскопічної пелюшки
Small tricks. Having cut the iodine incise drape we release the intact part of the hygroscopic napkin

Капсулу суглоба зручніше вшивати за внутрішньої ротації стегна
It is more expedient to close the femoral capsule when the hip is rotated inward

Тепер маємо видалити все, що заважає встановленню штучної суглобової западини. Насамперед, це суглобова губа. Оскільки головки в суглобі вже немає, то основна функція губ – охоплювати і утримувати головку – не потрібна.

Видаляються і залишки круглої, або власної зв'язки головки стегна. Вона, здебільшого, не має у своїй товщі судин і не кровоточить після видалення головки. Однак судини біля її основи зберігаються, тому це іноді створює

An exception is unipolar endoprosthesis implantation, where the labrum is preserved to encapsulate and stabilize the large femoral head, while the ligament remains for shock absorption.

However, the transverse acetabular ligament (TAL) should ideally be preserved, as it contributes to implant stability.

Although free-floating bone and cartilage fragments ("mice") are most commonly associated with knee pathology, the largest intra-articular loose body I have ever encountered was in the hip. In one extreme case, we removed thirteen separate fragments (pretty well-fed "mice") that, in total,

Краї капсули зведені
The flaps of the capsule are brought together

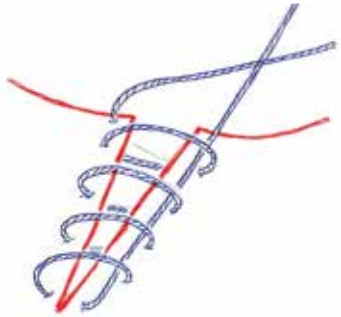

Ідею цього шва, що дозволяє звести краї капсули рівномірно, підказав мені друг і завзятий рибалка Віталій Сундєєв
The idea of this stitch, allowing for an even closing of the capsule flaps was prompted by my friend and a colleague, an inveterate fisherman – Vitaliy Sundeev

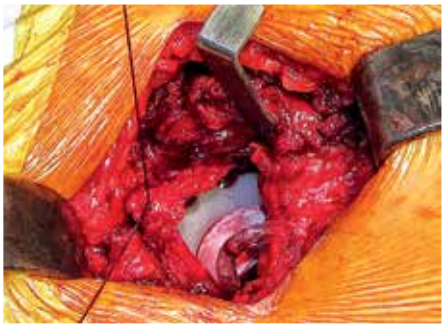

Капсулу ушито...
The capsule is closed

...і підшито до м'яких тканин великого вертлюга
And sutured to the soft tissues of the greater trochanter

Трохи глибше прошиті нитки, що фіксують задні ротатори
The threads fixating the posterior rotator muscles are sutured a bit deeper

Усі чотири нитки зв'язуємо між собою
All four threads are tied together

значну небезпеку. Тому треба за допомогою довгого затискача прокоагулювати основу зв'язки й видалити її.

Винятком є однополюсне ендопротезування. Там зберігаються і губи, бо треба охоплювати і стабілізувати велику головку, і зв'язка для амортизації.

Поперечну ж зв'язку бажано зберегти. Це додатковий чинник стабільності встановленого ендопротеза.

Вважається, що вільні кістково-хрящові тіла, так звані «миші» – це доля колінного суглоба. Однак у моїй практиці абсолютний рекорд належить саме кульшовому. Тринадцять досить вгодованих «мишей» загалом по об'єму перевищували головку стегна середніх розмірів. Звісно, у разі виявлення вони підлягають видаленню.

Обробка каналу стегна після встановлення западини має особливості. Асистент знову міцно фіксує стопу пахвою в положенні «вертикальна гомілка». Протилежну ногу

exceeded the volume of an average femoral head. Any such loose bodies identified during surgery must be extracted.

The preparation of the femoral canal after acetabular component placement has its own specific considerations. The assistant must firmly fix the foot under their axilla, ensuring a strictly vertical tibial position. At the same time, the contralateral limb should be fully extended—this maneuver optimizes femoral positioning for instrumentation.

If using bone extraction devices or compacting bone tissue to prepare the femur, this should be done in the postero-external quadrant of the femoral neck osteotomy site. Due to the natural curvature of the femur, initiating the rasping at this specific point ensures a straight trajectory into the medullary canal.

If the entry point is misplaced, instruments will enter at an angle, increasing the risk of malalignment. By the way, when implanting cementless stems, we do not use broaches, as this may create a defect in the trabecular bone and reduce the contact area between the proximal part of the stem and the bone tissue.

Once the trial components confirm proper sizing and stability, the final prosthesis is implanted. A final check for pull-

Під час відведення стегна широка фасція розслаблюється і ушити її простіше
When the hip is moved aside the fascia lata relaxes, which makes closing it easier

Фасцію зшиваю разом з глибоким шаром підшкірної клітинної тканини безперервним швом
The fascia is continuously sutured together

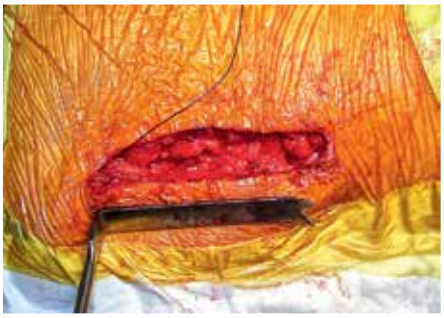

Оптимальний доступ 9–12 см
Optimum incision is 9-12cm

Ретельне ушивання підшкірного шару жирової клітинної тканини дозволяє ідеально співставити шкіру
Thorough closing of the upper layer of the fatty tissue allows for ideal skin alignment

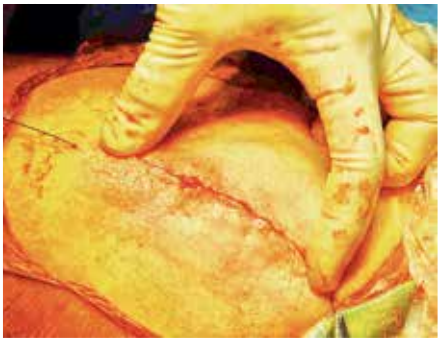

Розсмоктувальний внутрішньошкірний шов – рання виписка
Absorbable intradermal suturing – early discharge from the hospital

Скобки теж дуже добре співставляють шкіру
Staples are also good for closing skin incisions

водночас бажано вирівняти – так вдається надати стегну, що обробляється, максимально зручного положення.

Користуєтеся пристроями для вибірки кісткової тканини або компресуєте її для «входу» в стегно – робити це треба в задньо-зовнішньому квадранті обпилу шийки стегна. Зважаючи на анатомічні вигини стегнової кістки, тільки таке розташування первинного заглиблення в канал стегна забезпечує прямий доступ до кістково-мозкового каналу. В інших положеннях первинний інструмент входитиме в канал під кутом. До речі, у разі встановлення безцементних ніжок ми не користуємося вибірками, що може створити дефект спонгіози і зменшити площу контакту проксимального відділу ніжки з кістковою тканиною.

Після того, як протез обраний і встановлений, а остаточна перевірка *pull-push* синдрому й стабільності положення головки у западині минула успішно, можна починати ушивання рани, закриття суглоба.

push syndrome and head stability within the acetabulum ensures successful placement before wound closure begins.

To drain or not to drain? The question of whether to use surgical drains remains a topic of debate. In many Western hospitals, as well as some neighboring countries, drainage is either entirely abandoned or used only in select cases.

Our approach is different. We use drainage more frequently in cases of mechanical fixation of the endoprosthesis and less often with cemented fixation. In the latter, the intramedullary canals are sealed with binding material, typically resulting in minimal blood loss. For cementless hip arthroplasty, we drain the joint cavity but not the surrounding spaces. Previously, when necessary, reinfusion of drained blood was utilized. Fifteen years of regular use of this method allow me to confidently state that it is safe, accessible, and cost-effective. However, with increasing experience and consequently reduced blood loss, the need for reinfusion has diminished.

Thus, we have reached the final stage of wound closure. After thoroughly irrigating the wound and ensuring adequate suctioning of the joint cavity, we begin layered closure. Incidentally, European clinics are increasingly moving away from the use of antiseptics for wound irrigation, instead opting for large volumes (6–9 liters) of normal saline. The same

Чи потрібно проводити дренування? Це питання залишається темою частих наукових дискусій. У багатьох клініках на Заході від дренування або відмовилися зовсім, або використовують його тільки у виняткових випадках. Ми йдемо іншим шляхом. Частіше використовуємо його у разі механічного способу кріплення ендопротеза і рідше – за цементного. У цих випадках кістковомозкові канали закриті в'яжучою речовиною, і крововтрата зазвичай невелика.

У разі ендопротезування безцементними конструкціями ми дренуємо порожнину суглоба, але не проміжні простори. Раніше, за потреби, використовували реінфузію дренованої крові. П'ятнадцятирічний досвід регулярного застосування цього методу дозволяє мені стверджувати, що це безпечно, доступно й дешево. Зараз, з накопиченням досвіду і, відповідно, зменшенням крововтрати, потреби в цьому немає.

Отже, ми підійшли впритул до закриття рани. Після ретельного промивання і вакуумування порожнини суглоба починаємо вшивати її пошарово. До речі, в європейских клініках все більше відходять від використання антисептиків для промивання ран, використовуючи натомість велику кількість (6–9 літрів) фізіологічного розчину. Те саме стосується і пульс-лаважа. Ним промивають тільки кісткову тканину, вважаючи, що антисептики мають цитотоксичну дію не тільки на мікроорганізми, але і на клітини людини, а струмінь рідини під тиском травмує мякі тканини.

Насамперед накладаємо шви з ниток, що не розсмоктуються, на капсулу разом з ротаторами й намагаємося підтягнути їх до задньої поверхні великого вертлюга. Вважаємо ці шви додатковими факторами задньої стабілізації штучного суглоба, профілактики вивихів.

Ми не робимо отворів для ниток у самому вертлюзі, а проколюємо його коротким кінчиком товстої голки (№5), міцно фіксованої біля основи бранш голкотримача. Коли під час ендопротезування значно збільшується відстань між тазом і вертлюгом, і короткі м'язи не вдається розтягнути таким чином, щоб вони щільно прилягали до кісткової тканини або великий ризик обриву нитки за найменшого ротаційного навантаження, ми робимо інакше: фіксуємо нитки до сідничних м'язів, і вони непогано виконують свою функцію ротації стегна назовні, працюючи біля точок їхнього прикріплення.

Наступною ушивається широка фасція стегна. Техніка цього шва теж поступово вдосконалювалася і тепер містить також захоплення значного шару підшкірної клітковини між широкою та поверхневою фасціями. Безперервний шов[4] з таким захопленням виключає утворення кишені між щільно ушитою широкою фасцією та підшкірною клітковиною; виключає необхідність дренування цієї зони і жодного разу не спричиняв

[4] Використовую безперервний шов з 1991 року після Уотербері.

approach applies to pulse lavage, which is now used exclusively for rinsing bone tissue. It is believed that antiseptics have cytotoxic effects not only on microorganisms but also on human cells, while high-pressure irrigation streams can cause additional trauma to soft tissues.

The first step in wound closure involves placing non-absorbable sutures on the joint capsule along with the short external rotators, aiming to secure them to the posterior surface of the greater trochanter. These sutures are considered additional stabilizing factors for the prosthetic joint and help prevent dislocation.

Rather than creating drill holes in the trochanter for suture placement, we perforate it with the short tip of a thick No. 5 needle, securely fixed at the base of the needle holder's jaws. In cases where hip arthroplasty significantly increases the distance between the pelvis and the trochanter, making it impossible to stretch the short muscles sufficiently for them to adhere tightly to the bone, or when there is a high risk of suture rupture under minimal rotational load, we employ an alternative approach. In such cases, sutures are anchored to the gluteal muscles, which effectively assume the function of external rotation of the femur at their points of attachment.

The next step involves suturing the fascia lata. Over time, this technique has been refined to include the incorporation of a significant layer of subcutaneous tissue between the deep and superficial fasciae. A continuous suture technique[4], eliminates the formation of a potential dead space between the tightly

[4] I've been using it since 1991 following training in Waterbury.

розходження фасції та виникнення відповідних ускладнень. Водночас такий прийом полегшує шов частини підшкірної клітковини, яка залишилася. Використання петлі з нитки, що розсмоктується №1, значно зменшує кількість і розмір вузлів.

У людей похилого віку, особливо з патологічними зміненнями особистості (що робить можливим порушення режиму дня), під час ушивання фасції кожним швом підхоплюємо м'які тканини, які підлягають – окістя й м'язи. Такий прийом дещо обмежує ротацію стегна та знижує ризик вивиху. Досвід запозичили мої колеги на стажуванні у всесвітньо відомій клініці Шаріте.

Перші два стібки на підшкірну клітковину, особливо за худорлявої конституції, рекомендую робити з глибини рани. У такому разі вузол зануриться і не заважатиме вшити шкіру.

Отже, операцію майже закінчено. Шви на шкіру ми накладаємо двома способами: або використовуємо апарат для накладання скобок, які знімаються за 11–12 днів, або, іще зручніше, нитки, які самі розсмоктуються, що дозволяє виписати пацієнта на 3-5й день після операції. Ці нитки відпадають під час чергової обробки рани чи під час прийняття душу. Рани, ушиті таким чином, гояться швидко, без ускладнень, і реабілітація пацієнтів теж проходить набагато простіше.

Цей доступ використовуємо і в більшості випадків ревізійних операцій. Відмінності у довжині доступа та рубцевих змінах багатьох анатомічних утворень після попередніх операцій про які розкажу у відповідному розділі.

closed fascia lata and the subcutaneous layer, thereby negating the need for drainage in this area. This method has never resulted in fascial dehiscence or related complications. Additionally, it facilitates closure of the remaining subcutaneous tissue. The use of an absorbable loop suture (No. 1) significantly reduces both the number and size of knots required.

In elderly patients, particularly those with cognitive impairments that may lead to non-compliance with postoperative restrictions, each fascial suture is placed to incorporate both the periosteum and muscle tissue. This technique slightly limits femoral rotation and reduces the risk of dislocation. This approach was adopted by my colleagues during their training at the renowned Charité Clinic.

For the initial two stitches in the subcutaneous tissue, particularly in thin patients, I recommend placing them deep within the wound. This ensures that the knot is buried and does not interfere with skin closure.

At this stage, the procedure is nearly complete. Skin closure is performed using one of two methods: either with staples, which are removed after 11–12 days, or, preferably, with absorbable sutures, allowing for patient discharge on postoperative days 3–5. These sutures naturally dissolve during routine wound care or showering. Wounds closed in this manner heal quickly and without complications, facilitating a smoother rehabilitation process.

This approach is also used in most revision surgeries. Variations in incision length and scar-related anatomical changes from prior procedures will be discussed in the corresponding chapter.

Головнокомандувач ЗС України, facebook
CinC AF of Ukraine, facebook

РОЗДІЛ 4 / CHAPTER 4

ПЕРЕДОПЕРАЦІЙНЕ ПЛАНУВАННЯ

PREOPERATIVE PLANNING

AMAT VICTORIA CURAT (лат.)
ПЕРЕМОГА ЛЮБИТЬ ПІДГОТОВКУ

VICTORY FAVORS PREPARATION

Будь-який хірург планує кожну операцію, виходячи зі свого досвіду та наявної інформації. Що більше того й іншого, то краще.

Під час підготовки до ендопротезування зважаємо на кілька параметрів. По-перше, стать і вік пацієнта. Вони впливають на вибір способу фіксації: цемент, механіка чи гібрид. Вважається, що жінки після шістдесяти п'яти – прямі претенденти на цементний ендопротез. Нерідко це так, але ставив механіку жінкам після сімдесяти й цемент молодим чоловікам. Справа не у віці, а у щільності кісткової тканини. Зазвичай досить простої рентгенографії, а у сумнівних випадках пацієнта можна спрямувати на денситометрію. Хоча остаточне рішення ухвалює хірург під час операції, і до цього потрібно бути готовим. Під час підписання поінформованої згоди ми завжди звертаємо увагу пацієнта на право лікаря у разі потреби змінити спосіб фіксації імпланта. В операційній завжди є варіанти імплантів і цемент.

Уподобання

Шведи, ґрунтуючись на результатах свого реєстру, надають перевагу цементній фіксації, а механіку, мовляв, вигадали жадібні

Every surgeon plans each operation based on their experience and the available information. The more of both, the better.

When preparing for arthroplasty, several parameters must be considered. First, the patient's sex and age, as these factors influence the choice of fixation method—cemented, uncemented, or hybrid. It is generally believed that women over sixty-five are prime candidates for cemented prostheses. While this is often true, I have implanted uncemented components in women over seventy and used cemented fixation in younger men. The key factor is not age but bone density. In most cases, a simple radiograph is sufficient for assessment, though in uncertain cases, a patient may be referred for densitometry. Ultimately, the final decision is made intraoperatively by the surgeon, and this possibility must always be anticipated. When obtaining informed consent, we always emphasize to the patient that the surgeon has the right to change the fixation method if necessary during the procedure. For this reason, both cemented and uncemented implant options must always be available in the operating room.

Preferences

Swedes, relying on data from their national joint registry, favor cemented fixation. They argue that uncemented implants were devised by greedy individuals (since uncemented prostheses are more expensive, and "laying bricks costs bricks") and lazy ones (because uncemented fixation

Один з можливих варіантів
One of the possible options

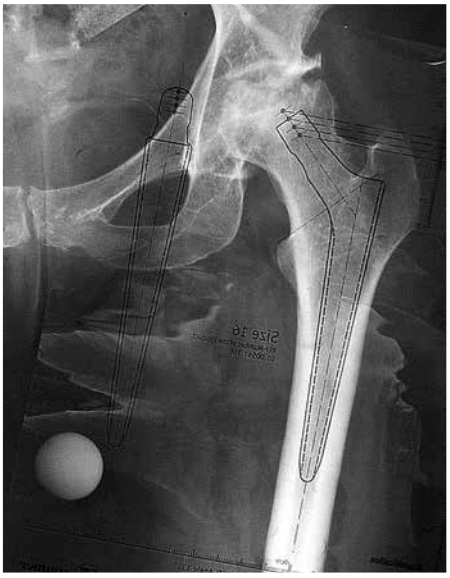

Пряма ніжка має малий контакт у проксимальній зоні. Загроза стрес-шилдінгу
A straight stem has a small amount of contact in the proximal area. There is a risk of stress shielding

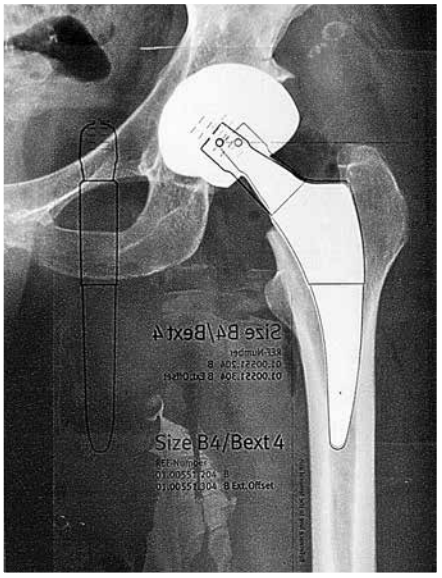

Коротка ніжка ідеально вписалася у контур каналу стегна
A short stem perfectly fits into the shape of the femoral canal

(безцементний ендопротез дорожче, а покласти «цеглу коштує цеглу») і ліниві (механіка хвилин на 20 швидше) американці. Дуже шаную шведів, але люблю механіку. Грішний.

Тепер про гібриди

Класичні гібриди – це механічна чаша й цементна ніжка. За даними багатьох національних реєстрів, використовуються нерідко й мають добрі віддалені результати. Загальновизнана пара. Іноді використовую. Однак частіше застосовую зворотну комбінацію – цементну чашу та механічну ніжку, антигібрид. Знаю, що багато маститих хірургів проти цього. У суперечках посилаються на численні негативні результати. Щоправда,

is about twenty minutes faster). While I deeply respect Swedish surgeons, I personally prefer uncemented fixation. Guilty as charged.

Now About Hybrids

Classical hybrid fixation consists of an uncemented acetabular cup and a cemented femoral stem. According to numerous national registries, this combination is widely used and demonstrates good long-term outcomes. It is a well-established pairing, and I occasionally use it. However, I more frequently employ the reverse combination—cemented acetabular components with an uncemented femoral stem, sometimes referred to as an “anti-hybrid.” I am aware that many distinguished surgeons oppose this approach, often citing numerous negative outcomes. However, the cases they present

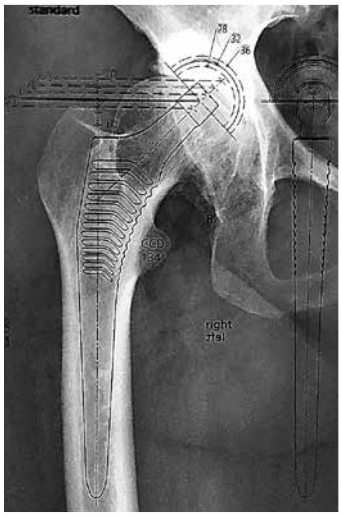

Форма каналу здається звичайною
The form of the canal seems to be ordinary

Майже всі ніжки пасують – подовжені й короткі
Almost all designs might fit – extended as well as short ones

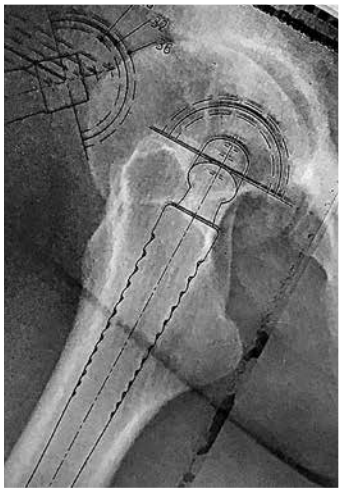

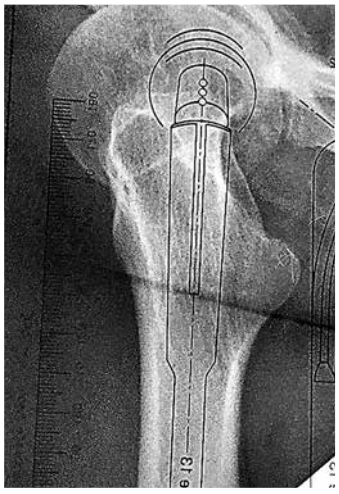

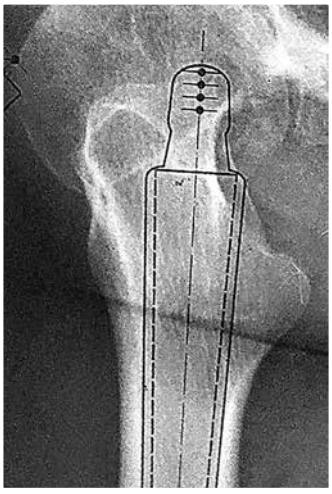

Але аксіальна проєкція відкидає усі попередні плани
However, the axial projection cancels all previous plans

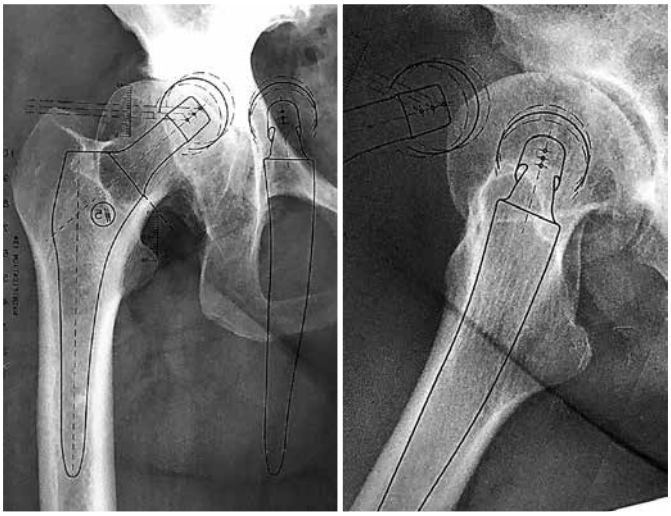

І лише анатомічна ніжка відповідає усім параметрам
The anatomical stem is the only one to correspond to all parameters

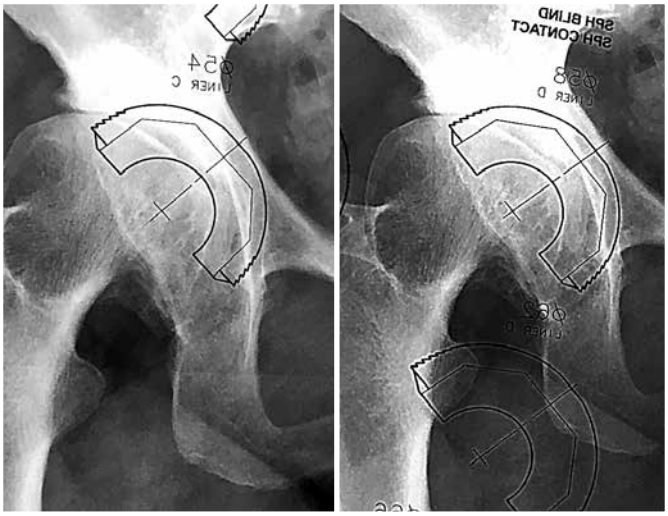

Добір чаш припускає різні варіанти
There are different options for cup selection

наводяться приклади використання такого поєднання за вихідних дефектів кульшової западини. Мовляв, треба використовувати пластику, кільця, клітини, аугменти, трабекулярні западини. Та хто ж сперечається? Звісно, у разі дефектів це потрібно використовувати. Але, на мій погляд, невдалий результат залежить не від безцементного кріплення ніжки, а від труднощів фіксації западини.

Я використовую антигібрид у стандартних випадках, коли можлива і механічна посадка чаші, з міркувань економії та простоти заміни. Дбаю, так би мовити, про молоде покоління ортопедів. Сподіваюся, років за п'ятнадцять багато ревізій після своїх операцій робити не буду.

У чому ж проблема?

Хто пробував, той не може не погодитися, що замінити цементну ніжку й механічну западину набагато складніше, ніж механічну ніжку й цементну западину (див. Rp: «Видалення цементної западини»). Виняток становить лише легендарна моноблочна чаша RM (Robert Mathys). Її видаляти набагато легше: вибрав шарошкою поліетилен, а тонкий шар з крихтою титану можна зішкребти зубчастою кюреткою і встановити нову чашу. І ціна демократична. Згідно з міжнародними реєстрами, антигібриди все частіше використовуються у світовій практиці. Але розсудить нас лише час...

typically involve preexisting defects in the acetabulum. They argue that in such cases, additional reconstructive techniques should be used—bone grafting, reinforcement rings, meshes, augments, and trabecular metal cups. And of course, I fully agree—when defects are present, these measures are necessary. However, in my view, poor outcomes in such cases stem not from uncemented femoral fixation, but from difficulties in securing the acetabular component.

I use the anti-hybrid approach in standard cases where a mechanical cup fixation is feasible, primarily for reasons of cost-effectiveness and ease of future revision. In a way, I am considering the next generation of orthopedic surgeons. Hopefully, in fifteen years, I won't have to perform too many revisions of my own surgeries.

What's the Issue?

Anyone who has attempted it will agree that revising a cemented femoral stem and an uncemented acetabular component is significantly more challenging than revising an uncemented stem and a cemented cup (see reference: "Removal of a Cemented Acetabular Component"). The only exception is the legendary monoblock RM (Robert Mathys) cup, which is notably easier to remove. One can simply ream out the polyethylene liner, scrape off the thin titanium-coated layer with a serrated curette, and implant a new cup. Its cost is also quite reasonable. According to international joint registries, anti-hybrids are increasingly used in global practice. However, only time will tell whether this trend proves to be the right one.

Тепер потрібно обрати модель. У звичайній ситуації достатньо рентгенограм у двох проєкціях і звичайному масштабі. Насамперед, оцінюється конфігурація та розміри місць, які сприймають компоненти імпланта. Для цього краще мати на плівці позначку відомого розміру, закріплену під час виконання знімка на рівні суглоба, за якою можна вирахувати реальне рентгенологічне збільшення. Використання лекал або кліше з відомою поправкою на збільшення (зазвичай воно вказано на кліше) допомагає вибрати приблизний розмір і навіть глибину, а також можливі кути інклінації штучної западини. Для правильного визначення кута потрібно бачити на знімку весь таз і мати можливість проведення осьових ліній. До того ж важливо пам'ятати про наявність укорочень кінцівок, сколіозу та інших відхилень, які змінюють кут орієнтації таза щодо горизонталі.

Передбачуваний розмір тазового компонента визначає вибір діаметра пари тертя. Ідеальні для мене 36 мм у різних фірм починаються з різних мінімальних зовнішніх діаметрів. Але й тут треба враховувати конструкцію штучної западини. Наприклад, найменша з відомих мені цементних чаш під головку 36 мм – Lima – має зовнішній діаметр 48 мм. Досягнуто це завдяки ексцентричності. Нижній край, що не несе навантаження, витончений. Елегантне рішення. Однак для до-

Now it is time to select the model. In a routine case, standard radiographs in two projections with a consistent magnification scale are sufficient. The primary evaluation focuses on the configuration and dimensions of the bone areas that will accommodate the implant components. Ideally, a radiopaque marker of a known size should be placed at the joint level during imaging to accurately calculate the true radiographic magnification. Using templates or overlays with a predetermined magnification correction (typically indicated on the template) helps estimate the approximate implant size, insertion depth, and potential inclination angles of the artificial acetabulum. Accurate determination of the acetabular component's inclination angle requires a full view of the pelvis on the radiograph, allowing for proper alignment of axial reference lines. It is also crucial to account for factors such as limb length discrepancies, scoliosis, and other deviations that can alter the pelvic orientation relative to the horizontal plane.

The anticipated size of the acetabular component dictates the choice of the bearing diameter. Ideally, I prefer a 36 mm femoral head, but different manufacturers have varying minimum outer diameters for this size. The acetabular cup design must also be taken into consideration. For instance, the smallest cemented cup compatible with a 36 mm head that I am aware of—the Lima—has an external diameter of 48 mm. This is achieved through an eccentric design, where the non-load-bearing inferior edge is thinner, an elegant solution. However, to ensure adequate cement mantle thickness, the acetabulum must be reamed with a 52 mm reamer. By contrast, the United cup's size is determined by its flanges, similar to the ZCA

Диспластичний коксартроз
Dysplastic coxarthrosis

Невідповідність центра обертання головки і западини
Mismatch of the rotation centers of the head and the cup

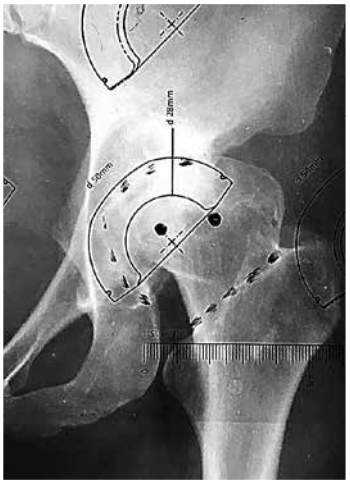

50 мм – малувато
50 mm – is not enough

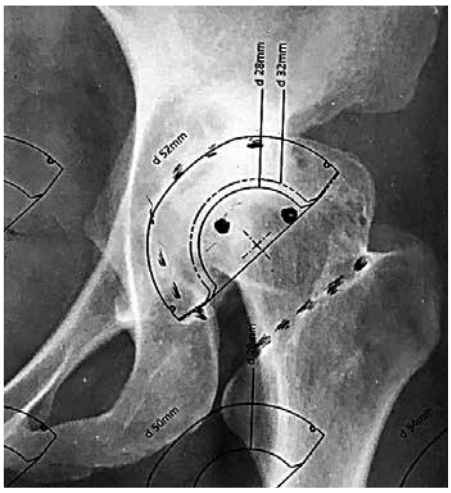

54 мм – краще, але треба зануритися
54 mm – is better but there is a need for deeper placement

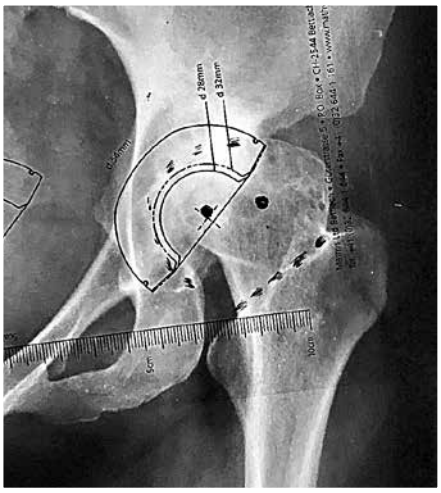

Обрали 54 мм із зануренням
Our choice is 54 mm with a deeper placement

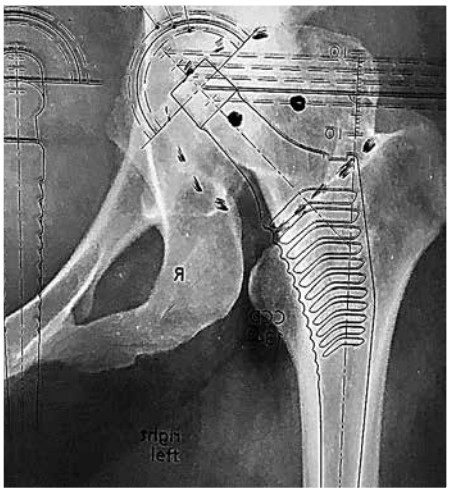

Corail не стає
Corail does not work

Недостатня фіксація у проксимальному відділі
Insufficient proximal fixation

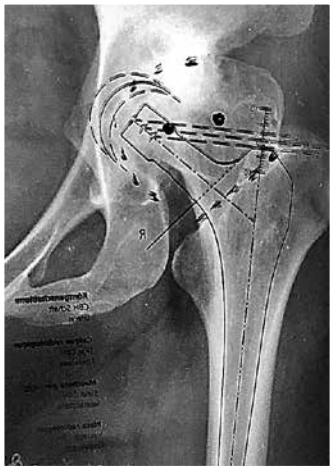

Співпадіння контурів
Coincidence of the contours

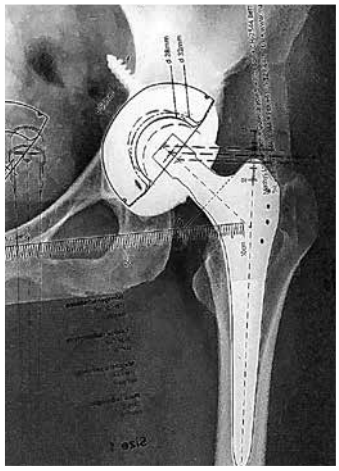

Планування виправдалося
Effective planning

тримання товщини цементної мантії западину треба обробити 52-ю шарошкою. А у чаші United розмір визначається ріжками, як у ZCA Zimmer, і її потрібно вибирати номер у номер. Конструкції різні, а ефект той самий. Так само після обробки шарошкою 52 мм встановлюємо чашку 52/36 мм.

На сьогодні існує багато комп'ютерних програм, за допомогою яких усі ці розрахунки дуже легко зробити більш точними. Достатньо сканувати або сфотографувати рентгенограму з міткою відомого діаметра, і програма сама вирахує всі розміри. Можливо роз'єднати стегно і таз, віртуально розмістити в них відповідні імпланти й співставити в єдину картинку, врахувавши кути,

Zimmer cup, requiring a one-to-one size match with the reamer. Though the designs differ, the outcome remains the same: after reaming with a 52 mm reamer, a 52/36 mm cup is implanted.

At present, numerous computer programs allow for precise preoperative calculations with minimal effort. By simply scanning or photographing a radiograph that includes a reference marker of known diameter, the software can automatically calculate all relevant measurements. These programs can virtually separate the femur from the pelvis, position the corresponding implants within them, and generate a composite image that accounts for angles, limb length, offset, and other key parameters. The software databases contain specifications from all licensed global manufacturers—although, so far, I have not encountered any that include Ukrainian manufacturers.

довжину, офсет і таке інше. При цьому в програму введені параметри всіх ліцензованих світових виробників. Українських поки що не знайшов.

Програми чудові, але коли ми їх побачили десять років тому, вони були фінансово недоступні, зараз у простих випадках вони не потрібні, а в складних прийшли новітні технології.

These programs are undoubtedly impressive. However, when we first encountered them a decade ago, they were financially prohibitive. Now, in straightforward cases, they are unnecessary,

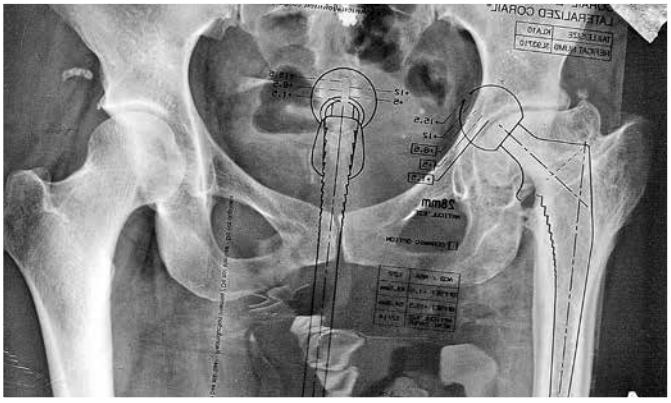

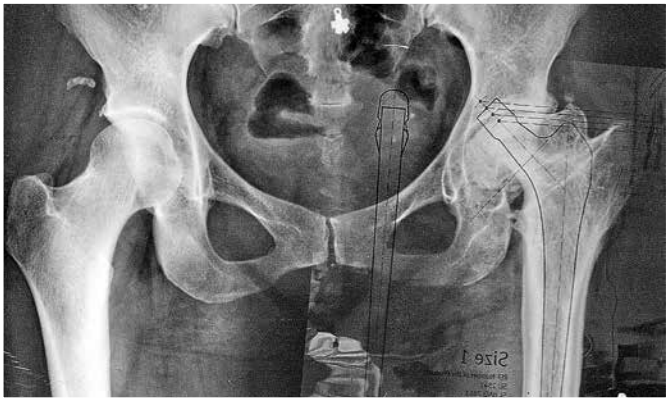

Вальгусна деформація проксимального відділу стегнової кістки у разі диспластичного коксартрозу. Традиційна ніжка не вписується у викривлений канал
Valgus deformity of the proximal femur with dysplastic coxarthrosis. A traditional stem does not fit into a curved canal

Пряма ніжка більш конгруентна
A straight stem is more congruent

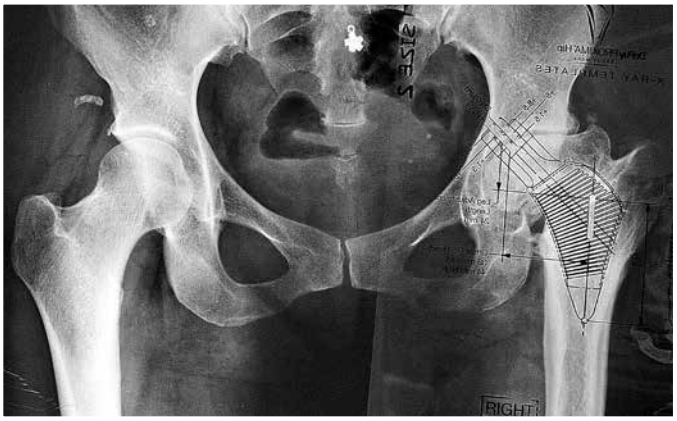

Зважаючи на молодий вік, приміряємо короткі ніжки
Taking into account the young age of the patient we are trying short stems

Коротка конусна ніжка ідеально лягла на контур
A short tapered stem seems to be a perfect fit

Перевірка після операції. Пророцтва «ворожки» збулися у всіх проєкціях
Checking after surgery. The «fortuneteller's» predictions came true in all projections

Останнім часом для профілактики вивихів у людей з недосконалим або ризикованим руховим режимом (старечий вік, особливо з сенільною деменцією, алкоголізм, наркоманія, ДЦП, хвороба Паркінсона, наслідки інсультів, черепно-мозкових травм тощо) віддаю перевагу ендопротезам з подвійною рухомістю. Вони бувають із цементним та механічним кріпленням. Перші дешевші. Французькі колеги рекомендують не встановлювати їх пацієнтам віком до п'ятдесяти років, зважаючи на термін служби близько 15–20 років. Але молодому наркоману з ВІЛ та непрогнозованою поведінкою, я вважаю, такий варіант пасуватиме.

Обираючи центр ротації, слід представити у просторі глибину занурення та висоту встановлення майбутньої чаші. При цьому беремо під увагу два рентгенологічні феномени. Нижній край западини повинен прагнути до нижньої точки «tear drop»[1], а лінія її купола орієнтується на друге дно «пісочного годинника» у разі латералізації і, навпаки, висувається з розрахунку на аутопластику дна у разі протрузії.

Особливо важливе планування для вираженої дисплазії, вродженого вивиху стегна, післятравматичних деформацій та складних ревізій. В окремих випадках, коли ми не впевнені у сферичності западини, важливо мати КТ-модель для визначення відстані між передньою та задньою колонами.

З 2017 року всі складні випадки плануємо за допомогою побудови 3D-моделі, спочатку віртуально, а потім друкуємо з пластику. Одночасно проводиться планування можливого імпланта, офіцинального чи індивідуально створеного «custom made», необхідності, форми та розміру кістково-пластичного матеріалу.

У випадках складних деформацій та значних дефектів кісткової тканини, коли фіксація майбутнього компонента вкрай обмежена критично зменшеною площею контакту і необхідно точно розрахувати центр ротації, кути, місце та напрямок введення елементів кріплення, на допомогу приходить SNAP – Screw Navigation Architectonic Plan.

[1] «Крапля сльози».

while in complex cases, newer technologies have taken precedence.

These days to prevent dislocation in patients with imperfect or risky motion (old age, especially with hydrocyanic dementia, alcoholism, drug addiction, cerebral palsy, Parkinson's disease, the consequences of stroke and traumatic brain injury, etc.) I am using dual mobility cemented and uncemented designs. The former are cheaper. French colleagues warn against placing them in patients under fifty, taking into account the implant's longevity of about 15-20 years. Nonetheless, this might be a proper solution for managing a young drug addict with HIV and unpredictable behavior.

When determining the center of rotation one should have a spatial visualization of the depth of penetration and the height of the future cup placement. Two X-ray phenomena should be taken into account. The lower edge the cup should approach the lower point of the "tear drop," and the line of its dome should be adjusted to the lower part of the double bottom in case of lateralization and, to the contrary, moved forward with regard to an autograft of the acetabular bottom in case of protrusion.

Planning is particularly critical in cases of severe dysplasia, congenital hip dislocation, post-traumatic deformities, and complex revision surgeries. In certain instances, when there is uncertainty regarding the sphericity of the acetabulum, having a CT-generated model is essential for determining the precise distance between the anterior and posterior columns.

Since 2017, we have been planning all complex cases using 3D modeling, first virtually and then by printing a plastic prototype. Simultaneously, we determine the appropriate implant—whether an off-the-shelf design or a custom-made solution—as well as the necessity, shape, and size of any required bone graft material.

In cases involving severe deformities and significant bone loss, where fixation of the future component is critically limited due to the reduced contact area, and

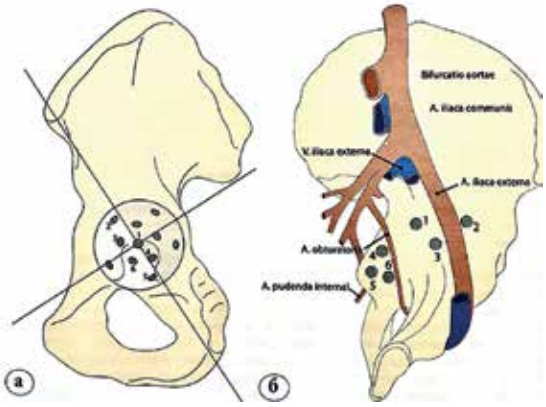

Розроблений на комп'ютері, з урахуванням товщини та щільності кісткової тканини, розташування судинно-нервових структур, розташування та епюрів напруги навколо майбутньої конструкції, він визначає позиціонування імпланта, напрямок, послідовність введення та довжину гвинтів, розміщення додаткових елементів.

Уперше ми розробили такий SNAP у 2017 році під час планування індивідуального ацетабулярного імпланта за допомогою пластиліну та зубочисток. Та наступну модель пластини для синтезу застарілого перелому таза змоделювали за допомогою IT-фахівців з урахуванням зон ризику.

Щодо кісткової пластики: якщо ви впевнені у якості головки стегнової кістки, можна планувати формування забраклої частини покрівлі з матеріалу замовника. Передньо-верхню ость крила таза давно не використовую, зважаючи на недостатню щільність та малий об'єм. Якщо є сумніви у достатньому розмірі чи структурі донорської ділянки, треба передбачити алокістковий, мінеральний чи металевий трабекулярний аугмент.

precise calculations of the center of rotation, angles, and placement of fixation elements are essential, we utilize SNAP—Screw Navigation Architectonic Plan Developed through computer-assisted planning, SNAP accounts for bone thickness and density, vascular and neural structures, and the stress distribution around the future implant. It determines the optimal implant positioning, the direction and sequence of screw insertion, screw length, and the placement of supplementary fixation elements.

Our first use of SNAP was in 2017 when planning a custom acetabular implant, initially using

Не всі класичні моделі пасують за травматичних деформацій
Not all classic models are suitable in traumatic deformities

Неспівпадіння контурів
Lack of contour coincidence

Короткі ніжки у цьому разі незастосовні
Short stems are not applicable in this case

Обрано модель, яка найбільш співпадає
The most fitting design is chosen

Вибір протеза виправдався
The choice of the implant is justified

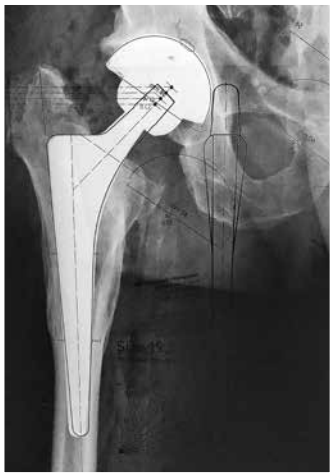

Перевірка правильності прогнозу
Checking how correct the prognosis was

Виходячи з передбачуваного покриття чаші кістковою тканиною, можна вибрати і конструкцію імпланта. Наприклад, що менше відсоток передбачуваної площі дотику, то більш розвиненою має бути контактна поверхня. Найкраще зчеплення з кістковою основою – у чаш трабекулярної структури. Вони можуть забезпечувати надійну фіксацію навіть за умови контакту з кісткою лише 30 % їхньої площі в зонах максимального навантаження. Для западин із цементним кріпленням важливо визначити необхідність різного роду антипротрузійних конструкцій: кілець, кліток, аугментів. Хоча вони і так завжди мають бути під рукою, про всяк випадок...

І знову тема для окремого розділу. Зважаючи на недостатню здатність більшості антипротрузійних кілець до остеоінтеграції, ми створили власну систему таких імплантів, поєднавши найкорисніші досягнення світових лідерів та додавши власні розробки. Докладніше про це – у розділі «KoFe».

Вкладень

У цементних конструкцій – це одне й те саме. У всіх інших чаш вкладні модульні, які встановлюються. Є ще, щоправда, передвстановлені, але це екзотика.

Отже, що краще – звичайний хірулен, високомолекулярний кроссінк-поліетилен, він же, але з вітаміном Е, метал, різноманітна кераміка? Спосіб фіксації – стопорне кільце

plasticine and toothpicks. The next iteration, a plate for the fixation of an old pelvic fracture, was designed with the assistance of IT specialists, incorporating risk zone analysis.

Regarding bone grafting, if the femoral head is of sufficient quality, the deficient acetabular roof can be reconstructed using autologous material. However, I no longer use the anterior superior iliac spine due to its inadequate density and limited volume. When there is uncertainty about the donor site's adequacy in terms of size or structure, alternative options should be considered, including allogeneic bone, mineral-based grafts, or metallic trabecular augments.

Based on the predicted bone coverage of the acetabular component, the appropriate implant design can be selected. For example, the lower the expected contact area with native bone, the more advanced the implant's contact surface should be. Trabecular-structured acetabular cups provide the best osseointegration and can ensure stable fixation even when only 30% of their surface is in contact with bone in the highest load-bearing zones.

For cemented acetabular components, it is crucial to assess the need for various anti-protrusion structures such as rings, meshes, or augments. While these should always be readily available as a precaution, careful preoperative planning helps determine their necessity in advance.

This topic, once again, warrants a dedicated discussion. Given the limited osteointegration potential of most conventional anti-protrusion rings, we have developed our own system of such implants. By combining the most effective innovations from global industry leaders with our own technical advancements, we have created a more integrated solution. Further details on this approach can be found in the chapter "**KoFe.**"

Liner, or rather, the Bearing Surface

In cemented constructs, these are one and the same. In all other acetabular components, the inserts are modular and separately placed. There are also pre-installed inserts, though these are rare and somewhat exotic.

So, which is the better option—standard ultra-high molecular weight polyethylene (UHMWPE), highly cross-linked polyethylene, the same but infused with vitamin E, metal, or various types of ceramics? Should fixation be via a locking ring or a taper? Is an elevated rim necessary, and if so, should it be 10° or 20°?

To be clear, I almost never use conventional polyethylene anymore. Even though these implants, when biomechanically well-positioned, can last at least 15 years and sometimes up to 20, I prefer more modern materials. However, there is one caveat. With the newer, stiffer

чи конус? Чи потрібен козирок? А якщо потрібен, то 10° чи 20°?

Скажу одразу – старий поліетилен майже не ставлю. Незважаючи на те, що такі протези (якщо вони біомеханічно правильно встановлені) ходять не менше 15, а іноді і 20 років, віддаю перевагу більш сучасним. Щоправда, є одне «але». Під час експлуатації нових, жорсткіших поліетиленів, продукти зносу виходять набагато дрібнішими. А що менша фракція дебрісу[2], то вища питома площа поверхні контакту і його агресивність. Гранульоми все одно утворюються, але сміття набагато менше.

Метал вже остаточно забутий, а шкода. Обнадіює приклад жінки з ендопротезом Сиваша, яку спостерігав років десять, а після операції на час останнього візиту минуло вже сорок три роки... Ну й BHR з термінами спостереження до вісімнадцяти – двадцяти років без проблем, за умови іонного й МРТ-моніторингу. Про це пізніше.

Кераміка

Особливо рожева. Іншу для вкладнів не використовую, боюся. Є, щоправда, друг-пацієнт, якого 2000-го року звозив на операцію до клініки «Оберлінхауз» у Потсдам до друга-колеги Харольда Лемана. Тоді в Німеччині кераміка по кераміці була парою вибору навіть для людей похилого віку. Стара, алюмінієва, 28 мм. А друг 130 кг... І нічого, минуло 24 роки. Сплюнути тричі через ліве плече.

Проте численні лекції з прикладами сколів і скрипів зупиняють. Інша справа – рожева кераміка, вона міцніша. За результатами випробувань в імітаторах вона витримує кількість циклів, розрахованих на понад тридцять років активного життя. Клас! Щоправда, не взяті під увагу процеси старіння матеріалів, особливо поліморфних. Адже сучасна кераміка це коржі, спечені з борошна різних сортів. Подивимося, якщо доживемо.

СПОСІБ ФІКСАЦІЇ ВКЛАДНЯ

Усе дуже просто. Серед старих надавав перевагу улюбленій чаші Trilogy із розсувним

[2] З англ. – будівельне сміття.

polyethylenes, wear debris particles tend to be much smaller. And the smaller the debris fraction, the larger its total surface area and, consequently, its biological aggressiveness. Granulomas still form, but the overall debris volume is significantly reduced.

Metal-on-metal bearings are now largely abandoned, which is a pity.

A promising example is a woman with a Sivash endoprosthesis whom I observed for about ten years. By the time of her last visit, an astonishing forty-three years had passed since her surgery...Then there's the example of Birmingham Hip Resurfacing (BHR) implants, which have shown no issues even after 18–20 years, provided ion-level and MRI monitoring is maintained. But more on that later.

Ceramics

Particularly pink ceramics. I do not use any other type for liners—I simply don't trust them. I do have a friend who is also a patient, whom I took in 2000 to Oberlinhaus Clinic in Potsdam for surgery with my colleague Harold Lehmann. At the time, ceramic-on-ceramic was the material of choice in Germany, even for elderly patients. This was the old aluminum oxide variety, 28 mm in diameter. And my friend weighed 130 kg. Yet, here we are 24 years later—no issues (knocking on wood). However, numerous lectures featuring examples of ceramic fractures and squeaking have made me wary. Pink ceramics, on the other hand, are much stronger. According to simulator tests, they endure a number of cycles equivalent to more than thirty years of active life. Impressive! But these tests do not account for material aging, particularly in polymorphic substances. After all, modern ceramics are essentially "baked layers" made from various grades of material. Time will tell—if we live long enough to see it.

LINER FIXATION METHOD

This is quite straightforward. Among older designs, my preference was always the Trilogy cup with an expandable locking ring, which still allows for easy liner replacement during revision surgery. Incidentally, it is now also available with a taper-locking insert under the name "IT."

With other manufacturers, the locking ring often breaks when removing the liner. Then what? Replace the entire cup? Cement a new insert inside the old metal shell? (See "Atypical...") It's possible, but why go through the hassle? Implant companies have caught on to this issue. Now, nearly all new models feature a taper-lock mechanism, which makes polyethylene liner replacements incredibly simple—though unfortunately, not for ceramic inserts.

Мал. 1 а
Fig. 1 a

Мал. 1 б
Fig. 1 b

Мал. 1 в
Fig. 1 c

стопорним кільцем, що й досі дозволяє легко замінювати вкладень під час ревізії зношеного. Вона, до речі, тепер випускається й з конусною фіксацією вкладня під назвою «IT».

В інших фірм стопорне кільце у разі видалення вкладня ламається, а далі? Міняти все чи цемент усередину металу? (Див. «Нетипове використання компонентів ендопротеза»). Можна, але навіщо? Це зрозуміли і виробники. Тепер випускають тільки конусні, в яких дуже легко міняти поліетиленові вкладні, але не керамічні. Іноді виникає необхідність витягти встановлений, – а отже, добре фіксований – керамічний лайнер (вкладень). Наприклад, під час проведення ревізії з приводу ранньої глибокої інфекції після ендопротезування кульшового суглоба. Або для перевстановлення тазового компонента у разі грубого порушення кутів інклінації. Таке, на щастя, трапляється рідко, але якщо трапляється, то вийняти керамічний вкладень непросто. Дуже мало виробників передбачають таку можливість у конструкції імплантів (мал. 1 а, б, в). У будь-якому разі

Мал. 2
Мал. 2

Мал. 3
Fig. 3

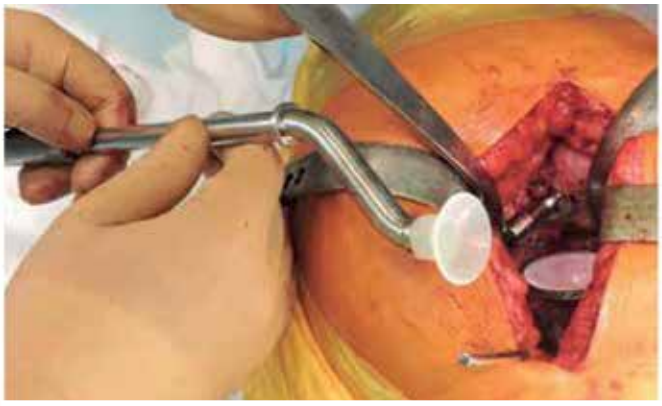

Мал. 4
Fig. 4

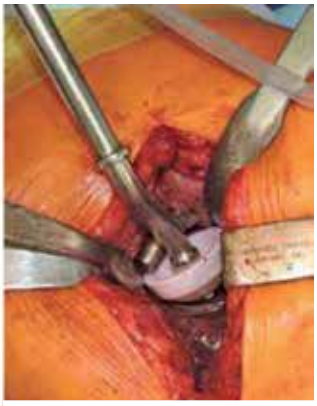

Мал. 4 а
Fig. 4 a

Sometimes, it becomes necessary to remove an already implanted—and therefore well-fixed—ceramic liner (insert). For example, during revision surgery for early deep infection following total hip arthroplasty or for repositioning the acetabular component in cases of severe inclination angle misalignment. Fortunately, such situations are rare.

рекомендуємо спробувати класичний прийом. Потрібен металевий імпактор з вузьким наконечником (мал. 2). Звільнивши кромку металевої чаші, слід постукати по ній з різних боків кілька разів (мал. 3).

Як правило, вкладка звільняється від щільної фіксації у чаші та її можна підчепити гострим інструментом і видалити. Найлегше це зробити за допомогою присоска (мал. 4, 4 а).

Козирок

Десятиградусні ще нікому не заважали, а двадцятиградусні – потрібні за особливих випадків. Головне – його правильне розташування. Він потрібен саме там, де його бракує.

У разі заднього доступу найчастіше доверху та дозаду. Але трапляється, наприклад, ревізія з приводу повторного переднього вивиху ендопротеза. Відкривши суглоб, хірург бачить, що западина встановлена та вже добре інтегрована в положенні надлишкової антеторсії, а вкладень дозаду. Це могло сприяти нестабільності через хибне положення чаші та імпіджмент шийки і козирка. За цієї ситуації слід замінити пошкоджений вкладень на аналогічний, тільки дзеркально розташований.

Ніжка

Плануючи ніжку, насамперед зважаємо на форму проксимального відділу стегнової кістки у прямій проєкції. Не зупиняючись на загальновідомих крайніх варіантах норми – «пічній трубі» й «келиху для шампанського», скажу, що трапляються й більш екзотичні профілі. Особливо складний вибір у разі дисплазії, посттравматичних і післяопераційних деформацій, ревізійних операцій.

Ці випадки завжди індивідуальні. Різноманітність пропонованих ніжок допомагає визначитися у кожному з них. Особливо важко добирати дуже маленькі та дуже великі імпланти. Іноді доводиться випрямляти набутий чи фізіологічний вигин стегнової кістки. Детальніше – у відповідних главах. Про можливості латеральних шийок вже йшлося, але це також частина планування.

However, when they do occur, extracting a ceramic insert is not an easy task. Very few implant manufacturers design their systems with removal mechanisms in mind.

Regardless of the implant type, we recommend attempting the classical extraction technique (Fig. 1 a, b, c). This requires a metal impactor with a narrow tip (Fig. 2). Once the metal shell edge is exposed, gentle taps should be applied to different sides of the liner multiple times (Fig. 3).

Typically, this process loosens the liner from its tight fixation, allowing it to be lifted with a sharp instrument and extracted. The easiest method, however, is to use a suction cup for removal (Fig. 4, 4a).

Elevated Rim

A 10-degree elevated rim has never caused any issues, whereas a 20-degree rim is required in specific cases. The key is correct positioning—placing it exactly where support is lacking. With a posterior approach, it is most often needed superiorly and posteriorly. However, there are situations such as a revision surgery for recurrent anterior dislocation of the prosthesis. Upon opening the joint, the surgeon may find that the acetabular cup has been implanted and well-integrated in an excessively anteverted position, while the liner is positioned posteriorly.

This malalignment may contribute to instability due to the incorrect cup orientation and impingement between the femoral neck and the elevated rim. In such cases, the damaged liner should be replaced with an identical one but oriented in the opposite (mirror) direction.

Femoral Stem

When planning the femoral stem, the primary consideration is the shape of the proximal femur in the anteroposterior projection. Without dwelling on the well-known extreme variations of normal anatomy—the “chimney” and the “champagne flute” configurations—I should note that even more unusual profiles occasionally occur. The choice is particularly challenging in cases of hip dysplasia, post-traumatic and postoperative deformities, and revision surgeries. These cases are always highly individualized. The broad range of available femoral stems facilitates selection in each scenario. The most difficult cases involve selecting extremely small or large implants. Sometimes, it is necessary to straighten an acquired or physiological femoral bow. More details on this topic are provided in the relevant sections. We have already discussed the potential of lateralized femoral necks, but this too is an essential part of preoperative planning.

Головка

Дуже важливий елемент, який не контактує з живою тканиною. Виняток становлять лише однополюсні протези, які прямо спираються на хрящ, та великі голови у парах Ме-Ме. Там контакт із кісткою по периферії чаші можливий і може спричинити «імпіджмент». Тому у таких випадках екзостози ретельно видаляли. На жаль, фірма De Puy скомпроментувала ідею цієї пари тертя і більше ми їх не встановлюємо.

Головки вибирають за кількома ознаками. Перший – уподобання хірурга. Знаю багатьох любителів 28-х, шаную, сам був таким. Є уподобання в дусі сера Chanley – 22,2 мм. Ну, це стара добра консервативна школа...

Однак за перетворення ендопротезування з мистецтва на індустріальний процес (до 2030 року в США планується проводити понад 1,5 млн ендопротезувань кульшового суглоба на рік) рентабельніше стають середні – 32 і 36 мм. Статистика вказує на меншу кількість вивихів, що ж стосується живучості – покаже тільки його величність Час.

МАТЕРІАЛИ

Що краще? Неіржавна сталь, сплави кобальту й хрому, модифікований титан, керамізований ніобій з цирконієм, алюмінієва, цирконієва або змішана в різних пропорціях кераміка? Або все ж таки штучний сапфір? Тут багато складових вибору. До того ж, лише довгострокові спостереження виявлять переможця в кожній групі. Знову повторюся – запорука успіху у правильній біомеханіці. Решта дуже важлива, але вторинна. Сподіваюся, що вітчизняні сапфірові монокристали стануть лідерами живучості (за умови правильного встановлення). Щось про це знаю, але, можливо, ця інформація ДСК (для службового користування). Зачекаємо.

Femoral Head

The femoral head is a critical component, despite having no direct contact with living tissue. The exceptions are monopolar prostheses, where the head articulates directly with cartilage, and large metal-on-metal (MoM) heads, which may contact bone at the periphery of the acetabular cup, potentially leading to impingement. To mitigate this, any exostoses in such cases were meticulously removed. Unfortunately, DePuy compromised the credibility of this bearing combination, and we no longer use it.

Femoral heads are selected based on several criteria. First, surgeon preference. I know many proponents of 28-mm heads, and I respect them—I was once among them. Some surgeons, following the philosophy of Sir John Charnley, prefer 22.2-mm heads. This is the traditional conservative school of thought. However, as total hip arthroplasty shifts from an art to an industrial-scale procedure (by 2030, over 1.5 million hip replacements are expected annually in the U.S.), mid-sized heads—32 mm and 36 mm—are becoming the most viable options. Statistics indicate a lower dislocation rate with these sizes, but regarding long-term durability, only time will tell.

MATERIALS

Which material is better? Stainless steel, cobalt-chrome alloys, modified titanium, ceramicized niobium-zirconium, aluminum oxide ceramics, zirconium ceramics, or hybrid ceramic compositions in various proportions? Or perhaps synthetic sapphire? Many factors influence this decision. Furthermore, only long-term follow-up studies will determine the best choice in each category. I will reiterate: success ultimately depends on proper biomechanics. Everything else, while highly significant, remains secondary. I hope that domestic sapphire monocrystals will emerge as the most durable option (provided they are implanted correctly). I happen to have some knowledge on this topic (top-secret, but not really). We shall wait and see.

РОЗДІЛ 5 / CHAPTER 5

ДЕЯКІ ОСОБЛИВОСТІ ВСТАНОВЛЕННЯ КОМПОНЕНТІВ ЕНДОПРОТЕЗІВ

SEVERAL PECULIARITIES OF ENDOPROSTHESIS COMPONENT PLACEMENT

ЖОДНЕ ХІРУРГІЧНЕ ВТРУЧАННЯ НЕ МАЛО ТАКИХ ГЛИБОКИХ СОЦІАЛЬНИХ НАСЛІДКІВ І НЕ ПРИНОСИЛО НАСТІЛЬКИ ПРИГОЛОМШЛИВИЙ РАННІЙ ЕФЕКТ
(Stillwell W.T. 1987)

NO SURGERY HAS EVER HAD SUCH PROFOUND SOCIAL CONSEQUENCES AND SUCH A STRIKING EARLY EFFECT
(Stillwell W.T. 1987)

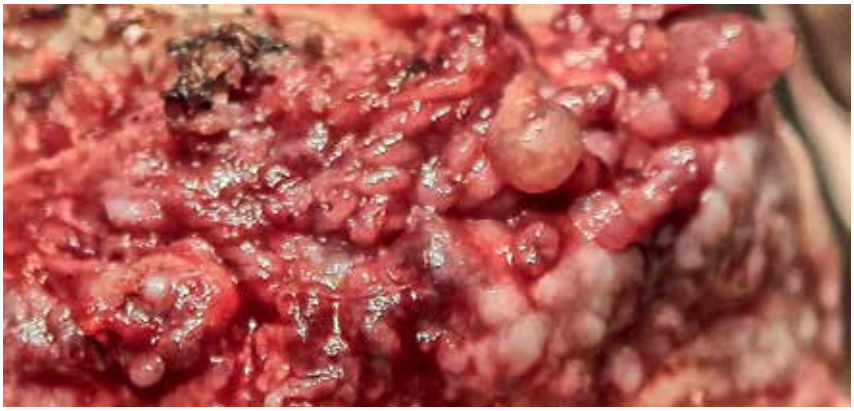

Отже, суглоб відкрито.

Синовія

Ми видаляємо її тільки у разі вираженої гіпертрофії та пігментного вільозного синовіту.

Хрящ та кістка

Після цього кульшова западина обробляється фрезами. Перша шарошка, зазвичай, діаметром 46–48 мм, формує глибину занурення.

На цьому етапі зусилля[1] спрямовано майже перпендикулярно до осі тіла. Потім, змінивши напрям догори й дозаду, розробляємо до потрібного діаметра, дедалі розширюючи краї. Завдання – прибрати хрящ та склерозовану субхондральну кістку, рубці. Водночас необхідно стежити за збереженням достатньої товщини передньої та задньої колон, покрівлі й дна западини.

Перед введенням безцементної чаші порожнина обробленої западини не промивається – дрібні кісткові фрагменти, що залишилися після фрезерування, сприяють остеоінтеграції. Деякі хірурги інколи кидають на дно щіпку стружки з останньої шарошки. Я це роблю для пломбування великих кіст після їхньої обробки та на місце кріплення власної зв'язки головки у разі дефекту.

Якщо використовуємо кістковий цемент – у западині формуються 5–7 анкерних отворів глибиною 5–8 мм в напрямку даху та сідничної і лонної кісток. Після чого все ретельно відмивається від дрібних частинок для кращого проникнення пластичної маси в анкери та пори кісткової тканини. В ідеалі це пульс-лаваж, але припустиме також промивання

[1] Обережно! Мені багато разів доводилося виручати колег, які «провалилися» в малий таз.

Thus, the joint is open.

Synovium

We remove the synovial membrane only in cases of significant hypertrophy or in the presence of pigmented villonodular synovitis.

Cartilage and Bone

The acetabulum is then prepared using reamers. The first reamer, typically 46–48 mm in diameter, determines the initial depth of penetration. At this stage, force[1] is directed almost perpendicularly to the body axis. Then, by adjusting the trajectory upwards and posteriorly, the edges are progressively expanded to the required diameter. The goal is to remove the cartilage, sclerotic subchondral bone, and scar tissue while ensuring sufficient thickness of the anterior and posterior columns, the acetabular roof, and the acetabular floor.

Before inserting a cementless cup, the prepared acetabular cavity is not irrigated, as small bone fragments remaining after reaming

[1] Caution! I have had to assist colleagues who "fell through" into the small pelvis three times.

Навіть у таких пацієнтів малоінвазивні інструменти дозволяють зменшити доступ

Minimally invasive devices allow for making the incision shorter even in these kinds of patients.

Вигнуті тримачі шарошок набагато зручнші
Curved reamer holders are easier to use

Для формування западини і встановлення чаші прямим інструментом довелося б значно розширити доступ
If a straight device were used for preparing the acetabulum and placing the cup we would have to make the incision considerably longer

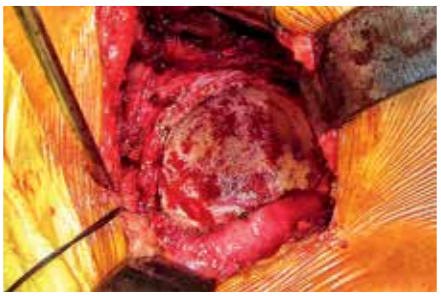

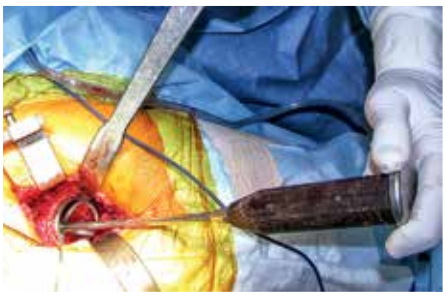

Малоінвазивні шарошки зручні у вузьких просторах, але я не люблю їх через вібрацію
Minimally invasive reamers come in handy in narrow spaces, but I don't like them because of vibration

Западина готова до встановлення чаші
The acetabulum is prepared for cup placement

Примірювання чаші
Fitting the cup

Невелика кількість кісткової аутопластики заповнює всі дефекти
A small amount of bone autograft fills in all defects

Вигнуті встановлювачі чаш дуже зручні
Curved cup positioners are also very easy to use

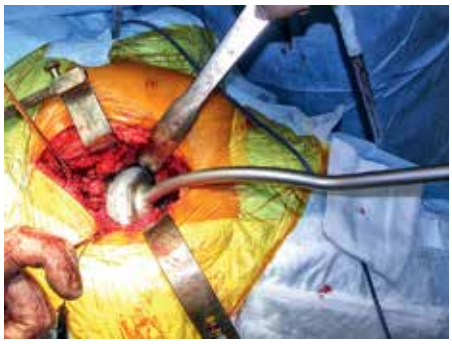

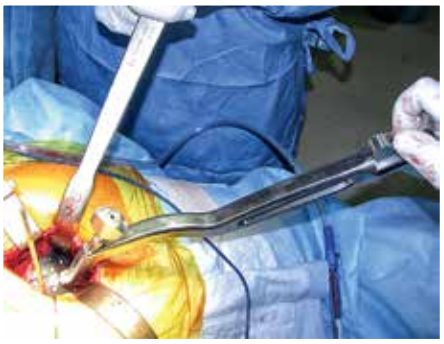

Вони бувають різної форми
They come in different shapes

Вибір кута антеверсії та інклінації
Choosing the angle of anteversion and inclination

Чаші прес-фіт
Press-fit cup

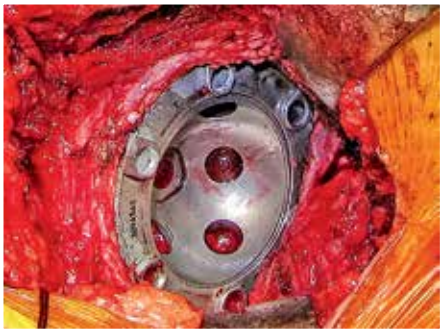

Чаша встановлена
The cup is placed

Протилюксаційний козирок. Жовтий колір пластику свідчить про додавання вітаміну Е
Antiluxation overhang. The yellow color of polyethylene suggests the addition of Vitamin E

Для фіксації вкладня можна сміливо вдарити зо три рази
Three taps are fine for fixation of the liner

Западина встановлена
The cup is implanted

Захват для видалення стрижнів перед встановленням ніжки
Mechanical gripping device for removing pins that are not needed for placing the stem

перекисом водню й антисептиками, що викликає тремтливий жах перед такою дикістю у «західних» хірургів. Цих прийомів дотримуються й перед встановленням ніжки.

Кісти

Нерідко їх видно на рентгенівських, краще – пошарових, й магнітно-резонансних знімках. Але дрібні можуть бути виявлені під час обробки западини. Їхній желеподібний вміст треба видалити спеціальними вузькими распаторами й ложками у будь-якому разі. Якщо розміри понад 6–8 мм, їх пломбують дрібною кістковою крихтою, у разі менших – вони відіграють роль додаткових анкерів для цементу.

Чаші (орієнтація чаші в просторі)

Хочу звернути увагу, що у нашій клініці заведені такі підходи до кута інклінації чаші як цементного, так і механічного кріплення. Колись ми вважали оптимальним кут 45°, а кути 40–50° – близькими до ідеалу. Однак

facilitate osteointegration. Some surgeons place a small amount of bone debris from the final reamer into the acetabulum. I do this to fill large cysts after their preparation and at the site of the ligamentum teres attachment in cases of defect.

When using bone cement, 5–7 anchoring holes, 5–8 mm deep, are created in the direction of the acetabular roof

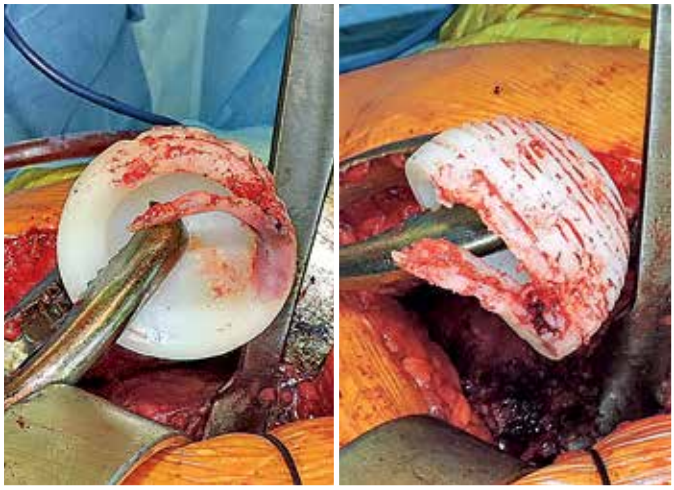

Фатальне зношування чаші за неправильного кута інклінації
Critical wear of the cup associated with the wrong angle of inclination

Великі кісти добре видно на рентгенограмах
Large cysts are clearly visualized on x-ray images

практика й міжнародний досвід показують, що 45° – це зовсім не оптимальний, а лише максимально допустимий кут інклінації западини: 50° – вже погано, а 40° – краще, ніж 45°. Оптимальними ми вважаємо кути від 35° до 45°. Антеторсія залежить від типу доступу: для заднього може становити від 15° до 20°, а для переднього – лише від 5° до максимум 10°, оскільки ризик переднього вивиху під час переднього доступу набагато вищий.

У разі анатомічних особливостей (дисплазії) або кісткових дефектів буває важко дотриматися кутів і надійно закріпити западину. Для збільшення площі контакту використовуємо аутопластику з видаленої головки стегна чи трабекулярні аугменти. Тут можуть допомогти й чаші з антилюксаційними або диспластичними козирками в 10° або 20°. Але не надто довіряйте їм. Неправильно встановлена чаша з козирком від вивиху не врятує!

Вкладні і чаші з високим або низьким профілем призначені для оптимізації положення центру ротації. Високий профіль показано у разі протрузійних ситуацій. Такі можливості були у конструкцій фірми Stryker. Але вона пішла з українського ринку.

Тепер про вкладні. Вони бувають поліетиленові та керамічні. Пластикові можуть бути звичайні, крос-лінковані і ще з вітаміном Е як антиоксидантом для профілактики старіння. Ще вони можуть бути рівними та з козирком 10° або 20°. Козирок слід орієнтувати

and the ischial and pubic bones. The area is then thoroughly washed to remove small particles, ensuring optimal penetration of the cement into the anchoring holes and bone pores. Ideally, pulsed lavage is used, but rinsing with hydrogen peroxide and antiseptics is also acceptable, though Western surgeons often view this approach with horror. These principles also apply before stem implantation.

Cysts

Cysts are often visible in standard radiographs, with better visualization on CT or MRI scans. However, smaller cysts may only be detected during acetabular preparation. Their gelatinous content must be removed in all cases using specialized narrow curettes and bone scoops. If the cysts exceed 6–8 mm, they should be filled with finely crushed bone chips. Smaller cysts may act as additional anchoring points for cement.

Acetabular Cups

I would like to highlight our approach to the inclination angle of both cemented and cementless acetabular cups. We previously considered 45° to be the optimal angle, with angles of 40–50° viewed as close to ideal. However, clinical experience and international data now suggest that 45° is not optimal but rather the upper limit of acceptability; 50° is already problematic, while 40° is preferable to 45°. We now consider the ideal inclination range to be 35–45°. Anteversion depends on the surgical approach: for the posterior approach, it may range from 15° to 20°, while for the anterior approach, it should be limited to 5–10° due to the higher risk of anterior dislocation with this approach.

In cases of anatomical variations (such as dysplasia) or bone defects, achieving the ideal angles and securing the cup can be

в бік ймовірного вивиху. У разі заднього доступу я встановлюю його дозаду та доверху. Вибір за вами.

Керамічні вкладні всі рівні. Перед тим як вдарити для фіксації, рекомендую впевнитись в його точній орієнтації. Є чаші, які дещо деформуються після імпакції, і твердий вкладень під час встановлення злегка коливається, як гойдалка. Важливо це контролювати. Доводилось під час ревізії видаляти косо заклинений керамічний вкладень фірми Lima Ltd, який має на полюсі централізатор – виступ, конгруентний отвору на дні чаші. Так звана «foolproof system». Але «талановитий» титулований хірург переміг систему!

Видалення вкладня під час ревізії. Колись саме за легкість заміни вкладня, обожнював чашку Versys Zimmer. У ній стопорне кільце легко розсувалось та відпускало вкладень, а новий легко ставав на місце. В інших конструкціях кільце ламалось. Тепер усі вкладні мають конусну посадку і з поліетиленом проблем не виникає. Інша справа — кераміка. Про це окремо нижче.

Вибір **діаметра западини**. Для цементного протезування чашу зазвичай вибираю меншу, ніж остання шарошка. Для такого вибору крок до зменшення залежить від конструкції зовнішньої поверхні імпланта. Якщо борозни для зчеплення із цементом тільки концентричні, типу Müller, вибираю на два розміри менше. Наприклад: пройшов шарошкою 52 мм, ставлю чашу 48 мм.

Для особливої конструкції – чаші з наявністю виступів для збереження заданої товщини мантії. Наприклад, ZCA Zimmer, United або AK Medical, чашу з непарним діаметром вибираю або номер у номер, або на 1 мм менше – пройшов 54-ю шарошкою, беру западину 53 мм.

Після стажування у Швеції надаю перевагу трьом послідовним прийомам встановлення цементної чаші. Після того як цемент набуде потрібної консистенції (не липне до змочених рукавичок, не тече, але водночас пластичний), поміщаємо його дозу (40 г) у западину і втискаємо спеціальним або пристосованим пресуризатором або «пушером», як ми його називаємо. Це дозволяє пластичній масі проникнути

challenging. To increase the contact surface, we use autografts from the resected femoral head or trabecular augments. Acetabular cups with 10° or 20° elevated rims designed for dislocation prevention can also be useful in these situations. However, one should not rely too heavily on them—an improperly positioned elevated rim cup will not prevent dislocation!

Liners and cups with high or low profiles are used to optimize the position of the center of rotation. A high-profile design is recommended in cases of acetabular protrusion. These options were available from Stryker, but the company has since exited the Ukrainian market.

Now, about the liners. They come in polyethylene and ceramic varieties. Polyethylene liners can be standard, cross-linked, or infused with vitamin E, which acts as an antioxidant to prevent degradation over time. Additionally, they can be flat or feature a 10° or 20° anti-dislocation lip. The lip should be oriented toward the direction of potential dislocation. When using a posterior approach, I position it posteriorly and slightly superiorly. The choice, however, is yours.

Ceramic liners are all flat. Before impacting them for fixation, I recommend ensuring their exact orientation. Some cups deform slightly after impaction, causing the rigid ceramic liner to wobble slightly upon insertion, like a rocking chair. It is crucial to monitor this. During a revision, I once had to remove a misaligned, wedged ceramic liner from Lima Ltd., which features a polar centering peg designed to fit congruently into a hole at the base of the cup—so-called a "foolproof system." However, the "brilliant" doctor, despite all their titles, still managed to outsmart the system.

Liner removal during revisions. I used to love the Versys Zimmer cup precisely because of how easily its liner could be replaced. Its locking ring would simply expand and release the liner, allowing a new one to snap into place effortlessly. In other designs, the ring often broke. Nowadays, all liners use a conical locking mechanism, and polyethylene liners no longer pose any issues. Ceramic liners, however, are a different story, which I will address separately below.

Now, regarding **cup diameter** selection. For cemented arthroplasty, I typically choose a cup slightly smaller than the final reamer size. The amount of downsizing depends on the design of the implant's outer surface. If the grooves for cement fixation are exclusively concentric (e.g., Müller-type cups), I downsize by two sizes—if I use a 52 mm reamer, I implant a 48 mm cup.

For cups with built-in spacers to maintain a consistent cement mantle thickness (e.g., ZCA Zimmer, United, or AK Medical), an odd-sized cup is chosen either at a 1:1 ratio or reduced by 1 mm—for instance, after using a 54 mm reamer, I select a 53 mm cup.

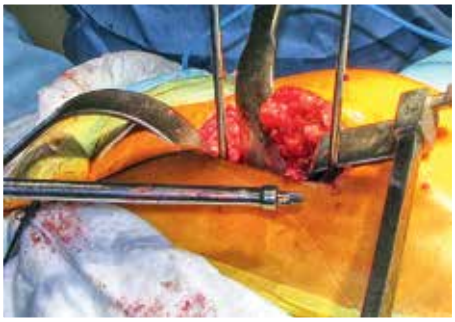

Свердло з обмежувачем для формування анкерних отворів
A drill with a drill stop for making anchor holes

Анкерні отвори, сформовані ультразвуком, не кровлять
Ultrasonically made anchor holes do not bleed

Після всіх маніпуляцій на кістковій тканині порожнина западини ретельно промивається
After all manipulations with the bone tissue the acetabulum is thoroughly cleaned

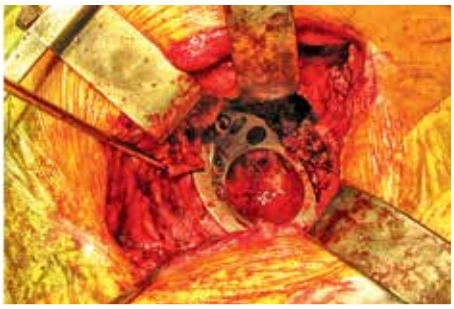

Антипротрузійне кільце Мюллера використовується і у разі первинного протезування
The Müller antiprotrusion ring is used in primary arthroplasty

Вигнутий встановлювач чаші використовується з різними насадками
Different heads of a curved cup positioner are used

Силіконовий пресурізатор має бути вологим для запобігання прилипання до цементу
The silicon pressurizer should be wet to prevent adhesion to the cement

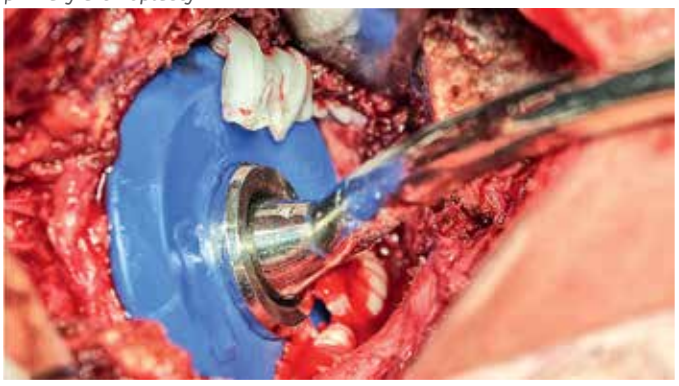

Пресурізація проводиться з достатнім зусиллям
Pressurization is done with sufficient effort

Цемент щільно запресовано до западини
Cement is tightly packed into the acetabulum

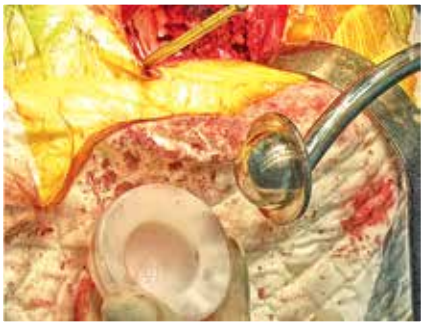

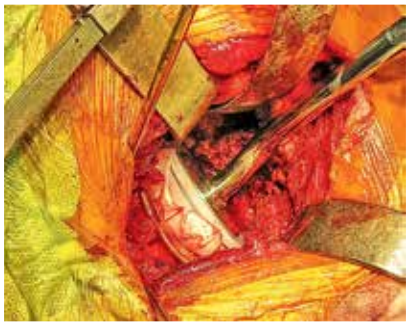

Така насадка дозволяє точно встановити чашу за вибраними орієнтирами
This type of head allows for precise positioning of the cup according to select points of orientation

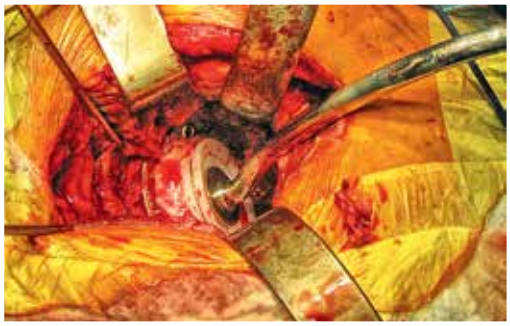

Для уникнення непотрібних коливань у фінальній стадії полімерізування цементу застосовуємо насадку без країв
At the final stage of cement polymerization a "brimless" head is used to avoid unnecessary vibration

у всі пори та нерівності кісткового ложа, що забезпечує міцне зчеплення й довговічність кріплення.

Потім, зісковзнувши пушером (під час руху прямо дозаду прилиплий цемент може бути зміщений), вводимо штучну западину. Водночас слідкуємо за позицією козирка, якщо він є, та кутом інклінації. Для зручності вибору кута й стабільності обраного положення багато фірм пропонують спеціальні установники. Їхній робочий кінець нагадує сомбреро або має виступи. Після деякого загусання цементу міняємо наконечник інструменту на кулю без країв. Асистент, якому довіряється найважча робота, не може бути абсолютно нерухомим: у нього б'ється серце, він дихає, а іноді злегка трясуться руки. Під час тиску на западину кулькою, що вільно ковзає, мимовільні рухи не передаються на чашу, і цемент твердне у спокої. Під час заміни інструмента надлишки цементу легко видаляються різними «знімалками». Після остаточної полімеризації видаляємо дрібні фрагменти цементу й промиваємо рану.

З кутами все схоже, а ось із діаметром все навпаки. Кожна конструкція має свої правила, які потрібно знайти в інструкції та дотримуватися їх. Але не завжди. Потрібна примірка. Вибір механічної западини залежить від щільності кісткової тканини. Іноді, порушуючи інструкцію для callida juncture (мистецьке з'єднання), після примірки перевага віддається чаші на розмір більше, вкрай рідко – на два. Винятки підтверджують правила, але про них не треба забувати.

Ніжка

Установлення ніжки також має свої особливості. Ви користуєтеся пристроями для вибірки кісткової тканини або перфоруєте її для «входу» в стегно – робити це треба у задньому зовнішньому квадранті обпила шийки стегна. Зважаючи на анатомічні вигини стегнової кістки, тільки таке розташування первинного занурення в канал стегна забезпечує прямий доступ до кістковомозкового каналу. В інших положеннях первинний інструмент входитиме в канал під кутом. До речі, встановлюючи безцементні ніжки, ми

After my fellowship in Sweden, I adopted a three-step technique for placing cemented acetabular cups. Once the cement reaches the appropriate consistency (it should not adhere to wet gloves or be too fluid but should remain pliable), 40 grams of cement is placed into the acetabulum and pressed in using a specialized or adapted pressurizer, which we call a "pusher." This ensures deep penetration of the cement into all bone pores and irregularities, securing a strong and durable fixation.

Next, using the pusher to guide it into place (as cement adhesion may cause displacement if moved directly backward), we insert the acetabular component. Proper positioning of the elevated rim (if present) and inclination angle must be carefully observed. Many implant manufacturers provide specialized positioning instruments, often with sombrero-shaped ends or other stabilization features. Once the cement begins to harden, the sombrero-type positioning head is replaced with a smooth, brimless attachment. The assistant, responsible for maintaining stability, cannot remain completely motionless—heartbeat, breathing, and slight hand tremors are unavoidable. By using a freely sliding positioning tool, these involuntary movements are not transmitted to the cup, allowing the cement to set undisturbed. During this transition, excess cement can be easily removed with specialized instruments. After full polymerization, any remaining small cement fragments are eliminated, and the surgical site is irrigated.

While inclination angles follow standard guidelines, cup diameter selection is less straightforward. Each implant design has specific recommendations outlined in the manufacturer's instructions, which should generally be followed—but not always. A trial fitting is crucial. The choice of a cementless cup depends significantly on bone density. Occasionally, deviating from the standard protocol for Callida Junctura ("skillful joining"), a larger acetabular cup is selected after trialing—usually one size up, and very rarely two. Exceptions confirm the rules but should never be ignored.

Femoral Stem

The positioning of the femoral stem also has its own considerations. Whether using a broach or perforating the cortex for canal entry, this should always be done in the posterior-external quadrant of the osteotomized femoral neck. Given the anatomical curvature of the femur, this is the only way to ensure direct access to the intramedullary canal. In other placements, the initial instrument may enter the canal at an angle. By the way, when implanting cementless stems, we do not use broaches at all, which may reduce the proximal stem-to-bone contact area.

взагалі не користуємося вибірками, що може зменшити площу контакту проксимального відділу ніжки з кістковою тканиною.

Поступово збільшуючи розмір рашпілів, формуємо ложе для ніжки. Водночас постійно створюємо бічне зусилля у напрямку великого вертлюга, щоб не завалитися у варус. Не треба домагатися видалення всієї губчастої кістки. Багато сучасних інструментів сконструйовано для ущільнення, а не видалення спонгіози.

Інша справа цементна фіксація. Тут треба ретельно прибрати з кістково-мозкового каналу всі вільні частинки та щільно заповнити кістковим цементом. І тут є два правила, дві філософії: філософія великої мантії та філософія щільного прилягання.

Перша втілена в ендопротезі EXETER в 1970 році. Стебло стегна, що було розроблено у співпраці між хірургом NHS професором Робіном Лінгом та інженером Університету Ексетера доктором Клайвом Лі, виробляється компанією Stryker і досі. Чимало всесвітньо відомих та менших компаній випускають ледь змінені генерики: CPT Zimmer, UCP United, AK Medical та багато інших. Принцип можливості мікрорухів на межі метал-цемент з самозаслиненням полірованої ніжки успішно працює понад п'ятдесят років і довів свою високу ефективність. Товста, до 2 мм, а тому міцна, цементна мантія формується завдяки різниці розмірів рашпіля та ніжки на 4 мм в діаметрі. Централізатор на вістрі забезпечує симетричний розподіл поліметилакрилату навколо ніжки.

Наявність можливості мікрорухів полірованої ніжки надає унікальну технологію під час ревізійних операцій. Уперше я побачив її в Швеції. Герберт Франзен під час ревізії чаші у пацієнтки з ендопротезом, що простояв майже тридцять (!) років, для зручності маніпуляцій на тазі, двома ударами вибив ніжку Chanley, перевстановив чашку і двома ударами встановив ніжку на місце. Жодного додаткового цементу, тільки промивання та осушення. Принцип конусної фіксації, як головка на шийку. Коли я вперше продемонстрував цей прийом колегам у відділенні, всі були вражені не менше за мене. Але відтоді це стало нормою.

Gradually increasing the size of the rasps, we shape the femoral bed for the stem. At the same time, we continuously apply lateral force toward the greater trochanter to prevent varus malalignment. It is not necessary to remove all cancellous bone—many modern instruments are designed to compact rather than excise trabecular bone.

Cemented fixation is a different approach. Here, it is crucial to thoroughly remove all loose debris from the intramedullary canal and achieve complete, pressurized filling with bone cement. This technique follows two key principles—two distinct philosophies.

The Thick Mantle Philosophy vs. The Tight-Fit Philosophy

The thick cement mantle philosophy was first introduced with the Exeter prosthesis in 1970. This femoral stem was developed through collaboration between Professor Robin Ling, an NHS surgeon, and Dr. Clive Lee, an engineer from the University of Exeter. The implant has been manufactured by Stryker ever since. Numerous globally recognized and smaller companies have since produced slightly modified generic versions, such as CPT Zimmer, UCP United, and AK Medical, among others. The principle behind the Exeter design is to allow micromotion at the metal-cement interface, utilizing a polished stem with self-locking behavior. This concept has remained highly effective for over fifty years, demonstrating excellent long-term survival. The thick cement mantle (up to 2 mm) ensures durability and is achieved by undersizing the stem by 4 mm in diameter relative to the final rasp. A centralizer at the tip of the stem ensures a symmetrical distribution of polymethylmethacrylate (PMMA) cement around the implant.

This design also offers significant advantages in revision surgeries. The first time I encountered this technique was in Sweden. Herbert Franzen, during a cup revision in a patient with a 30-year-old (!) hip prosthesis, effortlessly extracted the Charnley-type femoral stem with two hammer taps, replaced the acetabular component, and reinserted the same femoral stem without adding new cement, merely irrigating and drying the site. The principle of taper fixation—like a head on a trunnion. When I first demonstrated this technique to my colleagues in the department, they were just as amazed as I was. But since then, it has become standard practice.

The second philosophy is designed to achieve tight contact between a flat femoral stem and the intramedullary canal. In my opinion, referring to the intramedullary canal in adults as "bone marrow" is misleading—there is no actual marrow, just fat. But back to the stem: Professor M.E. Müller introduced this concept in 1977. The straight, conically tapered shape of the Müller-type stem allows for implantation along the neutral axis of the femoral canal. Its

Друга філософія розроблена для щільного прилягання плаского ніжки до кісткового каналу. До речі, вважаю, що термін «кістково-мозковий» у дорослих не відповідає дійсності. Який там мозок? Суцільний жир. Але повернемось до ніжки. Професор M.E. Müller запровадив її в хірургію у 1977 році. Пряма, конічно звужена форма ніжки дозволяє розмістити імплант у стегновій кістці за нейтральною віссю. Завдяки клиновидній формі ніжка автоматично знаходить центральне положення, що виключає варусне або вальгусне відхилення. Поздовжні борозни та «сатинова» поверхня сприяють щільній фіксації до кісткового цементу.

Незважаючи на протилежні принципи фіксації, обидві ніжки мають близькі показники виживання й виробляються донині багатьма фірмами світу. Особисто мені більше до душі перша, з широкою мантією. Можливо, через легкість ревізії чаші у разі необхідності.

Серед успішних не слід забувати і калькарну ніжку Lubinus від W. Link, розроблену в 1975 році. Її анатомічна версія тривалий час утримувала першість серед цементних посестер. І я не можу пригадати ревізій цієї конструкції, використовуючи її з 1999 року. Хіба що з приводу септики. Але це не її провина.

КІСТКОВА ПРОБКА І ЦЕМЕНТНА НІЖКА

Скажу щиро, пробку під час цементування ніжки стали встановлювати зовсім недавно – років вісім-дев'ять тому. Раніше це були епізодичні випадки.

Наприклад, отримали гуманітарку із наборами Stryker для очищення каналу та встановлення поліетиленового обмежувача.

Йоршик та ребристий пластиковий стрижень з накрученою пробкою універсального розміру. Що може бути простіше: виміряв довжину ніжки та після очищення каналу від дрібної кісткової крихти встановив пробку на потрібну глибину.

wedge-shaped profile ensures automatic centralization, preventing varus or valgus malpositioning. The longitudinal grooves and satin-like surface enhance cement adhesion.

Despite their opposing fixation principles, both Exeter-type and Müller-type stems exhibit comparable survival rates and continue to be produced by multiple implant manufacturers. Personally, I prefer the thick mantle technique, mainly because it simplifies acetabular revision when necessary.

Among successful designs, we should also acknowledge the calcar-reinforced Lubinus stem by W. Link, developed in 1975. Its anatomical version dominated the cemented stem market for an extended period. Since I began using it in 1999, I do not recall a single revision of this stem, except for cases of infection, which, of course, are unrelated to the implant itself.

BONE PLUG AND CEMENTED STEM FIXATION

To be completely honest, routine use of a bone plug during femoral cementation only became standard

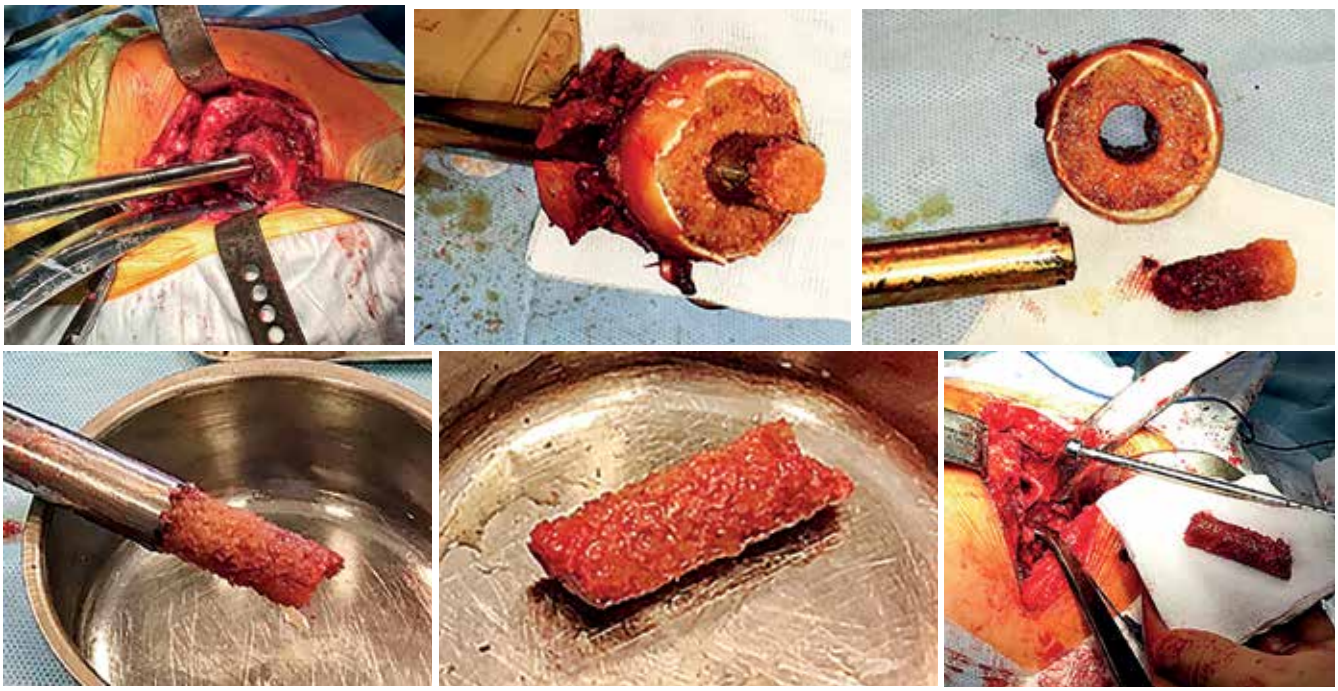

ОДНА ПРОБЛЕМА, гуманітарна допомога була нерегулярною, а завозити таку продукцію на продаж фірми не поспішали. Можливо, через відсутність попиту на неї. Та й до того ж у закордонних клініках від пластикових пробок відмовилися, а біодеградувальні є дорогими. Випилювати пробки з головки стегнової кістки було ліньки і робили це рідко. Судячи з рентгенівських знімків пацієнтів, які потрапляли до нас на ревізії, колеги також не надто піклувалися про це. Невимовно довгі цементні «хвости» створювали значні технічні труднощі під час спроб видалити всю мантію. Так «визрівала» думка про те, що пробка все-таки потрібна – для щільнішого пломбування каналу, а, отже, і більш впевненої стабільності ніжки та полегшення вилучення залишків цементу під час ревізії.

Радикально наші настрої змінилися у бік пломбування каналу після одного із традиційних обходів у клініці напередодні «Квітневих тез».

Наші давні друзі з Франції Іван Соллогуб та Алан Соте пожартували щодо довгого «хвоста» із цементу. Якби вони зробили зауваження, ефект був би не настільки сильним. Зміцнив нашу впевненість виступ на самих «Тезах» російського колеги Геннадія Куропаткіна, присвячений правилам вста-

in our practice about eight to nine years ago. Previously, it was an occasional intervention.

For example, at one point, we received humanitarian aid in the form of Stryker kits, which included tools for canal debridement and polyethylene restrictors. The kit contained a brush, a ribbed plastic rod, and a universal-size plug. What could be simpler? Measure the length of the stem, clear out bone debris, and insert the plug to the appropriate depth.

THE PROBLEM. The humanitarian shipments were inconsistent, and commercial suppliers were reluctant to import these products, likely due to a lack of market demand. Furthermore, Western hospitals had largely abandoned plastic plugs, and biodegradable versions were prohibitively expensive. We rarely took the time to carve bone plugs from the femoral head, as it was time-consuming. Judging by radiographs of patients requiring revision surgery, our colleagues were equally unconcerned. Excessively long cement “tails” frequently created technical challenges when attempting to remove the entire cement mantle. Thus, we gradually came to recognize the necessity of bone plugs—both to ensure tight cement pressurization and to facilitate cement removal during future revisions.

Our perspective on canal occlusion changed radically after one of our traditional ward rounds, just before the “April Theses” conference.

Our longtime French colleagues, Ivan Sollogub and Alain Sauté, jokingly criticized the long cement “tails” in our cases. Had they been more direct in their critique,

новлення ендопротезів цементної фіксації. Після цього ми почали регулярно встановлювати пробки та вдосконалювати інструмент для цього. Намагалися висвердлювати фрезами дрилі, користуватися широкими вибірками, але продовжували пошуки оптимального інструменту.

Результат – не наш винахід. Ми просто зібрали побачене в різних клініках світу і зупинилися на оптимальному, на нашу думку, дуже простому пристрої.

Як правило, формування пробки проводиться вручну. Поршень легко виштовхує керн. За дуже пухкої губчастої тканини проксимального відділу стегна можливе формування кісткового циліндра із головки стегна.

Залишається зауважити, що підготовлену після вимірювання діаметра каналу пробку легше встановлювати спеціальним штовхачем з розміткою глибини. Вони бувають різного діаметра.

Промивши й просушивши порожнину, що утворилася, можна вводити цемент. В ідеалі крізь довгу трубку картриджа з ущільнювачем, від дна. Якщо економимо картридж – вручну, із вакуумуванням порожнини крізь дренажну трубку. Така техніка є одночасно і профілактикою жирової емболії під час введення цементу в кістковий канал, і способом щільного заповнення каналу метилакрилатом. Безпечно та надовго.

Але мені найбільше подобається не робити пробку, а встановлювати готову. Все ж таки, вони існують. Компанія United надає пробки та інструмент для їхнього встановлення разом з централізатором у стандартному наборі. Є в них, як і у Zimmer, шприц для цементу. Повний сервіс. У майбутньому, років за двадцять, під час поодиноких ревізій їхніх ніжок, генериків Exeter, хірурги подякують за легкість видалення цементної мантії.

ДОВЖИНА НІГ ТА ОФСЕТ

Примірку проводять на оптимальному, який не тільки входить, але й виходить тугенько, рашпілі, введеному з урахуванням можливого розташування центра головки на рівні верхівки великого вертлюга. З добором головки зазвичай постає питання: на що правильніше орієнтуватися? На натяг м'яких тканин, що забезпечує стабільність у суглобі, чи співвідношення довжини ніг? Далі я поясню, чому і те й інше однаково важливо, і як знайти баланс.

З різницею в довжині ніг зрозуміло: пацієнт відчуватиме незручність. Однак якщо орієнтуватися виключно на співвідношення довжини нижніх кінцівок, можуть виникнути надмірний натяг і больовий синдром або, навпаки, нестабільність і високий ризик вивиху суглоба. На щастя, для таких випадків існують спеціальні ніжки з латералізованим офсетом, або так звані латеральні ніжки, які дозволяють маневрувати в межах

the impact might not have been as strong. Our conviction was further reinforced by Gennady Kuropatkin, a Russian colleague who gave a compelling presentation on cemented fixation principles at the April Theses. Afterward, we began routinely using bone plugs and improving our insertion technique. Attempts were made to drill with reamers, use wide broaches, and experiment with different techniques, but the search for the optimal instrument continued

The solution is not our invention. We merely combined various techniques observed in hospitals around the world and arrived at what we believe to be the optimal solution—a very simple device.

In most cases, the bone plug is manually shaped. A plunger easily ejects the bone core. In cases of very porous cancellous bone in the proximal femur, a bone cylinder can be fashioned from the femoral head.

Once the plug's diameter is determined, insertion is simplified using a depth-marked pusher. These instruments come in various sizes.

After irrigating and drying the prepared cavity, cement can be introduced. Ideally, it is injected through a pressurized cement gun, filling the canal from distal to proximal. If using a manual technique, vacuum suction via a drainage tube is recommended. This reduces the risk of fat embolism during cement pressurization while also ensuring complete canal filling. The result? Safe and durable fixation.

However, I personally prefer pre-manufactured bone plugs. They do exist. United Orthopedic provides bone plugs and insertion

Реактор для виведення проксимального опилу стегнової кістки до рани. Так звана ресора
Retractor for placing the proximal part of the sawed femur into the wound. The so-called "spring"

Намічена точка у задньо-зовнішній зоні опилу шийки
The mark is made in the posterior outer region of the femoral neck osteotomy

Тепер відомий напрямок кісткового каналу
Now the alignment of the intramedullary canal is determined

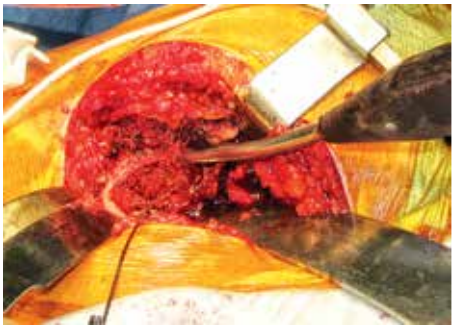

Ложкою теж можна визначити напрямок
A curette may also be used to determine the direction of the canal

Введення рашпилю
Insertion of a broach

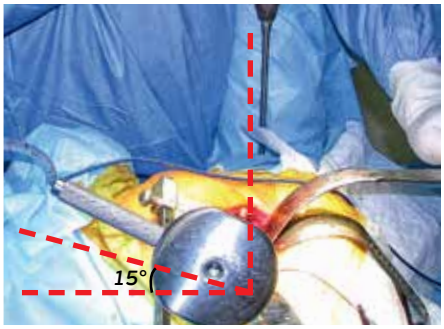

Ручка на тримачі остеопрофайлера допомагає обрати кут антеторсії
The handle on the osteoprofiler holder helps to choose the angle of antetorsion

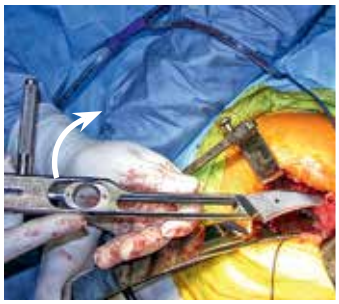

Вводячи рашпіль, стараємося не допустити варусного відхилення
While inserting a broach we are trying to avoid a varus deviation

Іноді доводиться коригувати рівень опилу
Sometimes the level of the osteotomy needs to be corrected

Досягнуто потрібного розміру
The desired size is accomplished

Примірювання з латеральною шийкою опускають центр обертання і збільшують офсет
Fitting with a lateral neck moves the center of rotation lower and increases the offset

Зйомна шийка для примірювання на рашпилі
A trial neck for fitting on the broach

Центр обертання у нормі має бути на рівні верхівки великого вертлюга
Normally the center of rotation should be at the level of the tip of the greater trochanter

Перед встановленнням компонентів ендопротеза, або кожної години, змінюємо зовнішні рукавички
Before placing the endoprosthesis components outer gloves are changed every hour

Ані сестра, ані хірург не торкаються тіла ніжки
Neither nurse nor surgeon touch the body of the stem

Ніжка вводиться за орієнтирами ложа
The stem is inserted with regard to the orientation points of the bed

За правильних вісей введення ніжка занурюється без зусиль на 2 см менше розрахункової глибини
If the axes of insertion are correct, the stem effortlessly sinks 2 cm less than the estimated depth

Удари по досилачу не мають бути занадто сильними, оскільки можна розколоти стегнову кістку
Taps on the impactor should not be too strong since it is possible to split the femur

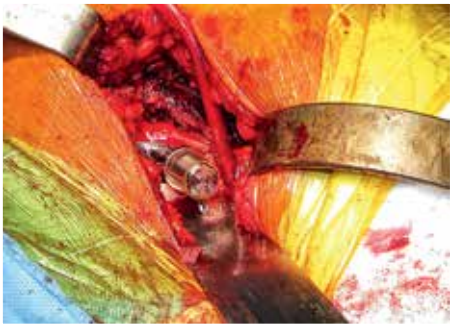

Запобіжний ковпачок не знімається до примірювання
The safety cap is not removed till fitting

Навколо встановленої ніжки видно збережену спонгіозну кістку
Cancellous bone is visible around the inserted stem

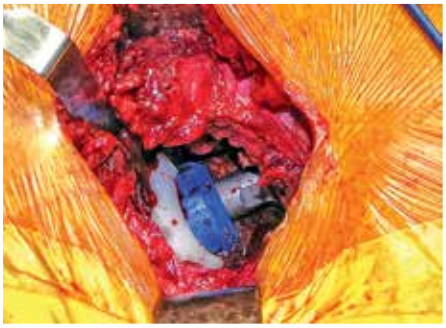

Кінцеве примірювання для вибору головки
Final trial for the choice of a head

Кобальт, хром, молібден – золотий стандарт головок ендопротезів
Cobalt chrome molybdenum is the gold standard of endoprosthesis heads

По них і вдарити можна
You can even hit them

Керамізовані головки за міцністю металічні, а за ковзкістю – керамічні
Ceramicized heads are as hard as metal ones and as smooth as ceramic heads

Перед встановленням керамічної головки шийку ретельно протирають
Before placing a ceramic head the neck is thoroughly cleaned

Так подавати головку категорично заборонено
It is categorically forbidden to pass the head in this way

По кераміці удар одноразовий, але достатньо сильний
With ceramics – a single tap but sufficiently strong

Адаптер значно розширює можливості керамічних головок
An adapter significantly increases capacities of ceramic femoral heads

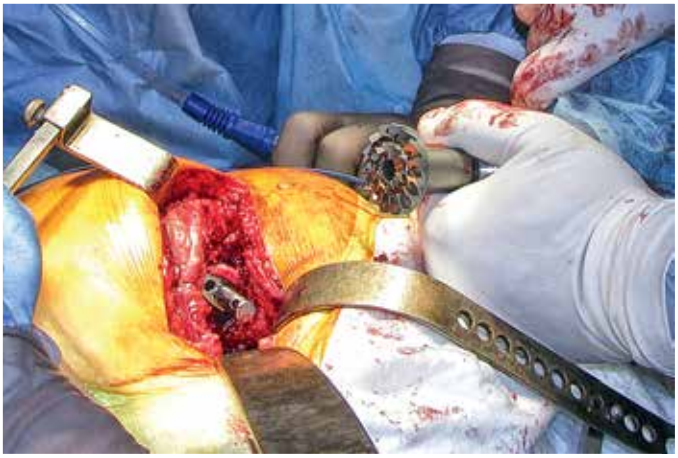

У деяких моделей з комірцями розроблені фрези для точного припасування обпилу шийки
Some implants with collars go with specially designed reamers for precise cutting of the femoral neck

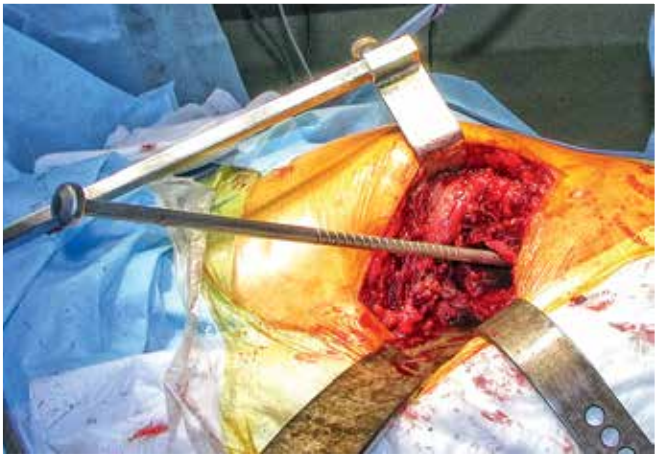

Вибір діаметру пробки...
Choosing the diameter of the plug

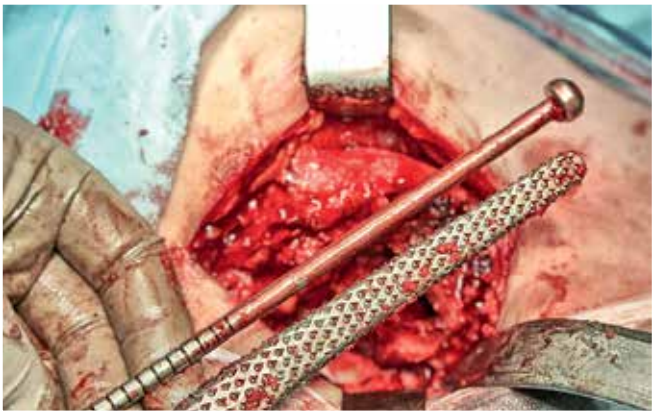

...і глибини її занурення
and the depth of its insertion

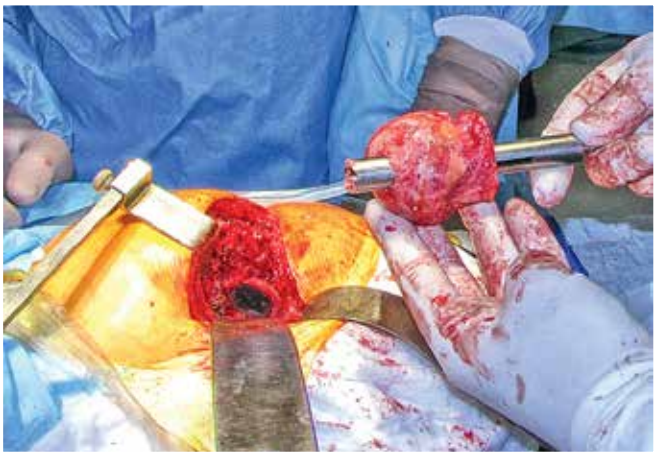

Один з варіантів виготовлення пробки. Висвердлювання з головки стегна
One of the ways of making a plug is drilling it out of the femoral head

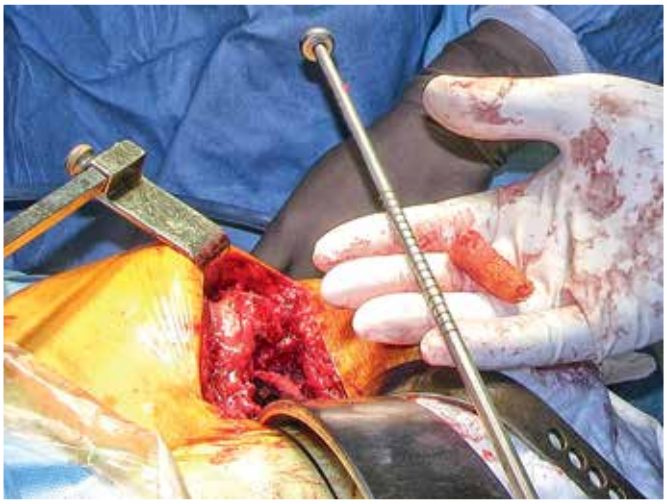

Аутопробка і її встановлювач
Autoplug and its positioner

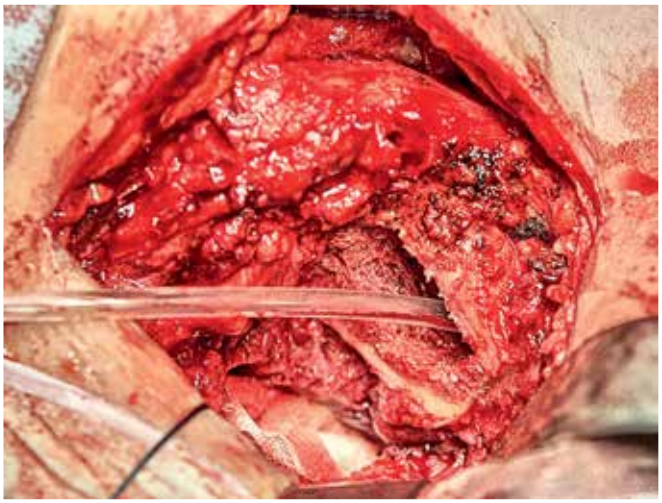

Після встановлення пробки і промивання каналу для ручного введення цементу вводимо повітровідвідну трубку
After placing the plug and cleaning the intramedullary canal, a vent tube is inserted

Сучасний шлях введення кісткового цементу у стегновий канал
A modern technique of introducing cement into the medullary canal

На трубку картриджа вдягнено ущільнювач
A restrictor is placed on the tube of the cartridge



1. Exeter – типовий представник полірованих ніжок – вимагає великої мантії
Exeter, a typical representative of polished stems, requires a large cement mantle

2. Ніжка Мюллера. Мінімальна мантія розташована по обох боках площини
A Müller stem. The smallest cement mantle is located on both sides of the stem

шести міліметрів (центр торця шийки латеральної ніжки на 6 мм нижче, ніж у стандартної такого самого розміру).

Вони стануть у нагоді в тих випадках, коли за примірки з мінімальним офсетом, тобто з головкою «мінус» або small, ви отримуєте подовження кінцівки за нормального м'язового тонусу. Застосувавши «латеральну ніжку», ви відсуваєте суглоб від таза на таку само відстань. Тоді зберігається м'язова напруга, а довжина кінцівки зменшується. Якщо ж у вас вийшло нормальне співвідношення довжини ніг, а натяг м'язів недостатній, можна використовувати «латеральну ніжку» з подовженою головкою, оскільки вона дозволяє збільшити офсет, не опускаючи кінцівку.

Якщо примірювання з різними головками не задовольняє, треба подумати про

instruments alongside centralizers in their standard kits. Zimmer offers a similar system, including a cement syringe. This full-service approach will be appreciated in the future, when surgeons performing Exeter-type stem revisions will be grateful for how easily the cement mantle can be removed—even 20 years from now.

Leg Length and Offset Adjustment

Trialing is performed with the optimally sized rasp—one that fits tightly both on insertion and removal—positioned to account for the potential placement of the femoral head center at the level of the greater trochanter apex. The trial femoral head is selected based on two key factors: soft tissue tension (which ensures joint stability) and limb length balance. A common question arises: which factor is more important—soft tissue tension or leg length equality? Below, I will explain why both are equally critical and how to find the right balance.

Leg length discrepancy is straightforward: if uncorrected, the patient will experience discomfort. However, focusing solely on leg length can lead to excessive soft tissue tension, resulting in pain or, conversely, insufficient tension, increasing the risk of dislocation. Fortunately, specialized femoral stems with increased lateral offset—often referred to as lateralized stems—allow fine-tuning within a range of 6 mm (The center of the femoral neck cut on a lateralized stem is positioned 6 mm lower than on a standard stem of the same size).

They will be useful in cases where, during trialing with minimal offset—using a 'minus' or small femoral head—you observe limb lengthening despite normal muscle tone. By using a "lateralized stem", you shift the joint away from the pelvis by the same distance. This preserves muscle tension while reducing limb length. If, however, you achieve proper limb length restoration but find insufficient muscle tension,

заміну запланованої ніжки: у разі вкорочення – спробувати на наступному рашпілі, а за подовження – випробувати всі варіанти на попередньому.

Ще одна порада. Ніжки з гідроксиапатитним покриттям нерідко не сідають так глибоко, як рашпіль того ж номера. Тому, якщо під час примірювання на рашпілі ви досягли бажаної довжини з короткою головкою, візьміть ніжку на розмір менше. У разі вкорочення у вас завжди є в запасі середня, довга та XL головки, а у разі подовження варіантів немає. Я роблю так завжди.

Усі описані вище маніпуляції краще «програти» під час передопераційного планування, тобто вибрати приблизні розміри й конструкцію компонентів ендопротеза заздалегідь.

Зрозуміло, що майже ніколи цей вибір не буде математично точним, але принаймні дозволить виявити більшість недоліків і неузгоджень. А найкраще не полінуватися перевірити всі складові на рашпілях та «іграшкових» примірювальних компонентах. Хірургам з невеликим досвідом чинити так просто необхідно.

you can use a lateralized stem with an extended femoral head, as it increases offset without lowering the limb.

If trialing with different head sizes does not provide a satisfactory result, consider changing the planned stem size: in cases of limb shortening, try the next size up with the subsequent rasp; in cases of lengthening, explore all head options with the previous rasp.

Another tip: Hydroxyapatite-coated stems often do not seat as deeply as their corresponding rasp of the same size. Therefore, if during trialing with the rasp you achieve the desired length using a short head, opt for a stem one size smaller. When managing limb shortening, you always have the option of using medium, long, or XL femoral heads. However, if the limb is too long, your options are limited. This is why I always follow this approach.

Practical advice: It is best to simulate all of these adjustments during preoperative planning. This means selecting approximate component sizes and implant design in advance.

Of course, this selection will rarely be mathematically precise, but it will help identify most discrepancies and potential issues beforehand. The best approach is to take the time to trial all possible combinations with rasps and trial components. For surgeons with limited experience, this step is absolutely essential.

РЕЦЕПТ / PRESCRIPTION

КОНТРОЛЬ РІЗНИЦІ ДОВЖИНИ НІГ У ПОЛОЖЕННІ ПАЦІЄНТА «НА БОЦІ»

CHECKING FOR LEG LENGTH DISCREPANCY IN A PATIENT LYING IN A LATERAL POSITION

Вже неодноразово зверталася увага на особливу відповідальність за рівновеликість ніг. Деякі пацієнти, особливо пацієнтки, зводять цей ефект ендопротезування до абсолюту. Іноді після півгодинної розмови з хворою невизначеного віку, з дисплазією та укороченням у 7 см, можна почути поставлене незадоволеним тоном запитання: «Так що, і ноги не будуть однаковими?!». Тому не лінуйтеся витратити час на таку розмову. Проблеми там, де немає домовленості.

Рекомендую розповісти і про анатомію судинно-нервових пучків, і про натяг м'язів, і про ризики вивиху, якщо вони не натягнені, і про больовий синдром, якщо вони перерозтягнені. І підписати поінформовану згоду, де це питання прописано. Звісно, скарг не уникнути, але їх буде менше.

Усе це стосується ситуацій, коли немає можливості вирівняти ноги. Якщо вона є – потрібно це зробити. Для того, щоб вирівняти, необхідно в першу чергу виміряти. Останнім часом у сумнівних випадках чи під час підготовки пацієнтів із особливими вимогами використовуємо панорамні рентгенограми з розрахунком довжин кінцівок та їхніх сегментів до міліметра.

The importance of ensuring equal limb length has been emphasized repeatedly. Some patients—particularly female patients—tend to view this aspect of total hip arthroplasty as an absolute priority. Sometimes, after a lengthy discussion with a patient of indeterminate age, who has hip dysplasia and a 7 cm limb-length discrepancy, you may still hear the disappointed question: "So my legs won't be exactly the same length?!" That's why it's crucial to take the time to have this conversation. Problems arise when expectations are not properly managed.

I recommend explaining the anatomy of the neurovascular bundles, the importance of muscle tension, the risk of dislocation if the soft tissues are too lax, and the potential for pain if they are overstretched. It is also advisable to have the patient sign an informed consent form where this issue is explicitly addressed. Of course, complaints may still arise, but they will be fewer.

This discussion applies to cases where achieving full limb length equality is not possible. If it is possible, then it should be done—but first, it must be measured accurately. In recent years, for uncertain cases or when preparing patients with specific expectations, we have been

M24

+38 (044) 392 33 93
https://mrt-m24.com

РГ комплекс №4: панорама нижніх кінцівок (пряма проекція) + кульшові суглоби (пряма проекція) + кульшові суглоби з відведенням + колінні суглоби (2 проекції) + калібровка

П.І.Б.	[redacted]
Дата народження:	[redacted]
Дата дослідження:	14.12.2024
№ дослідження:	PPEX 0403
Обладнання:	Agfa, DX-D 300
ЕЕД:	0,55 **мЗв**

Анамнестичні дані: стан після ТЕП лівого кульшового та правого колінного суглобів. Попередня медична документація та виписні епікризи не надані.

Знімок калібрований (рентген-контрастна мітка розташована на рівні стегнової кістки та має діаметр 25мм). Виміри проведені на каліброваному знімку (значення вимірювань на каліброваному та некаліброваному знімку відрізняються).
Виконано в прямій проекції з осьовим навантаженням.

Права клубова кістка розташована на 9 мм вище крила лівої клубової кістки.

Права кінцівка:
Довжина правої нижньої кінцівки – 807 мм.
Довжина стегнової кістки – 456 мм.
Довжина великогомілкової кістки – 341 мм.
Проксиційний шийко-діафізарний кут стегнової кістки – 120 °;
Механічна вісь (МВ) – відхилена медіально від центру колінного суглобу на 32 мм (норма проходить через центр колінного суглобу або відхилена медіально на 4,1±4,0мм);
Кут між МВ та анатомічною віссю (АВ) стегнової кістки – 7 °;
Кут між МВ та базисною лінією (БЛ) колінного суглобу – 96 °;
Кут між АВ стегнової кістки та БЛ колінного суглобу – 89 °;
Кут між АВ великогомілкової кістки та БЛ гомілково-ступневого суглобу – 84 °;

Ліва кінцівка:
Довжина лівої нижньої кінцівки – 813 мм.
Довжина стегнової кістки – 466 мм.
Довжина великогомілкової кістки – 344 мм.
Механічна вісь (МВ) – відхилена медіально від центру колінного суглобу на 9 мм (норма проходить через центр колінного суглобу або відхилена медіально на 4,1±4,0мм);
Кут між МВ та анатомічною віссю (АВ) стегнової кістки – 6 °;
Кут між МВ та базисною лінією (БЛ) колінного суглобу – 86 °;
Кут між АВ стегнової кістки та БЛ колінного суглобу – 80 °;
Кут між АВ великогомілкової кістки та БЛ гомілково-ступневого суглобу – 85 °;

Добре, коли пацієнт лежить на спині: потрібно лише вирівняти ноги відносно осі тіла й порівняти. Але якщо він лежить на боці, то завжди є похибка. Оперована нога ніби звисає. І тут набуває чинності дивна закономірність: що ширший таз, то коротше вона здається (див. далі «Теорія відносності теореми Піфагора»).

У середньому, в нормі, горбкуватість великогомілкової кістки верхньої ноги визначається на рівні внутрішнього виростка стегна нижньої. Завдання хірурга – ретельно перевірити вихідну різницю довжини ніг у положенні на спині та у положенні на боці. Різниця між цими двома даними і буде вашим орієнтиром.

using panoramic radiographs with precise calculations of total limb and segmental lengths down to the millimeter.

When the patient is lying supine, the process is straightforward: simply align the legs along the body's axis and compare them. However, in the lateral decubitus position, measurement errors are almost inevitable. The operated leg tends to appear as though it is hanging down. There is also a peculiar phenomenon: the wider the pelvis, the shorter the limb seems (see "The Theory of Relativity and the Pythagorean Theorem").

On average, in a normal alignment, the tibial tuberosity of the upper leg aligns with the medial femoral condyle of the lower leg. The surgeon's task is to carefully compare the baseline limb length discrepancy in both the supine and lateral positions. The difference between these two measurements will serve as your reference point.

І ще. Дуже важлива щільна фіксація положення пацієнта на столі (див. «Ода про Total Hip Arthroplasty»), інакше від совання орієнтири зміщуватимуться. Вузький упор фіксує крижі (не поперек!), а високий – обидва крила (не лоно!). Ноги зігнуті в кульшових і колінних суглобах приблизно під кутом 135°.

One more crucial detail: secure patient positioning on the operating table is essential (see "Ode to THA"), or else shifting during surgery will alter your landmarks. A narrow support stabilizes the sacrum (not the lumbar spine!), while a high support secures both iliac wings (not the pubis!). The legs should be flexed at the hip and knee joints at approximately 135°.

Розташування пацієнта на операційному столі під час заднього доступу
The position of the patient on the operating table in posterior approach

Фіксація пацієнта спереду в крила таза,
Anterior fixation into pelvic wings,

а ззаду у криж
posterior fixation into the sacrum

Але ці виміри суб'єктивні. Відчуття рук доволі відносні. Крім того, є й інші підводні камені. Якось я ідеально вирівняв ноги, орієнтуючись на співвідношення в колінах. А у хворої було вкорочення кісток гомілки після травми. Зрештою довелося пояснювати, чому ноги різні. Бо одна ліва, інша права...

Тому, якщо ви хочете точніших орієнтирів, візьміть на озброєння метод, який я підглянув у великій клініці маленького італійського містечка Павія, у доктора Франческо Бенаццо. Пізніше Іван Соллогуб підтвердив його ефективність. У Європі із цим ще суворіше: у нас скарга, а у них суд. Але ми все ще йдемо до Європи...

Rp:

- *Стрижень будь-якої конструкції* ..... *№ 2*
- *Лінійка металева на 20 см* ..... *№ 1*

Da:

Перед операцією виміряти різницю довжини ніг. Після розсічення широкої фасції стегна через додатковий прокол шкіри в межах операційного поля, по лінії, яка продовжує вісь стегна, перпендикулярно

That said, these measurements remain subjective. The sensation in the surgeon's hands is inherently relative. And there are additional pitfalls. Once, I meticulously equalized limb length using knee alignment as a reference—only to realize that the patient had a preexisting tibial shortening from an old injury. In the end, I had to explain why the legs still looked different: one was a left leg, the other was a right leg...

So, if you want a more reliable method, I suggest using a technique I once observed in a major clinic in the small Italian town of Pavia, developed by Dr. Francesco Benazzo. Later, Ivan Sollogub confirmed its effectiveness. In Europe, the standards are even stricter—what might be a patient complaint for us could turn into a lawsuit for them. But we're still on our way to Europe...

Rp:

Intramedullary pin of any design ..... *№2*
20 cm metal ruler ..... *№1*

Da:

Before surgery, measure the limb length discrepancy. After incising the fascia lata, insert an intramedullary pin perpendicularly into the ilium through an additional skin puncture within the surgical field, aligned with the femoral axis. Mark the greater trochanter with electrocautery, measure, and record the distance to the pin. This measurement should be considered during trial reductions with rasps.

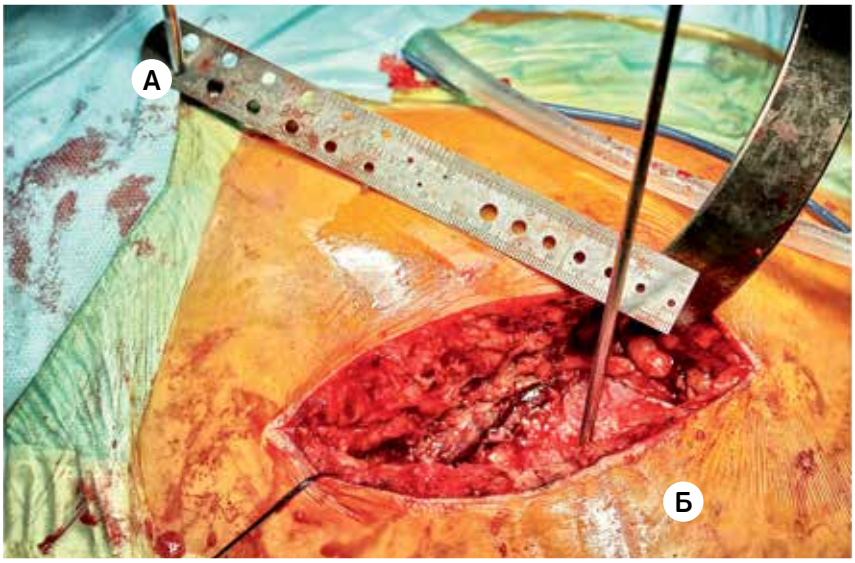

Вимірювання видовження кінцівки
А – стрижень у крилі здухвинної кістки
Б – стрижень біля мітки на великому вертлюзі
Measuring the limb lengthening
A – a rod in the wing of the ilium
B – a rod next to the mark on the greater trochanter

ввести стрижень в тіло клубової кістки. Коагулятором зробити мітку на великому вертлюзі, виміряти й запам'ятати відстань до стрижня. Під час примірок на рашпілях зважати на цю інформацію.

Signa:
Не застосовується у разі переломів проксимального відділу стегна та вродженого вивиху з нестабільним неоартрозом. У таких випадках неможливо визначити вихідне скорочення. За двостороннього ураження під час першої операції намагайтеся дещо подовжити кінцівку, оскільки потім буде простіше підігнати другу під першу. Подовжити легше, ніж укоротити.

Теорія відносності теореми Піфагора. У положенні на боці таз пацієнта і його стегна утворюють неправильний прямокутний трикутник. Стегно знизу – це горизонтальний катет, таз – це вертикальний катет, а верхнє стегно – гіпотенуза[1]. Теорія відносності й теорема Піфагора стверджують: що довше вертикальний катет, то більше різниця між проекціями гіпотенузи й горизонтального катета. Сказати зрозуміліше не вмію, можу намалювати.

Під час корекції довжини кінцівок треба зважати на ще одну особливість – наявність контрактури та її вигляд. Привідна відносно вкорочує кінцівку, відвідна (трапляється вкрай рідко) – подовжує. Після встановлення штучного суглоба артрогенний, першопричинний компонент тугорухомості зникає,

[1] Неправильність трикутника в тому, що проти правил Евклідової геометрії, горизонтальний катет довше, ніж відстань між кутами трикутника, і в нормі дорівнює гіпотенузі.

Signa:
Not to be used in cases of proximal femur fractures or congenital hip dislocation with an unstable neoarthrosis, as determining the baseline limb length discrepancy is impossible. In bilateral cases, during the first surgery, aim to slightly lengthen the limb, as it will be easier to match the second leg to the first in the subsequent procedure. Lengthening is easier than shortening.

The Theory of Relativity and the Pythagorean Theorem. In the lateral decubitus position, the patient's pelvis and femurs form an irregular right triangle. The lower femur acts as the horizontal leg, the pelvis as the vertical leg, and the upper femur as the hypotenuse.[1] The Theory of Relativity and the Pythagorean Theorem dictate: the longer the vertical leg (pelvis height), the greater the difference between the projections of the hypotenuse (upper femur) and the horizontal leg (lower femur). I can't explain it more clearly, but I can draw it.

During limb length correction, another factor to consider is the presence and type of contracture. An adduction contracture causes relative limb shortening, while an abduction contracture (very rare) leads to apparent lengthening. After implantation of the prosthetic joint, the arthrogenic component of stiffness disappears, but the periarticular soft tissues retain limited elasticity, preventing full restoration of motion.

In cases of pathological abduction positioning, soft tissue restrictions are minimal and usually resolve quickly with postoperative mobilization. However,

[1] The irregularity of this triangle is that, contrary to Euclidean geometry, the horizontal leg appears longer than the distance between the triangle's angles and, in normal conditions, is equal to the hypotenuse.

У разі положення на боці довжина кінцівки завжди відносна
In lateral position limb length is always relative

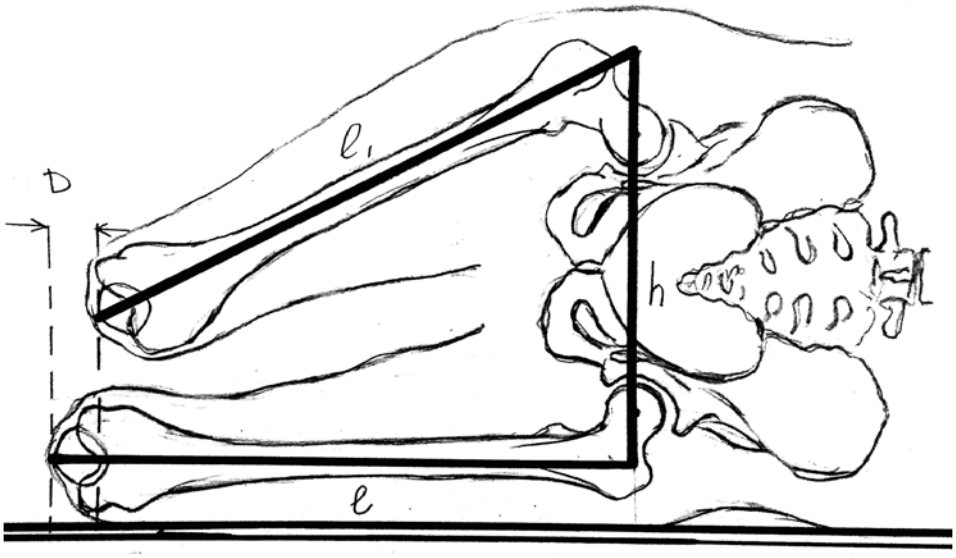

Вимірювання співвідношення довжини ніг у положенні лежачи
Measuring of the length of legs in a patient lying in a lateral position

але навколишні м'які тканини зберігають обмежену розтягливість і не дозволяють відновити обсяг рухів повною мірою.

У разі патологічного відвідного встановлення м'якотканинні обмеження мінімальні й після операції досить швидко усуваються під час розпрацювання.

Диспластична привідна контрактура формується десятиліттями і може не піддатися повній корекції навіть після багатьох місяців інтенсивної післяопераційної реабілітації. Біомеханічно, неповне відведення не дозволяє компенсувати відносне укорочення й за повної корекції анатомічної довжини кінцівки.

Тому волію оцінювати ефект усунення тугорухомості відразу після операції, на столі, на тлі залишкової анестезії. Уклавши пацієнта на спину, визначаю можливості пасивних рухів

dysplastic adduction contractures develop over decades and may not fully correct, even after months of intensive postoperative rehabilitation. Biomechanically, incomplete abduction prevents compensation for relative shortening, even if anatomical limb length is restored.

This is why I prefer to evaluate mobility restoration immediately after surgery, while the patient is still under residual anesthesia. With the patient in the supine position, I assess passive hip mobility. If ab-

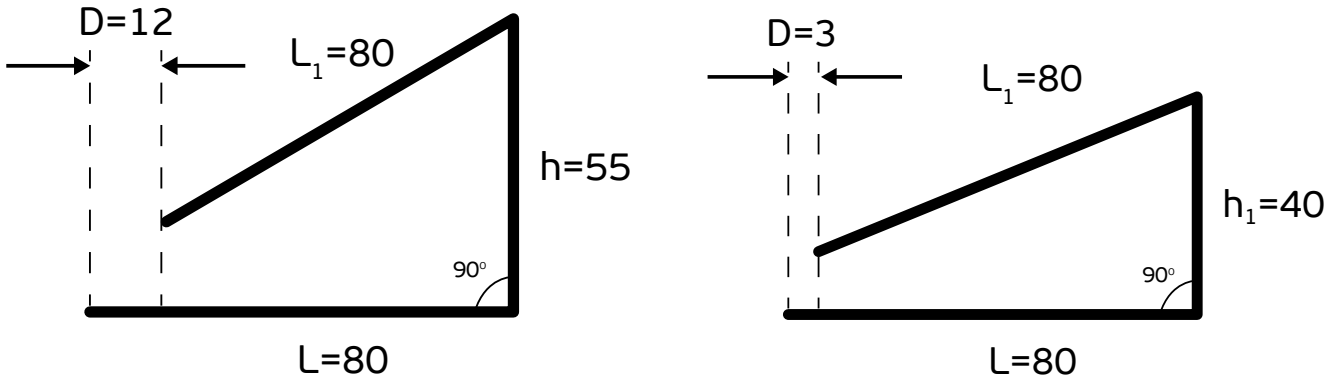

У положенні на боку за різної ширини таза гадана різниця у довжині однакових ніг буде різною
In lateral position with a different width of the pelvis, the seeming discrepancy in the length of identically even legs will be different

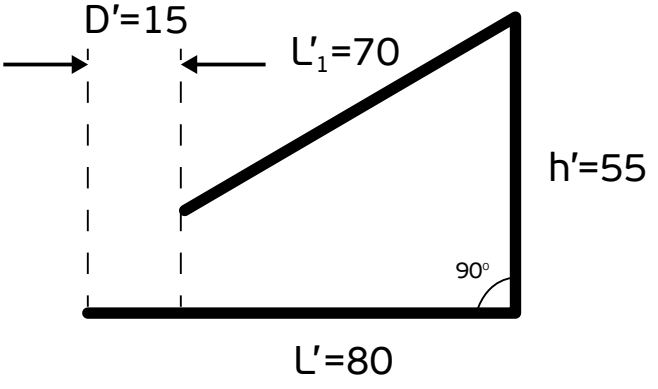

За різної довжини ніг орієнтиром для її корекції може слугувати попереднє вимірювання
Preliminary measurement may serve as a benchmark for correcting leg length discrepancy

Відвідна контрактура у разі імпіджмент-синдрому кулачкового типу створює відносне подовження кінцівки
The abduction contracture in cam-type impingement syndrome leads to a relative shortening of the limb

Більш повна інформація на аксіальній проєкції
Better visualization on the axial projection

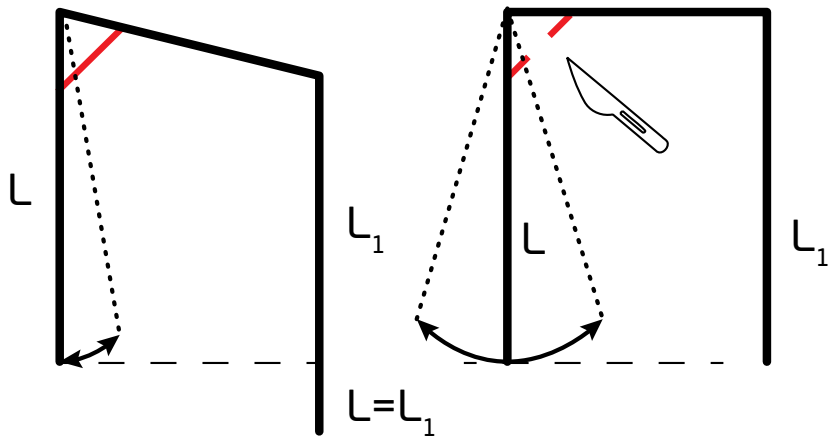

Перетин скорочених коротких привідних м'язів після ендопротезування відновлює обсяг рухів і усуває відносне вкорочення кінцівки
Myotomy of short adductors after THA restores the range of motion and eliminates relative shortening of the limb

в оперованому суглобі. У разі збереження відвідної контрактури (мал. 1) пальпаторно визначаємо місце натяжіння сухожилків коротких привідних м'язів (мал. 2), у положенні напруженого відведення проводимо їх перфорацію голкою від шприца на 50,0 мл, в максимальній близькості від прикріплення до таза (мал. 3). Стегно зазвичай поступово «падає» назовні, і невеликим зусиллям перфорований м'яз розтягується до бажаної норми (мал. 4). Водночас кінцівка опускається на 1–1,5 см. Відносне скорочення ліквідовано.

duction contracture persists, I palpate for tension in the tendinous insertions of the short adductors. While the hip is in maximal passive abduction, I use a 50 ml syringe needle to perforate the tendons at their attachment to the pelvis. Typically, the femur gradually "drops" outward, and with gentle pressure, the perforated muscle stretches to the desired length. At the same time, the limb lowers by 1–1.5 cm, eliminating relative shortening.

This effect must be considered during preoperative planning. You may meticulously align all landmarks to perfection, only to experience postoperative limb lengthening after tenotomy.

For female patients, the joy of regaining full hip abduction often exceeds their excitement about limb length equality—or even the ability to wear (low) heels…

I recommend having a preoperative discussion with the patient and obtaining informed consent for this minor but additional procedure.

Мал. 1
Fig. 1

Мал. 2
Fig. 2

Мал. 3
Fig. 3

Мал. 4
Fig. 4

На цей ефект треба зважати під час передопераційного планування. Можна, прагнучи ідеалу, точно поєднати намічені орієнтири, але після тенотомії отримати подовження оперованої кінцівки.

Радість жінок щодо довгоочікуваного повноцінного відведення навіть більша, ніж від рівності ніг і можливості носити підбори (невисокі)...

Рекомендую провести попередню розмову та підписати поінформовану згоду пацієнта й на цю невелику, але додаткову операцію.

РОЗДІЛ 6 / CHAPTER 6

ВИВИХИ ЕНДОПРОТЕЗІВ

DISLOCATIONS OF HIP IMPLANTS

...І ЯКЩО СУГЛОБИ НЕ БУДУТЬ ВПРАВЛЕНІ, ВІДБУВАЮТЬСЯ ЩЕ БІЛЬШІ Й РІЗКІШІ СПОТВОРЮВАННЯ Й УРАЖЕННЯ КІСТОК, М'ЯЗІВ, ЗОВНІШНЬОЇ ФОРМИ

(Гіппократ, Твори. Том 3. «Про суглоби», п. 61)

IF DISLOCATIONS ARE NOT RESET THEY LEAD TO MORE ACUTE DEFORMATION AND THE DESTRUCTION OF BONES, MUSCLES, AND THE EXTERNAL FORM

(Hippocrates. Vol 3. On Joints, p. 61)

Це ускладнення належить до одного з найчастіших у ранньому післяопераційному періоді. Рідко можна спостерігати перший вивих за рік і навіть півроку після операції. Здебільшого нестабільність штучного суглоба зумовлена деякими умовами, і якщо вони є, то проявляють себе рано – у перші дні, тижні, рідше – місяці.

Які ж це умови? Виділяють три основні, і я з цим згоден. Перше – це порушення правил встановлення компонентів ендопротеза. Друге – порушення пацієнтом післяопераційних правил поведінки та стан його здоров'я. Третє (вкрай рідкісне) – чинники, які не залежать від лікаря і пацієнта.

Про правила встановлення компонентів штучного суглоба я вже розповідав, але вважаю не зайвим нагадати їх щодо ризику вивиху.

Перше правило, звісно, про чашу. Дуже важливі кути інклінації та антеторсії. Неодноразово бачив публікації, де наводилися графіки з осями координат, на яких позначені градуси вертикальної та ротаційної орієнтації встановленої западини. У середній частині таблиці позначено зону оптимального співвідношення кутів нахилу й повороту. Так от, навіть у найкращих клініках, у досвідчених хірургів у «зеленій» зоні менше половини випадків. Це свідчить про актуальність контролю просторового розташування імпланта.

Dislocation is one of the most common complications in the early postoperative period. It is rare to observe the first dislocation occurring as late as a year or even six months after surgery. In most cases, artificial joint instability is caused by certain factors, which, if present, tend to manifest early—within the first days or weeks, and less frequently, within months.

What are these factors? There are three primary causes, and I agree with this classification. The first is improper positioning of the prosthetic components. The second is the patient's failure to adhere to postoperative precautions or underlying health conditions. The third (which is exceptionally rare) involves factors independent of both the surgeon and the patient.

I have previously discussed the principles of proper component placement, but given their relevance to dislocation risk, I consider it worth reiterating.

The first and most crucial consideration is the positioning of the acetabular cup. The angles of inclination and anteversion are critical. I have frequently encountered publications presenting coordinate graphs illustrating the degrees of vertical and rotational orientation of the implanted cup. In the middle section of these tables, an optimal range of inclination and rotation angles is indicated. However, even in top-tier clinics and among highly experienced surgeons, fewer than half of cases fall within this "green zone." This underscores the importance of controlling the spatial positioning of the implant.

To begin, let us establish how to define the inclination angle. I adhere to the method that measures the angle between a line connecting symmetrical pelvic landmarks (such as the "teardrop figures") and a line connecting the superior and inferior edges of the prosthetic acetabulum. Determining the vertical axis on incomplete pelvic radio.

Хибне встановлення чаші
The cup's malpositioning

Вивих закономірний
Inevitable dislocation

Беручи під увагу вік 89 років і остеопороз, обмежилися «круасаном»
Given the age of the patient (89) and osteoporosis we confined ourselves to a "croissant"

Спочатку домовимося, як визначати кут інклінації. Я дотримуюся методики вимірювання кута між лінією, яка з'єднує симетричні точки тазових кісток (наприклад, верхівки «фігур сльози»), і лінією, яка з'єднує верхній і нижній краї штучної западини. Шукати вертикальну вісь на неповних рентгенограмах таза (а такі переважно одержують наші вітчизняні колеги) важко. Але для визначення істинної осі навантаження треба враховувати нахили таза за умови сколіозу, різної

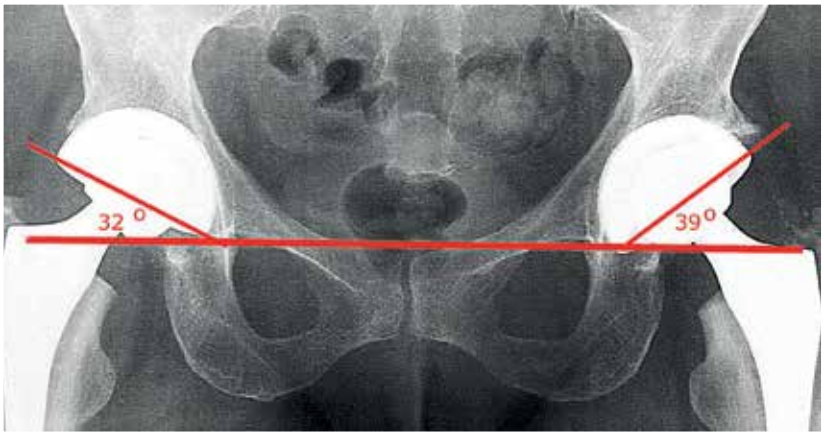

Кут інклінації праворуч 32°, ліворуч 39°
The angle of inclination on the right – 32°, on the left – 39°

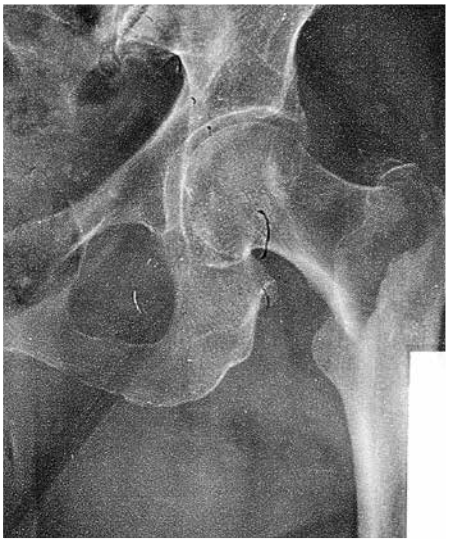

Латеральний перелом у пацієнтки 87 років
Lateral fracture in a patient, age 87

Хибне встановлення западини, вивих
Incorrect positioning of the cup, dislocation

Перевстановлення западини, стабільне розташування ендопротеза
Reinstallation of the cup, stability of the endoprosthesis

Виражена привідна контрактура ліворуч
A prominent adduction contracture on the left side

Операція без урахування контрактури і сколіозу призвела до вираженого порушення функції
An operation without due regard for contracture and scoliosis led to a marked dysfunction

Різниця довжини ніг визначена не тільки високим стоянням ендопротеза ліворуч, але й вихідним укороченням правої гомілки
Leg length discrepancy is determined not only by a high positioning of the endoprosthesis on the left, but also by the initial shortening of the right tibia

довжини ніг, а також конструктивні особливості чаш, такі як диспластичні козирки, глибина занурення головки тощо.

Вважаю оптимальним діапазон кутів інклінації від 45° до 35°. Відхилення у бік вертикалізації спричиняє підвищений ризик вивиху й навантаження на верхній край западини. Це зі свого боку викликає прискорене зношування поліетилену, підвищений викид йонів у металевих або скрип у керамічних парах тертя. Крім того, виникають асиметричні епюри напруження, які прагнуть дестабілізувати чашу будь-якого типу кріплення.

За більш горизонтального кута інклінації (менше 30°) підвищується ризик вивиху під час ротаційних рухів. Особливо це небезпечно через збережені остеофіти передньої або задньої колон, що створює можливості для імпіджменту й нестабільності.

Не менш важлива ротаційна орієнтація западини. Залежно від доступу, який визначає збереження тієї чи іншої частини капсули, оптимальним кутом антеторсії вважаю 15–20° для заднього і 5–10° для переднього. Тут також треба зважати на наявність остеофітів і відсікати ті, що виступають на 1,5 см і більше. Визначити цей кут на рентгенограмі можна за співвідношенням довгого і короткого діаметрів тіні еліпса, яку створюють краї металевої чаші або орієнтовне дротяне кільце, вбудоване в край поліетиленової. Не наводячи складних формул для точного розрахунку, можу припустити, що якщо шукані 15 складають 1/6 від 90° (а саме поворот на 90°

It is difficult to find the vertical axis on incomplete pelvic X-rays (which are mostly obtained by our domestic colleagues). However, for an accurate assessment of the true load-bearing axis, pelvic tilts due to scoliosis, leg length discrepancies, and structural features of the cup (such as dysplastic flanges or variations in head coverage) must be considered.

I consider the optimal inclination angle range to be 35° to 45°. A more vertical position (inclination exceeding 45°) increases the risk of dislocation and places excessive load on the superior rim of the acetabulum. This, in turn, accelerates polyethylene wear, raises ion release in metal-on-metal bearings, and can lead to audible squeaking in ceramic-on-ceramic articulations. Additionally, asymmetric stress distributions occur, which can destabilize the cup regardless of its fixation method.

Conversely, a more horizontal inclination angle (below 30°) increases the risk of dislocation during rotational movements. This is particularly hazardous when anterior or posterior osteophytes are preserved, as they may cause impingement and contribute to joint instability.

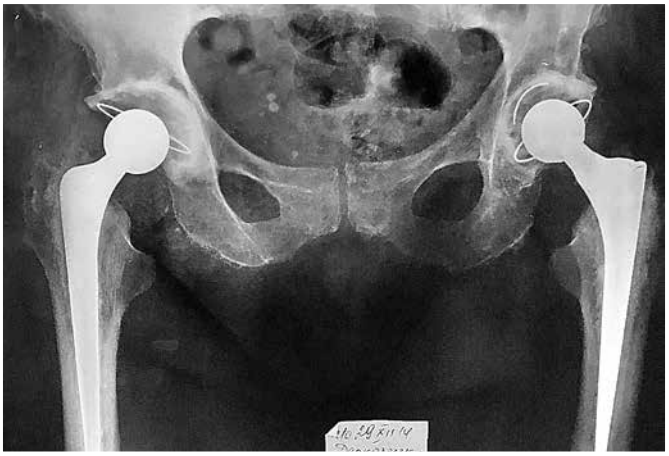

Кут інклінації менший за 30° – теж ризиковано
The angle of inclination less than 30° is also risky

Вивих у положення сидячи
Dislocation while sitting

Повторні вивихи
Recurrent dislocations

Розташування нестабільне
Unstable position

Хибний суглоб
Pseudoarthrosis

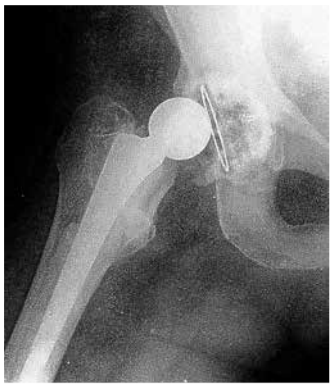

Ендопротез встановлено з мінімальним офсетом і вертикальним розташуванням чаші
The endoprosthesis is installed with minimal offset and vertical positioning of the cup

Вивиху не уникнути
Dislocation is unavoidable

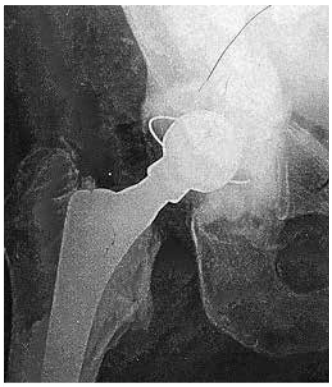

Після перевстановлення чаші й подовжувальної головки суглоб стабільний
After reinstalling the cup and placing a limb-lengthening head the joint is stable

перетворює рентгенівську тінь кільця по краю чаші з кола на пряму лінію), то за правильної орієнтації западини апогей еліпса має бути вшестеро-вчетверо більшим, ніж перигей.

Дотримання висоти й глибини встановлення чаші дозволяє правильно вибрати розташування центру ротації, забезпечити правильну біомеханіку й зменшити ризик вивиху.

Не менш важливою умовою для стабільності ендопротеза є правильне встановлення ніжки. Було кілька випадків, коли до мене зверталися пацієнти з повторюваними вивихами ендопротезів за ідеальної рентгенівської картини. І лише під час ревізії виявлялася надмірна (45° і більше) антеверсія чи навіть, навпаки, ретроверсія ніжки. Діагностувати відхилення ротації ніжки ендопротеза до операції можна за допомогою КТ або рентгенографії у спеціальному укладанні.

Програму точного визначення кута версії ніжки, на моє прохання, розробив Діагностичний центр М24. Вона визначає кут між віссю шийки стегнової кістки або ендопротеза та лінією, що з'єднує верхівки надвиростків стегна. Це і є справжній кут версії.

Ось приклад сукупності помилок.

До нас звернулась пацієнтка, у якої за місяць після операції з приводу перелому шийки стегнової кістки (мал. 1, 1 а) сталося чотири вивихи (мал. 2, 3). Вони виникали у разі встановлення стопи в рівне положення. Ходити вона могла тільки як «клишоногий ведмедик». Вже під час аналізу звичайних

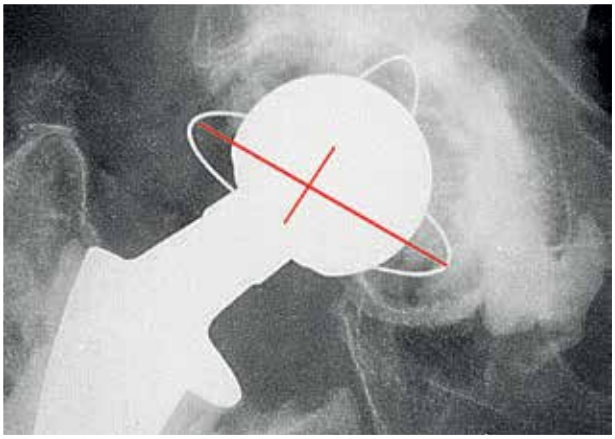

Співвідношення апогею і перигею 1 до 4, що відповідає 22°
The ratio of apogee to perigee is 1 to 4, which corresponds to 22 degrees

Кут антеторсії ніжки – 15°, антеверсії западини – 12°
The angle of the stem's antetorsion is 15°, the angle of the cup's anteversion is 12°

The rotational positioning of the cup is equally critical. Depending on the surgical approach used—which dictates which portions of the joint capsule remain intact—I consider the optimal anteversion angle to be 15–20° for the posterior approach and 5–10° for the anterior approach. Osteophytes must also be considered, and any protruding

рентгенограм ми звернули увагу на непропорційність контурів ніжки. Вона здалась нам вужчою, ніж ми звикли. Кутами інклінації чаші – 58,5° – ми теж залишились незадоволені (мал. 4). Було призначено КТ- обстеження за вказаною вище програмою. Усі підозри виправдалися. Стала зрозуміла й причина помилки хірурга.

Справжні кути антеторсії шийки стегнової кістки та, відповідно, встановленої ніжки ендопротеза вимірюються за допомогою КТ від кульшових до колінних суглобів. При цьому проміжок між ними можна пропустити. Визначається інтеркондилярна лінія (мал. 5) та напрямок шийки стегна або шийки ендопротеза (мал. 6). Співставивши ці лінії, отримуємо кут антеторсії 36,2° (мал. 7), що в нормі коливається від 8° до 14°. Менше значення вважається ретроторсією, більше – надлишковою антеторсією.

Праве, неопероване стегно має торсію 32,8°, імовірно, і ліворуч було подібно. У разі дисплазії характерна надмірна ротація стегна допереду. Мені доводилось оперувати з гіперротацією до 80°. У таких випадках краще використовувати конусні ніжки, що не залежать від напрямку дуги Адамса.

1.5 cm or more should be removed. The anteversion angle can be estimated on radiographs based on the ratio of the long and short diameters of the elliptical shadow formed by the cup's rim (in the case of a metal implant) or the reference wire embedded in the rim of a polyethylene liner. Without delving into complex formulas, one can approximate that if the target 15° anteversion represents 1/6 of 90°, and a 90° rotation converts the circular shadow of the cup's rim into a straight line, then the maximum ellipse height should be six times its minimum width in properly oriented cups.

Proper positioning in terms of height and depth ensures correct placement of the center of rotation, optimizes biomechanics, and reduces the risk of dislocation.

Correct stem positioning is another crucial factor in implant stability. I have encountered several cases where patients presented with recurrent prosthetic dislocations despite seemingly ideal radiographic alignment. Only upon revision surgery was excessive anteversion (≥45°) or, conversely, retroversion of the femoral stem identified as the underlying cause. Preoperatively, rotational deviations of the femoral component can be diagnosed using CT scans or specialized radiographic projections.

A program for the precise determination of the stem version angle was developed by the M24 Diagnostic Center at my request. It measures the angle between the axis of the femoral neck or prosthesis and the line connecting the femoral epicondyles. This represents the true version angle.

Мал. 1
Fig. 1

Мал. 1 а
Fig. 1 a

Мал. 2
Fig. 2

Мал. 3
Fig. 3

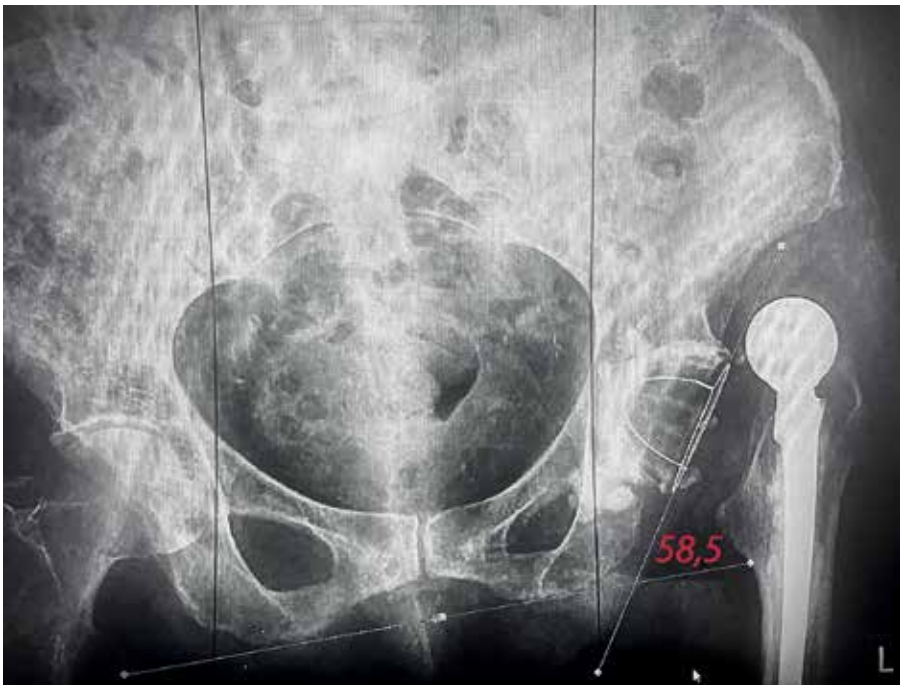

Мал. 4
Fig. 4

Ревізія підтвердила всі розрахунки. Антеверсія ножки не допускала стабільності штучного суглоба (мал. 8), хибні кути чаші додавали в цьому впевненості. Цементна чаша була видалена традиційно (мал. 9), а цементну мантію залишили, прибравши тільки нестабільні крайові фрагменти (мал. 10). Старе правило – цемент до цементу пристає краще, ніж до кістки. Беручи під увагу острах пацієнтки перед вивихом і для гарантії нашої роботи встановили чашу подвійної мобільності (мал. 11).

Весь цемент зі стегна також не видаляли. Розчистили проксимальну третину і встановили цементну ніжку з дещо, на мій погляд, недостатньою антеверсією, але в допустимих межах (мал. 12). Зважаючи на післяопераційну стабільність протеза, реабілітація з повним навантаженням почалась наступного дня, а за три доби пацієнтка з тростиною поїхала додому, в сусідню область.

Стабільність штучного суглоба (крім зв'язаних) визначається безпекою, тонусом і натяжінням навколишніх м'яких тканин. Що стосується цілісності, то це залежить від попередньої історії пацієнта та травматичності вашого доступу.

Here is an example of a set of errors.

A female patient came to us after experiencing four dislocations (Fig. 1) within a month of surgery (Fig. 2, 3) These dislocations occurred when placing her foot in a neutral position. She was only able to walk with an in-toeing gait, resembling a pigeon-toed bear. Even during the initial analysis of standard X-rays, we noticed disproportionate femoral stem contours. It appeared narrower than what we were accustomed to. We were also dissatisfied with the inclination angles of the acetabular cup - 58,5 (Fig/ 4). A CT scan was ordered using the program mentioned above. All our suspicions were confirmed. The cause of the surgeon's mistake became clear.

The true angles of femoral neck anteversion and, accordingly, the implanted stem are measured using a CT scan from the hip to the knee joints, with the intermediate section between them being optional. The intercondylar line is determined (Fig. 5), along with the direction of the femoral neck or the prosthetic neck (Fig. 6). By comparing these lines, we obtain an anteversion angle of 36.2° (Fig. 7), whereas the normal range is 8° to 14°.

A smaller angle is considered retrotorsion, while a larger one indicates excessive anteversion. The right, unoperated femur has a torsion angle of 32.8°, suggesting that the left femur was likely similar before surgery. In cases of hip dysplasia, excessive forward femoral rotation is typical. I have encountered cases with hyperrotation up to 80°. In

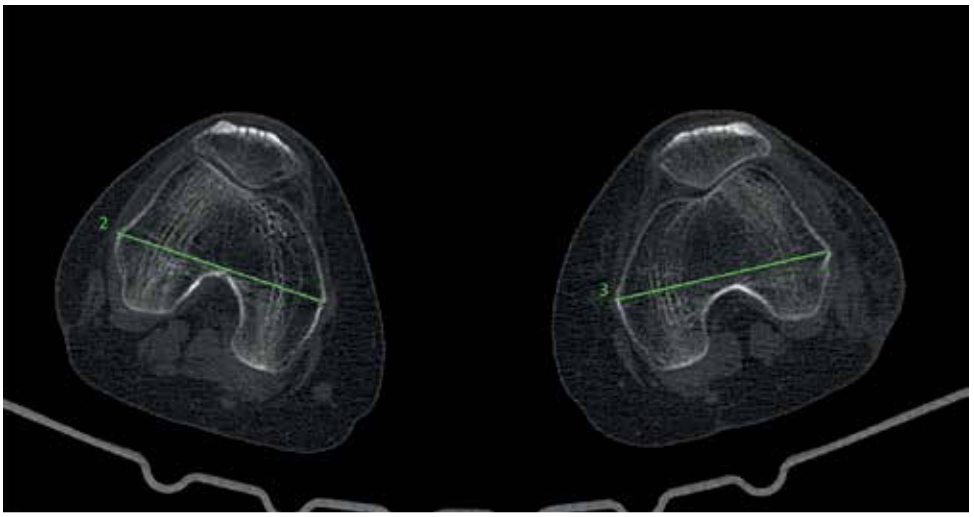

Мал. 5. Linea Intercondylaris

Мал. 6. Femur neck *Steam neck*

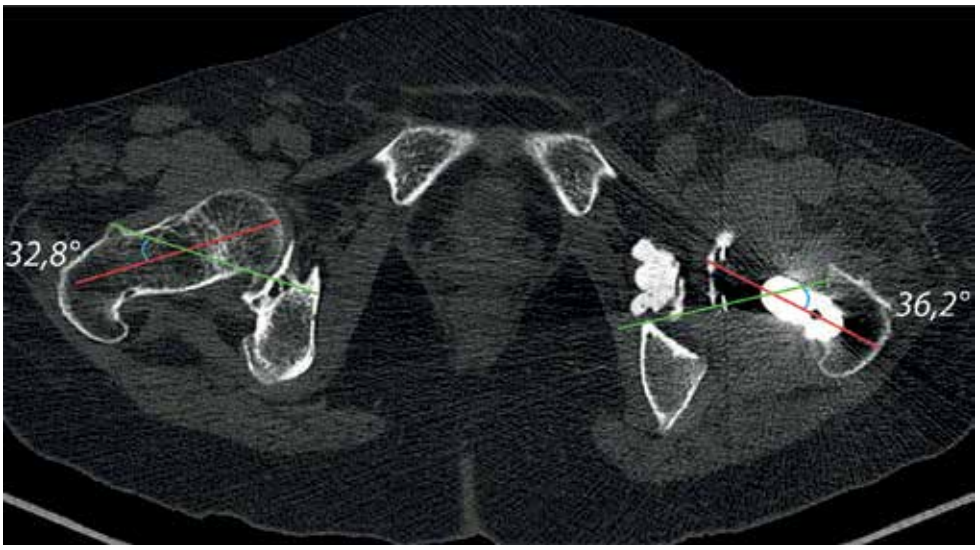

Мал. 7. Angulus antetorsa

Попередні травми, а особливо хірургічні втручання можуть завдати значної шкоди м'язам, зв'язкам і капсулі суглоба. Це можуть бути прямі дефекти, атрофія чи грубе рубцювання. Значно знижують стійкість ендопротеза переломи із залученням точок прикріплення сухожиль м'язів – малого та великого вертлюгів.

such situations, it is preferable to use conical stems, as they are not dependent on the direction of Adams' arch.

The revision confirmed all calculations. The anteversion of the femoral stem did not allow for the stability of the artificial joint (Fig. 8), and the incorrect angles of the acetabular cup further contributed to this instability. The cemented acetabular cup was removed in the standard manner (Fig. 9), while the cement mantle was left intact, with only unstable peripheral fragments removed (Fig. 10). The old rule remains true—cement adheres better to cement than to bone. Considering the patient's fear of dislocation and to ensure the success of the procedure, a dual mobility cup was implanted (Fig. 11).

The entire femoral cement mantle was also not removed. Only the proximal third was cleared, and a cemented femoral stem was implanted with, in my opinion, slightly insufficient anteversion, but still within acceptable limits (Fig. 12). Given the postoperative stability of the prosthesis, full-weight-bearing rehabilitation began the next day, and three days later, the patient, using a cane, traveled home to a neighboring region.

The stability of an artificial joint (except for constrained

Мал. 8
Fig. 8

Мал. 9
Fig. 9

Мал. 10
Fig. 10

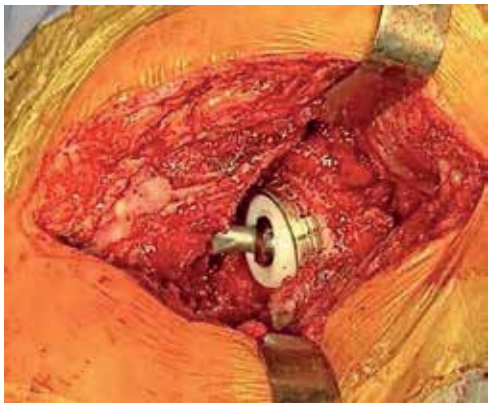

Мал. 11
Fig. 11

Мал. 12
Fig. 12

Хибний суглоб підвертлюгової ділянки ускладнився руйнуванням масивного фіксатора
Pseudoarthrosis of a subtrochanteric region was complicated by the destruction of a massive fixator

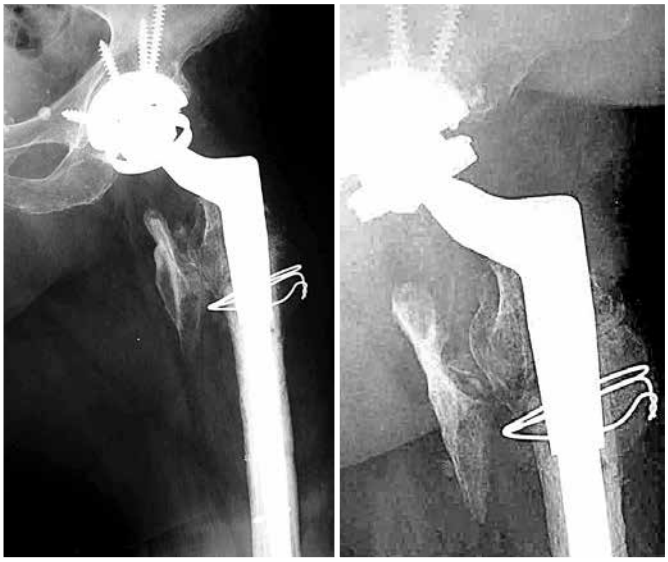

Зважаючи на повну відсутність м'язів проксимального відділу стегна для профілактики вивиху застосовано зв'язаний ендопротез
Taking into account the complete lack of muscles of the proximal femur an articulating implant is used to prevent dislocation

Доступ

Не важливо, передній чи задній. Важливо, наскільки він травматичний. Перетинати чи розсувати? Мій улюблений доступ описаний вище.

Скажу тільки, що дедалі менше відсікаю, більше розсікаю чи розсуваю. Особливо під час ревізій. На початку ретельно висікав капсулу й поперечну зв'язку, вже давно ретельно зберігаю. Так легше вшити рану і зменшити неминучу первинну навколосуглобову порожнину.

Тонус м'язів

Може бути знижений після інсульту, у старечому віці, підвищений після травми, або за деяких захворювань. І те, і інше не сприяє стабільності. У разі парезів, дитячого церебрального паралічу, хвороби Паркінсона, сенільної деменції, алкоголізму та наркоманії (доводиться оперувати і таких пацієнтів) зазвичай використовував пов'язані конструкції. Останнім часом у таких хворих із задоволенням застосовую імпланти з подвійною рухомістю.

Спастика

Спеціально виділив це слово у тексті. Ніколи й за жодних обставин не робіть ендо-

designs) depends on the integrity, tone, and tension of the surrounding soft tissues. As for structural integrity, it is influenced by the patient's medical history and the degree of surgical trauma caused by the chosen approach.

Previous injuries, especially surgical interventions, can significantly damage the muscles, ligaments, and joint capsule. This may present as direct defects, atrophy, or extensive scarring. Fractures involving muscle tendon attachment sites—such as the greater and lesser trochanters—greatly reduce the stability of the prosthesis.

The surgical approach itself—whether anterior or posterior—is less important than its level of invasiveness. The key question is whether to transect or to retract tissues. My preferred approach has already been described, but I will note that I now perform fewer resections and rely more on incisions and soft tissue retraction, particularly during revision surgeries. Previously, I meticulously excised the joint capsule and the transverse ligament; now, I make every effort to preserve them. This facilitates wound closure and reduces the inevitable formation of a periprosthetic dead space.

Muscle tone can be diminished after a stroke or in elderly patients, or heightened due to trauma or certain medical conditions. Both extremes compromise joint stability. In cases of paresis, cerebral palsy, Parkinson's disease, senile dementia, alcoholism, and drug addiction (as these patients also require surgery), I typically opt for

Переломовивих у кульшовому суглобі
A fracture dislocation of the hip

Посттравматичний коксартроз
Post-traumatic coxarthrosis

ASR з кістковою аутопластикою
ASR with autografting

Катастрофічна нестабільність і гетеротопічні осифікати внаслідок тяжкого спастичного парапарезу
Catastrophic instability and heterotopic ossification due to severe spastic paraparesis

протезування спастикам. Я одного разу зробив. Більше не буду. Знаєте, як на все життя запам'ятати день народження дружини? Один раз забути... Спастика розхитає та вирве будь-яку конструкцію, якщо не одразу, то за рік.

Навмисно зберіг цей фрагмент з попереднього видання 2016 року повністю. Тому що дотримуюсь такого правила і донині. Але. ***Nunquam nunquam • Ніколи не кажи Ніколи • Never Say Never Again.***

Декілька років тому мені зателефонував відомий київський нейрохірург Ігор Богданович Третяк, чудова людина і фахівець найвищої кваліфікації в галузі периферичної нервової тканини, з яким ми колегіально дружимо понад тридцять років. Він просив про консультацію молодої пацієнтки з дитячим церебральним паралічем, в якої колегам вдалося значно зменшити прояви спастики за допомогою ботулінотерапії.

У пацієнтки 19 років був вроджений вивих лівого стегна (мал. 1) і вона **ніколи** (!) не ходила. Могла тільки стояти на правій нозі зі сторонньою підтримкою. Привезла її бабуся, що доглядає онуку все життя.

Зважаючи на всі обставини та оптимістичні прогнози від колег, ми вирішили порушити власні правила. Проблема полягала ще і в тому, що після 3D-моделювання компонентів суглоба з'ясувалося, що внаслідок

constrained prosthetic designs. However, in recent years, I have successfully used dual-mobility implants in these patients.

Spasticity deserves special mention. Under no circumstances should total joint arthroplasty be performed in patients with spasticity. I made this mistake once—never again. Want to remember your spouse's birthday for life? Forget it once. Spasticity will destabilize and dislodge any implant, if not immediately, then within a year.

I have deliberately preserved this passage from my previous 2016 edition because I still stand by this principle. However.

Nunquam nunquam • Never say never.

A few years ago, I received a call from a well-known Kyiv neurosurgeon, Ihor Bohdanovych Tretiak, an outstanding specialist in peripheral nerve surgery and a close colleague for over thirty years. He sought my opinion on a young patient with cerebral palsy whose spasticity had been significantly reduced through botulinum toxin therapy.

The patient, a 19-year-old woman, had a congenital dislocation of the left hip (Fig.1) and had **never** (!) walked. She could only stand on her right leg with external support. She was brought in by her grandmother, who had cared for her since birth.

Given the circumstances and the optimistic prognosis from our colleagues, we decided to break our own rule. The challenge was that 3D modeling of the joint components revealed critically small dimensions of both the acetabulum and the proximal femur due to underdevelopment. A search for suitable implants began.

недосконалого розвитку розміри кульшової западини та проксимального відділу стегна критично малі. Почалися пошуки. Виручили давні партнери. У фірми Lima Ltd існують імпланти маленьких розмірів і нам вдалося встановити чашечку (інакше не назвеш) d 42 мм, та конусну ніжку Modulus №13 (мал. 2).

Після тривалої реабілітації пацієнтка ходить (мал. 3, 4)!

Про ще менші імпланти – у спеціальній главі.

Натяжіння м'язів

Крім тонусу, залежить від відстані, на яку стегнова кістка відсунута ендопротезом від таза. Униз і латерально. І тут є дві крайності. Надмірно розтягнуті м'які тканини – це больовий синдром і ризик неврологічних порушень.

«Провисли віжки – коні понесли» – недостатньо натягнуті м'язи спричиняють нестабільність.

Нерідко крайнє занепокоєння пацієнтів рівновеликістю ніг змушує хірурга вдаватися до різних хитрощів. До них належить пошук співвідношення офсету й низведення кінцівки. Наприклад: вам необхідно подовжити ногу у разі диспластичного коксартрозу. Ви розумієте, що натяг навколишніх тканин буде надлишковим. Що краще – занурити ніжку глибше й зводити стегно завдяки подовжувальним головкам, або максимально використати для подовження ніжку з короткою головкою? На мій погляд, у цьому разі оптимальний другий варіант, адже довга головка збільшує й офсет. Це спричиняє ще більше напруження тканин.

Мал. 1
Fig. 1

Мал. 2
Fig. 2

Мал. 3
Fig. 3

Мал. 4
Fig. 4

Long-standing industry partners provided a solution—Lima Ltd manufactures small-sized implants. We were able to implant a 42 mm acetabular cup (truly, a cup) and a Modulus No. 13 tapered femoral stem.

After extensive rehabilitation, the patient is now able to walk. More on smaller implants will be covered in a dedicated chapter.

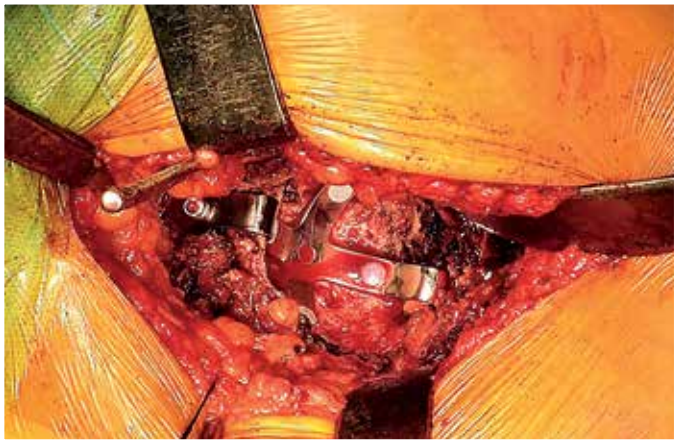

Перед встановленням чаші закріплено антипротрузійний пристрій
Prior to cup installation an antiprotrusion device was fixated

Цементний варіант чаші
A cemented cup

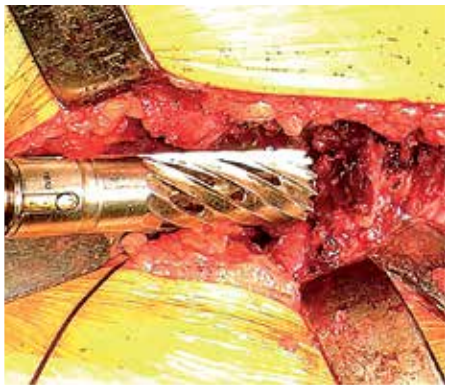

Взяття...
Collecting

...підготовка...
Preparation

...і встановлення кісткової пробки
and insertion of a bone plug

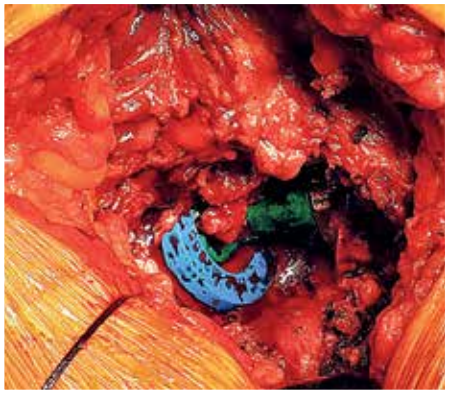

Приміряння
Fitting

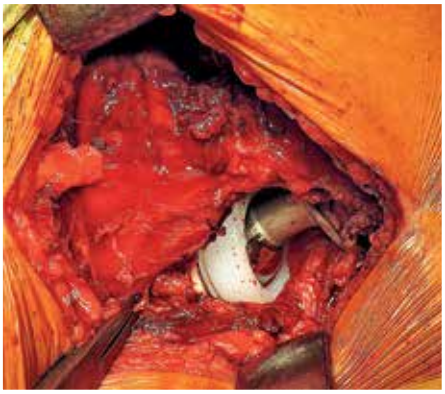

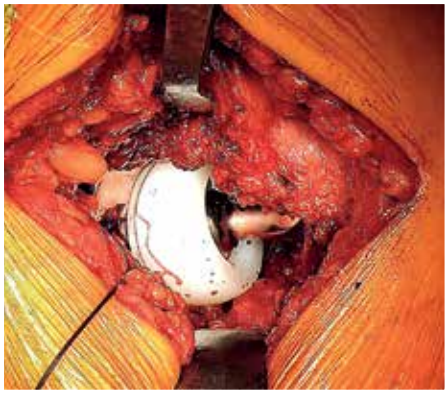

Дві головки забезпечують підвищений обсяг рухів
Two heads provide an increased range of motion

Зворотна ситуація: у бабусі з переломом шийки довжина ніг вже зрівнялася, а «pull-push» симптом ще далекий від досконалості. Робимо вибір на користь першого варіанта. Ніжку треба занурити глибше, а подовжувальною головкою відсунути стегно вниз і латерально. Якщо водночас використати ще й латеральну ніжку (ШДК – шийково-діафізарний

The tension of the muscles

Muscle tension, in addition to tone, depends on the extent to which the femur is displaced by the prosthesis relative to the pelvis—both inferiorly and laterally. There are two extremes in this regard. Excessively stretched soft tissues result in pain and an increased risk of neurological complications. Insufficiently tensioned muscles, on the other hand, lead to instability—"If the reins go slack,

Вивих у разі порушення орієнтації чаші – вертикально і без ротації
Dislocation caused by incorrect orientation of the cup – vertically without rotation

Заміна вкладня з антилюксаційним кільцем
Replacement of a liner with an antiluxation ring

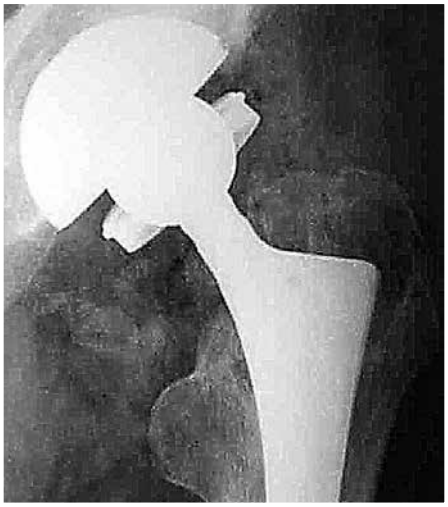

Прийом виправдався. Результат за 12 років
The technique proved to be effective. Result after 12 years

кут – 127°), то офсет і натяжіння м'язів зростуть, а з ними й стабільність. Або варто вибрати подвійну мобільність.

Щоб вибрати тип ендопротеза для пацієнтів із групи ризику, треба пам'ятати просте правило: що більший діаметр пари тертя, то ризик вивиху менший, а обсяг руху більший. Якби не ризик псевдопухлин, ендопротези Metal-Metal XL Head були б золотим, точніше, кобальт-хромовим стандартом.

Плоскі шийки теж зменшують ризик імпіджменту. Для стандартної процедури віддаю перевагу діаметрам 32–36 мм, за підвищеного ризику вивиху – індивідуальний добір пари з подвійною рухомістю. Зв'язані протези не гарантують стовідсоткової стабільності, збільшують ризик розхитування западини й використовуються не часто, але іноді здорово рятують.

ПОРУШЕННЯ РЕЖИМУ

Профілактику необхідно розпочинати ще до операції: розповісти, показати, навчити й перевірити. Крім того, забезпечити пам'яткою, підказати, які пристрої допоможуть і де їх взяти (див. розділ «Рання реабілітація»). Складніша справа з людьми, які страждають на алкоголізм. У нас є пара-трійка пацієнтів, яких раз-два на рік привозять на «планове» вправлення. Від коригувальних операцій або ортезів вони відмовляються. Мотивація:

the horses run wild." Patients' concerns about leg length symmetry often force surgeons to employ various adjustments. This involves balancing offset and limb lengthening. For example, in a case of dysplastic coxarthrosis requiring limb lengthening, excessive soft tissue tension is anticipated. The question then arises: is it better to seat the femoral stem deeper and use a longer modular head for lengthening, or to achieve lengthening primarily through the femoral stem while using a shorter head? In my view, the latter option is preferable in such cases, as a long head increases offset, thereby exacerbating soft tissue tension.

The opposite scenario applies to an elderly patient with a femoral neck fracture where limb lengths have already been equalized, yet the pull-push test remains unsatisfactory. Here, the first option is preferable—the femoral stem should be seated deeper, and the longer modular head should be used to shift the femur inferiorly and laterally. If a lateralized stem is used (with a cervico-diaphyseal angle of 127°), both offset and muscle tension increase, enhancing stability. Alternatively, a dual-mobility design may be selected.

To select the appropriate type of endoprosthesis for high-risk patients, one must remember a simple rule: the larger the bearing couple diameter, the lower the risk of dislocation and the greater the range of motion. If not for the risk of pseudotumors, Metal-Metal XL Head prostheses would be the gold—more precisely, cobalt-chromium—standard.

Flat femoral necks also reduce the risk of impingement. For standard procedures, I prefer bearing diameters of 32–36 mm. In cases with an increased risk of dislocation, I select a dual-mobility bearing on an individual basis.

Травматичні вивихи лікуються консервативно у разі правильного розташування компонентів ендопротеза
Traumatic dislocations in the case of correct positioning of prosthetic components are conservatively treated

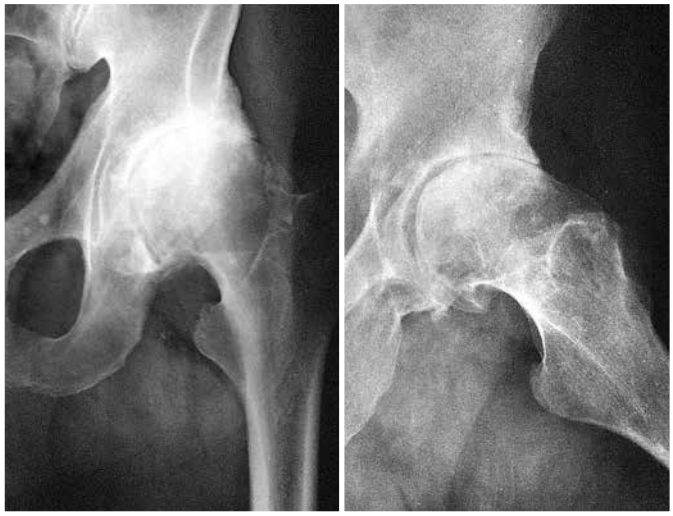

Звичайний коксартроз
A typical coxarthrosis

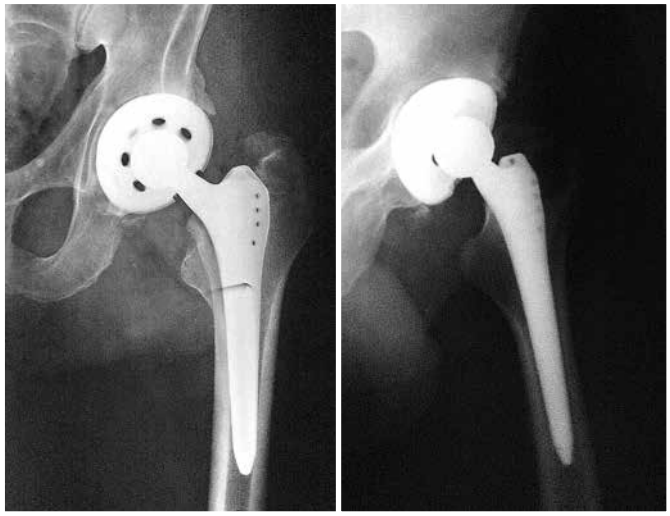

Надмірна антиторсія западини і недостатній офсет
Excessive antetorsion of the cup and insufficient offset

Вивих ендопротеза
Dislocation of the implant

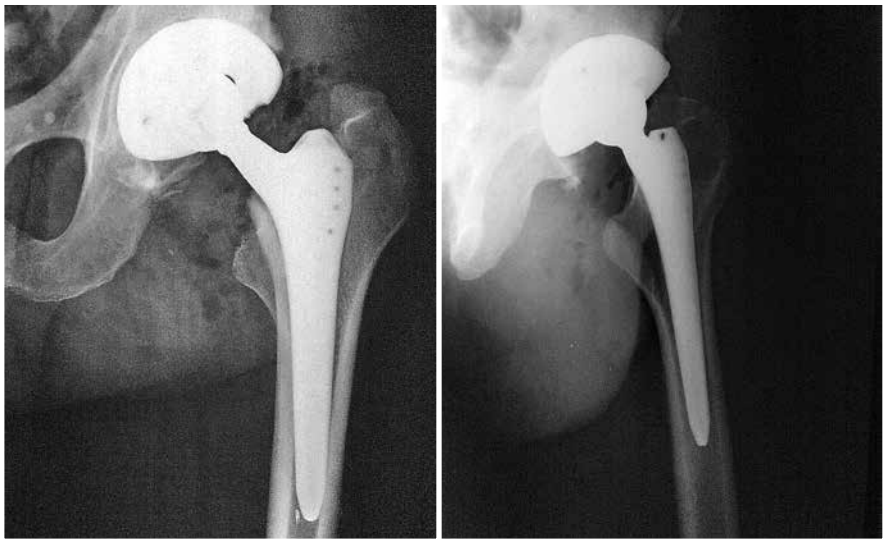

Чашу перевстановлено
The cup is reset

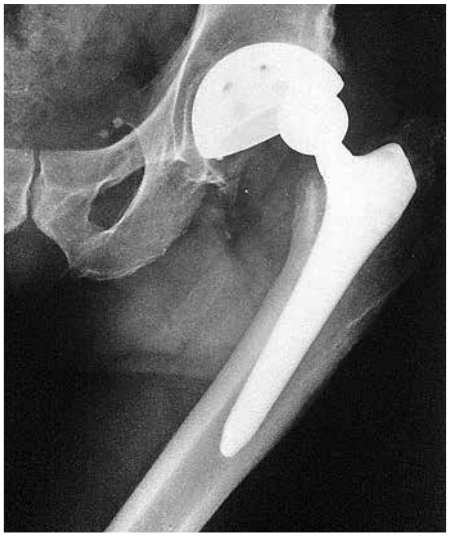

Повторний вивих після перевстановлення чаші
Re-dislocation after resetting the cup

Стабільне розташування протеза після встановлення подовжувальної головки
The stable position of the prosthesis after implanting a limb-lengthening head

Відновлено рівність довжини ніг
Leg length equality is restored as well

якщо не п'ємо – не буде вивиху. Не залежать від лікаря та пацієнта травматичні вивихи правильно встановленого ендопротеза. Тут може допомогти молитва...

Однак, що ж робити, якщо все ж таки стався вивих? Вправляти! Що довше не вправлено, то більше шансів на повторний вивих. Вправляти необхідно під знеболюванням, спінальним або коротким загальним, не важливо. Важливим є розуміння того, що легко усуваються вивихи із грубим порушенням орієнтації компонентів, офсету, тонусу або збереження м'язів.

Constrained prostheses do not provide absolute stability, increase the risk of acetabular loosening, and are used infrequently—but in certain cases, they can be a lifesaver.

POSTOPERATIVE REGIMEN VIOLATIONS

Preventive measures should begin before surgery: explaining, demonstrating, teaching, and verifying patient understanding. In addition, patients should receive written guidelines and be informed about assistive devices—where to find them and how to use them (see the "Early Rehabilitation" chapter). Managing patients with alcoholism is more difficult. We have a handful of patients who are brought in once or twice a year for "scheduled" reduction of a dislocated

Звичний вивих ендопротеза
A typical dislocation of an endoprosthesis

Антилюксаційний вкладень
An antiluxation liner

Рецидив вивиху
Recurrent dislocation

Встановлення пари тертя Ме-Ме з великою головкою на цементі без видалення безцементної чаші забезпечило стабільність
Using a cemented metal-on-metal bearing couple with a large head without removing an uncemented cup resulted in stability

Після легкого вправлення можна очікувати повторного вивиху. Вивих, який важко усунути, прогностично менш небезпечний, але й він потребує уваги. Якщо усунути його не вдається, а фізичні зусилля під час спроб загрожують цілісності стегнової кістки або м'яких тканин, треба зупинитися й готуватися до відкритого вправлення.

prosthesis. They refuse corrective surgery or orthotic solutions, believing that as long as they abstain from drinking, dislocation will not occur.

Dislocations of a properly implanted endoprosthesis due to trauma are beyond the control of both the surgeon and the patient. Here, prayer might be the only recourse…

But what should be done if a dislocation does occur? Reduce it! The longer the joint remains dislocated, the

Вивих
Dislocation

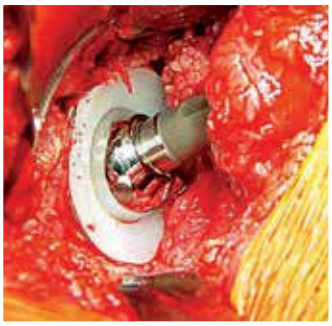

Нестабільний суглоб
Unstable joint

Саморобні накладки – «круасани»
Homemade linings – «croissants»

Фіксація «круасан»
Croissant fixation

Неспроможність саморобки
Croissant failure

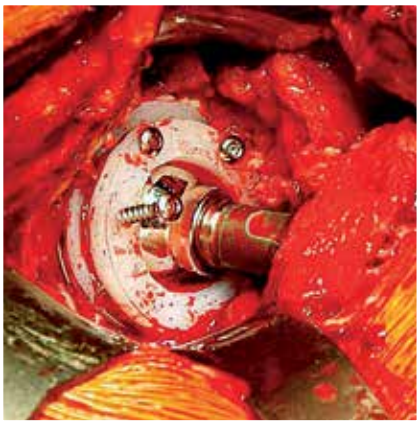
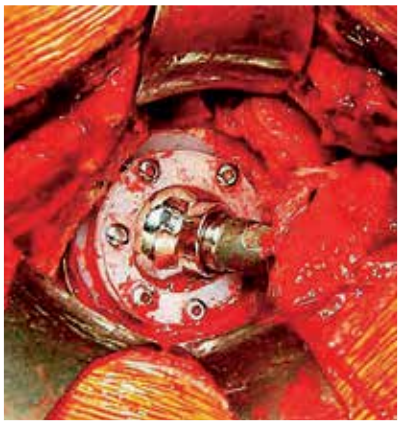

Встановлення фірмового замикального кільця
Placement of a manufacturer's locking ring

Стабільна фіксація
Stable fixation

Головне – оцінити ситуацію. Якщо вже операція, то вона має бути останньою. Якщо причина зрозуміла, потрібно її усунути: перевстановити западину, поміняти головку на довшу, або всю пару тертя, застосувати інший метод.

higher the likelihood of recurrence. Reduction must be performed under anesthesia—either spinal or short general—this is not critical. What matters is recognizing that dislocations associated with severe malalignment of components, offset mismatch, muscle tone abnormalities, or compromised soft tissue integrity are typically easy to

Підвертлюговий перелом стегнової кістки
Subtrochanteric fracture of the femur

МОС
Metal osteosynthesis of endoprosthesis

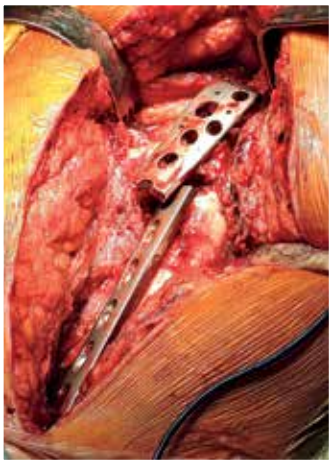

Хибний суглоб, перелом пластини
Pseudoarthrosis, fracture of the plate

Плануючи антилюксаційну конструкцію, застосовуємо чашу з конусною фіксацією вкладня
While planning an antiluxation construction we use a cup with a conical fixation of the liner

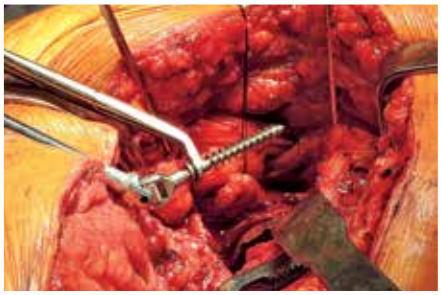

Додаткова фіксація гвинтами
An additional fixation with screws

Антилюксаційний вкладень з фіксатором
An antiluxation liner with a fixator

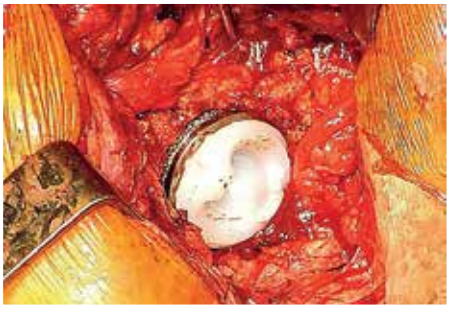

Вкладень установлено, виступи по боках
The liner is set, with flanges on the sides

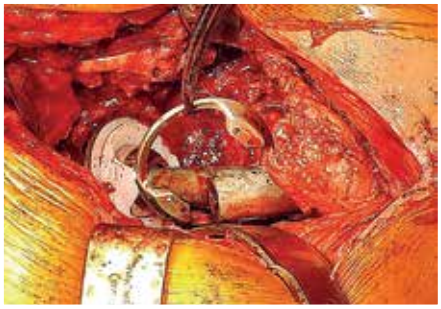

Встановлення фіксатора
Fixator placement

Імпакція фіксатора дворогою насадкою
Impaction of the fixator with a bicornuate nozzle

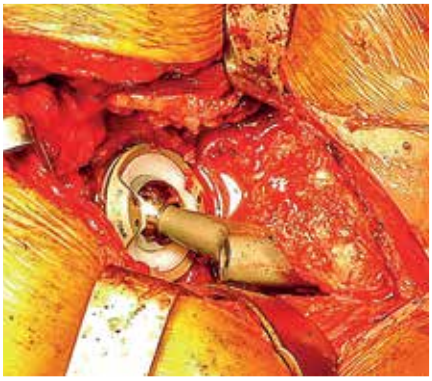

Головку міцно фіксовано без ризику імпіджменту
The head is firmly fixated without the risk of impingement

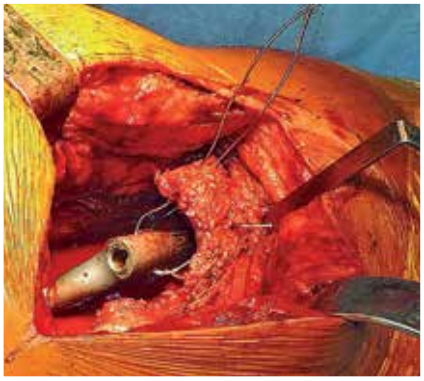

Фіксація великого вертлюга додає стабільності
Fixation of the greater trochanter adds to stability

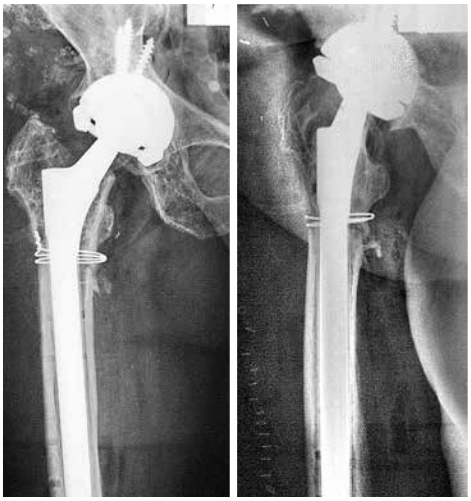

Суглоб стабільний
The joint is stable

ІНШІ ПРИЙОМИ

Перевстановити протез можна по-різному. Можна змінити лише просторову орієнтацію, а можна – модель і внутрішній діаметр. Наприклад, западина цементної фіксації 50/28 мм без козирка може бути замінена на 48/36 мм + 10°. Чаші деяких фірм мають спеціальні накладки із поліетилену для замикання шарніра. Раніше ми навіть виготовляли такі кільця самостійно. Їхнє завдання – утримати головку на місці до формування рубцевої капсули. Дуже економний варіант для пацієнтів похилого віку.

Зараз є фірмові замикальні цементні чаші (мал. 1, 2, 3) і вкладні у безцементні. Щоправда, останні дорогі й використовувати їх краще тільки в нових конструкціях. Проте вони є, і за бажання ними можна скористатися. Повторюся про прийом клініки Шаріте – під час ушивання широкої фасції підхоплювати підлеглі м'язи й окістя зовнішньої поверхні стегна. Обмеження надмірної ротації стегна

Наслідки звичного вивиху
The consequences of a commonplace dislocation

reduce. However, an easily reduced dislocation is a strong predictor of recurrence. A difficult-to-reduce dislocation is prognostically less concerning but still requires attention. If closed reduction is unsuccessful and excessive force during the attempt threatens the integrity of the femur or surrounding soft tissues, the procedure should be stopped, and open reduction should be planned. The most important step is evaluating the situation. If surgery is needed, it should be the last one required. Once the cause is identified, it must be corrected—repositioning the acetabular cup, replacing the femoral head with a longer one, switching out the entire bearing couple, or choosing an alternative stabilization method.

ALTERNATIVE TECHNIQUES

A prosthesis can be revised in different ways—either by adjusting only its spatial orientation or by changing the implant model and internal diameter. For example, a cemented cup with a 50/28 mm bearing and no elevated rim can be replaced with a 48/36 mm cup with a 10° elevated rim. Some manufacturers produce polyethylene inserts designed to constrain the joint. In the past, we even fabricated such rings ourselves—their purpose was to hold the femoral head in place until a fibrous capsule formed, making them a cost-effective option for elderly patients.

Now, commercially available constrained cemented cups and constrained liners for uncemented cups exist. However, the latter are expensive and are best reserved for use in modern implant designs. That said, they are available and can be utilized if necessary.

I will reiterate the Charité Clinic technique: during closure of the fascia lata, the underlying muscles and the periosteum of the lateral femoral surface should be incorporated into the sutures. Limiting excessive femoral

попереджає вивихи. Спробували ми використати синтетичні сітки для зміцнення капсули слабкого боку суглоба, як за герніопластики. Результат позитивний, у всіх п'яти випадках вивихи не повторювались.

rotation helps prevent dislocations. We also experimented with synthetic mesh reinforcement of the weak side of the joint capsule, similar to hernia repair techniques. The results were positive—in all five cases, no recurrence of dislocation occurred.

Мал. 1
Fig. 1



Мал. 2
Fig. 2

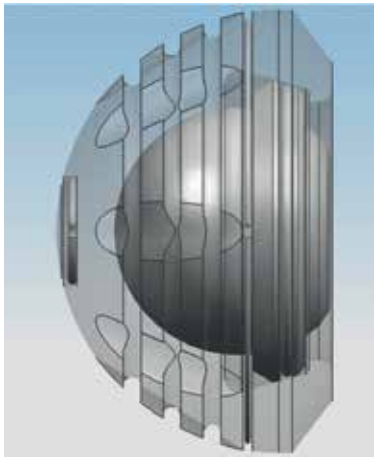

Мал. 3
Fig. 3

Внутрішня поверхня «круасану», що блокує поле кільця
The inner surface of the croissant blocking the area of the ring

Кожній чаші свій «круасан»
Each cup receives a croissant

Лишилося зафіксувати гвинтами
It just needs to be fixated with screws

Забезпечуючи первинну стабільність – напівкільце дозволяє сформуватися повноцінній рубцовій капсулі
Providing primary stability the semi-ring allows for complete formation of the scar capsule

Результат за 10 років
The result after 10 years

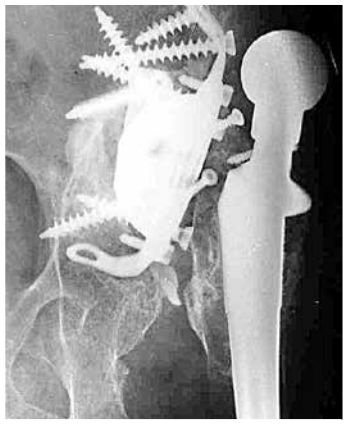

Але за грубого порушення орієнтації і «круасани» не допомагають
But in the case of a gross violation of orientation croissants

ПЛАСТИКА КАПСУЛИ КУЛЬШОВОГО СУГЛОБА
CAPSULAR RECONSTRUCTION OF THE HIP JOINT

ПРОБЛЕМА НЕСТАБІЛЬНОСТІ ендопротезів кульшових суглобів існує стільки ж, скільки й самі штучні суглоби.

Величезна кількість публікацій, дослідження причин і рекомендацій щодо профілактики та лікування вивихів ендопротезів кульшового суглоба не усувають ризики.

Ймовірно, ПРИЧИНА полягає у багатогранності проблеми. Порушення біомеханіки та просторової орієнтації під час встановлення компонентів, невідповідність офсету й тонусу навколишніх м'язів, вихідна безпека сполучної тканини та травматичність операції, недбалість у догляданні та порушення режиму самим пацієнтом, збереження його неврологічного та ментального статусу тощо. Цей перелік причин можна продовжувати

Звичайний диспластичний коксартроз
Typical dysplastic coxarthrosis

THE UNDERLYING CAUSE OF INSTABILITY is multifaceted—it may stem from biomechanical and spatial errors during component placement, offset and muscle tone discrepancies, connective tissue laxity, surgical trauma, inadequate

Слід зважати на відхилення осі таза у разі сколіозу
Pelvic axis deviation should be considered in cases of scoliosis

Кути інклінації відрізняються
The inclination angles differ

довго. Але оскільки немає єдиної етіології, отже, немає і єдиного методу профілактики чи лікування.

ПРОПОНОВАНІ ВИПАДКИ так само багатокомпонентні і щодо причин, і щодо лікувальних підходів. Їх поєднує нова для нас методика, принципом якої хочемо поділитися. Показаннями до пластики капсули суглоба є повторні вивихи, серед причин яких – неспроможність сполучнотканинних структур під умовною назвою «суглобова сумка».

postoperative care, patient noncompliance with movement restrictions, neurological and cognitive impairments, and many other factors.

Because there is no single etiology, there is also no single method of prevention or treatment.

The cases we present are similarly multifactorial—both in their underlying causes and in the therapeutic strategies employed. What they share is a new approach that we believe is worth discussing. Indications for capsular reconstruction include recurrent dislocations caused by the failure of connective tissue structures—a condition we broadly categorize as "capsular insufficiency."

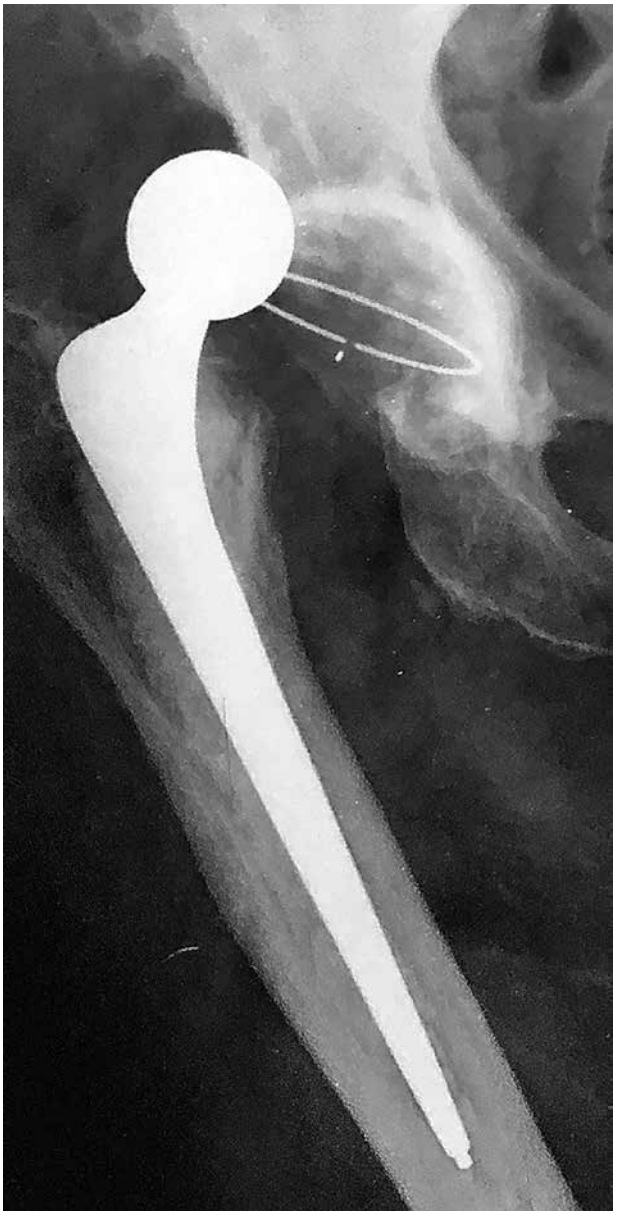

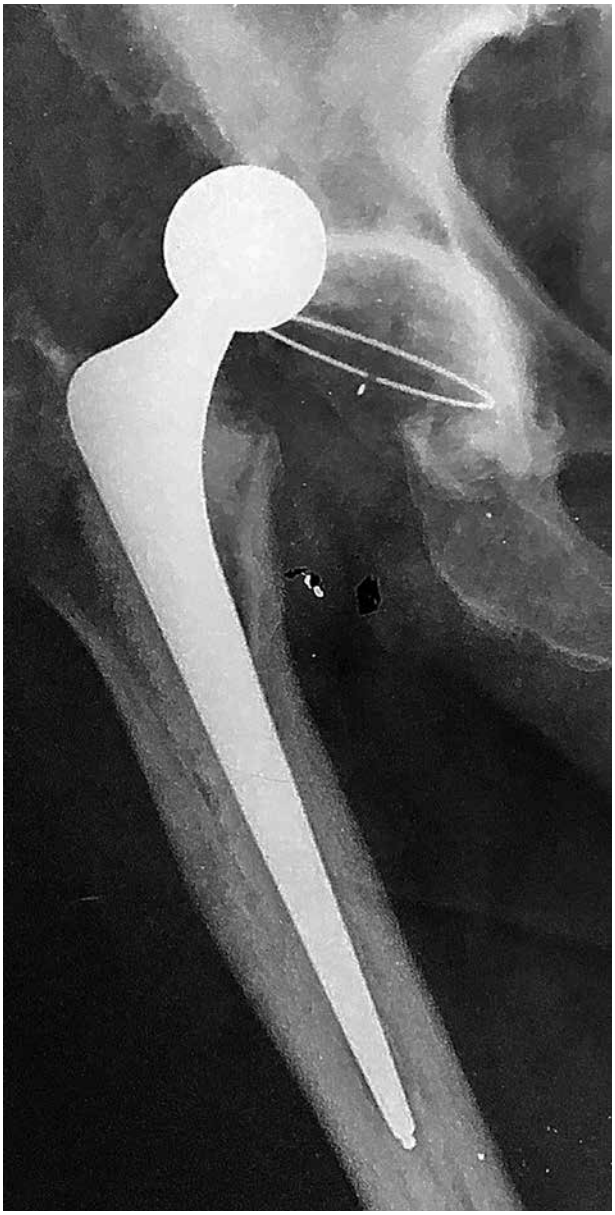

Повторні вивихи
Recurrent dislocations

Після того як вжито необхідних заходів профілактики (переустановлення западини або ніжки, заміна головки на довшу або змінення діаметра компонентів пари тертя на більший тощо), у випадках слабкості суглобової капсули пропонуємо її пластику сіткою «Пролен». Звичайною, призначеною для зміцнення черевної стінки у разі грижі.

ДЛЯ ФІКСАЦІЇ сітки необхідно відсепарувати на 1–2 см м'які тканини з окістям біля краю кульшової западини і великого вертлюга. Спереду чи ззаду – залежить від напрямку вивиху та доступу. Потім по краях плацдармів вводиться по два анкери, нитками яких фіксується сітка розміром 15x10 см, складена вчетверо. Її натяжіння досягається фіксацією в зовнішньому положенні (у разі задньої

After all necessary preventive measures have been taken—such as repositioning the acetabular cup or femoral stem, replacing the femoral head with a longer one, or increasing the bearing couple diameter—capsular weakness may still persist. In such cases, we propose reinforcing the joint capsule with Prolene mesh—the same type used for abdominal wall reinforcement in hernia repairs.

Hip prosthesis instability has existed for as long as artificial joints themselves.

Despite the vast number of publications analyzing its causes and recommending prevention and treatment strategies, the risk of dislocation remains unresolved.

Fixation technique

To secure the mesh, 1–2 cm of soft tissue with the periosteum is dissected along the acetabular rim and the greater trochanter. The dissection is performed either anteriorly

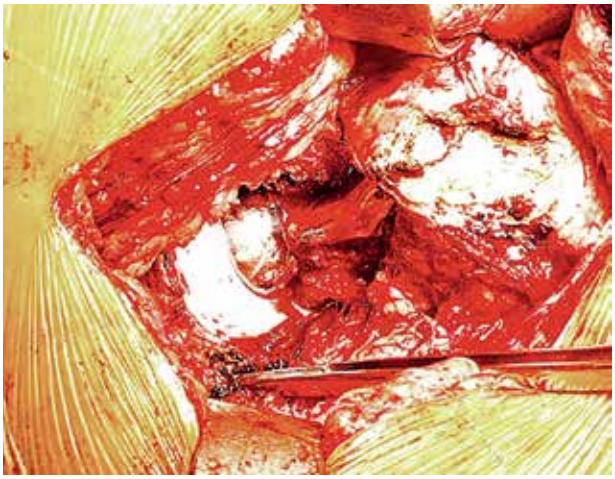

Для прикріплення сітки розчищено задній край кульшової западини і великий вертлюг
To attach the mesh, the posterior edge of the acetabulum and the greater trochanter were cleared

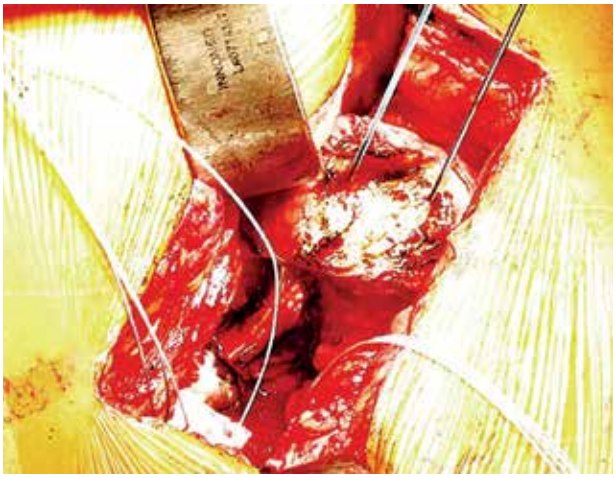

У них заведені по два анкери
Two anchors are placed in each

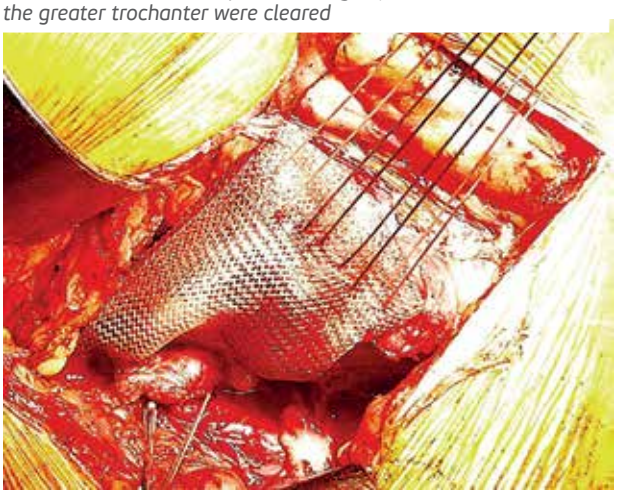

Нитками попарно зафіксовано складену вчетверо сітку
The mesh, folded four times, is secured in pairs with sutures

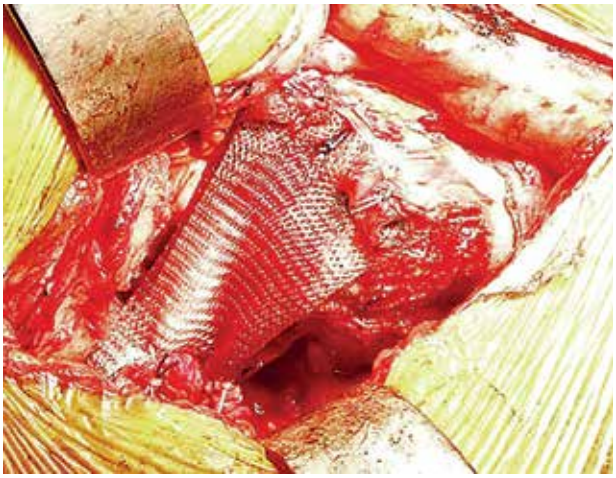

Поверх сітки підшито окістя вертлюга і заднього краю
The periosteum of the greater trochanter and the posterior edge is sutured over the mesh

нестабільності) ротації. Потім відсепаровані тканини укладаються поверх сітки і підшиваються тими ж нитками у максимальному натяжінні.

РЕАБІЛІТАЦІЯ стандартна, з дотриманням обмежень відведення та внутрішньої ротації на шість тижнів. Можливо, метод не може бути самостійним, однак у поєднанні з іншими, на наш погляд, цікавий.

Для лікування нестабільності застосовуються й різні методи іммобілізації як колінного, так і кульшового суглоба (див. Rp: «Кокситка стоячи»).

Хочу застерегти від призначення СТРОГОГО! ліжкового режиму зі зв'язаними ногами навколо клиноподібної подушки. Окрім страждань жодної користі. Існує багато варіантів кокситних ортезів зі збереженням функції ходи.

Перевстановлення чаші з козирком, збільшення офсету і пластика задньої стінки капсули. У великому вертлюзі і кульшовій западині видно анкери

Repositioning of the cup with an elevated rim, offset increase, and posterior capsule wall reconstruction. Anchors are visible in the greater trochanter and acetabulum

or posteriorly, depending on the direction of dislocation and the surgical approach used. Two anchors are inserted at the edges of the prepared area, and a 15 × 10 cm mesh folded four times is fixed using suture threads from these anchors. Tensioning is achieved by securing the limb in an externally rotated position (for posterior instability). The previously dissected soft tissues are then repositioned over the mesh and sutured under maximum tension.

Rehabilitation follows a standard protocol, with abduction and internal rotation restrictions for six weeks. This method may not be a standalone solution, but in combination with other techniques, we believe it is a promising approach.

Various immobilization techniques for both the knee and hip joints are also used in the treatment of instability (see Rp: "The Application of a Spica Cast in a Standing Position").

I want to caution against prescribing STRICT bed rest with the legs bound around a wedge pillow. It causes suffering without any benefit. There are many types of hip orthoses that allow for mobility while maintaining stability.

РЕЦЕПТ / PRESCRIPTION

«КОКСИТКА» СТОЯЧИ

THE APPLICATION OF SPICA PELVIC CAST IN A STANDING POSITION

Колись уміння накласти класичну кокситну пов'язку високо цінувалося серед ортопедів-травматологів. Класних гіпсотехніків пам'ятають і досі. Sed alia tempora[1]. З розвитком сучасних методів остеосинтезу накладення великих гіпсових пов'язок взагалі й кокситної зокрема стає дедалі архаїчнішим. Але все-таки зовсім забувати про них не варто. Бувають ще ситуації, коли і «каша»[2] може стати в нагоді. Ось і в деяких випадках, коли високий ризик вивиху ендопротеза, накладаємо цю громіздку пов'язку. Тільки вже не гіпсову й не від соска до шкарпетки. Використовується легкий скотчкаст, а ще краще еластичний софткаст. Дорогі ортези теж пасують, у них можливий певний обсяг рухів.

Розмір і положення пов'язки залежать від особливостей випадку. Зазвичай достатньо фіксації 10–15 см нижче коліна, зігнутого під кутом 175°. Такий кут запобігає ротації і дозволяє спиратися на ногу. Стегно злегка відведено й ротовано назовні – у разі ризику заднього вивиху, і досередини – за передньої нестабільності. З такою іммобілізацією пацієнт може сидіти, лежати на боці з подушкою між ногами й навіть ходити з милицями чи ходунками.

Терміни зазвичай не перевищують шести тижнів. За цей час встигає утворитися рубцева капсула, яка стабілізує пару тертя. Зважаючи на можливість пацієнта стояти з опорою на оперовану кінцівку, накладати пов'язку рекомендуємо стоячи, з попереднім коригуванням по осях та кутах. Це дозволяє відразу моделювати її за контурами, досягти максимальної зручності для пацієнта й обійтися без вирізувань і підрізувань під час експлуатації.

Rp:

- *Бинт Softcast 12 см* ..... *№ 8*
- *Вата в рулоні 12 см* ..... *№ 6*
- *«Каша»* ..... *№ 1*
- *Рукавички хірургічні нестерильні* ..... *№ 2п*
  (п – гіпсотехнік)
- *Тазик із теплою водою* ..... *№ 1*
- *Ніж шевський гострий або ножиці* ..... *№ 1*

[1] Але (тепер) часи інші (лат.).
[2] Невелика подушка, яку тимчасово укладають на живіт пацієнтові перед накладенням кокситної пов'язки для профілактики здавлювання черевної порожнини під час дихання та після їжі.

The ability to apply a spica cast used to be highly valued among orthopedic surgeons and traumatologists. Masters of this technique are still remembered. Sed alia tempora.[1] With the advancement of modern osteosynthesis methods, the use of large plaster casts, including the spica cast, has become increasingly outdated. However, they should not be completely forgotten—there are still cases where even a belly pillow[2] can be useful. Thus, in certain cases with a high risk of hip prosthesis dislocation, we apply this bulky bandage. However, it is no longer made of plaster, nor is it applied "from nipple to toe." Instead, lightweight Scotchcast is used, or even better, elastic Softcast. Expensive orthotic braces are also effective, as they allow for some degree of movement.

The size and positioning of the cast depend on the individual case. Typically, fixation 10–15 cm below the knee, bent at 175°, is sufficient. This angle prevents rotation and allows the patient to bear weight on the leg. The hip is slightly abducted and externally rotated in cases of posterior dislocation risk, or internally rotated in cases of anterior instability. With this type of

[1] Lat. But times have changed.
[2] Small cushion placed temporarily on the patient's abdomen before applying the spica cast to prevent abdominal compression during breathing and after eating.

Для накладення кокситки стоячи достатньо двох людей
Only two people are needed to apply a spica cast

Для комфорту пацієнта під час бинтування формують гладкий край пов'язки
A smooth edge of the cast is formed while bandaging patients for their comfort

Положення стоячи дозволяє легко моделювати краї пов'язки
A standing position allows for easy modeling of the edges of the spica cast

Da:
Розмістити пацієнта у правильному положенні, з можливістю триматися за опору. Утримуючи «кашу» біля живота, обернути пацієнта ватою за контуром майбутньої пов'язки, із запасом по краях і потовщенням у місцях кісткових виступів. У пацієнтів з ожирінням необхідності використання «каші» немає. Занурюючи бинти в теплу воду[3], накласти пов'язку, звертаючи особливу увагу на ділянки суглобів. Кульшовий – зміцнити кількома вісім-

immobilization, the patient can sit, lie on their side with a pillow between their legs, and even walk with crutches or a walker.

The usual duration does not exceed six weeks, allowing time for a fibrous capsule to form, which stabilizes the bearing couple. Since the patient can stand with support on the operated limb, we recommend applying the cast in a standing position, with pre-adjustment of the axes and angles. This allows for immediate contouring, ensures maximum comfort, and eliminates the need for cutting and trimming after application.

Після накладення пов'язка швидко полімеризується і не заважає догляду за пацієнтом
After application the bandage quickly polymerizes and doesn't interfere with patient care

У кокситній пов'язці можна ходити з опорою на прооперовану кінцівку
While in a spica cast a patient can walk putting weight on the operated limb

[3] Це прискорює полімеризацію зв'язної речовини.

ками, колінний – додатковими турами. До затвердіння бинта запас вати загорнути для заокруглення країв. Перетяжки розсікти й загладити вологими рукавичками. Якщо робити це без рукавичок, залишки полімеру видаляються лише з епідермісом. Після накладання пов'язку не вкривати до висихання.

Signa:
Встановлювати компоненти ендопротеза правильно й навчати пацієнтів уникати ризикованих рухів, щоб не накладати кокситних пов'язок. Завжди.

Rp:
- *Softcast tape 12 cm* ..... *№ 8*
- *Cotton roll 12 cm* ..... *№ 6*
- *Belly pillow* ..... *№ 1*
- *Non-sterile surgical gloves* ..... *№ 2n (n = number of cast appliers)*
- *Basin of warm water* ..... *№ 1*
- *Sharp boot knife or scissors* ..... *№ 1*

Da:
Properly position the patient with support. While holding the belly pillow against the abdomen, wrap the patient in cotton wool along the anticipated contours of the cast, leaving extra material at the edges and reinforcing pressure points over bony prominences. In obese patients, the pillow is unnecessary. Dip the cast tape in warm water[3] *and apply the bandage, paying special attention to joint areas. Reinforce the hip joint with several figure-eight wraps. Reinforce the knee joint with additional layers. Before the tape fully hardens, fold in the excess cotton to smooth the edges. Trim any tight areas and smooth them with wet gloves. When working without gloves, polymer residue can only be removed by stripping the epidermis. After application, do not cover the cast until it is fully dry.*

Signa:
Properly position the prosthetic components and educate patients to avoid high-risk movements, preventing the need for a spica cast. Always.

[3] This accelerates polymerization of the binding agent.

ГЛАВА 7 / CHAPTER 7

ЕНДОПРОТЕЗУВАННЯ У РАЗІ ДИСПЛАЗІЇ КУЛЬШОВОГО СУГЛОБА

THA IN THE CASE OF HIP DYSPLASIA

ОРТОПЕДІЯ – ЦЕ НАУКА, ЯКА ВИПРАВЛЯЄ ПОМИЛКИ ПРИРОДИ...
(приказка співробітників нашого центру)

ORTHOPEDICS IS A SCIENCE THAT CORRECTS ERRORS OF NATURE ... AND THOSE OF TRAUMATOLOGISTS
(Our Center's proverb)

Існує чимало класифікацій ступеня неправильного розвитку кульшового суглоба, призначених для вибору хірургічного методу лікування. Не вважаю себе експертом у сфері коригувальних остеотомій, тому розглядаю всі випадки диспластичних коксартрозів з погляду ендопротезування.

Оскільки розглянута група пацієнтів на 95% складається з молодих жінок, вважаю дуже важливим правильне визначення часу проведення операції із заміни суглоба на штучний. Це той випадок, коли не треба поспішати. Іноді, особливо на ранніх стадіях, необхідно проконсультуватися з колегами, які мають різні методики остеотомій для профілактики швидкого розвитку артрозу.

Якщо пацієнт не займався своїм здоров'ям перед візитом до вас, раджу провести повноцінний курс консервативного лікування, у тому числі санаторно-курортне. Якщо настало покращення, курс можна повторити за пів року-рік. Цей час можна витратити на курси гімнастики для розвитку м'язів ураженої кінцівки. Зазвичай такий підхід дозволяє краще підготуватися до майбутнього втручання. Також людині потрібно пояснити, що операція ендопротезування неминуча, але зважуватись на неї треба за розвитку стійкого больового синдрому, що знижує якість життя. А той факт, що ви не тягнете пацієнта в операційну на аркані за першої нагоди, зміцнює його довіру. Повірте, це дуже важливий чинник успіху хірурга.

Але все ж таки. Больовий синдром виражений, консервативні методи вже не допомагають, кінцівка вкорочена, важка контрактура заважає не тільки ходити... Але ж це молода жінка. Потрібно рятувати.

Звісно, ендопротезування, і звісно, найкраще. Молода – ходити довго.

Що означає найкраще? Для мене це – безцементна фіксація, максимальна відповідність моделі ніжки формі каналу стегна, можливість (за потреби) використання чаш з конусною наріззю або трабекулярною поверхнею, керамічна головка, вкладень з кераміки або крос-лінк поліетилену.

Тепер про все по порядку. На чому ґрунтується вибір безцементної фіксації? Дуже просто. Пацієнти молоді, і жоден розсудливий хірург не пообіцяє, що цей протез назавжди. Дуже можлива ревізія, а її легше робити за механічної фіксації, особливо з огляду на дефіцит кісткової тканини, що нерідко супроводжує дисплазію.

There are quite a few classifications of the degree of abnormal development of the hip joint designed to determine the method for surgical treatment. I do not claim to be an expert in the field of corrective osteotomies and will consider all cases of dysplastic coxarthrosis from the perspective of THA.

Given that young female patients make up 95% of the target group, I believe that correct THA timing is crucial. This is precisely the case of "no need to rush." Sometimes, especially at early stages, it is necessary to consult with colleagues who possess a variety of osteotomy techniques aimed at preventing the rapid development of arthrosis.

If the patient has never been health-conscious before their visit, I recommend a full course of conservative treatment, including sanatorium-resort therapy. In case of improvement, the course may be repeated after six months or a year. This time can also be used for therapeutic gymnastics to strengthen the muscles of the affected limb.

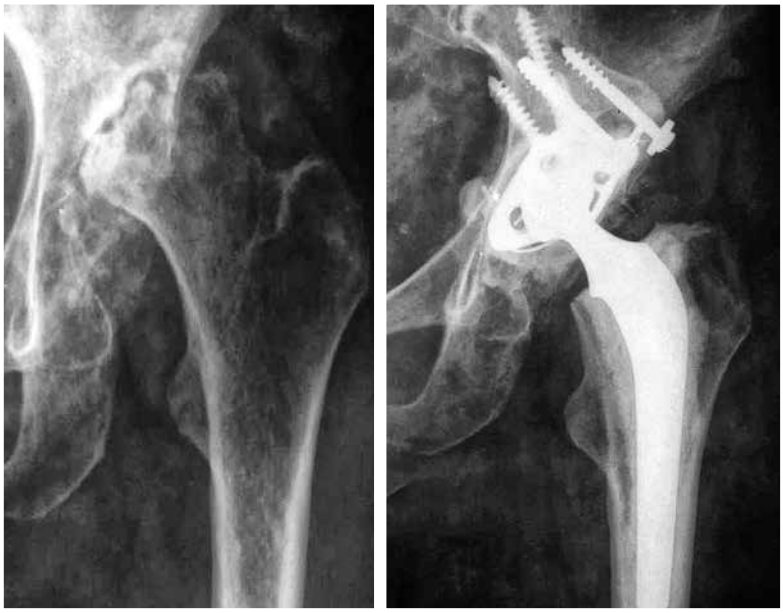

Спочатку ми віддавали перевагу цементним конструкціям
Initially we preferred cemented structures

За легких ступенів дисплазії годяться первинні моделі
In case of mild dysplasia primary models are good

Сучасні моделі цементних і безцементних компонентів ендопротезів можна порівняти за габаритами. Найменші ніжки, які я використовував, – це CPT-Petit компанії Zimmer і Corail №6 компанії De Puy. Зараз вони вже зняті з виробництва, та і маленькі не означає, що вони збігаються за контуром... Тому дуже важливим є передопераційне планування.

Переважно, проксимальна частина кістково-мозкового каналу у диспластиків схожа на вузьку трубу. У цих випадках оптимальними вважаю конусні ніжки Wagner-con Zimmer, Con Permedica, Modulus Lima Ltd. Якщо входять... Канал стегна не має властивості розширюватися, але його можна трохи розсвердлити, якщо дозволяє товщина кортикала... Тому дуже важливе передопераційне планування.

У разі дисплазії проксимальний кінець стегна розвернутий допереду, перебуває у надлишковій антеторсії. Рентгенологічно це проявляється повною візуалізацією малого вертлюга на прямій проекції, точніше, кут відхилення визначається на поперечних зрізах КТ. Мені доводилося оперувати пацієнток із антеторсією близько 90°. А ніжку потрібно розташувати правильно, з кутом 10–15°. Тут пасують модульні чи конусні циліндричні конструкції. Тому дуже важливе передопераційне планування.

Usually, such an approach allows for better preparation for future surgical intervention. At the same time, the patient must understand that THA is inevitable, but it should only be performed when persistent pain syndrome significantly reduces quality of life. Moreover, the fact that you do not force the patient into surgery at the first opportunity builds trust, which is an essential factor in a surgeon's success.

But still. The pain syndrome is pronounced, conservative methods have already failed, the limb is shortened, and a severe contracture makes not only walking difficult... But this is a young woman. She must be helped.

Of course, THA, and of course, the best option available. Young—she has a long life of walking ahead.

What does "the best" mean? For me, it means cementless fixation, maximum anatomical matching of the femoral stem to the femoral canal, the option to use conical-threaded or trabecular cups if necessary, a ceramic femoral head, and a liner made of ceramic or highly cross-linked polyethylene.

Now, let's go step by step. Why cementless fixation? Very simple. The patients are young, and no reasonable surgeon would promise that this prosthesis will last a lifetime. Revision surgery is highly probable, and it is much easier to perform with mechanical fixation, especially considering the frequent bone stock deficiency that accompanies dysplasia.

Modern cemented and cementless prosthetic components are comparable in size. The smallest stems I have used are *Zimmer CPT Petit* and *DePuy Corail #6*. These models have now been discontinued, but small does not necessarily mean perfectly fitting... This is why preoperative planning is crucial.

As a rule, the proximal part of the medullary canal in dysplastic patients resembles a narrow tube. In such cases, I consider conical stems *Wagner-con Zimmer, Con Permedica, Modulus Lima Ltd.* to be optimal—if they fit. The femoral canal does not have the ability to expand, but it can be slightly reamed if the cortical thickness allows it... Therefore, preoperative planning is crucial.

In hip dysplasia, the proximal end of the femur is rotated anteriorly, resulting in excessive antetorsion. Radiographically, this is indicated by full visualization of the lesser trochanter in an anteroposterior view, while the angle of deviation is determined more precisely using

Головка стегна у підвивиху
Femoral head subluxation

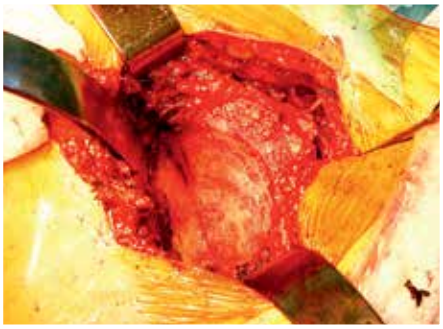

Западина гладенька, як блюдце
The acetabulum is as smooth as a saucer

Обробка місця прикріплення аутотрансплантата
Preparation of the site for autograft fixation

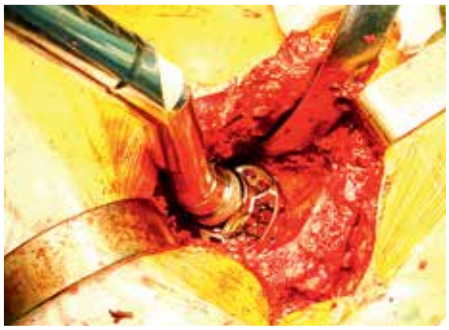

Формування місця кріплення чаші
Preparation of the site for cup fixation

Западину підготовлено до пластики
The acetabulum is prepared for grafting

Оцінення розміру дефекту
Assessment of the size of the defect

Обробка трансплантата кусачками
Graft preparation with cutters

Формування фрагмента для навісу
Preparation of a fragment for an overhang

Обробка головки стегна
Femoral head preparation

Інша увігнута фреза
Another concave reamer

Примірювання аутотрансплантата
Autograft fitting

Фіксація
Fixation

Реконструктивна пластинка для щільної фіксації трансплантата
Reconstruction plate for tight fixation of the bone graft

Остаточне формування ложа для чаші
Final preparation of the bed for the cup

Заповнення внутрішніх дефектів аутокісткою
Filling in internal defects with autograft

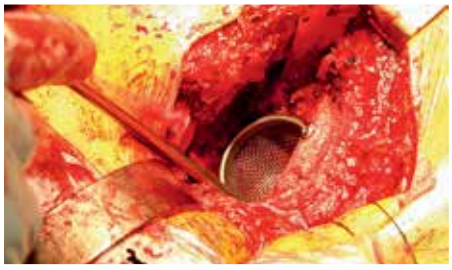

Ситечко для попередження аспірації дрібних кісткових фрагментів
A strainer for prevention of aspiration of fine bone fragments

Примірювання та ущільнення кісткової пластики
Bone graft fitting and compaction

Встановлення чаші
Cup positioning

Встановлення чаші
Cup positioning

Фіксація чаші
Cup fixation

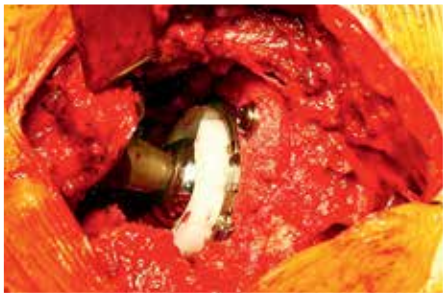

Ендопротез встановлено
The implant is placed

Підвивих головки стегна у разі дисплазії
Femoral head subluxation in dysplasia

В аксіальній проєкції видно деформацію головки
Femoral head deformity is vizualized on the axial projection

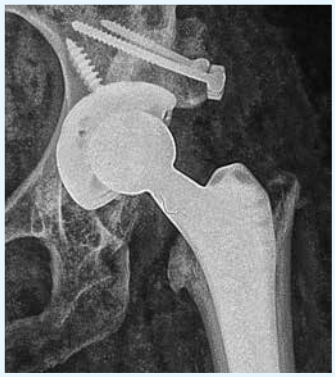

Аутотрансплантат несе основне опорне навантаження
Autograft acts as a major weight-bearing agent

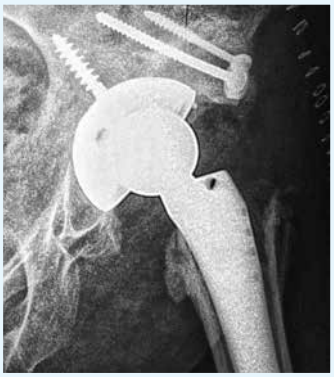

На аксіальному знімку видно розташування гвинтів
The positioning of screws is visualized in the axial projection

Диспластичний коксартроз
Dysplastic coxarthrosis

Аутопластика дефекту даху западини
Autografting of the acetabular roof defect

Фіксація кільця Мюллера одночасно з трансплантатом
Müller ring and graft fixation

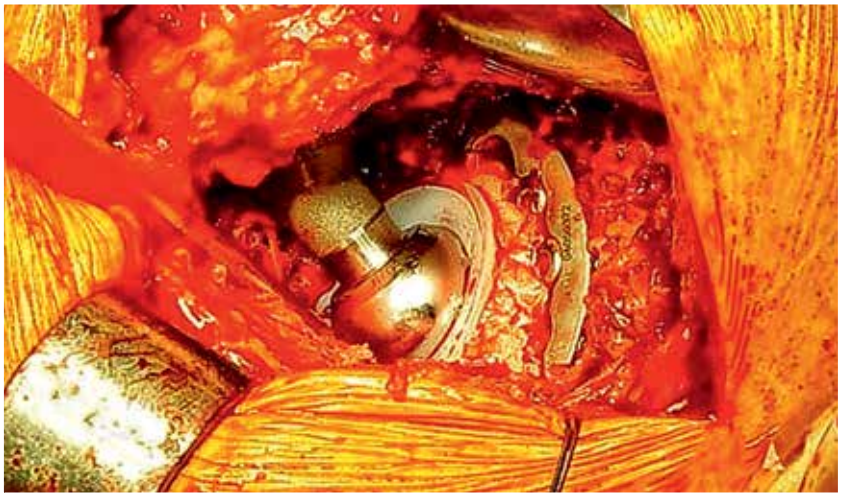

Суглоб встановлено
The implant is placed

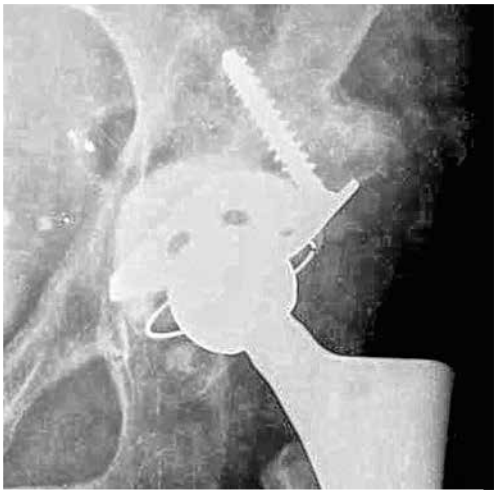

Результат за 12 років
Follow-up in 12 years

Нерідко до нас звертаються пацієнтки після остеотомій за Шанцем-Ілізаровим. Зазвичай вона дає добрий ефект на 10–15 років, і це дуже суттєва допомога. Але ендопротезування після таких операцій потребує чималої винахідливості, розрахунку схеми зворотних остеотомій та прийомів синтезу фрагментів стегнової кістки, добирання довгих і тонких ніжок[1], особливої, індивідуальної схеми реабілітації. Загалом радості не додає... Тому дуже важливе передопераційне планування.

Однією з постійних ознак дисплазії є відхилення кута або нахил покрівлі кульшової западини. Часто це поєднується з дефіцитом кісткової тканини, аж до відсутності рентгенологічних ознак цієї покрівлі. Особливо тяжкі зміни зауважуємо після перенесених раніше оперативних втручань.

Що виразніша дисплазія, то більш будуть зміщені догори контури недорозвиненої западини. Крім того, латеропозиція, а нерідко й підвивих головки зміщують центр обертання

[1] Ревізійні моделі Wagner (Zimmer) і Bicontact Aesculap.

cross-sectional CT scans. I have operated on patients with antetorsion of approximately 90°. However, the femoral stem must be positioned correctly at an angle of 10–15°. In such cases, modular or conical cylindrical stems are the best choice. Therefore, preoperative planning is crucial.

Patients who have previously undergone osteotomies by the Schanz-Ilizarov method frequently seek our help. Typically, these procedures provide a good effect for 10–15 years, which is a significant advantage. However, performing THA after such operations requires

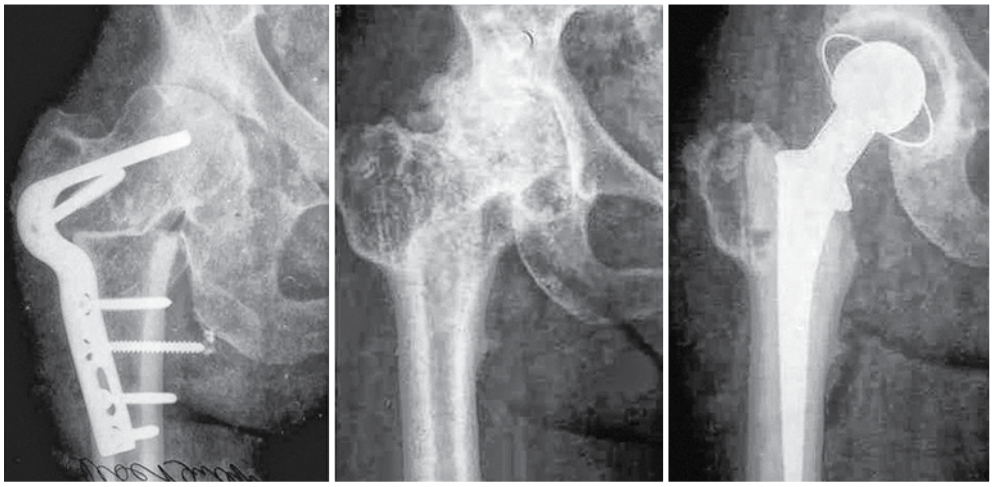

Ендопротезування після коригувальної остеотомії за диспластичного коксартрозу
THA after corrective osteotomy in dysplastic coxarthrosis

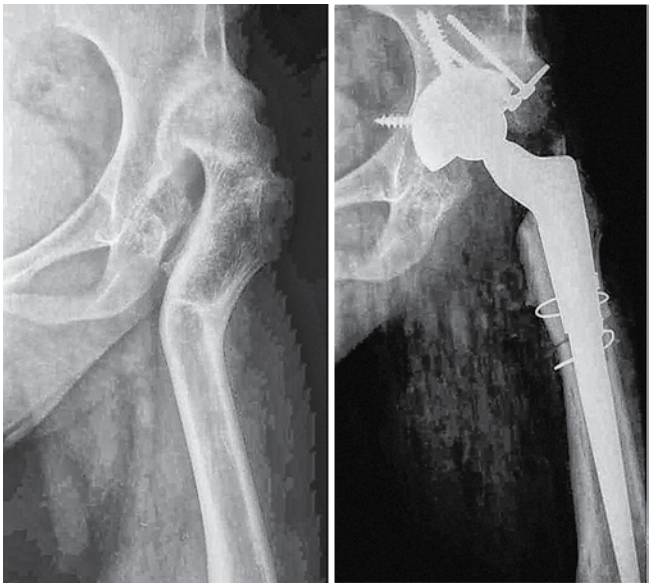

Ендопротезування за 18 років після остеотомії за Ілізаровим
THA in 18 years after osteotomy by the Ilizarov method

Двостороння дисплазія
Bilateral dysplasia

Аутопластика зі збереженням остеофіта
Autografting with preserved osteofit

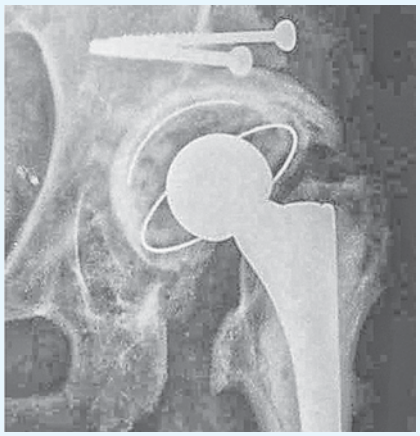

Рентген-контроль після операції
Postoperative X-ray follow-up

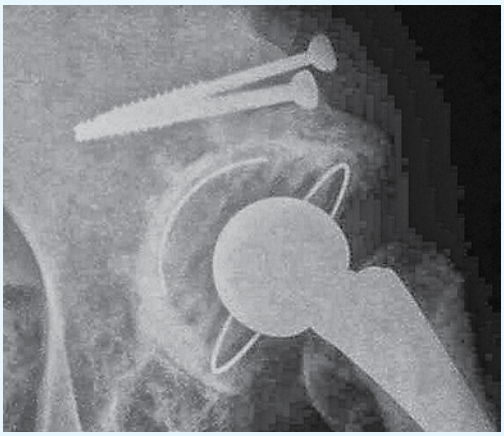

Повна перебудова аутотрансплантата за рік після операції
Total remodeling of autograft a year after the operation

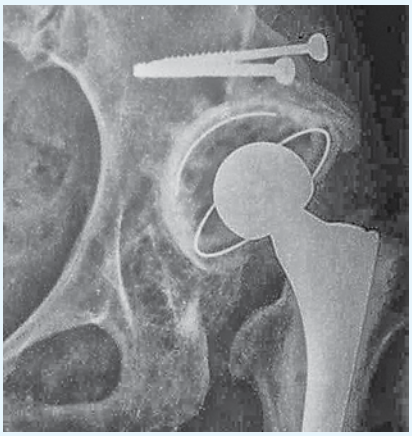

Результат за 14 років
Follow-up in 14 years

Деформація проксимального відділу стегнової кістки після операції видалення пухлини у дитячому віці
Proximal femur deformity after tumor removal surgery undergone in childhood

Аксіальна проєкція виявляє кутову деформацію
Axial projection reveals angular deformity

КТ чітко показує внутрішні контури каналу стегнової кістки
A CT clearly shows internal contours of the femoral canal

Знову виручає конічна ніжка та трабекулярна чаша
A cone stem along with trabecular cup comes to the rescue

суглоба відповідно догори та назовні. Дуже важливо постаратися відновити нормальну біомеханіку й дотриматися кута інклінації не більше 45 º.

Існує метод протрузійної інклінації – Cotyleplastica[2], коли хірург навмисно трохи «провалюється» крізь дно западини, розраховуючи на фіксацію чаші за екватором, ніби саджає її вглиб таза. Оптимальними за такої техніки вважаються конусні чаші з наріззю типу Цваймюллера. Недоліки методики – надмірна медіалізація штучної западини й посилення дефіциту кісткової тканини до критичного, що особливо важливо за високої ймовірності подальших ревізій, нехай і в дуже віддаленому періоді. Адже пацієнти молоді.

Я прихильник методики реконструкції покрівлі з аутопластикою з відсіченої головки стегнової кістки. *Saepe probatum est*[3]. По-перше, це дозволяє точніше відновити центр обертання, по-друге, створює запас кістки для кріплення ревізійних чаш надалі. Рецепт такої операції *cum figuris*[4] наведений нижче.

[2] Від англійського Cotyledonous plant – сім'ядольна рослина.
[3] Випробовано неодноразово (лат.).
[4] З малюнками (лат.).

considerable ingenuity, calculation of the inverse osteotomy scheme, selection of techniques for femoral fragment synthesis, and fitting of long and narrow stems[1], as well as an individualized rehabilitation plan. Overall, it is not a pleasant process… Therefore, preoperative planning is crucial.

One of the constant features of dysplasia is the deviation of the angle or inclination of the acetabular roof. This is often combined with a deficiency of bone tissue, sometimes to the extent that there are no radiographic signs of the roof at all. Particularly severe changes are observed following previous surgical interventions.

The more pronounced the dysplasia, the more superiorly displaced the contours of the underdeveloped acetabulum. In addition, lateroposition and, quite often, femoral head subluxation shift the hip joint's center of rotation upward and outward, respectively. It is very important to attempt to restore normal biomechanics and to ensure that the inclination angle does not exceed 45º.

There is a method called protrusio inclination—Cotyleplasty[2]—where the surgeon deliberately "sinks" slightly through the acetabular floor to fix the cup along the equator, as if planting it deeper into the pelvis. Zweymüller-type conical threaded cups are considered optimal

[1] Revision models such as Wagner (Zimmer) and Bicontact Aesculap.
[2] From the Cotyledonous plant.

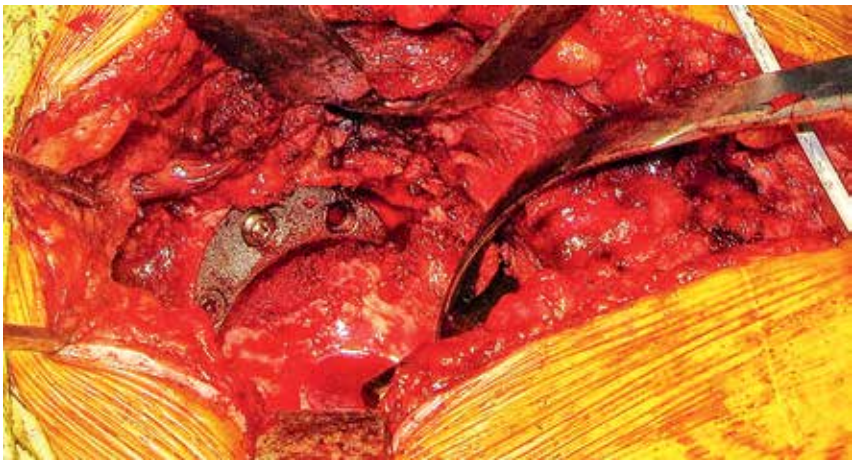

Для пластики даху встановили трабекулярний аугмент
Trabecular augment is placed for acetabular roof grafting

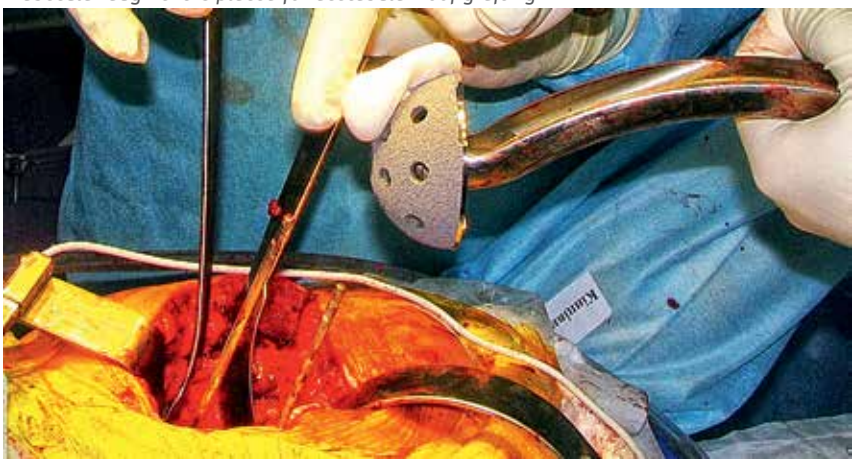

Чаша з'єднується з аугментом за допомогою цементу
The cup is attached to the augment with cement

Використання ацетабулярних компонентів з трабекулярною поверхнею робить і первинну, і остаточну стабільність набагато надійнішою. Їхні остеоінтеграційні властивості забезпечують тривалу живучість протеза за умови навіть 30 % щільного контакту поверхні з губчастою кісткою таза. За відсутності цих високотехнологічних і дорогих конструкцій виручити можуть поліетиленові вкладні з диспластичними козирками в 10 і 20 °. Вони дозволяють, за крайньої потреби, трохи збільшити кут інклінації. Їх треба замовити заздалегідь... Тому дуже важливим є передопераційне планування.

У разі неможливості використання дегенеративно зміненої тканини головки для надійної пластики покрівлі[5] рятують трабекулярні аугменти, насичені кістковою аутокрихтою. За перебудови такий композит перетворюється на живий спонгіозно-танталовий або титановий компонент реконструйованої кульшової западини.

[5] «Гниле дерево не годиться для різьблення, і стіна, складена з гною, не годиться для штукатурки» (Конфуцій).

for this technique. The disadvantages of this method include excessive medialization of the artificial acetabulum and exacerbation of bone tissue deficiency to a critical level, which is particularly significant given the high probability of future revisions, even in the very distant future. After all, these patients are young.

I support the technique of acetabular roof reconstruction using autograft from the resected femoral head. *Saepe probatum est*.[3] Firstly, this allows for more precise restoration of the center of rotation; secondly, it preserves sufficient bone stock for future fixation of revision cups. The surgical technique is provided below, *cum figuris*[4].

The use of acetabular components with a trabecular surface significantly enhances both primary and long-term stability. Their osteointegrative properties ensure prolonged survival of the prosthesis even with only 30% contact between its surface and the cancellous bone of the pelvis. If these high-tech and costly implants are unavailable, elevated polyethylene liners (10° and 20°) may serve as a viable alternative. If absolutely necessary, they allow for a slight increase in inclination angle. They should be ordered in advance... Therefore, preoperative planning is crucial.

If the degenerated tissue of the femoral head cannot be used for reliable grafting of the acetabular roof[5], trabecular augments filled with autogenous bone chips come to the rescue. Over time, this composite transforms into a living, spongy tantalum or titanium component of the reconstructed acetabulum.

[3] Repeatedly proven (Latin).
[4] With illustrations (Latin).
[5] "Rotten wood cannot be carved, and a wall made of manure cannot be plastered" (Confucius).

Диспластичний коксартроз з характерною деформацією ніжки
Dysplastic coxarthrosis with typical stem deformity

МРТ підкреслює дефіцит кісткової тканини у ділянці западини
MRI clearly shows bone tissue deficit in the acetabular area

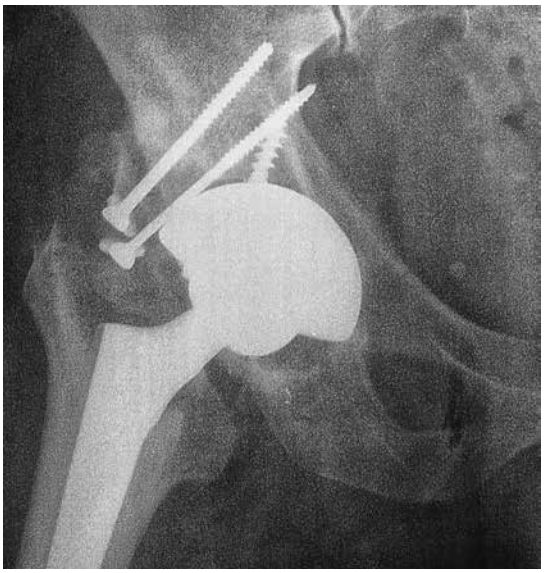

Для такого каналу ідеальна конічна ніжка
Cone stem is ideal for such a canal

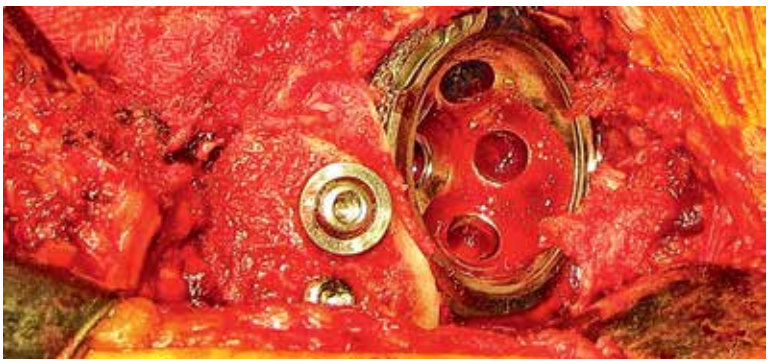

Чашу встановлено із застосуванням аутопластики даху
The cup is placed with the acetabular roof graft

Реабілітація після операцій із кістковою пластикою проводиться за індивідуальним планом. Переважно перші шість тижнів пацієнти ходять за допомогою милиць, не спираючись на оперовану кінцівку. Проводяться заняття з відновлення обсягу рухів та м'язової маси. Потім, після рентген-контролю, протягом 4–6 тижнів навантаження плавно збільшується до повного. Водночас розробляння рухів не припиняється. Особливо вдячні пацієнтки за широке відведення. Після довгих років пристосувань вони нарешті отримують від життя все…

Останнім часом рекомендуємо нашим пацієнтам різного віку за шість-вісім місяців після операції курси класичних танців без екстриму. Тоді в навантаження включаються

Rehabilitation after surgery involving bone grafting is conducted on an individualized basis. For the first six weeks, patients typically use crutches without bearing weight on the operated limb. Therapy focuses on restoring range of motion and muscle mass. Then, after radiographic evaluation, weight-bearing is gradually increased over 4–6 weeks until full loading is achieved. Meanwhile, physical therapy continues. Patients are particularly grateful for the ability to achieve full hip abduction. After years of adaptation, they finally get everything life has to offer…

Recently, we have started recommending classical dance classes—without extreme movements—to patients of all ages, six to eight months postoperatively. This engages muscle groups that are rarely used in daily life. Initially, patients experience delayed onset muscle soreness, but eventually, they enjoy an unprecedented sense of freedom and satisfaction in walking.

Зміщення головки догори і латерально
Upward and lateral femoral head displacement

Відновлення нормальної біомеханіки
Restoration of normal biomechanics

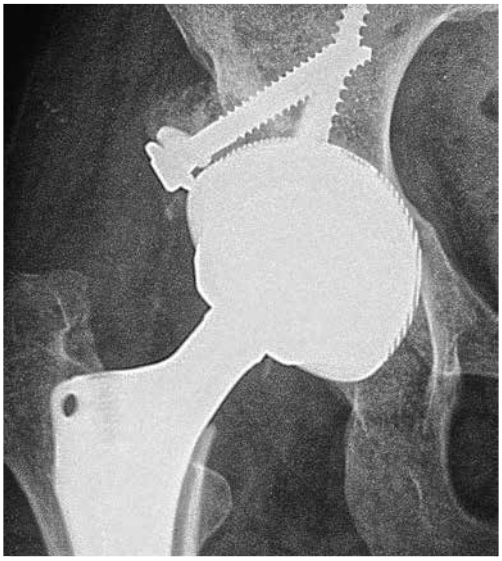

Добре видно трабекулярну структуру чаші
The trabecular structure of the cup is easily seen

м'язи, які у звичайному житті працюють мало. Спочатку переважають відчуття м'язового болю – «крепатури», але потім – почуття небувалої свободи й задоволення від ходіння.

Нерідко через близьке розташування передньої та задньої колон неможливо сформувати ложе для западини більше 42–44 мм у діаметрі. Такі чаші є, у них вкладні із внутрішнім діаметром 22,2 мм. Їх необхідно мати під рукою, як і лінійку маленьких головок...

А іноді, особливо у разі вродженого вивиху, місця для западини ще менше, і раніше це нас зупиняло. Але *Opus est, sunt offers!*[6]

[6] Є потреба – є пропозиція.

Often, due to the close proximity of the anterior and posterior columns, it is impossible to create an acetabular bed larger than 42–44 mm in diameter. Such cups do exist, but they have liners with an internal diameter of 22.2 mm. These, along with a full range of small femoral heads, must always be on hand...

And sometimes, especially in cases of congenital hip dislocation, the space for the acetabulum is even smaller, and in the past, this would have been a limiting factor. But *Opus est, sunt offers!*[6]

[6] There is demand—there is supply.

ЕНДОПРОТЕЗУВАННЯ КУЛЬШОВИХ СУГЛОБІВ З КРИТИЧНО МАЛИМИ РОЗМІРАМИ

TOTAL HIP ARTHROPLASTY IN CRITICALLY SMALL DIMENSIONS

Виробники ендопротезів мають доволі широкий спектр компонентів штучних суглобів кульші. Зазвичай ацетабулярний компонент має розмірну лінійку від 44 до 72 мм, чого вистачає для 99,9 % випадків. З ніжками складніше, тому що співставлення розмірів різних моделей неадекватне і хірург змушений орієнтуватися за контурами вигинів на кліше або за комп'ютерними програмами.

Так ми робили раніше:

Manufacturers of endoprostheses offer a fairly wide range of artificial hip joint components. As a rule, the acetabular component comes in sizes ranging from 44 to 72 mm, which is sufficient for 99.9% of cases. Femoral stems, however, present a greater challenge, as the size correlation between different models is inconsistent. Surgeons must therefore rely on contour outlines from radiographic templates or computer-assisted planning programs.

This is how we used to proceed:

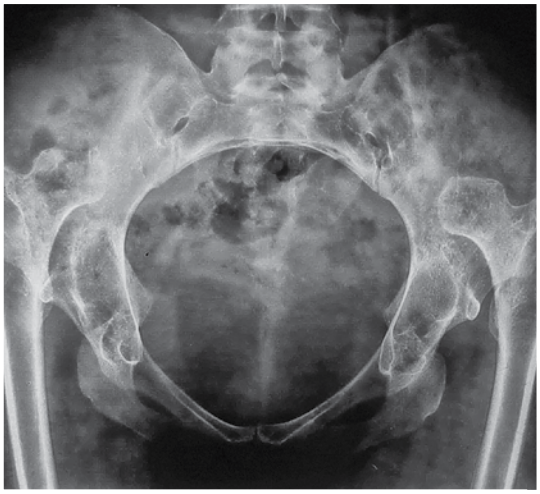

Вроджений вивих обох стегон
Congenital luxation of both hips

Вправляння було нелегким, але нерв залишився неушкодженим
Reduction of dislocation was not easy but the nerve was undamaged

Протягом пів року різниця довжини ніг становила 8 см
Leg length discrepancy was 8cm for 6 months

Використані найменші компоненти – CPT petit і Trilogi 42 мм
The smallest components CPT petit and Trilogy 42 mm were used

Після операції на другому суглобі довжина ніг вирівнялася
After operation on the second joint, leg length became identical

За 10 років зауважено природне зношення поліетилену
Over the course of 10 years, natural wear of the polyethylene has been observed

Проведено заміну пар тертя з оптимальною біомеханікою
The replacement of friction pairs with optimal biomechanics has been carried out

Проведено заміну пар тертя з оптимальною біомеханікою
The replacement of friction pairs with optimal biomechanics has been carried out

Донині пацієнтка й хірурги задоволені результатом
The patient and the surgeons are satisfied with the result to this day

Але трапляються клінічні випадки, коли типових розмірів недостатньо, і тоді починаються пошуки. Про надвеликі імпланти ми розкажемо окремо, зараз мова про критично малі.

However, there are clinical cases in which standard sizes are insufficient, necessitating further searches. We will discuss oversized implants separately; for now, our focus is on critically small ones.

Диспластичний коксартроз за 18 років після коригувальної операції
Dysplastic coxarthrosis 18 years after corrective osteotomy

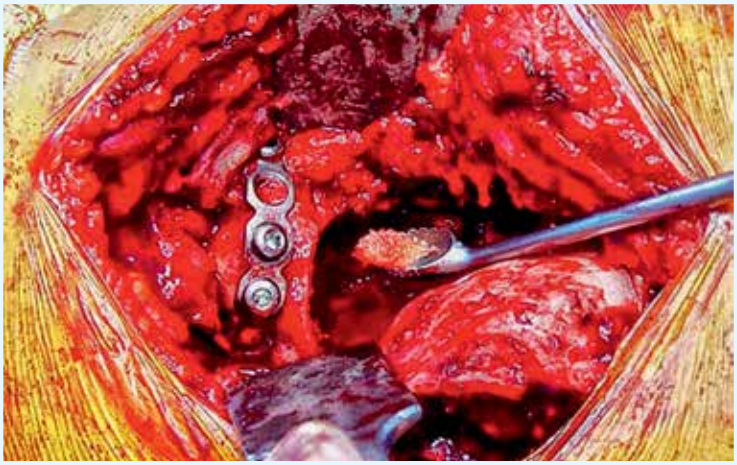

Пластика дна і даху кульшової западини
Grafting of the roof and bottom of the acetabulum

Результат за 9 років
Follow-up in 9 years

Недорозвиток складових кульшового суглоба трапляється зазвичай у разі крайнього ступеня дисплазії – вродженого вивиху. Впритул ми стикнулися з цією проблемою під час планування операцій за допомогою 3D-моделювання та друку пластикових прототипів. Побачивши реальні розміри ацетабулярних «ямок» (бо западинами це назвати не можна), ми зрозуміли, що стандартні чаші – ані механічні, ані цементні – там не розмістяться. Індивідуальний друк титанових імплантів також неможливий, тому що він передбачає цементне кріплення лайнерів, а таких малих не існує.

Але чаша – це тільки половина проблеми. Для виготовлення надтонких ніжок «custom made» заокеанський виробник зажадав КТ, понад пів року на виготовлення та в десять разів вищу ціну. І це без лінійки розмірів: що є – те і мусиш ставити. Це абсолютно хибний шлях, і майбутні події це повністю підтвердили.

Пошуки привели нас до Італії. В Україні представлено декілька італійських виробників ендопротезів, і два з них пропонують надмалі імпланти. Що дивно, виробники з Китаю, де населення має, здебільшого, зменшені антропологічні характеристики, у цьому відстають.

Underdevelopment of hip joint structures typically occurs in severe cases of dysplasia, such as congenital dislocation. We encountered this problem closely while planning surgeries using 3D modeling and printing plastic prototypes. Upon seeing the actual dimensions of the acetabular "pits" (as they can hardly be called sockets), we realized that standard cups—whether mechanical or cemented—would not fit. Custom-printed titanium implants were also not a viable option, as they require cement fixation for liners, and liners of such small sizes do not exist.

Yet, the cup is only half the problem. For the production of ultra-thin custom-made femoral stems, an overseas manufacturer required a CT scan, over six months for fabrication, and a price ten times higher than standard implants. Moreover, there was no range of sizes to choose from — whatever was produced had to be implanted. This approach was fundamentally flawed, and subsequent events fully confirmed this.

Our search led us to Italy. Several Italian endoprosthesis manufacturers are represented in Ukraine, and two of them offer ultra-small implants. Surprisingly, manufacturers from China—where the population generally has smaller anthropometric characteristics—lag behind in this regard.

The Ukrainian representatives of Lima Ltd. introduced the mechanical "Fins" cup with a 42 mm diameter, while Permedica unexpectedly offered options in 38, 40, and 42 mm, including a dual-mobility version.

Українські представники фірми Lima Ltd запропонували механічну чашу «Fins» діаметром 42 мм, а компанія «Permedica» неочікувані 38, 40, 42, та ще й у варіанті подвійної мобільності.

Дуже важливим під час цих реконструктивних операцій є відновлення центра ротації кульші. На першому етапі проводимо виділення проксимального кінця стегнової кістки та реліз спотвореної сполучної тканини, що його оточує. Вона має характерну тяжисту структуру. Це змінена капсула та зв'язки кульшового суглоба, що розвинулися за особливих умов. На них пацієнт ходив все життя до операції і тому зрозуміла їхня функціональна гіпертрофія. Видаляти їх повністю не обов'язково, достатньо розсікти й досягти низведення стегна на 4–5 см. Відводимо стегнову кістку допереду (ми послуговуємося заднім доступом, хоча є і прихильники переднього) та визначаємо центр майбутньої ротації. Як правило, над ним нависає невеликий кістковий наплив. Там ніколи не було суглоба, але поглиблення сформоване чітко. Маленьким жолобуватим долотом позначаємо місце для формування нової западини. Починаємо з фрези діаметром 36 мм, нею досягаємо внутрішнього кортикального шару, що і визначає глибину обробки таза. Наступними фрезами западина розширюється в реверсному режимі з ущільненням кісткової тканини до максимально можливих розмірів. На цьому етапі важлива симетрія обробки западини. Частіше більш розвинута задня колона – її і слід використовувати для розширення гнізда. Досягнувши передньої та задньої колон, слід зупинитися. Вони мають бути приблизно однакової товщини, це необхідно для рівномірного розподілу навантаження, а, відповідно, і стабільності чаші.

У двох випадках була використана штучна западина діаметром 38 мм, ще у восьми – 40–42 мм. Нестабільності в майбутньому не зауважено.

Загальноприйнятими методиками для хірургічного лікування вродженого вивиху стегна є вкорочувальна резекція стегнової кістки та за Paavilainen. Ми маємо досвід

Опукла та увігнута фрези
Convex and concave reamers

Restoring the hip center of rotation is of paramount importance in these reconstructive surgeries. The first step involves exposing the proximal femur and releasing the distorted connective tissue surrounding it. This tissue has a characteristic dense structure, representing the altered capsule and ligaments of the hip joint that developed under unique conditions. The patient has been walking on these structures their entire life before surgery, which explains their functional hypertrophy. Complete removal is not necessary; a simple incision is sufficient to achieve femoral descent by 4–5 cm. The femur is then brought forward (we use a posterior approach, though some prefer the anterior approach), and the future center of rotation is identified. Typically, a small bony overgrowth hangs over this area. Although no joint has ever existed there, a clearly defined depression is present. Using a small gouge chisel, the site for the new socket is marked. Drilling begins with a 36 mm reamer, which reaches the inner cortical layer, defining the depth of acetabular preparation. Subsequent reaming expands the socket in reverse mode, compacting the bone tissue to the maximum possible size. At this stage, symmetry in socket preparation is crucial. The posterior column is usually more developed and should be utilized for further expansion of the socket. Once both the anterior and posterior columns are reached, reaming should stop. They should be approximately equal in thickness to ensure an even distribution of load, which in turn contributes to cup stability.

In two cases, a 38 mm artificial socket was used, while in eight cases, diameters ranged from 40 to 42 mm. No future instability has been observed.

The generally accepted surgical methods for treating congenital hip dislocation include femoral shortening osteotomy and the Paavilainen technique. We have experience with both approaches, with the former being used more frequently.

Shortening of the femur (by approximately 4 cm) is necessary to balance the tension of the soft tissues

використання обох підходів, частіше використовуємо перший.

Укорочення стегнової кістки (близько 4 см) необхідне для врівноваження натягу м'яких тканин під час низведення стегна. У середньому центр обертання за вродженого вивиху зміщений проксимально на 8 см. Безпечна відстань розтягнення м'яких тканин у ділянці кульшового суглоба не перевищує 4 см, тому й розмір фрагмента резекції складає близько 4 см дистальніше малого вертлюга. Ще одним орієнтиром є центр ротації, на рівні якого планується дистальне опилювання. Резекція проводиться осцилювальною пилкою; торці, що мають контактувати, обробляються опуклою та увігнутою фрезами. Цим прийомом дуже давно зі мною поділився відомий київський ортопед, корифей зовнішньої фіксації Віталій Векліч. Перевага такої обробки кінців довгих кісток, що з'єднуються – у конгруентності опилювання під різними кутами, чого неможливо досягти у разі рівних опилювань.

Тепер що стосується критично вузьких, аж до повної відсутності, кістковомозкових каналів у разі тяжкої дисплазії. Тут слід брати під увагу, що епіметафізи цих кісток ніколи не несли повного навантаження і, відповідно, мають знижену щільність, локальний остеопороз. Це дає можливість обробки каналу на рівні остеотомії профілювальними розгортками до діаметру, достатнього для щільної фіксації найменшої серійної конусної ніжки (типу Wagner Con № 13) на 2/3 довжини.

Обробку каналу в проксимальному фрагменті проводимо таким чином, щоб під час остаточного встановлення ніжки він щільно (як ми жартуємо: «тугенько») прилягав до дистального без додаткової фіксації. Низводиться фрагмент легко, разом з сухожиллями м'язів, що до нього кріпляться.

Відмінність методики Paavilainen у тому, що проксимальний фрагмент не вкорочується, а проводиться повздовжня резекція його внутрішньої частини з формуванням жолоба. Зовнішня половина великого вертлюга внапусток фіксується до дистального фрагмента серкляжами та гвинтом.

during femoral descent. On average, the center of rotation in congenital dislocation is displaced proximally by 8 cm. The safe limit for stretching the soft tissues in the hip region does not exceed 4 cm, which determines the size of the resected fragment—about 4 cm distal to the lesser trochanter. Another key reference point is the center of rotation, at which the distal bone cut is planned. Resection is performed using an oscillating saw, and the bone ends that will be in contact are shaped with convex and concave reamers. This technique was shared with me long ago by the renowned Kyiv-based orthopedic specialist and pioneer in external fixation, Vitaliy Veklich. The advantage of this method of preparing the ends of long bones for connection lies in the congruence of the cuts at various angles, which is impossible to achieve with flat resections.

In cases of critically narrow or even completely absent medullary canals due to severe dysplasia, it is essential to consider that the epimetaphyses of these bones have never borne full load and consequently exhibit reduced density and localized osteoporosis. This allows for canal preparation at the osteotomy level using profile reamers, widening it to a diameter sufficient for the secure fixation of the smallest available conical stem (such as Wagner Con #13) along two-thirds of its length.

Canal preparation in the proximal fragment is performed in such a way that, during final stem implantation, it fits snugly (as we jokingly say, "nice and tight") against the distal fragment without requiring additional fixation. The segment descends easily along with the tendons of the muscles attached to it.

The Paavilainen technique differs in that the proximal fragment is not shortened; instead, a longitudinal resection of its inner part is performed, creating a groove. The outer half of the greater trochanter is then overlapped onto the distal fragment and secured with cerclage wires and a screw.

A dual-mobility bearing ensures reliable stability while allowing for maximum range of motion.

Portions of the incised tissues are used to form a new joint capsule, suturing them to the trochanteric fragment.

Rehabilitation is a crucial stage in the treatment of congenital hip dislocation. For over thirty years, we have followed the 6 × 6 × 4 formula for most radical reconstructive surgeries involving osteointegration or bone grafting. The patient spends six weeks walking with crutches without loading the operated limb while engaging in joint mobility exercises. Over the next six weeks, weight-bearing gradually increases to full load. The transition to walking with a cane continues for another four weeks with full weight-bearing.

Пара тертя з подвійною рухомістю забезпечує надійну стабільність за максимального об'єму руху. Розсічені тканини частково використовуємо для формування нової суглобової капсули, підшиваючи їх до вертлюгового фрагмента.

Важливим етапом лікування вродженого вивиху стегна є реабілітація. Для більшості радикальних реконструктивних операцій, що передбачають остеоінтеграцію або кісткову пластику, понад тридцять років використовуємо формулу 6 х 6 х 4. Шість тижнів пацієнт ходить на милицях без навантаження на оперовану кінцівку, розробляючи рухи в суглобі. Ще півтора місяці навантаження поступово зростає до повного. Перехід на ходу за допомогою тростини ще на 4 тижні з повним навантаженням.

Вроджений вивих обох кульш
Congenital dislocation of both hips

Thus, four months postoperatively, the patient is able to walk without external support. Naturally, minor adjustments may be made based on individual circumstances, but the fundamental principle remains unchanged. Recently, a trend has emerged toward reducing the duration of the initial period. At follow-up examinations one and a half months after surgery, patients frequently admit that they have already begun partially loading the limb. In cases of bilateral pathology, after the first operation, footwear with a height compensation (4–6 cm) for the non-operated limb is used.

After completing the full rehabilitation course, patients em-

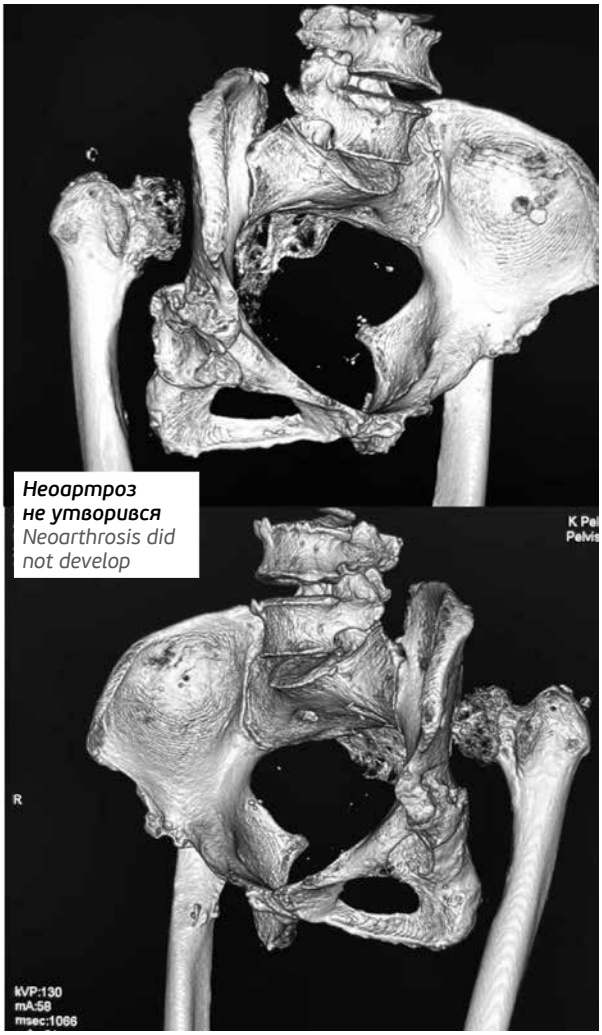

Неоартроз не утворився
Neoarthrosis did not develop

Вид ззаду
Posterior view

Вікарна гіпертрофія сполучної тканини
Vicarious hypertrophy of connective tissue

Таким чином, за чотири місяці після операції пацієнт залишає сторонню опору. Звісно, бувають деякі змінення режиму залежно від конкретної ситуації, але принцип залишається. Останнім часом простежується тенденція до зменшення першого періоду. Під час контрольного огляду, за півтора місяця після операції, пацієнти нерідко зізнаються,

bark on a new phase of their lives. Their motivation stems not only from the relief of pain and reduced complications of advanced osteochondrosis but also from the psychological impact of regaining physical wholeness. Moreover, the significant increase in hip joint mobility in women, which, according to their own reports, improves their overall physical comfort and well-being, often leads to a renewed sense of confidence and a positive impact on their personal relationships.

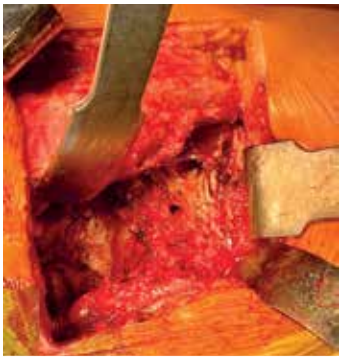

Типова тяжиста структура сполучної тканини
Typical fibrous structure of connective tissue

Орієнтир формування кульшової западини
Landmark for acetabular formation

Рекогносцювання на муляжі
Reconnaissance on the model

Унікальна чаша подвійної мобільності 40 мм
Unique dual mobility cup, 40 mm

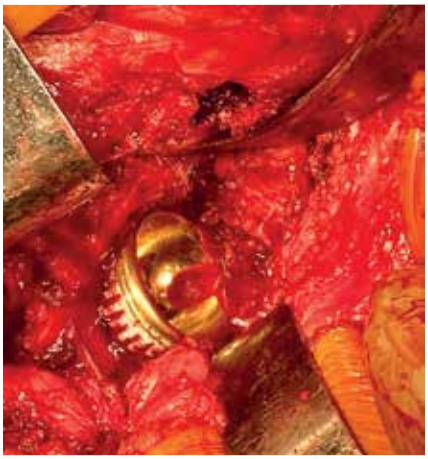

Чашу встановлено
Cup implanted

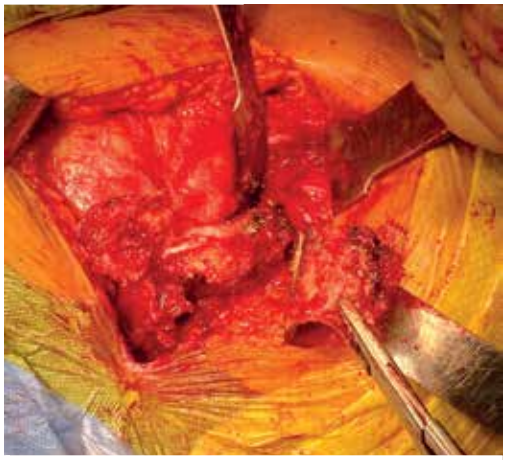

Резекція 4 см стегнової кістки під малим вертлюгом
Resection of 4 cm of the femur below the lesser trochanter



Найменша ніжка CON #13
Smallest CON #13 stem

Надалі ми відмовились від фіксації фрагментів стегна
Later, we abandoned femoral fragment fixation

Протез встановлено
Prosthesis implanted

що вже частково навантажують кінцівку. У разі двобічного процесу після першої операції використовується взуття з компенсацією вкорочення (4–6 см) неоперованої кінцівки.

Після повного курсу реабілітації пацієнти починають новий етап свого життя. Їх надихає не тільки зникнення больового синдрому, зменшення проявів ускладненого остеохондрозу, але й моральне відчуття фізичної повноцінності. А значне збільшення об'єму рухів у кульшових суглобах у жінок, що, за їхніми свідченнями, відкриває нові можливості в інтимному житті, спричиняє сплеск почуттів у сімейних та романтичних стосунках.

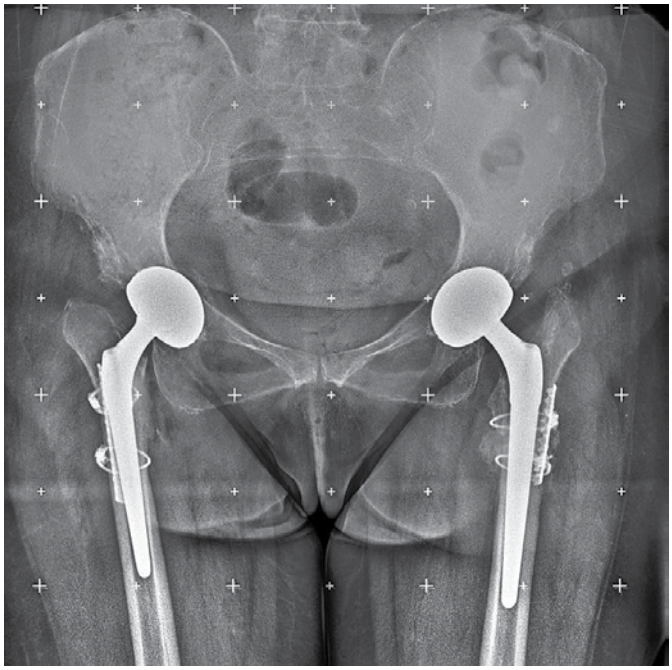

За пів року – консолідація фрагментів
After six months – fragment consolidation

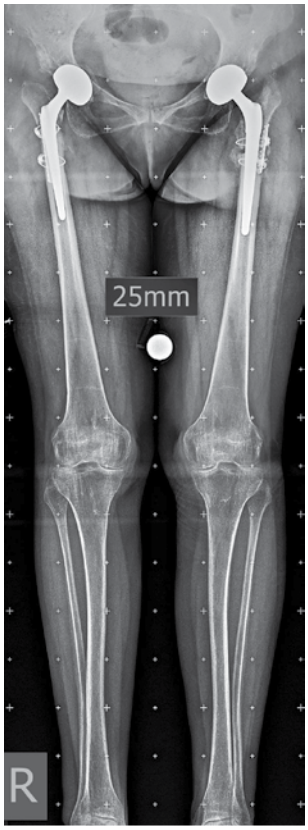

Та повна функція
And full function

Подальший розвиток методики

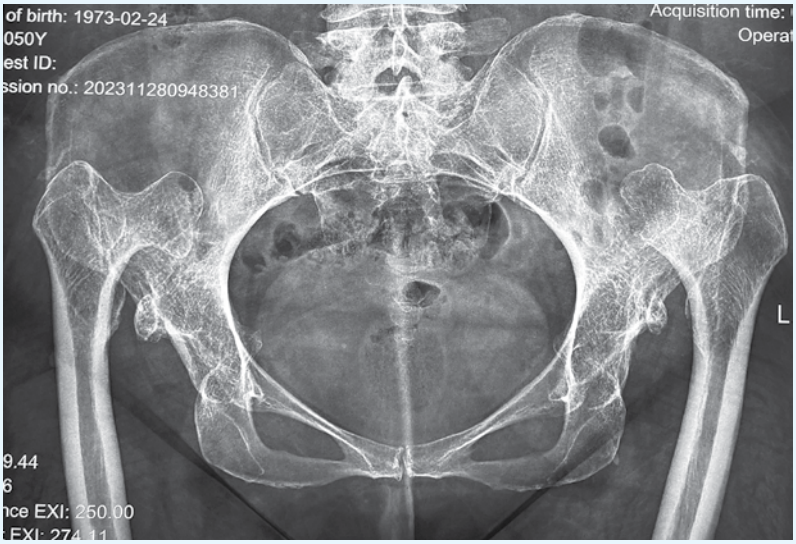

Вроджений вивих
Congenital dislocation

Модель таза
Pelvic model

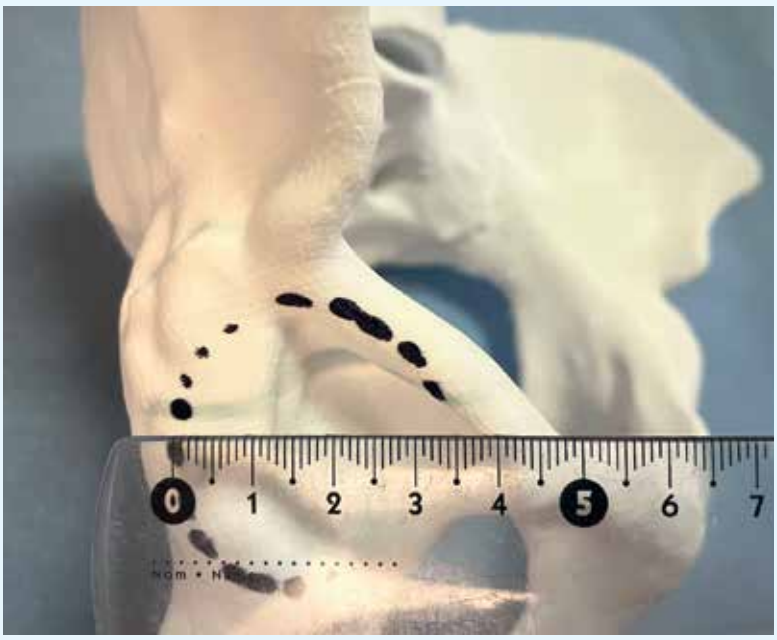

Планування майбутньої западини
Planning of the future acetabulum

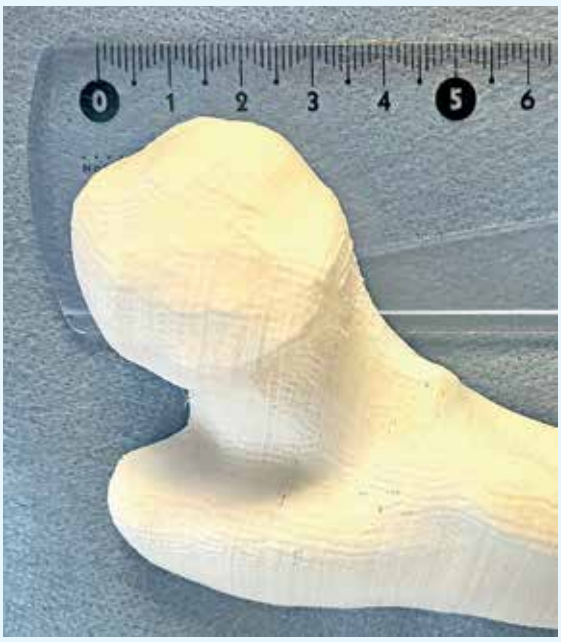

Реальний розмір головки
Actual head size

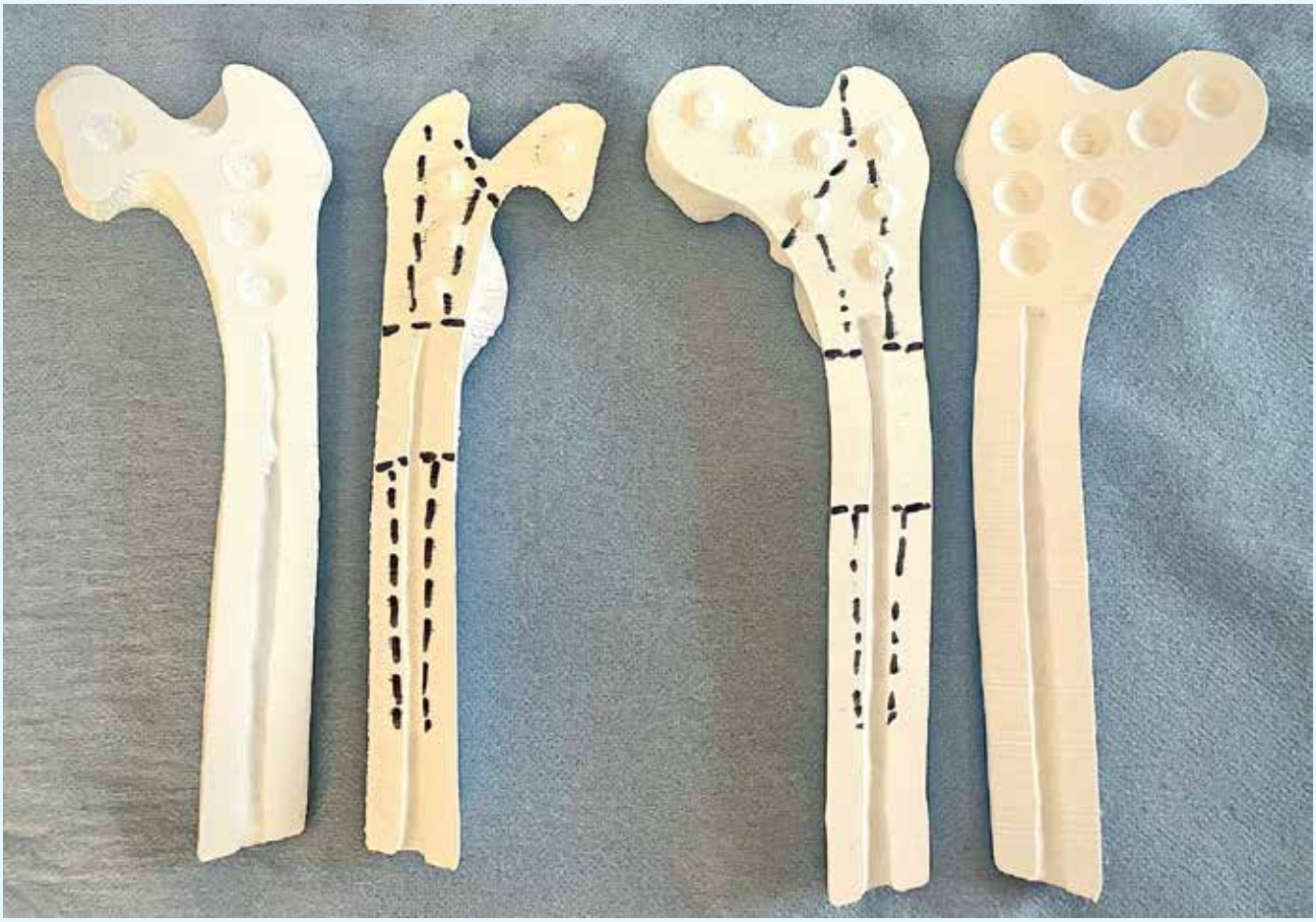

Розрахунок розмірів ніжки
Calculation of stem sizes

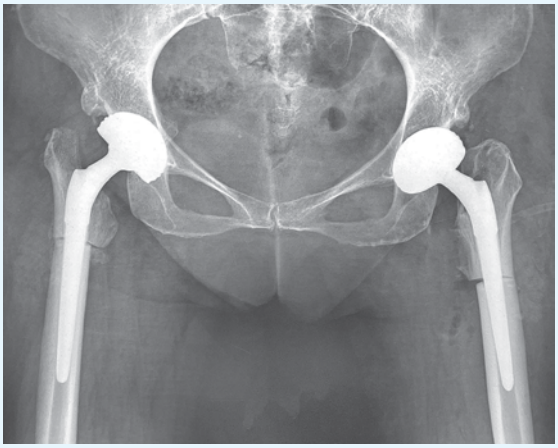

Результат після другої операції. Додаткова фіксація фрагментів стегнової кістки не використовується
Result after the second surgery. Additional fixation of femoral fragments is not used

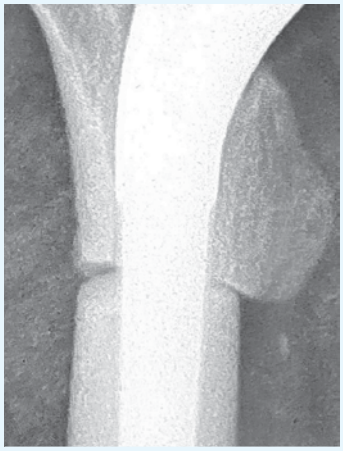

Обробка кінців фрагментів опуклими шарошками покращує конгруентність
Contouring fragment ends with convex reamers improves congruence

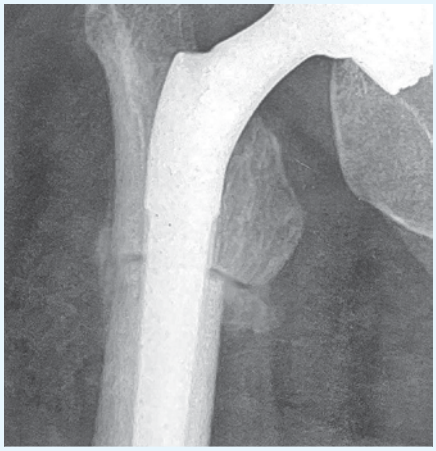

Ознаки консолідації фрагментів помітні вже за 3 місяці
Signs of fragment consolidation are noticeable within 3 months

Методика Paavilainen

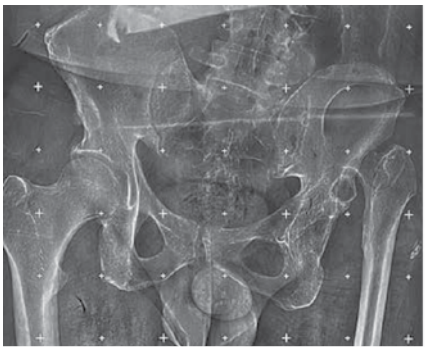

Лівобічний вроджений вивих
Left-sided congenital dislocation

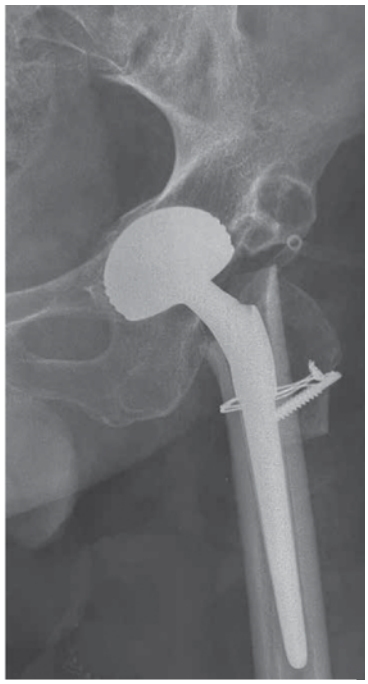

Післяопераційний рентген-контроль. Западина 38 мм, ніжка CON # 13
Postoperative X-ray control. Acetabulum 38 mm, stem CON #13

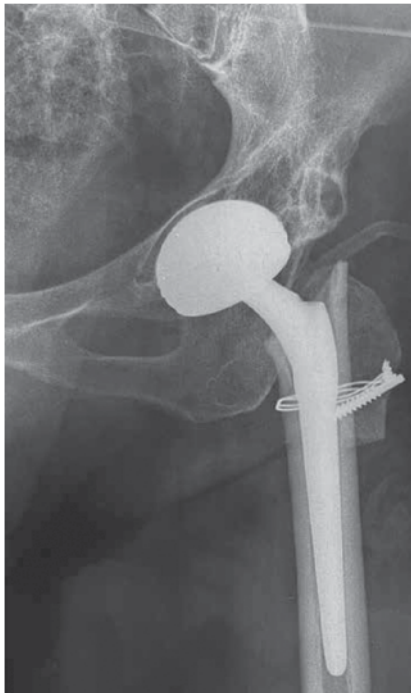

Фіксація фрагмента великого вертлюга за Paavilainen
Fixation of the greater trochanter fragment

Вроджена вада розвитку половини таза

У разі крайніх ступенів дисплазії, а особливо численних попередніх операцій, завдання ще більш ускладнюється. Навіть надмалі чаші звичайної сферичної конструкції не мають шансів на стабільне встановлення внаслідок недостатньої товщини здухвинної кістки. Тут можливе тільки індивідуальне моделювання. Яскравою ілюстрацією цього може бути наступний випадок.

Congenital Malformation of One Half of the Pelvis

In cases of extreme dysplasia, particularly with multiple prior surgeries, the challenge becomes even greater. Even the smallest standard spherical cups cannot be stably implanted due to the insufficient thickness of the iliac bone. In such instances, only custom modeling is possible. A striking illustration of this can be seen in the following case.

Виражена деформація лівої нижньої кінцівки
Severe deformation of the left lower limb

Пластика шкірним клаптем з бічної поверхні живота
Skin flap reconstruction from the lateral abdominal surface

Груба дисплазія половини таза та нижньої кінцівки ліворуч
Severe dysplasia of half of the pelvis and the left lower limb

Після остеотомії стегнової кістки видно місце кульшової западини
After femoral osteotomy, the location of the acetabulum is visible

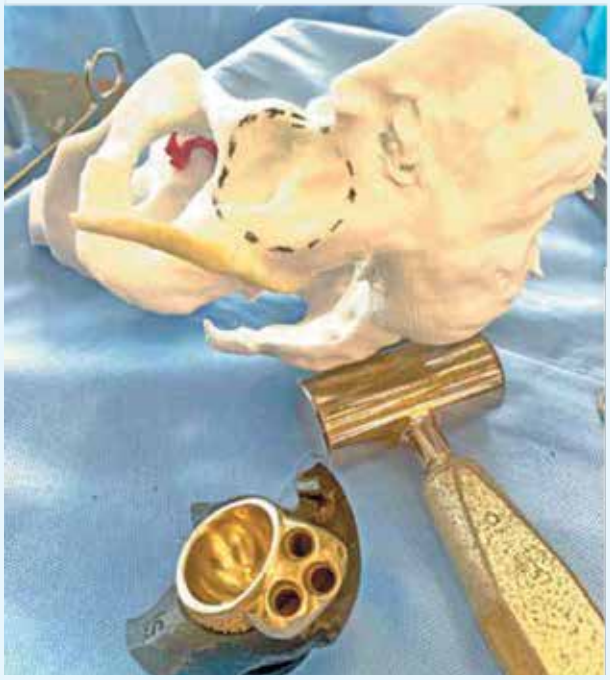

Модель таза та індивідуальної западини
Pelvic model and customized acetabulum

Подовження нижньої третини стегна та верхньої третини гомілки в дитинстві
Lengthening of the lower third of the femur and upper third of the tibia in childhood

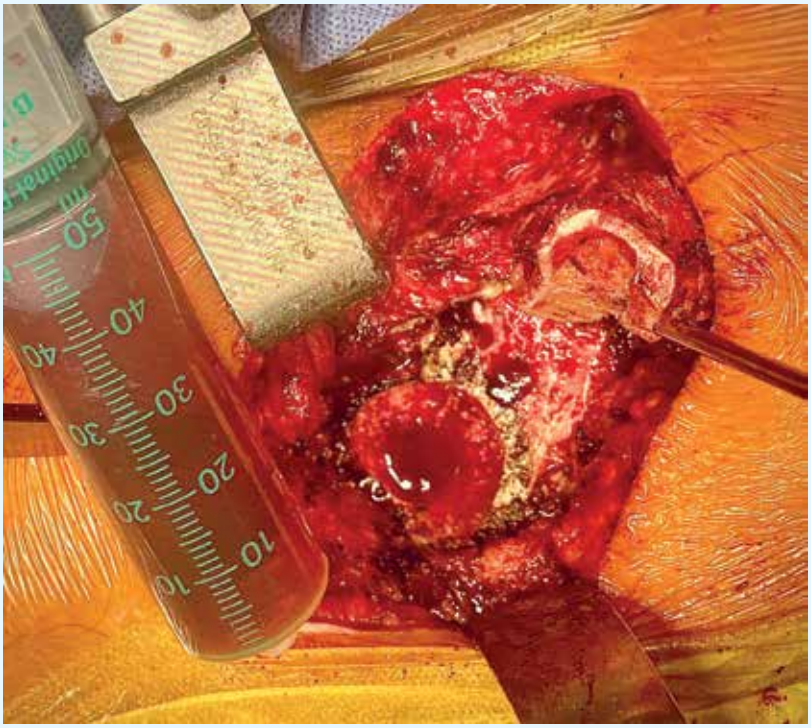

Обробка ложа западини діаметром 38 мм
Preparation of the acetabular bed with a diameter of 38 mm

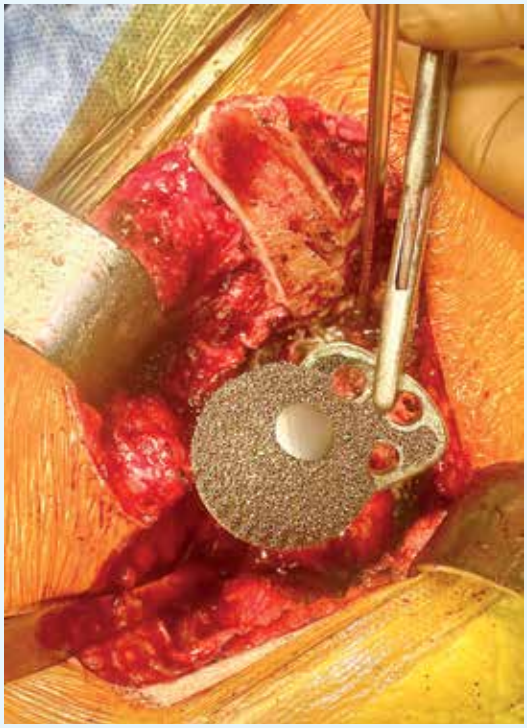

Розвинена трабекулярна поверхня гарантує надійну остеоінтеграцію
Developed trabecular surface guarantees reliable osseointegration

Готова до імплантації
Ready for implantation

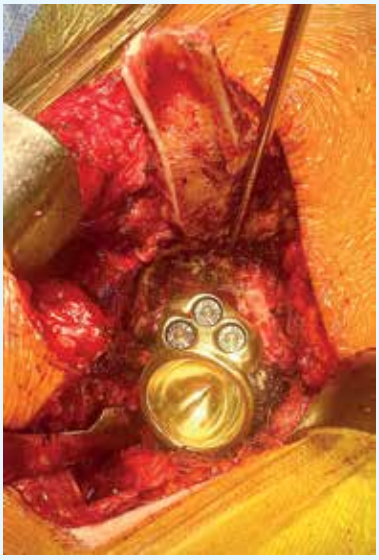

Три гвинти для первинної фіксації
Three screws for initial fixation

Канал стегнової кістки затонкий навіть для найтоншої ніжки
The femoral canal is too thin even for the thinnest stem

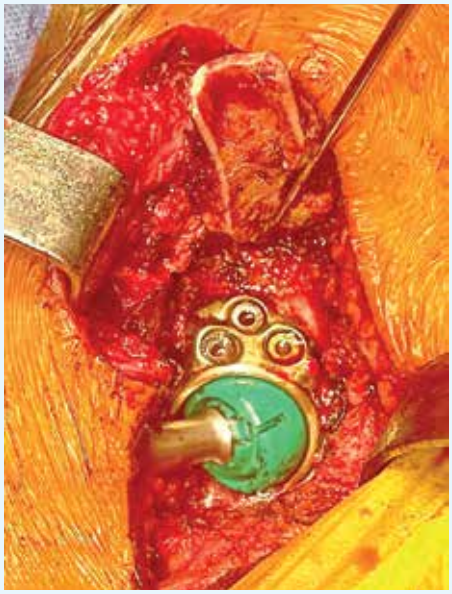

Примірювання після розробки каналу
Trial fitting after canal preparation

Ніжка CON#13
Stem CON#13

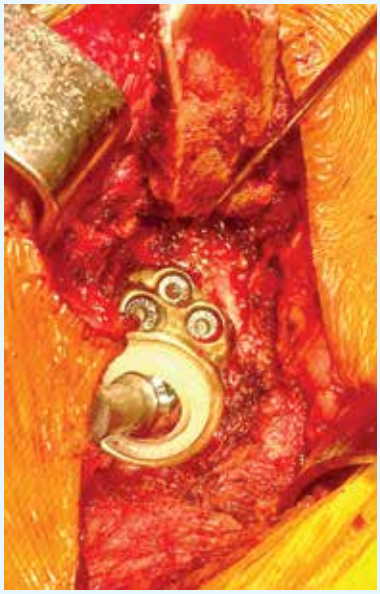

Протез встановлено
The prosthesis is implanted

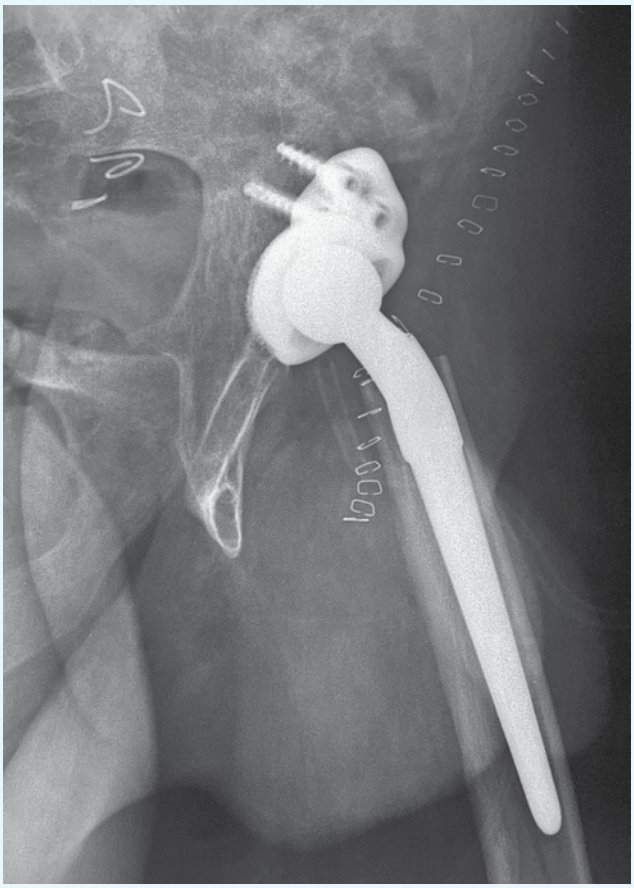

Протез встановлено
The prosthesis is implanted

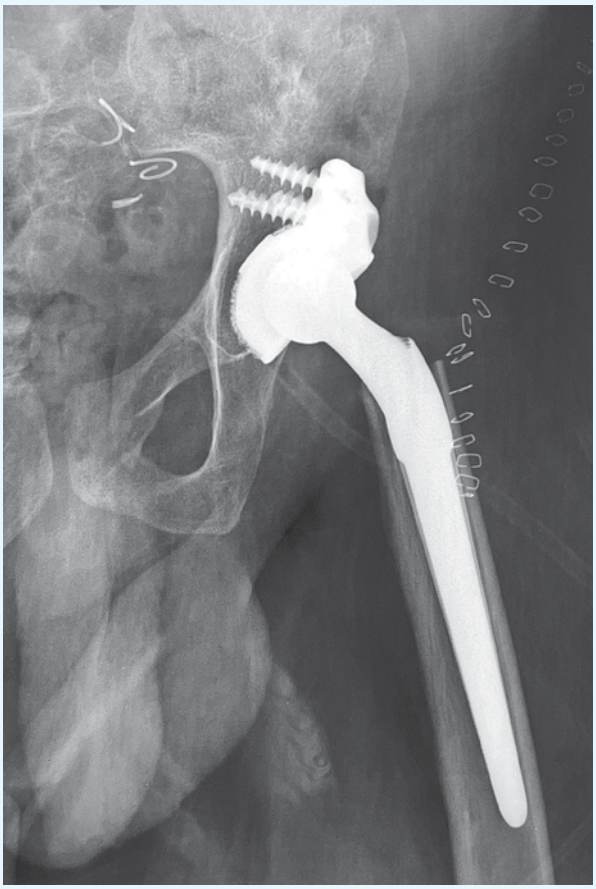

Зважаючи на повне рубцеве переродження сідничних м'язів, проксимальний фрагмент стегнової кістки видалили
Considering the complete scar degeneration of the gluteal muscles, the proximal femoral fragment was removed

Зазвичай дисплазія спричиняє стійку комбіновану контрактуру. Особливо вираженим буває привідний компонент. У найважчих випадках двосторонньої дисплазії може розвинутися дискордантна постава стегон. Для полегшення маніпуляцій під час хірургічної процедури проводимо теноперфорацію коротких аддукторів стегна перед операцією. У легших випадках оцінюємо необхідність такого втручання після ендопротезування, у положенні «на спині», і проводимо його відразу, використовуючи залишкову анестезію. Про це детально в розділі про довжину кінцівок.

Важливим моментом роботи з пацієнтами взагалі, а з диспластиками зокрема, вважаю деонтологію. Дехто з них вважає нас за богів і це лестить, але і вимоги тоді як до богів: «Ви ВСЕ можете!». І коли щось не так: «Чому ви не так зробили?!». Наводжу приклад.

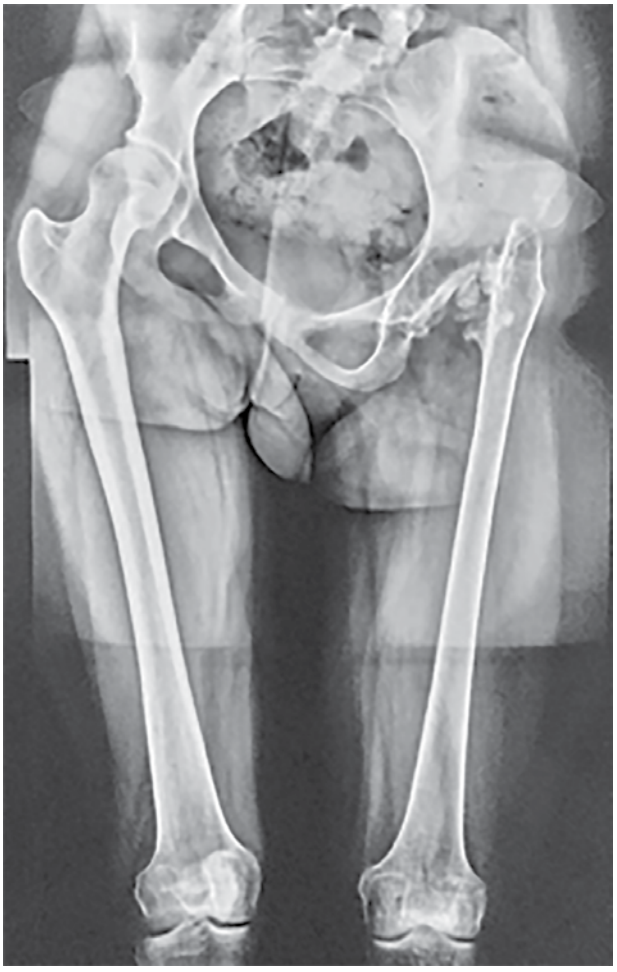

Мал. 1
Fig. 1

Typically, dysplasia results in a persistent combined contracture. The adduction component is particularly pronounced. In the most severe cases of bilateral dysplasia, discordant positioning of the hips may develop. To facilitate surgical maneuvers during the procedure, we perform tenoperforation of the short adductors of the thigh prior to surgery. In milder cases, we assess the necessity of this intervention post-THA, with the patient lying supine, and perform it immediately using residual anesthesia. This is covered in detail in the chapter on limb length.

One crucial aspect of working with patients in general, and particularly with those with dysplasia, is medical ethics and communication. Some patients perceive us as miracle workers, which can be flattering, but it also leads to unrealistic expectations: "You can do ANYTHING!" And if something doesn't go exactly as they hoped: "Why didn't you do it differently?!" Let me share an example.

The parents of a sixteen-year-old boy came to me seeking treatment for a defect in his left femur (Figs. 1, 2, 3), resulting from a childhood injury and a previous unsuccessful surgery (Figs. 4, 5). He had a clinical limb-length discrepancy of up to 8 cm and instability due to a pseudoarthrosis (Fig. 6). The parents insisted that the limb be fully restored to its original length. Understanding the complexity and risks of the case, I initially declined, citing the patient's age and my ethical obligation not to operate on children.

Мал. 2
Fig. 2

До мене звернулися батьки шістнадцятирічного хлопця з дефектом лівої стегнової кістки (мал. 1, 2, 3) після травми в дитячому віці та ще й невдало оперованого (мал. 4, 5). Клінічне вкорочення до 8 см. Та нестабільність хибного суглоба (мал. 6). Батьки наполягали на необхідності повного відновлення довжини кінцівки. Розуміючи складність ситуації і ризики, відмовив, посилаючись на вік пацієнта. Мовляв, не маю права оперувати дітей.

Мал. 3
Fig. 3

Two years later, they returned with the same request. I repeatedly explained that the neurovascular bundle could not be safely stretched beyond four centimeters,

Мал. 4
Fig. 4

Мал. 5
Fig. 5

Мал. 6
Fig. 6

За два роки знов звернулися з тою самою проблемою. Неодноразово пояснив неможливість перерозтягнення судинно-нервового стовбура понад чотири сантиметри і таки прооперував. Відсутність місця для встановлення чаші, вкрай виражені рубцеві зміненння змусили дещо підняти центр обертання, але в межах допустимих півтора сантиметра (мал. 7, 8).

Вкорочення залишилось менше двох сантиметрів (мал. 9). Перевершивши власні прогнози, сподівався на радість батьків. Натомість батько обурено вигукнув: «Що, вже ноги не міг порівняти нормально?!» і пішов, гучно грюкнувши дверима. От тобі і деонтологія... Але більшість, все ж таки, розуміє.

Мал. 7
Fig. 7

Мал. 8
Fig. 8

yet ultimately proceeded with the surgery. The absence of sufficient bone for cup placement and extensive scarring required slightly elevating the center of rotation, though within the acceptable limit of 1.5 cm (Figs. 7, 8).

Postoperatively, the limb-length discrepancy was reduced to less than 2 cm (Fig. 9). Having exceeded my own expectations, I anticipated the parents' satisfaction. Instead, the father angrily exclaimed, "What, you couldn't even make the legs the same length?!" and stormed out, slamming the door. So much for deontology...

Fortunately, most people are more understanding.

Мал. 9
Fig. 9

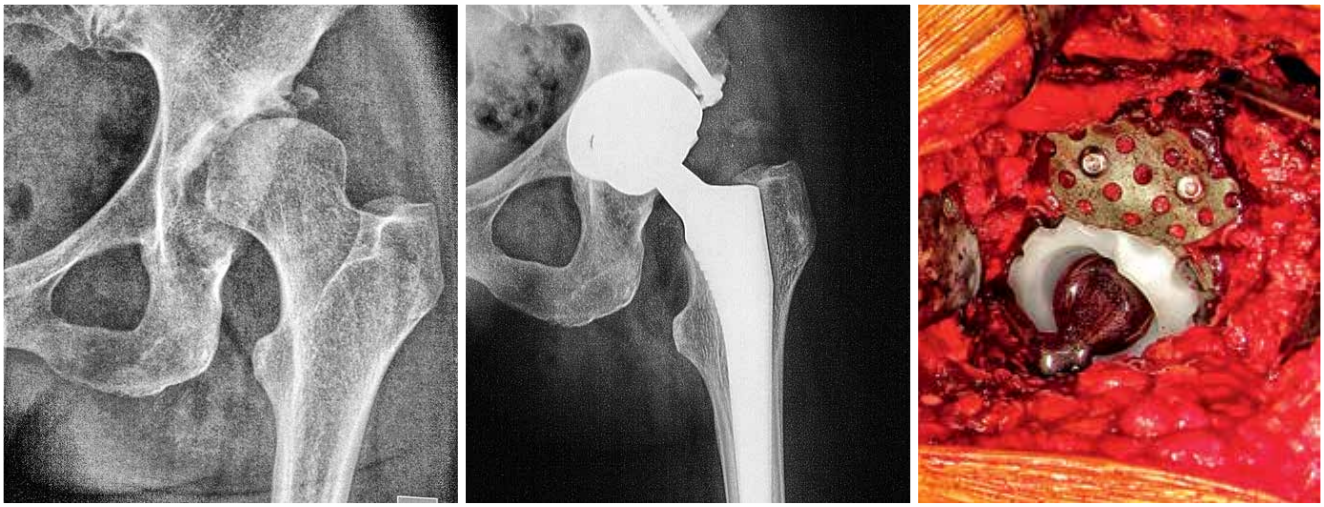

Сучасні конструкції дозволяють надійно протезувати диспластичні суглоби
Modern implants allow for prosthesis stability in dysplastic joints

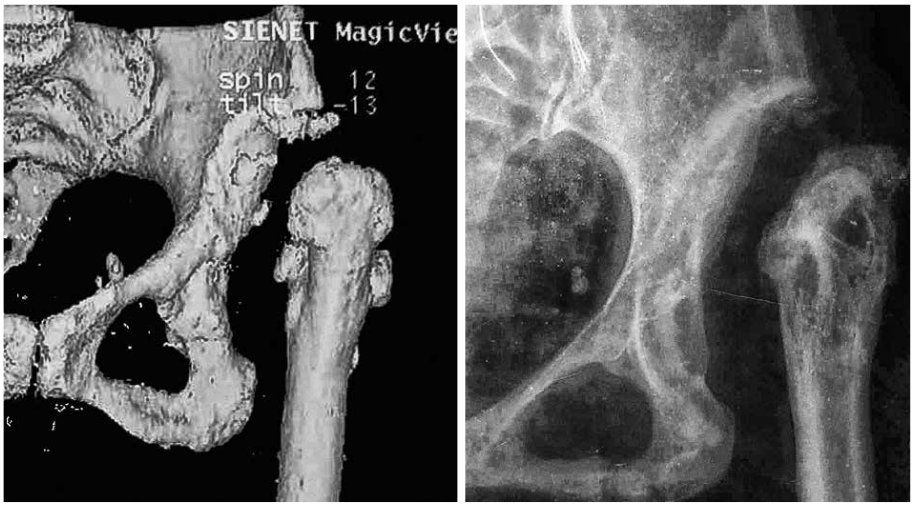

Але старі теж добрі
The old ones are also good

Результат за 18 років
Follow up after 18 years

QUI DUBITAS, NE FACERIS
У ЧОМУ СУМНІВАЄШСЯ, ТОГО НЕ РОБИ
IF YOU DOUBT, DO NOT ACT

Диспластичні коксартрози належать до найскладніших випадків первинного ендопротезування кульші. Особливо Crowe III, зі значним зміщенням центру обертання. І справа тут не тільки і навіть не стільки у формуванні даху кульшової западини, що можна легко зробити завдяки аутопластиці з головки або аугмента. Головка ніколи не була на природньому місці, вся сполучна тканина сформована топографічно хибно та ще й патологічно гіпертрофована. Капсула такого неоартрозу може сягати півтора сантиметра, а всі сухожилля м'язів навколо кульшового суглоба вкорочені або ригідні.

Хірург має чітко уявляти, що низведення стегна вимагатиме складного й ретельного релізу, а зовсім поруч – судинно-нервові

Dysplastic coxarthrosis represents one of the most complex cases in primary hip arthroplasty, especially in Crowe III, where the center of rotation is significantly displaced. The challenge lies not only — or even primarily — in reconstructing the acetabular roof, which can be addressed through autografting from the femoral head or an augment. The real difficulty is that the femoral head has never been in its natural position. All surrounding connective tissues have developed abnormally, both topographically and structurally, often becoming pathologically hypertrophied. The capsule of such a neoarthrosis can be as thick as 1.5 cm, while the tendons of the muscles around the hip joint are frequently shortened or rigid.

A surgeon must clearly understand that femoral descent will require a meticulous and extensive release, while neurovascular structures lie dangerously close on either side. Excessive traction risks nerve damage. The acetabulum is

стовбури обабіч, перерозтягнення яких загрожує парезом. Ацетабулюм розташована у Межиріччі, її, як Тигр та Євфрат, оточують стегновий та сідничний нерви. Окрім того, дисплазія – це не тільки недорозвиток кульшової западини, але й цілий комплекс порушень. Груба деформація та дистрофія головки часто робить її непридатною до аутопластики. Вальгізація та гіперротація стегнової кістки можуть досягати критичних величин. Траплялися ШДК (шийково-діафізарний кут) майже 180* та антеторсія 85*. Звичайними є звуження або зворотна конусна деформація та локальний остеопороз проксимального стегна, вторинний сколіоз та багато іншого. Перед операцією слід зробити КТ з вимірами дистанцій та діаметрів і мати відповідну лінійку імплантів. І, звісно, має бути «план Б»...

А ще краще, у надскладних випадках, звернутись по допомогу до більш досвідчених колег.

Мал. 1. Коксартроз IV Crowe III, привідна контрактура, хибне планування центра обертання
Fig. 1. Coxarthrosis IV Crowe III, adduction contracture, incorrect planning of the center of rotation

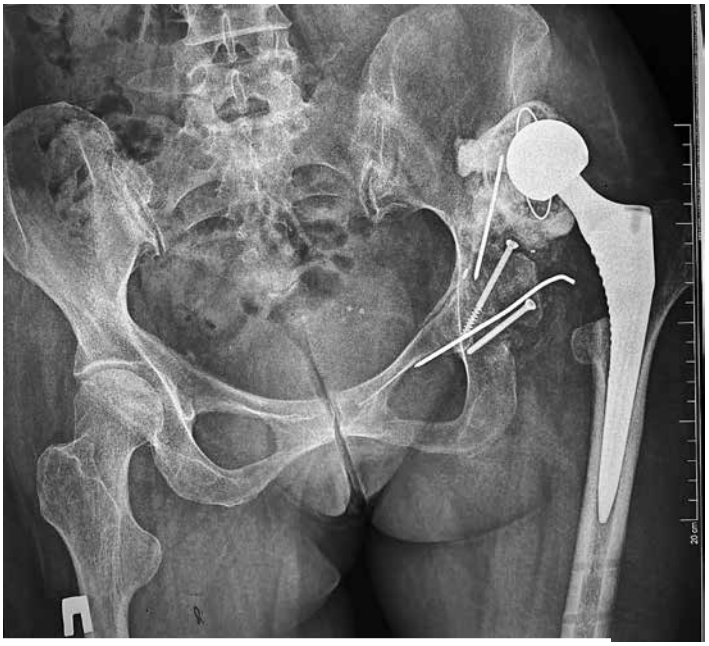

Мал. 2. У колег щось пішло не так
Fig. 2. Something went wrong for the colleagues

Мал. 3. Спроба низведення протеза апаратом зовнішньої фіксації була марною
Fig. 3. Attempt to lower the prosthesis using an external fixation device was futile

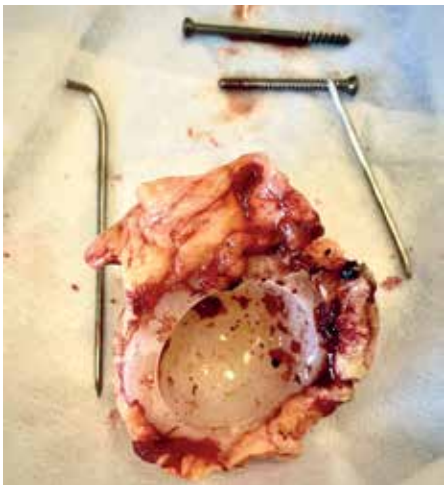

Мал. 4. Видалені сторонні тіла
Fig. 4. Removed foreign bodies

Мал. 5. Приміряння custom made імпланта
Fig. 5. Fitting of the custom-made implant

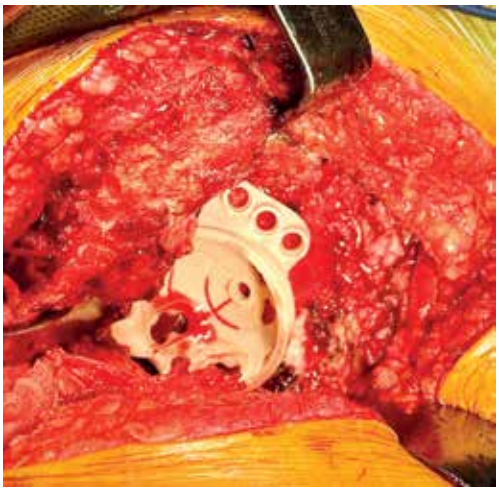

Мал. 6. Перевірка на конгруентність
Fig. 6. Checking for congruency

Мал. 7. Топографічне рекогносцювання за допомогою 3D-моделі
Fig. 7. Topographic reconnaissance using a 3D model

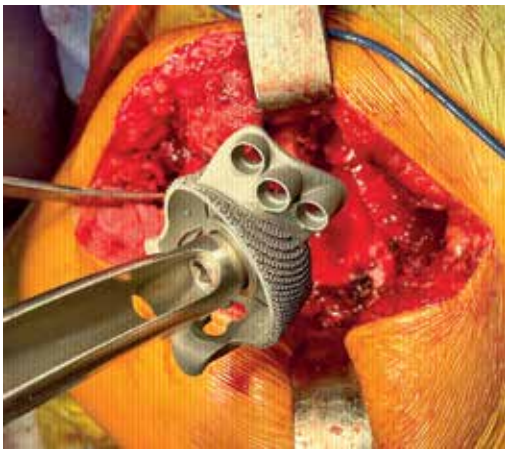

Мал. 8. Типовий трифланцевий custom
Fig. 8. Typical triflange custom implant

Мал. 8 а
Fig. 8 a

positioned in what could be called a Mesopotamian landscape, bordered, like the Tigris and Euphrates, by the femoral and sciatic nerves. Moreover, dysplasia is not merely an underdeveloped acetabulum; it involves a complex array of anatomical abnormalities. Severe deformity and dystrophy of the femoral head often render it unsuitable for autografting. Valgus deformity and excessive femoral anteversion can reach extreme levels. I have encountered neck-shaft angles approaching 180° and anteversion angles as high as 85°. Common findings include a narrowed or reverse-conical proximal femur, localized osteoporosis, secondary scoliosis, and numerous other structural changes. Preoperative planning must include CT scans with precise distance and diameter measurements, along with a well-prepared set of implant options. And, of course, there must always be a Plan B...

In highly complex cases, it is often best to seek guidance from more experienced colleagues.

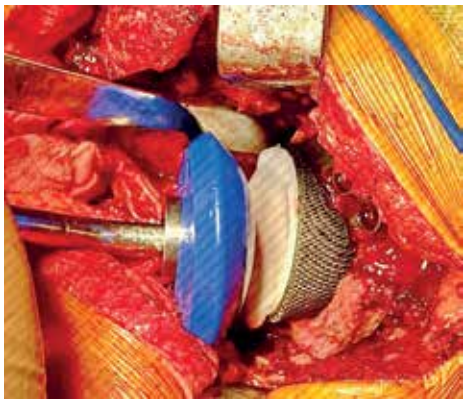

Мал. 9. Пресурізація цементу
Fig. 9. Cement pressurization

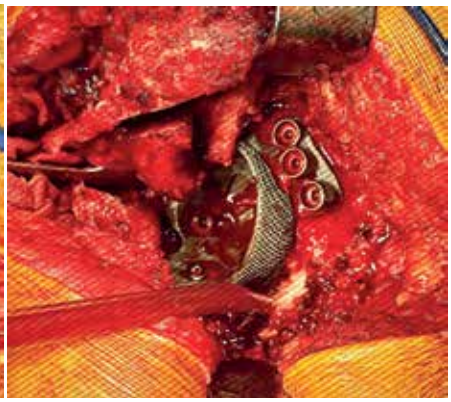

Мал. 9 а. Фіксація press fit та гвинтам. Встановлення цементної чаші
Fig. 9a. Press-fit and screw fixation. Placement of the cemented cup

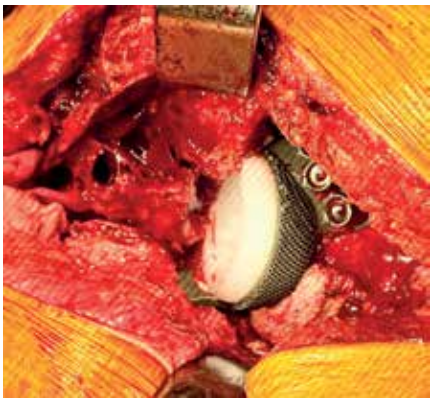

Мал. 10. Чаша встановлена
Fig. 10. The cup is in place

Мал. 11. Для видалення ніжки довелося робити скісну остеотомію стегна
Fig. 11. A beveled femoral osteotomy was required for stem removal

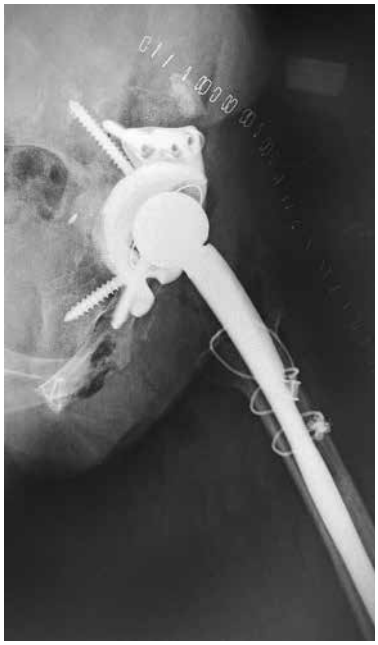

Мал. 12. Ревізійна ніжка Aesculap по-своєму унікальна – діаметр від 11 мм
Fig. 12. The Aesculap revision stem is unique in its own way – starting diameter of 11 mm

Мал. 13. Рентген-контроль за місяць після операції...
Fig. 13. X-ray control one month after surgery

Мал. 13 а. ...та за 6 місяців
Fig. 13 a. And after 6 months

І на завершення популярна колись загадка: «Знайди десять помилок»[1].

Мені вдалося знайти одинадцять. Якщо хтось знайде ще, отримає цю книгу в подарунок з автографом.

To conclude, here's a once-popular challenge: "Find ten mistakes."[1]

I managed to find eleven mistakes. If anyone finds more, they will receive a signed copy of this book as a gift.

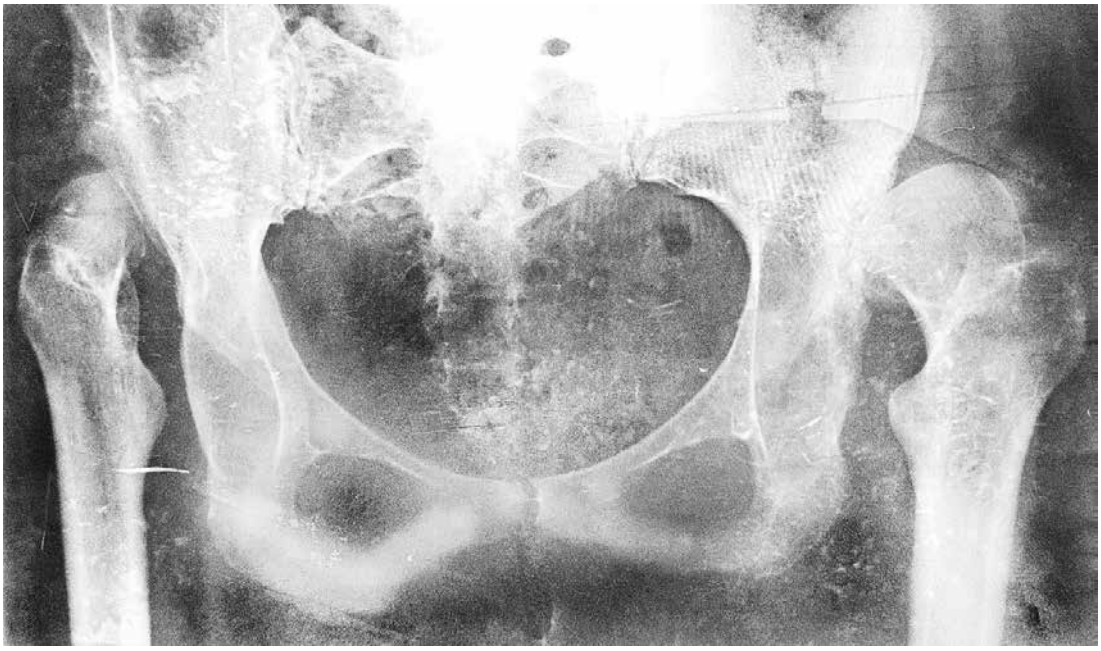

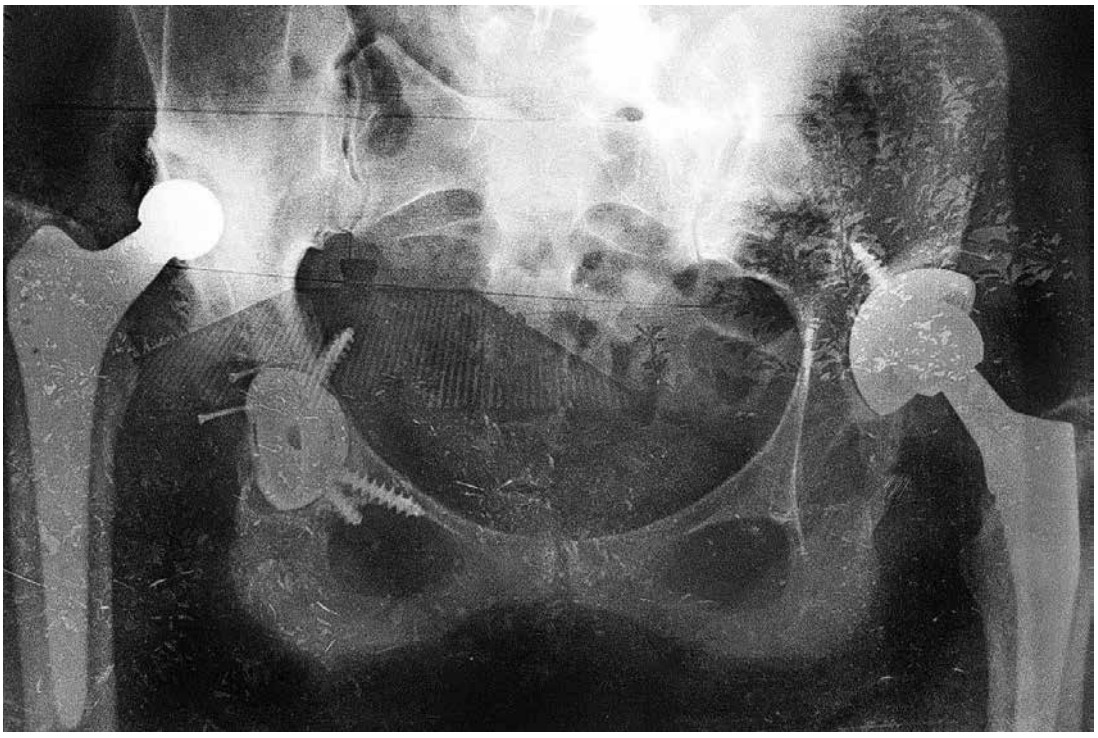

[1] Відповіді до загадки знайдете у кінці книги.

[1] The answers to the riddle can be found at the end of the book.

«ВІПАДКИ» / "VIPADKY" ("CASES")

Під цим терміном хочу навести кілька не зовсім звичайних випадків зі своєї практики. Ввів його в мій, і ще багато тисяч студентів Івано-Франківського медичного інституту, лексикон, професор Давид Лазарьович Ротенберг.

У 1966–1977 рр. він очолював кафедру топографічної анатомії та оперативної хірургії. Бувши блискучим хірургом з великим досвідом, він був не менш блискучим своєрідним лектором. У його лекціях завжди особливе місце приділялося яскравим клінічним випадкам, що ілюстрували обговорювану тему. Деякі з них я пам'ятаю і майже через сорок років. Давид Лазарьович читав лекції українською мовою і кожен приклад супроводжував короткою фразою: «Одного разу стався такий віпадок». Якщо на іспиті студент не міг навести жодного «віпадку», позитивної оцінки сподіватися не доводилося. Тому зошити з повними конспектами професорських лекцій цінувалися як рідкісні підручники. Так ось, одного разу стався такий «віпадок»...

«Віпадок». Протрузія чаші після ендопротезування у разі дисплазії

Він типовий, і мені нерідко доводилося бачити таких пацієнтів. Захотілося обірвати тенденцію. А суть ось у чому. У разі досить вираженої диспластичної деформації важко визначити справжню біомеханічну точку обертання, та й зміцнити чашу тут неможливо без масивної кісткової пластики чи аугмента. І навіть не дуже молоді хірурги ліплять западину там, де хоч якось можна зачепитися.

«Ignorantia mala carere tribulatione»[1].

Зазвичай, зачепитися можна вище справжнього місця, на переході тіла клубової кістки в крило. Там товщина кістки та її щільність набагато менші за необхідну, і нерідко розвивається нестабільність. Вихід із цієї ситуації є, і він докладно описаний у розділі

[1] «Незнання – поганий засіб позбутися біди» (Сенека Луцій Анней, римський філософ, 4 р. до н. е. – 65 р. н. е.).

With this term, I want to share a few rather unusual cases from my practice. This term was introduced into my vocabulary—and that of thousands of students at the Ivano-Frankivsk Medical Institute—by Professor Davyd Lazaryovych Rotenberg.

From 1966 to 1977, he was the head of the Department of Topographic Anatomy and Operative Surgery. A brilliant surgeon with extensive experience, he was equally an exceptional and charismatic lecturer. His lectures always featured vivid clinical cases that illustrated the topic under discussion. I still remember some of them almost forty years later. Davyd Lazaryovych lectured in Ukrainian, and each case was introduced with a brief phrase: "One day, such a 'vipadok' occurred." If a student could not recall at least one "vipadok" during an exam, they had little chance of receiving a passing grade. As a result, notebooks containing full transcriptions of his lectures were valued like rare textbooks.

So, one day, such a "vipadok" occurred...

Case: Acetabular Protrusion Following Hip Arthroplasty for Dysplasia

This case is highly typical, and I have encountered many such patients. I wanted to put an end to this trend. Here is the essence of the matter.

In cases of severe dysplastic deformation, it is difficult to determine the true biomechanical center of rotation, and securing the cup in the correct position is impossible without extensive bone grafting or an augment. Even experienced surgeons, when faced with such cases, tend to place the acetabulum wherever they can find at least some support.

"Ignorantia mala carere tribulatione"[1].

Typically, fixation can be achieved slightly above the true anatomical site, at the transition from the iliac body to the iliac wing. However, bone thickness and density in this area are often insufficient, frequently leading to instability. There is a solution to this problem, which is described in detail in the chapter on "Dysplasia." But let's return to the case at hand.

Colleagues approached me for assistance in a complex situation. Two years earlier, a 50-year-old patient with bilateral dysplastic coxarthrosis (Fig. 1) had undergone surgery on both hips, with a five-month interval between procedures (Fig. 2). On the right side, where the degree

[1] "Ignorance is a poor remedy for misfortune." (Lucius Annaeus Seneca, Roman philosopher, 4 BC – 65 AD.).

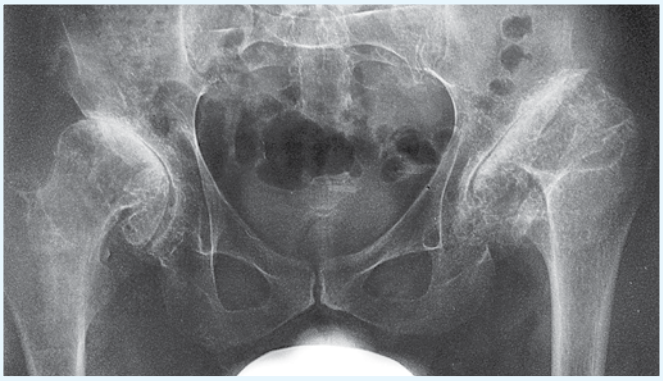

Мал. 1
Fig. 1

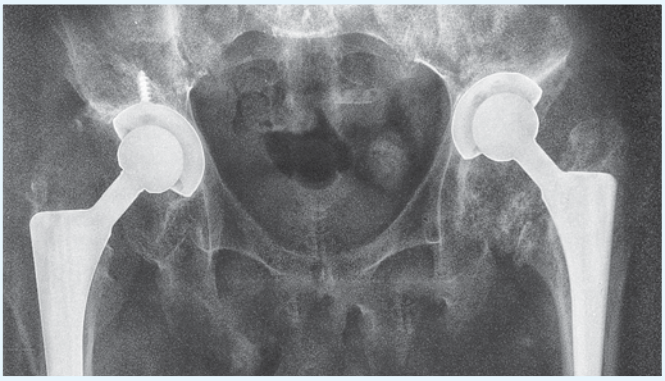

Мал. 2
Fig. 2

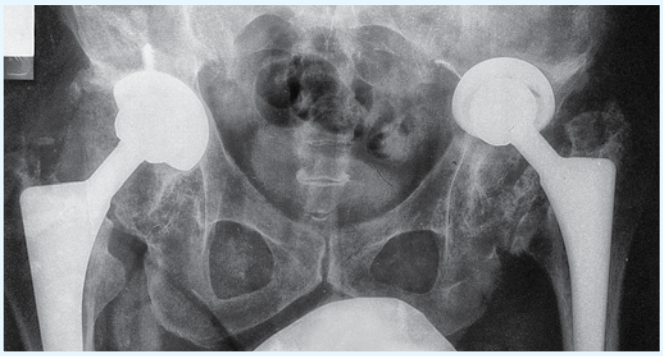

Мал. 3
Fig. 3

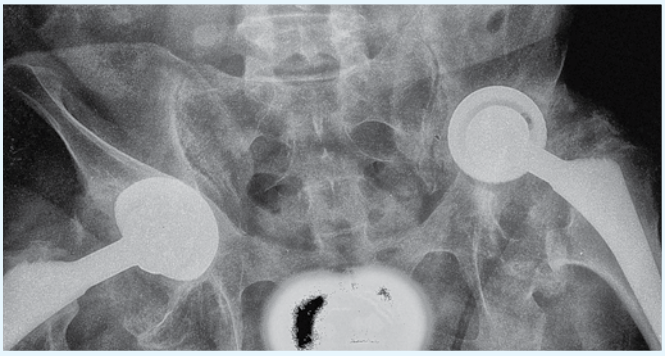

Мал. 4
Fig. 4

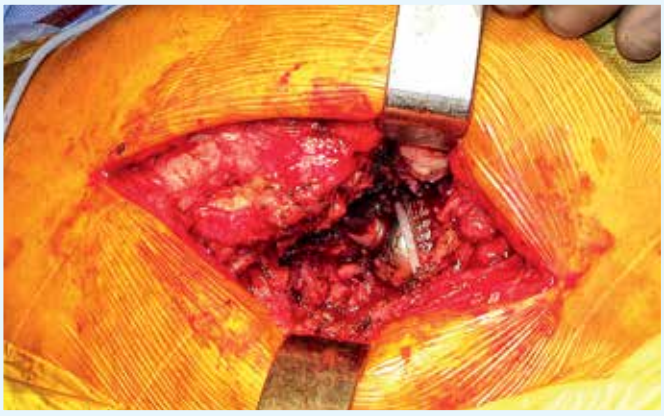

Мал. 5
Fig. 5

Мал. 5 а
Fig. 5 a

Мал. 6
Fig. 6

Мал. 7
Fig. 7

Мал. 8
Fig. 8

«Ендопротезування у разі дисплазії». Але повернемося до «віпадку».

До мене звернулися колеги із проханням допомогти у непростій ситуації. Два роки тому пацієнт 50 років із двостороннім диспластичним коксартрозом (мал. 1) був прооперований з двох сторін з інтервалом у п'ять місяців (мал. 2). Справа, де ступінь дисплазії був меншим, протез залишався стабільним. Зліва поступово розвилася нестабільність і протрузія чаші (мал. 3, 4). Виникла загроза повного провалу у малий таз. Порадою тут не допоможеш, і я запросив лікаря з пацієнтом до себе в центр.

Операція минула з несподіванками, які приємними не назвеш. Нестабільною виявилася не тільки чаша,

of dysplasia was less severe, the prosthesis remained stable. However, on the left side, progressive instability and cup protrusion developed (Fig. 3, 4), creating a risk of complete migration into the lesser pelvis. Advice alone was insufficient, so I invited the surgeon and patient to my center.

The surgery presented unexpected challenges, none of which were pleasant. Instability was found not only in the acetabular cup, as anticipated, but also in the femoral stem (Fig. 5)—a situation one must always be prepared for. After stem removal (Fig. 5.1), the cup was extracted manually, revealing no evidence of osseointegration (Fig. 6, 7, 8). The absence of osseointegration was due to an unsuitable choice of acetabular component. The excessively smooth surface could have been stabilized with screws, which, however, had not been used.

For cases of limited bone contact, I prefer acetabular components with a well-developed surface, such as trabecular cups. International recommendations also suggest conical-threaded cups (e.g., Zweymüller type). Despite their high cost, they help avoid costly surgical mistakes—as the saying goes, "A miser pays twice." After removing the scar tissue beneath the defect (Fig. 9), the full extent of bone destruction was revealed (Fig. 10). The entry into the lesser pelvis measured three fingers wide. A pre-prepared allograft slice (Fig. 11) was firmly placed at the base of the defect (Fig. 12). The entire femoral head allograft was used to fill the created cavity. The optimal granule size is considered 6–8 mm (Fig. 13). Given the extent of bone reconstruction, one can only regret that the patient's own femoral heads had not been preserved during the primary THA. These could have been ideal autografts for revision surgery.[2] Quídquid agís, prudénter agás et réspĭce fínem[3].

[2] Unfortunately, our legislation does not currently allow for routine preservation of resected femoral heads.

[3] Whatever you do, do wisely, and think of the consequences. (Gesta Romanorum, Latin.)

Мал. 9
Fig. 9

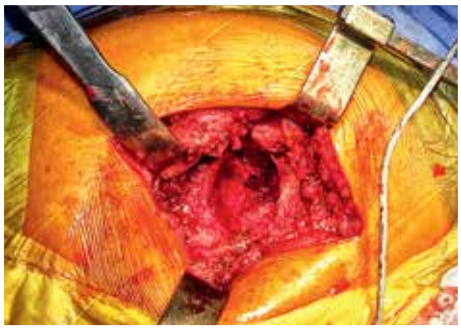

Мал. 10
Fig. 10

Мал. 11
Fig. 11

Мал. 12
Fig. 12

Мал. 13
Fig. 13

Мал. 14
Fig. 14

Мал. 15
Fig. 15

Мал. 16
Fig. 16

Мал. 17
Fig. 17

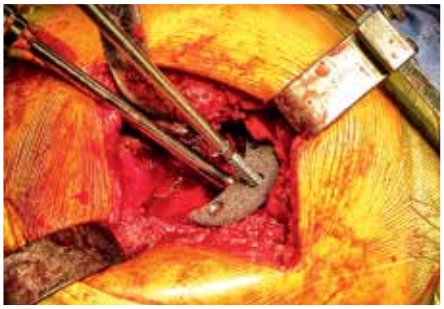

Мал. 18
Fig. 18

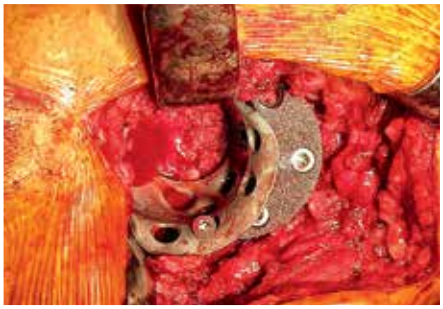

Мал. 19
Fig. 19

Мал. 20
Fig. 20

Мал. 21
Fig. 21

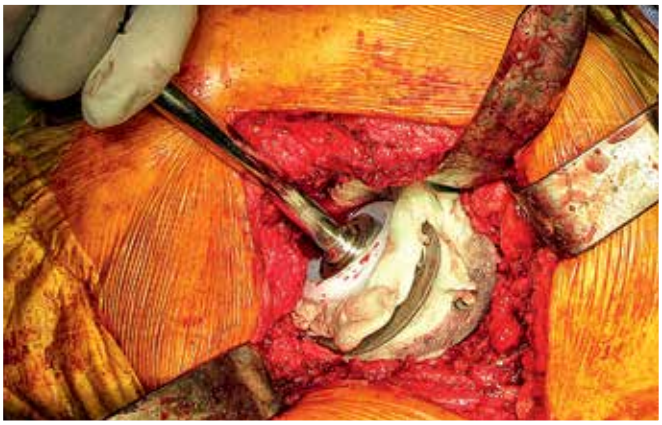

Мал. 22
Fig. 22

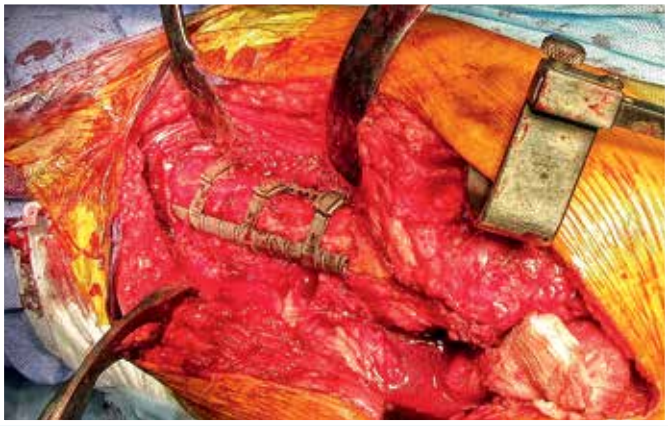

Мал. 23
Fig. 23

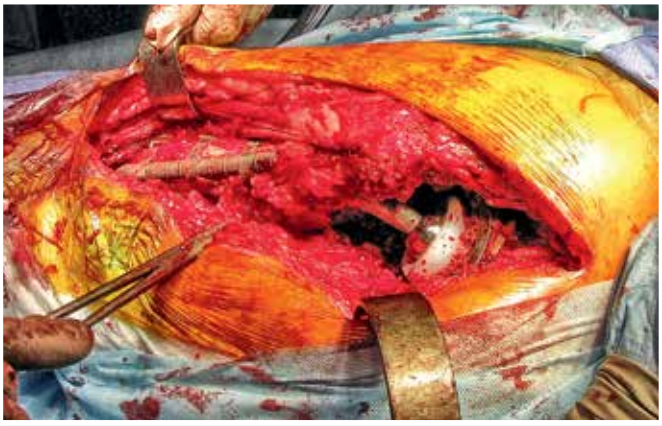

Мал. 24
Fig. 24

до чого ми були готові, але й ніжка (мал. 5), до чого треба завжди бути готовим. Після видалення ніжки (мал. 5 а) западина вийнялася «руками» і не мала на поверхні слідів кісткової тканини (мал. 6, 7, 8). Відсутність ознак остеоінтеграції була обумовлена невдалим вибором чаші. Утримати надто гладеньку обраницю хірургів могли б гвинти, але їх не було.

Тому у випадках обмеженого контакту з кістковою тканиною надаю перевагу западинам з добре розвиненою поверхнею (тобто трабекулярним). У світі також рекомендують застосування чаш з конусною наріззю (типу Zweymüller). Незважаючи на високу вартість, вони дають змогу значно заощадити на незроблених помилках. Скупий платить двічі, як відомо. Після видалення рубцевої тканини нижче за дефект (мал. 9) відкрилася повна картина руйнувань (мал. 10). Вхід у малий таз – на три пальці розкриття. Заздалегідь підготовлений «слайс» з алокістки (мал. 11) був щільно покладений на дно дефекту (мал. 12). В утворену порожнину помістився весь алотрансплантат з головки стегна. Оптимальними вважаються гранули розміром 6–8 мм (мал. 13).

Зважаючи на об'ємність проведеної алопластики, можна лише пошкодувати про незбережені під час первинного ендопротезування свої головки[2]. Вони могли б послужити чудовим аутографтом у разі ревізії. Quídquid agís, prudénter agás et réspĭce fínem[3].

Заздалегідь підготовлена «клітка» Burch-Schneider[4] (мал. 14) виявилася завеликою навіть у найменшому, п'ятдесятому розмірі, і ми вирішили замінити її на комбінацію аугмента з кільцем Мюллера (мал. 15). Після примірки й вибору розмірів (мал. 16) аугмент наситили кістковою стружкою (мал. 17) та зафіксували обидві конструкції (мал. 18). За умов крайнього дефіциту навколишньої кістки зробити це дуже непросто. Кільце, наприклад, вдалося

[2] Таке рішення, на жаль, не передбачене нашим законодавством.
[3] Що б ти не робив, роби розумно та передбачай результат. «Римські діяння» (лат.).
[4] Дослівний переклад з англійської – Burch-Schneider Reinforcement Cage (англ.).

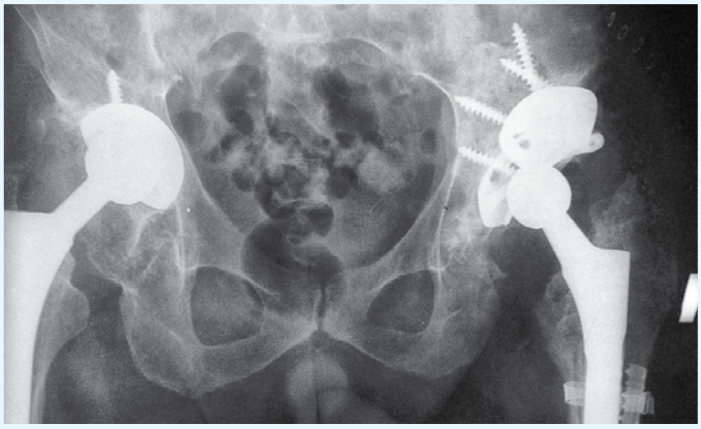

Мал. 25
Fig. 25

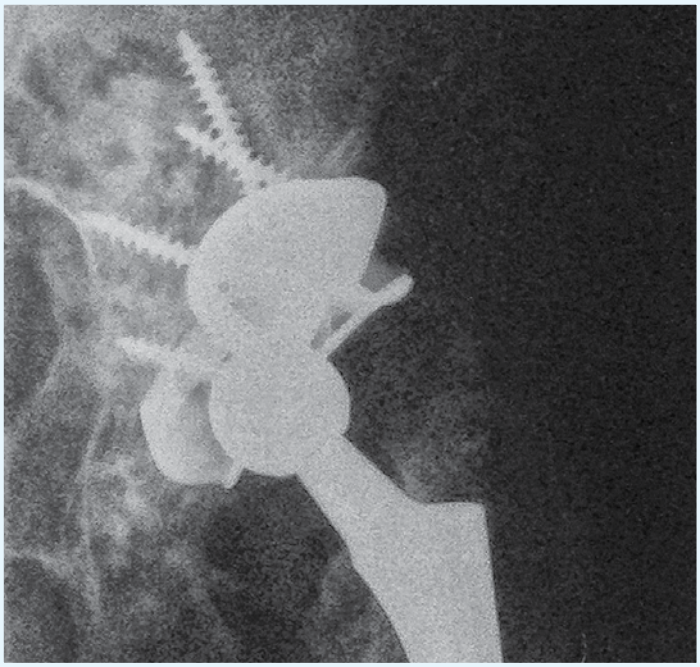

Мал. 26
Fig. 26

The preselected Burch-Schneider cage (Fig. 14) turned out to be oversized, even in its smallest 50-mm version, so we decided to replace it with a combination of an augment and a Müller ring (Fig. 15). After trial fitting and size selection (Fig. 16), the augment was impregnated with bone chips (Fig. 17), and both components were fixated (Fig. 18). In conditions of extreme bone deficiency, this was particularly challenging. For example, the ring could only be secured with a single screw (Fig. 19), while the others remained suspended in empty space...

The conventional use of a pusher (Fig. 20, 21) allowed us to completely fill all voids with cement and firmly in-

прикріпити лише одним гвинтом (мал. 19), решта повисала в порожнечі...

Традиційне використання «пушера» дозволяє (мал. 20, 21) заповнити цементом усі порожнини й міцно скріпити металеві конструкції між собою та з кісткою. Не гаючи часу, встановили цементну чашу (мал. 22) і, скріпивши стегнову кістку, яка розтріскалася під час видалення ніжки, пружними пластинами з поясами Beznoska (мал. 23), встановили ревізійну ніжку Wagner – Zimmer (мал. 24) і закінчили операцію (мал. 25, 26). Прошу зауважити, що були встановлені зовсім інші компоненти ендопротеза, ніж заздалегідь планувалося. Подумайте про готовність вашої клініки до ревізійних операцій. Не тільки хірурга, а й бригади, складу різних імплантів, наявності інструментів до них, кісткового банку тощо. До боротьби за справу ендопротезування будьте готові...

tegrate the metal structures with both each other and the surrounding bone. Without delay, we implanted a cemented cup (Fig. 22). To stabilize the femur, which had fractured during stem removal, elastic plates with Beznoska bands were applied (Fig. 23). Finally, we implanted a Wagner-Zimmer revision stem (Fig. 24), completing the procedure (Fig. 25, 26). I must emphasize that the final implant components differed completely from the original preoperative plan. Consider whether your institution is fully prepared for revision surgeries. This involves not only the surgeon but also the entire surgical team, a well-stocked implant inventory, appropriate instrumentation, and a bone bank, among other critical resources. Always be ready for the challenges of revision THA...

РЕЦЕПТ / PRESCRIPTION

АУТОПЛАСТИКА ПОКРІВЛІ КУЛЬШОВОЇ ЗАПАДИНИ

AUTOGRAFTING OF THE ACETABULAR ROOF

Як уже говорилося, цей прийом має на меті реконструювати форму кульшової западини та її координати, створити матеріальну базу для можливих ревізій у майбутньому, сподіваюся, – у віддаленому.

У таких випадках віддаю перевагу традиційному доступу – задньому. Хоча й асистував своїм друзям-колегам Івану Соллогубу у клініці Валь де Луар (Франція), коли вони блискуче використовували передньолатеральний, на боці. Навіть кілька разів застосовував його за вкрай вираженої антеторсії, але навички й звичний набір інструментів частіше схиляють до заднього.

As previously mentioned, this technique aims to reconstruct the shape and coordinates of the acetabulum, creating a structural foundation for potential future revisions—hopefully, in the distant future.

In such cases, I prefer the traditional posterior approach. Although I have assisted my colleague Ivan Sollogub at the Val de Loire Clinic

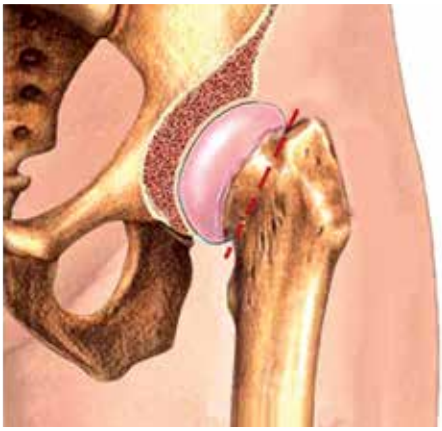

Рівень резекції головки стегнової кістки
The level of femoral head resection

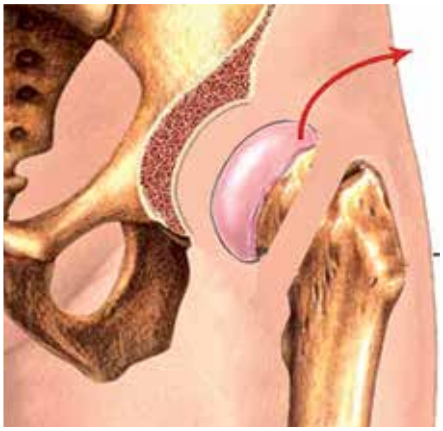

Головку відсічено
Femoral head has been resected

Обробка головки стегна
Femoral head preparation

Видалено хрящову тканину
Cartilage is removed

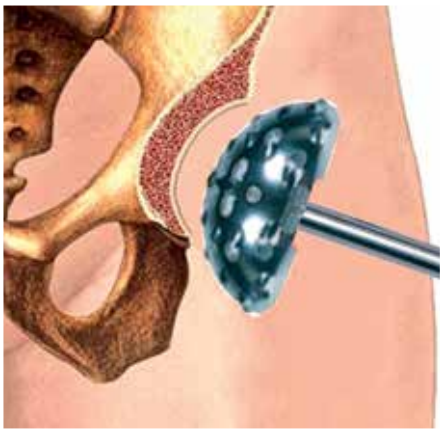

Субхондральний склероз
Subchondral sclerosis

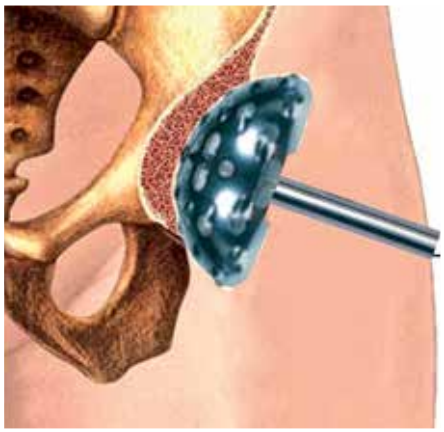

Обробка місця прикріплення аутопластики
Preparation of the site for autograft fixation

Повторюся, що йдеться про ті випадки, коли є виражений дефіцит покрівлі кульшової западини, а стегнову кістку після мобілізації вдається звести з положення підвивиху до потрібного рівня без вкорочувальних остеотомій. Застосовний цей метод і для ендопротезування у разі незрощення заднього краю ацетабулюм.

Оголивши суглоб, здебільшого ми стикаємося зі значно потовщеною капсулою. Вона вікарно гіпертрофована. Людина все життя до цього на ній ходила. Ось вона й зміцнилася, іноді до півтора сантиметра товщини. Після розтину капсули суглоб легко вивихується – він уже був у підвивиху. Рівень відсікання головки треба розрахувати дуже уважно. Це ваша майбутня покрівля, її бажано не впустити. Тепер момент істини – розвідка. Де справжній центр обертання? Не гріх і рентген-контроль з міткою зробити. Визначивши орієнтири, мобілізуємо і відводимо стегно допереду, відкриваємо наявну псевдозападину. Приміряючи шарошками, визначаємо її діаметр і знімаємо поверхневий шар до субхондральної кістки. Кров'яна роса у верхньому сегменті западини є ознакою достатньої глибини обробки. Потім дуже маленькими шарошками (32–36 мм) формуємо западину максимально близькою до обраного центра обертання проєкції. Цю западину розширюємо до припустимого розміру через ущільнення губчастої кістки зростальними за розміром шарошками в ре-

(France), where he masterfully used the anterolateral approach, I personally tend to favor the posterior one. I have even applied the anterolateral approach myself in cases of extreme femoral anteversion, but experience, along with familiarity with a particular set of instruments, often leads me back to the posterior approach.

I must emphasize that this technique is applicable in cases where there is a significant deficiency of the acetabular roof but the femur can be repositioned from a subluxated position without requiring shortening osteotomies. This method is also used for THA in cases of nonunion of the posterior acetabular wall.

Upon exposing the joint, we usually encounter a significantly thickened capsule, which has undergone compensatory hypertrophy. The patient has been walking on it for a lifetime, so it has strengthened, sometimes reaching 1.5 cm in thickness. After capsulotomy, the joint luxates easily, as it was already in a state of subluxation. The level at which the femoral head is resected must be calculated with extreme precision. This will be the future acetabular roof, so it is essential not to waste it. Now comes the moment of truth—the exploration.

Where is the true center of rotation? It is worth performing fluoroscopy with a marker to determine the precise reference points. Once the landmarks are identified, we mobilize and anteriorly displace the femur, exposing the existing pseudoacetabulum. Using trial reamers, we determine its diameter and remove the superficial layer down to subchondral bone. The presence of blood dew in the superior acetabular segment indicates adequate depth of preparation. Next, we use very small reamers (32–36 mm) to shape the acetabulum as close as possible to the chosen center of rotation. The acetabulum is then

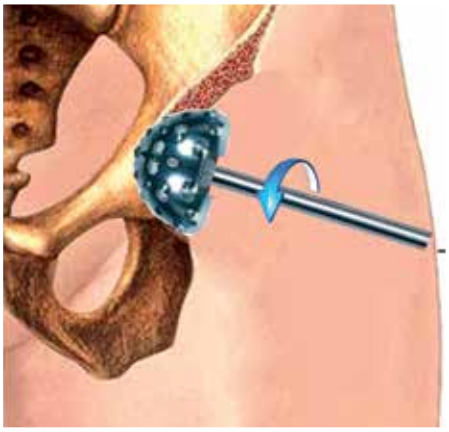

Формування ложа для чаші у реверсному режимі
Preparation of the bed of the acetabular cup in reverse mode

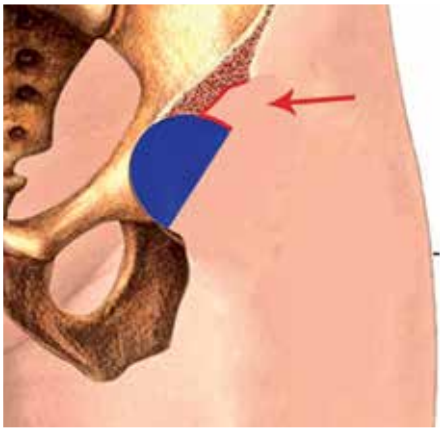

Оцінення дефіциту покрівлі
Assessment of defects of the roof



Формування трансплантата
Graft preparation

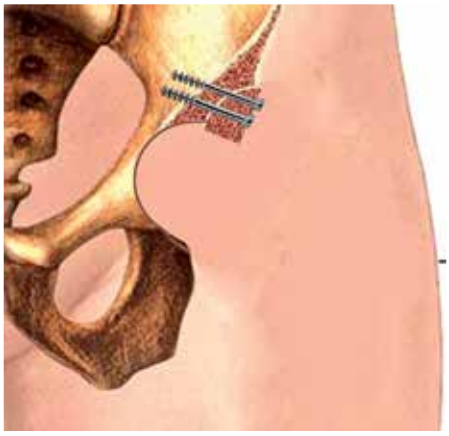

Трансплантат прикріплюється з деяким запасом
Graft amply strengthened

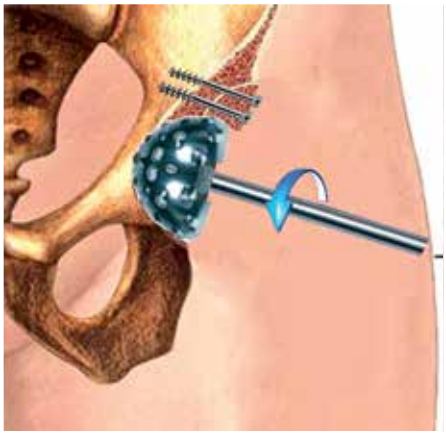

Остаточне формування ложа
Final formation of the bed

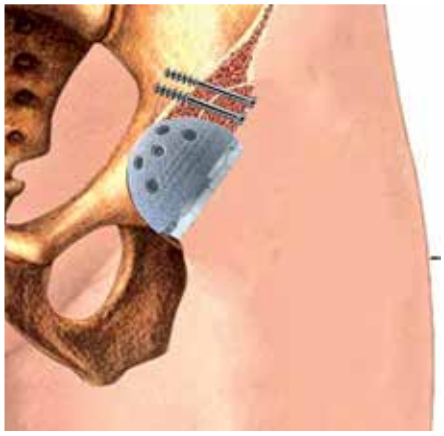

Западину встановлено
The cup is placed

версному режимі. Межами служать передня та задня колони. Глибина занурення визначається внутрішнім кортикальним шаром.

Тепер беремо відсічену головку і, прикладаючи до верхнього обробленого краю, визначаємо, яким боком з'єднуватимемо ці disjectra membra[1]. Вибравши край, придатний для сполучення, обробляємо його для більшої конгруентності. Раніше ми використовували осцилювальну пилку й різні кусачки, а тепер з успіхом формуємо контактну поверхню набором увігнутих фрез. Головку зручно фіксувати у спеціальному пристрої, який ми жартома називаємо капканом[2]. Знявши з головки субхондральний шар і переконавшись у конгруентності поверхонь, які зчленовуються, формуємо надлишковий навіс. Трансплантат щільно фіксується двома-трьома малеолярними або спонгіозними гвинтами з неповною наріззю. Для впевненої компресії рекомендую зубчасті шайби або відмодельовану реконструктивну пластину. Для остаточного формування западини віддаю перевагу реверсному режиму.

Дефекти внутрішньої поверхні западини краще заповнювати спонгіозною крихтою з обпилу стегна.

Дуже важливим є вибір чаші. Її розмір, характеристики поверхні, наявність антиротаційних крилець тощо, мають вирішальне значення для стабільності й живучості цього компонента ендопротеза. За можливості я віддаю перевагу чашам з трабекулярним покриттям, але використовую й інші.

Перед встановленням чаші гвинти, що фіксують трансплантат, відпускаю на півоберта, а після – щільно дотягую. За потреби чаша фіксується до «материка» двома гвинтами. Dictum–factum[3].

[1] Розрізнені частини (лат.).
[2] А точніше, «капканом Бондаря», за ім'ям лікаря, Віталія Бондаря, який запропонував його застосування.
[3] Сказано – зроблено (лат.).

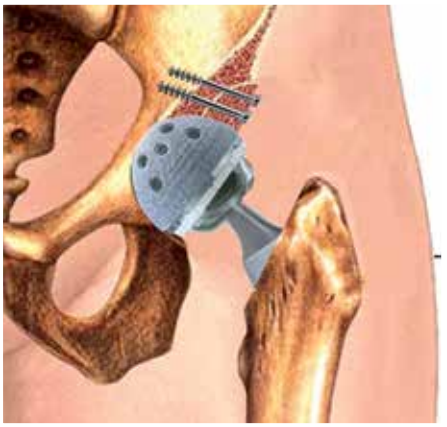

Після ендопротезування за цією схемою реабілітація індивідуальна
Rehabilitation following the THA conducted according to this method is individualized

expanded to the permissible size by compacting the cancellous bone with progressively larger reamers in reverse mode. The anterior and posterior columns serve as boundaries, while depth is determined by the inner cortical layer.

Now, we take the resected femoral head and, placing it against the superior prepared edge, determine how to align these disjecta membra[1]. After selecting the most congruent edge for connection, we refine it for better fit.

Previously, we used oscillating saws and various bone cutters, but now we successfully contour the contact surface using a set of concave reamers. The femoral

[1] Latin: "scattered fragments."

Rp:

- *Шарошки d від 32 до 56 мм..... № 13*
- *Увігнуті шарошки – 48, 52, 56 мм ..... № 3*
- *Малеолярні гвинти..... № 3*
- *Зубчасті шайби ..... № 3*

Da:

Обробити верхній край западини шарошками до діаметра однієї з увігнутих шарошок. Сформувати поглиблення у місці запланованої фіксації чаші. Прикріпити гвинтами до верхнього краю старої западини сформований із головки стегна фрагмент покрівлі. Після примірки встановити й зафіксувати чашу.

Signa:

Використовувати у випадках ризикованого недопокриття чаші покрівлею або колонами кульшової западини. Реабілітація за індивідуальною програмою – розробляння рухів, ходіння на милицях без навантаження до шести тижнів, із наступним наростанням – ще стільки ж.

За час, що минув після другого видання цієї книги, потреба і можливості компенсації дефектів даху кульшової западини дещо змінилися. З'явилися нові матеріали та методики. З'явився і новий розділ.

Ми відмовилися від використання аутопластики, взятої з крила клубової кістки
We stopped retrieving autogenous bone graft from the iliac wing

head is conveniently stabilized in a special device, which we jokingly call "the trap."[2] After removing the subchondral layer from the femoral head and confirming congruence of the articulating surfaces, we shape the excessive overhang. The graft is securely fixed using two to three malleolar or cancellous screws with partial threading. For reliable compression, I recommend using serrated washers or a custom-shaped reconstruction plate. The final acetabular shaping is completed using reverse reaming.

Defects in the inner acetabular surface are best filled with cancellous bone chips from femoral resection.

Choosing the correct cup is of utmost importance. Its size, surface characteristics, and presence of anti-rotational fins are critical factors for the stability and longevity of this THA component. Whenever possible, I prefer trabecular-coated cups, but I also use other types when necessary.

Before implanting the cup, I loosen the screws fixing the graft by half a turn, and after implantation, I tighten them firmly. If needed, the cup is secured to the host bone ("the mainland") with two screws. Dictum–factum.[3]

Rp:

- *Reamers d from 32 to 56 mm ..... No. 13*
- *Concave reamers – 48, 52, 56 mm ..... No. 3*
- *Malleolar screws ..... No. 3*
- *Serrated washers ..... No. 3*

Da:

Ream the superior acetabular edge to match the diameter of one of the concave reamers. Create a recess at the planned cup fixation site. Secure the femoral head-derived roof fragment to the superior edge of the original acetabulum using screws. After trial fitting, implant and fix the cup.

Signa:

Use in cases where there is a risk of insufficient cup coverage by the acetabular roof or columns. Rehabilitation follows an individualized protocol—range of motion exercises, non-weight-bearing crutch walking for up to six weeks, followed by gradual loading over the same period.

Since the second edition of this book, both the need for and the techniques of acetabular roof defect reconstruction have evolved. New materials and methods have emerged. A new chapter has also been introduced.

[2] More precisely, "Bondar's Trap," named after Dr. Vitaliy Bondar, who introduced its use.
[3] Latin: "Said and done".

РОЗДІЛ 8 / CHAPTER 8

БУДУЄМО ДАХ
BUILDING A ROOF

НЕДОБУДОВАНЕ НЕ МОЖЕ БУТИ ДОСКОНАЛИМ

QUOD IMPERFECTUM NON POTEST ESSE PERFECTUM (лат.)

WHAT IS UNFINISHED CANNOT BE PERFECT

Спочатку цією назвою передбачалося назвати статтю з декількома прикладами, але під час підготовки виникло розуміння того, що це не кілька випадків, а система проблем. Отже, відкриваємо рубрику про відновлення структури, контурів, форми, а по суті – функції опори кульшової западини.

Причин, що призводять до втрати опорності цієї напівсфери, безліч: від вродженої чи набутої дисплазії до пухлинної або септичної деструкції. Серед інших причин можна назвати: травми, системні та дегенеративно-дистрофічні захворювання, асептичну нестабільність імплантів і навіть, на щастя, наразі рідкісні специфічні інфекції.

Дозвольте поділитися деякими варіантами вирішення цієї проблеми. Трапляються випадки нестабільності без втрати кісткової тканини. Вони не вимагають зусиль.

Initially, this title was meant for an article featuring a few case studies, but during the preparation process, it became clear that this is not just a few isolated cases but rather a systemic problem. Thus, we introduce a section on restoring the structure, contours, shape, and essentially, the load-bearing function of the acetabulum.

There are numerous causes of acetabular support loss, ranging from congenital or acquired dysplasia to tumor-related or septic destruction.

На аксіальному знімку добре видно аутопластику дна западини
Autografting of the acetabular floor is clearly visible on the axial image

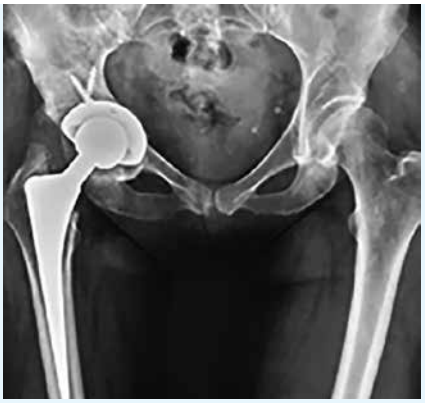

У разі асептичного розхитування гвинти не рятують
With aseptic loosening, screws do not help

Заміна нестабільної чаші на велику
Replacement of the unstable cup with a larger one

ВИПАДКИ СПРИЯТЛИВОЇ СИТУАЦІЇ У РАЗІ АСЕПТИЧНОЇ НЕСТАБІЛЬНОСТІ ЧАШІ

Попереднє обстеження та інтраопераційні проби не виявили септичного характеру остеолізу. Це дозволило провести заміну тазового компонента на стандартний, більшого розміру, і нормалізувати розташування біомеханічного центру обертання.

Для заповнення утвореного дефекту дна кульшової западини була використана кісткова стружка, отримана під час її обробки шарошками.

Для більшої антилюксаційної стійкості та продовження терміну служби ендопротеза змінена пара тертя. Головку діаметром 28 мм замінено на 36 мм, а замість звичайного пластикового вкладня використаний крослінк поліетилен. У міру можливості намагаємося оновлювати пару тертя під час ревізій.

Мал. 1. Півтора роки після політравми. Головка стегна і частина западини резецовані з приводу остеомієліту. Перелом стегнової кістки консолідований
Fig. 1. Eighteen months after polytrauma. The femoral head and part of the acetabulum were resected due to osteomyelitis. The femoral fracture has consolidated

Мал. 2. Вади кісткової тканини та розташування спейсера видно на КТ
Fig. 2. Bone defects and spacer placement are visible on CT

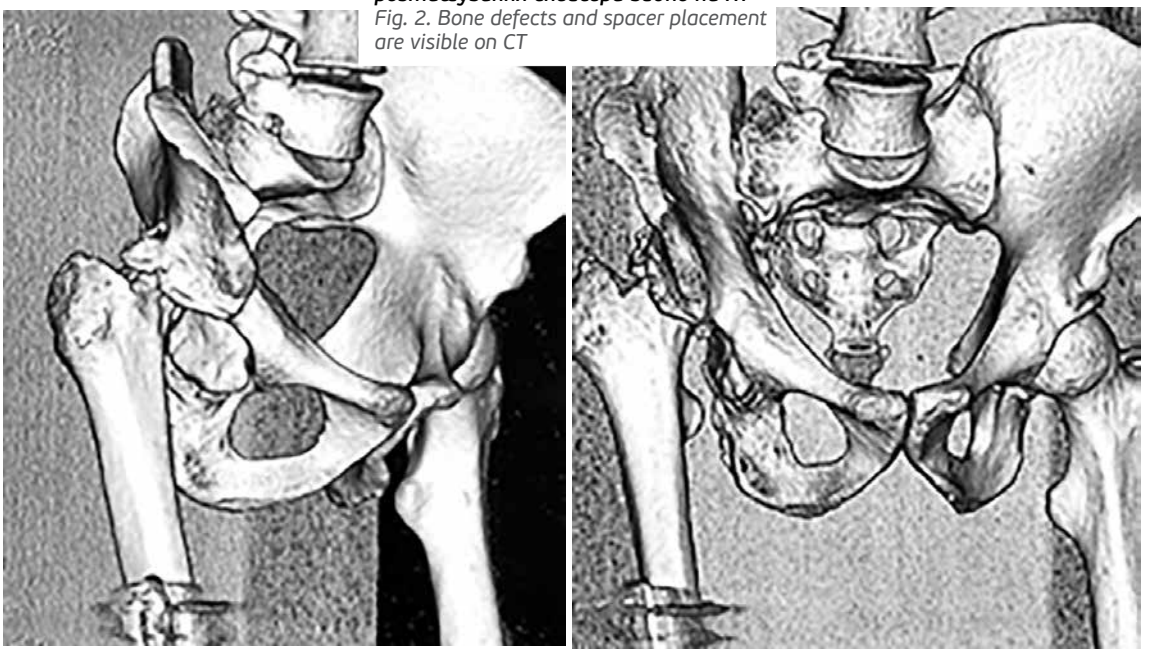

Мал. 3. Відносне скорочення до 7 см
Fig. 3. Relative shortening of up to 7 cm

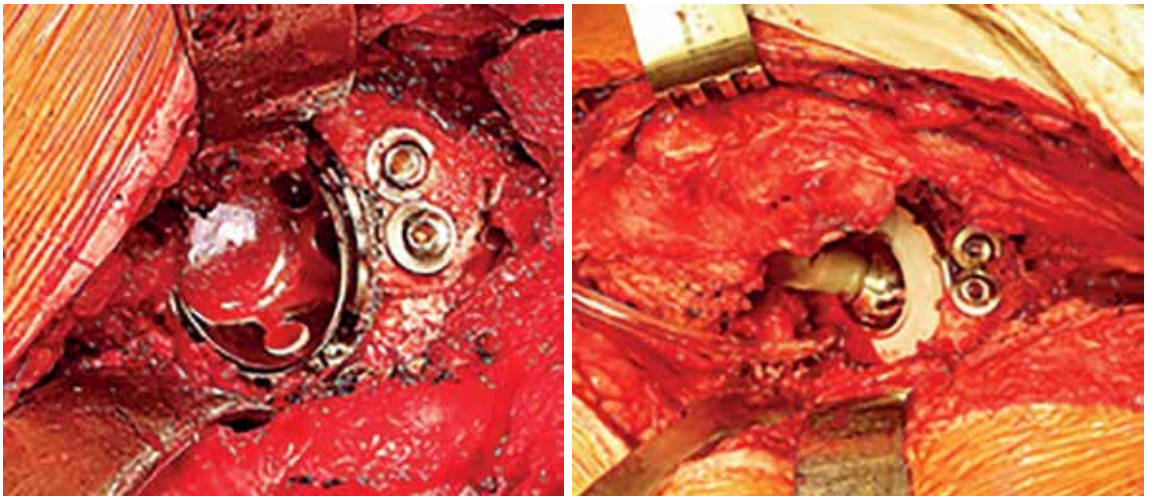

Мал. 4. На щастя, кісткова тканина кукси шийки виявилася досить щільною для аутопластики
Fig. 4. Fortunately, the bone of the femoral neck stump was dense enough for autografting

Пацієнта виписано на п'ятий день після операції з прискореним періодом реабілітації, з палицею.

Складніше, коли з'являються дефекти кісткової тканини (мал. 1–6).

Дефіцит необхідно чимось поповнювати. Найкраще, на наш погляд, – своєю кістковою тканиною. Як то кажуть: «Зі шкіри замовника», якщо така є.

Але якщо своїх резервів немає, на допомогу приходить метал. Він може бути **монолітним**.

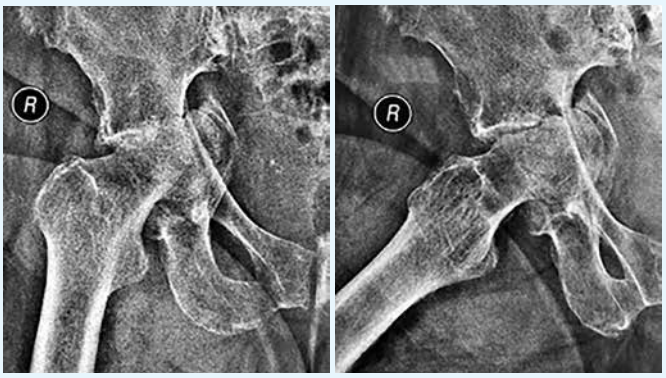

За системного остеопорозу перелом западини можливий і у разі незначної травми
With systemic osteoporosis, acetabular fracture is possible even with minor trauma

Вибір антипротрузійного кільця
Choice of an anti-protrusion ring

Западина встановлена
The acetabulum has been placed

Мал. 5. Центр ротації та довжина ноги відновлені
Fig. 5. Rotation center and leg length restored

Мал. 6. Для встановлення ніжки довелося видалити два гвинти
Fig. 6. Two screws had to be removed to place the stem

У таких випадках не обійтися без антипротрузійних конструкцій
In such cases, anti-protrusion structures are indispensable

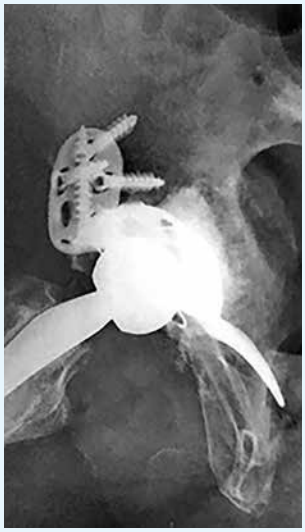

Але вся головка використана для заповнення дефекту западини
However, the entire femoral head was used to fill the acetabular defect

Банальна асептична нестабільність
Ordinary aseptic instability

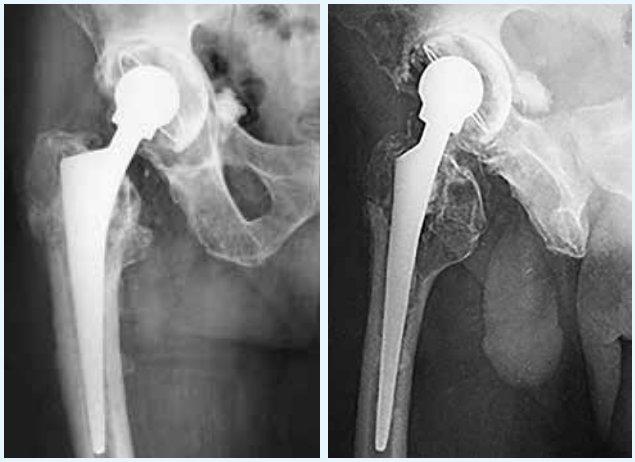

Банальна антипротрузійна ревізія
Routine anti-protrusion revision

А може бути танталовим. Це Zimmer.

Або **титановим**. При цьому **трабекулярні** конструкції можуть поєднуватись із **цементними** чашами, скріплюватись цементом між собою.

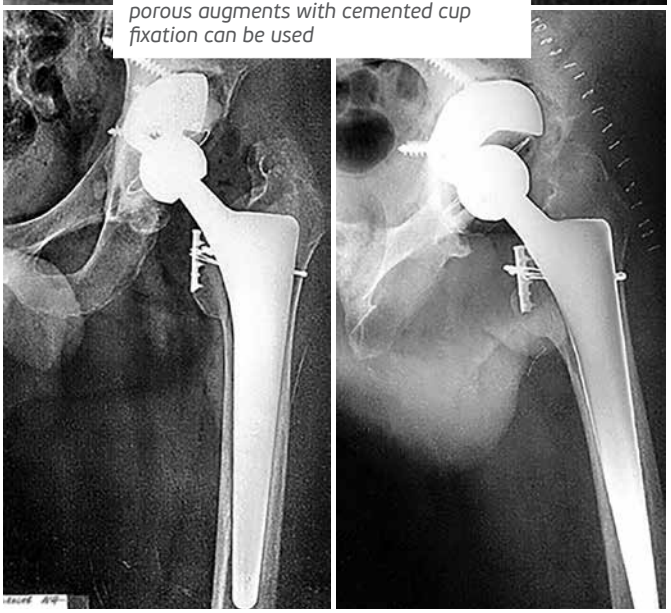

У разі відсутності свого пластичного матеріалу можна використовувати пористі аугменти та з цементним кріпленням чаші
If autologous graft material is unavailable, porous augments with cemented cup fixation can be used

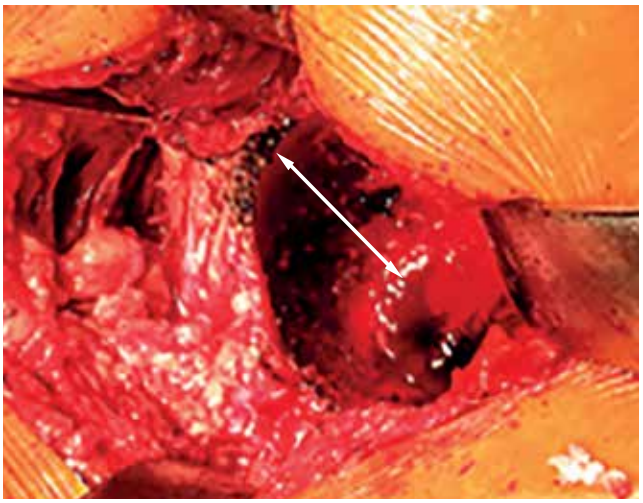

Дефект даху близько двох сантиметрів
The roof defect is about two centimeters

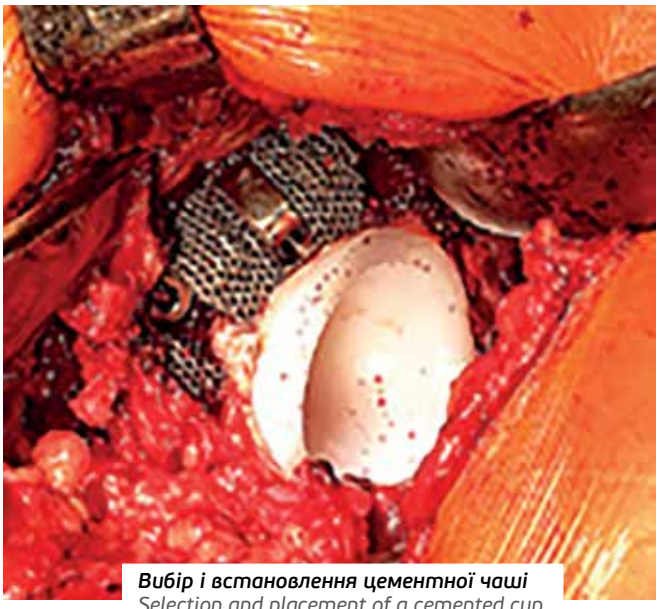

Вибір і встановлення цементної чаші
Selection and placement of a cemented cup

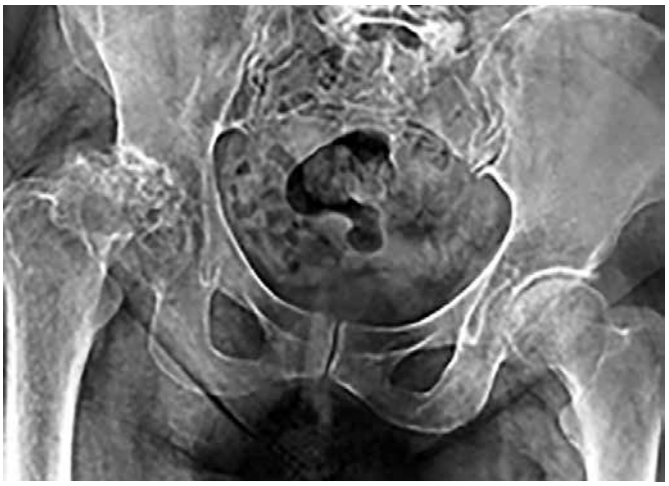

Диспластичний коксартроз із дефектом даху кульшової западини та сумнівною якістю головки
Dysplastic coxarthrosis with an acetabular roof defect and questionable femoral head quality

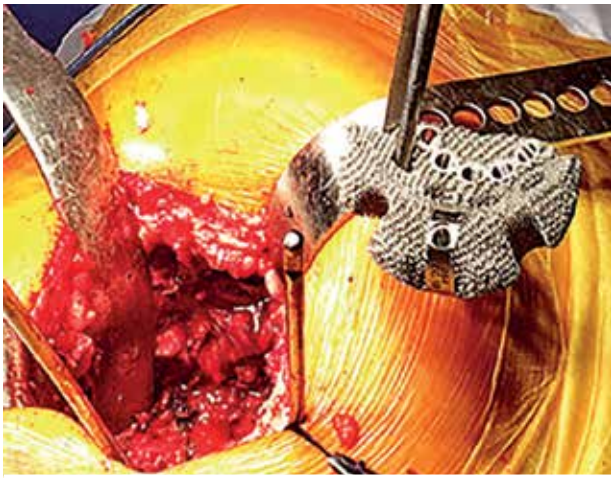

Обрано аугмент, висота 18 мм
An 18 mm augment was selected

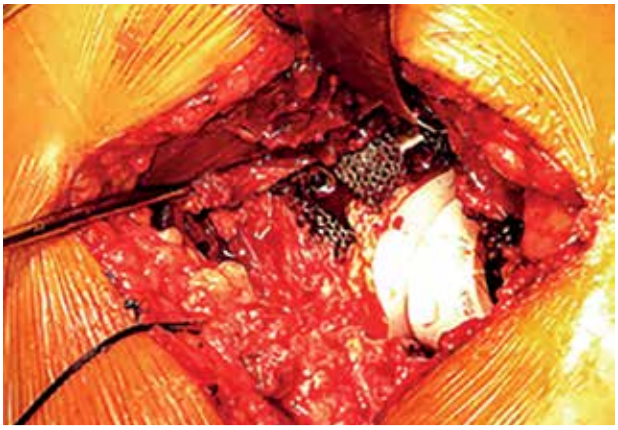

Протез встановлено
The prosthesis has been placed

Дефект заповнено, центр обертання відновлено
The defect has been filled, rotation center restored

В аксіальній проєкції добре видно трабекулярну структуру аугмента
The trabecular structure of the augment is clearly visible in the axial view

ПРОСТО ЗІ СКЛАДНОГО

Пропонуємо простий вихід із досить складної ситуації. Як завжди, наші пацієнти не звертаються до лікаря і не роблять рентгенівських знімків з міркувань: «Якщо не знати – може, саме минеться». Пацієнт звернувся за шістнадцять років після операції і через три роки після появи болю. У разі невеликої втрати кісткової тканини операція із заміни чаші була б банальною та недорогою. Але так нецікаво, і пацієнт звернувся тільки тоді, коли стало нестерпно.

Для надійної фіксації та швидкої реабілітації застосували звичайну для нас комбінацію трабекулярного аугмента і цементної чаші. Навантаження дозволили відразу. На нашу думку, для 72-річного пацієнта, це непоганий вихід зі становища.

Три роки боліло – можливо, мине...
Pain persisted for three years—maybe it will pass...

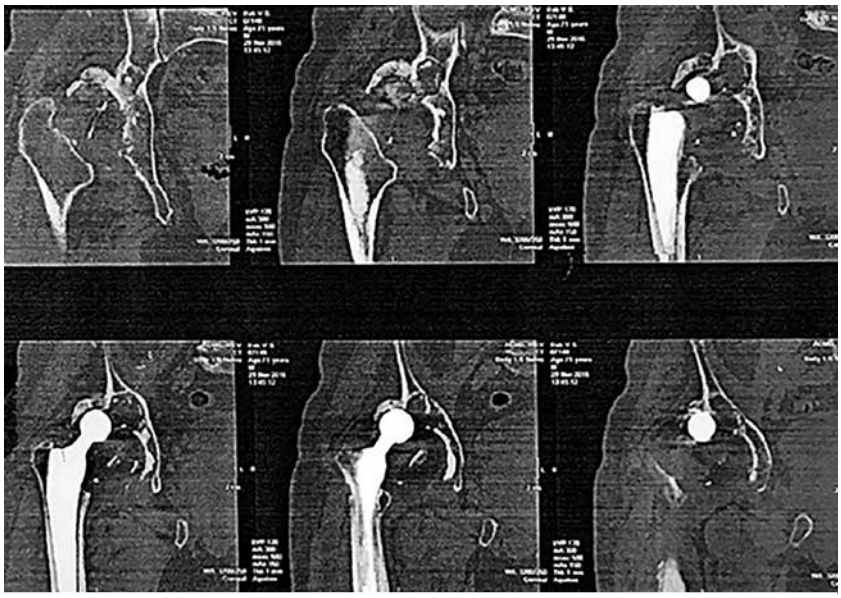

Томограми допомогають визначити розмір руйнувань
Tomograms help determine the extent of destruction

Для заповнення великих дефектів потрібні масивні аугменти
Large augments are required to fill extensive defects

Надійна фіксація западини дозволила розпочати ранню реабілітацію
Reliable acetabular fixation allowed for early rehabilitation

Центр ротації відновлено
Rotation center restored

Дефект заповнений
Defect filled

Other contributing factors include trauma, systemic and degenerative-dystrophic diseases, aseptic implant instability, and, fortunately, the now rare occurrence of specific infections.

Let me share some approaches to solving this issue. There are cases where instability occurs without significant bone loss. These require minimal intervention.

Неадекватні ревізії призводять до погіршення ситуації.

Inadequate *revisions lead to a worsening of the situation.*

Проведена в дитинстві остеотомія таза не запобігла виникненню важкого коксартрозу
A pelvic osteotomy performed in childhood did not prevent the development of severe coxarthrosis

Ендопротезування без пластики даху допомогло не надовго
Arthroplasty without roof reconstruction provided only short-term relief

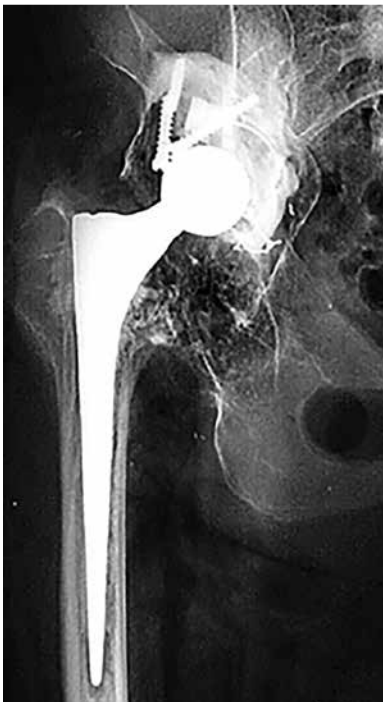

Проміжна ревізія колегам також не вдалася і призвела до значного збільшення дефекту кістки
The interim revision by colleagues also failed, leading to a significant increase in the bone defect

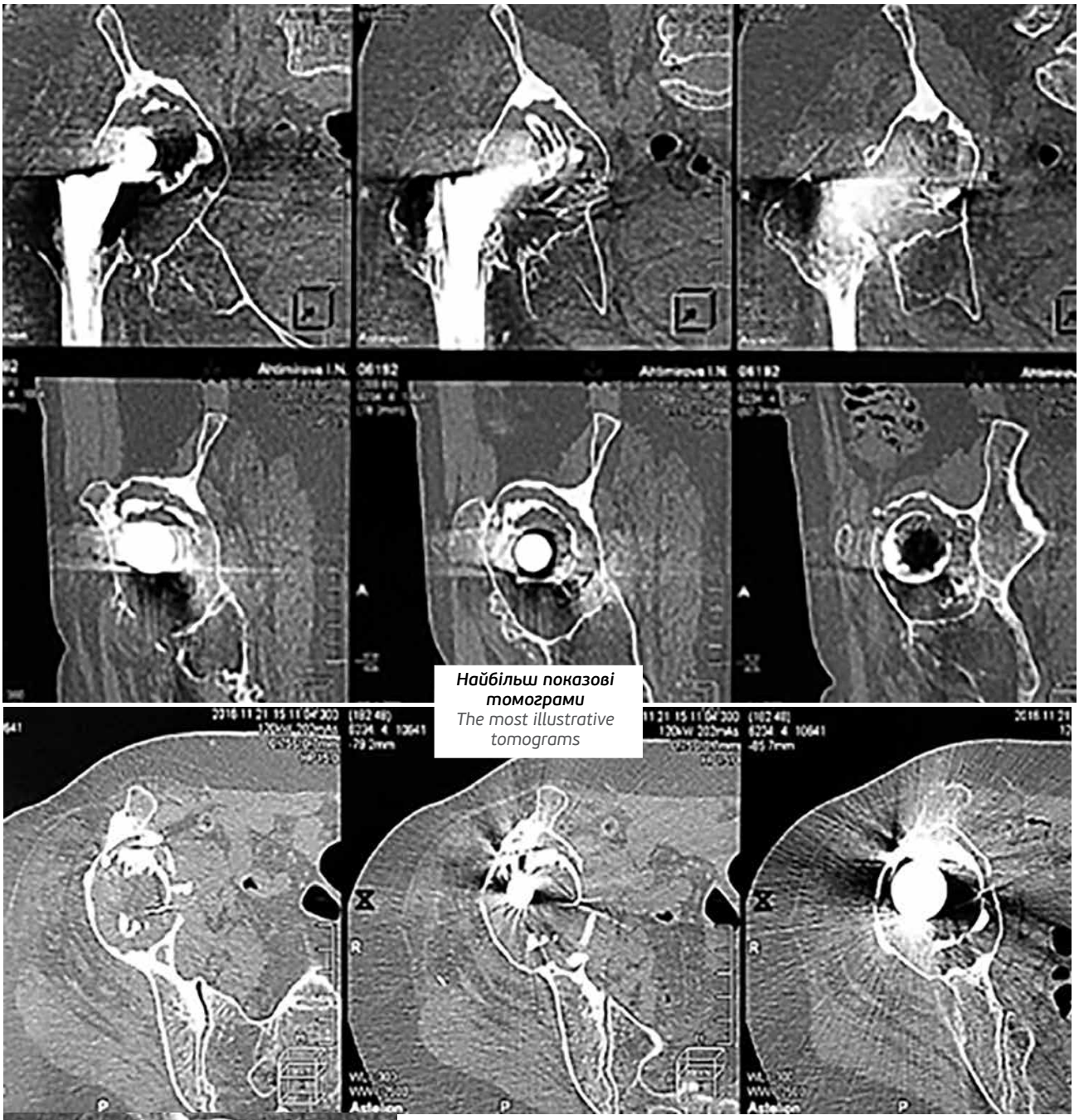

Найбільш показові томограми
The most illustrative tomograms

FAVORABLE SCENARIOS IN ASEPTIC CUP INSTABILITY (cases 169–173 p.)

Preoperative assessment and intraoperative findings did not indicate a septic cause of osteolysis. This allowed for replacement of the acetabular component with a larger standard cup, restoring the biomechanical center of rotation. Bone chips, obtained during acetabular reaming, were used to fill the floor defect.

To enhance anti-luxation stability and extend the lifespan of the prosthesis, the bearing couple was upgraded—the 28 mm femoral head was replaced with a 36 mm head, and the standard polyethylene liner was substituted with highly cross-linked polyethylene. Whenever possible, we aim to optimize the bearing couple during revision surgeries. The patient was discharged on postoperative

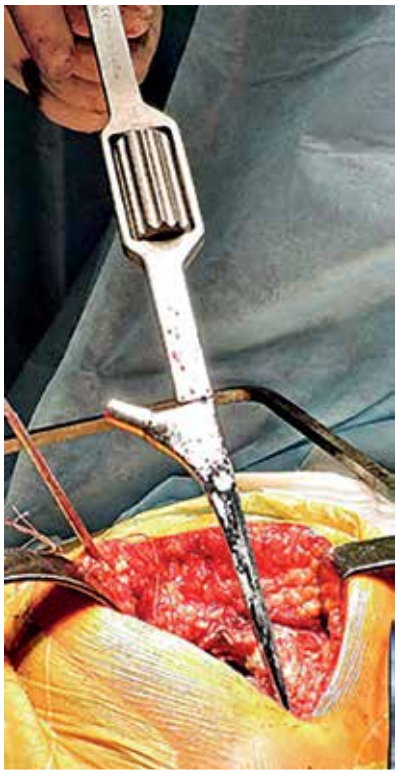

Для зручності роботи з чашею тимчасово витягаємо ніжку
For ease of working with the cup, the stem is temporarily removed

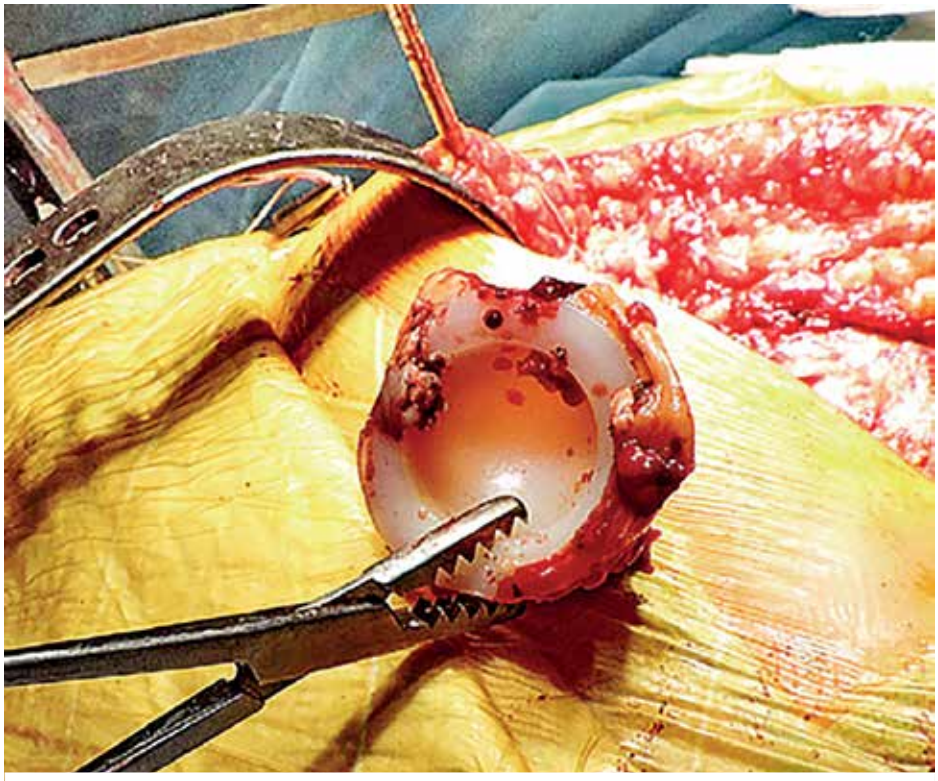

Чаша нестабильна і видалена без технічних складностей
The cup is unstable and was removed without technical difficulties

Після видалення рубців із западини...
After removing the scar tissue from the acetabulum...

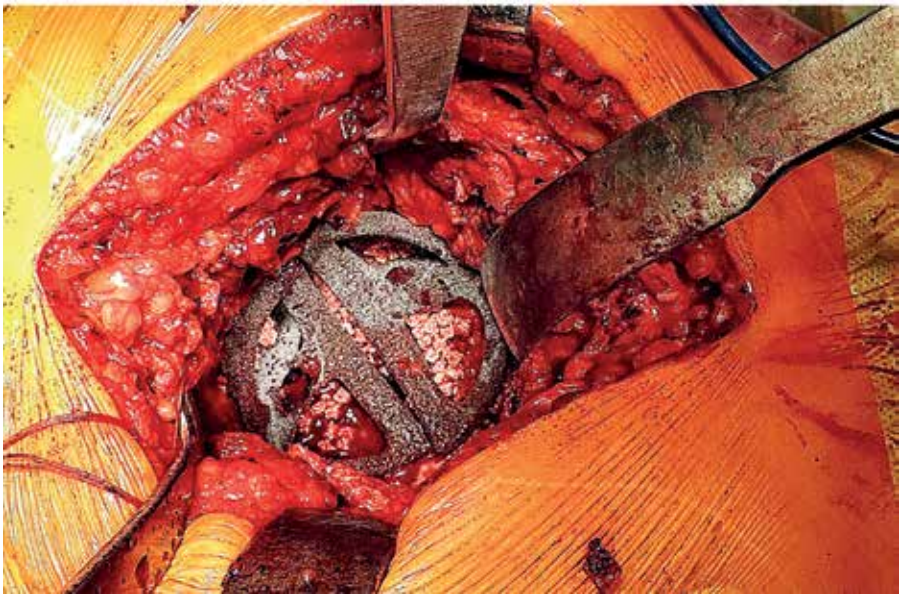

...дібрані й встановлені два танталових аугменти
...two tantalum augments were selected and placed

ДВА АУГМЕНТИ

Чесно кажучи, такий випадок демонструвався на одній із конференцій розробником моделей імплантів фірми ZIMMER. Схожий великий дефект, подібне рішення.

Тільки вади кісткової тканини та простір усередині спейсерів американці заповнювали алопластикою. А так, все як в Америці...

Зауваження щодо недостатнього низведення центру обертання приймаю, але як виправдання можу сказати, що повне низведення було технічно нездійсненне, ризиковане для нервових стволів і призвело б до значного дисбалансу довжини кінцівок.

day five with an accelerated rehabilitation program, using a cane.

WHEN IT GETS MORE COMPLEX: BONE LOSS (Figs. 1–6)

Bone deficits must be compensated for. The best option, in our opinion, is the patient's own bone tissue—as the saying goes, "from the patient's own material," if available. But when autologous reserves are insufficient, metal comes to the rescue. This can be in the form of monolithic structures or trabecular tantalum—such as those by Zimmer or. These trabecular constructs can be used in combination with cemented cups, which are secured with cement between the components.

SIMPLE SOLUTIONS TO COMPLEX PROBLEMS (cases 173–178 p.)

Here is a straightforward solution to a rather complex situation. As always, our patients delay seeking medical attention and avoid X-ray imaging under the assumption that "If I don't know, maybe it will just go away on its own."

One patient presented sixteen years after surgery and three years after the onset of pain. With minor bone loss, a simple and inexpensive cup replacement would have sufficed. But that wouldn't have been interesting—so, as expected, the patient sought help only when the pain became unbearable.

For secure fixation and rapid rehabilitation, we used our standard combination of a trabecular augment and

Дефекти порожнини заповнені мінеральною пластикою
Cavity defects were filled with mineral grafting

На кістковому цементі встановлено чашу. Одночасно скріплені аугменти
The cup was placed on bone cement. The augments were secured simultaneously

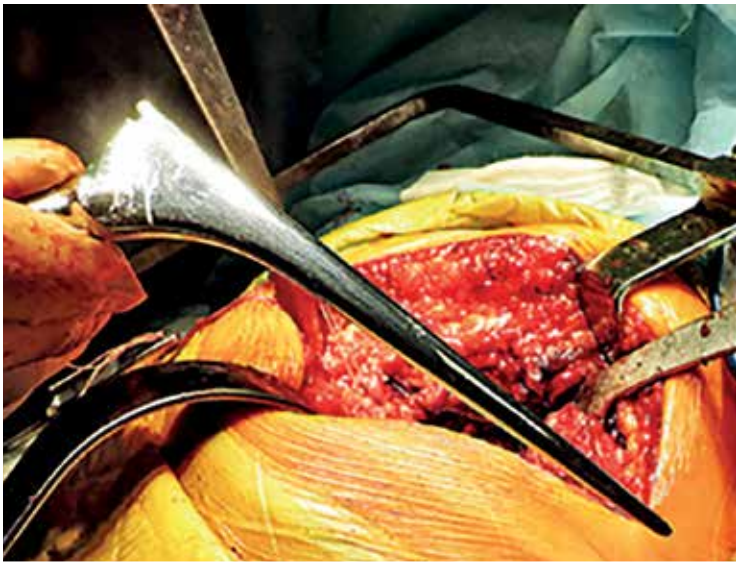

Ніжку повернуто на місце без додаткового цементу
The stem was returned to its place without additional cement

Достатньо кількох несильних ударів
A few gentle taps were sufficient

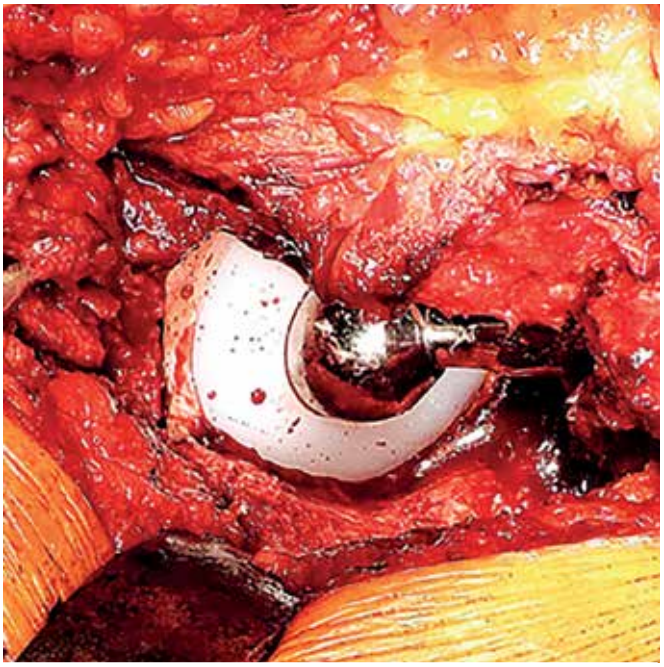

Головка добирається для досягнення оптимального офсету та співвідношення довжини кінцівок
The head is selected to achieve optimal offset and limb length balance

Другий суглоб грубо недорозвинений, але не болить, і пацієнтка категорично відмовляється від його заміни у найближчі кілька років.

Аугменти дозволили опустити та латералізувати зміщений центр обертання
The augments allowed for lowering and lateralizing the displaced center of rotation

Можливе і жорстке **гвинтове з'єднання** аугмента з чашею. Але це окрема історія.

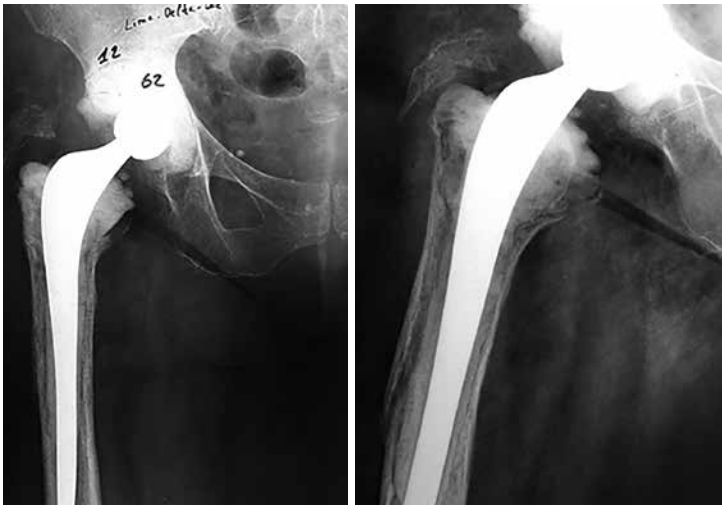

Подовжений артикулювальний спейсер після першого етапу ревізії щодо септичної нестабільності
An elongated articulating spacer after the first stage of revision for septic instability

a cemented cup. Immediate weight-bearing was allowed. For a 72-year-old patient, this was, in our view, a reasonable and effective solution.

TWO AUGMENTS (cases 178–183 p.)

To be honest, this case was previously presented at a conference by Zimmer's implant design team. A similar large defect, a similar solution. However, the Americans filled the bone voids and spacer gaps with alloplastic material. Otherwise, it was just like in America...

I acknowledge concerns about insufficient lowering of the center of rotation, but in our defense, full repositioning was technically unfeasible. It posed a risk to neural structures and would have resulted in significant limb length discrepancy.

The contralateral joint was severely underdeveloped but asymptomatic, and the patient categorically refused to have it replaced in the near future.

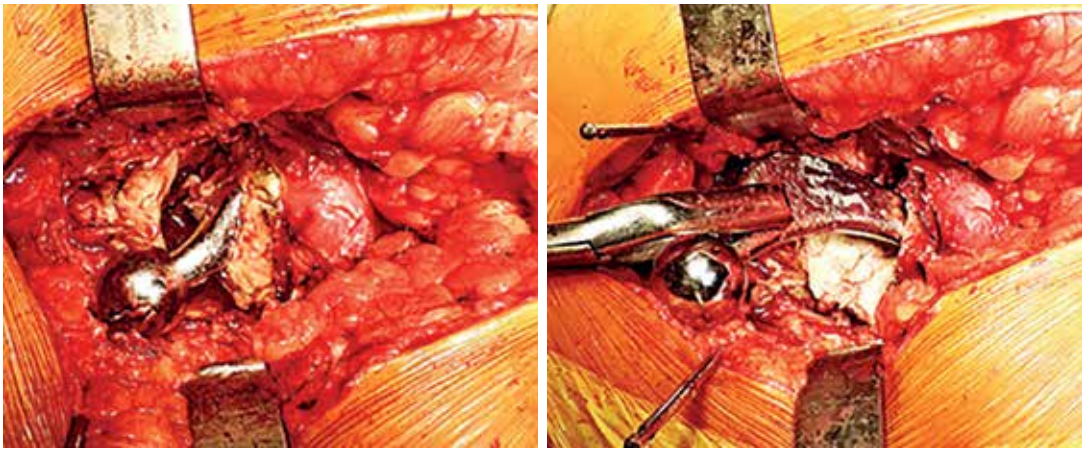

Вивихнути та видалити ніжку спейсера вдалося без проблем
The spacer stem was dislocated and removed without issues

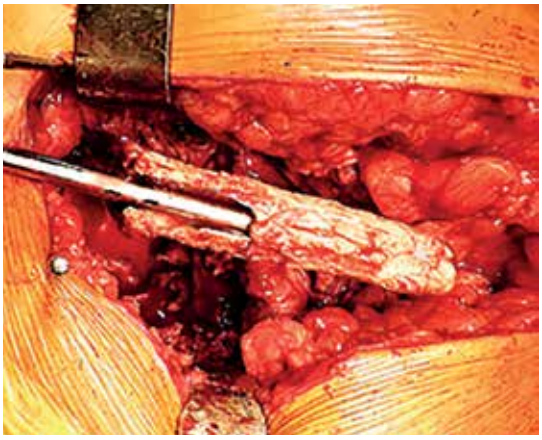

Цементна частина спейсера видалена традиційно
The cement portion of the spacer was removed in the usual manner

Складові частини спейсера та інструмент для вилучення
Spacer components and extraction tools

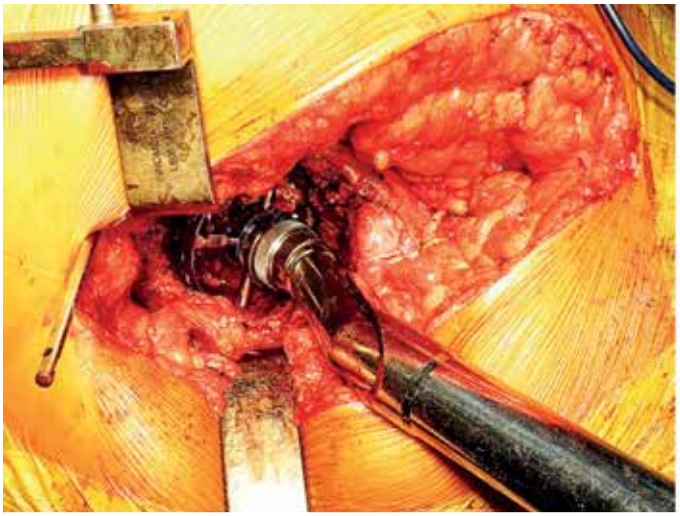

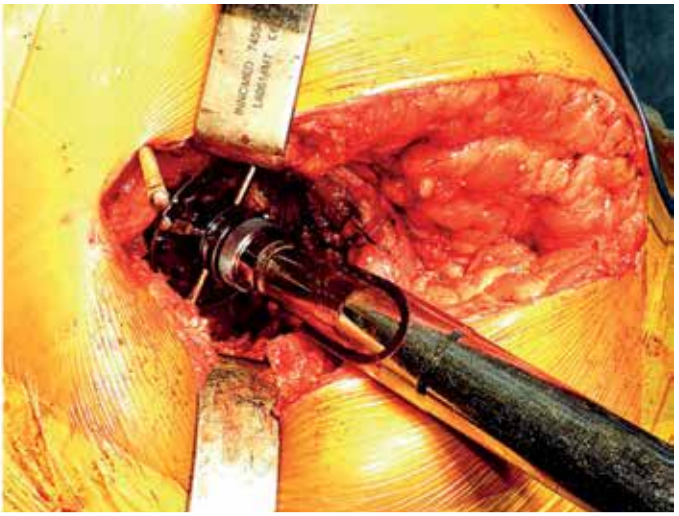

Підготовка ложа для аугмента і чаші
Preparation of the bed for the augment and the cup

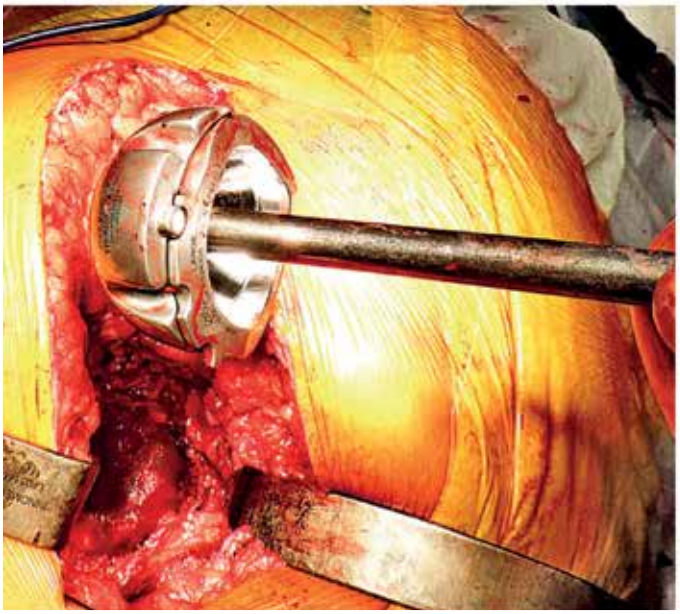

Примірочні чаша та аугмент
Trial cup and augment

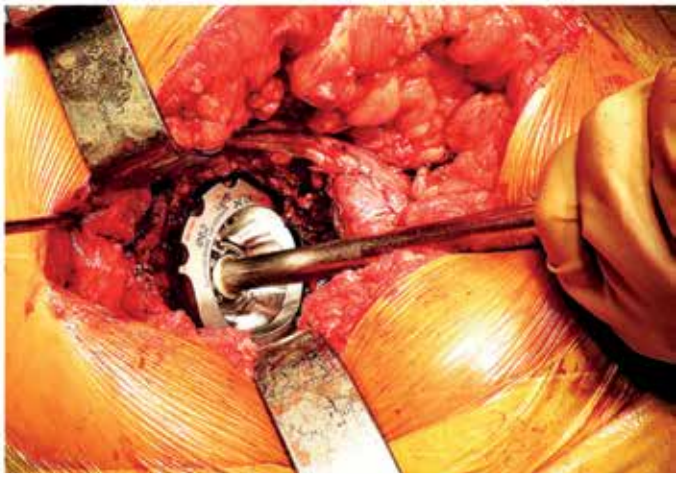

Примірка
Trial fitting

Вибрані чаша Delta-One-TT та аугмент
The Delta-One-TT cup and augment were selected

Вони ж у поєднанні за допомогою гвинтів
The same assembled with screws

Система готова до встановлення
The system is ready for implantation

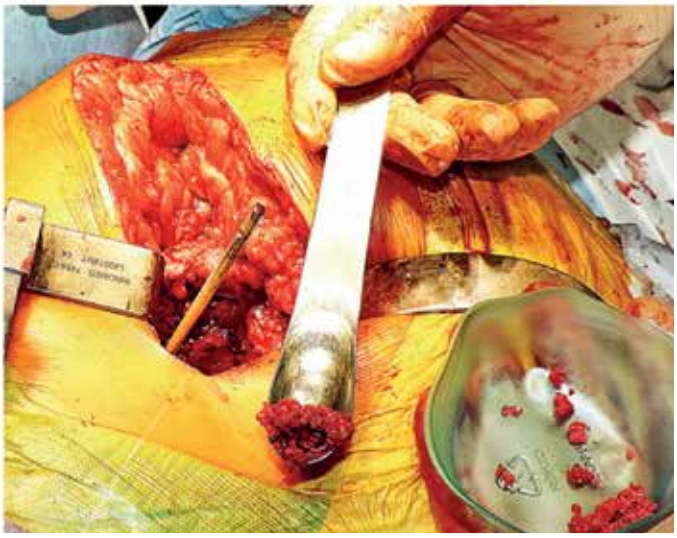

Вогнищеві дефекти заповнені аутопластикою
Focal defects were filled with autograft

Іноді для застосування трабекулярних конструкцій потрібно використовувати високоенергетичні молотки
Sometimes, high-energy hammers are needed to implant trabecular structures

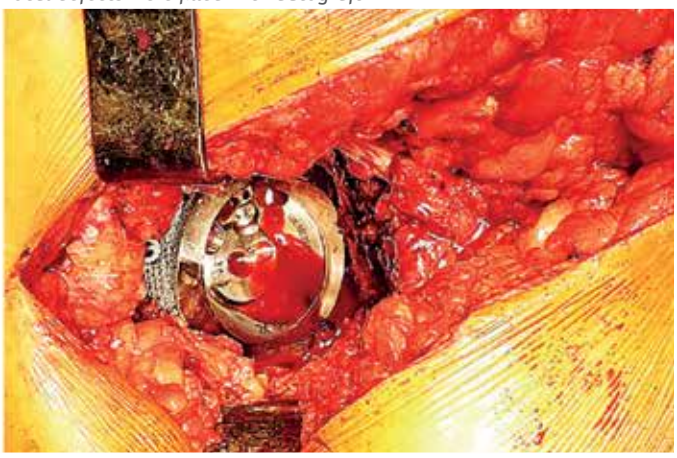

Западина встановлена
The acetabulum was placed

Вибір ексцентричного спейсера
Selection of the eccentric spacer

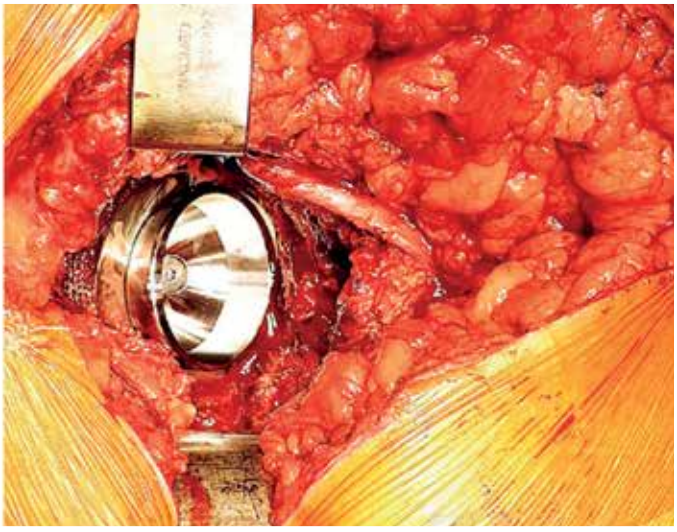

Оптимальний кут інклінації та антеторсії
Optimal inclination and anteversion angle

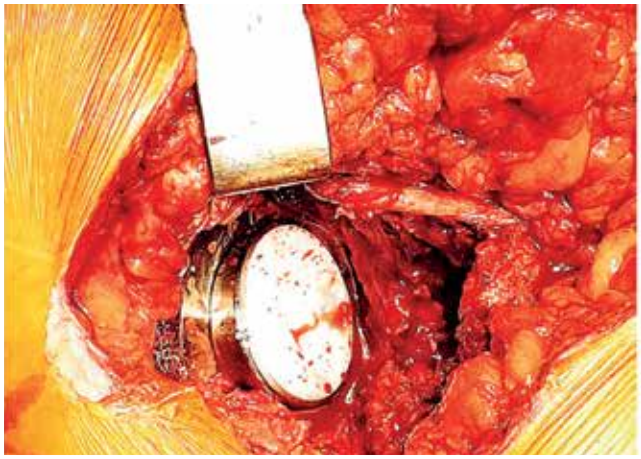

Вкладень встановлено
The liner was placed

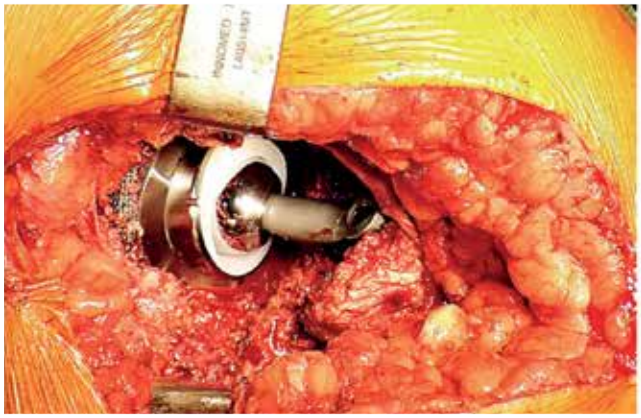

Ревізійна конструкція у зборі
The revision construct is fully assembled

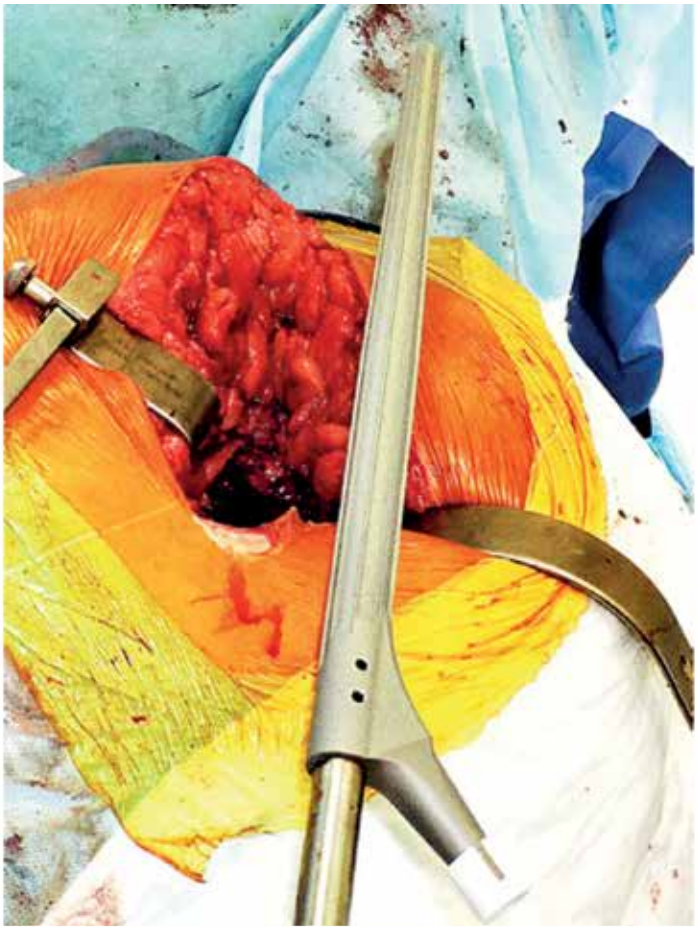

Вибір ніжки
Selection of the stem

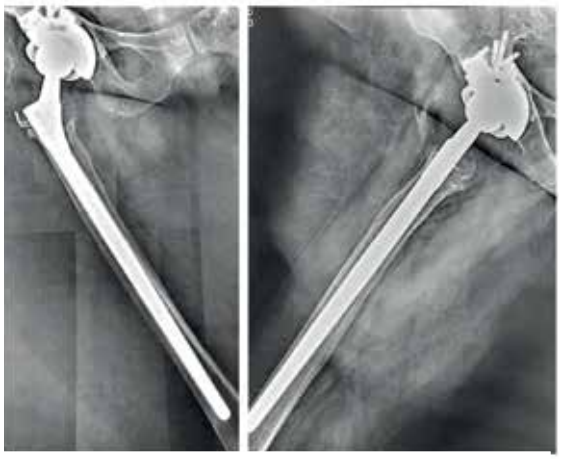

Рентген-контроль після операції
Postoperative X-ray control

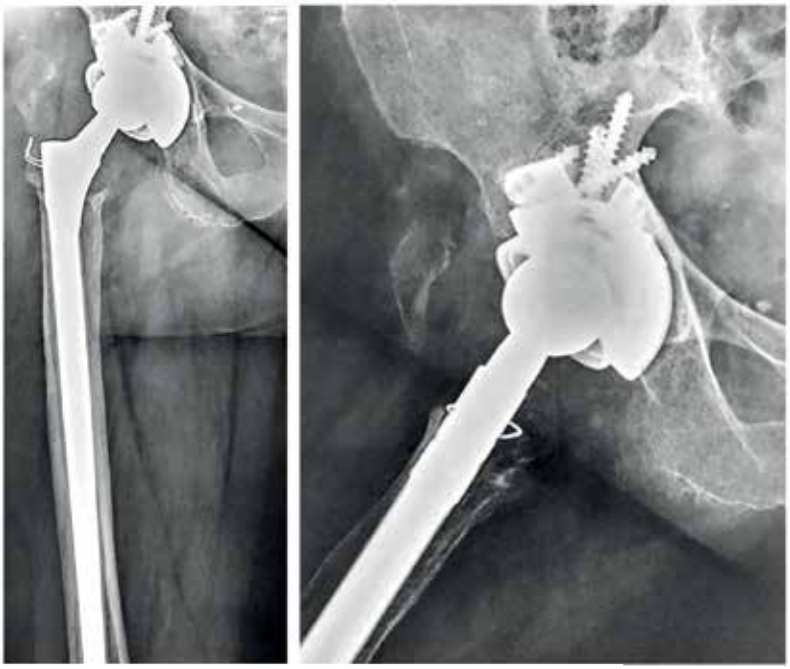

За шість місяців пацієнтка ходить з тростиною
Six months later, the patient walks with a cane

А ЦЕ ВЖЕ ЗОВСІМ ОСОБЛИВЕ

У складних випадках оцінити топографію руйнувань, спланувати операцію та підготувати індивідуальний імплант допоможе 3D-реконструкція.

Спочатку друкуємо на принтері точну модель таза та стегнової кістки пацієнта. Найскладніше у цьому – створити програму, відсікти всі непотрібні перешкоди томографічного дослідження. За реконструкцією кісткової основи плануємо операцію та імпланти. Якщо можливе використання стандартних конструкцій, вибираємо найбільш відповідну.

Навіть на рентгенограмі дуже низької якості колеги розпізнали перелом таза за три місяці після політравми
Even on a very low-quality X-ray, colleagues identified a pelvic fracture three months after polytrauma

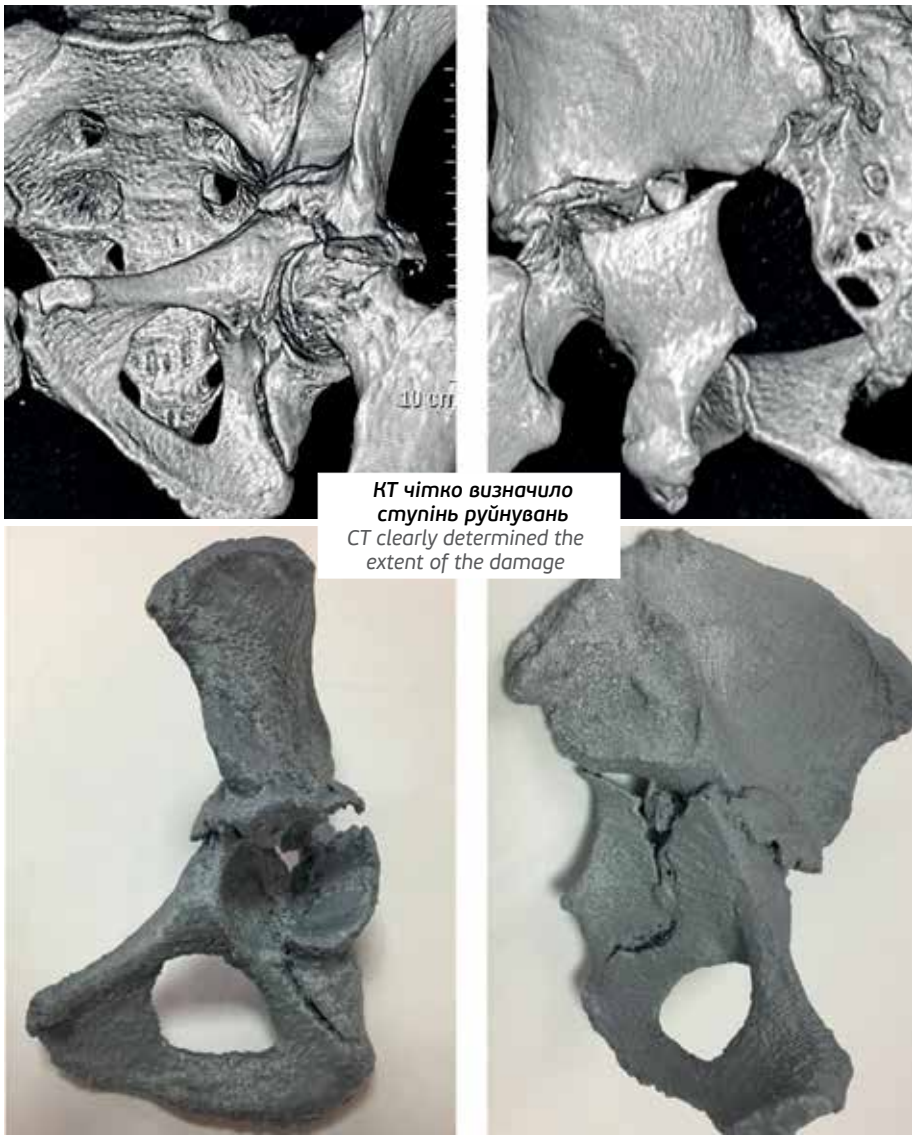

КТ чітко визначило ступінь руйнувань
CT clearly determined the extent of the damage

Сучасна техніка дозволяє відтворити пошкоджений орган у натуральну величину
Modern technology allows the damaged organ to be recreated in full scale

AND THIS IS VERY SPECIAL

A rigid screw fixation of the augment to the cup is possible—but that's a separate discussion.

In challenging cases, 3D reconstruction helps assess the topography of bone loss, plan the surgery, and prepare custom implants.

First, we 3D print an exact model of the patient's pelvis and femur. The most difficult part is creating the program and filtering out irrelevant tomographic artifacts. Based on the reconstructed bone anatomy, we plan the surgery and implant selection. If standard components can be used, we choose the best fit.

If not, we order a custom implant made from medical-grade trabecular titanium.

This process involves preoperative navigation, mapping out the implant's topography and screw placement angles. Sterile bone and implant models significantly aid surgical orientation intraoperatively, serving as a form of intraoperative navigation. For more details, refer to the dedicated section.

To enhance revision surgery outcomes in cases where custom implants are not yet necessary, we have developed and are manufacturing a range of anti-protrusion rings of increasing complexity.

Such trabecular structures can be impregnated with autograft, allograft, antibiotics, or autologous cellular therapy products.



За допомогою 3D-реконструкції змодельовано індивідуальний фіксатор із отворами, розрахованими за передопераційною навігацією
Using 3D reconstruction, a custom fixation plate was modeled with holes positioned according to preoperative navigation

Операція намічена з єдиного ілеофеморального доступу
The surgery was planned through a single iliofemoral approach

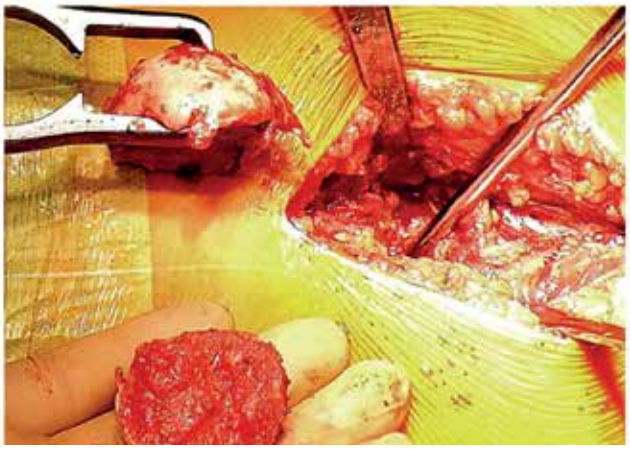

Спочатку через DAA (direct anterior approach) видалена пошкоджена головка
First, the damaged femoral head was removed via the direct anterior approach (DAA)

Потім, оцінивши топографію за допомогою стерильної моделі, доступ розширили вгору
Then, after assessing the topography with a sterile model, the approach was extended superiorly

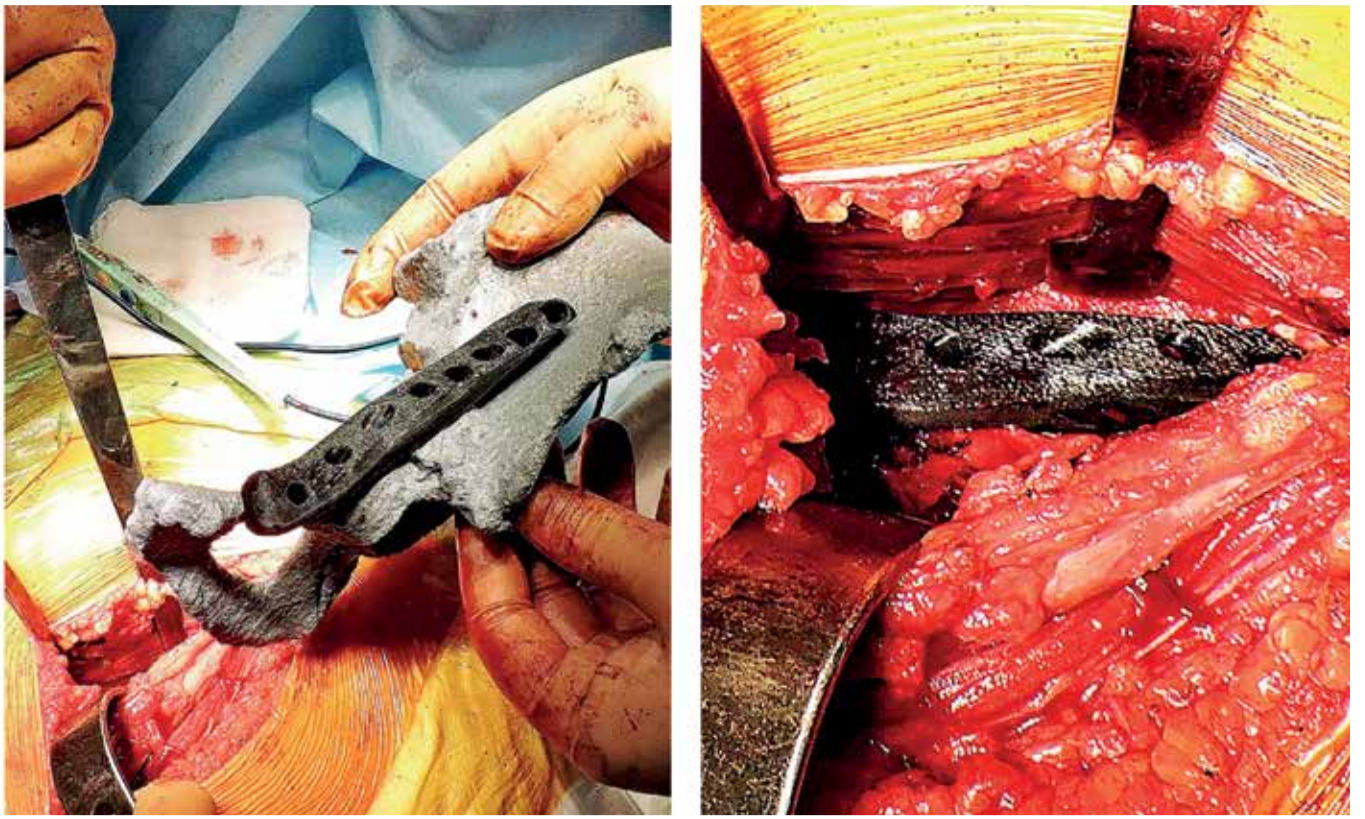

Приміряли модель пластини в руках та в рані
The plate model was trial-fitted in hand and in the surgical site

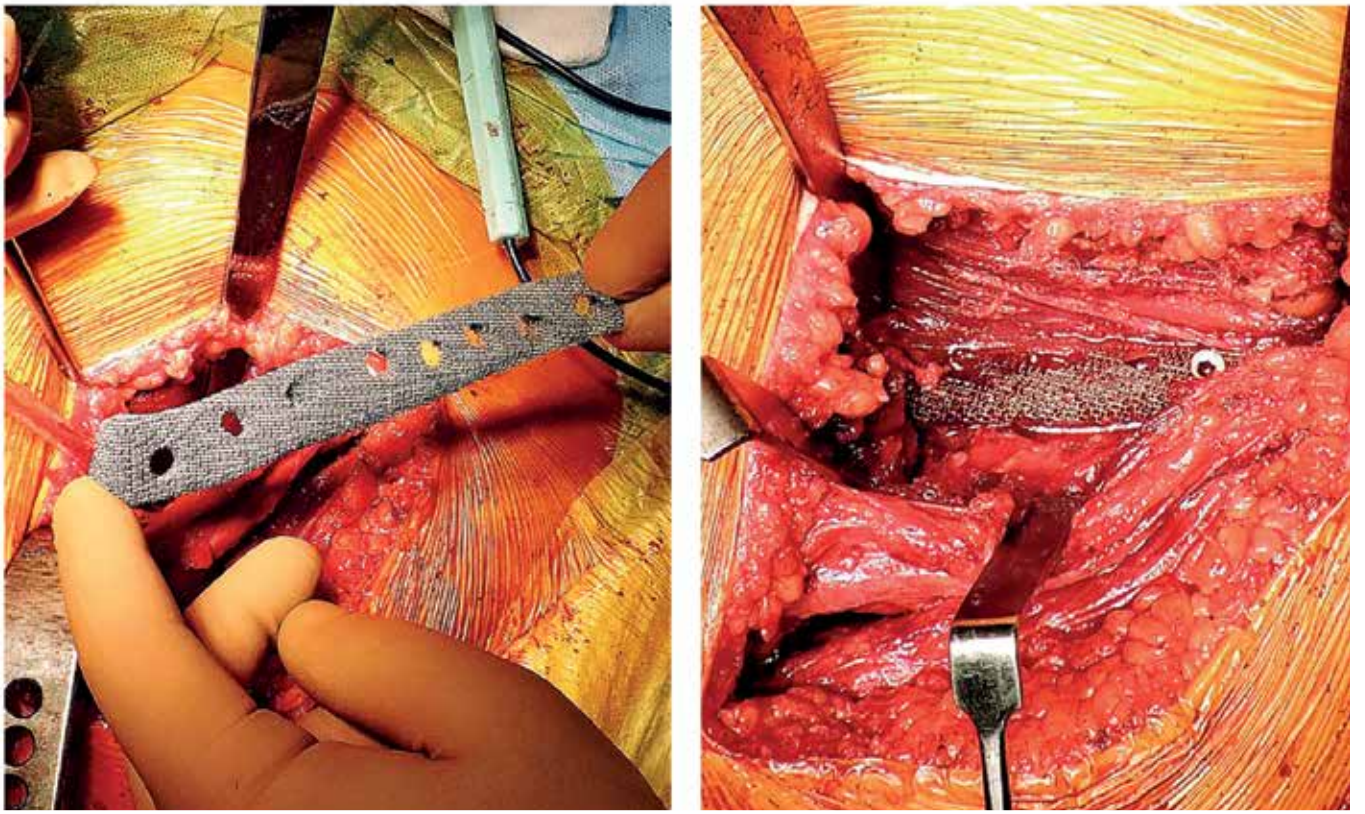

Після примірювання встановили реальний фіксатор
After trial fitting, the actual fixation plate was implanted

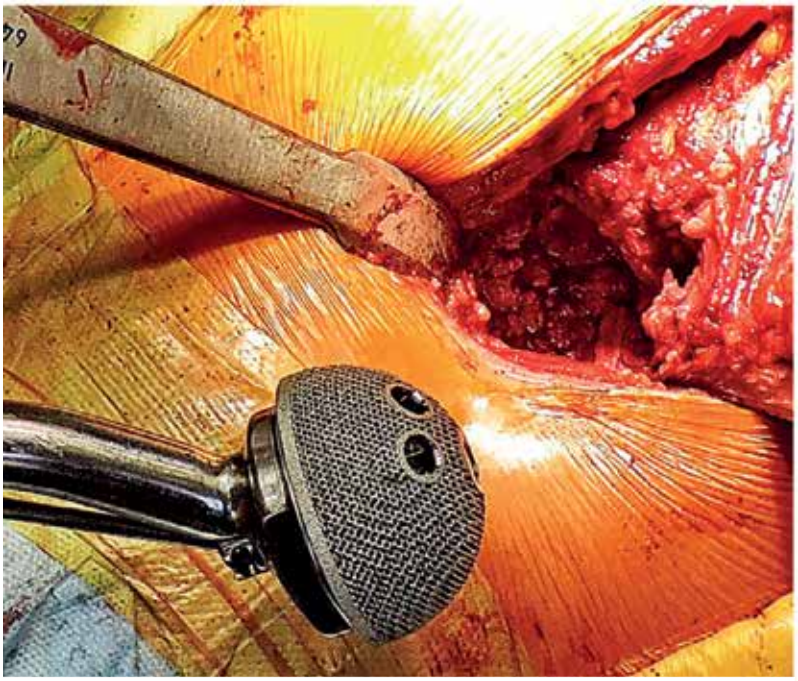

Повернулися до кульшової западини та після заповнення дефектів аутокісткою з головки зміцнили чашу
Returned to the acetabulum, and after filling defects with autograft from the femoral head, the cup was reinforced

По двох місяцях реабілітації пацієнтка почала наступати на ногу, а по чотирьох – вільно ходити
After two months of rehabilitation, the patient began weight-bearing, and after four months, she walked independently

Якщо це не вдається, замовляємо індивідуальну з медичного трабекулярного титану. При цьому проводиться передопераційна навігація топографії імпланта і напрямків фіксувальних гвинтів. Стерильні моделі кістки та імпланта значно полегшують орієнтування хірурга під час операції – це свого роду інтраопераційна навігація. Детальніше про це в окремому розділі.

Для покращення результатів ревізійних операцій у випадках, коли ще можна обійтись без індивідуального виготовлення імплантів, ми розробили і випускаємо лінійки антпротрузійних кілець зростальної складності.

Такі трабекулярні конструкції можуть бути насичені ауто- або алопластикою, антибіотиками та препаратами аутологічної клітинної технології.

До речі, нещодавно привіз з Австралії чудовий рецепт пролонгованої антибіотикопрофілактики для подібних випадків.

Rp:

- *Soi. Gentamycini 40 mg/ml 2,0 . . . . .№ 3 amp.*
- *Vancomycini . . . . . 1000 mg*
- *ліофілізат . . . . . 2 флакони*

Da:

Misce ut fiat crustulum ante usum

Signa:

Пасту, що утворилась, нанести на поверхню імпланта, що контактує з кістковою тканиною, або змішати з кістковою пластикою.

Зручно та швидко, але потребує обґрунтування за останніми протоколами антибіотикопрофілактики.

Incidentally, I recently brought back from Australia a fantastic protocol for extended antibiotic prophylaxis in such cases.

Rp:

- *Soi. Gentamycini 40 mg/ml 2.0 . . . . . .No. 3 amp.*
- *Vancomycini . . . . . 1000 mg*
- *lyophilizate . . . . . 2 vials*

Da:

Misce ut fiat crustulum ante usum

Signa:

Apply the resulting paste to the implant surface in direct contact with bone tissue or mix with bone graft material. This method is convenient and fast, but its use must be justified according to the latest antibiotic prophylaxis protocols.

РОЗДІЛ 9 / CHAPTER 9

РАННЯ РЕАБІЛІТАЦІЯ ПІСЛЯОПЕРАЦІЙНИХ ПАЦІЄНТІВ

EARLY REHABILITATION FOR POSTOPERATIVE PATIENTS

ХТО РАНО ВСТАЄ, ТОМУ БОГ ДАЄ
(Народна мудрість)
THE EARLY BIRD CATCHES THE WORM
(Proverb)

Ця тема дуже цікава, оскільки, як і раніше, перебуває в процесі вивчення. В Україні навіть серед провідних учених немає єдиної думки щодо принципів реабілітації після встановлення ендопротеза. Загальнозаведеними вважаються два основні напрями: традиційний та прискорений. В обох зважаємо на те, що після встановлення ендопротез завжди проходить два етапи фіксації. Первинний – під час операції. Фіксація і стабілізація досягаються шляхом точного припасування кісткового ложа під компоненти ендопротеза та їхнього щільного впровадження. Другий спосіб встановлення цих компонентів на так званому кістковому цементі застосовується у разі остеопорозу.

Далі організм сам реагує на використання стороннього тіла: кістка обростає навколо імпланта й дуже щільно з ним зчіпляється, а в деяких конструкціях навіть вростає в пори цього ендопротеза. Так настає повне зрощення, чи остеоінтеграція.

Коли кісткові порожнини заповнюються цементом, останній проникає в пори й спеціально виконані анкерні отвори під тиском. Це забезпечує багаторічну стабільність зчеплення завдяки конгруентному заповненню всіх нерівностей кісткового ложа, а не завдяки адгезії. Тобто кістковий цемент – це заповнювач, а не клей.

This topic is particularly relevant as it remains under active study. In Ukraine, even among leading researchers, there is no consensus on rehabilitation principles after total joint replacement. Two main approaches are generally recognized: traditional and accelerated. Both approaches take into account the two stages of endoprosthesis fixation. The primary fixation occurs during surgery when stabilization is achieved by precisely shaping the bone bed to fit the implant components, ensuring their tight insertion. In cases of osteoporosis, an alternative method involves securing these components with bone cement.

Following implantation, the body responds naturally to the presence of a foreign object: bone tissue gradually grows around the implant, forming a strong connection. In certain designs, the bone even integrates into the porous structure of the prosthesis, leading to full osseointegration.

When bone cement is used, it penetrates the pores and specially designed anchor holes under pressure. This process ensures long-term stability by congruently filling the bone bed's irregularities rather than relying on adhesion. Essentially, bone cement functions as a filler rather than an adhesive.

Advocates of the traditional rehabilitation approach believe that until the second stage of fixation is complete and the bone has fully integrated with the prosthesis, weight-bearing should be strictly limited. Patients are typically advised to use crutches and to place no more than 30% of their body weight on the operated limb. The permitted load can be estimated using a standard floor scale. For example, a person weighing 90 kg should press up to 30 kg on the scale when stepping on the operated leg, gradually increasing this force over the next six weeks.

More advanced rehabilitation protocols are based on objective morphological studies. Research has shown that in the second to third postoperative week, bone tissue around the implant undergoes partial resorption before beginning the process of regeneration and osseointegration. This forms the basis of variable loading rehabilitation techniques,

Після ендопротезування Сергій повернувся до викладання хореографії
After undergoing arthroplasty Sergey got back to teaching choreography

З таким коксартрозом Маргарита танцювала провідні партії, переборюючи сильний біль
Despite such coxarthrosis and severe pain Margarita danced leading parts



Після ендопротезування рухи стали безболісними і вільними
Movements became painless and unrestricted after THA

Прихильники традиційного методу післяопераційної реабілітації переконані в тому, що поки другий етап фіксації не завершено, а кістка не зрослася з ендопротезом, навантаження має бути значно обмежене. Тобто ходити треба на милицях, переносячи на прооперовану ногу не більше 30 % ваги тіла. Ступінь допустимого навантаження можна визначити за допомогою звичайних підлогових ваг. Наприклад, людина, яка важить 90 кг, має витиснути на терезах 30 кг, і далі ступати на ногу з тим самим чи повільно нарощуваним зусиллям протягом найближчих півтора місяця.

Існують і складніші схеми, засновані на об'єктивних результатах морфологічних досліджень. Доведено, що на другому-третьому тижні після заглиблення імпланта кістка навколо нього частково лізується, і тільки потім починається процес творення – та сама, дуже бажана остеоінтеграція. На цьому ґрунтуються прийоми реабілітації зі змінним навантаженням. Протягом двох тижнів навантаження наростає, потім знижується і лише за місяць знову повільно наростає до повного. Але все одно потрібно розвантаження протягом не менш як півтора-двох місяців.

Губчаста кістка, з якої складається проксимальний відділ стегна, і та частина таза, яка оточує западину, потребують близько півтора місяця на зрощення після перелому. Виходячи з цих даних, можна дійти невтішного висновку, що у разі встановлення ендопротеза повне навантаження можна дозволяти за півтора-три місяці після операції.

Після зрощення починається реабілітація. До неї входять розробляння рухів, поступова відмова від милиць: спочатку

where weight-bearing is progressively increased over two weeks, then reduced, and only after a month is it gradually restored to full capacity. Nonetheless, offloading remains necessary for at least six to eight weeks.

The cancellous bone that forms the proximal femur and the portion of the pelvis surrounding the acetabulum requires approximately six weeks to heal following a fracture. Based on these data, it is reasonable to conclude that full weight-bearing should only be permitted between six and twelve weeks after surgery.

Rehabilitation begins once bone healing has occurred. It involves

пацієнт продовжує ходити з ними, але дає повне навантаження на ногу, потім ходить з палицею, потім на короткі відстані без палиці.

Реабілітація триває приблизно стільки ж, скільки зрощення. Таким чином, минає три-шість місяців до того, як пацієнт зможе повноцінно рухатися. У всьому світі це був загальновизнаний золотий стандарт, класика, якої дотримувались і ми. Але у 2006 році у нас з'явився пацієнт, жінка, у якої були однаково зруйновані як правий, так і лівий суглоби, і вона категорично відмовлялася оперувати їх по черзі. Переважно черговість визначають не за рентгенологічною картиною: вибирають болючіший, а не більш уражений суглоб. Це дозволяє пацієнтові після першої операції з меншими стражданнями спиратися на другий суглоб і лягати на другу операцію, коли перший суглоб вже зажив. Але того разу нам довелося провести дві операції, після яких пацієнтка протягом півтора місяця взагалі не могла самостійно пересуватися. Ми не дозволяли.

Ця історія змусила замислитись над альтернативними методиками реабілітації. Ми знали, що за кордоном давно роблять операції на двох суглобах в одну процедуру і почали вивчати практику. Зокрема, нас зацікавила система *Rapid Recovery*, яку використовують у європейських клініках (у Голландії, наприклад, за нею реабілітують близько 70% пацієнтів). Завдяки продовженій анестезії пацієнти не відчувають болю після операції, і можуть одразу ставати на ноги. Ба більше, пацієнтів ділять на команди та влаштовують змагання з крокомірами. Тих, хто виконав норму й не має ускладнень, виписують наступного дня. У вихідні відділення закривають на санацію.

Вивчаючи систему *Rapid Recovery*, ми з'ясували, що головний її секрет полягає у впевненості лікарів, що первинна фіксація компонентів ендопротеза є достатньою, щоб під час ранньої реабілітації встигла розвинутися вторинна. Розрахунок на властивість кістки зміцнюватися у відповідь на навантаження. Після цього ми почали пробувати раніше надавати повне навантаження. Проте ретельно спостерігали за пацієнтами, проводили рент-

restoring joint mobility and gradually transitioning away from crutches. Initially, the patient continues to use crutches while fully weight-bearing, then progresses to walking with a cane, and eventually manages short distances without any assistive devices.

The rehabilitation period typically lasts as long as bone healing itself. Thus, full recovery takes approximately three to six months before the patient regains unrestricted mobility. This approach has long been considered the gold standard worldwide, including in Ukraine. However, in 2006, we encountered a unique case: a female patient with severe bilateral hip joint destruction who adamantly refused staged surgeries. Typically, the order of surgery is determined not by radiographic findings but by symptom severity—operating on the more painful joint first allows the patient to rely on the less affected side during recovery. Once the first joint heals, the second surgery is performed. In this case, however, both hip replacements had to be done simultaneously, resulting in complete immobility for six weeks. The patient was not permitted to walk during this period.

This case led us to reconsider alternative rehabilitation methods. We were aware that in many countries, bilateral joint replacement was already being performed in a single surgical session, so we began studying these practices. In particular, we were interested in the Rapid Recovery system, which is widely used in European clinics—approximately 70% of patients in the Netherlands, for example, undergo rehabilitation following this protocol. Thanks to prolonged anesthesia, patients experience minimal postoperative pain and can start walking immediately. Furthermore, they are placed in groups and engage in step-counting competitions. Those who meet the prescribed activity goals and have no complications are discharged the next day. On weekends, hospital wards are closed for sanitation.

Upon examining the Rapid Recovery system, we discovered that its key principle lies in the surgeon's confidence that primary fixation of the prosthetic components is sufficient for successful secondary fixation during early rehabilitation. The approach relies on the bone's natural ability to strengthen in response to loading. Based on this, we began allowing full weight-bearing earlier than usual. However, we closely monitored our patients, conducting radiological assessments and clinical evaluations. We were always prepared to revert to traditional rehabilitation if needed, but not once did we have to change our strategy—patients were satisfied, and they began walking actively. I recall one case where, just five days post-surgery, a pa-

генологічний моніторинг і клінічні проби. Ми були готові будь-якої миті повернутися до традиційного способу реабілітації, але змінювати тактику жодного разу не знадобилося: усі були задоволені, пацієнти починали ходити, і ходити активно. Пам'ятаю, як один із них за п'ять днів після операції без милиць і палиці (а також дозволу лікаря), сходив до найближчої станції метро (пів кварталу), спустився вниз сходами, купив букет квітів, повернувся до лікарні й подарував його реабілітологу (водночас чарівній жінці)...

Отже, ми змінили підхід. Насамперед відмовилися від використання милиць після цементного протезування. Буває, звісно, що кістка навколо цементу спочатку трохи розсмоктується, але потім знову наростає. Цей процес досконало вивчений шведами, які вже давно відмовилися від милиць, а ми перейняли їхню модель. Зараз наші бабусі та дідусі милицями практично не користуються. Спочатку, щоб не впасти, ходять, тримаючись (а не спираючись) за ходунки, а йдуть з клініки з палицею. Та й ту дуже швидко кидають, якщо не потрібна для полегшення навантаження на іншу ногу, яку ще не лікували.

tient—without crutches, a cane, or even medical permission—walked half a block to the nearest metro station, descended the stairs, bought a bouquet of flowers, and returned to the hospital to present it to the rehabilitation specialist, who, coincidentally, was a charming woman...

Thus, we modified our approach. First and foremost, we discontinued the routine use of crutches following cemented arthroplasty. In some cases, there is an initial minor resorption of bone around the cement, but this is soon followed by regrowth. This process has been extensively studied by Swedish specialists, who abandoned crutch

Реабілітація починається з перших годин після операції. Вправи у ліжку
Rehabilitation starts from the first postoperative hours. Exercises in bed

Наступного дня пацієнти переходять до вправ сидячи
On the next day patients proceed to exercises in a sitting position

Перші кроки на 2–3-й день з ходунками для просторової сталості
First steps on the 2nd-3rd postoperative day with a walker for spatial stability

Залежно від показань пацієнти переходять на ходіння з двома або однією милицею та сходами
Depending on indications, patients proceed to walking with either one or two crutches as well as going up and down the stairs

З 4–6-го дня обсяг рухів збільшується
From the 4th-6th postoperative day the range of movement increases

Звісно, бувають винятки. Наприклад, у пацієнта виражений остеопороз – кістка м'яка, пухка та недостатньо міцна. Або коли під час операції було використано кісткову пластику. Також дуже мало коли, але трапляється, що під час введення ніжки ендопротеза з'являється невелика тріщина або відбуваються якісь інші порушення звичайного перебігу операції. У всіх цих випадках набуває чинності реабілітація за індивідуальною схемою: іноді півтора місяця без повноцінного ходіння, іноді довше, особливо якщо йдеться про кісткову пластику.

Індивідуальної схеми реабілітації дотримуємося й для всіх пацієнтів після ревізійних операцій. Тут нема загальних правил. Усе залежить від конкретної ситуації. На інтенсивність реабілітації впливає і стабільність ендопротеза. Після вивиху, або якщо хірург не впевнений в ідеальному розташуванні компонентів, через знижений тонус м'язів у людей похилого віку, словом, за будь-якого ризику вивиху розробляння рухів може бути відкладене. Украй мало випадків, коли доводиться накладати полегшену кокситну пов'язку зі скотч- або софткасту (див. Rp: «Кокситка стоячи»). Осьове навантаження в такому разі може бути повним.

Наші французькі колеги рекомендують у таких випадках для профілактики вивихів використовувати гонітні ортези. З прямим коліном ногу в кульшовому суглобі не дуже й зігнеш. Прийом працює.

Рання реабілітація відбувається за тісної співпраці лікаря-ортопеда і реабілітолога. Перший розповідає про всі нюанси минулої операції та дає відповідні рекомендації. Другий, виходячи з отриманих даних, коригує свою програму. Реабілітолог навчає пацієнта правильно повертатися й сидіти в ліжку, вставати

use long ago, and we adopted their model. Today, our elderly patients rarely use crutches. Initially, they walk with a walker, not for offloading but for stability, and they are discharged from the clinic with a cane, which they soon discard unless needed to reduce strain on an untreated contralateral limb.

Of course, there are exceptions. Patients with severe osteoporosis may have soft, porous, and structurally weak bones, requiring a more cautious approach. Similarly, cases involving bone grafting necessitate additional precautions. In rare instances, a small crack may appear during the insertion of the prosthesis stem, or some other intraoperative complication may arise. In these situations, rehabilitation follows an individualized protocol—sometimes restricting weight-bearing for six weeks or longer, especially in cases involving bone grafting.

Individualized rehabilitation plans are also essential for all revision arthroplasty patients. There



Заборонені рухи, що становлять ризик вивиху ендопротеза. Терміни обмежень від 3 до 6 міс.
Forbidden movements that pose the risk of dislocation of the endoprosthesis. Period of limited motion from 3 to 6 monthes

Дозволені рухи
Permitted movements

з ліжка й лягати назад, ступати на прооперовану ногу, робити повороти, сідати на стілець і в машину тощо. Є окремі спеціальні рекомендації щодо сексу. Адже спочатку рухи дещо обмежені, а хочеться все й відразу.

Крім того, ми побудували у своєму центрі спеціальний тренажер зі стандартними сходами й зручними поворотами, щоб пацієнт не штовхався з відвідувачами на спільних сходах. Згодом переконалися, що це необхідне рішення.

До речі, правильна хода – вміння, яке набагато складніше опанувати, ніж здається на перший погляд. По-перше, після операції змінюється обсяг рухів – переважно різко

are no universal guidelines in such cases—treatment depends entirely on the specific clinical scenario.

The stability of the prosthesis significantly influences rehabilitation intensity. If dislocation occurs or if the surgeon is uncertain about the optimal positioning of the components—particularly in elderly patients with low muscle tone—the timeline for initiating movement may be delayed. In rare cases, a lightweight hip spica cast using Scotchcast or Softcast is applied (see Rp: “Spica Cast in a Standing Position”). In such cases, axial loading may still be permitted.

Our French colleagues recommend the use of knee orthoses to help prevent dislocation in these patients. With the knee extended, hip flexion is significantly limited, reducing the risk of dislocation. This technique has proven effective.

Пристосування
Patient aid products

збільшується: раніше обмежений рух раптом стає вільним! Це незвично, не кожен одразу до цього звикає. По-друге, змінюється довжина ноги. Хвора нога до операції, зазвичай, вкорочена, і пацієнту, який уже звик до неправильної ходи, потрібно бути готовим до незвичної, правильної довжини кінцівки.

Іноді буває, що прооперована нога стає дещо довшою за другу: наприклад, якщо друга нога теж хвора і вкорочена. Вона оперуватиметься і встане врівень, але спочатку треба морально підготуватися до того, що різниця буде відчутною. У мене є фотографія з однією з наших пацієнток, у якої одна нога після операції подовжилася на 8 см, а на другій одягнений спеціальний туфель із підбором такої само висоти. Так вона ходила півроку до операції на другій нозі.

Ці незручності – ще один аргумент на користь операцій на двох суглобах одразу. І грамотна рання реабілітація дає змогу зробити це без неприємних наслідків.

Готуючи книгу до третього видання, планував докорінно оновити цю главу, але перечитавши її знов, дійшов висновку, що докорінних змін не відбулося і ці роки ми просто вдосконалювали деталі. Результатом стала візуалізація системи, що доступна кожному пацієнту. QR-код надається пацієнту під час підготовки до операції, демонструється під

Early rehabilitation requires close collaboration between the orthopedic surgeon and the rehabilitation specialist. The surgeon explains the specifics of the procedure and provides recommendations, while the rehabilitation specialist adjusts the therapy accordingly. Patients are trained in essential movements, such as turning in bed, sitting up, standing, walking, weight-bearing, pivoting, sitting in a chair, and getting in and out of a car. There are also specific guidelines for resuming sexual activity, as movements are initially restricted, yet patients are often eager to regain full function as soon as possible.

Additionally, we developed a specialized training staircase within our center, designed with standardized steps and optimal turns, allowing patients to practice without interference from hospital visitors. Over time, we realized that this was a crucial improvement in our rehabilitation program

By the way, mastering proper gait is much more challenging than it seems at first glance. First, after surgery, the range of motion changes—typically, it increases dramatically. A movement that was previously restricted suddenly becomes unrestricted, which feels unfamiliar, and not everyone adapts to it immediately. Second, limb length is altered. The affected leg is usually shortened before surgery, so the patient—already accustomed to an improper gait—must adjust to the correct, but initially unusual, limb length.

Sometimes, the operated leg may appear slightly longer than the contralateral limb. This can occur when the other hip joint is also affected and shortened. Eventually, once

Заняття біля станка допомагають збільшити обсяг рухів
Practicing at the barre helps to increase the range of movements

час групової передопераційної лекції та розміщений на стіні в кожній палаті, доступний скануванню. Це дає можливість додаткових самостійних занять без реабілітолога в стаціонарі та вдома.

Із задоволенням ділимось цією розробкою з вами, дорогі колеги.

РЕАБІЛІТАЦІЯ ПІСЛЯ
ТОТАЛЬНОГО ЕНДОПРОТЕЗУВАННЯ
КУЛЬШОВОГО СУГЛОБА
REHABILITATION
AFTER TOTAL
HIP ARTHROPLASTY

До речі, вважаю, що реабілітологи мають бути в складі відділення, що займається ендопротезуванням. Цю тезу ми запровадили вже

the second joint is replaced, both legs will be even, but the patient must be prepared for the initial discrepancy. I have a photograph of one of our patients whose leg length increased by 8 cm after surgery. She had to wear a custom shoe with a sole of equal height on the untreated limb. She walked this way for six months until her second hip was operated on.

These difficulties are another strong argument in favor of bilateral joint replacement in a single procedure. With well-designed early rehabilitation, this approach can be implemented without negative consequences.

When preparing this book for its third edition, I initially planned a complete revision of this chapter. However, after reviewing it again, I realized that no fundamental changes had occurred in recent years—we have merely refined certain technical aspects. The main outcome of our improvements has been the development of a visual rehabilitation system that is accessible to all patients. A QR code is now provided preoperatively, shown during group education sessions, and posted in each hospital room for easy access. This allows patients to engage in additional self-guided exercises both in the hospital and at home, without constant supervision from a rehabilitation specialist.

We are pleased to share this development with you, dear colleagues.

Additionally, I strongly believe that rehabilitation specialists should be an integral part of any joint replacement unit. We introduced this approach long ago, but my conviction was fully reinforced after visiting a private clinic

давно, але остаточно я переконався в цьому після візиту до приватної клініки в місті Корк (Ірландія) у 2019 році, де у відділенні на 40 ліжок працюють два провідних хірурги, декілька асистентів та резидентів і ДВАДЦЯТЬ! реабілітологів. Тобто один на двох пацієнтів. Заняття починаються до операції і продовжуються відразу після операції, відпочинки короткі, ввечері практично всі пацієнти після первинного ендопротезування активно ходять з однією тростиною. Звісно, така напружена програма вимагає адекватного знеболення. Виписка після операцій з переднім «бікіні»-доступом наступного дня ввечері, після заднього – на третій день.

Таку систему ми запровадили під час пандемії COVID-19, коли працювали в окремому відділенні на 20 ліжок, разом з хірургами інших спеціальностей, і мали вкрай обмежені можливості щодо перебування пацієнтів у стаціонарі. Щоправда, оперували тільки первинних, нескладних пацієнтів, відділення інтенсивної терапії було заповнене інфекційними хворими.

З огляду на вкрай обмежені можливості, оперували інтенсивно. «Хитаючи маятник» на двох столах, один хірург може зробити шість, а іноді і вісім операцій ендопротезування на день. Але це окрема тема.

Заздалегідь попереджені про виписку на третій день, пацієнти виходили до родичів на вулицю самостійно, з тростиною. Про милиці навіть не йшлося. Одного пам'ятаю окремо. Молодий чоловік 48 років з двобічним аваскулярним некрозом, після двобічної операції, третього дня після операції відмовився від допомоги медичної сестри, накинув на плечі чималу сумку і демонстративно, з гордістю пройшовся через увесь коридор до виходу з однією тростиною. За три роки розповідав про свої спортивні досягнення – щосуботи грає в футбол, «обережно».

Прихильникам традиційного тримісячного розвантаження раджу замислитись, що буде зі здоровою кісткою, яку розвантажити на три місяці? Може, локальний остеопороз? Га? Що? Не чую.

in Cork, Ireland, in 2019. In a 40-bed orthopedic department, there were two leading surgeons, several assistants and residents, and TWENTY rehabilitation specialists—one for every two patients. Rehabilitation begins before surgery and continues immediately postoperatively, with short rest breaks. By the evening, nearly all primary total hip arthroplasty patients are actively walking with a single cane. Of course, such an intensive program requires adequate pain management. Patients undergoing anterior "bikini" approach THA are typically discharged the next evening, while those with a posterior approach leave on postoperative day three.

We implemented a similar system during the COVID-19 pandemic, when we worked in an isolated 20-bed orthopedic unit alongside surgeons from other specialties, with severely limited inpatient capacity. Only primary, uncomplicated cases were operated on, as the intensive care unit was filled with infectious disease patients.

Given these restrictions, we intensified surgical scheduling. Using a pendulum technique across two operating tables, a single surgeon could perform six to eight joint replacements per day—but that is a topic for another discussion.

Since patients were pre-informed about their discharge on postoperative day three, they walked out of the hospital independently, using only a cane. Crutches were not even considered. I remember one patient in particular—a 48-year-old man with bilateral avascular necrosis who underwent simultaneous bilateral THA. On postoperative day three, he refused assistance, slung a heavy bag over his shoulder, and proudly walked the full length of the corridor to the hospital exit using just one cane. Three years later, he told me about his sports achievements—he plays football every Saturday, "carefully," as he put it.

To those who insist on a three-month offloading period, I encourage you to reconsider: What happens to healthy bone when it is offloaded for three months? Could it develop localized osteoporosis? Hmm? I don't hear an answer.

РОЗДІЛ 10 / CHAPTER 10

ДВА ВІДРАЗУ
TWO AT A TIME

BIS REPETITIA PLACENT (lat.)
ПОВТОРЕНЕ ДВІЧІ СПОДОБАЄТЬСЯ
THINGS THAT PLEASE ARE THOSE REPEATED

Ідея прооперувати два суглоби одночасно виникла не відразу. Ще під час стажування в клініці Єльського університету у професора Крістапса Кеггі 1991 року ми бачили це на власні очі. Але тоді такої думки не виникало. Дай бог з одним упоратися. Однак час минав, з досвідом додавалися вміння й сміливість. Спілкуючись із закордонними колегами, я бачив, що два одночасно – це не просто «1+1». Подвійний час, крововтрата, больова імпульсація, а головне – питання, як поставити на ноги? Адже тоді півтора місяці на милицях із розвантаженням оперованого суглоба було непорушним правилом.

Стимул з'явився несподівано. Одна з пацієнток, молода жінка 32 років, з важким двостороннім диспластичним коксартрозом, не погоджувалась на два послідовні втручання. Мотивація проста – сильний біль з обох боків і страх перед операцією. «На другу операцію не наважуся», – казала вона. Рішення ухвалювалося важко. В Україні досвіду не було, чи ми про нього не знали. Допомогли два фактори. По-перше, дочку підтримали батьки – батько, відомий тренер, винахідник і фахівець із лікувальної гімнастики при патології хребта й мати, фахівець із ЛФК. По-друге, ми мали досвід і можливість використовувати CellSaver. Цей апарат здатний творити дива, повертаючи кров із рани в кровоносне русло пацієнта у вигляді відмитих еритроцитів.

Отже, ми наважилися. Обидві операції минули звично, без несподіванок, крововтрата була незначною й загальний стан пацієнтки не погіршився. Побоювання укладання на оперований бік не справдилися. Складнощів не виникло.

Перший день минув у ейфорії. Але вже наступного проблеми почали наростати. Неможливість повернутись на бік і недостатня ефективність ін'єкційних знеболювальних створили ситуацію, за якої ледь не утворилися пролежні. Врятувала, звісно ж, матір. Перші кілька діб вона не відходила від дочки й буквально підкладала руки. Поступово болі відступили, з'явилася можливість повертатися й сідати. Пронесло, але осад залишився...

The idea of performing surgery on two joints simultaneously did not arise immediately. During my internship at Yale University under Professor Kristaps Keggi in 1991, we saw this approach firsthand. However, at the time, we never even considered it—managing just one case was already challenging enough. But as time passed, experience brought both skill and confidence. Talking to international colleagues, I realized that performing two procedures at once was not just "1+1." There were doubled surgical time, blood loss, and pain impulses, but most importantly—the challenge of mobilization. Back then, it was a strict rule that patients remained on crutches for six weeks, completely offloading the operated joint.

The motivation came unexpectedly. A 32-year-old woman with severe bilateral dysplastic coxarthrosis refused two separate surgeries. Her reasoning was simple—intense pain on both sides and fear of undergoing surgery twice. "I will never go through a second operation," she said. The decision was difficult. In Ukraine, there was no experience with such procedures—or at least, we were unaware of any. Two factors helped us move

Диспластичний коксартроз
Dysplastic coxarthrosis

Ендопротезування за один захід
A single-stage THA

На наступний дослід ми зважилися лише за рік, і знову на вимогу пацієнта. Молодий чоловік зі спортивним минулим страждав від вираженого симетричного больового синдрому. Двосторонній асептичний некроз головок стегнових кісток спричинив повну деструкцію. Ходіння лише за допомогою милиць на короткі відстані вбивало морально, а біль не відступав ні вдень, ні вночі. Крім цього, підприємство, де він працював, було готове сплатити операцію двох суглобів одразу. Досить потужна мотивація...

Дуже важливий етап підготовки – ретельне роз'яснення можливих труднощів і ризиків. «Три зброї є у лікаря: слово, рослина, ніж»[1].

Сама операція двостороннього ендопротезування кульшових суглобів знову минула штатно. Продумана система реабілітації, додатковий масажист та інструктор ЛФК значно полегшили найближчий післяопераційний період. Однак неможливість самостійно пересуватися понад місяць значно знижувала привабливість такого підходу, зводила нанівець усі переваги.

І ось, 2009 року ми дізналися про систему Rapid Recovery. Пацієнти щодня після операції під продовженим знеболюванням находжують задану кількість кроків. Тих, хто впорався, наступного дня виписують додому, недбайливих карають зайвим днем стаціонару. За такою системою працює близько 70 % ортопедичних клінік Голландії.

Звісно, ми не досягли такого рівня садизму, але, оцінивши досвід колег із різних

[1] Авіценна, перський і таджицький філософ, учений, лікар (980–1037 рр.).

forward. First, her parents supported her decision—her father, a well-known coach, inventor, and rehabilitation specialist for spinal pathologies, and her mother, a physical therapy expert. Second, we had the necessary experience and access to the CellSaver, a device capable of performing near-miraculous blood recovery by reinfusing washed red blood cells from the surgical field back into the patient's circulation.

So, we decided to proceed. Both surgeries went smoothly, without complications. Blood loss was minimal, and the patient's overall condition remained stable. Concerns about positioning her on the operated side proved unfounded. There were no major difficulties.

The first day was euphoric. But by the next, problems began to mount. The inability to turn onto her side and the limited efficacy of injected pain relief created a situation where pressure sores nearly developed. Her mother ultimately saved the day. For the first few days, she never left her daughter's side, literally supporting her. Gradually, the pain subsided, and the patient could turn and sit up. The crisis passed, but a lesson was learned.

We did not attempt another such case for a full year—and again, only at the patient's insistence. A young man with a history in sports suffered from severe, symmetrical pain syndrome. Bilateral aseptic necrosis of the femoral heads had led to total joint destruction. Walking was only possible with crutches for short distances, which was mentally devastating, and the pain never subsided—day or night. Additionally, his employer was willing to cover the cost of simultaneous replacement of both joints. A strong motivation indeed.

A crucial step in preparation was a detailed discussion of potential difficulties and risks. "A physician has three weapons: words, plants, and a knife."[1]

[1] Avicenna, Persian-Tajik philosopher, scientist, and physician (980–1037).

Асептичний некроз головок стегнових кісток
Aseptic necrosis of femoral heads

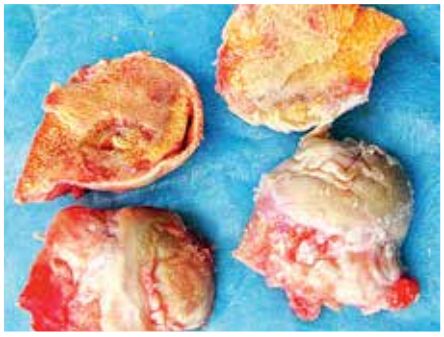

Макропрепарат
Macro-specimen

Одномоментне ендопротезування
Single stage arthroplasty

країн, змінили свої підходи до ранніх навантажень. Як у Швеції, після цементного ендопротезування відмовилися від милиць взагалі. Перші кілька днів – ходунки для стійкості, а потім палицю чи квадропод на 4–6 тижнів. Ну, а якщо у вісімдесят п'ять елегантна тростина на прогулянку, то й не страшно. Поступово поширили цей досвід і на вдало прооперовані безцементні імпланти з доброю щільністю кісткової тканини.

Такий підхід одразу змінив співвідношення на користь двосторонніх операцій. Поряд із кульшовими стали оперувати й два колінних. На початку 2014 року успішно замінили обидва

The bilateral total hip arthroplasty itself proceeded as planned. A well-structured rehabilitation program, supplemented by a dedicated massage therapist and physical therapy instructor, significantly eased the immediate postoperative phase. However, the inability to walk independently for over a month substantially reduced the appeal of this approach, diminishing its advantages.

Then, in 2009, we learned about the Rapid Recovery system. Under this protocol, patients are required to take a set number of steps daily while under extended analgesia. Those who succeed are discharged the next day, while less compliant patients are "penalized" with an extra day in the hospital. Approximately 70% of orthopedic clinics in the Netherlands follow this system.

Of course, we did not adopt such a harsh approach, but after evaluating experiences from different countries, we revised our early mobilization protocols. Following the Swedish model, we abandoned crutches altogether after cemented THA. The first few days, walkers were used for stability, followed by a cane or quadrupod for 4–6 weeks. And at eighty-five, an elegant cane for strolls isn't such a bad thing. Gradually, we extended this approach to successfully operated uncemented implants in patients with good bone density.

This approach immediately shifted the balance in favor of bilateral surgeries

Following total hip replacements, bilateral knee replacements also became routine. In early 2014, we successfully replaced both joints in a single limb. The patient suffered from severe dysplastic coxarthrosis with fibrous ankylosis and pronounced bilateral valgus gonarthrosis, which had developed against the background of juvenile hormone-dependent rheumatoid polyarthritis. As before, the surgeries proceeded uneventfully, but the rehabilitation process was surprising.

Асептичний некроз
Aseptic necrosis

Кистоподібна перебудова
Cystoid restructuring

Дві операції за один день
Two surgeries in one day

Двосторонній диспластичний коксартроз
Bilateral dysplastic coxarthrosis

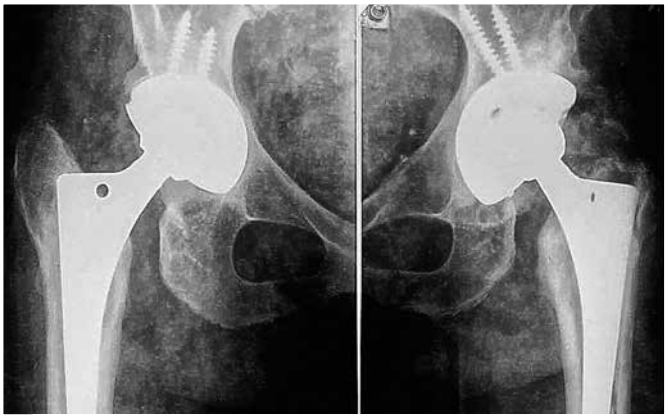

Два одразу
Two at a time

суглоби на одній кінцівці. Пацієнтка страждала від важкого диспластичного коксартрозу з розвитком фіброзного анкілозу та вкрай вираженого двостороннього вальгусного гонартрозу, який розвинувся на тлі ювенільного гормонозалежного ревматоїдного поліартриту. Операції, як і раніше, минули звичайно, а от реабілітація здивувала. Пацієнтка вже наступного дня ходила з ходунками, за два дні сходами, а на сьомий попросилася додому. Повірила – і вийшло. На операцію із заміни другого колінного суглоба прийшла за півроку.

Існують і особливі випадки, коли двостороннє протезування робиться за потреби. Наприклад, молода пацієнтка із двостороннім диспластичним коксартрозом. Зліва вона перенесла кілька хірургічних втручань, внаслідок яких не залишилося ні головки стегна, ні покрівлі кульшової западини. Потрібна кісткова пластика, а кісткового банку немає. Що робити?

Audiatur et altera pars[2]. А з іншого боку, праворуч, теж важкий коксартроз, але зі збереженою западиною й головкою стегна. Ви вже здогадалися. Спочатку протезуємо правий суглоб і стерильно зберігаємо відсічену головку, а потім перевертаємо пацієнтку на інший бік і використовуємо аутотрансплантат із головки, як мауерлат[3].

Цей самий прийом став у нагоді й під час повторної ревізії у пацієнта з нестабільністю ніжки. Незвичайно широкий канал не втримав велике стебло – ZMR 22/305 (на той момент в Україні більшого не було), і ніжка просіла на 6 см. Розвився виражений больовий синдром, за умови, що протилежний суглоб теж був уражений важким коксартрозом.

Ми провели первинну операцію, і зараз же кісткова тканина головки й вертлюгової ділянки була використана для аутопластики проксимального відділу стегна, яке ревізувалося, навколо ніжки Vagner максимального розміру (25/305 мм).

[2] Lat. Вислухай і інший бік.
[3] У будівельній справі так називають балку по верхньому краю стіни, на яку спираються крокви даху.

The patient was already walking with a walker the day after surgery, climbing stairs by the second day, and by the seventh day, she asked to go home. She believed in it—and it worked. Six months later, she returned for the replacement of her other knee joint.

There are also exceptional cases where bilateral joint replacement is performed out of necessity. For example, a young patient with bilateral dysplastic coxarthrosis. On the left side, she had undergone multiple surgical interventions, resulting in the complete loss of the femoral head and acetabular roof. Bone grafting was necessary, but no bone bank was available. What to do?

Audiatur et altera pars[2].

On the other side, the right hip was also severely affected by coxarthrosis, but the acetabulum and femoral head were preserved. You can probably guess the solution. We first replaced the right hip and carefully preserved the excised femoral head in a sterile environment. Then, after repositioning the patient, we used the autograft from the femoral head as a mauerlat[3].

This technique also proved useful in a revision surgery for a patient with femoral stem instability. An unusually wide femoral canal failed to secure a large ZMR 22/305 stem (at the time, the largest available in Ukraine), causing the stem to subside by 6 cm. This led to severe pain, and to complicate matters, the contralateral hip joint was also affected by advanced coxarthrosis.

We performed the primary hip replacement and immediately used bone tissue from the femoral head and acetabular region for autografting the proximal femur, which was undergoing revision. The reconstruction involved a Vagner stem of maximum size (25/305 mm).

It is well known that when using long revision femoral stems with diaphyseal fixation, it is crucial to restore the proximal femur as much as possible. This significantly extends the lifespan of the implant and helps prevent stress-shielding syndrome.

Observing patients who have undergone simultaneous bilateral joint replacements, we can conclude that this approach significantly reduces overall treatment duration, does not prolong the early postoperative rehabilitation period, provides additional surgical opportunities (e.g., autografting), is economically viable.

Seven years later, this case had a follow-up. Due to the onset of pain and signs of late periprosthetic infection, the

[2] Lat. Let the other side be heard as well.
[3] A term in construction referring to a beam along the upper edge of a wall that supports roof rafters.

Двосторонній диспластичний коксартроз
Bilateral dysplastic coxarthrosis

Дефект головки і даху западини
Bone defect of the femoral head and the roof of the acetabulum

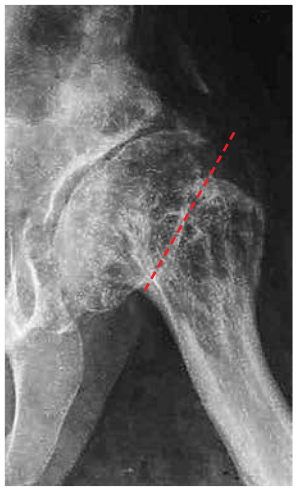

«Родовище» кісткової аутопластики
Autograft origin

Ендопротезування зліва
THA on the left side

Аутопластика даху праворуч головкою лівого стегна
Autogenous bone grafting of the roof of the right acetabulum with the left femoral head

Два ендопротези в один день
Two implants in one day

Як відомо, коли використовуються довгі ревізійні ніжки діафізарної фіксації, дуже важливо максимально відновити проксимальний відділ стегнової кістки. Це значно продовжує термін живучості ендопротеза й попереджає розвиток стрес-шилдінг синдрому.

Спостереження за пацієнтами, які перенесли подвійне ендопротезування суглобів, дозволяє дійти висновку, що такий підхід значно скорочує загальні терміни лікування, не збільшує термін реабілітації в ранньому післяопераційному періоді, дає додаткові можливості (аутопластика) та економічно доцільний.

patient returned, and we referred him to the Bone and Purulent Surgery Clinic at the Institute of Traumatology and Orthopedics of the National Academy of Medical Sciences of Ukraine. Dr. Hennadiy Kolov, now a Doctor of Medical Sciences and a longtime colleague and friend with whom we have collaborated for many years, performed the removal of the infected prosthesis (Fig. 1), placed a spacer (Figs. 2, 3), and administered appropriate treatment to sanitize the site. Three months later, after the wound had healed and inflammation markers had been reassessed, we decided to proceed with reimplantation. However, the challenge again lay in the size of the femoral stem. Given that the previous one was exceptionally large, there was no hope of finding an even bigger option. In such situations,

Порівняно з вихідним положенням, ніжка протеза просіла на 6 см, що свідчило про її нестабільність
Compared to initial position the implant»s stem sank by 6 cm, which proved its instability

Клінічне вкорочення більш ніж помітне
Clinically the shortening was more than visible

Під час встановлення ендопротезу з протилежного боку кісткова тканина пильно зберігалася
When installing the implant on the opposite side, the bone was carefully preserved

Зазвичай ми не використовуємо такі вибірки під час встановлення безцементної ніжки
We don't usually use these kinds of femoral cutting chisels while placing a cementless stem

Але тут вона знадобилася
but here it came in handy

Трабекулярна чаша 64 мм із кроссінк-вкладнем
A 64 mm trabecular cup with a crosslinked liner

Розміри компонентів ендопротеза кажуть про могутню будову організму
The size of endoprosthesis components give evidence of a powerful body build

Головку стегна звільнено від м'яких тканин. Розпиляно на слайси
Femoral head is freed from soft tissue and sawed into slices

Ультразвукова кавітація знежирює кісткову тканину
Ultrasonic cavitation removes fatty tissue from the bone tissue

Ревізію з протилежного боку, як завжди, починаємо з бактеріоскопії
Revision on the opposite side is usually started with bacterioscopy

Видалення рубцевої тканини навколо нестабільної ніжки
Removal of the cicatricial tissue around a loosened stem

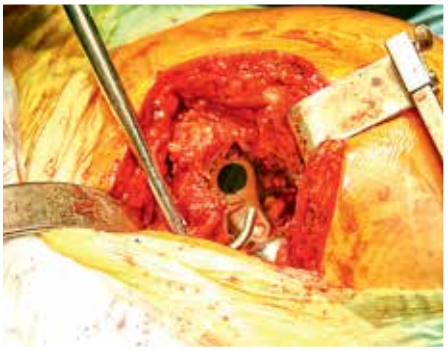

Великий однозубий гачок допомагає вивихнути головку ендопротеза
A large single-toothed hook helps to dislocate the implant's head

Ніжка вільно оберталася у каналі стегна і була видалена з одного удару
The wobbly stem was removed from the femoral canal with one tap

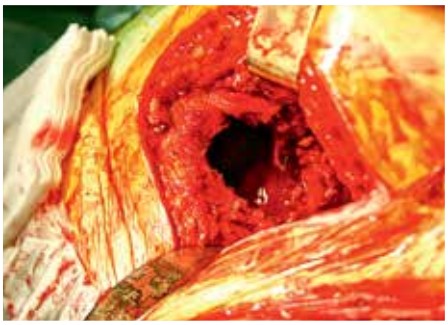

Після видалення рубців нам відкрився канал діаметром близько 30 мм
After removal of cicatrices the 30mm-in-diameter femoral canal was revealed

Розгортка для приготованої ніжки WAGNER 25 x 305 мм вільно проходить у канал
A cylindrical reamer for preparation of the 25x305 mm WAGNER stem is easily inserted into the canal

Отриманої під час першої операції кісткової пластики вистачило на заповнення дистальної третини каналу
Retrieved during the first operation bone graft was enough to fill in the distal third of the canal

Артикулювальний спейсер встановлено на час підготовки до остаточної операції. Через дефіцит проксимального відділу стегнової кістки спейсер не створює достатнього натягу м'яких тканин, що призвело до вивиху
An articulating spacer was placed for the preparatory period of time for the final operation. Because of the proximal femur deficit the spacer did not create a sufficient tension of soft tissues, which led to dislocation

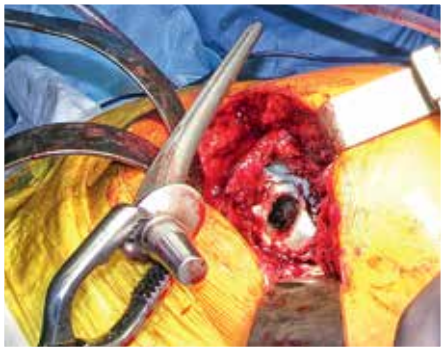

Під час повторної ревізії ніжка артикулювального спейсера вийшла легко
The stem of the spacer was easily removed during re-revision

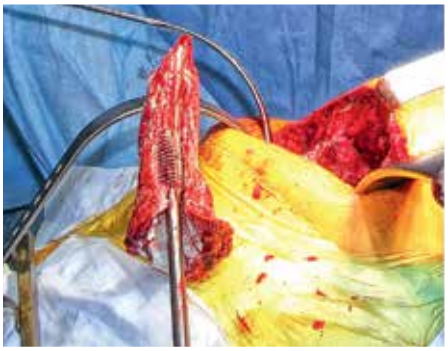

Цементну мантію видалено у звичайний спосіб
The cement mantle was removed normally

Вкладень і чашка TRILOGY легко видалені після розведення стопорного кільця
The liner from the Trilogy cup was easily retrieved after unlocking the locking ring

Видалення фібринної плівки з поверхні чаші
Removal of the fibrinous film from the surface of the cup

Ультразвукове очищення металевої поверхні
Ultrasonic treatment of the metal surface

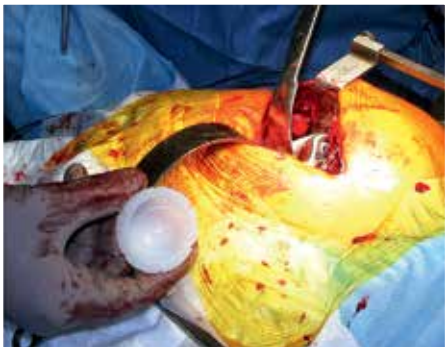

Встановлено новий вкладень діаметром 40 мм
A new liner 40 mm in diameter is placed

Після обробки каналу зібрано і встановлено модульну ніжку MDM
After preparation of the canal a femoral modular stem MDM was assembled and inserted

Оптимальна за розміром 4–8 мм марцелізована кісткова пластика знежирена й насичена антибіотиками за допомогою ультразвуку
Morselized bone graft optimal in the size of 4-8 mm ultrasonically impregnated with antibiotics

Кісткові фрагменти щільно впресовані
Bone fragments are tightly packed

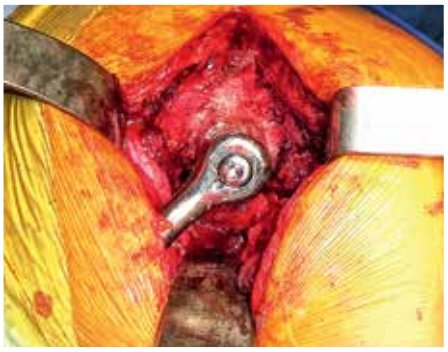

Простір між ніжкою та кортикальною площиною заповнено алопластикою
The space between the stem and cortical area is filled with allograft

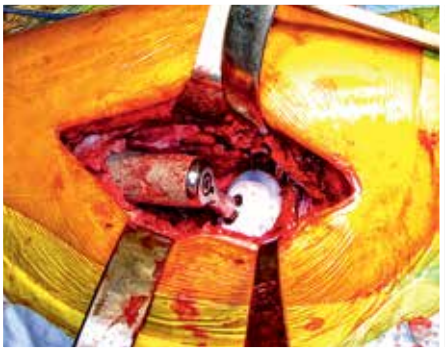

Керамічна головка діаметром 40 мм завершила композицію. Укорочення компенсовано
A ceramic head 40 mm in diameter was a final touch

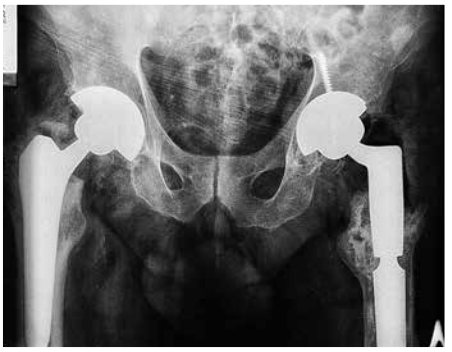

Укорочення компенсовано
Shortening is eliminated

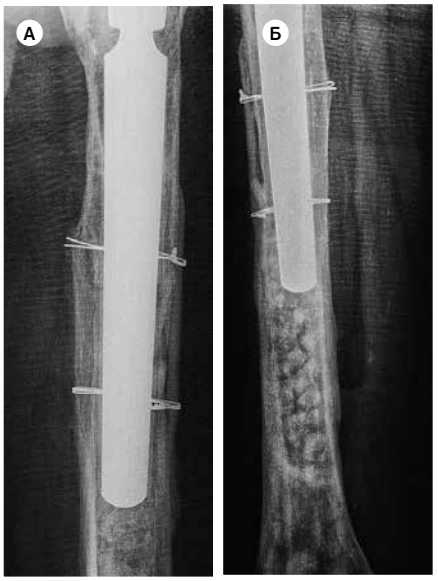

А. Ніжка щільно фіксована у каналі
The stem is firmly fixated in the canal
Б. Кісткова алопластика стала опорою для нової ніжки
A bone autograft served as support for the new stem

На третій день пацієнт уже прогулюється без опори на оперовану кінцівку
On the third postoperative day the patient is able to walk without bearing weight on the operated limb

Мал. 1
Fig. 1

Мал. 2
Fig. 2

За сім років цей випадок мав продовження. Через появу больового синдрому та ознак пізньої перипротезної інфекції пацієнт звернувся знову і ми скерували його в клініку кістково-гнійної хірургії ІТО НАМН України. Доктор Геннадій Колов, тепер вже доктор медичних наук, мій давній колега-приятель, з яким ми співпрацюємо багато років, провів видалення протеза (мал. 1), що нагноївся, встановив спейсер (мал. 2) та провів належну терапію щодо санації вогнища. За три місяці після загоєння та перевірки ознак запалення ми зважились на встановлення ендопротеза. Але проблема знову полягала в розмірах ніжки. Зважаючи, що попередній був надзвичайних розмірів, на більший розраховувати надії не було. За подібних ситуацій не люблю цементні ревізійні ніжки, бо у разі рецидиву інфекції ревізія не може бути радикальною, хіба що екзартикуляція кінцівки. А відсоток таких ускладнень після септичних ревізій значно вищий, ніж після асептичних.

I tend to avoid cemented revision stems because, in the event of reinfection, radical revision is nearly impossible—except for limb exarticulation. The rate of complications after septic revisions is significantly higher than after aseptic ones.

The acetabular component was addressed quickly. We designed and manufactured a standard revision custom-made ring (Figs. 3, 4), which then led to the idea of developing something similar for the femoral stem.

The concept was to enlarge the diameter of the largest available stem to the necessary size by using an augment, custom-fitted to the contours of the inner surface of the femur. And so, it was created (Fig. 5).

The surgery proceeded as planned. After removing the spacer (Fig. 6), a revision ring with a cemented cup was implanted. Cement fixation allowed for optimal orientation angles at the surgeon's discretion. Following trial fitting with plastic prototypes (Figs. 7, 8, 9), the augment (Figs. 10, 11) and the femoral stem (Fig. 12) were implanted.

Radiographically, we were satisfied with the outcome (Fig. 13), and the patient, over the past two years, has been as well (Figs. 15, 16). Follow-up continues...

However, performing simultaneous bilateral joint replacement requires adherence to several conditions:

1. Severe pain syndrome in both joints scheduled for surgery.
2. Patient's strong desire for the procedure, which remains unchanged after thorough counseling on its specifics.
3. Absence of significant comorbidities and the patient's informed consent acknowledging the possibility of halting the procedure after the first joint replacement if necessary.
4. Excellent surgical technique and seamless teamwork.
5. Availability of blood conservation technologies.
6. Adequate anesthesia management and postoperative pain control.
7. Complete replacement of surgical drapes, tubing, instruments, and a full "re-scrubbing" of the surgical team when repositioning the patient. (In some foreign clinics, patients are even transferred to a separate operating room for the second joint replacement.)
8. A full range of implant sizes must be available.
9. Mastery of early rehabilitation protocols with full weight-bearing on the operated limb.

Rehabilitation after single-stage bilateral hip Arthroplasty

Total joint replacement of the lower limbs is currently the most advanced method for restoring a person's ability to move without pain, maintain a normal lifestyle, and

З чашкою розібрались швидко, розробили та виготовили звичайне для нас ревізійне Custom made кільце (мал. 3, 4), що і наштовхнуло на ідею створити щось подібне для ніжки.

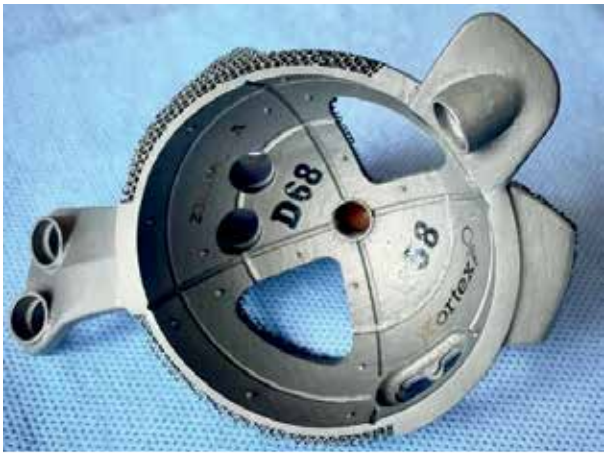

Мал. 3
Fig. 3

Мал. 4
Fig. 4

avoid feelings of helplessness and dependence. Bilateral joint replacement in a single operation is a common practice in global orthopedics. Typically, symmetrical joints are operated on—either both hips or both knees.

Since 2006, we have been performing such surgeries on the hip joints, and since 2012, on the knee joints as well. The total number of cases exceeds 800 patients, with 62% involving knee joint pathology. Some unique procedures have also been performed, such as replacing two joints on the same limb (hip and knee) or operating on a shoulder and a hip on the same side. A method has also been developed and successfully implemented for revision hip arthroplasty in cases of acetabular defects combined with coxarthrosis in the opposite joint. In such cases, primary arthroplasty is performed first, and the excised femoral head along with proximal femoral spongiosa is used as autograft material during the revision. However, this is more of an exceptional approach for highly specific indications.

The specifics of bilateral surgical interventions have been discussed previously, and now we would like to share our approach to rehabilitation for patients after simultaneous hip joint replacement.

Rehabilitation is an essential part of the recovery period.

Goals of Rehabilitation:

1. Reduction of postoperative pain and swelling.

2. Teaching the patient to walk with assistive devices (walkers, crutches, canes) and gradually transition to independent walking.

Мал. 5
Fig. 5

А ідея полягала в тому, щоб збільшити діаметр найбільшої доступної ніжки до необхідного розміру завдяки аугменту, індивідуально підігнаному під рельєф внутрішньої поверхні стегнової кістки. І він був створений (мал. 5).

3. Development of a natural walking pattern.
4. Mobilization and joint flexibility exercises.
5. Strengthening and training of muscles.
6. Development of self-care skills.

Мал. 6
Fig. 6

Мал. 7
Fig. 7

Мал. 8
Fig. 8

Мал. 9
Fig. 9

Мал. 10
Fig. 10

Мал. 11
Fig. 11

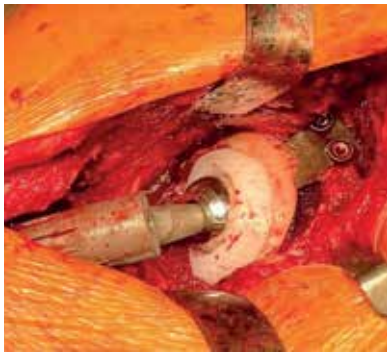

Мал. 12
Fig. 13

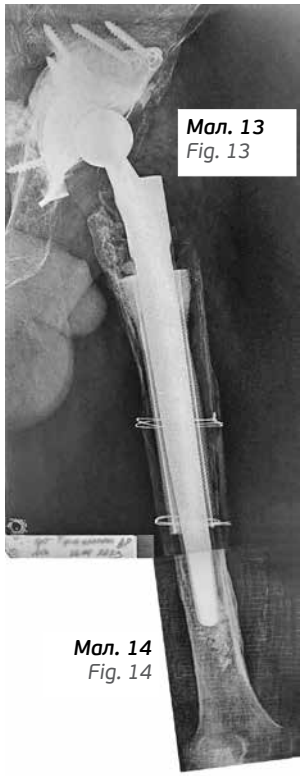

Мал. 13
Fig. 13

Мал. 14
Fig. 14

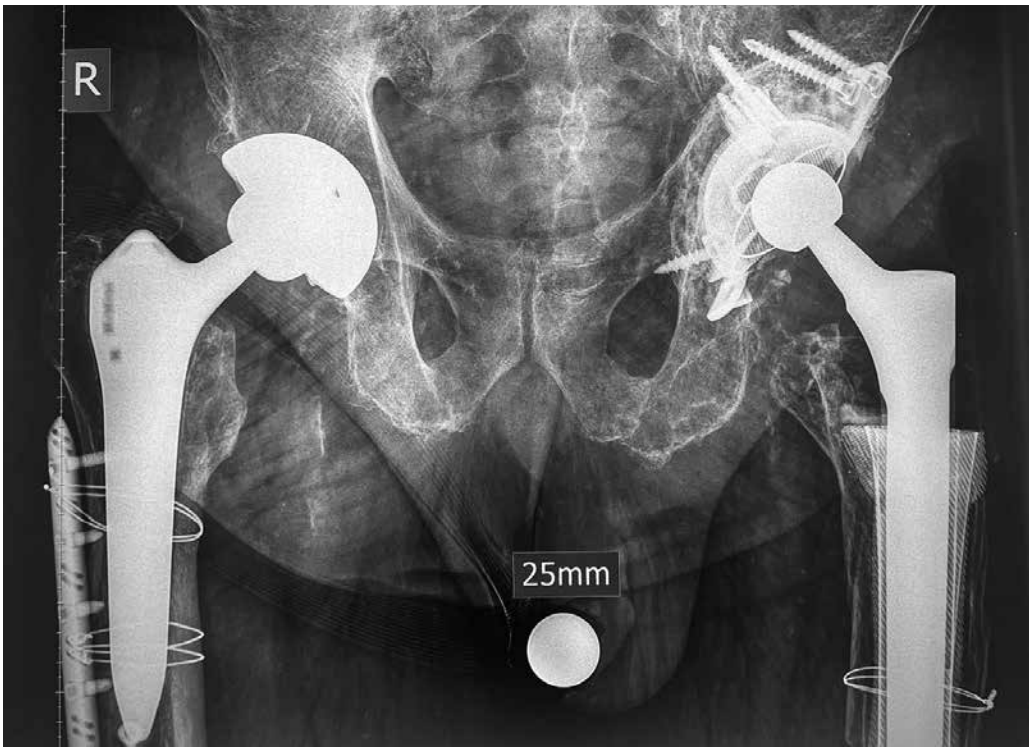

Мал. 15
Fig. 15

Мал. 16
Fig. 16

Операція минула за планом. Після видалення спейсера (мал. 6) було встановлено ревізійне кільце з цементною чашею. Цементне кріплення дозволяє вибирати оптимальні кути орієнтації за бажанням хірурга. Після примірки з пластиковими прототипами (мал. 7, 8, 9), були встановлені аугмент (мал. 10, 11) та ніжка стегнового компонента (12).

Рентгенологічно ми задоволені (мал. 13), пацієнт протягом двох років, також (мал. 15, 16). Спостереження продовжується...

Одночасне ендопротезування двох суглобів потребує виконання кількох умов:

1. Виражений больовий синдром в обох запланованих до операції суглобах.

2. Бажання пацієнта, яке не минає після ретельного пояснення особливостей такого втручання.

3. Відсутність виражених супутніх захворювань і поінформована згода пацієнта на можливість припинення втручання через будь-які особливості першої операції.

4. Добра хірургічна техніка й злагодженість бригади.

5. Наявність кровозберігальних технологій.

6. Адекватне анестезіологічне забезпечення й післяопераційне знеболювання.

7. Повна заміна операційної білизни, магістралей, інструментарію, «перемивання» бригади під час переукладання пацієнта[1].

8. Подвійна лінійка імплантів.

9. Опанування системи ранньої реабілітації з повним навантаженням на кінцівки.

Особливості реабілітації у разі одноетапного подвійного ендопротезування кульшового суглоба

Операції з тотального ендопротезування суглобів нижніх кінцівок є сьогодні найсучаснішим способом повернути людині можливість рухатися без болю, вести звичний спосіб життя, не відчувати себе безпорадною і залежною. Ендопротезування двох суглобів одночасно є звичайним у світовій ортопедичній практиці. Зазвичай оперують симетричні суглоби – два кульшових або два колінних.

[1] У деяких закордонних клініках пацієнта навіть перевозять до іншої операційної зали.

This approach is a crucial part of the rehabilitation process, allowing patients to regain normal movement. In our clinic, rehabilitation begins before surgery. During the initial consultation, the operating surgeon explains the feasibility of simultaneous bilateral arthroplasty based on medical indications. Naturally, factors such as the complexity of the upcoming procedure, the patient's general health, age, presence of osteoporosis, body mass index, and psychological readiness for this program are considered.

Different levels of patient awareness require a careful deontological approach.

Some patients, especially those previously consulted at various institutions (even leading clinics), are convinced that performing two operations at once is impossible. Others specifically seek out a facility where bilateral surgery is an option.

If bone grafting or other procedures that would prevent immediate full weight-bearing are anticipated, bilateral operations are not scheduled.

The fundamental criterion for simultaneous surgery is the absence of a need to offload the limbs after successful joint replacement. This principle forms the foundation of the rehabilitation program for this patient group.

As mentioned earlier, rehabilitation starts before surgery. Once the prosthesis type, fixation method, surgery date, and specific features of the procedure are determined, the patient meets with the assistant. Sometimes, this is the same doctor. During the explanation of necessary preoperative examinations and

Починаючи з 2006 року, ми проводимо такі операції на кульшових, а з 2012 року – і на колінних суглобах. Загальна кількість перевищує 800 пацієнтів, з них 62 % – це пацієнти з патологією колінних суглобів. Є і унікальні операції – два суглоби на одній кінцівці, кульшовий та колінний на різних, плечовий та кульшовий з одного боку. Розроблена та успішно впроваджена методика ревізійного ендопротезування кульшового суглоба з дефектом кульшової западини та коксартрозом протилежного суглоба, коли першою робиться первинна артропластика, а відсічена головка та спонгіоза з проксимального стегна використовуються як аутопластика під час ревізії. Але це імовірніше реальна екзотика за особливими показаннями.

Особливості двобічних хірургічних втручань ми висвітлювали раніше, а зараз хочемо поділитися підходами до реабілітації у пацієнтів після одночасного ендопротезування кульшових суглобів.

Реабілітація є обов'язковою частиною відновлювального періоду.

Цілі реабілітації:

1. Зменшення післяопераційного болю і набряку;
2. Навчання пацієнта ходіння за допомогою допоміжних засобів (ходунки, милиці, тростина) та поступовий перехід на ходу без сторонньої опори;
3. Вироблення фізіологічного стереотипу ходьби;
4. Мобілізація та розробляння суглобів;
5. Тренування та зміцнення м'язів;
6. Навички самообслуговування.

Цей підхід є важливою частиною реабілітаційного процесу відновлення, який повертає пацієнтам можливість нормально рухатись.

У нашій клініці реабілітація починається перед операцією. Під час першої консультації операційний хірург пояснює можливості проведення одночасного двобічного ендопротезування за показаннями. Звісно, береться під увагу складність майбутніх операцій, стан здоров'я та вік пацієнта, наявність вираженого остеопорозу, індекс маси тіла та його налаштованість на таку програму.

Різна інформованість пацієнтів потребує зваженого деонтологічного підходу. Деякі, особливо вже консультовані в різних і навіть провідних клініках, впевнені, що дві операції робити неможливо. Інші налаштовані на подвійне втручання і шукали клініку, де це можливо.

У випадках, коли передбачається кісткова пластика, або інші особливості, що не дозволять повне навантаження кінцівок відразу після операції, подвійні операції не призначаються.

Загалом основним критерієм можливості проведення симетричних операцій є розуміння відсутності необхідності розвантаження кінцівок після вдалого ендопротезування.

preparation guidelines, the physician offers the patient a QR code printed on the instruction sheet. This QR code provides step-by-step rehabilitation instructions.

The difference in rehabilitation between unilateral and bilateral arthroplasty lies in the inability to fully turn onto the side while in bed.

And that's it!

This limitation can be compensated for with alternative movement techniques:

– Periodic pelvic lifts using the heels as support, with knees bent and slightly apart, and shifting positions in bed with partial side-turns.

– More frequent sitting up in bed (initially with staff assistance).

Other differences mainly involve the timing of transitioning to various assistive devices and self-care adjustments. For example, in unilateral arthroplasty, we have not used urinary catheters for over fifteen years.

However, in bilateral cases, a catheter is retained until the following day due to self-care difficulties.

Patients begin walking the next day just as in unilateral cases, but the transition from walkers to a single crutch is delayed depending on the patient's condition. Even if, upon discharge on the fifth to seventh day, the patient has not yet progressed beyond using two crutches, rehabilitation specialists provide further instruction. Patients remain in contact with their rehabilitation therapist and have access to in-person consultations if needed. In complex cases, a short follow-up rehabilitation session may be arranged to facilitate the transition to a cane, though only a few patients have required this.

На цей постулат спирається вся програма реабілітації цієї групи пацієнтів.

Як ми вже зазначили, вона починається до операції. Наступним кроком після визначення виду протеза, типу його фіксації, дати й особливостей операції пацієнт зустрічається з асистентом. Іноді це той самий лікар. Під час пояснення об'єму необхідного обстеження, правил передопераційної підготовки лікар пропонує пацієнту сканувати QR-код, що позначений на інструкції. У цьому коді – програма реабілітації пацієнта покроково.

Відмінність реабілітації у разі однобічного та двобічного ендопротезування полягає в неможливості повного повороту на бік у ліжку.

І тільки!

Це можна компенсувати іншими руховими прийомами:

– періодичне підняття таза, спираючись на п'яти, при зігнутих та розведених колінах і вкладання в ліжко з неповним поворотом у різні боки;

– частіше сідати в ліжку (спочатку за допомогою персоналу).

Інші особливості полягають, в основному, у термінах переходу на різні допоміжні пристосування та предмети догляду. Так, у випадках однобічного протезування сечові катетери не використовуємо вже понад п'ятнадцять років, але у разі двобічного зберігаємо його до наступного дня через труднощі самодогляду.

Ходити починаємо так само наступного дня, але перехід з ходунців на одну милицю відтерміновуємо залежно від стану пацієнта. Навіть якщо на п'ятий-сьомий день, під час виписки, пацієнт не покинув дві милиці, реабілітологи інструктують його. Залишається і зв'язок з реабілітологом, і можливість очної консультації. У складних випадках можлива коротка повторна реабілітаційна консультація для переходу на тростину, але така допомога знадобилась тільки декільком пацієнтам.

Звісно, «двійнятка», як ми їх ласкаво нарекли, потребують дещо більшої уваги під час догляду та навчання, пристосувань для побуту і часу в стаціонарі (на 2–3 дні), але це один раз, а не два, як у разі почергового лікування.

І головне, що вказує на користь двобічного ендопротезування. Кожного тижня під час обходів обов'язково опитуємо пацієнтів, чи не шкодують вони, що погодились на подвійну операцію. Негативна відповідь була у двох пацієнтів, що склало три проміле від загальної кількості. Обидва змінили свою думку після трьох-п'яти днів реабілітації.

Як ілюстрацію можливостей реабілітації двобічного ендопротезування наводимо екстремальний приклад.

Відома балерина страждала на тяжкий диспластичний коксартроз (мал. 1, 2, 3). Незважаючи на виражений больовий синдром, продовжувала виступи до останнього.

Naturally, "twins" as we affectionately call them, require slightly more attention in terms of care, training, and household adaptations. They also stay in the hospital for two to three days longer than unilateral cases. However, this is still just one hospital stay instead of two, as would be necessary with sequential surgeries. And most importantly, the main argument in favor of bilateral arthroplasty.

Every week, during medical rounds, we ask patients if they regret choosing to undergo a double operation. Only two patients ever answered "yes"; accounting for just three per thousand of the total number. However, both changed their minds after three to five days of rehabilitation.

To illustrate the potential of rehabilitation after bilateral arthroplasty, we present an extreme case.

A renowned ballerina suffered from severe dysplastic coxarthrosis (Fig. 1, 2, 3). Despite experiencing intense pain, she continued performing until the very last moment. In 2012, she agreed to undergo bilateral surgery (Fig. 4, 5).

Individualized rehabilitation, combined with her deep passion for ballet, led to an astounding recovery (Fig. 6, 7). Today, Olia continues to work as a choreographer, passing on the magic of ballet to future stars (Fig. 8, 9).

One of the key indications for simultaneous bilateral hip replacement is fibrous or bony ankylosis in a discordant position.

A 42-year-old male patient once came to our clinic with severe avascular necrosis of both femoral heads, complicated by fibrous ankylosis in a position of maximum adduction (Figs. 1, 2, 3). He moved

Мал. 1
Fig. 1

Мал. 2
Fig. 2

Мал. 3
Fig. 3

Мал. 4
Fig. 4

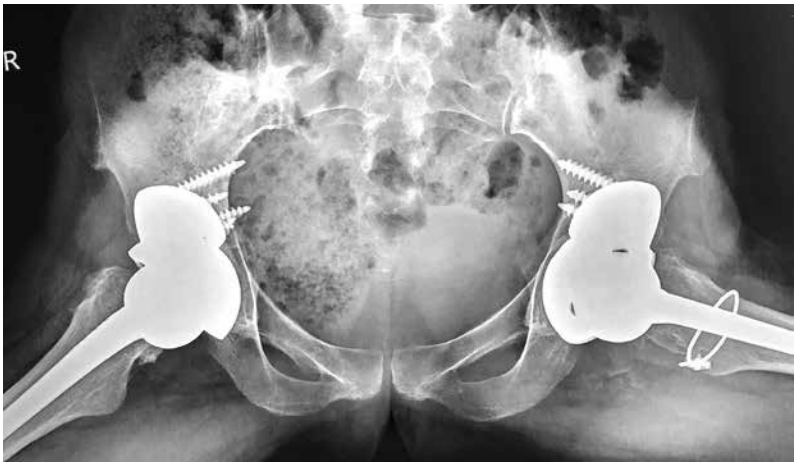

Мал. 5
Fig. 5

У 2012 році погодилась на двобічну операцію (мал. 4, 5). Індивідуальна реабілітація помножена на шалену любов до балету мала разючий результат (мал. 6, 7). Оля і понині працює хореографом, навчаючи майбутніх зірок чарів балетного мистецтва (мал. 8, 9).

Мал. 6
Fig. 6

Мал. 7
Fig. 7

Мал. 8
Fig. 8

Мал. 9
Fig. 9

Одним з нагальних показань до двобічного одночасного ендопротезування кульшових суглобів є фіброзний або кістковий анкілоз у дискордантному положенні.

Мал. 1
Fig. 1

Якось у клініку звернувся молодий пацієнт 42 років з тяжким аваскулярним некрозом головок стегнових кісток, ускладненим фіброзним анкілозом у положенні максимального приведення (мал. 1, 2, 3). Пересувався пацієнт на милицях, викидаючи вперед обидві ноги відразу, що супроводжувалось вираженим больовим синдромом. Сидіти він міг тільки напівлежачи. Неважко уявити його страждання навіть у побуті.

Операцію, на той час вже звичайну в нашій клініці, провів один з найдосвідченіших хірургів, Костянтин Гребенніков. Усе минуло вдало (мал. 4, 5, 6) і за 10 днів після продовженої реабілітації пацієнт був виписаний на амбулаторне лікування, пересуваючись із тростиною.

using crutches, swinging both legs forward simultaneously, which was accompanied by intense pain. He could only sit in a semi-reclined position. It is not difficult to imagine the extent of his suffering, even in daily life.

The surgery, which had already become routine in our clinic at that time, was performed successfully by one of our most experienced surgeons, Kostyantyn Grebennikov. Everything went smoothly (Figs. 4, 5, 6), and after an extended rehabilitation period, the patient was discharged 10 days later for outpatient treatment, walking with a cane.

Мал. 2
Fig. 2

Мал. 3
Fig. 3

Мал. 4
Fig. 4

Мал. 5
Fig. 5

Мал. 6
Fig. 6

Наступний приклад відрізняється тільки складністю реабілітації. Що довше існує анкілоз, то менше треновані м’язи навколо кульш.

Пацієнти мають розуміти, що одразу після операції ноги можуть погано слухатись і потребують більш тривалої реабілітації.

The following case differs only in the complexity of rehabilitation. The longer ankylosis has been present, the more deconditioned the muscles surrounding the hips become.

Patients should understand that immediately after surgery, their legs may not respond well, requiring a longer rehabilitation period.

Мал. 1
Fig. 1

Мал. 2
Fig. 2

РОЗДІЛ 11 / CHAPTER 11

ЧЕРЕЗВЕРТЛЮГОВІ ПЕРЕЛОМИ У ГЕРОНТОЛОГІЧНИХ ПАЦІЄНТІВ

TRANSTROCHANTERIC FRACTURES IN GERONTOLOGICAL PATIENTS

ЗРОБИ ДІЛО, ЩОБ ВІН ГУЛЯВ СМІЛО!

WE DO OUR JOB TODAY SO THAT JACK CAN PLAY

Поряд з переломами шийки стегнової кістки у людей старечого віку, черезвертлюгові переломи становлять не меншу, а можливо, ще більш складну проблему.

У разі перелому шийки тактика зрозуміла – ендопротезування. Цементна фіксація, одно- чи двополюсна конструкція, в ідеалі подвійна мобільність (мал. 1–4), завтра вставати, ранні рухи, профілактика глибоких тромбозів – і сучасних протезів вистачає до кінця життя. Якщо тільки не сенільна деменція, відсоток виживання дуже високий. Відновлення функції практично повне, моральний та фізичний комфорт. Щастя сім'ї неможливо описати. Проблему вирішено.

Alongside femoral neck fractures in the elderly, intertrochanteric fractures pose an equally—if not more—complex challenge.

For femoral neck fractures, the treatment approach is clear: total hip arthroplasty. Cemented fixation, unipolar or bipolar constructs, ideally dual mobility, immediate weight-bearing the next day, early mobilization (Fig. 1–4), prevention of deep vein thrombosis (DVT)—modern prostheses last a lifetime. Unless senile dementia is present, survival rates are very high, functional recovery is nearly complete, and both physical and emotional well-being improve. The family's happiness is indescribable. Problem solved.

Intertrochanteric fractures, on the other hand, are traditionally treated with internal fixation. A vast number of implants have been developed: proximal femoral plates,

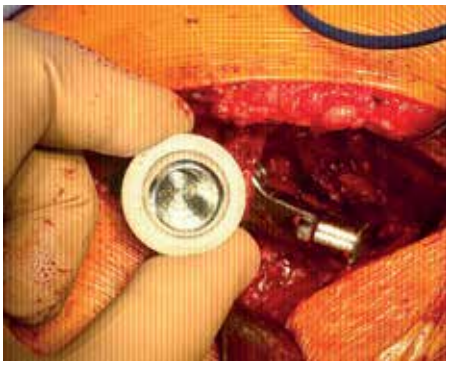

Мал. 1
Fig. 1

Мал. 2
Fig. 2

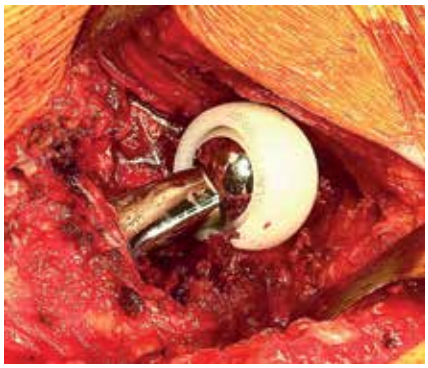

Мал. 3
Fig. 3

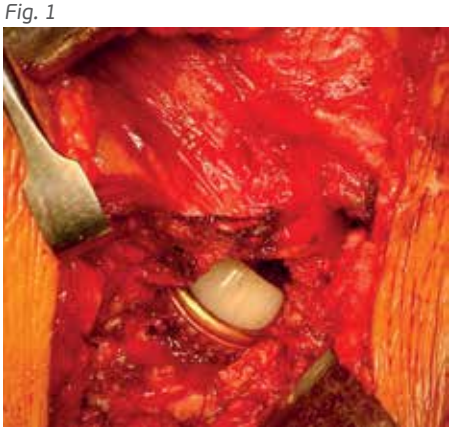

Мал. 4
Fig. 4

Черезвертлюгові переломи взагалі належить синтезувати. Придумана маса фіксаторів: проксимальні та кутові пластини, DHS, гамма-цвях, PFNA тощо. І зростається!

Але не завжди. Що людина старша і що більш виражений остеопороз (особливо у жінок у період менопаузи), тим

Черезвертлюговий перелом у пацієнтки 89 років з остеопорозом
Transtrochanteric fracture in an 89-year-old patient with osteoporosis

Комір ревізійної ніжки компресує уламки
The collar of a revision stem compresses fragments

Черезвертлюговий перелом у пацієнта у віці 91 року з коксартрозом
Transtrochanteric fracture in a 91-year-old patient with coxarthrosis

Незважаючи на деяке суміщення уламків, кінцівка стала опорною одразу
Despite certain displacement of fragments, the limb became weight bearing right away

Результат за рік
Follow up after a year

менше шансів на успіх. Крім того, велике значення має час проведення остеосинтезу. Колеги з Німеччини розповіли про протокол, за яким такі переломи слід оперувати не пізніше **шести** годин після травми. Проте результат можна оцінити не раніше трьох-чотирьох місяців мук. Усі знають, як пересуваються на милицях вісімдесятирічні старенькі, яким заборонили наступати на оперовану ногу.

Тому останні двадцять років для лікування пацієнтів з черезвертлюговими переломами на тлі вираженого остеопорозу надаємо перевагу цементному ендопротезуванню.

Щоправда, цвях PFNA дещо змінив ситуацію, і у випадках відсутності коксартрозу та фатального остепорозу дозволяє раннє навантаження. До того ж, ця методика найменш інвазивна. Але за уламкових переломів, на тлі дегенеративно-дистрофічних змін, все ж таки штучний суглоб. Операція має певні особливості, якими й хочу поділитися.

Підготовка звичайна, не раджу її затягувати. Ось кардіолог радить тиждень «прокапатися», а гастроентеролог – підтягнути білірубінчик, окуліст вимагає нормалізувати очний тиск, а гінеколог не знає, що робити з маткою, яка випадає. Тільки життєво небезпечні ризики мають братися під увагу! Сама по собі повна (через сильний біль) знерухомленість є смертельно небезпечним ризиком. Людина слабшає з кожним днем, з кожною годиною. Коротка грамотна корекція – і вперед. Без операції смертність цієї категорії пацієнтів перевищує 80%. Операція дає шанс.

angle-stable plates, DHS (Dynamic Hip Screw), gamma nails, PFNA (Proximal Femoral Nail Antirotation), etc. And yes—they often heal.

But not always. The older the patient and the more severe the osteoporosis (especially in postmenopausal women), the lower the chances of successful fracture healing. Timing of internal fixation is also crucial. German colleagues shared a protocol requiring such fractures to be operated on within six hours post-injury. However, outcomes can only be assessed after three to four months of suffering. We all know how frail eighty-year-old patients move on crutches when they are forbidden to bear weight on the operated limb.

For the past 20 years, we have favored cemented THA for elderly patients with severe osteoporosis and intertrochanteric fractures.

However, the PFNA nail has somewhat changed the landscape. In cases where coxarthrosis is absent and osteoporosis is not critical, it allows for early weight-bearing. Additionally, it is the least invasive method. However, in comminuted fractures with degenerative-dystrophic changes, a prosthetic hip joint remains the best option. The surgery has certain specific aspects that

Preparation is standard, and delays should be avoided. Cardiologists may recommend a week of IV therapy, gastroenterologists may want bilirubin levels adjusted, ophthalmologists insist on normalizing intraocular pressure, and gynecologists debate prolapsed uterus management. Only life-threatening risks should be considered.

Severe immobilization due to pain is itself a life-threatening risk. The patient weakens with every day and even every hour. A brief but thorough preoperative correction—then proceed. Without surgery, mortality in this patient group exceeds 80%. Surgery gives them a chance.

Approach selection is at the surgeon's discretion. Dislocating the femoral head in a fractured femur is challenging—

Доступ – на вибір хірурга. Вивихнути головку за зламаного стегна непросто, немає важеля. Тому використовуємо ложку для вивиху. Деякі віддають перевагу штопору, введеному збоку. De gustibus non est disputandum[1].

Потім настає важливий момент. Головку резеціюємо на 2–3 мм проксимальніше звичайного рівня для збереження кортикального кільця шийки. Западину протезуємо як зазвичай. Зважаючи на значні руйнування місць прикріплення м'язів і зв'язок, які забезпечують стабільність ендопротеза, особливо ретельно перевіряємо кути інклінації. Здебільшого це неважко, оскільки збережено природні орієнтири.

Під час виведення проксимального кінця стегнової кістки в рану уламки дещо зміщуються, відкриваючи вхід у кістковомозковий канал. А саме це нам і потрібно. Акуратно відвівши фрагмент вертлюгової зони з перфорованим обпилом шийки, формуємо ложе для ніжки. Встановлюємо її на цементі, попередньо протягнувши крізь отвір у шийці. Таким чином відновлюється анатомія проксимального відділу стегна, зберігаються м'язи, які утримують головку у западині. Для таких випадків віддаємо перевагу ніжці LUBINUS, стебло якої трохи довше, ніж у конкурентів. Розмір має значення. Широкий комір допомагає щільно притиснути нанизаний на ніжку уламок і приклеїти його до витисненого під час заглиблення ніжки цементу. Іноді доводиться додатково фіксувати уламки серкляжами або трансосальними дротяними швами або іншими слушними способами.

Окрім подовженої ніжки, останнім часом став частіше використовувати однополюсні моделі з подвійною рухомістю. До речі, не розумію, чому ці однополюсні суглоби називають біполярними, що в перекладі означає «двополюсний»? І ще, не

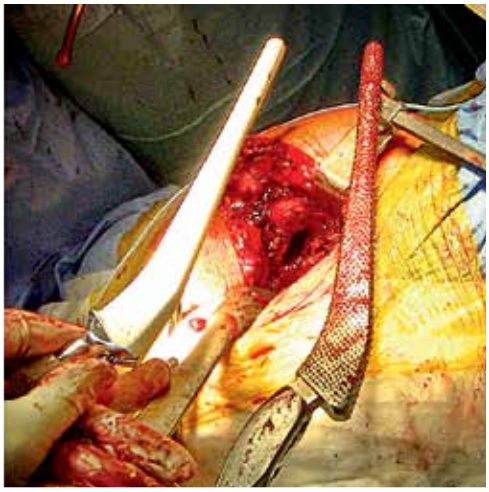

У разі збереженої кісткової тканини можуть використовуватися і механічні подовжені ніжки
If the bone tissue is preserved, extended cementless stems may be used

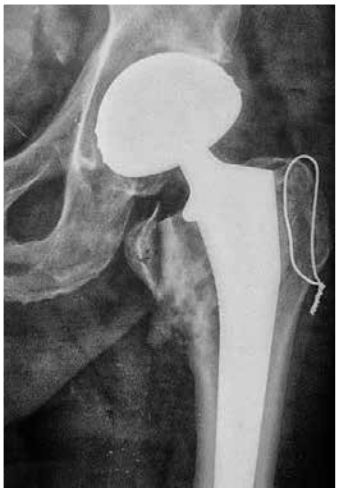

Іноді потрібний остеосинтез великого вертлюга
Sometimes osteosynthesis of the greater trochanter has to be performed

[1] Про смаки не сперечаються (лат.).

there's no leverage. We use a dislocation spoon, while some prefer a corkscrew introduced laterally[1].

Then comes an important stage. The femoral head is resected 2–3 mm more proximally than usual to preserve the cortical ring of the femoral neck. The acetabulum is reconstructed as usual. Given the significant damage to the muscle and ligament attachment sites, which are crucial for the stability of the endoprosthesis, special attention is paid to verifying the inclination angles. In most cases, this is not difficult, as the natural anatomical landmarks remain intact.

During the extraction of the proximal femur into the wound, the fracture fragments shift slightly, exposing the entrance to the medullary canal—exactly what we need. By carefully retracting the trochanteric fragment with a perforated osteotomy of the femoral neck, we create a stable bed for the stem. The stem is implanted using cement fixation, after being passed through an opening in the femoral neck. This approach restores the anatomy of the proximal femur while preserving the muscles that stabilize the femoral head within the acetabulum. For such cases, we prefer the LUBINUS stem, which is slightly longer than competing designs. Size matters—the wide collar ensures firm compression of the fragment onto the stem and bonds it to the cement extruded during stem insertion. In some cases, additional fixation of the fragments with cerclage wires, transosseous sutures, or other appropriate methods is necessary.

Lately, I have been favoring unipolar prostheses with dual mobility.

By the way, why are unipolar implants referred to as "bipolar" in English? Bipolar means "two poles," after all...

[1] De gustibus non est disputandum.

розумію, чому не випускають однополюсних протезів з рухомою повністю поліетиленовою головкою? Полірований поліетилен не менш гладенький, ніж кобальт-хром, а пружність значно ближча до хрящової тканини.

Більшість пацієнтів з черезвертлюговими переломами мають збережену вертлюгову западину, підвищений ризик вивиху внаслідок дегенерації м'язів та сполучної тканини, у них не передбачається інтенсивного навантаження та і термін служби у людей старечого віку дещо обмежений...

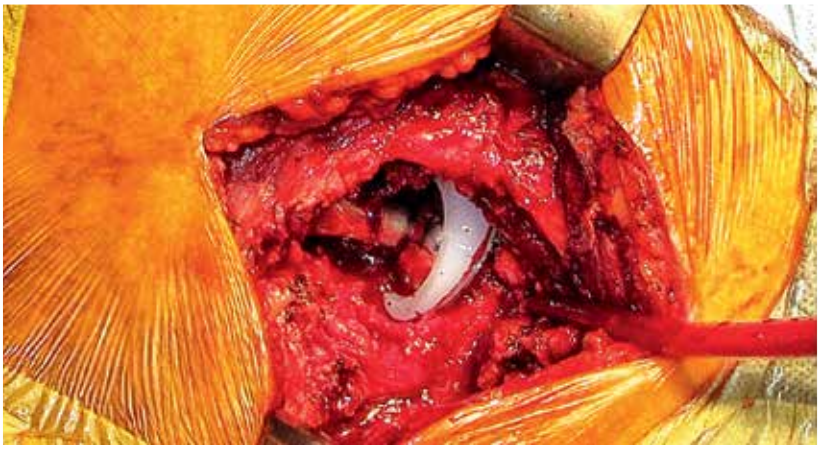

Беручи під увагу недостатність м'язової муфти, рекомендовані протези з подвійною мобільністю
Taking into consideration muscular sleeve deficiency, double mobility implants are indicated

Але встановлюючи однополюсні протези, слід дотримуватись деяких правил:

1. Задній доступ.
2. Обережне видалення головки без пошкодження хрящу западини.
3. Збереження та рефіксація суглобової капсули.
4. Збереження суглобової губи.
5. Збереження власної зв'язки головки, що служить амортизатором.
6. Вибір розміру головки протеза відповідно до видаленої. Краще вибрати на міліметр менше, ніж на міліметр більше.
7. Навантаження – наступного дня.

Ось і всі особливості.

Остання новина!

За наказом МОЗ України № 2180 від 26 грудня 2024 року, черезвертлюговий перелом стегнової кістки за наявності артроза кульшового суглоба (коксартроза) III–IV ступеня внесений у «Перелік медичних показань для проведення ургентних операцій з ендопротезування».

And another thing—I don't understand why fully polyethylene mobile heads aren't manufactured for unipolar prostheses. Polished polyethylene is just as smooth as cobalt-chrome, yet its elasticity is much closer to cartilage.

Most patients with intertrochanteric fractures have an intact acetabulum but a higher risk of dislocation due to muscle and connective tissue degeneration. They are not expected to undergo intense physical activity, and in elderly individuals, the lifespan of the implant is somewhat limited.

Still, when implanting unipolar prostheses, certain principles must be followed:

1. Posterior approach.
2. Careful removal of the femoral head without damaging acetabular cartilage.
3. Preservation and refixation of the joint capsule.
4. Preservation of the acetabular labrum.
5. Preservation of the ligamentum teres, which acts as a shock absorber.
6. Proper prosthetic head sizing—better 1 mm smaller than 1 mm larger than the removed head.
7. Weight-bearing begins the next day.

And that's it.

Breaking News!

According to the order of the Ministry of Health of Ukraine No. 2180, dated December 26, 2024, "Intertrochanteric femoral fracture in the presence of grade III-IV hip osteoarthritis (coxarthrosis)" has been included in the "List of Medical Indications for Urgent Hip Replacement Surgery."

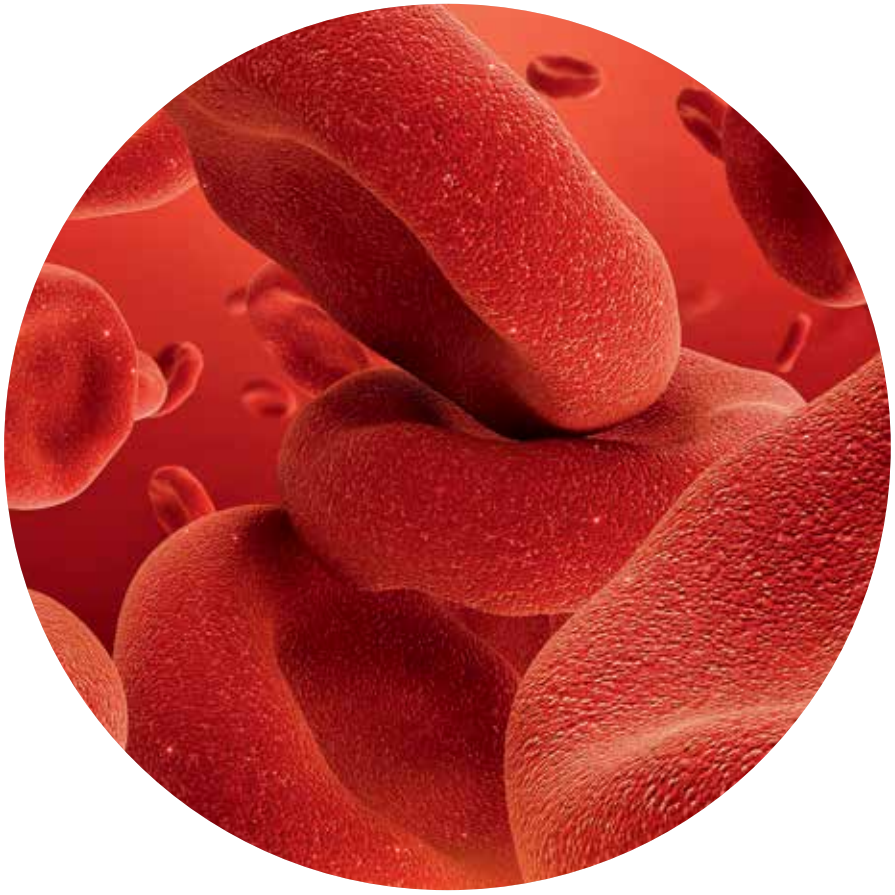

РОЗДІЛ 12 / CHAPTER 12

СИСТЕМА КРОВОЗБЕРЕЖЕННЯ

BLOOD RECOVERY SYSTEM

У співавторстві з Петром Буличем

Co-authored with Peter Bulych

КРОВ ЛЮДСЬКА – НЕ ВОДИЦЯ

(Українська приказка)

BLOOD IS THICKER THAN WATER

(Ukrainian proverb)

На жаль, цей розділ має дуже сумну згадку.

Кажуть, що кожен хірург має свій цвинтар. Свій маленький цвинтар маю і я. Два пам'ятники стоять на березі кров'яного русла. За часів опанування методу операції тривали дві-три години й супроводжувалися крововтратами, подекуди фатальними. Досі пам'ятаю шалені нічні поїздки за кров'ю пологовими будинками й лікарнями. Тоді ми не вміли зберігати кров пацієнта і вся надія була на донорську. Не було коагуляторів, аспіраторів і силового електроінструментарію. Реінфузію крові, яка вилилася, інструкції наказували робити крізь сім шарів марлі...[1]

Мабуть тому досвідом заощадження «не водиці»[2] хочеться особливо поділитися.

Показання для використання власної крові більш вільні, ніж до використання донорської гомологічної, через можливі ускладнення. Якість трансфузії багато в чому залежить від тривалості зберігання еритроцитів. Зниження ефекту віддачі транспортованого кисню в тканинах супроводжується несприятливими змінеммями рівня pH або навіть можливим розвитком регіонарної ішемії. Коагулопатії, дилюційна тромбоцитопенія, дисемінована внутрішньосудинна коагуляція, інтоксикація антикоагулянтом-протектором, зрушення у кислотно-основному статусі можуть супроводжувати значні за обсягом гемотрансфузії. Змінення електролітного складу циркулюючої крові з гіперкаліємією особливо небезпечна у пацієнтів зі зниженими компенсаторними можливостями серцево-судинної та екскреторної систем. Необхідний контроль за швидкістю введення еритроцитів, оскільки є дані про високий рівень (19–30 ммоль/л) калію в консервованій крові, яка зберігалася протягом 21 дня. Використання препаратів консервованої крові може погано вплинути на температурний статус пацієнта, з розвитком аритмій, післяопераційних ознобів. Недосконала техніка зігрівання трансфузійного середовища або недотримання правил і застережень є серйозними чинниками пошкодження еритроцитів із подальшим розвитком можливого ускладнення.

Кількість мікроагрегатів та уламків зруйнованих еритроцитів зростає зі збільшенням терміну зберігання крові. Частина їх не затримується на стандартних фільтрах і з потраплянням у кровотік реципієнта може стати причиною судинної обструкції або сприяти розвитку такого грізного ускладнення з дихальною недостатністю, як респіраторний дистрес-синдром дорослих.

Використання спеціальних мікрофільтрів також не гарантує повного захисту від таких мікроагрегатів.

З 1940 року, коли трансфузія крові стала реальністю, вірусний гепатит став одним із її грізних ускладнень. І зараз віруси

[1] До речі, нещодавно дізнався, що у деяких столичних клініках і зараз по-іншому не вміють...
[2] Українське прислів'я: «Кров людська – не водиця».

Unfortunately, this chapter carries a very sad memory.

They say every surgeon has their own cemetery. I, too, have my own small one. Two tombstones stand on the banks of the bloodstream. In the early days of mastering this technique, surgeries lasted two to three hours and were often accompanied by significant, sometimes fatal, blood loss. I still remember the frantic night drives between maternity hospitals and clinics in search of blood. Back then, we did not know how to preserve the patient's own blood, and all hope rested on donor transfusions. There were no coagulators, no aspirators, no power-driven surgical instruments. Blood reinfusion, as per the instructions, was to be carried out through seven layers of gauze.[1]

Perhaps this is why I feel a particular need to share my experience in conserving what is, after all, "thicker than water."[2]

The indications for using a patient's own blood are broader than those for homologous donor blood due to the potential complications associated with transfusions. The quality of a transfusion largely depends on the storage duration of red blood cells. A decline in oxygen delivery efficiency can lead to adverse shifts in pH levels and even regional ischemia. Large-volume transfusions can be associated with coagulopathies, dilutional thrombocytopenia, disseminated intravascular coagulation, anticoagulant toxicity, and disturbances in acid-base balance. Changes in the electrolyte composition of

[1] By the way, I recently learned that some metropolitan clinics still do not know any other way.
[2] Ukrainian proverb "Blood is thicker than water".

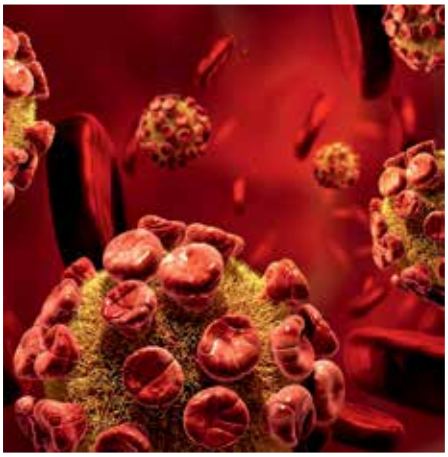

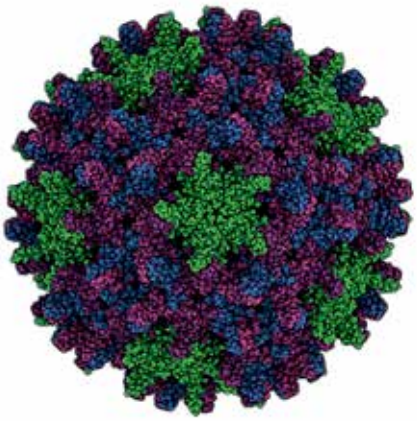

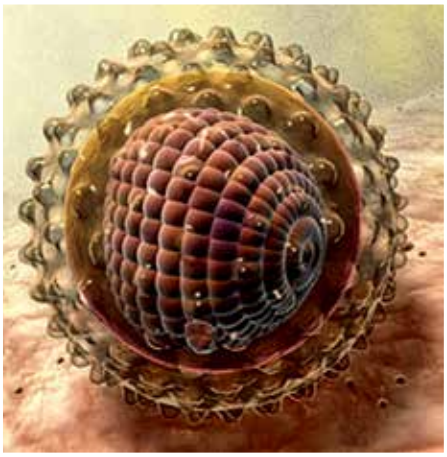

Віруси гепатиту
Hepatitis viruses

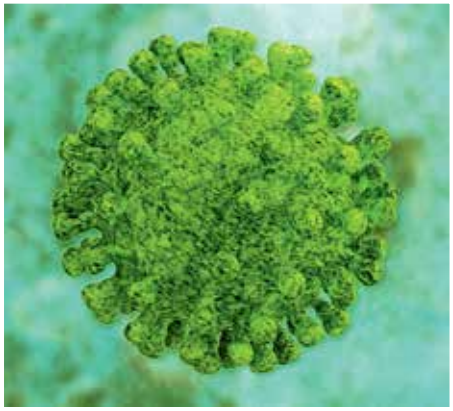

Вірус лейкемії
Leukemia virus

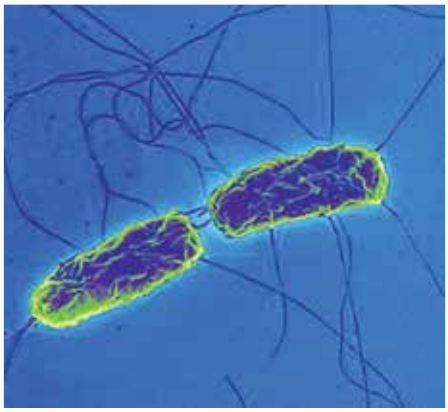

Збудник черевного тифу
The causative agent of typhoid fever

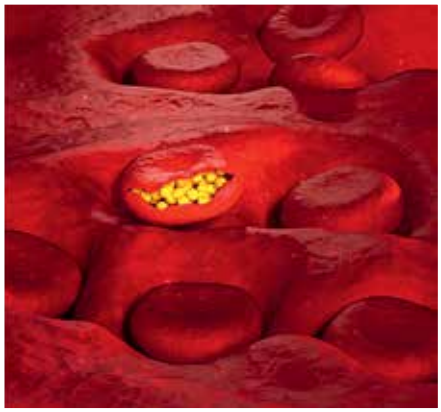

Малярійний плазмодій
Plasmodium falciparum

гепатиту, як і вірус імунодефіциту людини, залишаються великою проблемою гемотрансфузії.

Людський вірус лейкемії першого типу (HTLV-1) може стати причиною Т-клітинної лейкемії та поступальної мієлопатії у разі посттрансфузійної трансмісії цього збудника. Цитомегаловірус, який з'явився після гемотрансфузії, також може створити значну клінічну проблему.

Консервована кров із фосфатним буфером є чудовим середовищем для зростання Yersinia enterocolitica. Посттрансфузійний сифіліс – дуже рідкісне ускладнення навіть через те, що інфекційний агент не виживає в умовах відносно низьких температур зберігання (1–6 °C), проте продукти крові, які зберігаються за кімнатної температури, можуть спричинити трансмісію цих збудників.

Серед інших інфекційних захворювань, згаданих через можливе передання з гемотрансфузією, зазначають герпетичні вірусні інфекції, інфекційний мононуклеоз (вірус Епштейна-Барра), токсоплазмоз, лейшманіоз, бруцельоз, малярію, тиф, філяріоз, сальмонельоз, інфекції, викликані рикетсіями й парвовірусами.

circulating blood, particularly hyperkalemia, pose a significant risk in patients with reduced cardiovascular and excretory system compensation capacity.

Strict control over the rate of erythrocyte administration is essential, as studies indicate high potassium levels (19–30 mmol/L) in stored blood preserved for 21 days. The use of stored blood products can also negatively affect the patient's thermoregulation, leading to arrhythmias and postoperative chills. Improper warming techniques or failure to adhere to safety protocols can cause red blood cell damage, potentially resulting in severe complications.

Увагу треба приділити й неспецифічній імуносупресивній дії на реципієнта використаної гемотрансфузії. Багато авторів акцентують увагу на підвищенні ймовірності нагнійних ускладнень і прогресуванні пухлинних захворювань у таких випадках.

Існують релігійні чинники, які впливають на питання трансфузії.

До речі, у нашій клініці оперується чимало пацієнтів зі Свідків Єгови, які заперечують переливання крові як таке. Ми можемо здебільшого гарантувати їм операцію без гемотрансфузії донорської крові.

Зважаючи на можливі ускладнення гемотрансфузій, у всьому світі ведеться активний пошук альтернативних шляхів зниження ризику застосування крові та її препаратів. Важливого місця у цьому набуває розвиток концепції використання аутокрові, інакше кажучи, аутологічної трансфузії. Існують три основні напрями цієї

The number of microaggregates and fragments of destroyed erythrocytes increases with prolonged blood storage. Some of these are not retained by standard filters and, upon entering the recipient's bloodstream, can lead to vascular obstruction or contribute to the development of a severe respiratory complication known as adult respiratory distress syndrome (ARDS).

The use of specialized microfilters also does not guarantee complete protection against such microaggregates.

Since 1940, when blood transfusion became a reality, viral hepatitis has remained one of its most serious complications. Even today, hepatitis viruses, along with the human immunodeficiency virus, continue to pose major challenges in transfusion medicine.

The human T-lymphotropic virus type 1 (HTLV-1) can lead to T-cell leukemia and progressive myelopathy in cases of post-transfusion transmission. Cytomegalovirus acquired through blood transfusion can also present a significant clinical issue.

Stored blood with a phosphate buffer provides an excellent environment for the growth of Yersinia enterocolitica.

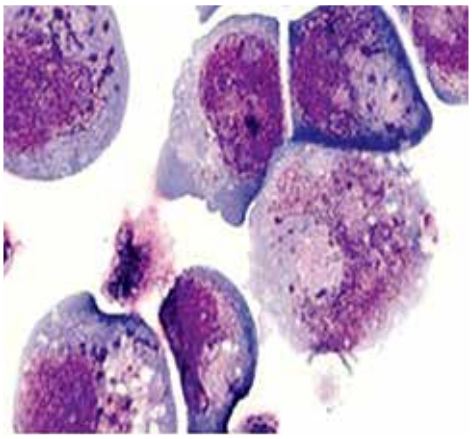

Збудник інфекційного мононуклеозу
The causative agent of infectious mononucleosis



Вірус герпесу
Herpes virus

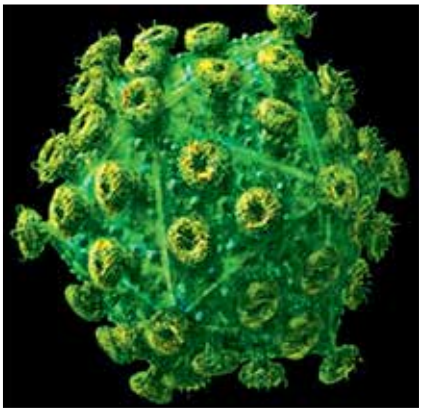

Вірус СНІДу
AIDS virus

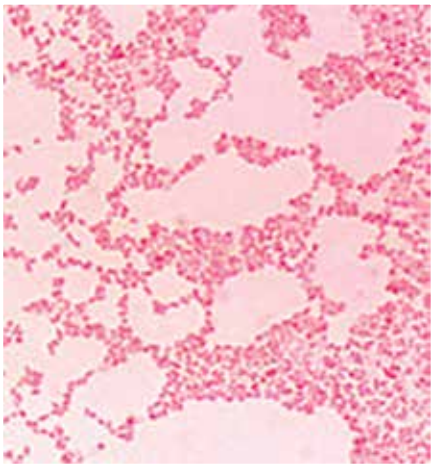

Збудник бруцельозу
The causative agent of brucellosis

Бліда спірохета
Treponema pallidum

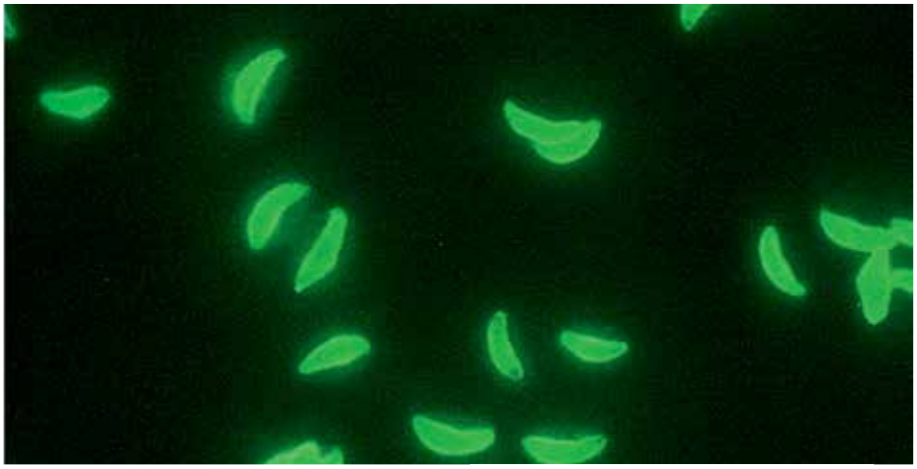

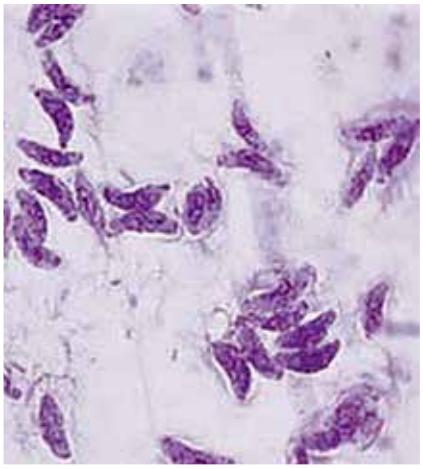

Збудник токсоплазмозу
The causative agent of toxoplasmosis

концепції: передопераційне аутодонорство, гостра нормоволемічна гемодилюція, інтраопераційне й післяопераційне збереження крові пацієнта.

З 1993 року ми розробляємо й постійно вдосконалюємо систему кровозбереження. Її алгоритм заснований на ретельному аналізі вихідного стану пацієнта, доцільності гемодилюційних заходів, необхідності апаратної інтраопераційної трансфузії, застосування систем аутотранснефії, застосування нових хірургічних підходів й ефективної фармакологічної корекції системи коагуляції.

Безумовно, кожен етап освоєння ендопротезування пов'язаний із пошуком оптимального методу компенсації крововтрати. Удосконалення хірургічної техніки спрощує ці завдання. Але спершу було нелегко.

Після перших труднощів ми вдалися до заготівлі крові пацієнтів. Для аутодонорства пацієнт повинен дати згоду на забір крові та не мати клінічних протипоказань. Сама процедура не має бути серйозним навантаженням на організм. Післяаферезна анемія й знижений обсяг циркулюючої крові

Post-transfusion syphilis is an extremely rare complication, primarily because the infectious agent does not survive the relatively low storage temperatures (1–6°C). However, blood products stored at room temperature may still allow the transmission of these pathogens.

Other infectious diseases potentially transmitted through blood transfusion include herpesvirus infections, infectious mononucleosis (Epstein-Barr virus), toxoplasmosis, leishmaniasis, brucellosis, malaria, typhoid, filariasis, salmonellosis, as well as infections caused by rickettsiae and parvoviruses.

не повинні викликати гемодинамічних порушень. Особам із вагою менш ніж 40 кг такий метод протипоказаний. Пацієнти з гемодинамічними проблемами, активною системною інфекцією, анамнестичними даними про реакцію на забір крові, у тому числі непритомність, до групи для передопераційної заготівлі аутокрові не входять.

Пацієнтам з діарейним синдромом у день забору крові процедура протипоказана через можливу бактеріальну контамінацію власної крові.

Забір крові для аутотрансфузії проводиться в період 2–7–14 днів до операції через венепункцію в подвійні офіцинальні системи «Гемакон» з антикоагулянтом і консервантом. Надалі аутокров фракціонується на плазму й еритроцитну масу. Одноразовий об'єм гемоферезу не перевищував 500 мл. Повторний забір крові у пацієнтів, яким планується складне ендопротезування з очікуваною підвищеною крововтратою, проводиться за 5–7 днів після контролю рівня гемоглобіну й клінічних показників відновлення об'єму та кисневотранспортної функції циркулюючої крові. Замінна внутрішньовенна терапія після гемоферезу не проводиться.

За знижених відновлювальних можливостей організму пацієнта для гемопоезу використовуємо стимулятори кровотворення: препарати заліза, вітаміни, еритропоетин.

У випадках коли заготовлена кров не використовується, вона стає донорською для інших пацієнтів.

Ми згодні з думкою деяких авторів, що через консервування аутокрові безпосередньо перед втручанням (за 2–3 тижні) організм не встигає компенсувати втрати і потребує інтенсивної стимуляції гемопоезу.

Особливо це стосується пацієнтів похилого віку і з системними захворюваннями (наприклад, ревматоїдним артритом).

Групі пацієнтів, які не брали участі в процесі попереднього аутодонорства й не мали протипоказань до передопераційної гемодилюції, в операційній виконувався забір 500–800 мл крові в офіцинальні подвійні системи «Гемакон» з антикоагулянтом і консервантом.

Об'єм циркулюючої крові заповнювався кристалоїдами й колоїдами. Аутокров зазвичай використовується цільна.

У випадках прогнозованої підвищеної кровоточивості рани в дренаж вводиться розчин тромбіну, дренажна трубка затискається на три години з наступним відкриттям без вакуумування. Отримана кров не може бути реінфузована. Та й нема чого там повертати, лише згустки.

Ці способи використовувалися нами у перші п'ять-сім років освоєння методу й довели свою спроможність. З накопиченням досвіду, шліфуванням хірургічної техніки, ці, можливо, дещо громіздкі технології, втратили актуальність. Їм на зміну прийшли більш сучасні.

Attention must also be given to the nonspecific immunosuppressive effect of transfused blood on the recipient. Many studies highlight an increased likelihood of infectious complications and the progression of malignant diseases following transfusion.

Religious beliefs also play a role in transfusion decisions.

In our clinic, we frequently operate on patients who are Jehovah's Witnesses and categorically refuse blood transfusions. In most cases, we can ensure that their surgery is performed without the need for donor blood transfusion.

Given the potential complications of blood transfusion, there is a global effort to find alternatives that minimize the use of donor blood and its derivatives. A key development in this field is the growing adoption of autologous blood transfusion. This approach consists of three main strategies: preoperative autologous donation, acute normovolemic hemodilution, and intraoperative or postoperative blood conservation techniques.

Завідувач відділення анестезіології та інтенсивної терапії к.м.н. Петро Булич
Dr. Peter Bulych, MD, the Head of the Department of Anesthesiology and Intensive Therapy

Інтраопераційна реінфузія крові
Intraoperative blood reinfusion

Методика інтраопераційної реінфузії полягає в аспірації крові з операційної рани, відмиванні, центрифугуванні й сепарації еритроцитів за допомогою апаратів під загальною назвою CellSaver. Отримана еритромаса розводиться фізіологічним розчином і повертається пацієнту. Весь процес може бути автоматизованим або залежати від обраної лікарем методики, швидкості, об'ємів обробки й повернення пацієнту відмитих еритроцитів. Ми дотримуємося думки щодо необхідності своєчасного поповнення кисневої транспортної функції крові та інтраопераційного повернення відмитих еритроцитів.

У разі дренування операційної рани апаратна аутотрансфузія може тривати протягом перших шести післяопераційних годин.

Еритроцити зберігають достатній рівень 2,3-дифосфогліцерату й високу здатність до транспорту кисню. Пошкоджені клітини крові, вільний гемоглобін, залишки антикоагулянтів, активовані фактори зсідання, частинки пошкоджених тканин і краплі жиру видаляються в процесі промивання та центрифугування й не становлять проблем для пацієнта.

Вважається, що й бактеріальні тіла, які містяться або потрапили в кров під час операції, елімінуються під час обробки на апа-

Since 1993, we have been developing and continuously refining our blood conservation system. Its algorithm is based on a thorough assessment of the patient's baseline condition, quantitative and qualitative planning in relation to the expected surgical blood loss, the feasibility of hemodilution strategies, the need for intraoperative blood salvage, the use of autotransfusion systems, the implementation of new surgical techniques, and the effective pharmacological management of coagulation.

Every stage in the evolution of total joint arthroplasty has been accompanied by the search for optimal methods to compensate for blood loss. Advances in surgical techniques have made this task easier, but in the beginning, it was far from simple.

After facing initial challenges, we turned to preoperative blood collection from patients. For autologous blood donation, the patient must provide informed consent and have no clinical contraindications. The procedure itself should not impose a significant physiological burden. Post-apheresis anemia and reduced circulating blood volume must not lead to hemodynamic instability. This method is contraindicated in individuals weighing less than 40 kg. Patients with hemodynamic instability, active systemic infections, a history of adverse reactions to blood donation—including syncope—are excluded from preoperative autologous blood collection.

Patients experiencing diarrhea on the day of blood collection are also excluded due to the risk of bacterial contamination of their own blood.

Blood collection for autotransfusion is performed 2, 7, or 14 days before surgery via venipuncture using double Hemacon systems with anticoagulant and preservative solutions. The collected autologous blood is then fractionated into plasma and erythrocyte mass. The volume of a single hemapheresis session does not exceed 500 ml. For patients undergoing complex arthroplasty with anticipated high blood loss, a second blood collection is performed 5–7 days later, following hemoglobin level assessment and clinical evaluation of blood volume and oxygen transport capacity recovery. No replacement intravenous therapy is administered after hemapheresis.

For patients with reduced regenerative capacity, hematopoietic stimulants such as iron supplements, vitamins, and erythropoietin are used. If the collected blood is not utilized, it is designated for use as donor blood for other patients.

ратах CellSaver. Ми не перевіряли. Але коли є загроза смерті від крововтрати – загроза можливого сепсису, напевно, все ж таки менша. У пацієнтів із вираженою кровоточивістю рубцево-змінених тканин застосовувалася фармакологічна підтримка гемостазу. Інтраопераційно блокатори фібринолізу внутрішньовенно сприяють обмеженню крововтрати за можливих зрушень у системі гемокоагуляції. Реінфузія дренованої крові після операції ендопротезування кульшового суглоба є ефективним методом компенсації крововтрати і дозволяє зменшити або зовсім відмовитися від переливання компонентів донорської крові. Необхідність використання цієї методики визначається інтраопераційно й у ранній післяопераційний період. Дреновану кров збирають протягом 1,5–2 годин після операції в офіцинальні подвійні системи «Гемакон» з антикоагулянтом і консервантом без вакуумування. Додаткові заходи щодо очищення або стабілізації трансфузійного середовища не виконуються. За підвищеного ризику кровоточивості рани іноді застосовуємо методику тугого еластичного бинтування оперованої кінцівки з охопленням таза й пахової складки, а також місцеву гіпотермію.

Значне місце в нашій системі кровозбереження приділяється хірургічній

We agree with some authors who argue that blood collection too close to surgery (within 2–3 weeks) does not allow sufficient time for the body to compensate for the loss, necessitating intensive hematopoietic stimulation.

This is especially relevant for elderly patients and those with systemic diseases such as rheumatoid arthritis.

For patients who did not participate in preoperative autologous donation and had no contraindications to preoperative hemodilution, intraoperative blood collection of 500–800 ml was performed in the operating room using double Hemacon systems with anticoagulant and preservative solutions.

The circulating blood volume was replaced with crystalloids and colloids. The autologous blood was typically used as whole blood.

In cases where excessive bleeding was anticipated, a thrombin solution was introduced into the drainage system, and the drainage tube was clamped for three hours before reopening without vacuum suction. The collected blood could not be reinfused, as only clots remained.

These techniques were employed during the first five to seven years of our experience with this method and proved to be effective. However, as experience was gained and surgical techniques refined, these somewhat cumbersome approaches lost their relevance, giving way to more modern methods.

The intraoperative reinfusion technique involves aspirating blood from the surgical wound, washing, centrifuging, and separating erythrocytes using devices collectively known as CellSaver. The processed erythrocyte mass is diluted with saline and returned to the patient. This entire process can be fully automated or adjusted based on the surgeon's chosen protocol, including processing speed, volume, and reinfusion rate of washed erythrocytes. We adhere to the principle of timely restoration of blood oxygen transport capacity and intraoperative return of washed erythrocytes.

If the surgical wound is drained, mechanical autotransfusion can continue for the first six postoperative hours.

The erythrocytes maintain sufficient levels of 2,3-diphosphoglycerate, ensuring high oxygen transport capacity. Damaged blood cells, free hemoglobin, residual anticoagulants, activated coagulation factors, tissue debris, and fat droplets are removed during the washing and centrifugation process, posing no risk to the patient.

It is generally believed that bacterial bodies present in the blood during surgery are also eliminated by CellSaver processing. We have not specifically tested this, but when facing life-threatening blood loss, the risk of potential sepsis is likely a lesser concern. For patients with severe bleeding from scarred tissues, pharmacological support of hemostasis is used.

Реінфузія дренованої крові
Drained blood reinfusion

тактиці, раціональному доступу, мінімізації хірургічної агресії, якості апаратів для коагуляції, тривалості операційного періоду, контрольованій гіпотензії.

Я недарма запропонував співавторство у цьому розділі анестезіологу нашої лікарні, кандидату медичних наук Петру Буличу. Має великий досвід застосування системи кровозбереження в ортопедо-травматологічній практиці. Часом ми дискутуємо з різних питань, але в одному єдині – NON NOCERE![3]

Отже, ми зупинилися на ретельному збереженні дренованої крові й поверненні її першої, основної, порції пацієнту через фільтр-системи у перші години після операції. І це працювало багато років. Але закордонні джерела інформували про бездренажні методики й відсутність ранових гематом у разі внутрішньовенного введення препаратів транексамової кислоти. Наші анестезіологи спочатку з недовірою поставилися до таких інфузій, як таких, що підвищують ризики тромботичних ускладнень, і ми не починали...

Подальшому прогресу сприяли дві події: моя поїздка до Стамбула з метою відвідування навчального курсу для лекторів компанії Smith & Nephew і проблеми з реєстрацією тих самих фільтрів. Колеги з різних кінців світу (Австрія, Австралія, Італія та ПАР) розповідали про сучасні підходи до реабілітації. Для забезпечення ранньої післяопераційної активності рана перед ушиванням інфільтрується сумішшю сучасного анестетика, нестероїдного протизапального препарату, мікродози адреналіну й транексамової кислоти. Проте закордонні фахівці заперечують будь-яке дренування, у тому числі венозне, а також катетеризацію сечового міхура. Виписують пацієнтів третього дня.

Сечовий катетер під час первинних операцій ми не використовуємо, крім тих випадків, коли передбачається тривале втручання. Спроби ж повністю уникнути дренування ран поки що не виправдалися, можливо, че-

[3] «Не зашкодь» (Гіппократ).

Intraoperatively, intravenous antifibrinolytics help reduce blood loss when coagulation imbalances are suspected. Postoperative reinfusion of drained blood following total hip arthroplasty is an effective method for compensating blood loss and can significantly reduce or even eliminate the need for donor blood transfusion. The decision to employ this method is made intraoperatively and during the early postoperative period. Drained blood is collected for 1.5–2 hours postoperatively using double Hemacon systems with anticoagulant and preservative solutions, without vacuum suction. No additional purification or stabilization of the transfusion medium is performed. In cases of increased bleeding risk, we sometimes use tight elastic bandaging of the operated limb, including the pelvis and groin fold, combined with local hypothermia.

A significant component of our blood conservation system is surgical strategy, including rational surgical access, minimizing tissue trauma, optimizing coagulation equipment, reducing operative time, and employing controlled hypotension.

I deliberately invited Petro Bulych, a leading anesthesiologist-intensivist at our hospital and a candidate of medical sciences, to co-author this chapter. I am not aware of anyone with more experience in blood conservation systems in orthopedic and trauma surgery. Under his guidance or direct involvement, more than eight thousand anesthetic procedures have been performed during joint arthroplasty, in addition to countless other surgeries. Many critically ill patients have been successfully managed by the department he leads.

At times, we have differing opinions on certain issues, but in one thing, we are united—NON NOCERE![3]

We had previously focused on meticulous conservation of drained blood and reinfusing the first and most significant portion back into the patient through a Pall filter within the first few postoperative hours. This method had been effective for many years. However, international sources began reporting on drainage-free techniques and the absence of wound hematomas following intravenous administration of tranexamic acid. Initially, our anesthesiologists were skeptical about such infusions, believing them to increase the risk of thrombotic complications, so we hesitated to adopt them.

Two events spurred further progress: my trip to Istanbul to attend a lecturer training course by Smith & Nephew and registration issues concerning the very filters we had been using. Colleagues from different parts of the world—Austria, Australia, Italy, and South Africa—shared their insights on modern rehabilitation approach-

[3] "Do no harm" (Hippocrates).

рез неадекватний супровід. Венозний доступ теж поки що залишаємо на три дні. Отримавши згоду колег-анестезіологів, ми почали застосовувати коктейль. Спочатку несміливо, в половинній дозі, а потім сміливіше.

Неповне дозування застосовуємо у пацієнтів похилого віку й за наявності виражених супутніх захворювань, знову-таки за погодженням. Потім почали додавати в коктейль грам антибіотика із профілактичного курсу. Сам коктейль назвали «Маргарита», на ім'я однієї з анестезистів, котрій і довірили його приготування. Щоправда, у більшості клінік розвинених країн коктейль готують в аптеці, офіційно. Але погодьтеся, фреш є фреш...

Дозатор регулює подання анестетика по 4 мл на годину
A dispenser controls the supply of anesthetic at the rate of 4 ml/h

es. To facilitate early postoperative mobilization, surgical wounds were infiltrated before closure with a mixture of a modern anesthetic, a nonsteroidal anti-inflammatory drug, a microdose of adrenaline, and tranexamic acid. However, international experts strongly opposed any form of drainage, including venous drainage, as well as urinary catheterization. Patients were discharged on the third postoperative day.

We do not use urinary catheters in primary surgeries unless prolonged intervention is anticipated. However, our attempts to completely abandon wound drainage have not yet been successful, possibly due to inadequate perioperative management. Venous access is still maintained for three days. After obtaining approval from our anesthesiology colleagues, we began using the cocktail— initially with caution, at half the recommended dose, and then with increasing confidence.

For elderly patients and those with significant comorbidities, we continue to use reduced dosages, again in consultation with our team. Eventually, we started adding a gram of antibiotic from the prophylactic regimen to the mixture. The cocktail was named "Margarita" after one of our anesthetists, who was entrusted with its preparation. Admittedly, in most developed countries, such mixtures are prepared in pharmacies under official regulation. But, let's be honest— freshly made is freshly made.

The analgesic effect was unexpected. By the evening, patients were warding off nurses who were used to rescuing them from severe pain. Instead, they would say: "Leave us alone, we are not in pain." And in the morning:

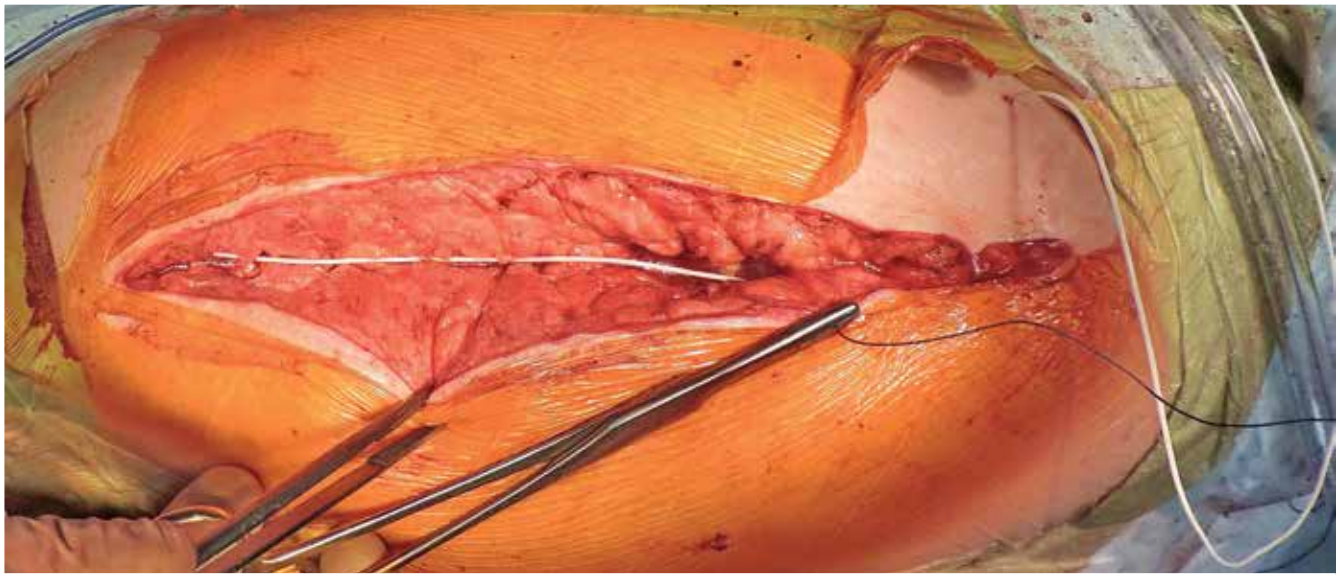

Поверх фасції вкладено тонкий перфорований катетер
A thin perforated catheter is placed on top of the fascia

Ефект знеболювання був несподіваним. Пацієнти ввечері відбивалися від чергових медсестер, які звикли рятувати страждальців від вираженого больового синдрому. А тут: «Не заважайте спати, нам не боляче». А вранці: «Не так вже й болить». Реабілітація починається раніше й значно сміливіше.

Другим не менш важливим ефектом стало різке зниження крововтрати по дренажах. Реінфузувати крізь фільтр стало нічого. Методика, яка так виручала нас понад десять років, пішла в небуття. З вдячністю схиляємо голову...

НА СУЧАСНОМУ ЕТАПІ, ОЗИРАЮЧИСЬ НА ПРОЙДЕНИЙ ШЛЯХ ТА МАЮЧИ ДОСВІД:

– основою кровозбереження є вивірена досвідом та методиками хірургічна тактика. Можна сміливо заявити: планове хірургічне втручання з ендопротезування суглобів без значних або помірних технічних труднощів повинно бути без будь-якої трансфузії;

– поміркована фармакологічна підтримка (транексамова кислота), дотримання узгоджених з анестезіологом гемодинамічних показників пацієнта під час та після операції, уникнення гемодилюційних інфузійних підходів доповнює та підтримує систему кровозбереження;

– адекватне післяопераційне знеболення з використанням мультимодальних принципів, подовжена черезкатетерна постійна помпова інтраранова анестезія (ропівакаїн), регіонарна периферійна одноразова анестезія з використанням нейростимулятора є важливою складовою для уникнення крововтрати після операцій з ендопротезування суглобів.

Про температуру в операційній. Відомий факт з впливом навіть помірної гіпотермії пацієнта на згортання крові. Поясненням є холодовий дефект функції тромбоцитів та змінення функцій ферментів системи коагуляції. На нашу думку, крововтрата та використання частоти гемотранфузій збільшуються у разі виникнення гіпотермії та формування реакції організму на зниження температури тіла й підтримку гомеостазу.

"It doesn't hurt that much." Rehabilitation began earlier and with significantly more confidence.

The second, no less important effect was a dramatic reduction in blood loss through the drains. There was simply nothing left to reinfuse through the filter. The technique that had served us so well for over ten years became obsolete. We bow our heads in gratitude.

AT THE CURRENT STAGE, LOOKING BACK ON THE PATH WE HAVE TAKEN AND WITH THE EXPERIENCE GAINED:

– The foundation of blood conservation is a surgical strategy refined through experience and established methodologies. It can be confidently stated that planned joint replacement surgery, in the absence of significant or moderate technical difficulties, should be performed without any transfusion.

– Moderate pharmacological support (tranexamic acid), adherence to hemodynamic parameters agreed upon with the anesthesiologist during and after surgery, and the avoidance of hemodilutional infusion approaches complement and reinforce the blood conservation system.

– Adequate postoperative pain management using multimodal principles, prolonged continuous catheter-based intrawound anesthesia (ropivacaine), and single-dose regional peripheral anesthesia using a neurostimulator are crucial components in preventing blood loss after joint replacement surgery.

Особливе значення контроль за сталою температурою пацієнта має під час тривалих реконструктивних операцій.

Для підтримки необхідної температури тіла пацієнта ми використовуємо пристрій для зігрівання пацієнта та пристрої для зігрівання інфузійних розчинів.

Наші засоби термоменеджменту:

1 – нагрівач інфузійних розчинів;

2 – пристрій обігріву пацієнта з ковдрою.

Система кровозбереження. Апарат аутотрансфузії (Cell Saver).
Blood Conservation System. Autotransfusion device (Cell Saver).

On operating room temperature. It is a well-known fact that even mild hypothermia in a patient affects blood coagulation. This is explained by a cold-induced platelet function defect and changes in the enzymatic functions of the coagulation system. In our view, blood loss and the frequency of transfusions increase with the onset of hypothermia due to the body's reaction to a drop in body temperature and its efforts to maintain homeostasis. Temperature control is particularly important during prolonged reconstructive surgeries.

To maintain the necessary body temperature, we use a patient warming device and infusion fluid warming devices.

Our thermal management measures include:

1 – Infusion fluid warmer;

2 – Patient warming device with a blanket.

РЕЦЕПТ / PRESCRIPTION

КОКТЕЙЛЬ MARGARITA

COCTAIL “MARGARITA”

Rp:

- *Sol. Ropivacaini 0,2% . . . . . 100 ml*
- *Sol. Ketarolasi . . . . . .2 amp (60 mg)*
- *Sol. Adrenalini hydrochloridi 0,1% . . .0,5 ml*
- *Sol. Aci Tranexamici 0,1% . . . . . .20 ml*
- *Шприц на 50 мл*
- *Спінальна або будь-яка інша довга голка*

Da:

На початку операції анестезист змішує компоненти у флаконі з анестетиком.

Signa:

Перед встановленням імплантату ввести перші 50 мл у доступні м’язи; розчином, який залишився, інфільтрувати підшкірну клітковину перед ушиванням рани.

Далі – більше. У пацієнтів після важких операцій з великим доступом вводимо черезшкірно і встановлюємо надфасціально катетер, схожий на епідуральний, але перфорований в дистальному відділі. Крізь спеціальний дозатор у рану подається той самий анестетик по 4 мл на годину. Після септичних ревізій додаємо антибіотик за чутливістю. Три дні первинної реабілітації без болю після доступу на все стегно – це чимало.

Цю інформацію, швидше за все, потрібно віднести до розділу про ранню реабілітацію, а не про кровозбереження. Хоча одне без іншого неможливе.

Дотепер наше ставлення до компонентів мультимодальної анестезії з інфільтрацією тканин місця операції з погляду системи кровозбереження не змінилося. Але для зменшення впливу можливого людського фактора з негативними наслідками (як то помилки в дозах препаратів, порушення стерильності й таке інше) ми використовуємо переважно один офіцинальний препарат (ропівакаїн). З порівняльного досвіду використання вищезазначеної суміші (коктейль) та монопрепарату категоричних відмінностей в якості дії та тривалості нема.

Rp:

- *Sol. Ropivacaini 0.2% . . . . . 100 ml*
- *Sol. Ketarolasi . . . . . 2 amp (60 mg)*
- *Sol. Adrenalini hydrochloridi 0.1% . . . . . 0.5 ml*
- *Sol. Aci Tranexamici 0.1% . . . . . 20 ml*
- *50 ml syringe*
- *Spinal or any other long needle*

Da:

At the beginning of the surgery, the anesthetist mixes the components in the anesthetic vial.

Signa:

Before implant placement, inject the first 50 ml into accessible muscles. Use the remaining solution to infiltrate the subcutaneous tissue before wound closure.

And even more. In patients undergoing extensive procedures with large surgical exposure, we perform percutaneous catheter placement in the supraponeurotic space, using a catheter similar to an epidural one but perforated at the distal end. A specialized dispenser delivers the same anesthetic solution into the wound at a rate of 4 ml per hour. After septic revisions, an antibiotic is added based on microbial sensitivity testing. Three days of pain-free early rehabilitation following a full-thigh surgical approach is no small achievement.

This information should probably be included in the early rehabilitation section rather than the blood conservation chapter. However, one cannot exist without the other.

Our approach to the components of multimodal anaesthesia with tissue infiltration at the surgical site, from the perspective of blood conservation, has not changed to this day. However, to reduce the impact of potential human error with negative consequences (such as dosage mistakes, breaches in sterility, etc.), we primarily use a single official drug ropivacaine. Based on our comparative experience with the previously mentioned mixture (“cocktail”) and the monotherapy, there are no significant differences in either the quality or duration of the effect.

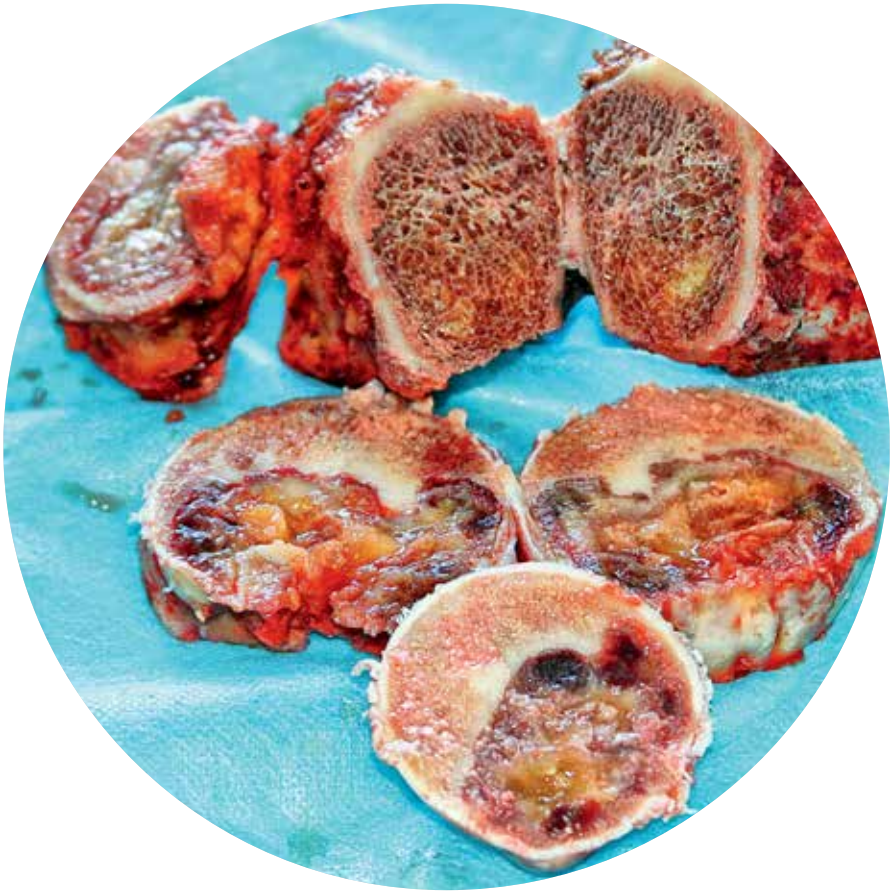

РОЗДІЛ 13 / CHAPTER 13

ЕНДОПРОТЕЗУВАННЯ У РАЗІ ОНКОЛОГІЧНИХ ЗАХВОРЮВАНЬ

THA IN ONCOLOGICAL PATIENTS

НЕ В СВОЇ САНИ НЕ СІДАЙ
(Приказка)

DON'T BITE OFF MORE THAN YOU CAN CHEW
(Proverb)

Скажу одразу – це справа онкоортопедів. Але бувають ситуації, коли їм доводиться допомагати. Наприклад, у пацієнта із запущеною формою онкологічного процесу виникає патологічний перелом шийки стегнової кістки. Численні метастази не залишають надій, але за прогнозом онколога хворий може прожити ще півроку чи довше. Чи робити операцію? Якщо дозволяє загальний стан – однозначно ТАК!

Якість життя людини має бути максимально високою до самої смерті. Вона має ходити!

Після консультації з профільним спеціалістом і лише за його згодою планується операція. Якщо спеціальні підходи (розширений обсяг резекції, хіміотерапія, променева терапія тощо) здатні допомогти продовжити життя пацієнта, його треба направити до клініки онкоортопедії. Підвищений гонор у такому разі злочинний. Але якщо радикально допомогти не можна, а людина страждає, потрібно допомогти прожити решту днів без болю та на ногах.

Let me say this upfront—this is the domain of orthopedic oncologists. However, there are situations where they need assistance. For example, a patient with an advanced oncological process suffers a pathological fracture of the femoral neck. Extensive metastases leave no hope for a cure, but according to the oncologist's prognosis, the patient may live for another six months or longer. Should surgery be performed? If the patient's general condition allows it, the answer is a resounding YES!

A person's quality of life should remain as high as possible until the very end. They should be able to walk!

After consulting with a specialized oncologist—and only with their approval—the surgery is planned. If specific treatment approaches, such as extensive resection, chemotherapy, or radiotherapy, could prolong the patient's life, they should be referred to an oncologic orthopedic clinic. In such cases, excessive self-confidence is irresponsible. However, if radical treatment is not possible and the patient is suffering, they deserve to spend their remaining days without pain and on their feet.

What is the best surgical approach in such cases? I believe cemented fixation with an extended femoral stem is the optimal choice—a reliable and cost-effective solution with added

Резецйована проксимальна третина стегнової кістки. Метастатичний дефект підвертлюгової ділянки
Resected proximal third of the femur. Metastatic defect of subtrochanteric region

Ревізійний протез має отвори для кріплення фрагмента великого вертлюга з м'язами
Revision implant has holes for attachment of the greater trochanteric fragment to the muscles

Метастаз раку молочної залози. Патологічний перелом стегнової кістки
Metastasis of breast cancer. Pathological femoral fracture

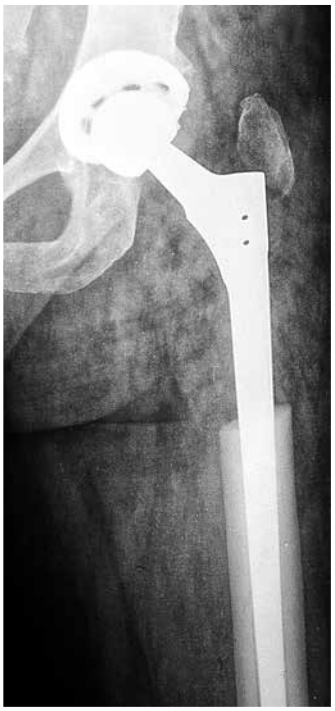

Резекція зони метастатичного ураження. Ендопротез кульшового суглоба з ревізійною ніжкою
Resection of metastatic lesions. Hip prosthesis with a revision stem

Гігантоклітинна пухлина проксимального відділу стегнової кістки
Giant-cell tumor of proximal femur

Ревізійний ендопротез кульшового суглоба
Revision hip prosthesis

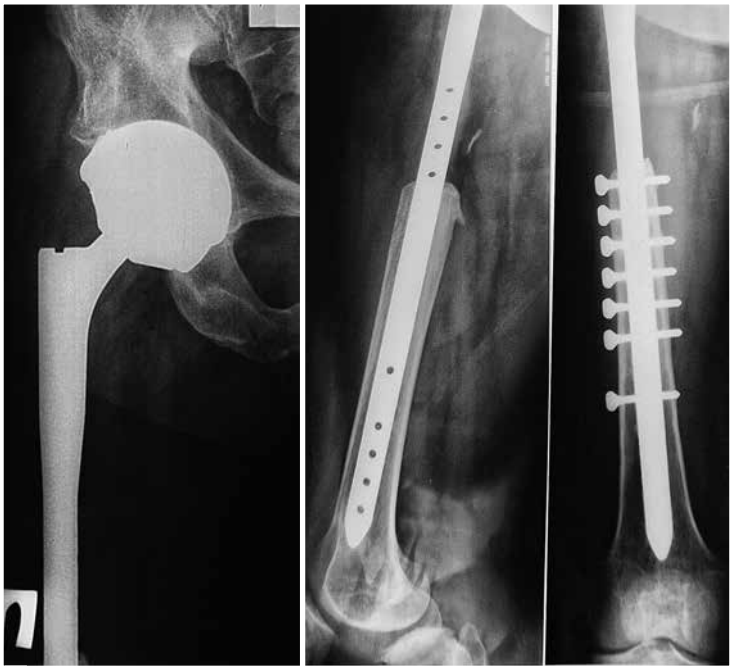

Результат за 12 років. Пацієнт працює інженером на заводі
Follow-up in 12 years. The patient works as an engineer at a factory

Що обрати за такої ситуації? Я вважаю оптимальним застосування конструкцій із цементною фіксацією та подовженою ніжкою. Надійний економваріант із підстраховкою на випадок поширення деструктивних змін кісткової тканини. Можуть бути інші варіанти, що завжди індивідуально. Але у разі доброго онкологічного прогнозу доречні механічні конструкції.

Звісно, треба дотримуватись правил абластичності. Резекція ураженої кістки має бути максимальною, у межах допустимого для конструкції, яка використовується. Гістологічне дослідження видаленої тканини проводити обов'язково.

security in case of progressive bone destruction. Other options may be considered on an individual basis.

Naturally, oncologic surgical principles must be followed. Resection of the affected bone must be as extensive as possible within the limits of the chosen implant. Histological examination of the excised tissue is mandatory.

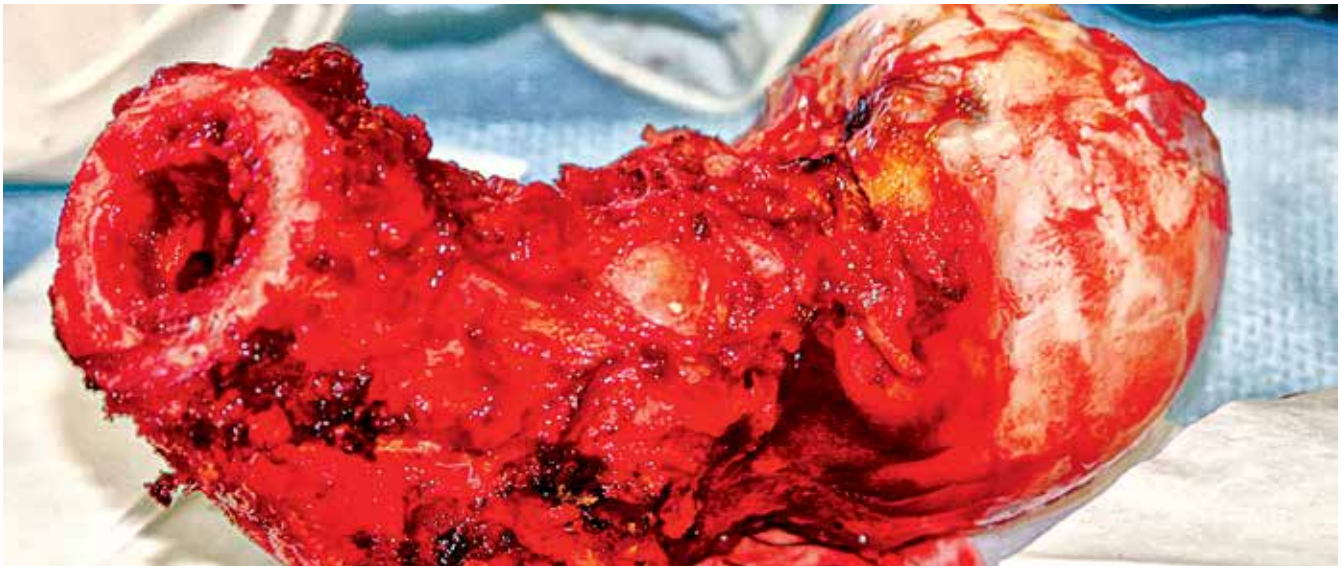

Макропрепарат гігантоклітинної пухлини проксимального кінця стегнової кістки
Gross specimen of a giant-cell tumor of the proximal end of the femur

ОПЕРАЦІЮ ВИКОНАНО ХІРУРГОМ-ОРДИНАТОРОМ ЦЕНТРУ ЕНДОПРОТЕЗУВАННЯ М.В. БАБИЧ
Operation cunducted by a surgeon of the Orthopedic Center – M.V. Babych

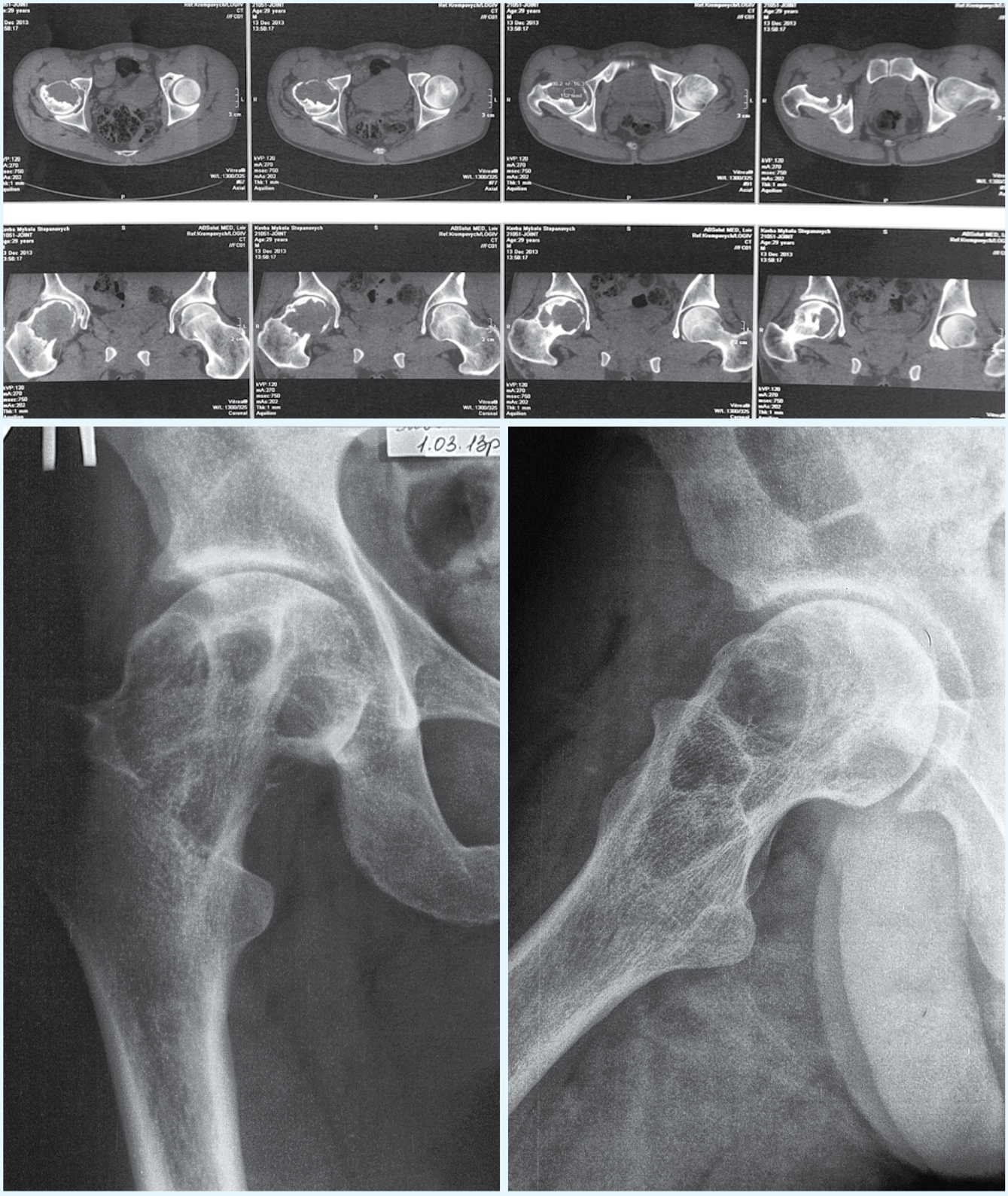

Гігантоклітинна пухлина проксимального відділу стегнової кістки
Giant-cell tumor of femoral head and neck

ОПЕРАЦІЮ ВИКОНАНО ХІРУРГОМ-ОРДИНАТОРОМ ЦЕНТРУ ЕНДОПРОТЕЗУВАННЯ М.В. БАБИЧ
Operation cunducted by a surgeon of the Orthopedic Center – M.V. Babych

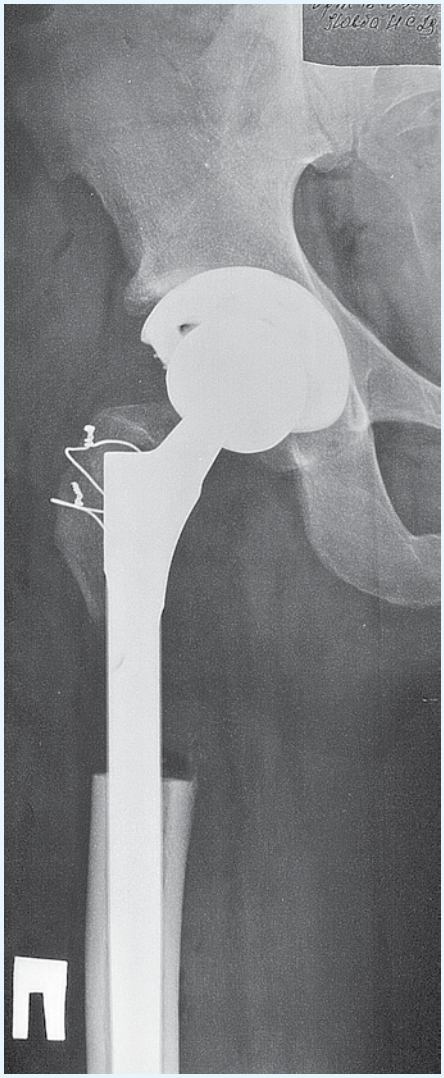

Резекція пухлини зі збереженням великого вертлюга з м'язами
Resection of the tumor and saving the greater trochanter together with muscles

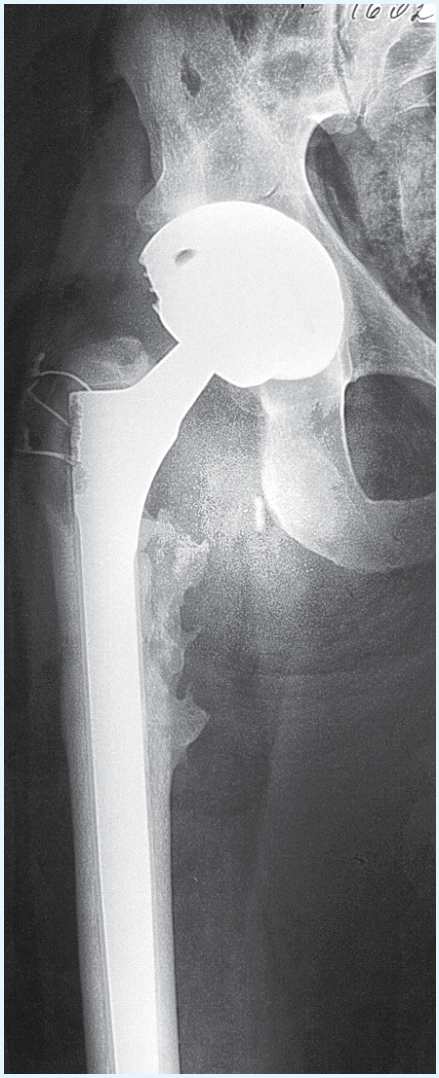

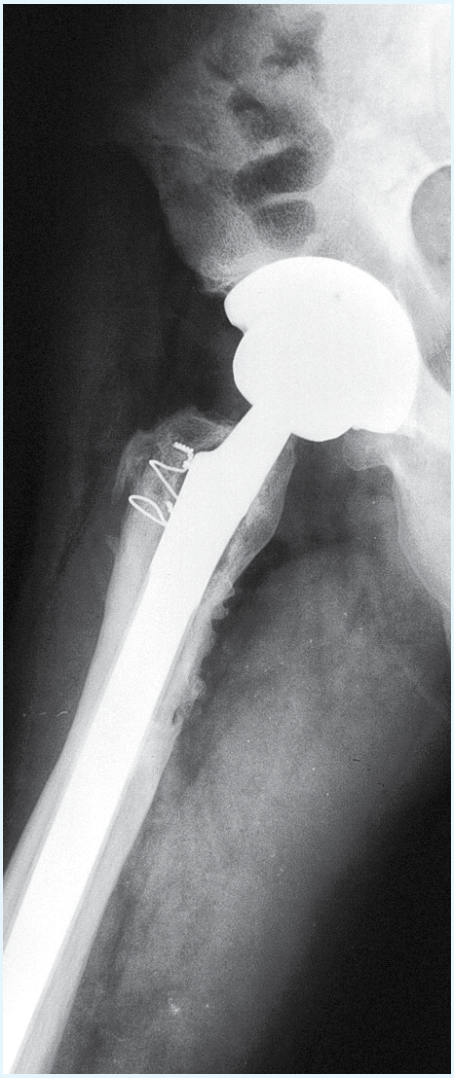

Відновлення кісткової тканини за рік після операції
Restoration of the bone tissue in a year after operation

А ось приклад первинного ураження стегнової кістки. Молода, 32-річна жінка звернулась по допомогу з первинним ураженням проксимального відділу стегна... Після обов'язкової консультації онколо-

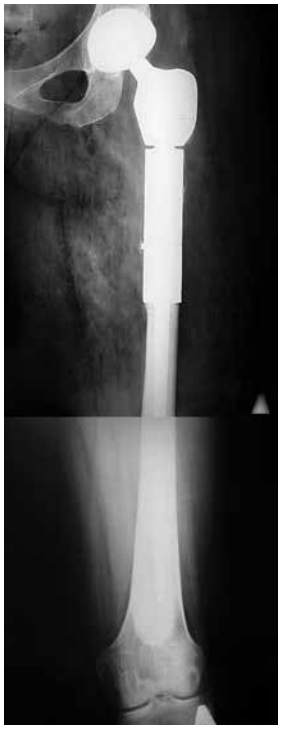

Результат після операції та за 8 років
Postoperative outcome and results after 8 years

Here is an example of primary femoral bone disease. A young 32-year-old woman sought medical help for a primary lesion in the proximal femur. After a mandatory consultation with an oncologist, hip replacement surgery was performed using an oncological implant from W. LINK, featuring a modular stem with adjustable length.

Following ablastic surgical principles, the proximal femur was isolated and resected five centimeters below the radiological margin of the lesion. The muscle tendons attached to the trochanters were sutured before detachment from the bone and subsequently secured in their corresponding positions through openings in the prosthesis, ensuring their functional restoration. Long-term follow-up over 9 years showed no impairment in gait function. This case, however, involved stepping in to assist colleagues who had attempted a resection of the proximal femoral epimetaphysis (Figs. 1, 2).

The extent of bone destruction turned out to be more severe than anticipated, and no suitable endoprosthesis was available. Osteosynthesis with screws proved inadequate (Fig. 3). The fundamental rule of always having a "Plan B" failed in this instance.

We prepared thoroughly for this surgery and, of course, consulted oncologists regarding ablastic techniques, the appropriate level of resection for such tumors, and other critical details. Since this type of tumor was benign, extensive resection was unnecessary. The outcome of the surgery satisfied both us and the patient (Fig. 4).

га була проведена операція ендопротезування лівого кульшового суглоба імплантом онкологічної конструкції з можливістю варіантного збільшення довжини стебла від W. LINK. Дотримуючись прийомів абластичності, проксимальний відділ стегна був виділений та відсічений на п'ять сантиметрів нижче рентгенологічних ознак ураження. Сухожилки м'язів, що кріпляться до вертлюгів, були прошиті перед відсіченням від кістки і фіксовані до відповідної локалізації крізь отвори на протезі. Таким чином їхня функція була відновлена. Спостереження протягом 9 років не виявило порушень функції ходи.

Мал. 1
Fig. 1

Мал. 2
Fig. 2

А це випадок, коли довелося виручати колег, які пішли на резекцію проксимального епіметафіза стегна (мал. 1, 2). Але деструкція кісткової тканини виявилась більш вираженою, ніж очікувалось. Ендопротеза під рукою не було. Остеосинтез гвинтами виявився недосконалим (мал. 3). Правило завжди готувати план «Б» не спрацювало. Ми готувалися до цієї операції ретельно і, звісно, консультувалися з онкологами щодо принципів абластичності, рівень резекції за таких пухлин та інші деталі.

Оскільки цей тип пухлин не злоякісний, великої резекції не знадобилося. Результат операції задовольнив нас і пацієнта (мал. 4).

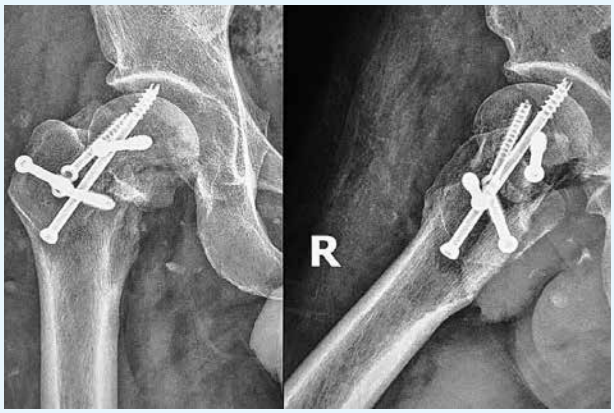

Мал. 3
Fig. 3

Мал. 4
Fig. 4

Here is an example of what happens when specialists operate outside their area of expertise.

Without performing a biopsy or consulting oncologists, the patient was operated on under the mistaken assumption that the tumor was a giant cell tumor. The surgeons curetted the cavity, packed it with hydroxyapatite, and performed osteosynthesis using the well-known proximal plate (Fig. 1), which predictably

А ось приклад, коли колеги сіли не в свої сани.

Не зробивши біопсії та не консультуючись з онкологами, прооперували пацієнта, вважаючи пухлину гігантоклітинною. Вишкрябали порожнину, набили гідроксіапатиту і зробили синтез славнозвісною проксимальною пластиною (мал. 1), яка закономірно нічого не втримала, та і не могла. Лізіс наростав, гвинти мігрували (мал. 2). Після консультації з онкологами ми пішли на радикальну операцію. На гістології – хондросаркома. За рік пацієнт почувається добре, ходить без сторонньої опори, перебуває під наглядом онкологів (мал. 3, 4).

Мал. 1
Fig. 1

Мал. 2
Fig. 2

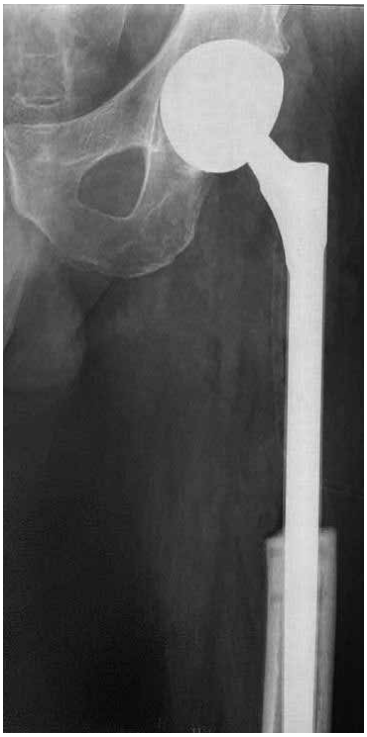

Мал. 3
Fig. 3

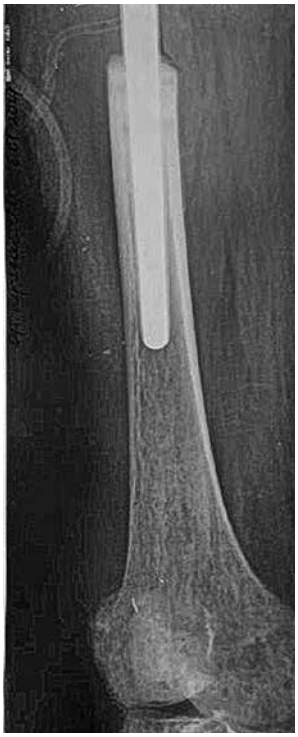

Мал. 4
Fig. 4

failed to provide stability—nor could it have. Bone lysis progressed, and the screws migrated (Fig. 2). After consulting oncologists, we proceeded with a radical surgery. Histological analysis confirmed a diagnosis of chondrosarcoma. One year later, the patient is doing well, walking without external support, and remains under oncological supervision (Fig. 3, 4).

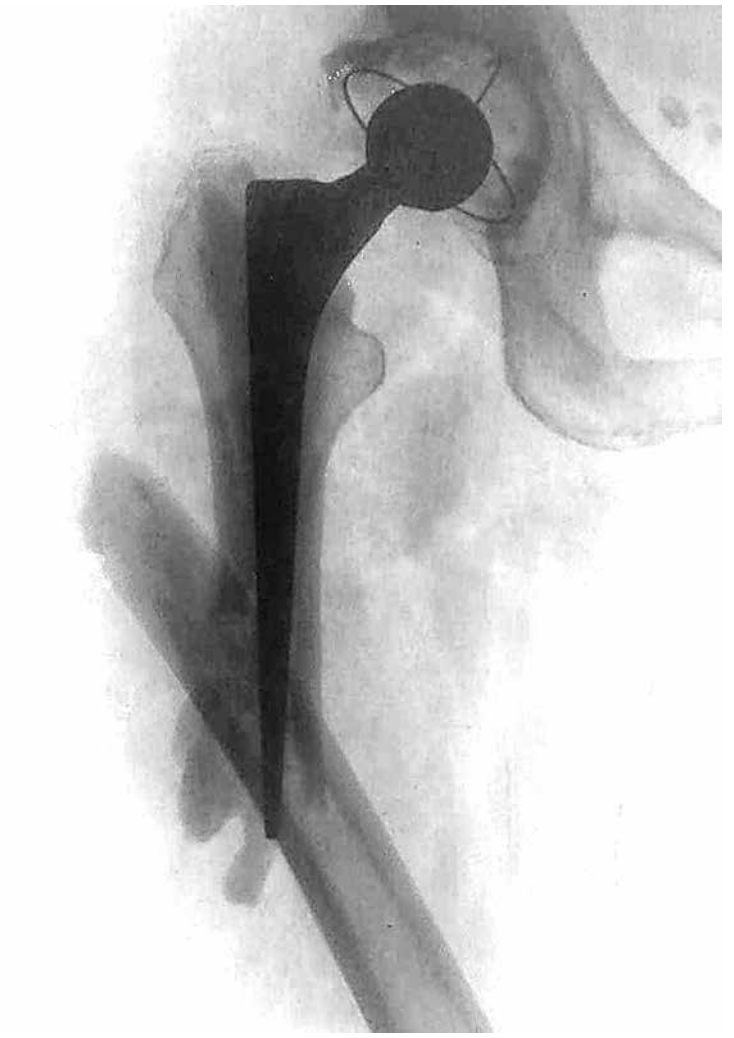

РОЗДІЛ 14 / CHAPTER 14

ПЕРИПРОТЕЗНІ ПЕРЕЛОМИ
PERIPROSTHETIC FRACTURES

ВІДНОВИТИ ЗРУЙНОВАНЕ ВАЖЧЕ, НІЖ ЗБУДУВАТИ НОВЕ

IT IS HARDER TO RESTORE WHAT HAS BEEN DESTROYED THAN TO BUILD SOMETHING NEW

Переломи кісток біля штучних суглобів завжди складніша проблема, ніж переломи звичайні. Складніша з двох основних причин. По-перше, складніше фіксувати кісткові відламки; по-друге, необхідно відновити стабільність і функцію ендопротеза. Інші особливості вторинні.

Що ж називають перипротезним переломом?

Я вважаю, що це перелом кістки, з фіксованим у ній компонентом ендопротеза, під час лікування якого доводиться зважати на наявність цього імпланта. Чи може вважатися перипротезним перелом крила клубової кістки чи виростка стегна на боці ендопротеза кульшового суглоба? Звісно, ні. Це переломи кісток, що містять частини протеза, але їхнє лікування не потребує врахування такої особливості. А лікування перелому середньої третини того ж стегна, зі зміщенням відламків, вже вимагає. Наявність у верхній третині кістково-мозкового каналу масивного імпланта робить інтрамедулярну й зовнішню фіксацію відламків стегнової кістки апаратом неможливою. Накістковий остеосинтез значно утруднений. Питання у цій задачі: «Що робити?». Але про це згодом.

Детальну і точну відповідь на це питання дає Ванкуверська класифікація. Для вибору методу лікування необхідно вирішити: чи спричинив перелом нестабільність компонентів ендопротеза, чи вони залишилися фіксованими до кісткової тканини?

Ванкуверська класифікація:

AG, перелом великого вертлюга;

AL, перелом малого вертлюга:

B1, перелом навколо кінчика протезно-стабільного імплантату;

B2, перелом, пов'язаний з нестабільним стегновим імплантатом;

B3, перелом, пов'язаний з нестабільним стегновим імплантатом і кістковою тканиною низької якості;

C, перелом нижче кінчика ніжки ендопротеза.

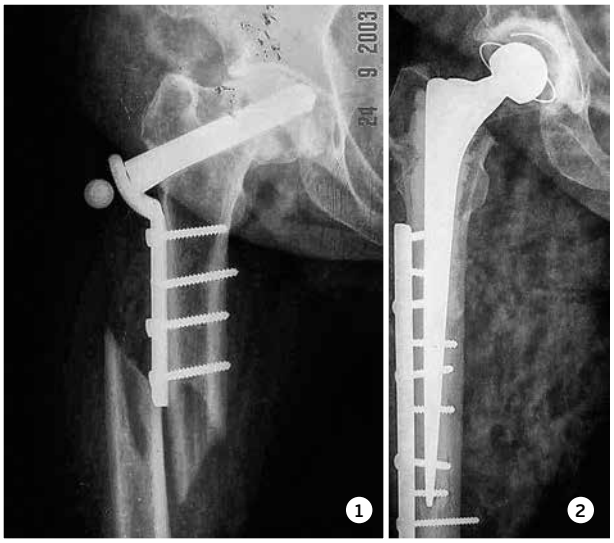

1. ***Перелом верхньої третини стегнової кістки на тлі асептичного некрозу головки***
   Fracture of the upper third of the femur on the backdrop of aseptic necrosis of the femoral head
2. ***Техніка операції нічим не відрізняється від перипротезного перелому. Зараз ми віддали б перевагу ревізійній механічній ніжці***
   Surgical technique is identical to the one applied to manage a periprosthetic fracture. Now we would rather use a revision cementless stem

Fractures near artificial joints are always more complex than regular fractures. There are two main reasons for this. First, fixing the bone fragments is more challenging. Second, it is necessary to restore both the stability and function of the endoprosthesis. Other factors are secondary.

What is considered a periprosthetic fracture?

I define it as a fracture of a bone with a prosthetic component fixed in it, where treatment must take the implant into account. Does a fracture of the iliac wing or the femoral condyle on the side of a hip prosthesis qualify as periprosthetic? Of course not. These are fractures of bones that contain prosthetic parts, but their treatment does not require special consideration of the implant.

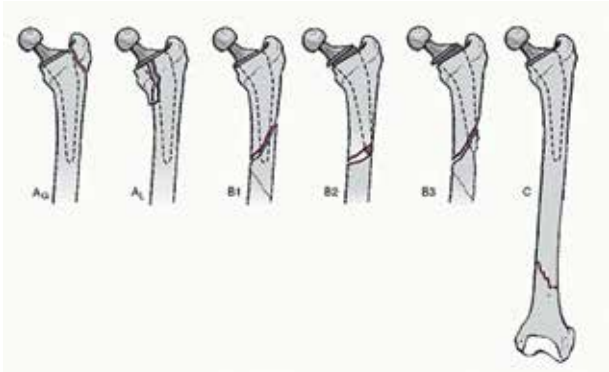

Vancouver A

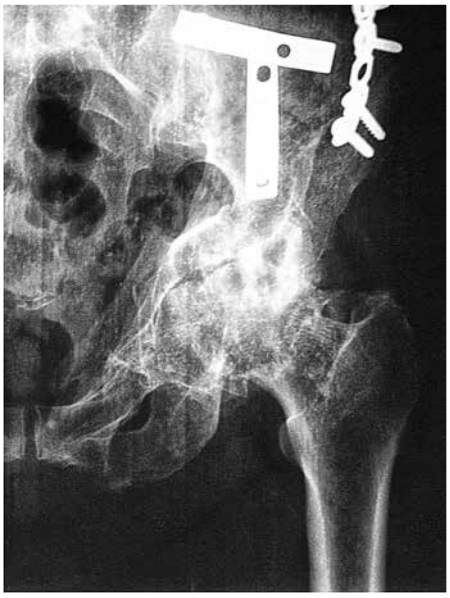

Посттравматичний коксартроз
Posttraumatic coxarthrosis

Інтраопераційний перелом вертлюга
Intraoperative trochanteric fracture

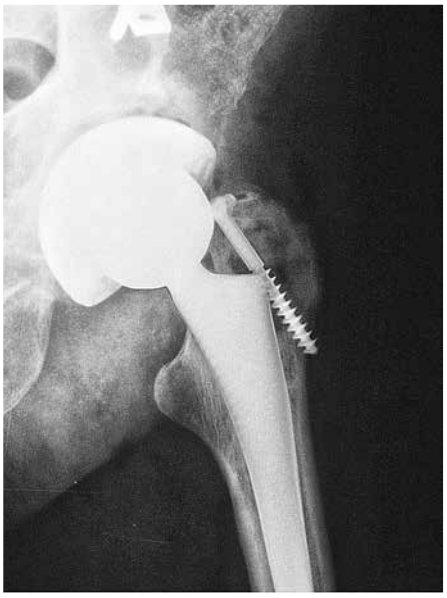

Зрощення за п'ять місяців
Fracture union in 5 months

Vancouver B3

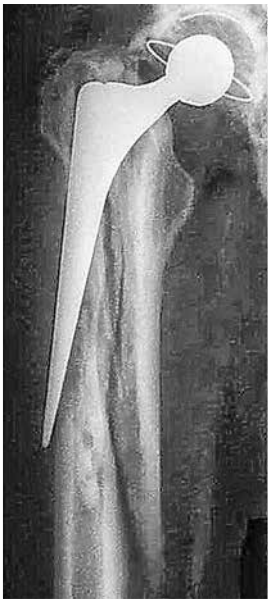

На пацієнта впало спиляне ним дерево
A tree cut down by the patient fell on him

Повне відокремлювання ніжки і цементної мантії
Complete separation of the stem from the cement mantle

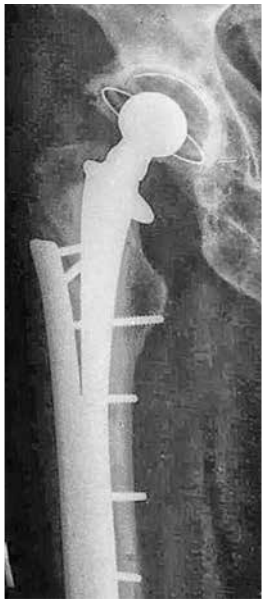

Ревізійна цементна ніжка з пластиною
Revision cementless stem with a plate



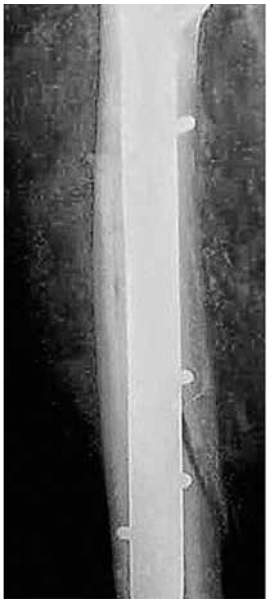

Гвинти пройшли парапротезно
The screws went paraprosthetically

Важливим є і час виникнення перелому. Тут, я гадаю, багато досвідчених лекторів будуть зі мною не згодні в одному пункті. Та й не для них ця книга.

However, a displaced fracture of the middle third of the same femur does. The presence of a large implant in the upper third of the medullary canal makes both intramedullary and external fixation impossible. Extramedullary

Співставлення уламків
Alignment of fragments

Пластини укладені
The plates are placed

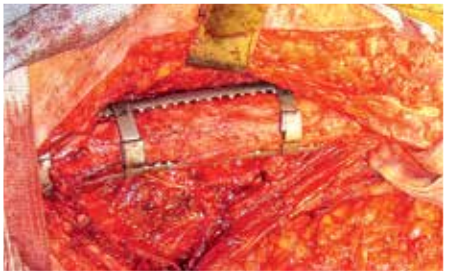

Пластини фіксовані серкляжами
The plates are fixated with cerclages

Суглоб встановлено
The joint is installed

Доступ величезний, але ситуація під контролем
The incision is enormous, but the situation is under control

Колеги «трохи» схибили
Our colleagues missed the spot by "a bit"

На жаль, Kent Hip пішов з українського ринку
Unfortunately, the Kent Hip has left the Ukrainian market

Я зараховую до перипротезних і деякі переломи, що трапилися до ендопротезування, але під час лікування яких використовуються штучні суглоби. Переломи шийки й головки стегна до цієї групи не належать. Тут усе зрозуміло. Прямі показання, стандартна процедура та імпланти.

А ось, наприклад, підвертлюговий перелом стегна на тлі важкого коксартрозу з вираженою контрактурою. Спочатку остеосинтез, з дуже високою ймовірністю розвитку хибного суглоба, а потім ендопротез? Категорично проти! Відразу ендопротез із довгою ніжкою! Робити кісткову пластику й додаткову фіксацію відламків чи ні – справа хірурга та конкретної ситуації. Проте це процедура лікування перипротезного перелому з порушенням фіксації ендопротеза. Тільки його раніше не було, рішення ті самі.

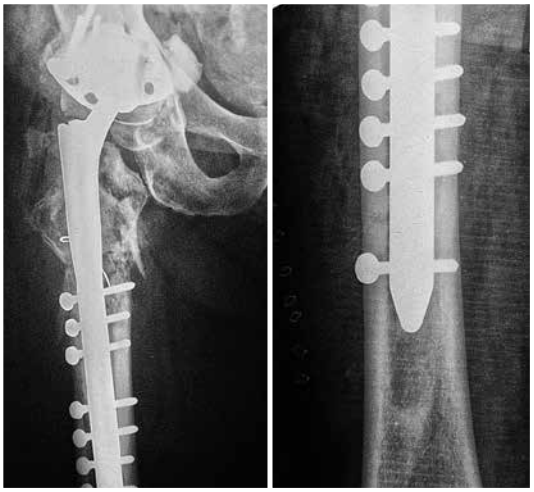

Надійна фіксація у діафізі
Tight fixation in diaphysis

Перелом головки стегна
Femoral head fracture

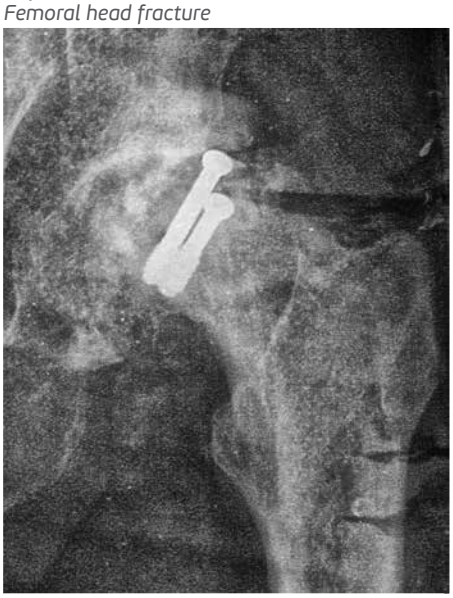

Посттравматичний асептичний некроз
Posttraumatic aseptic necrosis

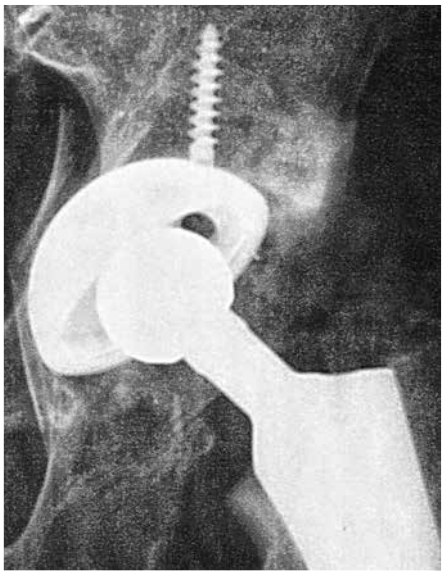

Ятрогенний перелом дна кульшової западини
Iatrogenic fracture of the acetabular bottom

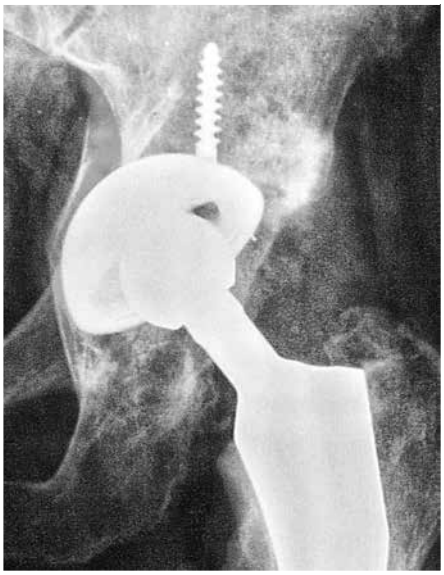

Зрощення перелому за шість місяців
Fracture union in 6 months

До цієї категорії зараховую і деякі черезвертлюгові переломи у людей похилого віку (див. розділ «Черезвертлюгові переломи у геронтологічних пацієнтів») і переломи кульшової западини з коксартрозом, але це особливі випадки.

А ось протрузійні переломи кульшової западини, або так звані центральні вивихи стегна, знову не зараховую. Їх потрібно лікувати як перелом, а колись, за умови розвитку вираженого посттравматичного коксартрозу з больовим синдромом – ендопротезувати. Проте я не належу до прихильників відкритого остеосинтезу у всіх випадках. Знаю, що у багатьох західних клініках з глузуванням ставляться до апаратних методів лікування таких випадків (див. «Триангулярка»).

osteosynthesis is also significantly complicated. This raises the critical question: "What should be done?" But we will get to that later. A precise answer to this question is provided by the Vancouver classification, which helps determine the appropriate treatment method. The key factor is whether the fracture has caused instability of the prosthetic components or if they remain securely fixed to the bone.

Vancouver Classification:

AG – Fracture of the greater trochanter

AL – Fracture of the lesser trochanter

B1 – Fracture around the tip of a prosthesis with a stable implant

B2 – Fracture associated with an unstable femoral implant

B3 – Fracture associated with an unstable femoral implant and poor bone quality

C – Fracture below the tip of the femoral stem

Під час ревізій нерідко трапляються тяжкі переломи проксимальної третини стегнової кістки
Severe fractures of the proximal third of the femur are not rare in revision surgeries

Після встановлення довгої ревізійної ніжки відламки можна зібрати навколо опори
After insertion of a long revision stem, bone fragments can be aligned around it

Потрібні декілька кісткотримачів для співставлення відламків
Several bone-holding forceps are needed for alignment of fragments

Відламки надійно зафіксовані
Fragments are safely fixated

Vancouver B3

It is also important to know when the fracture occurred. Here, I think, many experienced professors of surgery will disagree with me on one point. Anyway, this book is not written for them.

I identify some fractures that happened prior to THA in the periprosthetic category if their treatment involves the use of artificial joints. Femoral neck and head fractures don't belong to this group. Everything in this case is clear. Direct indications, a standard procedure and implants.

Let's consider the case of a subtrochanteric fracture of the femur with severe coxarthrosis and pronounced contracture. Should osteosynthesis be performed first, with a very high probability of development of pseudoarthrosis, and then followed by THA? I am strongly against it! How can an implant with a long stem be placed right away? It's up to the surgeon to decide whether to opt for bone grafting and additional fixation of fragments under

1. ***Перипротезний перелом стегнової кістки***
   Periprosthetic fracture of the femur
2. ***Остеосинтез серкляжами на ревізійній ніжці***
   Osteosynthesis using cerclages wound around a revision stem
3. ***Рентген-контроль за 4 міс. Триває процес консолідації***
   X-ray follow-up in 4 months. Consolidation is in progress

Vancouver C

Перипротезний перелом без порушення стабільності ніжки
Periprosthetic fracture without stem loosening

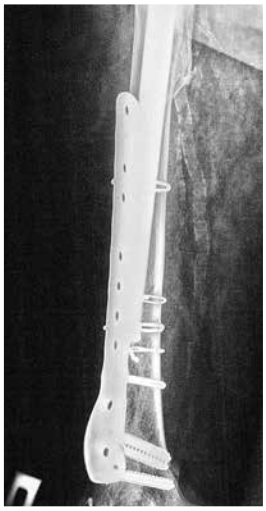

Рентген-контроль за шість місяців після остеосинтезу пластиною із серкляжами
X-ray follow-up in 6 months after osteosythesis with a plate and cerclages

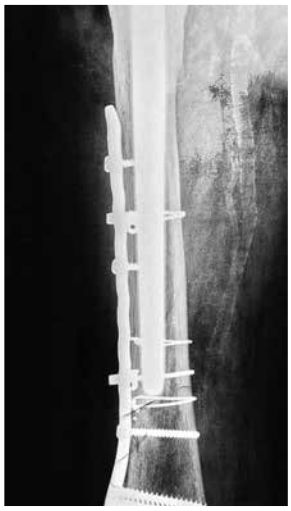

На прямій проєкції видно монокортикальні гвинти, встановлені для більшої стабільності
Monocortical screws inserted to promote stability are visible in frontal projection

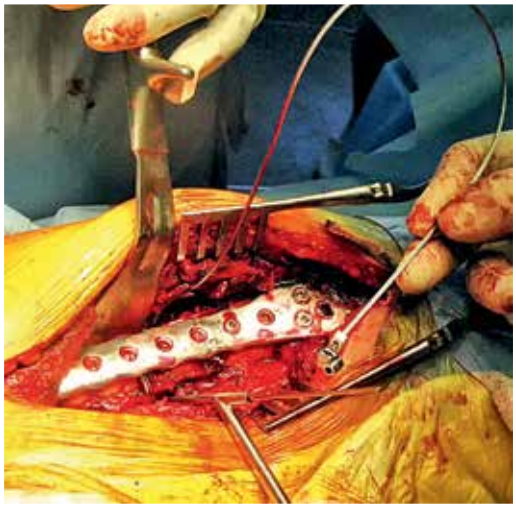

Для фіксації проксимального відламку використовуємо серкляжі з тросиків
For proximal fragment fixation cerclage cables are used

Сучасні пристрої з динамометром точно дозують силу натяжіння
Modern devices with a dynamometer precisely meter the force of tension

Фестончастий край запобігає суміщенню серкляжу вздовж пластини
The scalloped edge prevents displacement of the cerclage along the plate

Тросики дуже тривко фіксують відламки
Cables fixate fragments very tightly

Сміливий доступ, велика крововтрата, багато металу, розвантаження не потрібне, швидка реабілітація. Усе чудово. Наші колеги, які побували там на стажуванні, теж натхненні цим передовим підходом. Але щось не бачу переможних реляцій. Особливо, коли тяжка політравма з глибокою анемією, ЗЧМТ, розривом печінки й гемотораксом. А на західних сміливців я хотів би глянути в операційній без «С»-арки, CellSaver, інструментів і фіксаторів на вибір. Усе це, радше, екзотика, ніж буденність в Україні. Хоч би кудись не наклали…

the given circumstances or not. But, in fact, this is the procedure for treatment of a periprosthetic fracture with an unstable implant that hasn't been placed yet. The solution is the same.

I also include some intertrochanteric fractures in elderly patients (see Chapter 9, Intertrochanteric Fractures in Geriatric Patients) and fractures of the acetabulum with coxarthrosis, though these are special cases.

However, protrusio acetabuli fractures—also known as central hip dislocations—do not belong in this category. These should be treated as fractures, and only if severe post-traumatic coxarthrosis with pain syndrome develops should joint replacement be considered. I am not a univer-

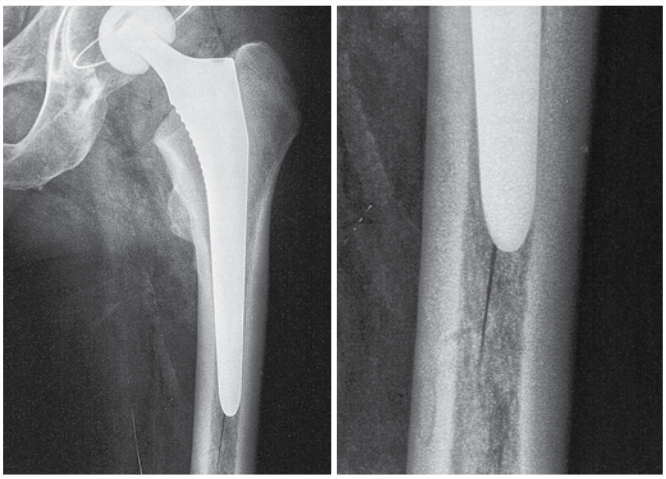

Розтріскування стегнового каналу
Femoral canal cracking

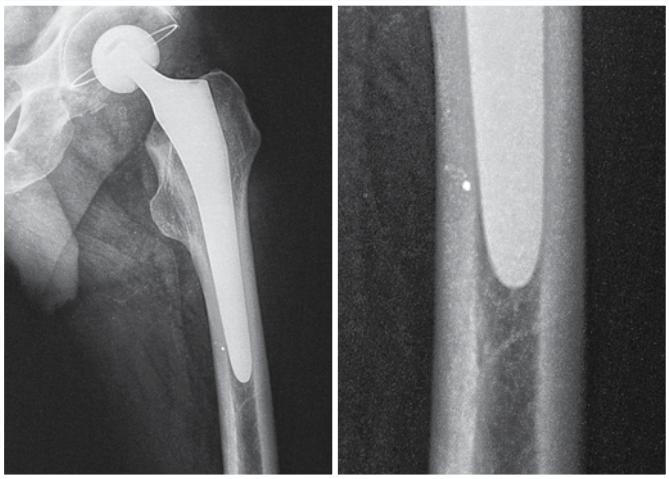

За пів року перелом консолідовано
Fracture is consolidated in six months

Далі розповім про типи переломів, які не викликають суперечок

Інтраопераційні, зазвичай, ятрогенні.

Під час первинного ендопротезування є три ризиковані моменти.

Перший – вивих головки стегна. Найбільш небезпечний цей момент у жінок у постменопаузі або за іншого тяжкого остеопорозу (гормонально залежні захворювання, хіміотерапія, опромінення). Ще гірше при коксартрозі, особливо протрузійному, з контрактурою. Процедура вимагає обережності та додаткового важеля у вигляді ложки для вивиху.

Другий – під час формування ложа й введення ніжки стегнового компонента. Тут бувають два види конфузу: розкол і перфорація. І не треба думати, що другого не буває. Буває, та ще й на різні літери... Доводилося виправляти. А деякі так і ходять, цемент аж надто добрий.

Третій (вкрай рідкісний) – радіальний перелом (розкол) і протрузія западини.

Розкол зазвичай невеликий і не помітний на рентгені. Буває за неправильного вибору розміру чаші. Загрози не становить, зростається за умови розвантаження швидко (шість тижнів). Але для підстрахування рекомендую пару гвинтів.

А ось перелом дна може бути двох видів. Без втрати стабільності чаші, що вимагає лише індивідуальної розвантажувальної реабілітації (пережив свої двічі), і повний провал у малий таз (виправляв чужі неодноразово). Якось

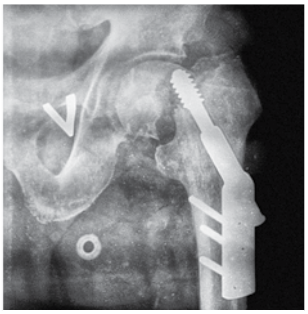

Хибний суглоб шийки стегна
Femoral neck pseudoarthrosis

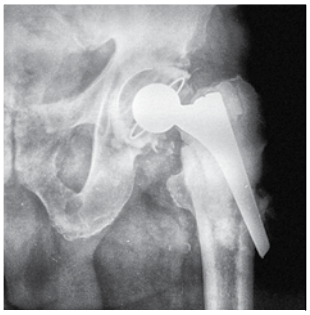

Незважаючи на нетипове розташування, ніжка стабільна
Despite unusual positioning the stem is stable

sal supporter of open osteosynthesis for all cases. I know that many Western clinics dismiss external fixation methods with sarcasm. See Chapter 1.

Aggressive exposure, significant blood loss, excessive metal use, immediate weight-bearing, and rapid rehabilitation—all of it sounds great. Our colleagues who have trained in these Western centers are often inspired by this progressive approach. But where are the triumphant success stories? Especially in cases of severe polytrauma with deep anemia, traumatic brain injury, liver rupture, and hemothorax. I would love to see these Western specialists operate without a C-arm, CellSaver, or their choice of instruments and fixators. All of this, in Ukraine, is more exotic than routine practice. Hopefully, they don't mess things up too badly.

Next, I will discuss the types of fractures that leave no room for debate

Intraoperative, usually iatrogenic.

There are three critical risk factors during primary total hip arthroplasty.

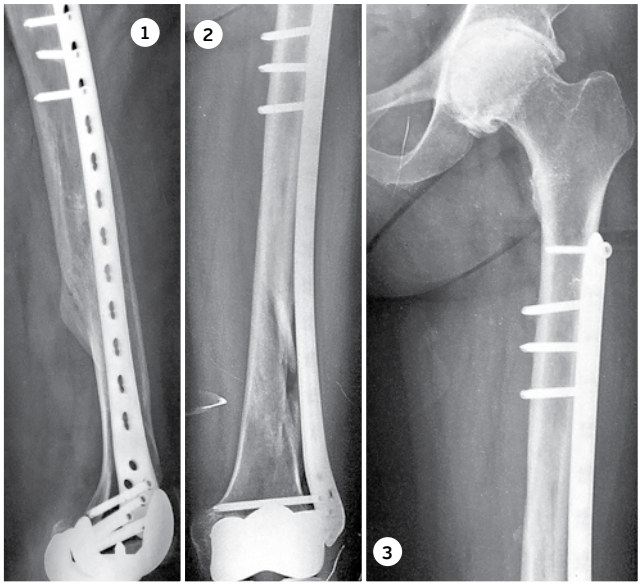

1–2. У пацієнтки з колінним ендопротезом зроблено остеосинтез перипротезного перелому
A patient with a knee joint endoprosthesis underwent periprosthetic fracture osteosynthesis

3. Перелом консолідовано, а коксартроз залишився
The fracture was consolidated, coxarthrosis remained though

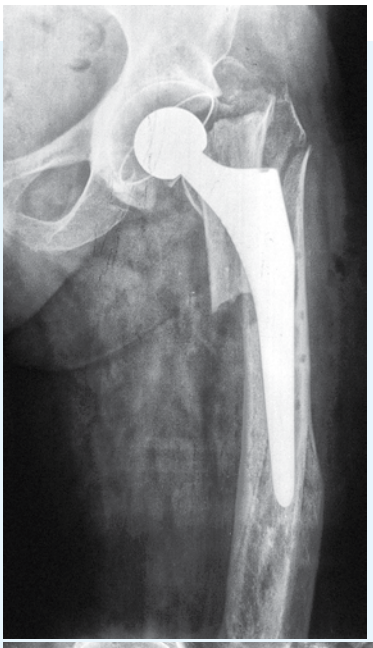

Перипротезний перелом на тлі остеопорозу і раніше перенесеного перелому середньої третини стегнової кістки
Periprosthetic fracture on the background of osteoporosis and previous fracture of the middle third of the femur

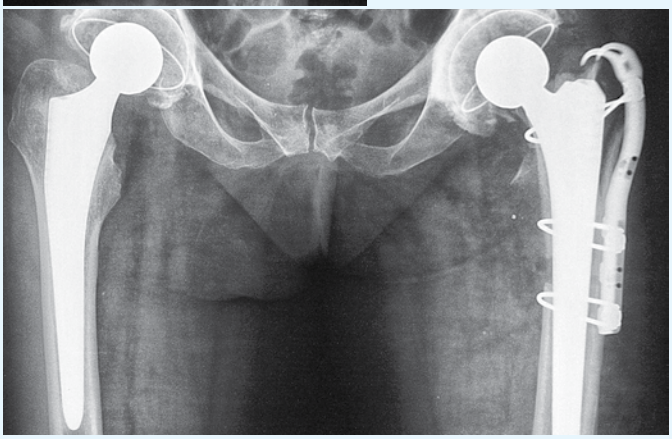

Розташування відламків задовільне
Fragment alignment is satisfactory

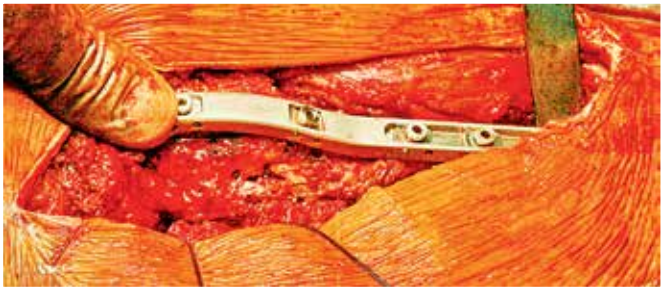

Проксимальна пластина ідеально відповідає контуру кістки
Proximal plate perfectly fits the contour of the bone

Сучасні затискачі дозволяють перенатягувати тросики у разі їхнього послаблення під час синтезу
Modern fixators allow for retightening the cables if they become loose during synthesis

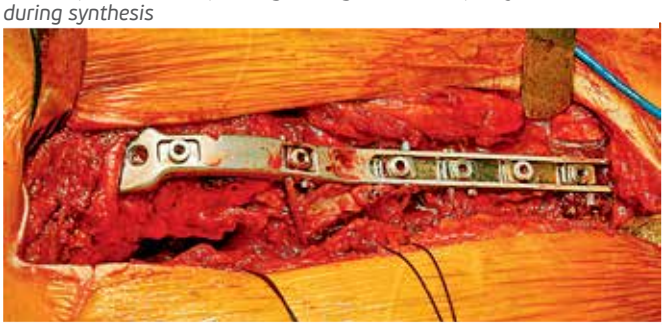

Досягнуто стабільної фіксації відламків навколо ніжки ендопротеза
Stable fixation of bone fragments around the implant's stem is achieved

я розповів про один з них своєму другу професору Івану Соллогубу. Він замислився і сказав: «Сашко, ти щасливий, ти це бачив». Сумний жарт.

Дуже підступні інтраопераційні переломи під час ревізій. Іноді це й не переломи навіть, а просто констатація роз'єднання кісткових фрагментів, вже зруйнованих поліетиленовою гранульомою чи септичним процесом. Тобто, ятрогенність тут дуже відносна. Post hoc non est proctor hoc (лат.: «після цього» не означає «через це»). Завжди тяжко, завжди індивідуально.

Наступний тип – травматичний. Тут усе просто. Різниця, знову ж, у локалізації та збереженні фіксації компонентів.

Vancouver B3

Консолідація за чотири місяці
Consolidation in 4 months

За два роки розвинулася нестабільність ніжки та її міграція
After two years instability of the stem appeared and its migration

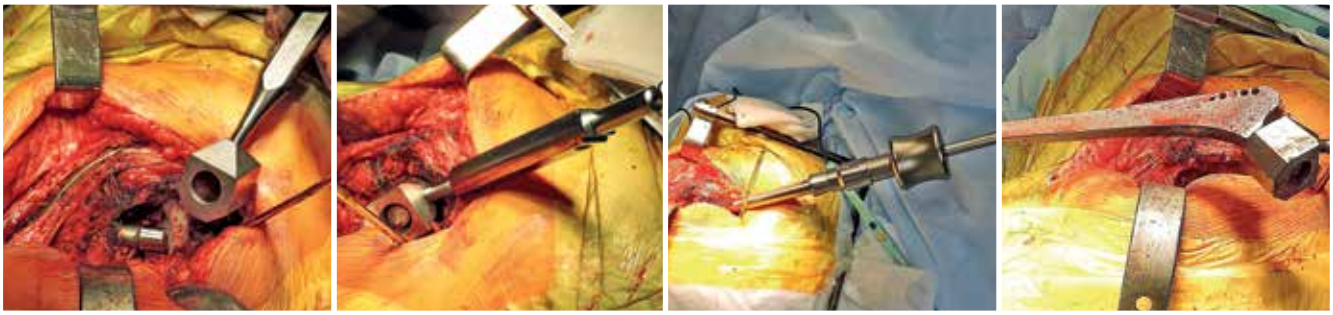

Ніжка видалилася легко із застосуванням спеціального екстрактора
The stem was removed easily with the help of a special extractor

Через крайній остеопороз застосовано цементну ревізійну ніжку
Because of severe osteoporosis a cemented revision stem was used

Рана нагноїлася
The wound festered

Рана очистилася
The wound got cleaned

Застосовано VAC-систему
The VAC system was applied

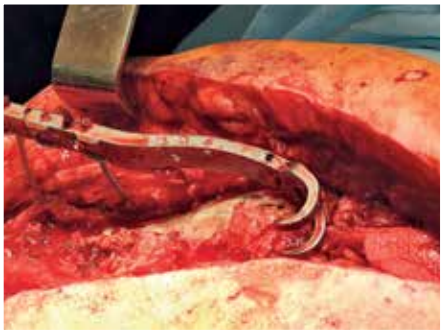

Проведено хірургічну обробку рани. Видалено пластину
The wound was debrided. The plate was removed

Ретельне промивання рани
Thorough lavaging of the wound

Стан рани перед ушиванням
The condition of the wound before suturing

Рана загоїлася
The wound healed

Результат за шість місяців
Follow up after six months

Переломи за нестабільності компонентів ендопротеза можна занести до розряду патологічних. Вони, по суті, ті самі переломи під час ревізії, тільки наздогнали хворого раніше. «Приємніше» лише те, що не треба доводити невинуватість лікаря і є час підготуватися. Виражений осередковий остеопороз, остеоліз у місцях підвищеного навантаження не вимагають високоенергетичних травм. Труснуло бабусю в автобусі, і все – «бабуся приїхала».

Тепер про лікування

Не завжди воно хірургічне. Як вже згадували, деякі невеликі порушення цілісності кісткової тканини не вимагають навіть іммобілізації, лише розвантаження. Ендопротез іноді сам відіграє роль фіксувального пристрою. Іноді застосовна зовнішня іммобілізація (гіпс, скотчкаст тощо). Останнім часом скелетне витягування не застосовується. Але це частіше стосується

The first is femoral head dislocation. This is most dangerous in postmenopausal women or in cases of severe osteoporosis (hormone-dependent diseases, chemotherapy, radiation). It is even worse in coxarthrosis, especially protrusio acetabuli with contracture. The procedure requires caution and additional leverage in the form of a dislocation spoon.

The second risk occurs during the formation of the femoral bed and insertion of the femoral stem. Two complications may arise: a split or a perforation. And don't assume the latter doesn't happen—it does, and in all sorts of ways. I've had to fix them. Some patients even manage to walk like that—cement is remarkably strong.

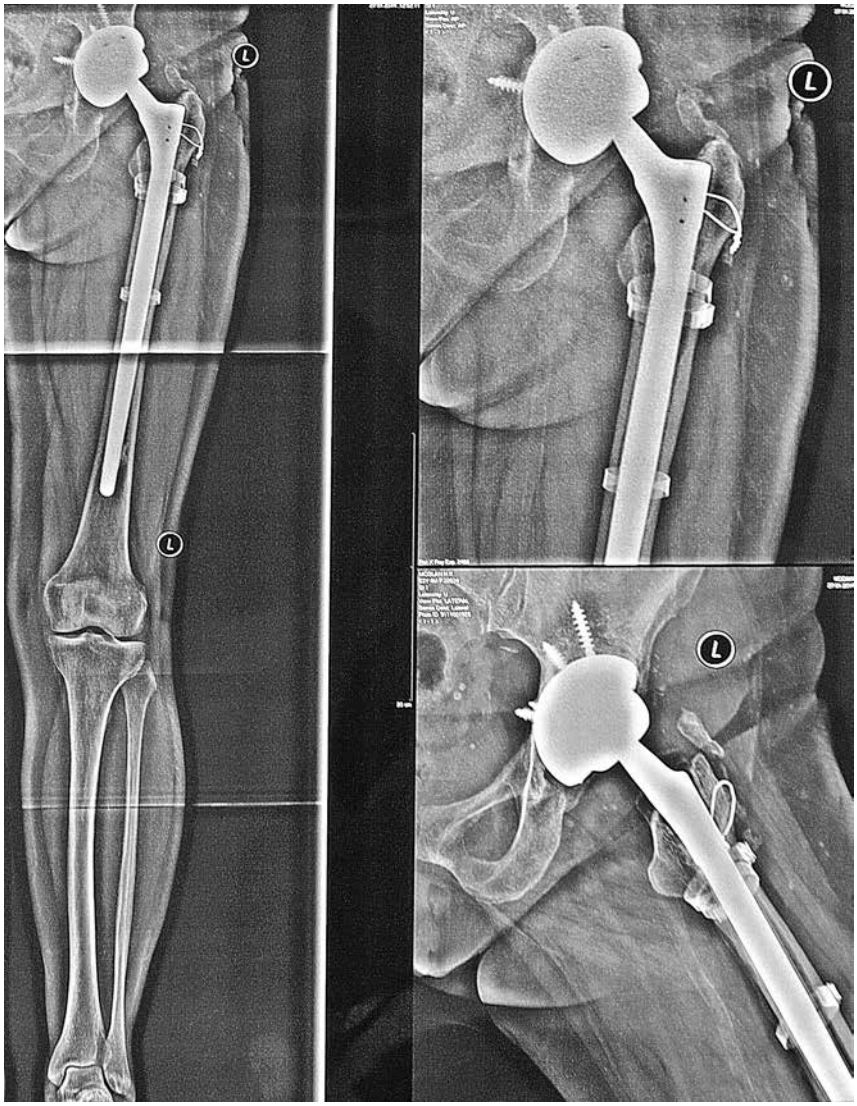

Фіксація серкляжами
Fixation with cerclages

випадків без порушення прикріплення компонента до кістки, або переломів без зміщення (по-народному – тріщин) під час встановлення первинного імпланта.

За великих зсувів і коли один або обидва компоненти роз'єднані з кісткою, без хірургії не обійтися.

Найтиповіші приклади

Під час розробляння каналу рашпілями у жінки похилого віку з'явилася тріщина. То не біда. Накладаємо кісткотримач і, залежно від суб'єктивного оцінення хірургом розмірів пошкодження, застосовуємо серкляж або просто утримуємо відламки в компресії до остаточної полімеризації кісткового цементу. Останній за цієї ситуації є чинником остеосинтезу – і надійним, треба відзначити. І, звісно, продовжена реабілітація.

Або той самий випадок, але протез безцементний. Серкляж або два, і обережно ніжку на потрібну глибину. Серкляж краще

The third (extremely rare) is a radial fracture (split) and acetabular protrusion.

A split is usually minor and not visible on X-ray. It occurs when the wrong cup size is selected. It does not pose a serious threat and heals quickly under unloading (six weeks). However, for safety, I recommend inserting a couple of screws.

An acetabular floor fracture can be of two types. One does not cause loss of cup stability and only requires an individualized unloading rehabilitation plan (I've had two such cases). The other involves a complete collapse into the lesser pelvis (I've had to correct others' mistakes more than once). I once told my friend, Professor Ivan Sollogub, about one of these cases. He paused for a moment and said, "Sasha, you're lucky—you got to see it." A sad joke.

Intraoperative fractures during revision surgeries are particularly treacherous. Sometimes, these aren't even fractures but rather separations of bone fragments that had already been destroyed by polyethylene granuloma or septic processes. In such cases, the iatrogenic nature is quite relative. Post hoc non est propter hoc (Lat. "After this") does not mean "because of this." It is always difficult and always unique.

The next type is traumatic. Here, everything is straightforward. Again, the difference lies in localization and the preservation of component fixation.

Fractures with unstable prosthetic components can be classified as pathological. Essentially, they are the same fractures that occur during revision surgery, except they happen earlier. The only relative advantage is that the surgeon

Консолідований перелом стегнової кістки у нижній третині і хибний суглоб вертлюгової ділянки
Consolidated fracture of the lower third of the femur and pseudoarthrosis in the trochanteric area

Первинне ендопротезування
Primary hip replacement

Підпротезний перелом. Фіксацію ніжки збережено
Subprosthetic fracture. The stem remains fixated

Тонка ніжка дозволила проводити гвинти парапротезно
A thin stem allows for paraprosthetic insertion of screws

Повторний перелом
Recurrent fracture

тросик або стрічка, а якщо дріт, то не тонша за 1 мм і вдвічі, і знову розвантаження. Іноді такі переломи виявляються під час рентген-контролю. Вони також вимагають корекції термінів навантаження. Лікар на ім'я «Час».

А ось уже й трагедія. Під час вивиху головки пролунав характерний хрускіт, з'явилася патологічна рухливість стегна, хірург злегка змок і подумав: «За що?» Мабуть, було за що. Зайва сміливість – гординя. А це гріх. Грішний і я.

Що робити – питання риторичне. Остеосинтез. А ось чим – це питання. Найбільш застосовні накісткові пластини, що мають можливість накладання серкляжів.

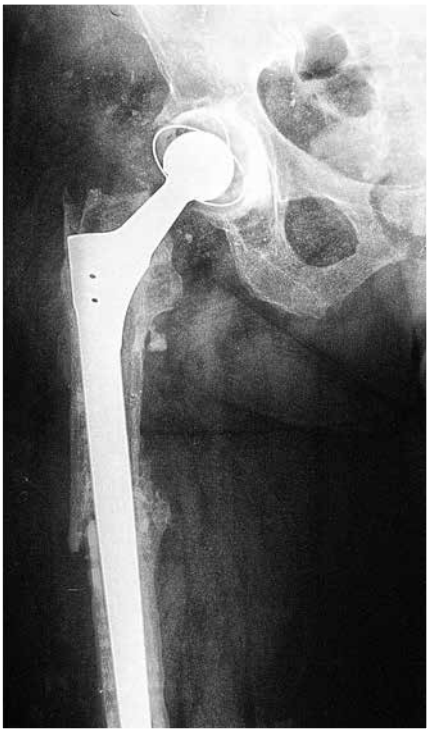

Ревізійна ніжка виконала роль інтрамедулярного фіксатора
A revision stem served as an intramedullary fixator

Рентген-контроль за 11 місяців. Зрощення фрагментів
X-ray follow-up in 11 months. The union of fragments

Vancouver B3

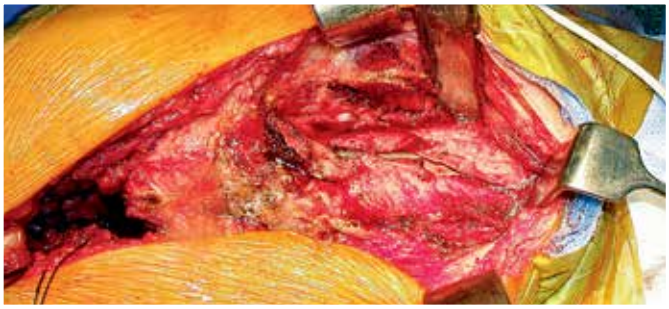

Перипротезний перелом з порушенням стабільності ревізійної ніжки
Periprosthetic fracture with revision stem loosening

Титанові зубчасті пластини дуже еластичні. Ідеально пасують для епіметафізарних перипротезних переломів
Titanium serrated plates are very elastic. They are ideal for managing epi-metaphyseal periprosthetic fractures

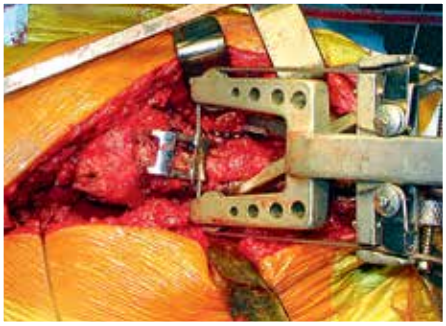

Іноді можуть знадобитися й старі системи для натяжіння серкляжів з тросиків
Sometimes old techniques for cerclage cable tightening may come in handy

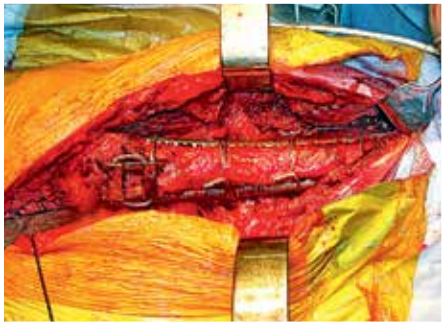

Остеосинтез завершено
Osteosynthesis is completed

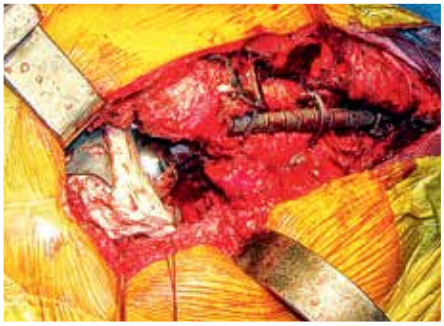

Такий ендопротез вимагає повного розвантаження на 6–8 тижнів
This type of implant requires total unloading for 6-8 weeks

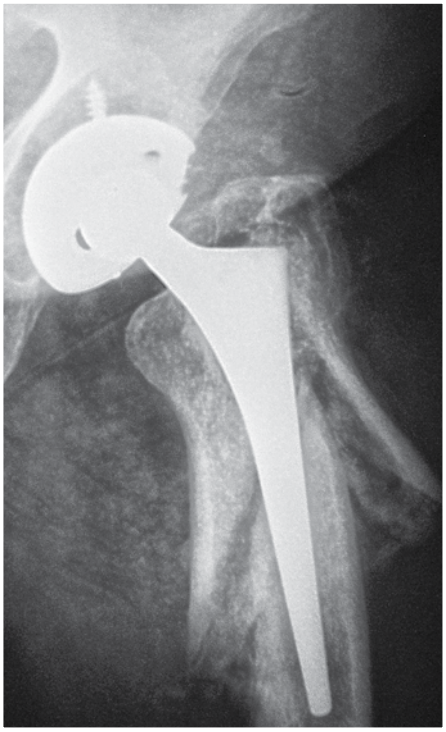

Під час падіння з висоти ніжка спрацювала як клин
In falling from a height, the stem acts like a wedge

Перипротезний перелом з порушенням фіксації ніжки
Periprosthetic fracture with loosening of the stem

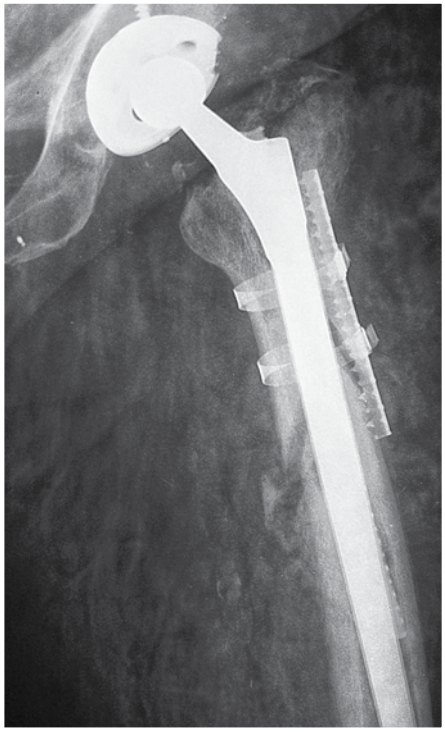

За два місяці вже помітні ознаки консолідації
Signs of consolidation are visualized in 2 months

І тримають добре, і введенню ніжки не заважають. Якщо є можливість, добре б і ніжку поміняти на довшу, нижче місця перелому, щоб створити внутрішню опору. У цих ситуаціях розвантаження триваліше – аж до зрощення.

Травматичні переломи

Лінія зазвичай на рівні кінця ніжки, але бувають усілякі. Якщо фіксацію компонентів не порушено – остеосинтез пластинами. Вони можуть бути динамічними виростковими, кутоподібними, проксимальними або дистальними. Можливість кутової стабільності дозволяє використовувати короткі монокортикальні гвинти. Раніше популярнішими були конструкції з вухами й шаховим розташуванням отворів. Через них можна спробувати провести гвинти парапротезно (поряд із ніжкою). Зараз модні з додатковими гніздами для тросиків або стрічок. Вони справді добрі.

Не виключена можливість застосування серкляжів як самостійного методу остеосинтезу. Тільки в епіметафізарних зонах для попередження міграції у бік звуження рекомендуємо стопорні пристрої: гвинти, спиці, опори із зубчиками.

У разі розколу проксимального відламку й роз'єднання ніжки з кісткою (мал. 1) – те саме, але із заміною ніжки на ревізійну. Зрощення, як правило, настає не пізніше трьох місяців (мал. 2, 3). Проксимальний серкляж накладаю, переважно, у два оберти – над та під малим вертлюгом.

Vancouver B2

Мал. 1
Fig. 1

Мал. 2
Fig. 2

Мал. 3
Fig. 3

does not have to prove their innocence, and there is time to prepare. Pronounced focal osteoporosis and osteolysis in high-load areas do not necessarily require high-energy trauma. A bumpy bus ride is sometimes enough to turn an elderly woman into our next patient.

Now about treatment

It is not always surgical. As mentioned earlier, some minor disruptions in bone integrity do not even require immobilization—only unloading. In some cases, the prosthesis itself serves as a fixation device. External immobilization (plaster, Scotchcast, etc.) is sometimes used. Skeletal traction is no longer commonly applied. However, this mostly applies to cases without disruption of component attachment to the bone or non-displaced fractures (or, in simpler terms, cracks) that occur during primary implant placement.

With significant displacement, or when one or both components detach from the bone, surgery is unavoidable.

The most typical examples

During canal preparation with rasps in an elderly woman, a crack appears. No big deal. Apply a bone-holding forceps and, depending on the surgeon's subjective assessment of the damage, either use cerclage or simply maintain compression of the fragments until full polymerization of the bone cement. In this situation, the cement itself acts as an osteosynthesis factor—and quite a reliable one, I should note. And, of course, extended rehabilitation.

Or the same case, but with a cementless prosthesis. Use one or two cerclage loops and carefully insert the stem to the required depth. A cable or tape is preferable for cerclage; if using wire, it should be no thinner than 1 mm, applied in a double loop. And again, unloading. Sometimes, such fractures are detected on follow-up X-rays. They also require adjustments to the loading timeline. The doctor named "Time" does the healing.

And now, a tragedy. During hip dislocation, a distinct crunch is heard, followed by pathological mobility of the femur. The surgeon breaks into a cold sweat and thinks, "Why?" Probably for a reason. Excessive confidence is pride. And pride is a sin. I am a sinner too.

What to do is a rhetorical question. Osteosynthesis. With what—that is the question. The most suitable option is plates with cerclage slots. They hold

Останнім часом дротяний серкляж практично не використовую, хіба щось прикріпити без навантаження. Наприклад, фрагмент кісткової пластики. Там, де потрібна міцна фіксація – тільки троси. Сам маю і всім раджу тримати стерильними декілька тросиків та інструмент для їхньої фіксації про всякий випадок. А випадки бувають різні і, часом, несподівані.

Vancouver B1. Надійна фіксація пластиною з тросиками
Vancouver B1 – Secure fixation with a plate and cables

Vancouver B1. Дроти виявились заслабкими. Треба було хоч декілька парапротезних гвинтів, та й вертлюг вільний.
Vancouver B1 – The wires proved too weak. At least a few periprosthetic screws were needed, and the trochanter remained unstable

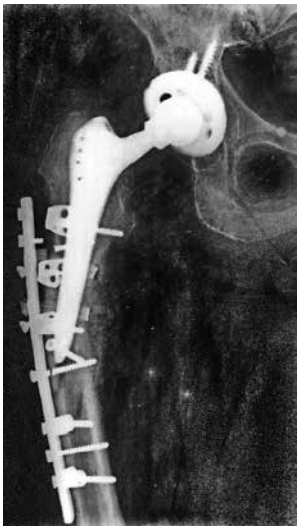

Vancouver B1. Такі саморобні конструкції також не використовую
Vancouver B1 – I also do not use such improvised constructs

well and do not interfere with stem insertion. If possible, it is best to replace the femoral stem with a longer one, extending below the fracture site to provide internal support. In such cases, the unloading period is prolonged—until full healing occurs.

Traumatic Fractures

The fracture line is usually at the level of the stem tip, but there are variations. If component fixation is not compromised, osteosynthesis with plates is performed. These can be dynamic condylar plates, angular plates, proximal or distal plates. The ability to maintain angular stability allows the use of short monocortical screws. Previously, designs with eyelets and staggered hole placement were more popular, as they allowed screws to be inserted paraprosthetically (next to the stem). The current trend favors plates with additional slots for cables or tapes, and they are indeed effective.

The use of cerclage wires as a standalone osteosynthesis method is not excluded. However, in epimetaphyseal areas, to prevent migration towards narrowing, we recommend locking devices: screws, pins, and serrated supports.

In cases where the proximal fragment splits and the femoral stem becomes detached from the bone (Fig. 1), the same approach is applied, but with the replacement of the stem with a revision implant. Union typically occurs within three months (Figs. 2, 3). I usually apply a proximal cerclage in two loops—above and below the lesser trochanter.

Lately, I have almost entirely stopped using wire cerclage, except for securing non-load-bearing fragments, such as a piece of bone graft. Where strong fixation is required, only cables should be used. Personally, I always keep a few sterile cables and the necessary instrumentation for their fixation on hand, and I strongly recommend others do the same—just in case.

Unexpected situations can and do arise.

If the proximal fragment splits and the stem detaches from the bone, the approach remains the same, but the stem is replaced with a revision one.

Some atypical fractures that are not included in the Vancouver classification will be analyzed through specific case examples. Fracture of the stem of a single-pole CITO prosthesis. It is surprising that military-grade stainless steel turned out to be weaker than expected. For those who did not experience that era— in the Soviet Union, all steel was considered military-grade.

I have always been skeptical of modular primary stems. The minor advantages of adjusting the neck-shaft angle

Деякі нетипові переломи, що не увійшли у Ванкуверську класифікацію, розглянемо на конкретних прикладах.

Перелом модульної ніжки
Fracture of a modular stem

Перелом ніжки у слабкому місці
Fracture of the stem in a weak spot

Перелом ніжки однополюсного протеза та протеза з головкою подвійної мобільності внаслідок остеолізу епіметафіза. Stress-shielding не встиг розвинутись
Fracture of the stem of a unipolar prosthesis and a dual mobility head prosthesis due to epimetaphyseal osteolysis. Stress shielding did not have time to develop

Перелом ніжки однополюсного протеза ЦІТО. Дивно, військова неіржавка криця мала би бути міцнішою. Для тих, хто не застав ті часи – у Радянському Союзі ВСЯ сталь була військова.

and stem torsion after implantation are outweighed by the risk of fracture, which leads to an extremely complex revision. The main difficulty is the removal of a well-integrated stem body. In such cases, extraction is only possible through an osteotomy of the proximal femur along the entire fixation zone. The osteotomy technique is similar to the procedure used for opening the canal when extracting a well-fixed cement mantle during revision of cemented

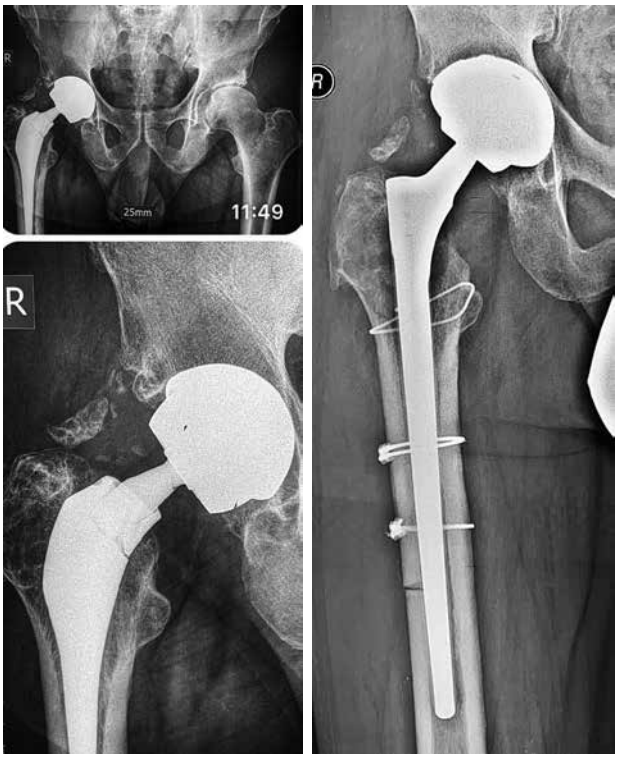

Завжди з недовірою ставився до модульних первинних ніжок. Невеликі переваги у виборі шийково-діафізарного кута і торсії ніжки вже після її встановлення нівелюються ризиком перелому з надскладною ревізією. Складність полягає в необхідності видалення добре інтегрованого тіла ніжки. За таких випадків це можливо тільки шляхом остеотомії проксимального відділу стегна протягом усієї зони фіксації. Техніка остеотомії подібна до відкриття каналу для видалення добре фіксованої мантії під час ревізії цементних ніжок. Залежно від доступу, пропил по передній чи задній поверхні стегна близько 14–15 см від входу в стегно дистально, поперечний пропил дозовні, та поступово трьома долотами обережно відкривається кришка зовнішньої половини проксимального стегна разом з великим вертлюгом. Важливо максимально зберегти контакт кісткового фрагмента з м'язами для майбутньої консолідації.

Ще гірше ставлюся до первинного ендопротезування наддовгими ніжками низької якості. У разі їхнього перелому проблеми стають фатальними (мал. 4).

Мал. 4
Fig. 4

stems. Depending on the surgical approach, a longitudinal cut is made on either the anterior or posterior surface of the femur, extending approximately 14–15 cm distally from the entry point. A transverse cut is then made outward, and the outer half of the proximal femur, along with the greater trochanter, is gradually lifted using three chisels. It is crucial to preserve as much bone-to-muscle contact as possible to ensure future consolidation.

I am even more critical of primary hip arthroplasty using extra-long stems of low quality. When these stems fracture, the complications become catastrophic (Fig. 1).

In this case, the fracture resulted from liner wear, polyethylene disease, and the development of stress shielding syndrome. After the removal of scar tissue and granulomas (Fig. 2), the proximal fragment was easily extracted (Fig. 3). The liner was firmly seated and had to be removed using reamers (Figs. 4, 5). The distal fragment was extracted through a "window" in the mid-third of the femur (Figs. 6, 7). The quality of the titanium could be inferred from the intensity of bone tissue imbibition and metalosis in the surrounding soft tissues. A revision stem was implanted after thorough debridement of the femoral canal, and the "window" was closed with bone grafting (Figs. 8, 9, 10). Since the metal cup was well-integrated and its removal would have been excessively traumatic, a small cemented cup was used as the liner, as is common practice. Postoperative rehabilitation followed an accelerated protocol, with full weight-bearing allowed immediately.

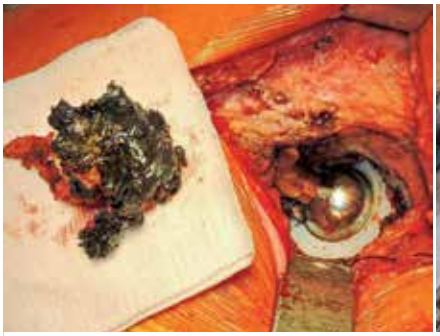

Мал. 5
Fig. 5

Мал. 6
Fig. 6

Мал. 7
Fig. 7

Мал. 8
Fig. 8

Мал. 9
Fig. 9

Мал. 10
Fig. 10

Мал. 11
Fig. 11

Мал. 12
Fig. 12

Мал. 13
Fig. 13

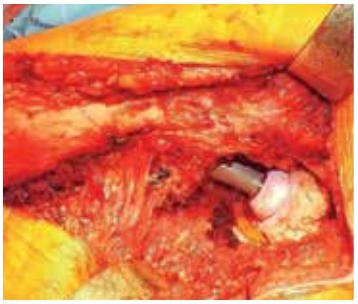

Мал. 14
Fig. 14

Перелом, у цьому разі, стався внаслідок зношення вкладня, поліетиленової хвороби та розвитку стрес-шилдінг синдрому. Після видалення рубців та гранульоми (мал. 5), проксимальний уламок видалений легко (мал. 6). Вкладень сидів міцно і був видалений за допомогою шарошок (мал. 7, 8). Крізь «вікно» в середній третині стегна видалений дистальний уламок (мал. 9, 10). Якість титану зрозуміла з інтенсивності імбібіції кісткової тканини та металозу навколишніх м'яких. Ревізійна ніжка встановлена після ретельного очищення каналу стегна, «вікно» закрито кістковою пластикою (мал. 11, 12, 13). Оскільки металева чаша була інтегрована добре, а її видалення вкрай травматичне, роль вкладня традиційно зіграла надмала цементна чаша (мал. 14, 15, 16). Післяопераційна реабілітація проходила за прискореною схемою з повним навантаженням одразу.

Мал. 15
Fig. 15

Мал. 16
Fig. 16

Вколочений перелом шийки у пацієнта з неврологічними розладами після травми
Impacted fracture of the femoral neck in a patient with neurological disorders after injury

Ендопротезування системою з подвійною рухомістю
THA with a dual mobility system

Перипротезний перелом Vancouver B3 за три місяці після операції
A periprosthetic fracture Vancouver B3 three months after the operation

Нестабільність ніжки після перелому очевидна
The loosening of a stem after fracture is obvious

Зняття подвійної головки
Removal of a bipolar femoral head

Формування каналу дистальніше перелому
Canal formation distally to the fracture

Вибір ніжки
Selecting the stem

Головку встановлено на новій ніжці
The head is mounted on a new stem

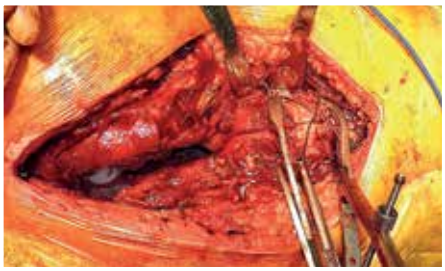

Відламки співставлені й тимчасово фіксовані дротовим серкляжем
Fragments are aligned and temporarily fixated with a cerclage wire

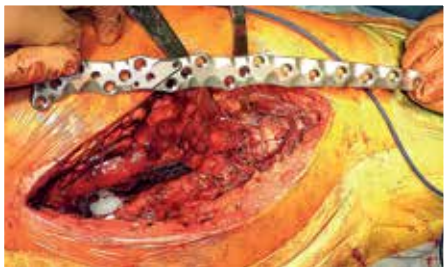

Вибір пластини
Selecting the plate

Пластину вкладено
The plate is set

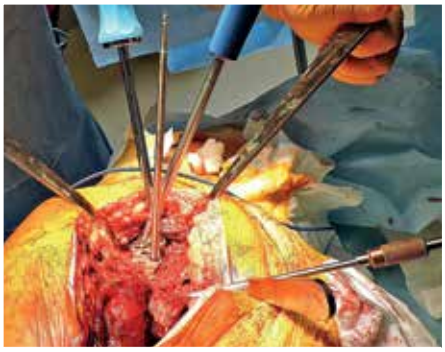

Варіабельність кутів введення гвинтів дозволяє обійти ніжку ендопротеза
Variability of angles for inserting the screws allows you to go around the prosthetic stem

Фіксація дистального кінця пластини
Fixation of the distal end of the plate

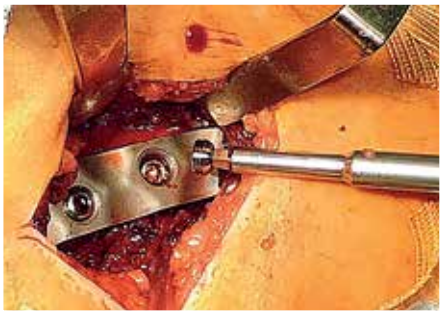

Заглушка для фіксації гвинта
A plug for fixating the screw

Додаткова фіксація проксимальних відламків серкляжем з тросика
Additional fixation of proximal fragments with a cerclage cable

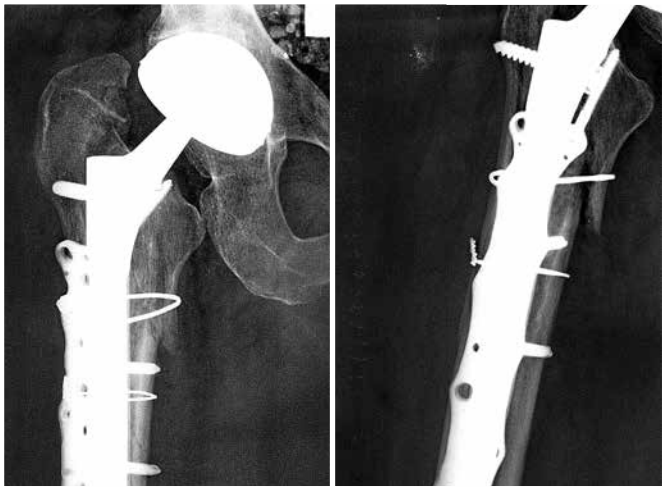

Стабільна фіксація перелому
The stable fixation of a fracture

Консолідація перелому за три місяці
Fracture consolidation after three months

Особливо можу виділити переломи із порушенням цілісності ендопротеза. Особливість операції в цих випадках полягає в складності вилучення дистального уламка ніжки стегнового компонента. Іноді для цього доводиться робити додатковий доступ, відкривати кістково-мозковий канал та використовувати різні технічні пристрої.

I can particularly single out fractures with damaged integrity of the implant. The peculiarity of the operation in these cases lies in the difficulty of extract-ing the distal fragment of the femoral component stem. Sometimes it is necessary to make an additional incision, to open the medullary canal and use a variety of technical devices.

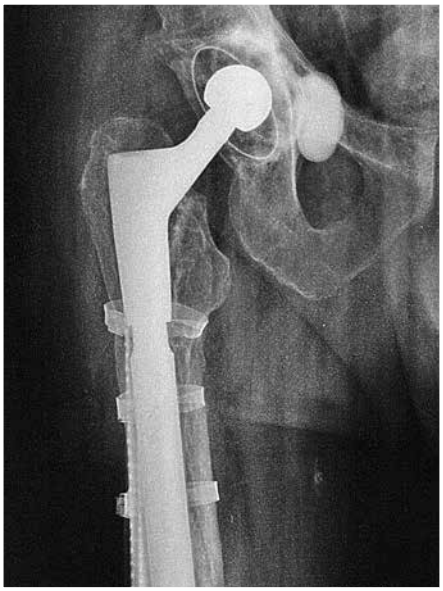

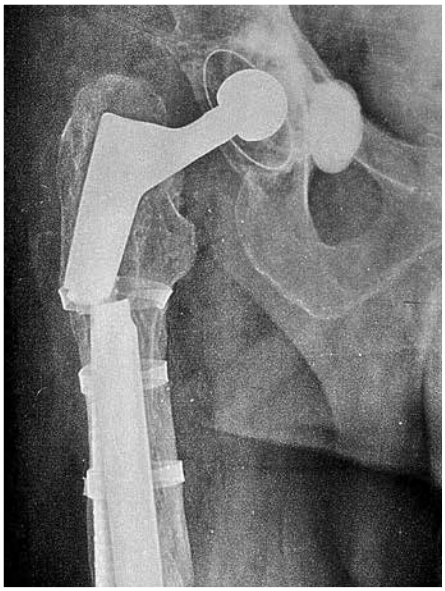

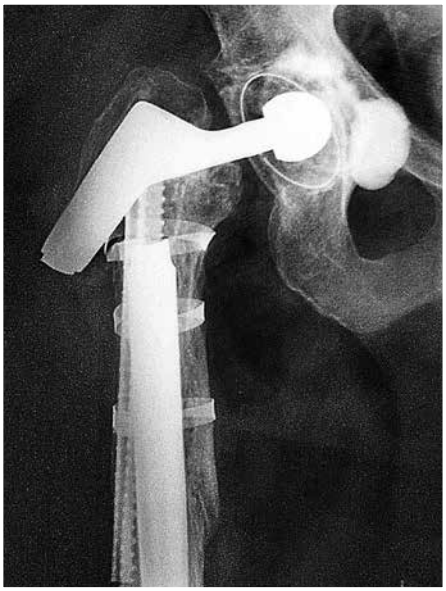

П'ять років після ревізійного протезування проблем не було...
Revision arthroplasty did not cause any problems for five years

...але потім далася взнаки втома металу через проксимальну нестабільність
proximal loosening resulted in metal wear

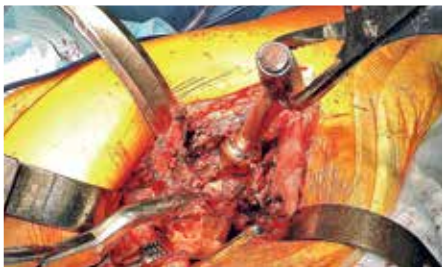

Проксимальний відламок протеза видалився легко
The proximal fragment of prosthesis was easily removed

Спроба засвердлитися й зробити нарізь не вдалася у дистальному відламку
A failed attempt to drill out the threading

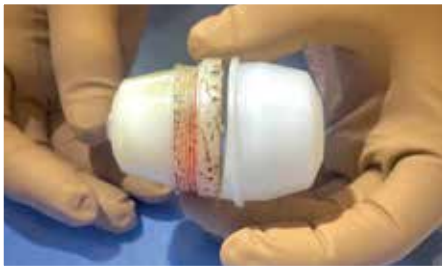

Довелося випиляти вікно...
A window had to be cut out with a saw

...і видалити покрівлю
and the cover had to be removed

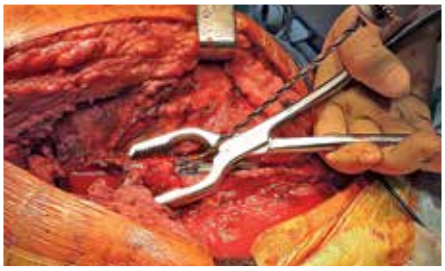

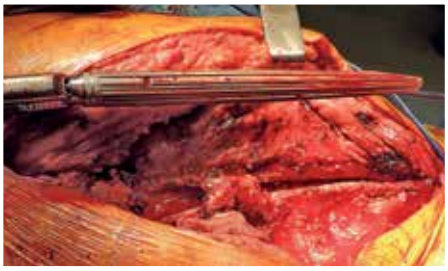

Формування заглиблення
Formation of a pit

За допомогою гострої насадки вдалося вибити стебло ніжки
A sharp nozzle made removal of the stem possible

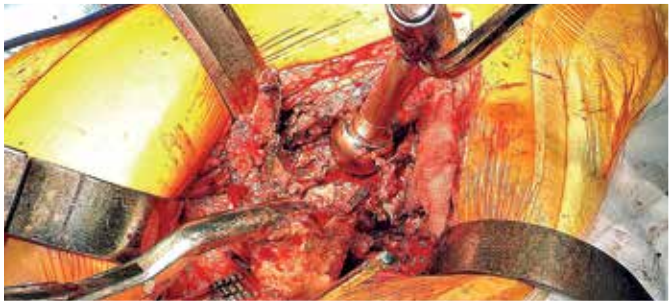

Обрано і встановлено нову ревізійну ніжку
A new revision stem is chosen and installed

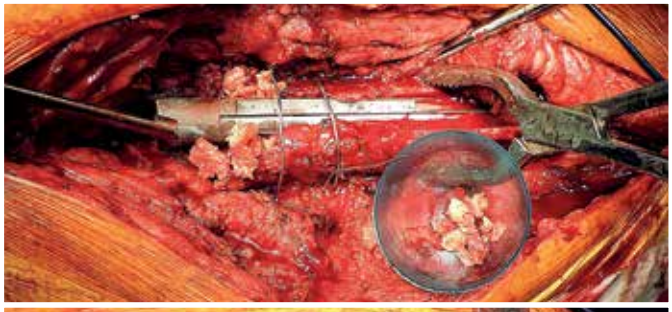

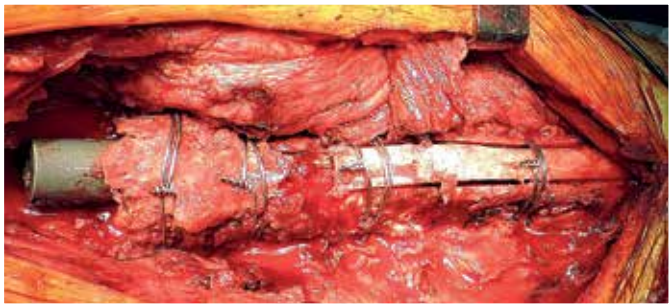

Кісткова пластина й покрівля фіксовані серкляжами
The bonegraft and the cover are fixated with cerclages

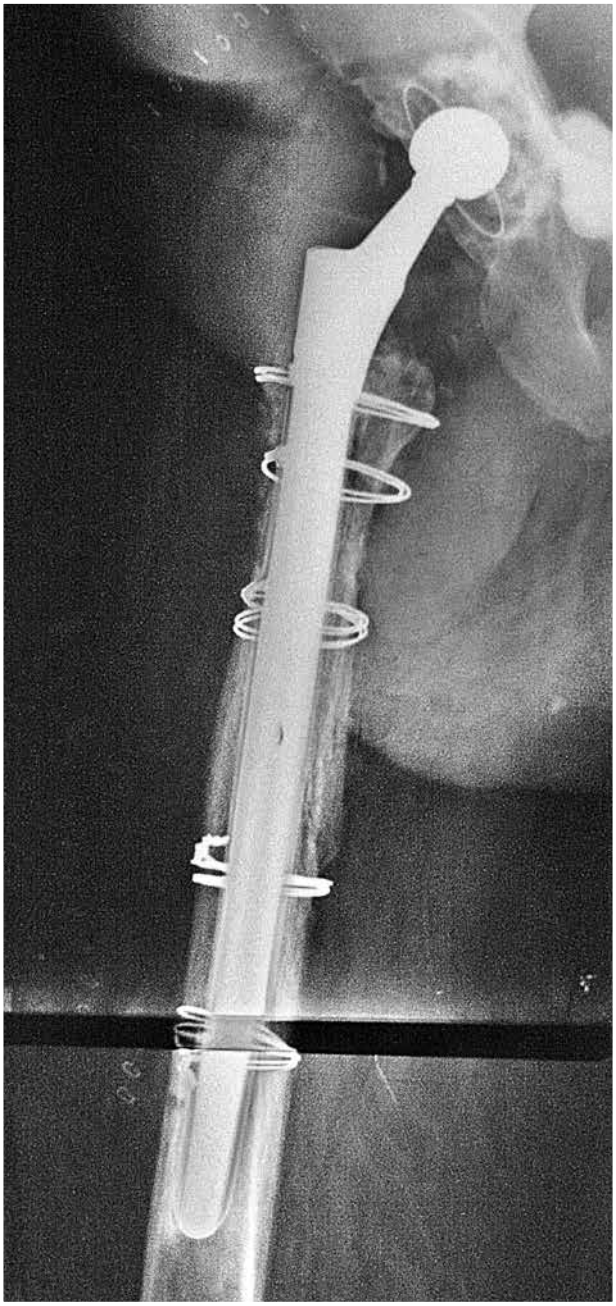

Контроль за чотири місяці
Follow up after four months

ВИПАДОК / CASE

Декілька років тому по допомогу звернувся мій давній товариш-колега, клініка якого починала опановувати ендопротезування.

У звичайній ситуації чоловікові 60 років з приводу банального коксартрозу встановлювався безцементний ендопротез зліва.

Ніщо не віщувало біди. Але після останнього, несильного (як стверджувала вся бригада) удару западина поринула у прірву малого таза. Не знаю, де в них тоді змокріло, але не розгубилися. Дістали чашу, що також непросто. Заліпили вхід у печеру подвійною дозою цементу, в якому розташували по-

A few years ago, an old friend and colleague reached out for help. His clinic was just beginning to perform hip replacements.

In a standard situation, a 60-year-old man with ordinary coxarthrosis was scheduled to receive a cementless hip prosthesis on the left side. Nothing suggested complications. But after the final hammer strike, which the entire surgical team insisted was gentle, the acetabular cup plunged into the depths of the pelvis. I don't know which part of them got wet at that moment, but they didn't panic. They managed to remove the acetabular cup, which is no easy feat in itself. They then sealed the entrance to the "cave" with a double dose of cement, embedding a polyethylene acetabular liner within it. After an extended

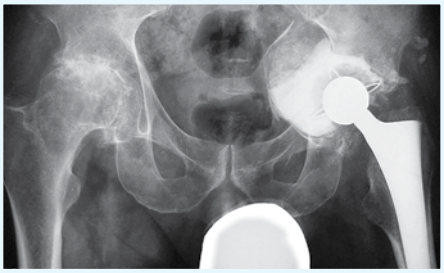

Таким ми отримали пацієнта за півроку після травматичної операції
This is what became of our patient in six months after a dramatic operation

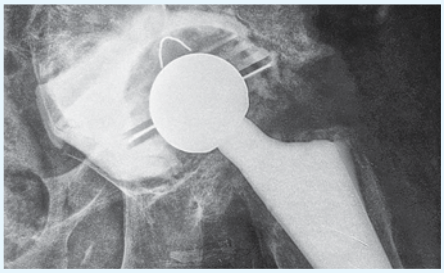

Величезна брила цементу стала нестабільною
A huge block of cement became unstable

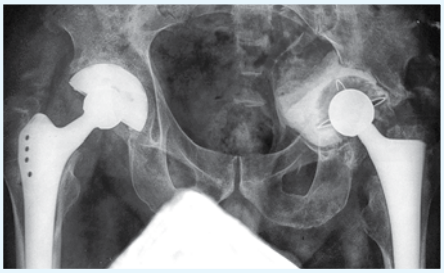

Спочатку ми вирішили зробити опорною праву кінцівку
Initially we decided to make the right limb a weight-bearing one

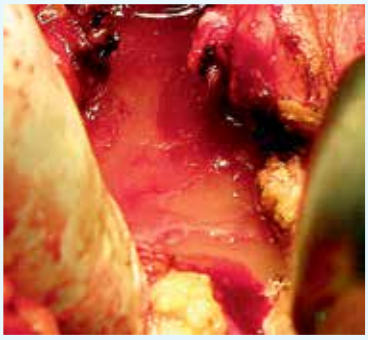

Інфекція, що жодним чином себе не проявила, виявили тільки після відкриття порожнини навколо ендопротеза
Latent infection was detected only when the area around the implant was opened

Цементна чаша видалена у традиційний спосіб
The cemented cup was removed using traditional methods

Видалення залишків чаші
Removal of the remnants of the cup

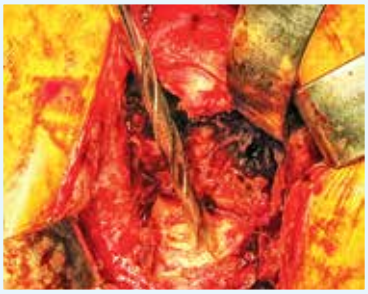

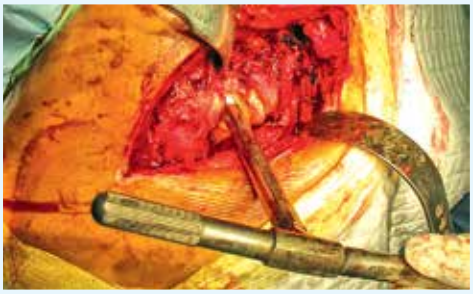

Для профілактики подальшого провалювання центру до малого таза його просвердлили і фіксували штопором
To prevent further collapse of cement into the lesser pelvis, it was drilled and fixated with a screw

Видалення фрагмента розколотої на штопорі цементної мантії
Removal of the fragments of the split mantle

Звична ніжка, що добре сидить, видалилася легко
A usually tightly sitting stem was easily removed

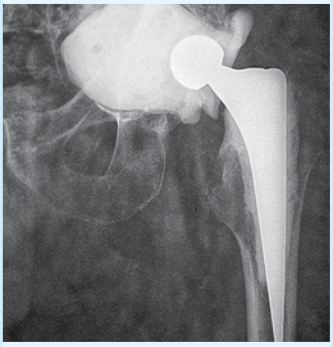

Виявлена прихована інфекція змусила встановити артикулювальнй спейсер
Detected latent infection made us place an articulating spacer

Артикулювальний спейсер служив 10 тижнів
The articulating spacer has been in service for 10 weeks

Дефект дна суглоба був закритий двома кортикальними напівтрубками
The defect of the bottom of the joint was filled in with two cortical halves

Для заповнення дефекту суглобової западини зібрані всі резерви
All reserves were used to fill in the defects of the acetabulum

Укладання мерцелізованої кісткової пластики
Morselized bone graft packing

Ревізійний ендопротез встановлено
Revision implant is installed

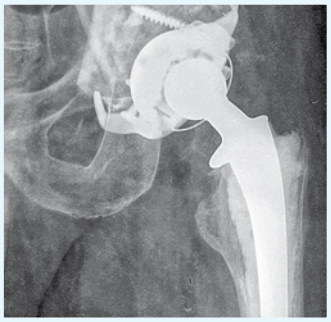

Результат за півтора роки
Follow-up in 18 months

ліетиленову западину. Після продовженої реабілітації хворий почав ходити. Спочатку непогано, а потім все гірше та гірше. Ми побачили його на милицях. Дуже хворіли вже обидва суглоби. Правий, теж вражений, розболівся через підвищене навантаження. Оскільки після ревізійної операції зліва знову передбачався продовжений період розвантаження, вирішили почати праворуч.

Операція минула «штатно», жахливого остеопорозу виявлено не було. Тому повне навантаження (за системою Rapid Recovery) почали з третього дня. За два місяці хворий був готовий до тривалого ходіння на одній правій нозі. З милицями, звісно. За одним жалкую – не зберіг резеційовану головку.

Але йдемо далі. Для ревізії підготували систему Octopus DePuy та, скільки знайшли, кісткову пластику. Але під час інтраопераційної бактеріоскопії навколосуглобової рідини й тканин (у нашій клініці ця

rehabilitation period, the patient began walking. At first, he did quite well, but over time, it got worse and worse. We saw him —on crutches. By then, both joints were in severe pain. The right hip, also damaged, began hurting due to increased compensatory load. Since the revision surgery on the left side would again require a prolonged period of unloading, we decided to start with the right hip first.

The surgery went as planned—there was no severe osteoporosis. Following the rapid recovery protocol, we allowed full weight-bearing starting on the third day. Two months later, the patient was ready for extended walking on his right leg—with crutches, of course. There's only one thing I regret—not preserving the resected femoral head.

But let's move forward. For the revision, we prepared an Octopus DePuy system along with as much bone graft material as we could find. However, during intraoperative bacterioscopy of the periarticular fluid and tissues (a mandatory procedure in our clinic for any revision surgery or arthroplasty involving removal of previously implanted fixators), cocci were detected. Scattered, but cocci nonetheless...

процедура обов'язкова за будь-якої ревізії або ендопротезування з видаленням раніше встановлених фіксаторів) було виявлено коки. Поодинокі, але коки...

Non multa, sed multum
Не багато, але забагато

План одразу змінився. Довелося видалити й ніжку, яку планували залишити, і весь айсберг цементу. Встановили величезний артикулювальний спейсер. Дві дози метилакрилату з гентаміцином і ванкоміцином у западину й стерильна «юзана» цементна ніжка з густим цементом у проксимальній частині.

Лише за десять тижнів, після ретельного контролю на стерильність, здійснили задумане. Частину кісткової тканини з тазового дна вдалося дістати, частково допомогла лабораторія заготівлі тканин ІТО НАМНУ, довелося навіть «вигребти» спонгіозу з вертлюга. Як я шкодував за правою головкою...

Ніжку, через пороз, застосували цементну. Зараз хворий послуговується палицею для тривалих прогулянок.

Помилка!

Крім заготівлі аутоспонгіози, нам треба було зробити контрастну вазографію для визначення ризиків судинних пошкоджень. Можливо, тоді ми не лізли б за проваленим фрагментом.

ВИПАДОК / CASE

Не всі випадки можна зарахувати до якоїсь конкретної групи. І цей важко класифікувати.

Кілька років тому до мене звернулися родичі пацієнта з виявленим на травмпункті переломом шийки стегнової кістки. Що банальніше? Але під час перегляду рентгенограми виявилася невідповідність згладжених країв уламків із термінами перенесеної травми. На збиранні анамнезу виявилося, що ще в 1998 році пацієнт переніс ендопротезування колінного суглоба на цій кінцівці з приводу злоякісного новоутворення проксимального епіметафіза великогомілкової кістки онкологічним протезом. Був заміщений суглобовий кінець стегна й дві третини ураженої кістки.

Non multa, sed multum
Not many, but much

The plan immediately changed. We had to remove the femoral stem, which we had originally planned to retain, as well as the entire cement iceberg. A large articulating spacer was implanted. Two doses of methyl methacrylate with gentamicin and vancomycin were placed in the acetabulum, along with a sterile "used" cemented femoral stem, set in a dense cement bed proximally.

Only after ten weeks, following meticulous sterility checks, were we able to proceed with the planned operation. We were able to retrieve some bone tissue from the pelvic floor, partially thanks to the Tissue Procurement Laboratory at the Institute of Traumatology and Orthopedics.

We even had to scrape out spongiosa from the greater trochanter. How I regretted not keeping the right femoral head...

Due to porosity, we implanted a cemented stem. Today, the patient uses a cane for long walks.

Mistake!

Aside from not preserving autologous spongiosa, we should have performed a contrast angiography to assess the risk of vascular injury.

Perhaps then, we wouldn't have had to go after the collapsed fragment.

Not all cases can be assigned to a specific group, and this one is difficult to classify as well.

Several years ago, a patient's relatives approached me after a femoral neck fracture was diagnosed at the emergency department. What could be more routine? However, upon reviewing the X-ray, I noticed a clear discrepancy between the smooth edges of the fragments and the reported time of injury. A detailed medical history revealed that in 1998, the patient had undergone knee joint replacement on the affected limb due to a malignant tumor in the proximal tibial epimetaphysis, using an oncological prosthesis. The femoral joint end and two-thirds of the affected bone had been replaced.

For about eight years, things went relatively well—a cane was enough for mobility. Then pain appeared, and walking became significantly more difficult. Four years ago, after yet another fall, the patient experienced severe groin pain. No X-ray was performed at the time, as the patient was already

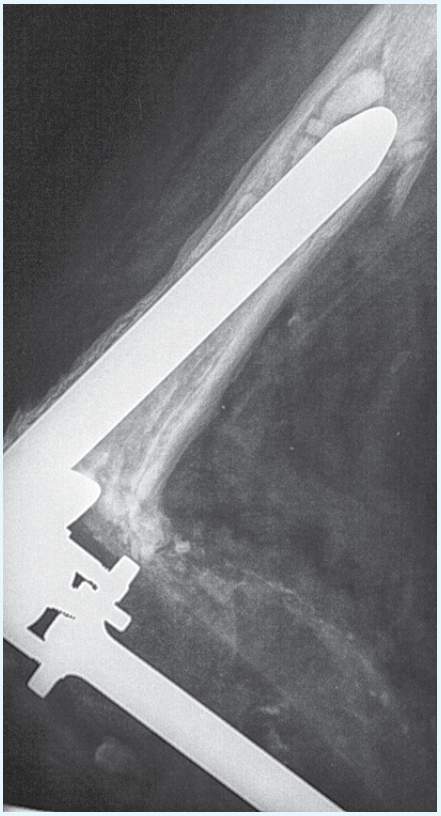

Стійка згинальна контрактура онкологічного штучного суглоба
Persistent flexion contracture of the oncological implant

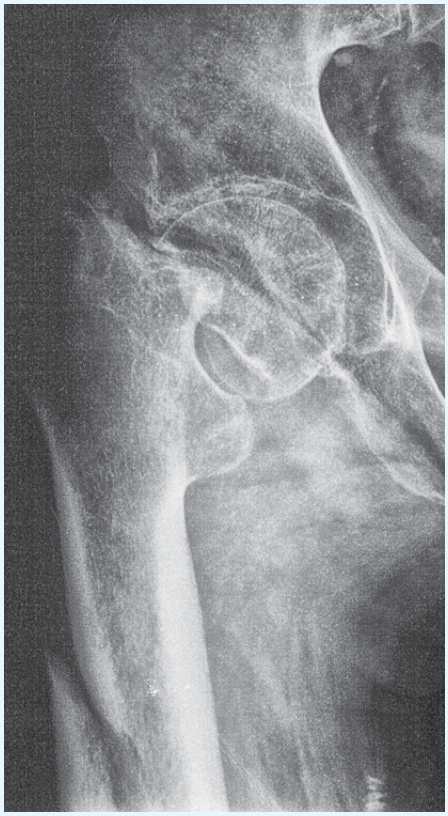

Перелом стегна на тлі чотирирічного хибного суглоба шийки стегнової кістки
Femoral fracture on the four-year background of femoral neck pseudoarthrosis

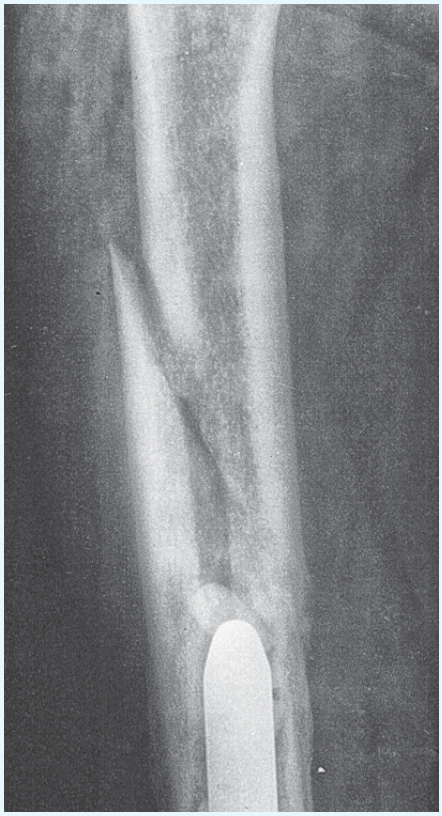

Простий остеосинтез у цьому разі не має сенсу
Simple osteosynthesis does not make sense in this case

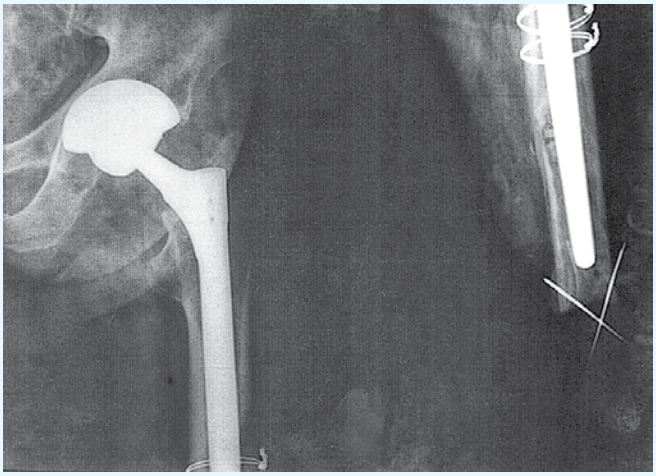

Ампутація кінцівки і остеосинтез стегна на ніжці ендопротеза
Amputation of the limb and osteosynthesis of the femur on the implant's stem

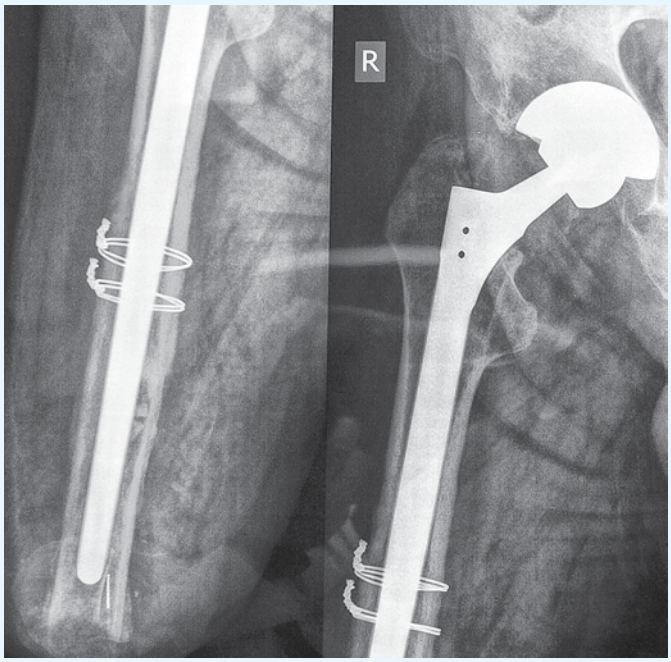

Після зрощення перелому культя стала опорною
After fracture healing, the stump became weight-bearing

Відпочинок після прогулянки
Resting up after a walk

Близько восьми років усе було непогано й палиці було достатньо. Потім з'явилися болі, ходіння значно утруднилося. А чотири роки тому, після чергового падіння, з'явився сильний біль у паху. Рентгенівське обстеження не проводилося, оскільки хворий уже й так міг пересуватися лише на візку. Очевидно, тоді й відбувся перелом шийки стегна.

Після огляду я призначив знімок стегнової кістки, на якому виявили її гвинтоподібний перелом на рівні кінця ніжки стегнового компонента ендопротеза колінного суглоба. «До чого тут переломи, поєднані з кульшовими ендопротезами?» – запитаєте ви. Не поспішайте. Оцініть ситуацію: гіпотрофічна гомілка з багаторічною еквінусною установкою стопи, стійка згинальна контрактура в колінному суглобі, хибний суглоб шийки й перелом стегнової кістки, нанизаної на ніжку протеза. Чи можна це зробити опорним – однозначно ні.

Рішення напрошується саме – ампутація. Я запропонував, а хворий уже сам був готовий. Але ж рівень? Тут літня людина виявилася сміливішою. Я планував – на рівні перелому, швидко й без клопоту. А він: «Хочу на культі ходити!». Довелося подумати. І ось що сталося.

Ампутація лише на рівні початкового обпила стегна. Оскільки дистальний кінець кістки після видалення протеза нагадував стріляну гільзу 12 калібру, то з ампутованої гоміл-

wheelchair-bound. It was highly likely that the femoral neck fracture had occurred at that moment.

After my examination, I ordered a femoral X-ray, which revealed a spiral fracture at the distal end of the femoral component of the knee joint prosthesis. "What does this have to do with fractures related to hip replacements?" you might ask. Don't rush—consider the situation: a hypotrophic lower leg with long-standing equinus foot positioning, persistent knee flexion contracture, a nonunion of the femoral neck, and now a femoral shaft fracture with the bone impaled on the prosthetic stem. Could this limb ever be weight-bearing? Absolutely not.

The solution presented itself: amputation. I suggested it, and the patient was already mentally prepared. But what level? Here, the elderly patient proved braver than me. I planned for amputation at the fracture level—a quick and simple procedure. But he said: "I want to walk on my stump!"

So I had to rethink. And here's what we did.

The amputation was performed at the initial osteotomy level of the femur. Since the distal femoral end, after prosthesis removal, resembled a spent 12-gauge shotgun shell, we used the spongiosa from the lower third of the amputated tibia to fill the canal. Then, a tamping plug was shaped from the patella. The stump was covered with premium-quality skin—the anterior knee surface, like fine Moroccan leather. But the most crucial part: implantation of a hip prosthesis into this long femoral stump, with fracture osteosynthesis using cerclage wires on a long WAGNER stem, functioning like an intramedullary fixator.

ки вся спонгіоза нижньої третини великогомілкової кістки пішла на пломбування каналу. Потім клинтух, виточений з надколінка. Шкіра на торець – добірна, передня поверхня коліна, чистий сап'ян. Але найголовніше – ендопротез суглоба цієї довгої кукси стегна з остеосинтезом перелому серкляжами на довгій ніжці WAGNER, як на інтрамедулярному фіксаторі.

За три місяці після цієї незвичайної операції[1] пацієнт, на наше прохання, приїхав для контролю і з гордістю демонстрував перші за багато років самостійні кроки на протезі. Нехай і з милицями.

Це перипротезний перелом чи ні?

Помилка!

Не знаю, чия. Цю операцію треба було виконати набагато раніше, коли нога припинила бути опорною.

[1] Ендопротезування опорних кукс я робив і раніше, але таке – вперше.

Three months after this unusual surgery[1], the patient returned for follow-up. Proudly, he demonstrated his first independent steps in years—even if still with crutches.

Is this a periprosthetic fracture or not?

Mistake!

I don't know whose. This surgery should have been performed much earlier, when the leg first stopped being weight-bearing

[1] I had performed hip replacements in weight-bearing stumps before, but never quite like this.

РОЗДІЛ 15 / CHAPTER 15

ДЕФЕКТ КІСТКОВОЇ ТКАНИНИ І ВСТАНОВЛЕННЯ ЧАШІ ЕНДОПРОТЕЗА – ЯК ДІЯТИ?

BONE DEFECT DURING PROSTHETIC CUP PLACEMENT – WHAT NEEDS TO BE DONE?

Я ШУКАЮ НЕБО НАД ГОЛОВОЮ, Я ШУКАЮ ДАХ...
(А. Рожков)

I'M LOOKING FOR THE SKY ABOVE MY HEAD, I'M LOOKING FOR A ROOF
(A. Rozhkov)

Причини можуть бути різними, але наслідок один – бракує кістки. Шляхи вирішення цього у чомусь технічного завдання схожі на земляні роботи. Яму потрібно засипати щільною породою, зміцнити ерозії арматурою, через рів перекинути міст. Різниця полягає лише в тому, що кістка жива й може сама зміцнюватись і сама розсмоктуватися. Необхідно створити умови, щоб вона зміцнювалася, але там, де треба, і не занадто. Гетеротопічні осифікати теж не потрібні.

Розглянемо деякі варіанти

Не вистачає задньої чи передньої колони. У молодих достатньо чаші з розвиненою поверхнею (в ідеалі – трабекулярною) і первинної фіксації двома гвинтами. У разі остеопорозу – одне з антипротрузійних кілець на 3–5 гвинтах і цементна чаша. В обох випадках продовжена реабілітація.

The causes may vary, but the outcome is the same—there is a lack of bone. The solutions to this technical challenge are somewhat similar to earthwork operations: a hole needs to be filled with solid material, erosions must be reinforced with structural supports, and a bridge must be built over the gap. The difference is that bone is a living tissue—it can strengthen itself or resorb. The goal is to create optimal conditions for bone reinforcement—where needed and without excessive growth. Heterotopic ossification is not desirable either.

Let's look at some possible scenarios

If the anterior or posterior column is missing, a cup with a well-developed surface (ideally trabecular) and primary fixation with two screws is sufficient for younger patients. In cases of osteoporosis, one of the anti-protrusion rings with 3–5 screws and a cemented cup is required. In both cases, rehabilitation will be extended.

The same situation, but with no acetabular floor. The membrane separating it from the pelvic cavity is flexible and shifting. It must be stabilized—preferably for the

Для закриття дефекту дна добре пасують пластини алотрансплантату з головки стегна
Plates of femoral head allograft are good for defect closure

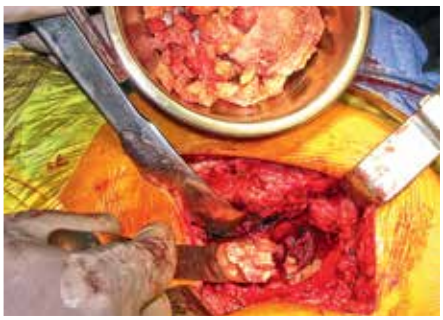

Для закриття великих дефектів іноді бракує цілої головки
The entire femoral head may sometimes not be enough for vast defect closure

Льодохід
Ice-drifting

Для фіксації відламків використано реконструктивну пластину
Reconstruction plate was used for fragment fixation

Великі аугменти для заміщення передньої чи задньої колони і даху западини
Large augments for reconstruction of the anterior/posterior column and the roof of the acetabulum

Кільце Мюллера з сіткою поверх кісткової пластики
Müller ring with a mesh over the bone graft

Асептична нестабільність чаші після ревізійного ендопротезування
Aseptic loosening of the cup after revision THA

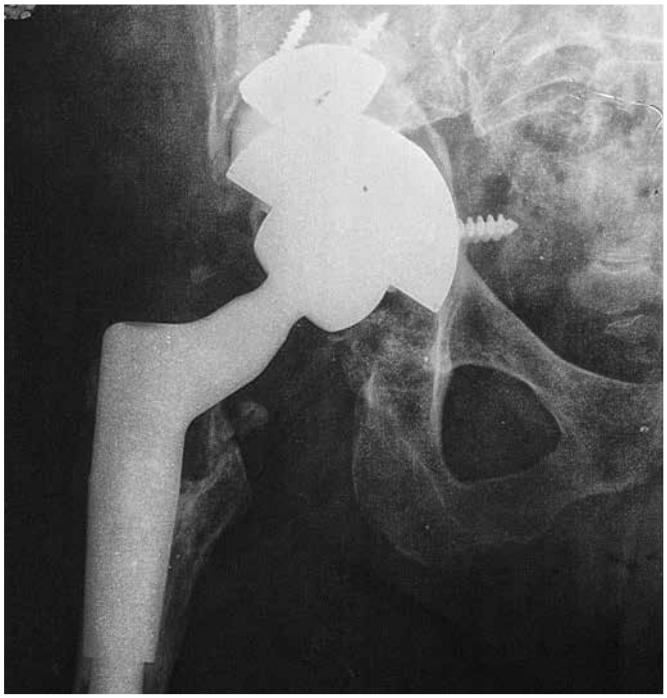

Дефект западини заповнений аугментом і цементом
Acetabular defect is reconstructed with the augment and cement

Дефект даху западини після видалення нестабільної чаші
Acetabular roof defect after removal of the loosened cup

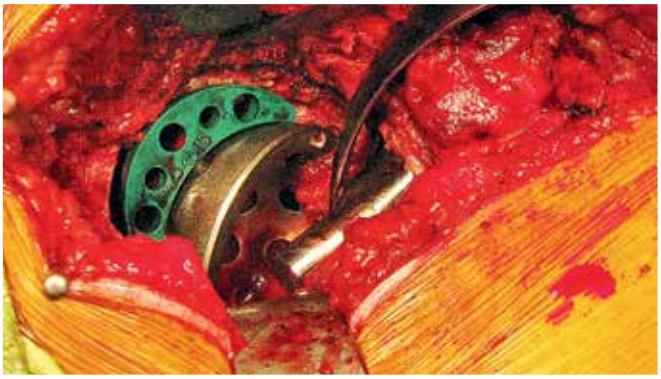

Примірювання аугмента
Augment fitting

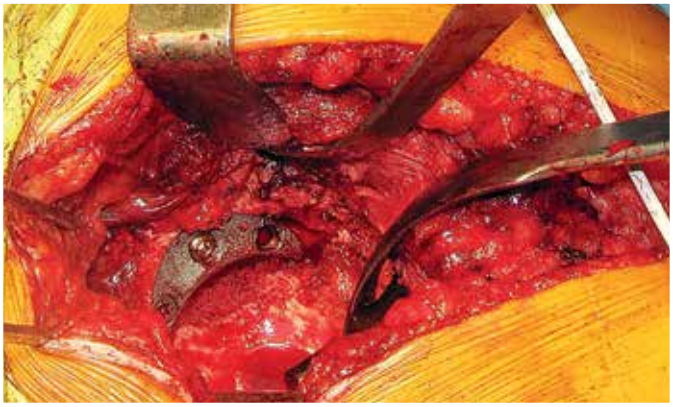

Насичений аутопластикою аугмент фіксовано гвинтами
Augment saturated with autograft is fixated with screws

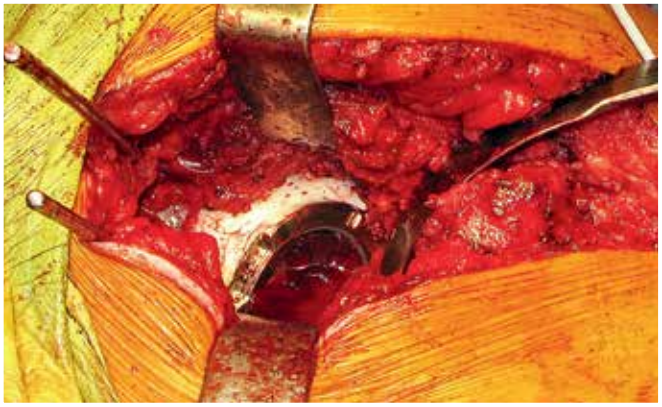

Для з'єднання аугмента з чашею використовується цемент
Cement is used to attach the augment to the cup

Повне зміщення ревізійної западини
Total displacement of the revision cup

Дефект даху і заднього краю – 5 см
Defect of the roof and posterior rim – 5 cm

Над дефектом встановлено реконструктивне кільце
Reconstruction ring is placed over the defect

Підготовка алотрансплантату
Allograft preparation

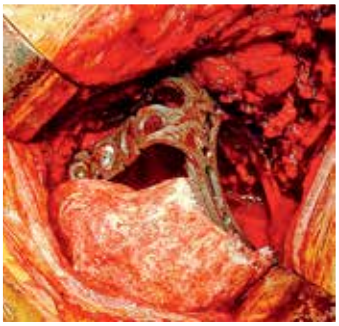

Кісткова алопластика структурованим компонентом
Bone allograft with the structured component

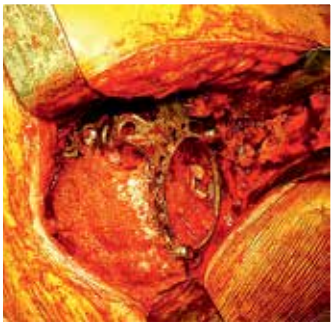

Спонгіозними чіпсами заповнено дефект западини
Acetabular defect is filled in with spongy bone chips

Суглоб встановлено
The joint is installed

Перебудова пластики за два роки
Graft remodeling in 2 years

Ситуація та сама, але нема і дна. Мембрана, яка відокремлює від малого таза, дихає. Треба його зміцнити й бажано надовго. Для цього потрібна кісткова пластика. Якщо головка стегна збережена, нехай навіть і порозна, це щастя. Нарізаємо «слайси», укладаємо нахлистом на дно й ущільнюємо їх імпактором. Вони тріскаються, ламаються, але дуже добре, так само як навесні наповзають одна на одну крижини, закривають ополонку. Щоб не аспірувати дрібні фрагменти

long term. This requires bone grafting. If the femoral head is preserved, even if porous, it is a major advantage. The technique involves slicing it into thin layers ("slices"), overlapping them at the base, and compacting them with an impactor. They will crack and break, but just like ice floes in spring, they will stack up and close the gap. To prevent aspiration of small fragments with blood, a sieve can be used. From this point, the reconstruction follows the standard approach. Both mechanical and cemented fixation are possible. Recently, due to a severe shortage of bone graft

Дефект дна
Defect of the bottom

Підготовка слайсів
Preparation of slices

Дефект закрито
The defect is filled in

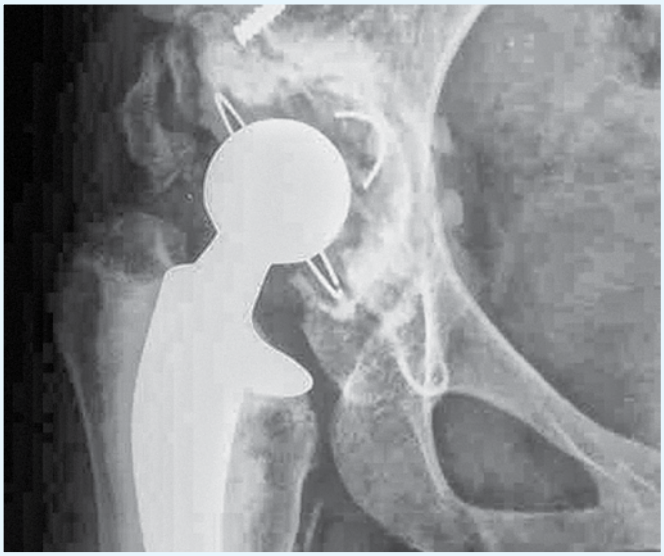

Великий дефект западини за нестабільності чаші
Large defect of the acetabulum with loosened cup

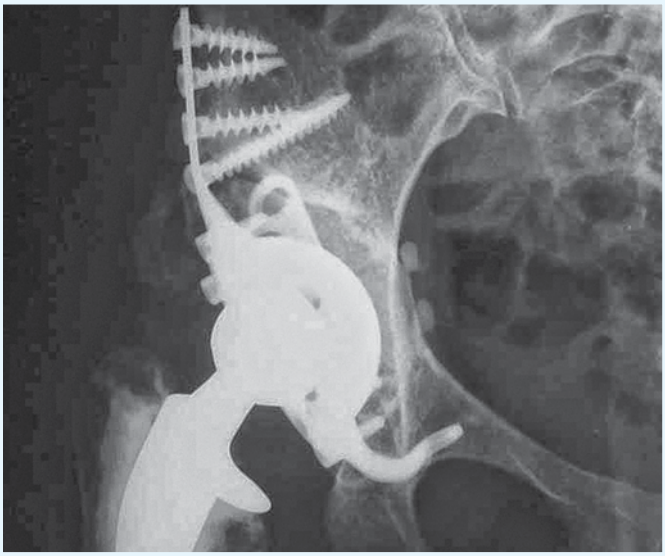

Результат заміни на OCTOPUS за 9 років
The result of replacement with OCTOPUS in 9 years

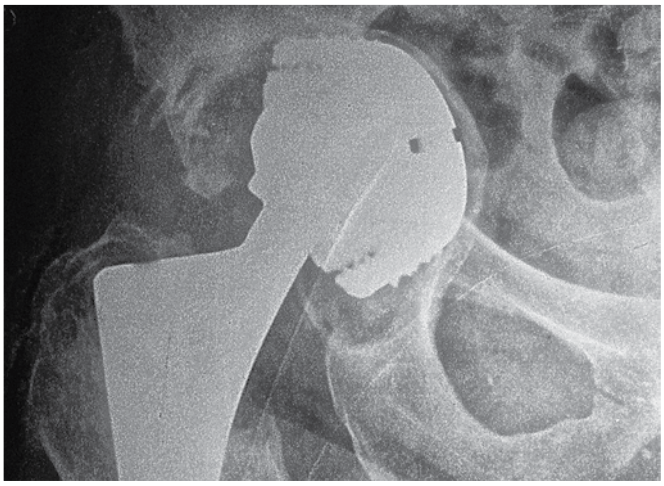

Асептична нестабільність чаші, фатальне зношення поліетиленового вкладня
Aseptic cup loosening, fatal wear of the polyethylene liner

Дебріс, що оточував ендопротез
Debris surrounding the implant

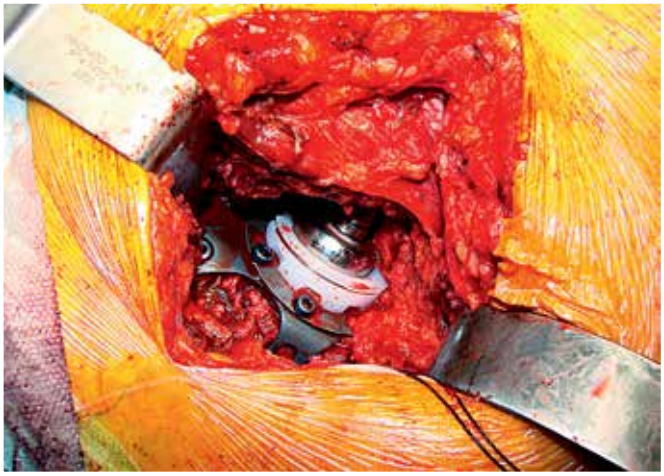

Встановлено ревізійний ендопротез
Revision implant has been installed

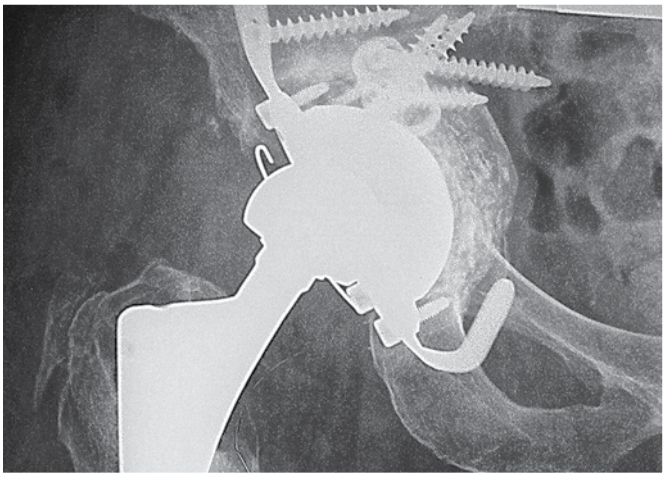

Перебудова кісткової пластики за рік після ревізійного ендопротезування
Bone-graft remodeling a year after revision THA

з кров'ю, можна використовувати ситечко. А далі за першою схемою. Можлива і механіка, і цемент. Останнім часом через гострий дефіцит кістковопластичного матеріалу для заповнення дефектів використовуються і мінеральні компоненти.

Якщо це ревізія, і своєї головки немає, для заповнення дефектів потрібна алокістка або трабекулярні аугменти. Їх теж непогано б наситити кістковою крихтою, невеликі запаси якої можна наскребти у вертлюговій ділянці.

Ще гірше, якщо таз роз'єднаний на рівні кульшової западини. Тоді треба ще й поєднати відламки, щоб вони зрослися. Остеосинтез можливий і додатковими пластинами, але я завжди віддаю перевагу для цього чаші. За доступності кісткових біоімплантів раніше вибирав восьминогоподібні конструкції. Зараз частіше використовую багатодирчасті трабекулярні. Безумовно, місце хибного суглоба необхідно заповнити кістковою пластикою. Іноді, у разі ревізії та стегнового компонента, дуже дбайливо знімаємо стружку з феморальних розгорток і використовуємо для пластики западини. Мінерали тут не

material, mineral components have also been used to fill defects.

If it is a revision case and the patient's femoral head is absent, allograft bone or trabecular augments are required for defect filling. It is beneficial to impregnate them with bone chips, which can often be harvested from the acetabular region.

A more severe scenario arises when defects exceed half of the acetabular circumference, preventing the cup from securing itself in place. The same approaches apply: large augments, screws, meshes, grids, bone or mineral grafts. However, each case requires an individualized solution.

Виражений диспластичний коксартроз
Pronounced dysplastic coxarthrosis

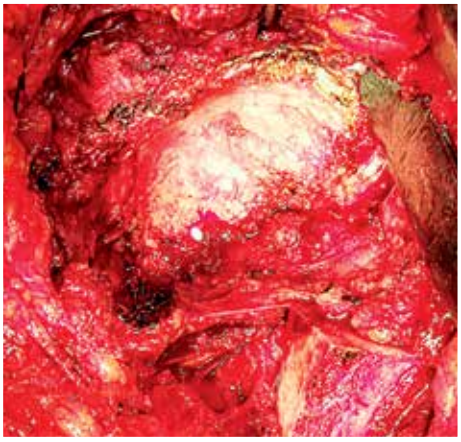

Це, імовірніше, блюдце, а не чаша
It is more like a saucer than a cup

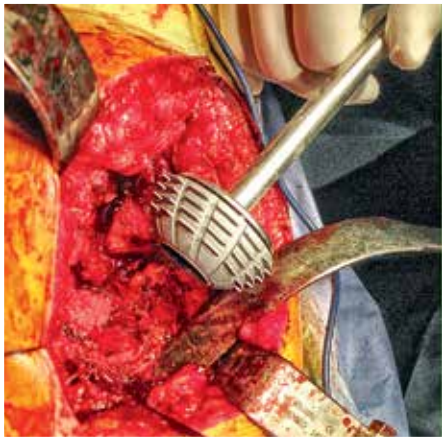

Сферична різьбова чаша
Spherical threaded cup

Встановлення такої чаші має свої особливості
Installation of the threaded cup has its own distinguishing characteristics

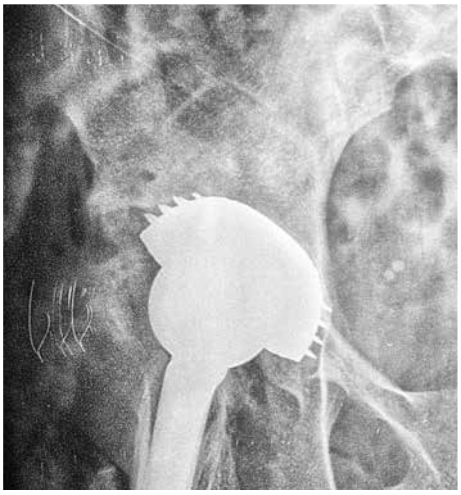

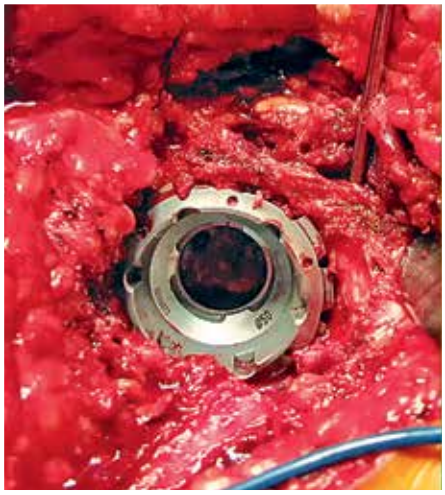

Різьблення міцно фіксує чашу в западині
Threaded cup is tightly fixated in the acetabulum

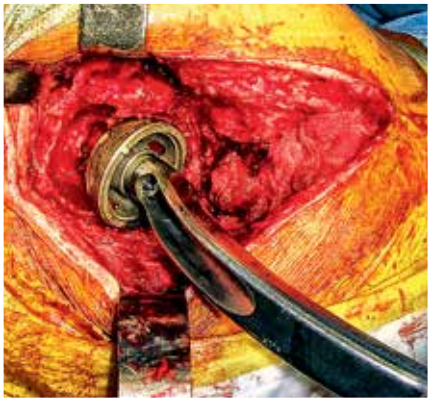

Без заміщення такого дефекту стабільність чаші неможлива
Cup's stability is impossible without reconstructing such a defect

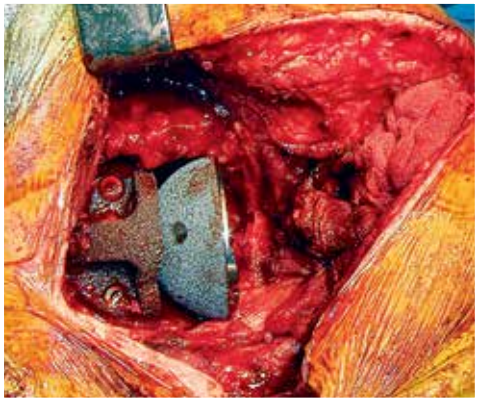

Великий дефект – великий аугмент
Large defect - large augment

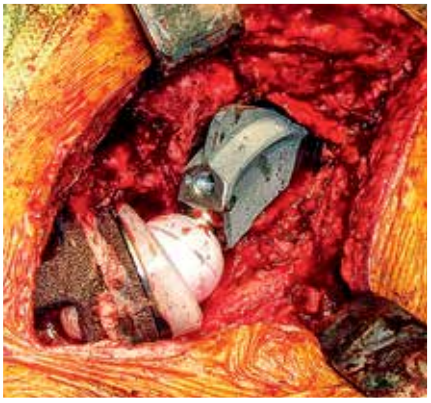

Якщо важко дотримати кутів, рятує козирок
The elevated rim comes to the rescue when angles are difficult to maintain

зовсім доречні. На мою думку, ними краще заповнювати порожнинні дефекти, а там, де потрібна міцність на розрив, ще потрібна кісткова пластика. Цемент також не скріпить частини таза. Його добре використовувати для встановлення чаші в металеві кошики поверх щільно утрамбованого кісткового щебеню.

Онкологічні дефекти, бог милував, не траплялися.

Я спеціально не змінював зміст та струк-

A worse situation occurs if the pelvis is disrupted at the level of the acetabulum. In this case, it is necessary to stabilize the bone fragments and allow them to fuse. Osteosynthesis can be performed using additional plates, but I personally prefer to use the cup itself for stabilization. In the past, when bone bio-implants were more available, I used octopus-shaped constructs. Nowadays, I more frequently use multi-hole trabecular implants. Filling the false joint site with bone grafting material is essential. Sometimes, in revision cases where the femoral component is involved, we carefully collect bone shavings from femoral reamers

Пацієнтка 43 років пересувалася з опорою на неоартроз після невдалої спроби артродезу в дитинстві
For 43 years the patient had been moving around bearing weight on neoarthrosis after a failed arthrodesis in her childhood

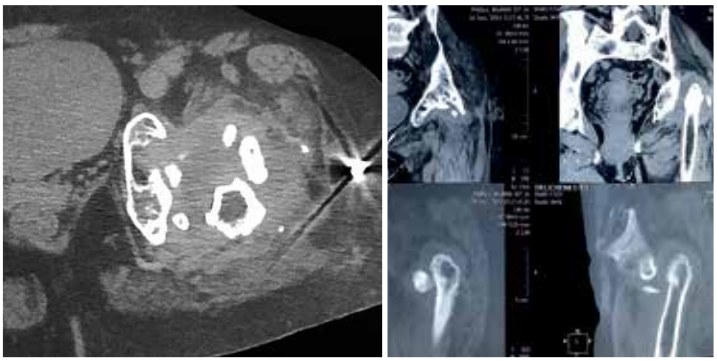

КТ виявило дефект обох колон і даху
A CT scan revealed a defect in both columns and the roof

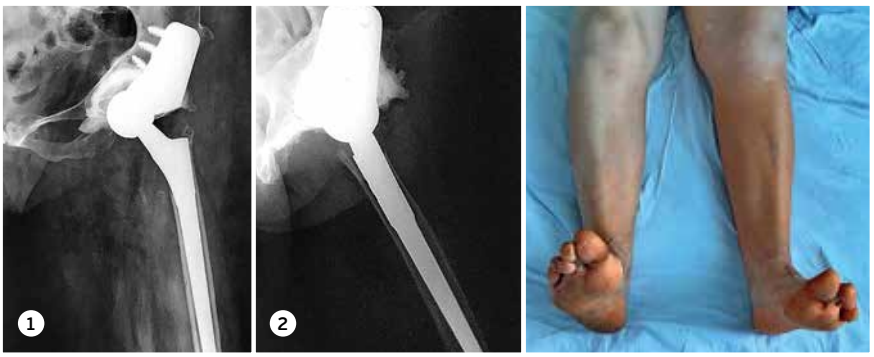

1. ***Виручив масивний аугмент і цементна чаша***
   A massive augment and a cemented cup came to the rescue

2. ***Ревізійна ніжка компенсувала слабкість остеопорозної ніжки***
   A revision stem counterbalanced the weakness of the osteoporotic stem

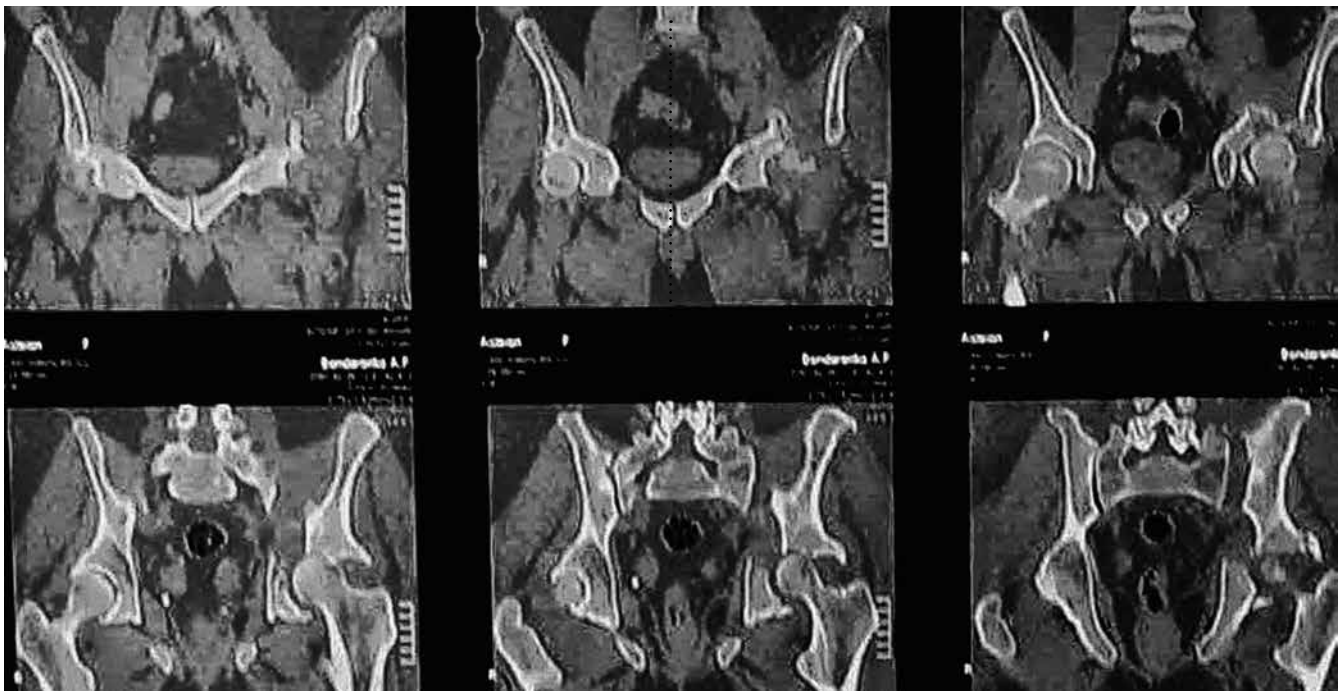

На КТ чітко простежується відсутність консолідації за п'ять місяців після травми
A CT image clearly shows no trace of consolidation 5 months after the injury

Хибний суглоб таза на рівні западини
Pelvic pseudoarthrosis at the acetabular level

Для стабілізації кісток таза після ендопротезування застосовано апарат зовнішньої фіксації
External fixation device is used for stabilization of pelvic bones after THA

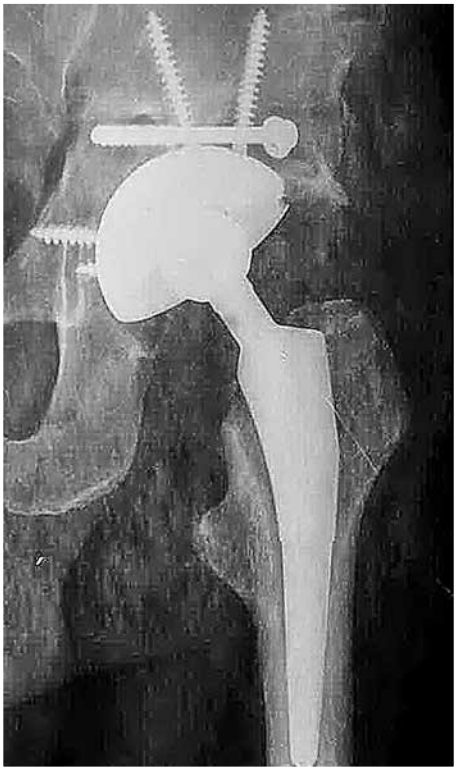

Результат за п'ять років
Follow-up in five years

Вибір розміру клітки Бурш-Шнайдера
Choosing the size of the Burch-Schneider reinforcement cage

Моделювання крила
Modeling of the wing

Кісткова і мінеральна пластика
Bone and mineral graft

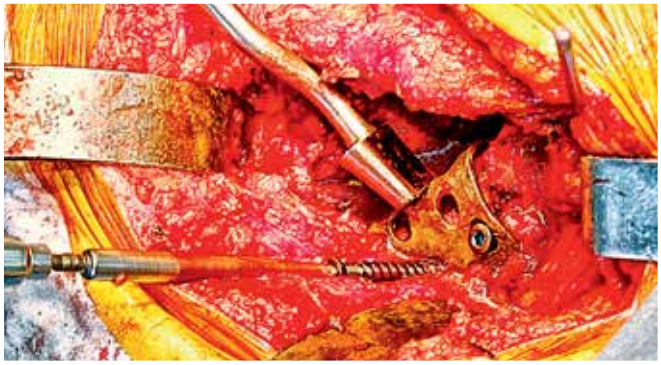

Фіксація в максимально щільному положенні
Fixation in the tightest possible position

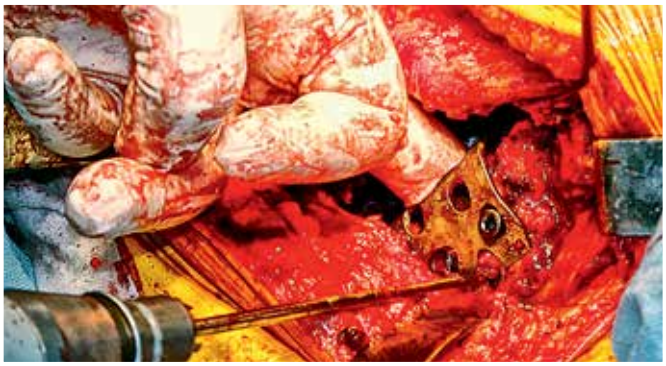

Вибір напрямку свердла
Choice of direction of the drill

Примірювання чаші
Cup fitting

Чашу обрано
The cup is chosen

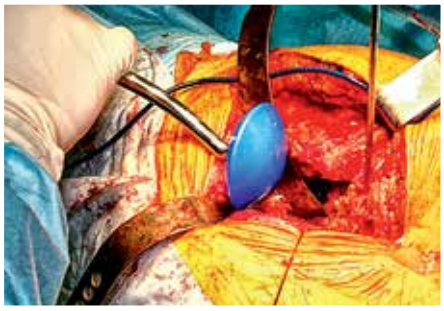

Для антипротрузійних конструкцій пресуризація цементу обов'язкова
Pressurization of cement is obligatory for anti-protrusion constructions

Западину встановлено
The cup is placed

Гранули мінеральної пластики
Mineral bone graft granules

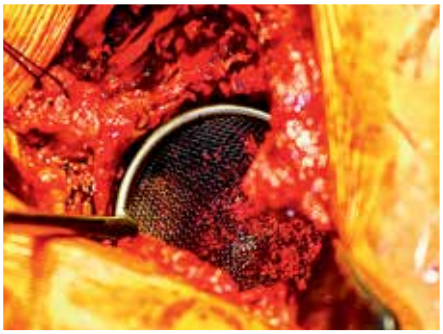

Ситечко для попередження аспірації гранул і розподілу пластичного матеріалу
A strainer for prevention of granule aspiration and plastic material spreading

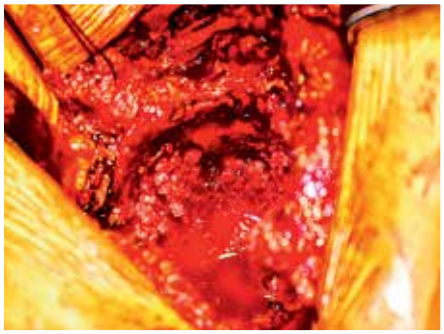

Дефекти заповнені гранулами
Defects are filled in with granules

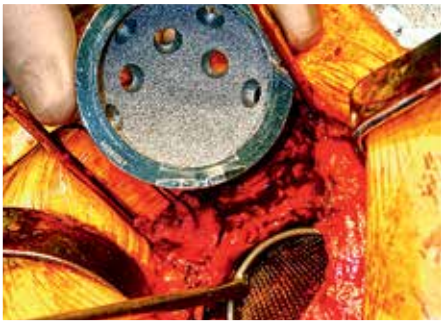

Обрано розмір ревізійної чаші
The size of the revision cup has been determined

Встановлення вкладня
Insertion of the liner

Западину встановлено
The cup is placed

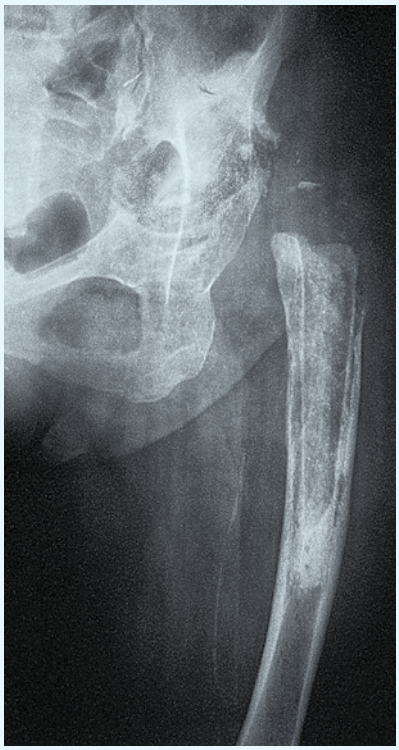

Великий дефект проксимального епіметафіза стегна. Хибний суглоб таза на рівні западини
A massive defect of proximal epi-metaphysis of the hip. Pelvic pseudoarthrosis at the level of the acetabulum

Кісткова алопластика дефекту ацетабулюм і синтез хибного суглоба системою OCTOPUS
Allogenous bone-grafting of the acetabular deficiency and synthesis of the pseudoarthrosis using the OCTOPUS system

Ревізійну систему встановлено
The revision implant is placed

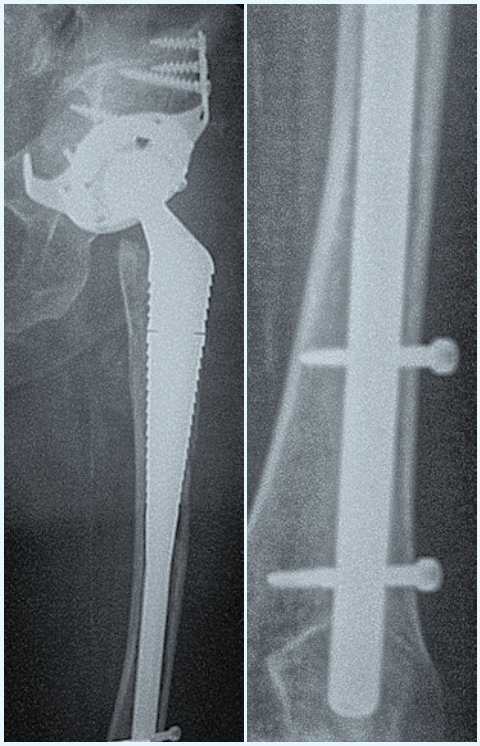

Дистальна фіксація створює додаткову стабільність
Distal fixation provides for additional stability

туру цієї глави з попереднього видання, щоб підкреслити докорінні зміни, які відбулися з 2016 року, коли ми почали впроваджувати адитивні технології і оперувати такі випадки за допомогою індивідуальних, «custom made» імплантів. Відтоді ми практично забули про офіцинальні ревізійні клітки, кільця, хрести і таке подібне. Можливості, що надають індивідуально спроектовані конструкції, дали змогу братися за операції у випадках, про які раніше ми і думати не могли. Спочатку планування було примітивним. Після друку моделі таза з пластиліну ліпили імплант, а напрямок отворів для гвинтів позначали сірниками. Але невдовзі нас захопило комп'ютерне моделювання, співпраця з передовими фірмами за кордоном та розвиток власного виробництва.

Перша операція готувалась довго, але успіх перевершив очікування.

Уперше пацієнтка звернулась до нас у 2014 році з життєво небезпечною проблемою. Нестабільний ендопротез кульшового суглоба з протрузією в малий таз (мал. 1) спричинив пошкодження a. iliaca externa. Момент критичної кровотечі стався в моєму рідному Івано-Франківську. Швидка спрацювала швидко і пацієнтку врятував мій вчитель в інституті, чудовий судинний хірург Антон Семак. Анастомоз між симетричними судинами (мал. 2) дозволив зберегти постраждалу кінцівку. Але протез залишався на місці й пацієнтку попередили, що один крок з навантаженням на уражену кінцівку може стати останнім. Страх смерті – не найкраще відчуття.

Ми змогли акуратно видалити протез, але на той момент не володіли методиками для відновлення суглоба. Збереглися лише залишки задньої колони, а через дефект западини можна було пальпувати сечовий міхур (мал. 3). Ця ситуація не давала спокою. Вивчення літератури, поїздки за кордон привели до думки про пацієнтоспецифічні імплантати. І за два роки ми запросили пацієнтку до нас. Створивши та надрукувавши з пластику декілька моделей таза, розробляли штучну западину і тренувались (хірургія до хірургії – мал. 4, 6).

and use them to reconstruct the acetabulum. Mineral substitutes are not ideal here—in my opinion, they are better suited for cavitary defects, while bone grafting is necessary where tensile strength is required. Cement also cannot fuse the pelvic fragments. However, it is useful for fixing the cup in metal cages over tightly compacted bone graft material.

Fortunately, I have not encountered oncological bone defects.

I deliberately left the content and structure of this chapter unchanged from the previous edition to highlight the radical changes that have taken place since 2016, when we began implementing additive manufacturing technologies and performing such cases using custom-made implants. Since then, we have practically abandoned traditional revision cages, rings, crosses, and similar solutions. The possibilities provided by individually designed implants have enabled us to take on cases that were previously unimaginable. At first, planning was primitive. After printing a pelvic model, we would shape the implant out of plasticine, and the direction of screw holes was marked with matchsticks. However, we were soon drawn into computer modeling, collaboration with leading international companies, and the development of our own production capabilities.

The first surgery took a long time to prepare, but the success exceeded all expectations.

The patient first came to us in 2014 with a life-threatening condition. An unstable hip prosthesis with protrusion into the pelvic cavity (Fig. 1) had caused damage to the external iliac artery. A critical hemorrhage occurred in my hometown of Ivano-Frankivsk. Thanks to the quick response of the emergency team, the patient was saved by my mentor at the institute, an outstanding vascular surgeon, Anton Semak. An anastomosis between the symmetrical vessels (Fig. 2) allowed the affected limb to be preserved.

However, the prosthesis remained in place, and the patient was warned that taking a single step with weight on the affected limb could be fatal. The fear of death is not a pleasant feeling.

We were able to carefully remove the prosthesis, but at that time, we did not yet have the techniques for joint reconstruction. Only remnants of the posterior column remained, and the bladder was palpable through the acetabular defect (Fig. 3). This case continued to trouble me. Studying the literature and traveling abroad led me to patient-specific implants. Two years later, we invited the patient back. By creating and 3D-printing several pelvic models, we designed an artificial acetabulum and practiced the procedure—surgery before surgery (Figs. 4, 6).

Першу зліпили з пластиліну, а напрям отворів для гвинтів позначили зубочистками (мал. 5). Але в титані вийшла красива конструкція (мал. 7) і операція минула успішно (мал. 8, 9, 10).

The first implant was molded from plasticine, and the screw hole directions were marked with toothpicks (Fig. 5). However, the final titanium construct was a beautiful design (Fig. 7), and the surgery was successful (Figs. 8, 9, 10).

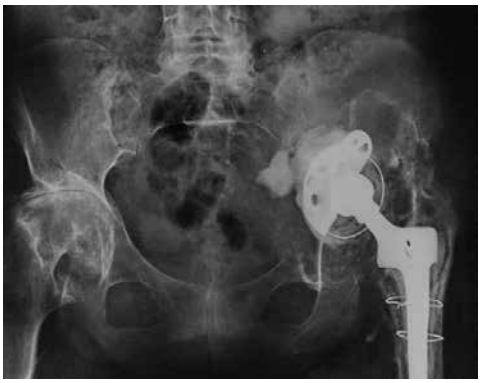

Мал. 1
Fig. 1

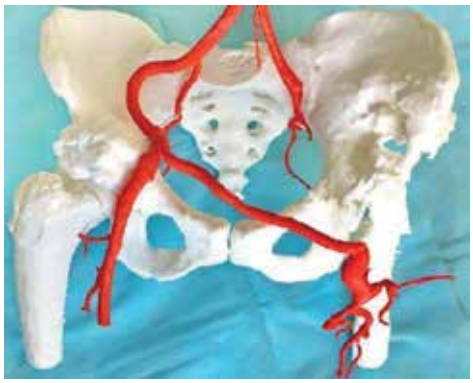

Мал. 2
Fig. 2

Мал. 3
Fig. 3

Мал. 4
Fig. 4

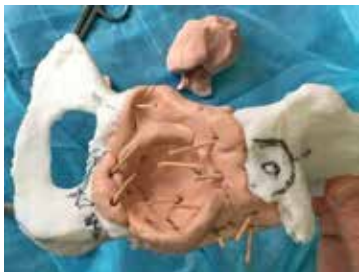

Мал. 5
Fig. 5

Мал. 6
Fig. 6

Мал. 7
Fig. 7

Мал. 8
Fig. 8

Мал. 9
Fig. 9

Мал. 10
Fig. 10

ВИПАДОК / CASE

І знову ситуація, з якою я зіткнувся вперше, і сподіваюся, подібне не повториться. Після попередньої консультації з відділення політравми до нас перевели молодого чоловіка. Туди його доставили після ДТП у вкрай тяжкому стані. Тяжкі травми черепа, з забиттям мозку, грудної та черевної порожнини з розривами внутрішніх органів, осколковий перелом стегнової кістки зліва, розрив крижово-клубового зчленування й внутрішньосуглобовий перелом кісток таза праворуч залишали мало надій. Але завдяки своєчасній (пам'ятаємо про «золоту годину») доставці, майстерності політравматологів і молодому організму Микола вижив.

Йому навіть успішно зробили інтрамедулярний остеосинтез стегна та скріпили двома гвинтами таз і криж. Але що робити з переломом кульшової западини й головкою правого стегна, яка стирчить у порожнині малого таза, ніхто не знав. А минуло вже два місяці. Не знав і я. Але треба щось робити.

Клінічний аналіз нечасто висуває таку кількість варіантів передбачуваної операції, як це було тоді. Усі розуміли, що без ендопротезування тут не обійтись, але це колись.

Приготували все необхідне для остеосинтезу таза, у тому числі, хвала всевишньому, CellSaver. Спрацював досвід (цей чудо-апарат рятує нас з 2000 року) та інстинкт самозбереження. Звичайним пахово-клубовим доступом відкриваємо місце перелому –

And again, a situation I encountered for the first time—and I sincerely hope never to see again. Following an initial consultation, a young man was transferred to our department from the polytrauma unit. He had been in a severe car accident and arrived in critical condition. Severe head trauma with brain contusion, chest and abdominal injuries with internal organ rupture, a comminuted femoral fracture on the left, a sacroiliac joint disruption, and an intra-articular pelvic fracture on the right—the prognosis was grim. But thanks to timely intervention (the "golden hour" principle), the skill of the trauma surgeons, and the resilience of his young body, Mykola survived.

He even successfully underwent intramedullary femoral osteosynthesis and screw fixation of the pelvis and sacrum. But what to do about the acetabular fracture and the femoral head, which was protruding into the lesser pelvis? No one had an answer. Two months had already passed. And neither did I. But something had to be done.

Clinical analysis rarely presents as many surgical options as this case did. Everyone understood that hip replacement was inevitable—but that was for later.

We prepared everything necessary for pelvic osteosynthesis—including, thankfully, a CellSaver. Experience (this incredible device has saved us since 2000) and self-preservation instinct prevailed. Using a standard ilioinguinal approach, we exposed the fracture site—the inner surface of the acetabulum. There, like a mushroom breaking through asphalt, protruded the femoral head. Every attempt to remove it from its protruded position in the pelvis failed. My assistants were my most experienced surgeons—Volodymyr Havrylov and Mykola Babych. They were strong as bulls, the kind of men who could lift an anvil. But even their sheer strength wasn't enough—the dense scar

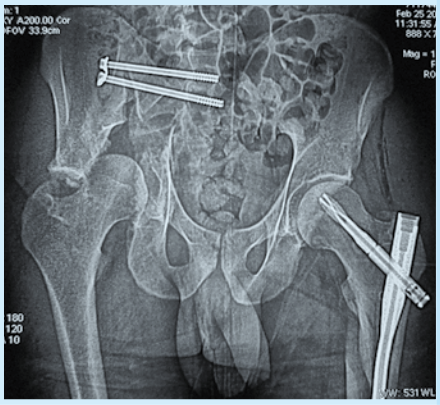

Застарілий переломовивих у правому кульшовому суглобі
Long-standing fracture-luxation in the right hip joint

Просторова реконструкція дозволяє визначити протрузію головки стегнової кістки
Spatial reconstruction helps to determine femoral head protrusion

Фрагмент головки стегна використано для пластики перелому таза
Femoral head fragment was used as a graft to treat pelvic fracture

Остеосинтез таза реконструктивною пластиною
Pelvic osteosythesis with a reconstruction plate

Інтраопераційна реінфузія склала майже два ОЦК
Intraoperative reinfusion was almost two BCC

Трабекулярна чаша ідеально пасує за дефіциту кісткової тканини
Trabecular cup is ideal in the case of bone tissue deficit

Суглоб установлено
The implant is installed

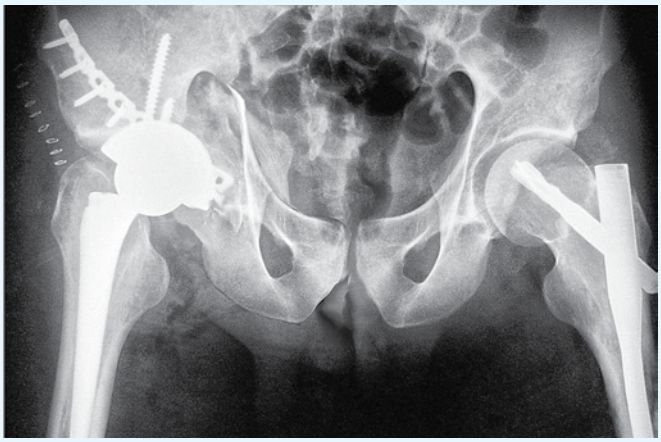

За рік після операції пацієнт повернувся на роботу — на службу в поліції
A year after the operation the patient returned to his job with the militia (the police)

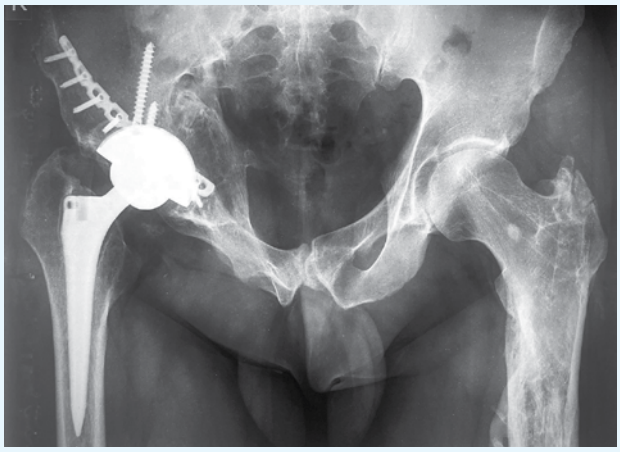

Рентген-контроль за дванадцять років під час проходження комісії ВЛК
X-ray follow-up twelve years later during the military medical commission examination

внутрішню поверхню кульшового суглоба. Там як печериця, яка проламала асфальт, стирчить головка стегна. Усі спроби вийняти її з протрузії в малий таз не мали успіху. В асистентах були мої найдосвідченіші лікарі – Володимир Гаврилов і Микола Бабич.

tissue refused to yield even an inch. What to do? Not for the first time in my life, I asked myself this eternal question. But a decision had to be made. Resection of the femoral head from the pelvic side—not an everyday procedure. But after that, everything fell into place. With his iron grip, Volodya reduced the disjecta membra*[1], half of the femoral head covered the defect, and a reconstruction plate secured it with callida junctura[2]. Using an anterolateral

[1] Lat. Scattered fragments.
[2] Lat. Skillful union.

Здоров'я у них – дай боже кожному, залізо тягають ще те. Але щільні рубці навіть їм не поступилися й сантиметром. Що робити? Не один раз у житті, я ставив собі це споконвічне питання. Але тут треба було зважитися. Резекція головки стегна з боку малого таза буває не щодня. Але після цього все стало на свої місця. Володя могутніми руками зблизив disjecta membra[1], половина головки накрила дефекти, а реконструктивна пластина callida junctura[2] все намертво. Передньолатеральним доступом було оголено місце суглобової западини. Ті руїни западиною назвати було не можна. Але використовуючи аутопластику з головки й проксимального стегна, вдалося надійно закріпити трабекулярну чашу «ТТ» Lima. Вона, добре, завжди під рукою. «Запас біди не чинить і їсти не просить...» Установка ніжки була радше задоволенням ніж роботою.

На наступних «Квітневих тезах» Микола, який повернувся на службу в поліції, вже з усмішкою підстрибував на сцені.

Помилки:

Колегам треба було накласти «триангулярку» після стабілізації крижово-клубового зчленування. Думаю, це дозволило б витягнути головку з провалу, зблизити уламки кісток таза і, в результаті, обійтися меншою кров'ю. Наша крововтрата склала майже два ОЦК і без збереження й повернення своєї крові була не можливою в такому обсязі.

В зв'язку з військовим станом в країні всі чоловіки призовного віку, навіть інваліди, проходять обстеження і наш пацієнт звернувся, звісно ж, до нас. Рентген-контроль втішив всіх.

ВИПАДОК / CASE

Близько року тому до нас звернувся син пацієнтки, якій відмовили в операції у багатьох клініках України через ризик пошкодження великих судин малого таза. Міграція чаші ендопротеза досягла межі, пов'язаної з ризиком для життя. Розуміючи всю відповідальність, ми таки зважилися. Запросили

[1] Лат. Розрізнені частини.
[2] Лат. Вправно поєднала.

approach, we exposed the acetabulum. What we saw could hardly be called an acetabulum—just ruins. But with autografting from the femoral head and proximal femur, we successfully secured a TT Trabecular Metal cup from Lima. Luckily, it was always on hand—because, as the saying goes, "A spare part never hurts, and it doesn't ask for food." Inserting the femoral stem was more of a pleasure than a job.

At the next "April Theses" conference, Mykola—now back in law enforcement—was already smiling and bouncing on stage.

Mistakes:

The team should have applied a triangular external fixator after stabilizing the sacroiliac joint. I believe this would have allowed us to extract the femoral head from the pelvic defect, bring the pelvic bone fragments closer together, and, as a result, minimize blood loss. Our total blood loss amounted to nearly two total blood volumes, and without the ability to recover and reinfuse the patient's own blood, handling such a loss would have been impossible.

Due to the ongoing martial law in the country, all men of conscription age, including those with disabilities, are required to undergo medical examinations. Naturally, our patient came to us for his assessment. The follow-up X-ray results pleased everyone.

About a year ago, the son of a patient came to us after his mother had been refused surgery in multiple clinics across Ukraine due to the high risk of damage to the major pelvic vessels. The migration of the acetabular cup had reached a point where it posed a life-threatening risk. Understanding the gravity of the situation, we decided to proceed. We invited an experienced vascular surgeon and prepared a CellSaver device along with blood products. The surgical field was set up to allow quick access to the pelvic vessels if needed.

досвідченого судинного хірурга та підготували CellSaver, препарати крові. Операційне поле підготували із можливістю швидкого доступу до судин малого таза.

На щастя, це все не знадобилося. Для кращого огляду й свободи дій ми тимчасово акуратно вибили цементну ніжку Exeter. Дуже повільно й обережно, затамувавши

Fortunately, none of these precautions were necessary. To improve visibility and provide more room to work, we carefully removed the cemented Exeter stem temporarily. Holding our breath, we slowly and cautiously isolated and extracted the displaced acetabular cup. The resulting defect was large enough to fit a medium-sized fist. The available augments had nothing to attach to, making them useless. Instead, we used a multi-hole trabecular

Медіальний перелом шийки стегнової кістки
Medial fracture of the femoral neck

Колеги отримали ускладнення вже за рік
A year later our colleagues faced a complication

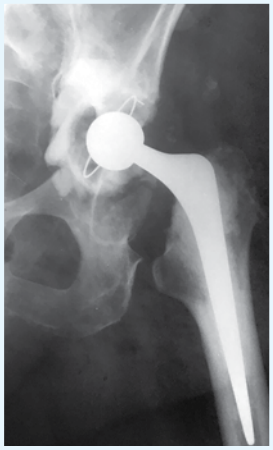

Під час спроби ревізії утворився дефект дна западини
An attempt of revision ended up with a defect of the acetabular bottom

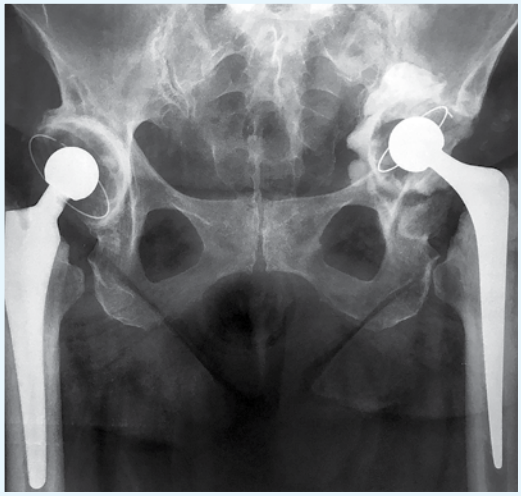

Почалася міграція западини у малий таз. Час реагувати, але...
The cup started migrating into the lesser pelvis. It was time to react, but...

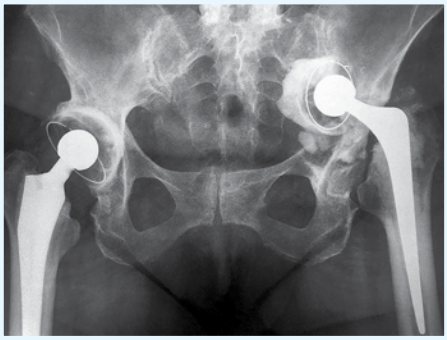

Сподівання на диво не виправдалися
Hopes for a miracle did not come true

Головка сяє у малому тазі
The head shines in the lesser pelvis

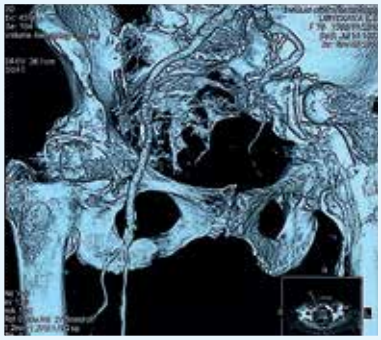

Судини під загрозою
Blood vessels under threat

Поле оброблено зважаючи на побажання запрошеного судинного хірурга
The site was treated with respect to the wishes of a guest vascular surgeon

Попередній доступ
The anterior approach

Головка виявилася знятою з ніжки
The head ended up coming off the stem

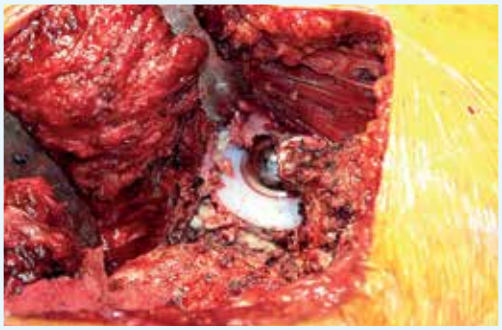

Западину ледве видно у глибині малого таза
The cup is barely visible in the depth of the lesser pelvis

Дуже повільно й обережно западину видалено
The cup is very slowly and carefully removed

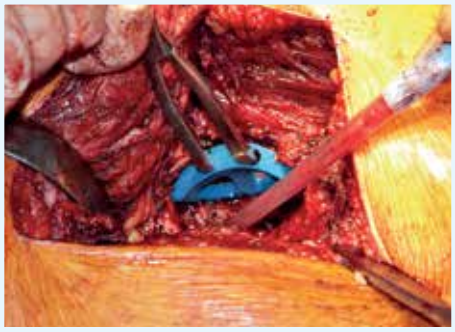

Підготовлені аугменти не вирішують проблему
The augments we have prepared do not solve the problem

Коротке обговорення проблеми
A brief discussion of the issue

Ухвалено рішення використати більшу чашу
We opt for a large cup

Вирішено застосувати алопластику з клітинами PRF
We decide to use an allograft with PRF cells

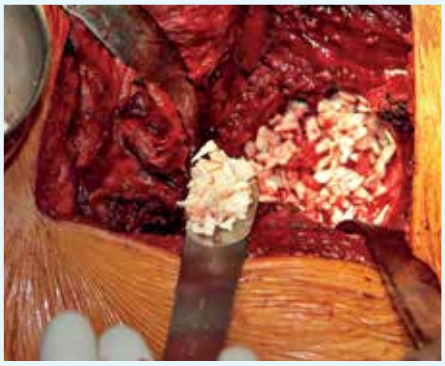
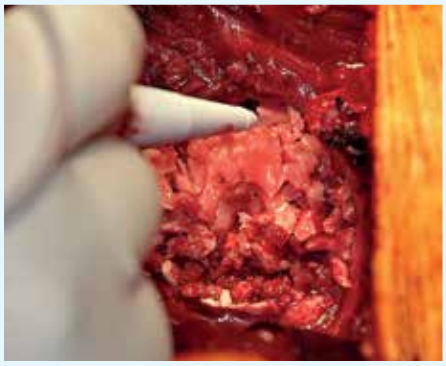

Дефект дна заповнено марцелізованою алокісткою і насичено PRF
The defective bottom is filled with morselized allograft and saturated with PRF

подих, виділили й видалили западину. В утворений дефект проходив кулак середнього розміру. Заготовлені аугменти просто не було до чого кріпити. У нагоді стала багатодирчаста трабекулярна чаша Trilogy діаметром 64 мм або, як її називають на Заході, – Jumbo. У всі можливі отвори за периметром чаші закрутили гвинти. Перед встановленням чаші дефект заповнили подрібненим алотрансплантатом, насиченим аутоклітинами PRF. Рана загоїлась первинно. Три місяці пацієнтка не наступала на оперовану ногу, а потім за два місяці

Trilogy cup with a 64 mm diameter, commonly referred to in the West as a "Jumbo." We secured it by inserting screws into every possible hole around its perimeter. Before placing the cup, we filled the defect with crushed allograft saturated with PRF autologous cells.

Встановлена й фіксована гвинтами трабекулярна западина
A trabecular cup is placed and fixated with screws

Тимчасово видалену ніжку повернуто на місце без додаткового цементу
The temporarily removed stem is returned in its place without additional cement

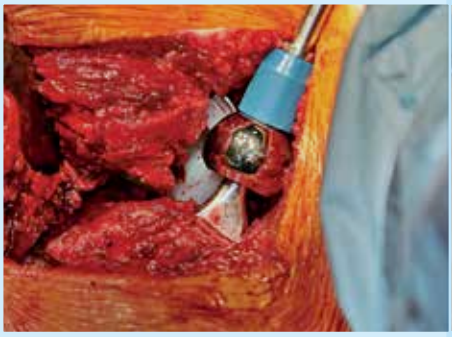

Для більшої витривалості до вивихів установлено головку 40 мм
A 40 mm head is placed for greater resistance to dislocation

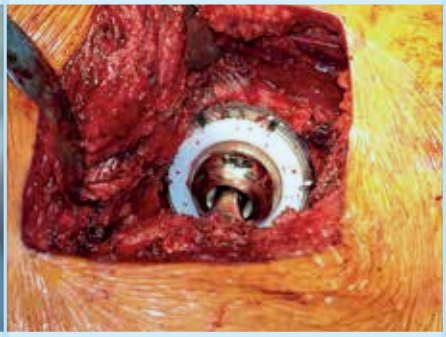

Суглоб співставлено
The joint is properly placed

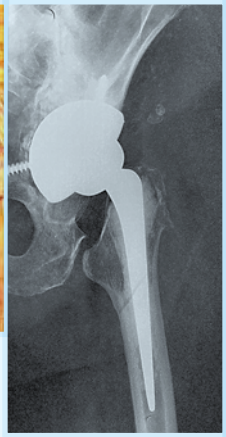

Рентген-контроль після операції
X-ray follow-up

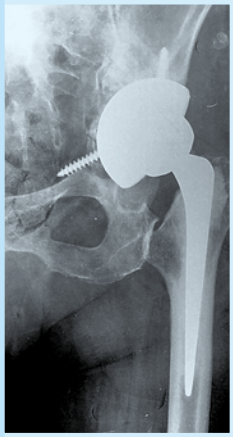

За п'ять місяців пацієнтка ходить з опорою на протезовану кінцівку
after five months. The patient is able to walk bearing weight on the operated limb

поступово довела навантаження до повного. Препарати кальцію, антирезорбенти, лімфо-венотоніки доповнили програму одужання.

Помилки:

Якби пацієнтка потрапила до нас за перших ознак нестабільності, то писати не було б про що. Рутина.

The wound healed by primary intention. The patient refrained from bearing weight on the operated leg for three months, then gradually increased the load over the next two months until full weight-bearing was achieved.

The recovery plan included calcium supplements, antiresorptive therapy, and lymphovenotonic medications.

Mistakes:

If the patient had come to us at the first signs of instability, there would have been nothing to write about — just routine surgery.

ІНДИВІДУАЛЬНИЙ ІМПЛАНТ У ТРЬОХ ВИМІРАХ

CUSTOM IMPLANT IN THREE DIMENSIONS

«Учитесь, читайте, і чужому научайтесь,
й свого не цурайтесь»
Тарас Шевченко

Набуваючи власного досвіду, продовжували вивчати передові технології за кордоном. Одним з прикладів є співпраця з представниками італійської фірми Lima Ltd у будуванні custom made імпланта кульшової западини за критичного дефекту кісткової тканини. Хочу підкреслити особливу важливість передопераційного планування у надскладних випадках. Дуже допомагає план розміру та напрямку введення гвинтів – SNAP (screw navigation architectonics plan). Маючи в руках стерильні макети таза та імпланта,

"Learn, read, study from others,
but do not neglect your own."
Taras Shevchenko

As we gained experience, we continued to study cutting-edge technologies abroad. One example is our collaboration with Lima Ltd, an Italian company, in developing a custom-made acetabular implant for critical bone defects. I want to emphasize the crucial importance of preoperative planning in highly complex cases. A particularly valuable tool is SNAP (Screw Navigation Architectonics Plan), which helps determine the direction and size of screw placement. Having sterile pelvic and implant models in hand greatly facilitates bone bed preparation, soft tissue management, and bone graft positioning before acetabular implantation. This is also

значно легше провести підготовку кісткового ложа, обробку м'яких тканин і розташування кісткової пластики перед встановленням власне штучної западини. Це має значення і для асептики. Імплант вилучається зі стерильного упакування безпосередньо перед встановленням, після промивання рани, оброки операційного поля та заміни рукавичок. Усі попередні примірки виконуються з пластиковими моделями.

important for aseptic control. The implant is removed from its sterile packaging immediately before placement, after wound irrigation, surgical field preparation, and a change of gloves.

Після низки перенесених операцій дефекти кісткової тканини критичні. Відсутнє навіть крило клубової кістки
After multiple surgeries, bone tissue defects are critical. Even the iliac wing is missing

Задня колона у вигляді тонкої перемички
The posterior column appears as a thin bridge

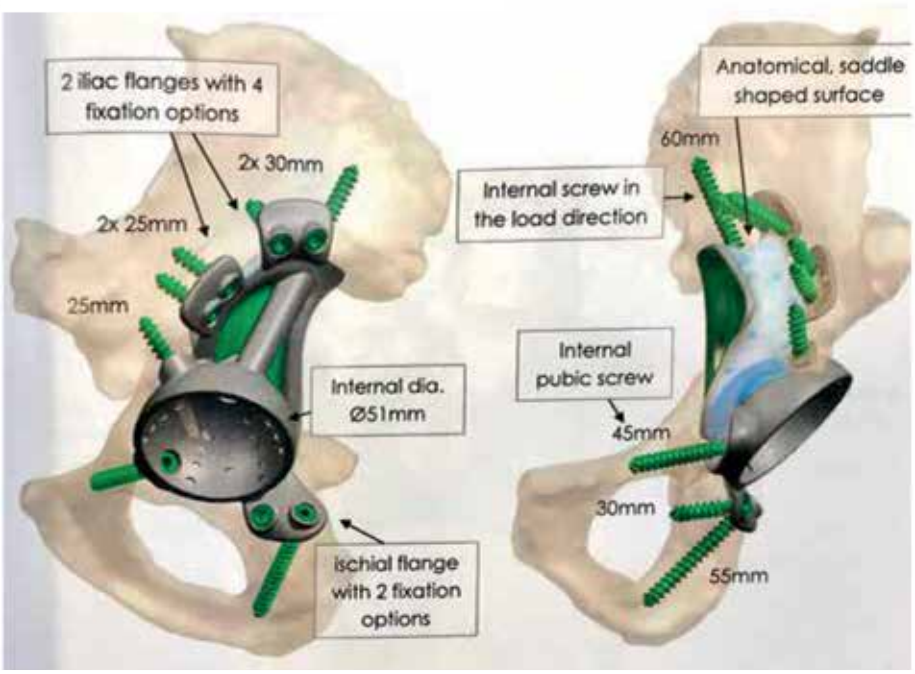

За нашою КТ італійські спеціалісти фірми Lima створили індивідуальну модель імпланта
Based on our CT scan, Italian specialists from LIMA Co created a custom implant model

У пацієнтки складний анамнез і множинні ураження
The patient has a complex medical history and multiple lesions

І виготовили custom made імплант
And they manufactured a custom-made implant

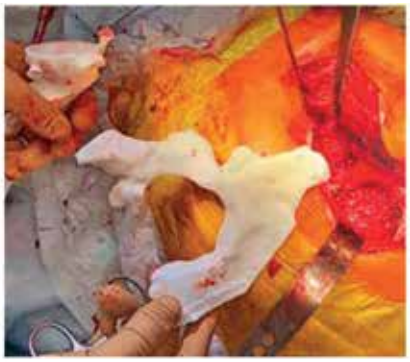

Після рекогносцювання з муляжем таза
After reconnaissance with a pelvic model

Перевірки конгруентності
Congruency check

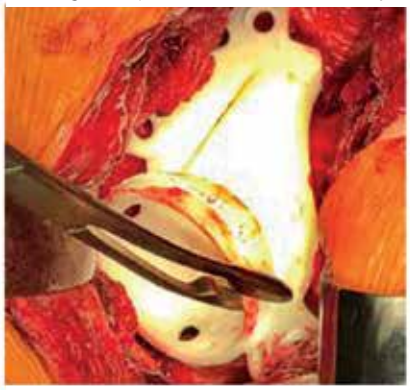

Примірювання на місцевості
On-site fitting

Зіставлення з реальним імплантом
Comparison with the actual implant

Знежирена кісткова алопластика насичена антибіотиком
Defatted bone allograft saturated with antibiotics

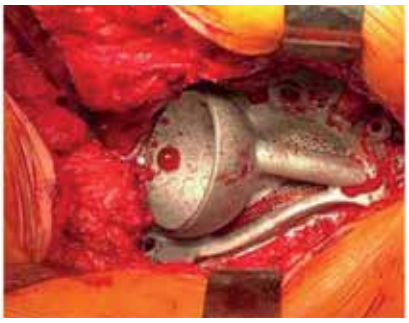

Напрямок, довжина та послідовність гвинтів визначені заздалегідь
The direction, length, and sequence of screws were determined in advance

Імплант фіксовано. У ньому встановлено чашу протеза з подвійною рухомістю
The implant is fixed. A dual-mobility prosthetic cup is installed in it

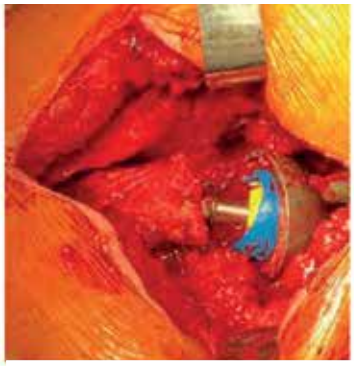

Вибір головки
Head selection

Керамічна головка дає хороший довгостроковий прогноз
A ceramic head provides a good long-term prognosis

У разі вираженого остеопорозу рекомендована цементна ніжка
A cemented stem is indicated for severe osteoporosis

За два роки добре видно перебудову кісткової пластики
Bone remodeling is clearly visible after two years

CUSTOM MADE – ПОДІЯ ЧИ БУДЕННІСТЬ?
CUSTOM-MADE – A MILESTONE OR ROUTINE?

Надзвичайне стає звичайним,
коли стає численним.
Extra ordinarius fit ordinarius cum numerosus fit (лат.)

У 2015 році, коли ми ближче познайомилися з індивідуальним плануванням операцій шляхом будування комп'ютерних, а потім пластикових моделей, здавалося, що така практика далека від повсякденної роботи відділення міської лікарні. А про індивідуальні імплантати думалося як про можливе, але віддалене майбутнє.

Але життя диктує свої правила. На той момент у нас під наглядом було декілька пацієнтів, яким ми не могли допомогти, використовуючи фірмові, навіть найскладніші ревізійні конструкції. Більшість із них були пацієнти з великими дефектами кісткової тканини ятрогенної етіології. Неграмотні хірургічні втручання та ускладнення після первинного ендопротезування суглобів призводили до більш складних деформацій, ніж найважчі вроджені вади розвитку. Звісно, найбільш ризикованими були випадки з загрозою або

The extraordinary becomes
ordinary when it becomes
numerous

In 2015, when we first became familiar with individualized surgical planning through computer-generated and then plastic models, it seemed like a technique far removed from the daily practice of a city hospital. The idea of custom-made implants felt like a possibility, but a distant one.

However, reality dictated its own rules. At that time, we were monitoring several patients whom we could not help even with the most advanced revision implants available. Most of them had severe bone defects of iatrogenic origin. Poorly performed surgeries and complications after primary joint replacement led to deformities even more complex than the most severe congenital malformations. Sure enough, the most high-risk cases involved threats to or actual damage of neurovascular structures and internal organs. In the 1990s and early 2000s, cases of acetabular cup protrusion into the pelvic cavity were considered rare, but by the 2010s, they had become commonplace.

With most patients who came to us, we managed to resolve the defects using off-the-shelf anti-protrusion implants and bone grafting. However, we increasingly encountered cases where standard augments, rings, and

пошкодженням судинно-нервових стовбурів і внутрішніх органів, що вже відбулося. Якщо у 1990-х та на початку 2000-х випадки протрузії чаші в малий таз були екзотикою, то у 2010-х стали регулярними.

З більшістю таких пацієнтів, які звернулися до нас, справлялися за допомогою фірмових антипротрузійних конструкцій та кісткової пластики. Однак все частіше стали траплятися випадки, коли офіцинальні аугменти, кільця та клітини не могли компенсувати дефіцит кісткової тканини. Особливо важкі ситуації виникали і виникають після септичних ускладнень.

Усе це змусило шукати шляхи вирішення проблем заміщення фатальних кісткових дефектів під час ендопротезування суглобів, і не лише кульшових.

Першу індивідуальну конструкцію з трабекулярного титану ми застосували в 2016 році у пацієнтки, якій за два роки до цього видалили ендопротез, що провалився в малий таз. Перед нами судинні хірурги врятували пацієнтці життя та нижню кінцівку шляхом перев'язування пошкодженої чашею протеза a. iliaca externa та шунтування її судинним протезом з протилежного боку. Видаливши протез, ми усунули небезпеку повторної травми органів малого таза, але величезний дефект вертлюжної западини закрити не змогли.

Структурні алотрансплантати нам недоступні, та й ставимося ми до них без захоплення.

Так і виникло прагнення титанових трабекулярних «кастомів», як тепер ми їх називаємо.

Спочатку проєктування індивідуальних конструкцій відбувалося вручну, із пластиліну та зубочисток для позначення місця та напрямку гвинтів на базі пластикового муляжу пошкодженої кістки.

При цьому самих муляжів, зі щільністю друку, близькою до структури реальної кістки, могло бути кілька. На них проводилися «операції перед операцією» з варіантами встановлення майбутнього індивідуального імпланта. Як правило, два муляжі – недоторканий і з остаточним варіантом обробки,

cages could no longer compensate for the loss of bone tissue. The most challenging situations arose — and continue to arise — after septic complications.

All of this pushed us to seek solutions for replacing massive bone defects during joint arthroplasty, and not just for hip replacements.

The first custom-designed trabecular titanium implant was used by us in 2016 for a patient whose failed hip prosthesis had been removed two years earlier due to severe protrusion into the pelvic cavity. Before our intervention, vascular surgeons had saved her life and her limb by ligating the external iliac artery, which had been damaged by the prosthetic cup, and bypassing it with a vascular graft from the opposite side. By removing the failed prosthesis, we eliminated the risk of further organ damage, but we were unable to close the massive acetabular defect.

Structural allografts were not available, and we were not enthusiastic about using them.

This is how our interest in custom-made trabecular titanium implants—which we now simply call "customs"—was born.

Initially, individual implant designs were created manually—from plasticine, with toothpicks marking the position and direction of screw holes on plastic models of the damaged bone. At the same time, multiple models were printed with a density close to that of real bone. These models allowed us to perform "pre-surgery" simulations, testing different implant placement strategies. As a rule, two models—one untouched and one modified for the final surgical plan—were sterilized for intraoperative reference. A sterile plastic model of the custom implant was also prepared for final fitting on the donor surface.

The titanium implant itself only came into contact with the surgical field at the moment of final placement, ensuring maximum aseptic conditions. These approaches remain standard practice today.

With the advancement of IT technologies and accumulated experience, specialists began designing implants digitally, incorporating global expertise and producing plastic prototypes. After multiple reviews and adjustments with surgeons, models were finalized for 3D printing.

This led to the development of triflanged implants for acetabular defect reconstruction, conical sleeves for knee replacements, glenoid reconstruction techniques, and custom fixation plates for complex pelvic fractures. Today, we closely collaborate with world-class specialists in biomedical engineering laboratories.

The next stage—the actual printing of the implant—also underwent its own evolution. Initially, we relied on

стерилізувалися для топографічної розвідки під час операції. Готувався і стерильний пластиковий макет «кастома» для остаточного припасування донорської поверхні. Титановий імплант стикався з раною вже в момент встановлення, що відповідає поняттю максимальної асептичності. Ці підходи зберігаються і зараз.

Потім, з розвитком IT-технологій та накопиченням досвіду, фахівці стали проектувати конструкції на комп'ютері зважаючи на світовий досвід, виготовляти прототипи з пластику та, після неодноразових обговорень і корекцій з хірургами, створювати моделі для 3D-друку. Так сформувалися підходи щодо створення трифланцевих конструкцій для заміщення дефектів вертлюжної западини, конусних рукавів для колінного суглоба, пластики глоїда. Розроблялися також індивідуальні фіксатори для складних переломів таза. На сьогодні ми тісно співпрацюємо зі спеціалістами світового рівня з лабораторії біомедичної інженерії.

Наступний етап – власне друк самого виробу – теж пройшов свій шлях. Спочатку це були замовлення в ближньому та далекому зарубіжжі, вибір між електронно-променевим і лазерним принтером, правила очищення та постобробки, конфігурація і напрямок гвинтових отворів, способи їхньої фіксації та планування кісткової пластики.

Можливість друкувати на лазерному принтері високоточні титанові вироби у Києві, у ТОВ «3D Металтех», – з подальшою професійною термообробкою, відмиванням, упаковуванням в абсолютно чистій атмосфері та з радіаційною стерилізацією – радикально змінили рівень якості, швидкість і вартість виготовлення таких конструкцій.

Необхідно було також розробити й так звані аксесуари. Гвинти звичайні та блокувальні, тросики й сітки, аугменти та інструменти. Пошуки оптимальних конструктивних рішень привели до нових (патент № 127686) підходів фіксації імпланта. Два варіанти поліаксіального блокувального кріплення гвинтів дозволили оптимізувати цей важливий етап.

З накопиченням досвіду склалося розуміння, що моделювати необхідно як вироби, так і процес. Комп'ютерна рентгенівська, іноді спільно з МРТ (патент № 135130), реконструкція місця операції дозволяє спланувати перебіг операції, визначити ризиковані та оптимальні напрямки розподілу навантажень та введення кріпильних гвинтів.

Так народився SNAP (Screw navigational architectonic plan) – навігаційний план оптимального вибору довжини та виду гвинтів, напряму й черговості їхнього введення зважаючи на топографію м'якотканних органів, товщину та щільність кісткового масиву, що дуже допомагає хірургу під час операції для визначення послідовності та розміру гвинтів.

Наведу декілька прикладів.

international manufacturing and had to choose between electron beam and laser sintering printers, define cleaning and post-processing protocols, optimize screw hole configurations, and plan bone grafting techniques.

The ability to manufacture high-precision titanium implants in Kyiv, at 3D Metaltech LLC, brought radical improvements in quality, speed, and cost efficiency. This facility provides professional heat treatment, cleaning, sterile packaging in an ultra-clean environment, and radiation sterilization.

It was also necessary to develop so-called accessories such as standard and locking screws, cables and meshes along with augments and surgical instruments. The search for optimal structural solutions led to new implant fixation methods, which were later patented (Patent No. 127686).

Two versions of polyaxial locking screw fixation helped optimize this critical stage.

As experience accumulated, it became clear that not only the implants but also the entire surgical process needed to be modeled.

By using CT scans, sometimes combined with MRI (Patent No. 135130), we could plan the surgery in detail, identify risk areas, and optimize load distribution and screw placement.

This led to the creation of SNAP (Screw Navigational Architectonic Plan) — a navigation system for selecting the optimal screw length, type, trajectory, and insertion sequence. SNAP considers soft tissue topography, bone density and thickness. It significantly aids surgeons in planning and executing the procedure.

Here are a few examples.

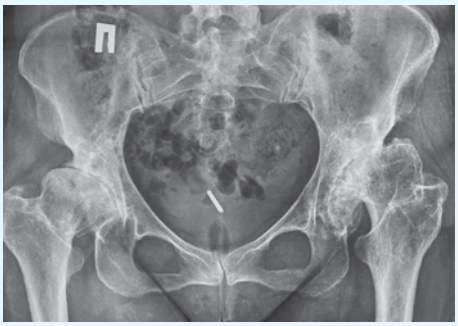

Мал. 1. Двобічний диспластичний коксартроз IV Crowe II-III
Fig.1. Bilateral dysplastic coxarthrosis IV Crowe II-III

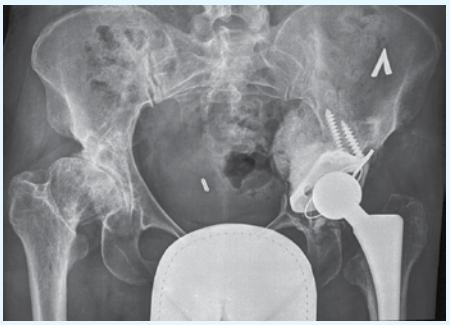

Мал. 2. У колег щось пішло не так
Fig. 2. Something went wrong for our colleagues

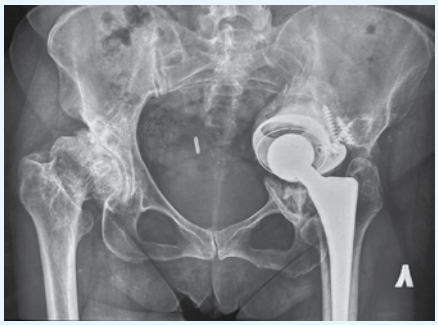

Мал. 3. А потім провалилось
Fig. 3. And then it collapsed

Мал. 4. Просторова модель оптимізму не додавала
Fig. 4. The spatial model did not inspire optimism

Мал. 5. Розроблена індивідуальна модель...
Fig. 5. A custom model was developed

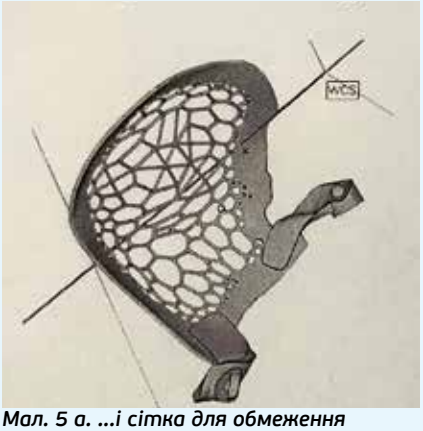

Мал. 5 а. ...і сітка для обмеження кісткової аутопластики
Fig. 5 a. and a mesh for limiting bone autografting

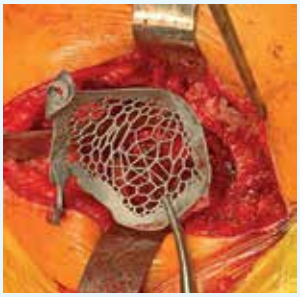

Мал. 6. Сітку встановлено
Fig. 6. The mesh is installed

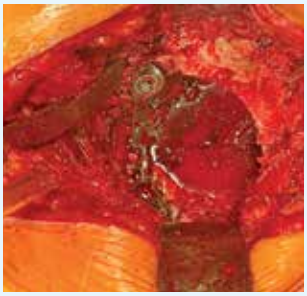

Мал. 6 а
Fig. 6 a

Мал. 7. Трикутні отвори зручні для остаточної компресії пластики
Fig. 7. Triangular holes are convenient for final graft compression

Мал. 7 а. Трабекулярна зовнішня поверхня оптимальна для остеоінтеграції
Fig. 7 a. The trabecular outer surface is optimal for osseointegration

Мал. 8. Імплант встановлено та фіксовано гвинтами
Fig. 8. The implant is installed and fixed with screws

Мал. 9. Цементна чаша встановлена в біомеханічно правильній позиції
Fig. 9. The cemented cup is placed in a biomechanically correct position

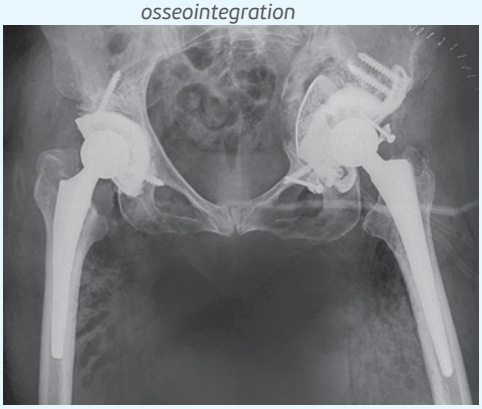

Мал. 10. Одномоментне подвійне ендопротезування з використанням аутопластики
Fig. 10. Simultaneous bilateral endoprosthesis replacement with autografting

Мал. 1. Нестабільність чаші, встановленої на місці неоартрозу
Fig. 1. Instability of the cup placed at the site of neoarthrosis

Мал. 2. Ревізія знову з порушенням розташування центру обертання
Fig. 2. Revision again with disruption of the center of rotation

Мал. 3. І знову нестабільність
Fig. 3. And again, instability

Мал. 4. Custom made з опорною площиною та отворами для гвинтів у балках
Fig. 4. Custom-made implant with a support surface and screw holes in the beams

Мал. 4 а
Fig. 4 a

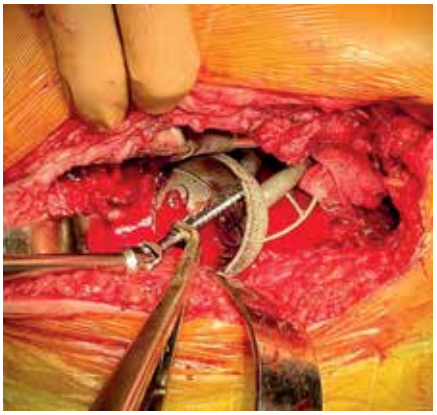

Мал. 5. Фіксація імпланта
Fig. 5. Implant fixation

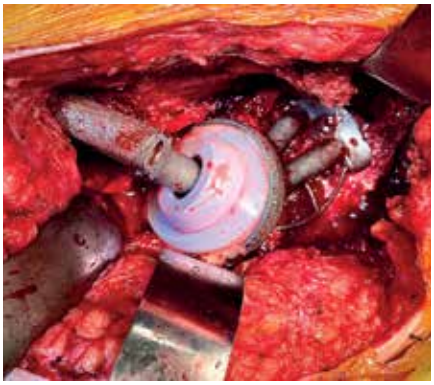

Мал. 6. Протез встановлено
Fig. 6. The prosthesis is installed

Мал. 7. Рентген-контроль
Fig. 7. X-ray control

Мал. 7 а
Fig. 7 a

Мал. 1. Протрузія антипротрузійного кільця
Fig. 1. Protrusion of the anti-protrusion ring

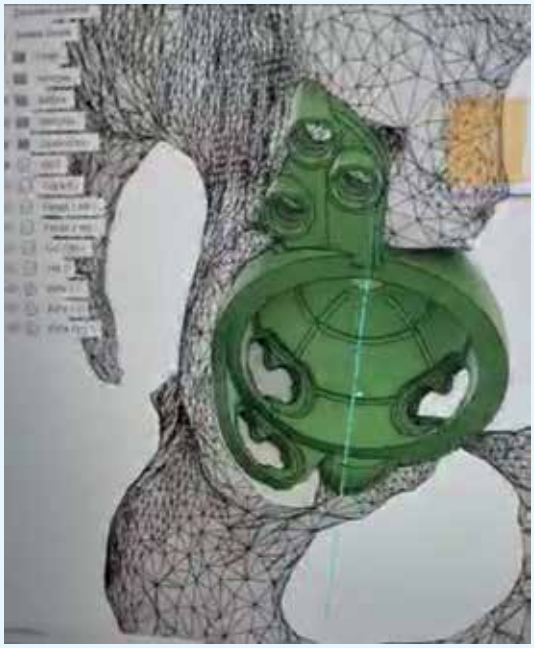

Мал. 1а. Планування індивідуального імпланта SNAP – screw navigation architectonic plan
Fig. 1a. Planning of the custom implant SNAP – screw navigation architectonic plan

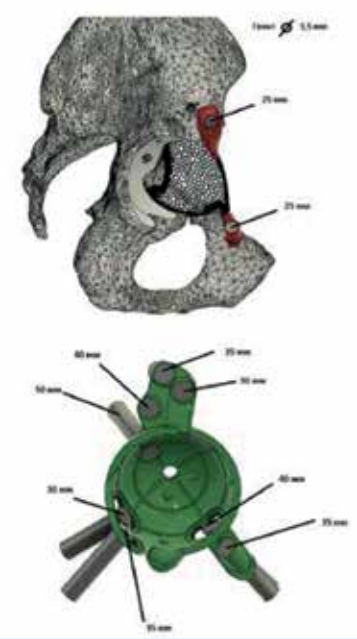

SNAP – план розміру та напрямку введення гвинтів
SNAP – screw navigation architectonic plan

Мал. 1 б. Імпланти перед підготовкою до стерилізації
Fig. 1 b. Implants before preparation for sterilization

Мал. 2. Встановлення сітки для обмеження кісткової пластики
Fig. 2. Installation of a mesh to limit bone grafting

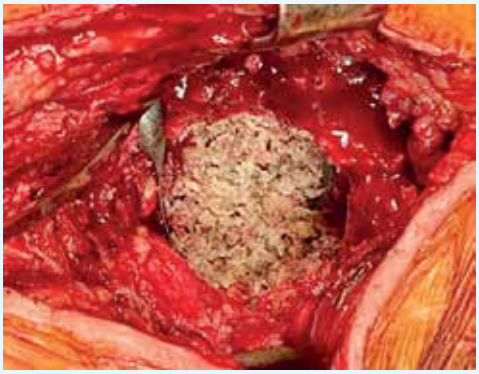

Мал. 3. Знежирена та насичена антибіотиками алопластика...
Fig. 3. Defatted and antibiotic-saturated alloplasty

Мал. 3 а. ...та її компресія
Fig. 3 a. And its compression

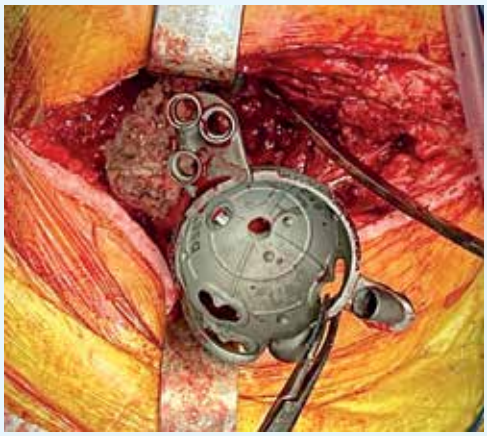

Мал. 4. Встановлення custom made кільця
Fig. 4. Installation of the custom-made ring

Мал. 5. Рентген-контроль
Fig. 5. X-ray control

Мал. 5 а
Fig. 5 a

Мал. 1. Спейсер після першого етапу септичної ревізії
Fig. 1. Spacer after the first stage of septic revision

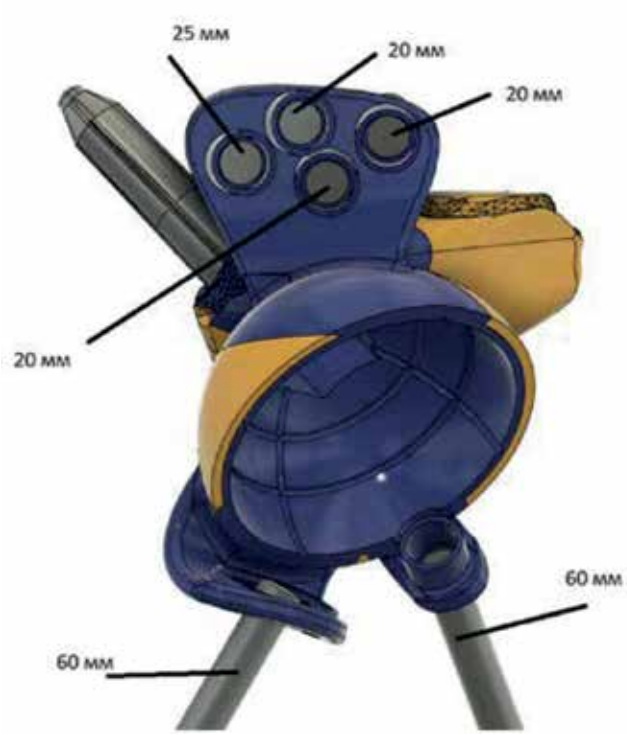

Мал. 2. Просторова модель таза та перший варіант імпланта
Fig. 2. Spatial model of the pelvis and the first implant version

Мал. 3. Другий варіант з урахуванням можливості співставлення уламків
Fig. 3. Second version considering the possibility of fragment alignment

Мал. 4. Уламки віртуально співставлені
Fig. 4. Fragments virtually aligned

Мал. 5. Великі дефекти потребують багато кісткової пластики
Fig. 5. Large defects require extensive bone grafting

Мал. 6. Ущільнення пластики
Fig. 6. Densification of the graft

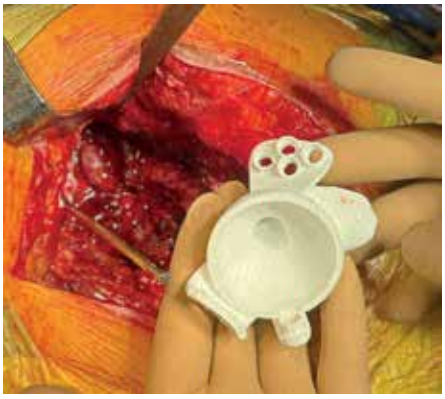

Мал. 7. Спочатку примірювання пластикової моделі імпланта
Fig. 7. First, fitting of the plastic implant model

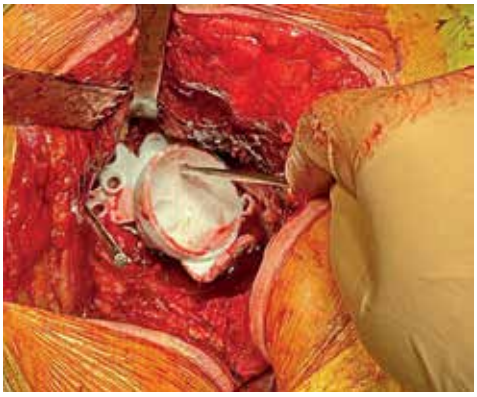

Мал. 7 а
Fig. 7 a

Мал. 8. Потім готуємо custom made імплант
Fig. 8. Then, we prepare the custom-made implant

Мал. 9. Підготовка фіксації ice cream steam
Fig. 9. Preparation for ice cream stem fixation

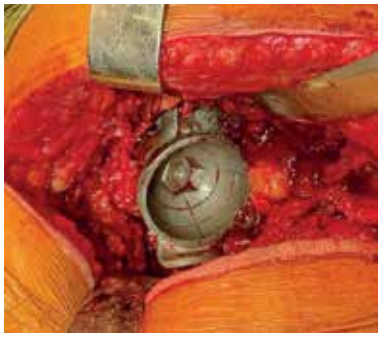

Мал. 10. Імплант готовий до фіксації чаші
Fig. 10. Implant ready for cup fixation

Мал. 11. Рентген-контроль
Fig. 11. X-ray control

Мал. 11 а
Fig. 11 a

ЗАГРОЗА ЖИТТЮ
THREAT TO LIFE

Співпраця помножує силу

Cooperation multiplies strenght

Нещодавно, коли я показав подібний випадок своєму другові з Франції, професору Івану Соллогубу, він сказав у коментарі: «Сашо, ти щасливий, ти це побачив». У Франції за 40 років роботи він не бачив нічого подібного. У нас це теж була рідкість.

На мій превеликий жаль, такі катастрофічні ситуації стають дуже поширеними. Молоді хірурги в гонитві за славою і ще за чимось, не опанувавши техніку хірургічного втручання, прагнуть нових модних можливостей і творять «дива». При цьому провину за те, що сталося, перекладають на пацієнта: «Ви зарано почали навантажувати», або «Ви впали».

Ще гірше, коли хворому взагалі не говорять, у чому причина болів, не дають знімків. Ця пацієнтка ходила так близько чотирьох років. Але все-таки хтось її до нас скерував.

Recently, when I showed a similar case to my friend from France, Professor Ivan Sollogub, he commented: "Sasha, you're lucky — you got to see this." In forty years of practice, he had never encountered anything like it in France. For us, it was also a rarity.

Unfortunately, such catastrophic situations are becoming increasingly common. Young surgeons, in pursuit of fame and other motivations, attempt new, fashionable techniques without having mastered the fundamentals of surgical intervention, often creating so-called "miracles." At the same time, they shift the blame onto the patient, saying: "You started bearing weight too soon," or "You must have fallen."

Even worse, some patients are not told the true cause of their pain and are denied access to their X-rays. This particular patient had been walking in this condition for nearly four years. Fortunately, someone finally referred her to us.

Upon reviewing the X-ray and subsequent CT scan, we paused to reconsider the case and immediately decided to

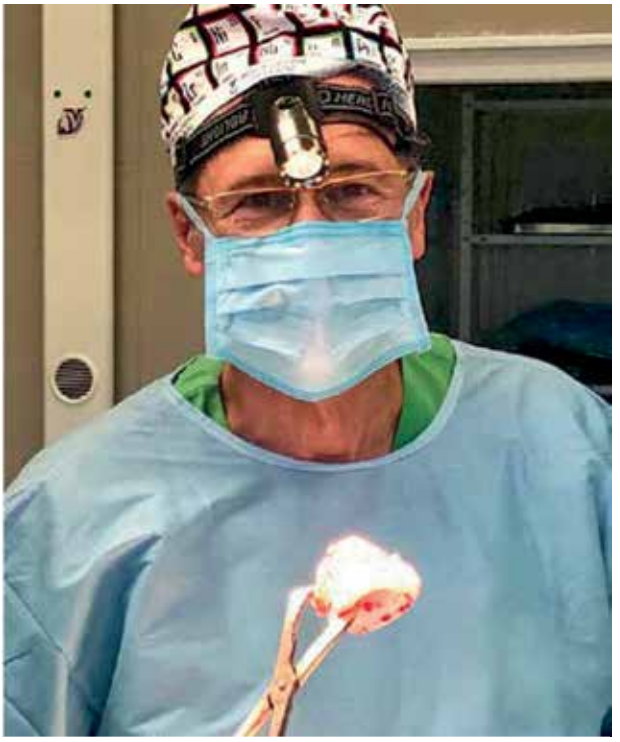

Професор Євген Шепетько і чаша. Обидва світяться
Professor Evgeniy Shepetko and the cup. Both are glowing

Так пацієнтка жила чотири роки
The patient lived like this for four years

Западина компресує сечовід та внутрішню клубову артерію
The acetabulum compresses the ureter and the internal iliac artery

Видалення чаші було пов'язане з ризиком пошкодження сечоводу та магістральних судин
Removal of the cup was associated with the risk of damage to the ureter and major vessels

Побачивши рентген, а потім КТ, ми замислилися й одразу вирішили зробити просторову реконструкцію за допомогою пластикової моделі. Складність полягала в необхідності візуалізації грубо порушеної топографічної анатомії та діагностично різнорідних органів малого таза й дислокованих частин ендопротеза.

Під час побудови 3D з'ясувалося, що западина відтіснила сечовід і судини малого таза, що, на наш погляд, було ситуацією, яка загрожує життю.

Розуміючи, що видалити чашу через зруйновану западину технічно неможливо, а спроби ризиковані, запросили одного з провідних хірургів України, ще одного мого давнього друга, професора Євгена Миколайовича Шепетька. Він високо оцінив можливості 3D-візуалізації топографії органів і тканин та погодився на спільну операцію.

Після видалення чаші болі минули
After removing the cup, the pain disappeared

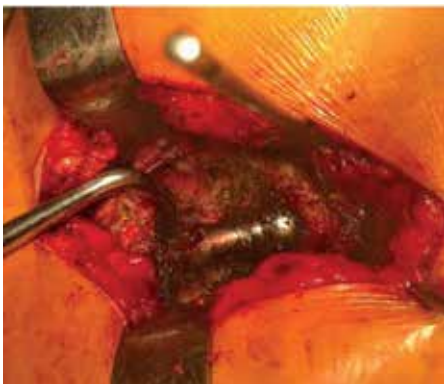

Головка показалася з провалу...
The femoral head emerged from the defect

...і вивихнулася!
and dislocated!

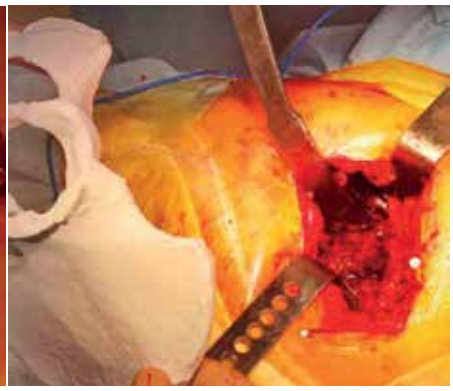

Після оцінення ситуації ухвалено рішення
After assessing the situation, a decision was made

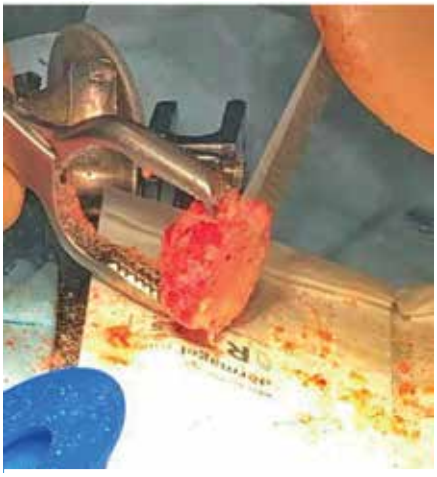

Контралатеральну головку розпиляно на слайси та чіпси
The contralateral femoral head was cut into slices and chips

Обрано антипротрузійне кільце
An anti-protrusion ring was selected

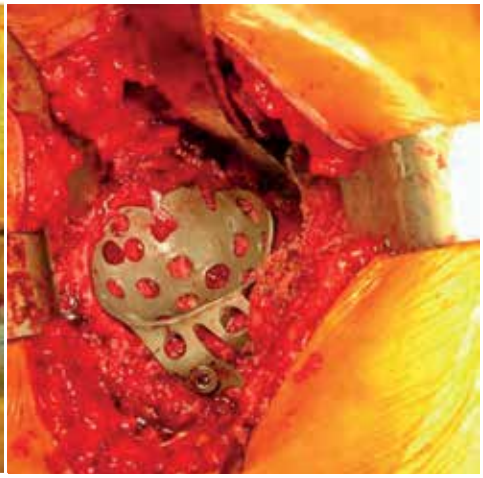

Кільце встановлено поверх аутопластики
The ring was placed over the autograft

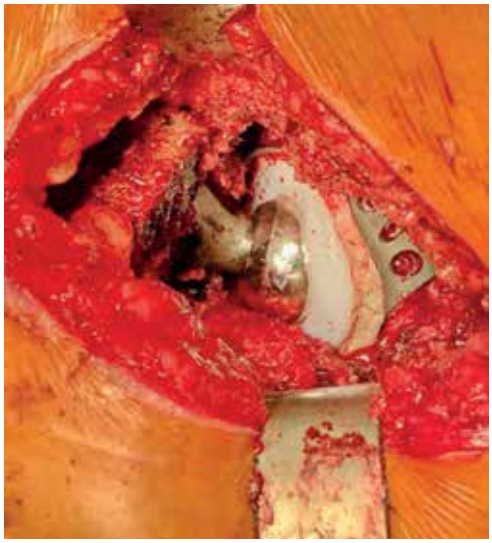

Суглоб зіставлено
The joint was aligned

Праворуч – первинне протезування. Зліва – ревізійне з кістковою аутопластикою
On the right – primary prosthesis. On the left – revision with bone autograft

За загальною згодою операцію видалення чаші нижньо-серединним лапаротомним доступом вирішили виділити в окрему. Так і вчинили. Об'єднані сили порожнинних хірургів та ортопедів перемогли. Після дуже ретельного і напруженого виділення сечоводу, який був щільно притиснутий до чаші, і обережного розтину щільної рубцевої капсули поблизу магістральних судин, стороннє тіло (поліетиленова чаша з цементом) було видалено. Найризикованіша частина операції відбулася. Однак залишалися ще ортопедичні «дрібниці».

За три тижні після первинного загоєння лапаротомної рани ми здійснили ревізійне втручання на суглобі. При цьому було застосовано вже випробувану нами методику подвійного ендопротезування з аутодонорством кісткової тканини. Зважаючи на страждання пацієнтки від вираженого коксартрозу контралатерального кульшового суглоба, першим замінили його. Головка та спонгіоза з проксимального відділу правого стегна були збережені та використані для пластики критичного дефекту кульшової западини зліва.

Найважчим був етап вилучення головки ендопротеза, що провалився, з порожнини малого таза. Поетапний реліз рубців та фізичні дані помічника перемогли. А далі все просто. Кісткова аутопластика та антипроттрузійне кільце, вибір головки, страх нейропатії. Але все минулося. Пацієнтка ходить, і непогано ходить!

perform a spatial reconstruction using a plastic model. The main challenge was the need to visualize the severely altered anatomical topography along with the displaced pelvic organs and dislocated prosthetic components. During the 3D reconstruction, it became clear that the acetabular cup had displaced the ureter and pelvic vessels, a condition we considered life-threatening.

Realizing that removing the cup through the destroyed acetabulum was technically impossible and extremely risky, we invited one of Ukraine's leading surgeons, my longtime friend, Professor Yevhen Mykolayovych Shepetko. He highly valued the 3D visualization of organ and tissue topography and agreed to perform the surgery with us.

By mutual agreement, we decided to separate the cup removal procedure and perform it through a lower midline laparotomy. That's exactly what we did. The combined efforts of abdominal surgeons and orthopedic surgeons prevailed. Through an extremely meticulous and tense dissection, we managed to carefully separate the ureter, which was tightly adhered to the cup, and cautiously incise the dense fibrous capsule near major blood vessels. Finally, the foreign body, a polyethylene cup with cement, was successfully removed. The most dangerous part of the operation was completed. However, orthopedic challenges remained.

Three weeks after the initial healing of the laparotomy wound, we performed revision surgery on the joint. For this, we used our previously tested method of double joint replacement with autologous bone grafting. Given the patient's severe coxarthrosis in the contralateral hip joint, we replaced it first. The femoral head and cancellous bone from the proximal right femur were preserved and used for reconstructing the critical defect in the left acetabulum. The most difficult step was extracting the displaced prosthetic head from the pelvic cavity. A step-by-step scar tissue release, along with the assistant's physical strength, made it possible. From there, the procedure was straightforward: autologous bone grafting, anti-protrusion ring placement, choosing the prosthetic head, and managing the risk of neuropathy. In the end, everything turned out well. The patient is walking—and walking pretty well!

МОРОЗИВО НА ПАЛИЧЦІ
ICE CREAM BAR

У співавторстві зі Світланою Бурбурською,
директоркою та головною інженеркою ТОВ «Остеоніка» (LLC Osteonica)

Co-authored with Svitlana Burburska, Director and Chief Engineer of LLC "Osteonica"

Дівчатам слід обіцяти весь всесвіт...
І пригощати їх морозивом

Girls should be promised the entire universe...
And treated to ice cream

Індивідуально виготовлені (custom made) імпланти посіли своє місце в ревізійному ендопротезуванні суглобів, і без них ми собі не уявляємо реконструкцію критичних дефектів кісткової тканини. Найчастіше використовуємо «кастоми» у разі відновлення кульшової западини. Типовими конструкціями для цього є трифланцеві моделі з можливістю використання звичайних та блокувальних гвинтів.

Гвинти з гладенькою головкою дозволяють виконати компресійну фіксацію чаші, а ті, що блокуються – зміцнюють стабільність, утворюючи з тілом єдине ціле. Бло-

Custom-made implants have firmly established themselves in revision joint arthroplasty, and today we cannot imagine reconstructing critical bone defects without them.

Most frequently, we use custom implants for acetabular reconstruction. The most common designs for this purpose are triflanged models, which allow for the use of both standard and locking screws. Smooth-headed screws provide compression fixation of the cup, while locking screws enhance stability by integrating with the structure as a whole. Locking screws are placed in the ischial and pubic bones, where compression is impossible due to low bone mass and osteoporosis, ensuring an anti-protrusion effect. In contrast, locking screws

кувальні гвинти використовуємо в напрямку сідничної та лобкової кісток. Компресію там створити неможливо через невелику кісткову масу та остеопороз. Тут ми досягаємо антипротрузійного ефекту.

А ось блокувальні гвинти з купола в клубову кістку, на нашу думку, значно стабілізують всю конструкцію. Напрямок цих гвинтів вибираємо, зважаючи на товщину та щільність кісткового масиву.

З накопиченням досвіду зростає і наша сміливість у вирішенні подібних завдань. Іноді звичайні трифланцеві конструкції не вирішують проблему, і навіть блокувальних гвинтів стає недостатньо.

На думку спали давні онкологічні протези з міцним стеблом на вершині западини, так звані ice cream. Поєднавши досвід блокувальних гвинтів та згаданих моделей, разом з лабораторією 3D-друку ми розробили систему індивідуальних вертлюгових компонентів з масивними стрижнями. Чаші можуть мати фланці та додаткові отвори для різних гвинтів, але провідну роль у первинній фіксації відіграють саме ці тримальні стрижні. Для надійної остеоінтеграції їхня поверхня має трабекулярну структуру та ребра жорсткості.

Конструкція типу «ice-cream cone» включає два основні елементи: ацетабулярна чаша та клубовий штифт, та може мати додаткові конструктивні елементи, такі як, фланці, аугменти тощо.

Основні елементи можуть з'єднуватися між собою монолітно та модульно. В обох випадках важливим є положення клубового штифта, яке має бути попередньо визначено.

Основні критерії правильного розміщення клубового штифта:

• Штифт має проходити через максимальний масив кісткової тканини та не має бути зміщений до кортикального шару протягом всієї довжини.

• Напрямок штифта має бути спрямований до крижово-клубового суглоба таким чином, щоб його вісь була дотичною до кола у фронтальній площині.

• Напрямок клубового штифта має бути розміщений таким чином, щоб відстань від зовнішнього діаметру штифта до великої сідничної вирізки не була меншою за 10 мм.

Для забезпечення виконання цих умов необхідне використання індивідуальних навігаційних інструментів для точного позиціонування та направлення шпиць і свердл.

У випадку, якщо головні конструктивні елементи, а саме ацетабулярна чаша та клубовий штифт виконані монолітно, навігаційні шаблони будуються відносно кістки.

При цьому має бути змодельована траєкторія введення ендопротеза з монолітним клубовим штифтом, яка має були лінійною та сталою (уникати обертання, поворотів, змінення кутів траєкторії).

placed from the acetabular dome into the iliac bone significantly stabilize the entire construct. The direction of these screws is chosen based on bone thickness and density.

With growing experience, our confidence in tackling such challenges has increased. Sometimes, standard triflanged designs do not fully address the problem, and even locking screws fail to provide sufficient support. This brought to mind older oncological prostheses that featured a strong central stem at the top of the acetabulum, commonly referred to as "ice cream" implants.

Combining our experience with locking screws and these historical models, we collaborated with a 3D printing laboratory to develop a system of custom acetabular components with robust support stems. The cups can include augmented rims and additional screw holes, but their primary fixation relies on these support stems. For optimal osseointegration, their surface is trabecular and reinforced with rigid structural ribs.

The ice cream cone design consists of two main components: the acetabular cup and the iliac stem. It can also incorporate additional structural elements such as augmented rims and augments. The main components can be either monolithic or modular, but in both cases, the positioning of the iliac stem must be determined in advance. The key criteria for correct placement of the iliac stem include:

• The stem must pass through the densest possible bone mass and should not be positioned too close to the cortical layer along its entire length.

Якщо головні конструктивні елементи мають модульне з'єднання, базовою поверхнею для навігаторів є сама ацетабулярна чаша. У такому разі можуть бути передбачені технологічні конструктивні елементи як на штифті, так і на чаші.

• Its trajectory should be directed toward the sacroiliac joint, ensuring that its axis is tangential to a circular plane in the frontal view.

• The distance between the outer diameter of the stem and the greater sciatic notch should not be less than 10 mm.

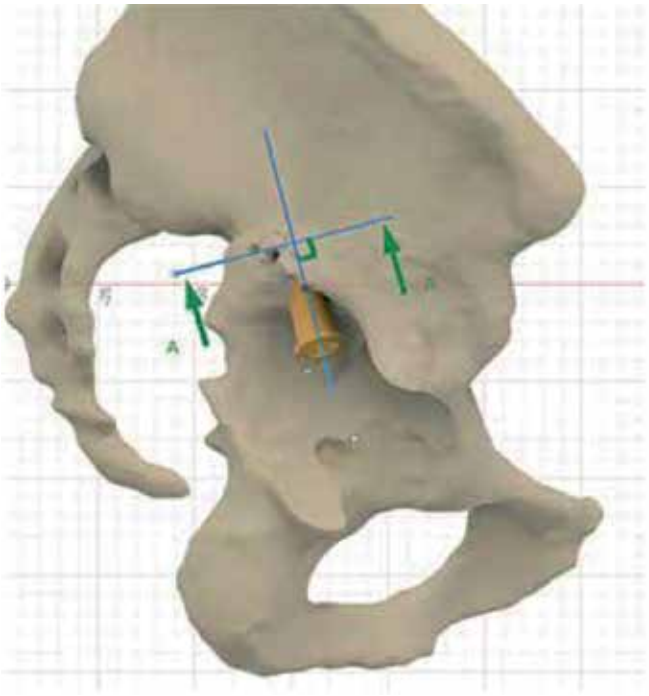

Мал. 1
Fig. 1

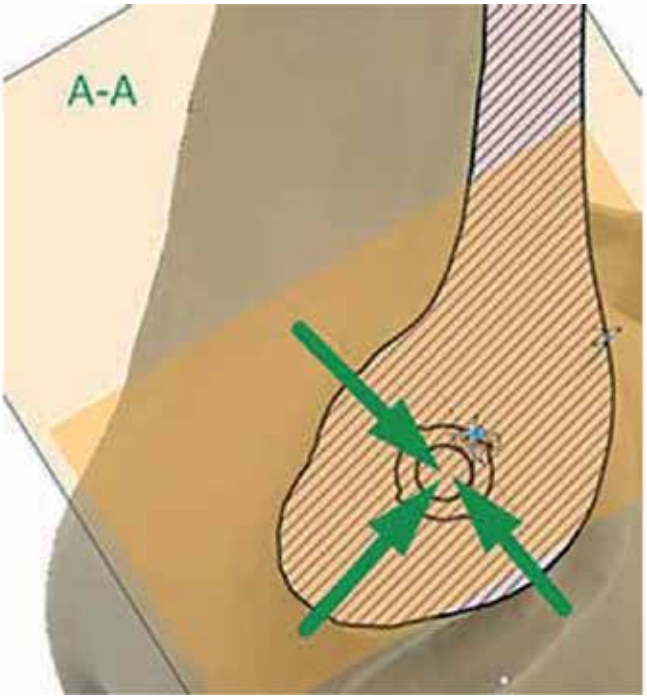

Мал. 2
Fig. 2

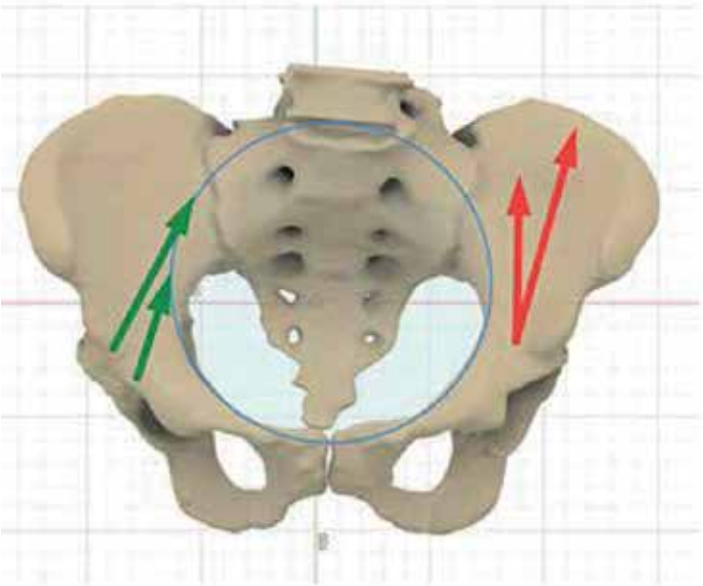

Мал. 3
Fig. 3

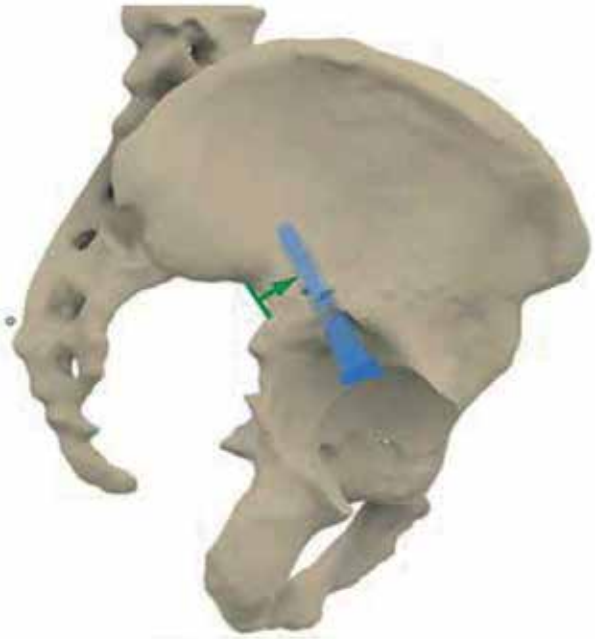

Мал. 4
Fig. 4

Обов'язково треба враховувати можливість видалення конструкції за потреби. Під час проектування мають бути передбачені місця кріплення екстракторів (інструментів для видалення), та моделювання цих інструментів. Виготовлення екстрактору до хірургічного втручання з імплантації не має сенсу, оскільки він може бути втрачений за час експлуатації ендпротеза.

Не завжди його можна зробити стандартним, оскільки йдеться про індивідуальні імпланти, і конструктивні елементи можуть кардинально відрізнятися в окремих випадках. Тому згідно з системою управління якістю, проєктна інформація про медичний виріб має зберігатися мінімум 50 років і за потреби вся інформація про імплант може бути доступна протягом цього терміну.

Використання таких чаш має свої особливості. Розробляючи перші моделі, перевагу ми віддавали монолітним конструкціям, що значно простіше у виготовленні. Але практика відразу виявила технічні складнощі під час їхнього встановлення.

Прототип доволі незграбної конструкції легко й точно ставав на місце в пластикову модель кульшової западини, а титанове «морозиво на паличці» ніяк не розверталося в розщелині хірургічної рани. Одного разу навіть довелося встановлювати масивне стебло крізь пропил у клубовій кістці, що зменшило надійність конструкції та подовжило термін розвантаження під час реабілітації. Відтоді надаємо перевагу модульній схемі встановлення стебла після фіксації чаші. Для точного співставлення та позиціонування стебла можна використати навігацію. Розроблена й система кріплення, яка забезпечує стабільність усієї конструкції.

Таким чином, за допомогою ice cream-конструкцій вдається відновити опірність кульшової западини у, здавалося б, безнадійних ситуаціях.

А тепер декілька прикладів.

To ensure proper positioning, the use of custom navigation instruments is essential for precise placement of pins and drills. If the main components, specifically the acetabular cup and iliac stem, are monolithic, navigation templates are constructed relative to the bone itself. The insertion trajectory of a monolithic iliac stem must be linear and stable, avoiding any rotation, tilting, or angular changes. When the components have a modular connection, the acetabular cup serves as the primary reference surface for navigation. In such cases, specific design features may be integrated into both the stem and the cup to facilitate proper alignment.

Another critical consideration is the potential need for implant removal. The design must incorporate fixation points for extraction instruments, and the extraction tools must be planned in advance. However, manufacturing the extractor before implantation is impractical, as it may be lost over the lifespan of the prosthesis. Standard extractors are not always suitable, since these implants are custom-made, and structural elements can vary significantly between cases. To address this, quality management protocols require that all design data for medical implants be retained for at least 50 years, ensuring access to essential information throughout this period.

Using such acetabular cups presents its own challenges. In the early stages of development, we preferred monolithic designs, as they were simpler to manufacture. However, experience quickly revealed technical difficulties during implantation. A prototype that fit effortlessly into a plastic acetabular model often proved unwieldy in surgery, and the "ice cream bar" titanium structure was difficult to maneuver within the confined surgical space. On one occasion, we even had to insert a massive stem through a cortical notch in the iliac bone, which compromised structural integrity and extended the patient's restricted weight-bearing period during rehabilitation. Since then, we have favored a modular approach, implanting the stem after securing the cup. For precise alignment and positioning, navigation technology can be used, and a dedicated fixation system has been developed to ensure overall construct stability.

Thus, ice cream-type implants allow us to restore acetabular support even in cases that once seemed hopeless.

And now, a few examples.

Мал. 1. Після Вітебська
Fig. 1. After Vitebsk

Мал. 2. Кільце Бурш-Шнайдера та пластика дефекту гідроксіапатитом у Петербурзі
Fig. 2. Burch-Schneider ring and defect reconstruction with hydroxyapatite in St. Petersburg

Мал. 3. Етапи розхитування
Fig. 3. Stages of loosening

Мал. 3 а
Fig. 3 a

Мал. 4. Ендопротезування праворуч. Шкода втраченої головки...
Fig. 4. Endoprosthesis on the right. A pity for the lost femoral head...

Мал. 5. Геть зовсім біда. Гідроксіапатит не перебудувався
Fig. 5. A complete disaster. The hydroxyapatite did not integrate

Мал. 6. 3D-модель дозволяє побачити ризики. Зуб Бурш-Шнайдера підчепив сідничний нерв
Fig. 6. The 3D model reveals the risks. The Burch-Schneider flange has hooked the sciatic nerve

Мал. 7. Від суглоба нічого не залишилось
Fig. 7. Nothing remains of the joint

Мал. 7 а
Fig. 7 a

Мал. 8. Прототип імпланта з сіткою для кісткової пластики та Ice Cream
Fig. 8. Prototype implant with a mesh for bone grafting and Ice Cream technique

Мал. 9. Попередня навігація
Fig. 9. Preliminary navigation

Мал. 9 а
Fig. 9 a

Мал. 10. Виражений металоз, але ніжка стабільна
Fig. 10. Severe metallosis, but the stem is stable

Мал. 11. Перед видаленням зайвого варто бачити ризики
Fig. 11. Before removing the excess, it's crucial to assess the risks

Мал. 11 а. Debris у перекладі означає будівельне сміття. Схоже...
Fig. 11 a. Debris translates to construction waste. Quite fitting...

Мал. 12. Залишки зруйнованих гвинтів
Fig. 12. Remnants of destroyed screws

Мал. 13. Виділений сідничний нерв
Fig. 13. Isolated sciatic nerve

Мал. 14. Планування на місцевості
Fig. 14. On-site planning

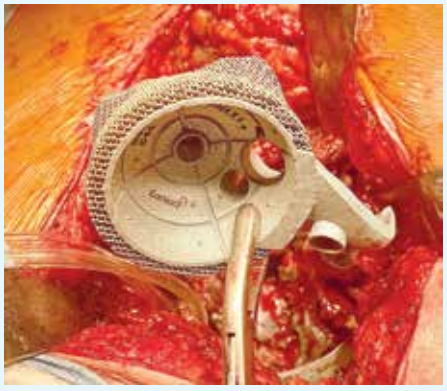

Мал. 15. Встановлення custom made імпланта
Fig. 15. Installation of the custom-made implant

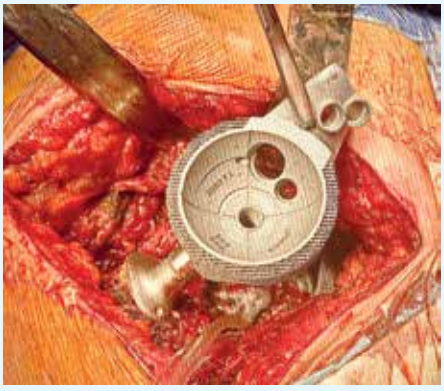

Мал. 15 а
Fig. 15 a

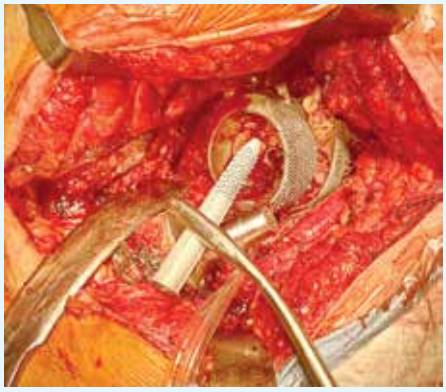

Мал. 16. Встановлення Ice Cream стебла
Fig. 16. Placement of the Ice Cream stem

Мал. 17. Протез встановлено...
Fig. 17. Prosthesis implanted

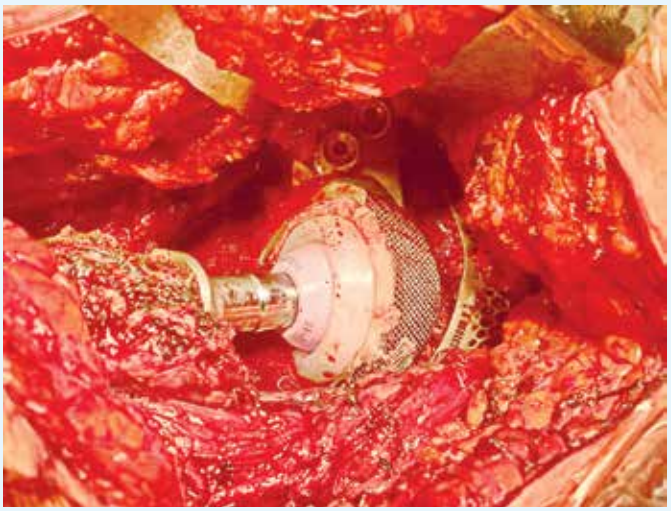

Мал. 17 а. ...та співставлено. Дефекти і простір під сіткою заповнені кістковою пластикою
Fig. 17a. And aligned. The defects and space under the mesh are filled with bone graft

Мал. 18. Рентген-контроль
Fig. 18. X-ray control

Мал. 18 а
Fig. 18 a

Мал. 1. Диспластичний Crowe III коксартроз IV
Fig. 1. Dysplastic Crowe III coxarthrosis IV

Мал. 2. Рекогносцювання на муляжах
Fig. 2. Reconnaissance on models

Мал. 3. Custom made чаша з ice cream
Fig. 3. Custom-made cup with Ice Cream technique

Мал. 3 а
Fig. 3 a

Мал. 4. Вибір ніжки
Fig. 4. Selection of the stem

Мал. 5. Антеторсію витримано
Fig. 5. Anteversion maintained

Мал. 6. Бригада
Fig. 6. The surgical team

Мал. 7. Ендопротезування custom made cup & con stem
Fig. 7. Endoprosthesis with a custom-made cup & conical stem

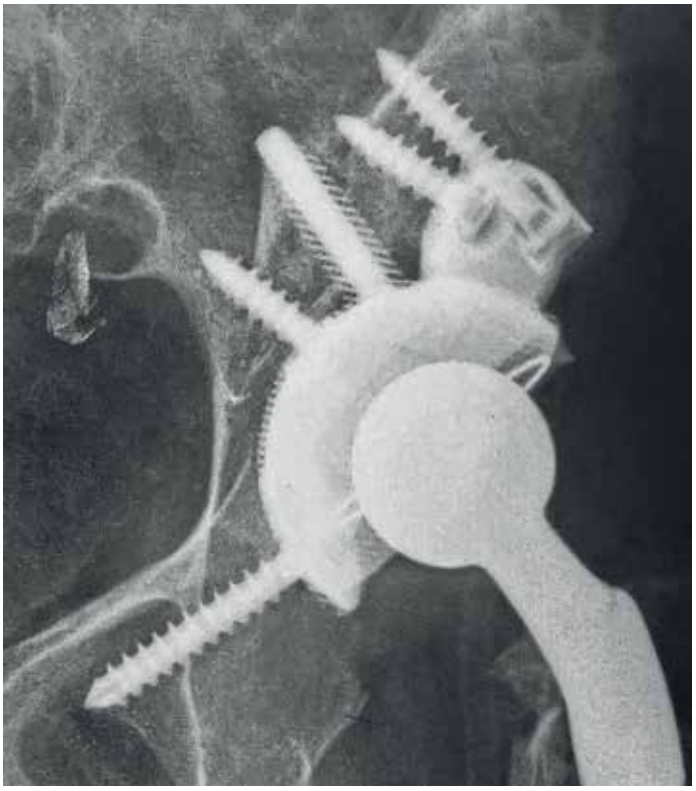

Мал. 8. Добре видно стебло ice cream
Fig. 8. The Ice Cream stem is clearly visible

ПЕРФОРАЦІЯ СТЕГНА ТА ПРОВАЛЛЯ ЗАПАДИНИ
FEMORAL PERFORATION AND ACETABULAR COLLAPSE

Щопонеділка веду прийом пацієнтів з проблемами суглобів – і часом трапляються особливі випадки.

Цього разу на прийом звернулась жінка 67 років, середньої статури, невисокого зросту. Зайшла до кабінету, кульгаючи на ліву ногу, але доволі швидко й без гримаси болю на обличчі. Глянувши на рентгенологічні знімки, я жахнувся і в пориві праведного гніву спитав: «А хто ж Вас, голубонько, так прооперував?». І, як в римейку старого анекдоту, відповідь: «Так Ви ж, професоре!».

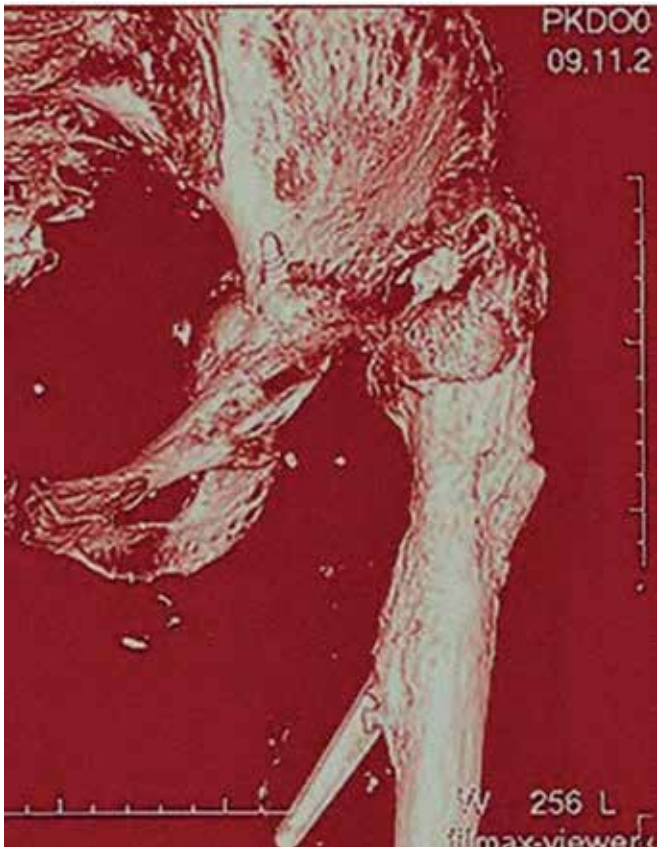

Повірити в це я не міг, і почав ретельний збір анамнезу. Виявилось, що дійсно її оперував Ваш покірний слуга, але десять років тому, і спочатку все було добре. Але за два роки пацієнтка впала, відчула сильний біль і зауважила вкорочення ноги. Пролежавши близько тижня, вона почала потроху пересуватись і так живе й досі. Вісім років! На питання, чому не зверталась до лікарів, відповіла, що працює в кафе і не могла покинути роботу...

Зрозуміло, я запитав про післяопераційний рентген. На щастя, він зберігся і втішив мою душу. Хоча помилку в себе я все ж таки знайшов. Доволі виражений остеопороз мав

Every Monday, I hold consultations for patients with joint problems, and occasionally, extraordinary cases come my way.

This time, a 67-year-old woman of average build and short stature walked into my office. She limped on her left leg, but moved rather quickly and without a grimace of pain. Upon glancing at her X-rays, I was horrified and, in a surge of righteous indignation, asked, «Who on earth operated on you, dear lady?» And, as if in a remake of an old joke, the reply came: «Why, you did, Professor!» I could hardly believe it and immediately began a thorough review of her medical history. It turned out that, indeed, I had operated on her ten years ago, and at first, everything had gone well. However, two years later, she suffered a fall, experienced intense pain, and noticed that her leg had shortened. After lying in bed for about a week, she slowly resumed walking and had continued living that way for the past eight years. When asked why she had never sought medical attention, she replied that she worked in a café and simply couldn't afford to take time off work...

Naturally, I asked if she had any post-operative X-rays. Fortunately, she had kept them, and they provided some relief to my conscience. However, I did spot a mistake on my part—her significant osteoporosis

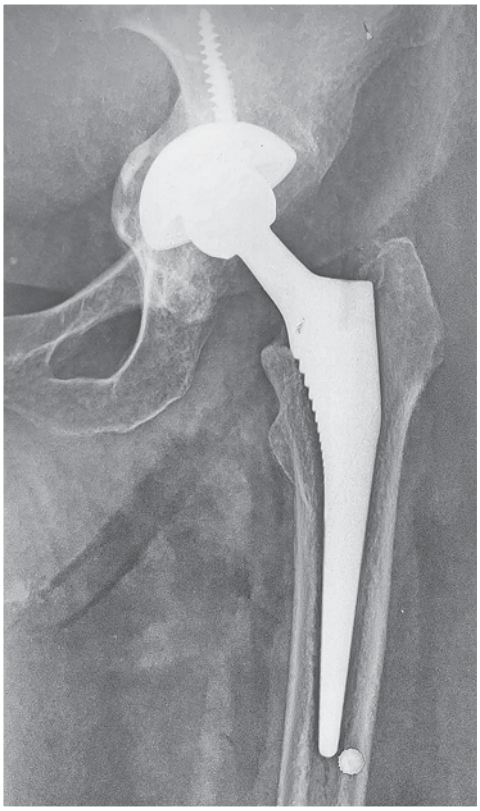

Мал. 1. Рентген-контроль після першої операції
Fig. 1. X-ray control after the first surgery

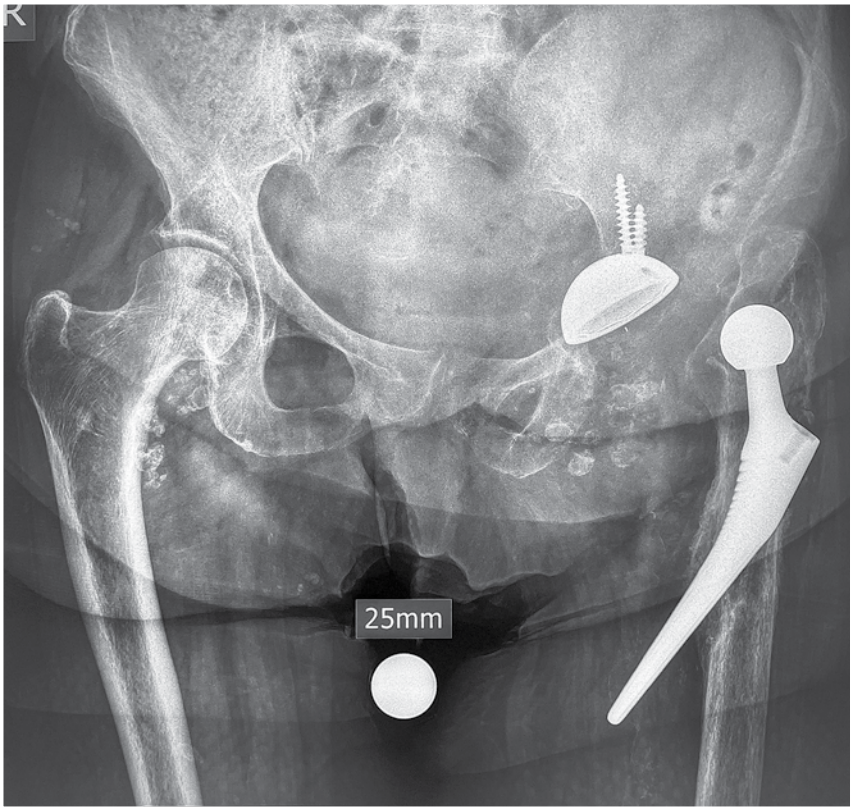

Мал. 2. Провалля протеза після травми вісім років тому. Така жахлива картина вперше за 44 роки роботи
Fig. 2. Prosthesis collapse after trauma eight years ago. Such a terrible picture for the first time in 44 years of practice

навести на думку про використання імпланта цементної фіксації попри молодий вік (тоді їй було 57 років).

Операція ревізії минула на диво легко. Ніжка ендопротеза була рухома і її вдалося видалити без остеотомії стегна, до чого ми готувалися. Труднощі полягали в навігації підготовки каналу стегна для введення ревізійної ніжки. Ділянка нижче перфорації із закритим кістково-мозковим каналом не пускала розгортки. Вони ковзали по формованому роками шляху. Як завжди в таких випадках, стає в нагоді С-арка. Довга ревізійна ніжка безцементної фіксації та антипротрузійне кільце KoFe FH, власної конструкції, вітчизняного виробництва, вирішили проблему. Повна опорність і симетрична довжина кінцівки дозволяють сподіватися на повне відновлення функції ходи.

should have prompted me to use a cemented fixation implant despite her relatively young age at the time (she was 57 then).

The revision surgery proceeded surprisingly smoothly. The femoral stem was mobile and could be removed without requiring a femoral osteotomy, something we had anticipated. The main challenge lay in navigating the preparation of the femoral canal for the insertion of the revision stem. The section below the perforation, with a sealed medullary canal, resisted the reamers, which kept slipping along the pathway that had formed over the years. As always in such cases, the C-arm fluoroscope proved invaluable. A long revision stem with cementless fixation, combined with a KoFe FH anti-protrusion ring — our own domestic design — solved the problem. Full weight-bearing capacity and symmetrical leg length give us hope for a complete restoration of walking function.

Мал. 3. КТ підтвердило відсутність остеоінтеграції компонентів
Fig. 3. CT confirmed the lack of component osseointegration

Мал. 4. Custom made імплант чаші та ревізійна цементна ніжка дали позитивний результат
Fig. 4. Custom-made acetabular implant and revision cemented stem yielded a positive outcome

РЕЦЕПТ / PRESCRIPTION

ЗАМІНА ПОЛІЕТИЛЕНОВОГО ВКЛАДНЯ В ІНТЕГРОВАНІЙ БЕЗЦЕМЕНТНІЙ ЗАПАДИНІ

REPLACEMENT OF THE POLYETHYLENE LINER IN AN INTEGRATED UNCEMENTED ACETABULAR CUP

Усе частіше ортопедам доводиться стикатися з необхідністю заміни поліетиленового вкладня механічної западини кульшового ендопротеза. Час минає, і зношення пластикового компонента неминуче. До речі, значною мірою швидкість зношення залежить від дотримання правил інклінації. Зараз я вважаю, що точність розрахунку біомеханіки під час операції впливає на живучість ендопротеза більше, ніж діаметр і матеріали пари тертя, вага пацієнта та його поведінка. Хоча це теж важливо.

Але повернемося до ситуації, коли заміна вкладня необхідна, а металева чаша сидить міцно. Більшість штучних западин, створених у 80-х – на початку 90-х, мають стопорне кільце або виступи для фіксації пластику[1]. І тільки в однієї з них, наскільки мені відомо, кільце легко розсувається і дозволяє щільно встановити новий вкладень. Це знаменита Trilogy фірми Zimmer[2].

У решти чаш у разі видалення поліетиленового компонента стопорне кільце руйнується і замінити його досить складно, а частіше неможливо. Спочатку ми намагалися видаляти всю западину і встановлювати нову. Іноді після цього вдавалося закріпити безцементну більшого розміру, але найчастіше (через кістковий дефект) – цементну. У складних випадках доводилося використовувати антипротрузійні кільця й пристрої, кісткову пластику. Це погіршувало прогноз, значно ускладнювало й збільшувало тривалість реабілітаційного періоду. Ясна річ, такі операції залишали осад незадоволеності, але, на щастя, їх було небагато.

Одного разу, під час подібної процедури, після видалення зношеного вкладня почав примірятись до витягання титанової основи. Оцінивши стан кісткової тканини, з жалем констатував, що після видалення чаші мало що залишиться. Як сказано у знаменитій кінокомедії: «Усе вже вкрадено до нас». Почав прикидати, що доведеться застосовувати для компенсації кісткових дефектів.

[1] Сучасні вкладні кріпляться за принципом «конус у конус».
[2] Фірма Zimmer за рекламу поки не платила.

Orthopedic surgeons are increasingly faced with the need to replace polyethylene liners in mechanical acetabular components of hip endoprostheses. Over time, wear on the plastic component is inevitable. Interestingly, the rate of wear depends largely on proper inclination angles during implantation. Today, I believe that accurate biomechanical alignment during surgery has a greater impact on the longevity of the prosthesis than the diameter and materials of the bearing surface, the patient's weight, or their lifestyle, although these factors are also important.

But let us return to cases where the liner must be replaced while the metal cup remains securely in place. Most artificial acetabular cups manufactured in the 1980s and early 1990s have a locking ring or retention tabs to secure the plastic liner. Modern liners use a taper-lock mechanism. Among them, to my knowledge, only one design allows easy expansion of the retention ring for a tight fit of a new liner—the renowned Trilogy cup by Zimmer. Zimmer has yet to pay for this advertisement.

For other cups, the retention ring is often destroyed during liner removal, making replacement difficult or, in many cases, impossible. Initially, we attempted to remove the entire acetabular cup and implant a new one. Sometimes, this allowed for the placement of a larger uncemented cup, but more of-

Іноді збоку видніше. Мій колега й товариш Сергій Юрченко, який асистував мені того разу, запропонував використати монолітно-фіксовану чашу як антипротрузійний пристрій. Завдяки щасливому випадку таку операцію ми робили зовсім недавно, використовуючи кільце Мюллера, і виникла аналогія.

Натхненні, ми ретельно розчистили всі отвори, видалили два вже непотрібні шурупи й після примірювання встановили цементну западину. Водночас відкоригували кути інклінації, які після першої операції не були ідеальними. Можливо, це й було причиною раннього зношення поліетилену. Пацієнт ходить і досі. Метод було взято на озброєння. Тільки потім ми дізналися, що такі «пустощі» дозволяють собі і російські, і західні колеги. Нещодавно такий прийом узаконили французькі ортопеди на з'їзді SOFCOT.

ten—due to the presence of bone defects — a cemented cup was required. In complex cases, anti-protrusion rings, additional fixation devices, and bone grafting had to be used, complicating the prognosis and significantly prolonging the rehabilitation period. These procedures left a sense of dissatisfaction, but fortunately, such cases were rare.

During one such procedure, after removing the worn liner, I began preparing for the extraction of the titanium shell. Upon assessing the condition of the bone, I regrettably realized that removing the cup would leave almost nothing behind. As the famous movie line goes, "Everything has already been stolen before us." I began considering the methods we would need to use to compensate for the resulting bone defects.

Sometimes, an outside perspective helps. My colleague and friend Serhiy Yurchenko, who was assisting me that day, suggested using the monolithically fixed cup as an anti-protrusion device. By sheer luck, we had recently performed a similar operation using a Müller ring, and the analogy became clear.

With renewed enthusiasm, we thoroughly cleaned all the screw holes, removed two unnecessary screws, and, after careful fitting, implanted a cemented cup. At the same time, we adjusted the inclination angles, which had not been ideal after the initial surgery.

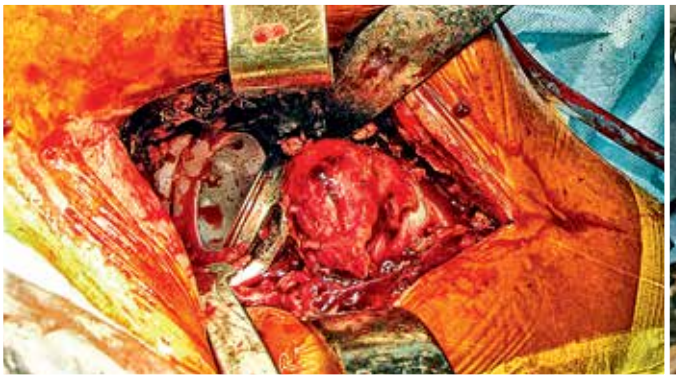

Мал. 1. Неспроможний замикальний вкладень
Fig. 1. Worn-out constrained liner

Мал. 2. Частина поліетилену, що виступає, зрубана долотом
Fig. 2. The exposed part of the polyethylene is cut with a chisel

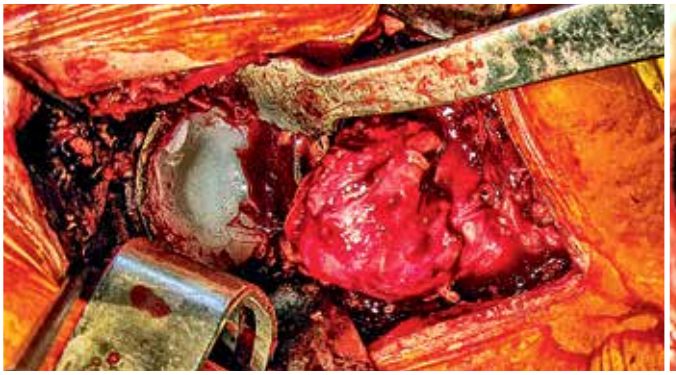

Мал. 3. Залишки вкладня міцно фіксовані у металевій чаші
Fig. 3. Remnants of the liner tightly fixated in a metal cup

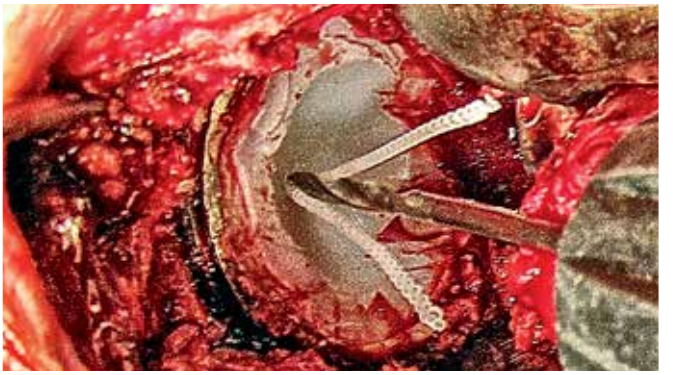

Мал. 4. Свердлом зроблено отвори
Fig. 4. A hole is drilled

Мал. 5. Ми віддаємо перевагу спонгіозним гвинтам
Fig. 5. We prefer spongy screws

Мал. 6. Гвинт уперся в метал...
Fig. 6. The screw has reached the metal...

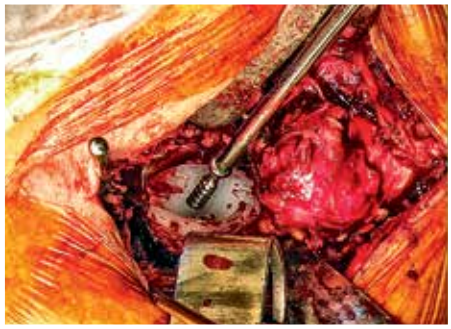

Мал. 7. ...і вирвав вкладень
Fig. 7. ...and pulled out the liner

Мал. 8. Вкладень видалено, фіксацію чаші не порушено
Fig. 8. The liner is removed. The fixation of the cup has not been disturbed

Мал. 9. Простір між металом та поліетиленом заповнено фібринною плівкою
Fig. 9. The space between the metal and polyethylene is filled with a fibrinous film

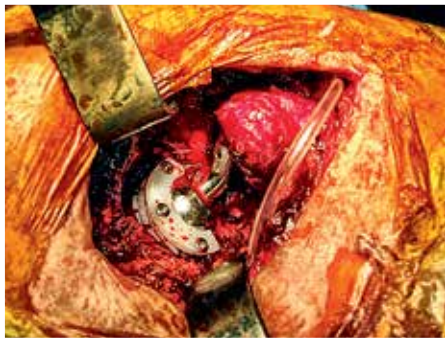

Мал. 10. У металічну чашу встановлено цементну чашу з антилюксаційним кільцем
Fig. 10. A cemented cup with an anti-luxation semi-ring is placed into a metal cup

Rp:
• Цементна чаша d<d видаленого вкладня . . . . . № 1
• Доза кісткового цементу. . . . . № 1
• Свердло 3,5 мм. . . . . № 1
• Спонгіозний гвинт будь-якої довжини. . . . . № 1

Da:
• просвердлити отвір у поліетиленовому вкладні ближче до краю до упирання у дно;
• вкручуючи гвинт в отвір, упираючись у дно, виштовхнути вкладень;
• видалити зношений вкладень і зруйноване стопорне кільце;
• за наявності гвинтів – видалити, розчистити отвори, промити й висушити металеву западину;
• на кістковому цементі встановити западину під потрібним кутом.

Signa:
Використовувати у разі необхідності заміни вкладня добре інтегрованої безцементної чаші старої конструкції.

Perhaps this misalignment had contributed to the early wear of the polyethylene liner. The patient is still walking to this day. The technique was added to our arsenal. Only later did we learn that both Russian and Western colleagues had also been using this approach, and recently, French orthopedic surgeons officially endorsed this technique at the SOFCOT congress.

Rp:
• Cemented cup d<d of removed liner . . . . . No. 1
• Bone cement dose . . . . . .No. 1
• Drill 3.5 mm . . . . . No. 1
• Cancellous screw of any length . . . . . No. 1

Da:
• Drill a hole in the polyethylene liner near the edge until reaching the bottom.
• Insert a screw into the hole and, using the bottom as leverage, push out the liner.
• Remove the worn liner and the damaged retention ring.
• If screws are present, remove them, clean the holes, rinse, and dry the metal cup.
• Cement the new acetabular cup at the proper inclination angle.

Signa:
To be used when replacing the liner of a well-integrated uncemented cup from an older design.

РОЗДІЛ 16 / CHAPTER 16

ЧАШКА КоFe

A CUP OF "KoFe"

ЧАРІВНІ ДУМИ, ВІДЧУТТЯ ДАРУЄ ФІЛІЖАНКА КАВИ...
(Костяніка. Український портал поезії)

A CUP OF COFFEE, STIRRING MAGICAL THOUGHTS AND GENTLE FEELINGS...
(Kostyanika)

Модельний ряд антипротрузійних кілець «KoFe» складається з основних конструкцій, що призначені для складного первинного і ревізійного ендопротезування кульшової западини різного рівня складності, та допоміжних пристроїв.

Перший крок – просто кільце «KoFe Ring» (патент на корисну модель № 139363). Це напівсфера з 12° комірцем. Саме такий кут ми визнали оптимальним після трирічних вимірювань (2018–2020 рр., 161 операція) під час ревізій ацетабулярних компонентів кульшових ендопротезів.

Монолітний двошаровий корпус кільця, як і всі наступні, друкують на надточному лазерному принтері з титанового порошку, сертифікованого для медичних імплантів.

Його зовнішній шар – трабекулярний, моделює кристалічну решітку діаманта, що забезпечує рівномірний розподіл навантажень із симетричними епюрами напруги. Розмір пор – оптимальний для проростання кісткової тканини та міцної остеоінтеграції. Поверхневі радіальні різноспрямовані виступи забезпечують додаткову стабільність. В екваторіальній зоні вони мають гарпуноподібне напрямлення та фестончасту антиротаційну лінію окружності для кращого заклинювання. У полярній зоні виступи напрямлені до центру, що сприяє кращій компресії чіпсів кісткової пластики.

Внутрішній шар – суцільний, має шорстку поверхню та радіальні борозни для кращого зчеплення з кістковим цементом, та точкові виступи для забезпечення рівномірної мантії.

The "KoFe" model range of anti-protrusion rings consists of primary structural designs intended for complex primary and revision acetabular arthroplasty of varying degrees of complexity, as well as auxiliary devices.

The first step is the basic "KoFe Ring" (utility model patent No. 139363). It is a hemisphere with a 12° collar—an angle we determined to be optimal for liner fixation after three years of measurements (2018–2020, 161 surgeries) conducted during acetabular component revisions of hip endoprostheses.

The monolithic two-layer body of the ring, like all subsequent models, is manufactured using a high-precision laser printer that prints titanium powder certified for medical implants.

The outer layer is trabecular, simulating the crystal lattice of a diamond, which ensures uniform load distribution with symmetrical stress diagrams. The pore size is optimized for bone ingrowth and strong osseointegration. Multidirectional radial surface protrusions provide additional stability. In the equatorial zone, these protrusions are harpoon-shaped, featuring a scalloped anti-rotational circumferential line to enhance wedging.

In the polar zone, the protrusions are oriented toward the center, which promotes better compression of bone graft chips.

The inner layer is solid, featuring a rough surface with radial grooves to improve adhesion with bone cement, as well as pinpoint protrusions that help ensure a uniform cement mantle.

These two surfaces embody the core design philosophy of all "KoFe Ring" models.

Uncemented Ring + Cemented Liner

This approach allows the ring to be positioned optimally for stable fixation in bone tissue, though this placement

Ці дві поверхні відображають загальну філософію всіх моделей «KoFe Ring».

Безцементне кільце + цементний лайнер



Такий підхід дозволяє встановлювати кільце в положенні, оптимальному для стабільної фіксації в кістковій тканині, що не завжди є біомеханічно досконалим. Цементне кріплення та наявність комірців передбачає встановлення лайнера під обраним кутом, що нівелює відхилення кільця. Додатково, для первинної фіксації, розроблені отвори для гвинтів (патент № 127686). Завдяки оригінальній конструкції забезпечують додаткову фіксацію до сідничної та лобкової кісток.

Розроблено хвилеподібний різьбовий отвір для політопного, поліаксіального та блокувального кріплення гвинтів.

is not always biomechanically ideal. Cement fixation and the presence of collars enable the liner to be placed at a precise angle, compensating for any deviation of the ring. Additionally, screw holes have been specifically designed for primary fixation (patent No. 127686). Thanks to their original design, they provide additional fixation to the ischium and pubic bones.

A wavy-threaded hole has been developed for polytopic, polyaxial, and locking screw fixation. Each hole features three double-flanged slots, allowing for multiple positioning options and optimal placement of one to three screws. This is particularly important in cases of bone deficiency, such as severe dysplasia, post-traumatic deformities, and complex revisions. The rough, satin-like surface of the threaded connection creates a cold-welding effect with the screw head, ensuring a monolithic structure that enhances the implant's primary fixation. There are two types of cancellous screws that expand fixation possibilities:

A standard smooth-head screw, which provides fixation with controlled compression.

A screw with a conical thread on the head, which locks the corresponding plane of the implant at a precise distance from the bone.

The contact points between the screws and the ring are additionally cemented simultaneously with the liner.

The KoFe model is used for mild defects of the acetabular floor and columns, as well as for cases with relatively preserved equatorial fixation after the removal of unstable endoprostheses (Paprosky Type I, IIA). It can also be beneficial for post-traumatic and dysplastic coxarthrosis, where bone contact is reduced.

Можливо обрати декілька позицій в одному отворі з трьома подвійними пелюстками кожна, що дозволяє знайти оптимальне положення для 1–3 гвинтів. Це особливо важливо в умовах дефіциту кісткової тканини у разі тяжкої дисплазії, післятравматичних деформацій та під час складних ревізій. Шорстка, так звана сатинова поверхня різьбового з'єднання забезпечує ефект холодного зварювання з головкою гвинта й робить усю конструкцію монолітною, що покращує первинну фіксацію імпланта. Два варіанти спонгіозних гвинтів розширюють можливості кріплення. Звичайний, з гладкою головкою – фіксує з дозованою компресією, а гвинт з конусною наріззю на головці блокує відповідну площину імпланта на потрібній відстані від кісткової основи. Місце контакту гвинтів з кільцем додатково цементується одночасно з лайнером.

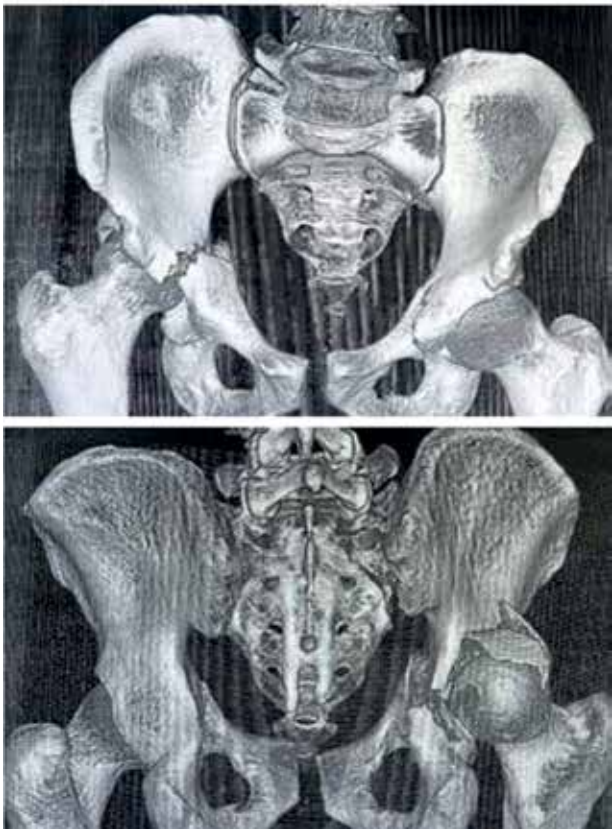

Внутрішньосуглобовий перелом таза з переривом тазового кільця
Intra-articular pelvic fracture with disruption of the pelvic ring

Результат остеосинтезу
Outcome of osteosynthesis

За таких ситуацій KoFe ring завжди доречний
In such cases, the KoFe ring is always appropriate

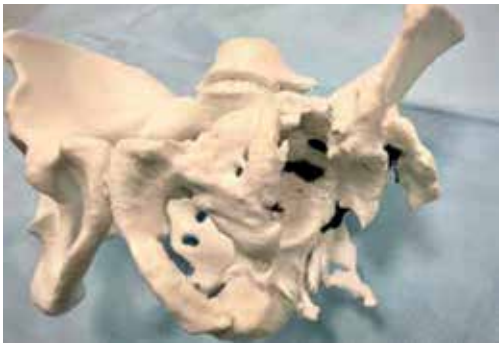

Просторова модель для розуміння незадовільного результату синтезу та допомоги під час видалення фіксатора
The 3D model provides insight into the poor outcome of the synthesis and assists in the removal of fixators

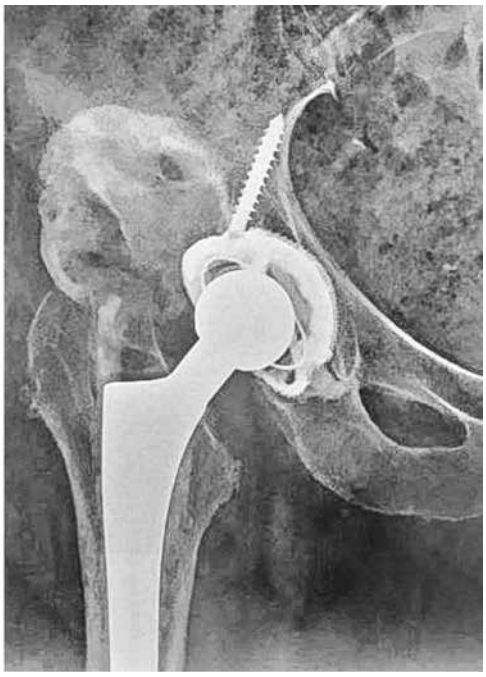

Міграція однополюсного протеза на тлі критичного остеопорозу при видаленні фіксаторів
Migration of a unipolar prosthesis due to critical osteoporosis

KoFe ring дозволив стабільно повернути центр ротації на природне місце
The KoFe ring provided stable restoration of the center of rotation to its natural position

KoFe використовують у разі нетяжких дефектів дна й колон та відносно збереженої фіксації по екватору після видалення нестабільних ендопротезів (Paprosky Type I, IIA).

Корисною модель може бути і у разі післятравматичних і диспластичних коксартрозів, коли контакт з кістковою тканиною зменшений.

According to numerous studies and our own experience, trabecular structures maintain stability with osseointegration at around 30%, whereas conventional structures require at least 70%. If a titanium augment is needed, it is fixed to the ring using bone cement, at the same time as the liner is implanted.

KoFe Ring F

The next model—"KoFe Ring F" (Flange, industrial design certificate No. 43105)—is based on the same primary design but features a 15° collar and a flange with a wavy-threaded hole that allows for five positioning options.

This device is used when equatorial primary fixation is insufficient and requires additional support and stabilization beyond the acetabular cavity.

For example, it can be applied in post-traumatic or dysplastic coxarthrosis, particularly in cases requiring reconstruction of the posterior wall or acetabular roof using autografts. Titanium augments are fixed

Звичайний цементний ендопротез, але розвинулася септична нестабільність з протрузією у малий таз
A standard cemented endoprosthesis, but septic instability developed with protrusion into the lesser pelvis

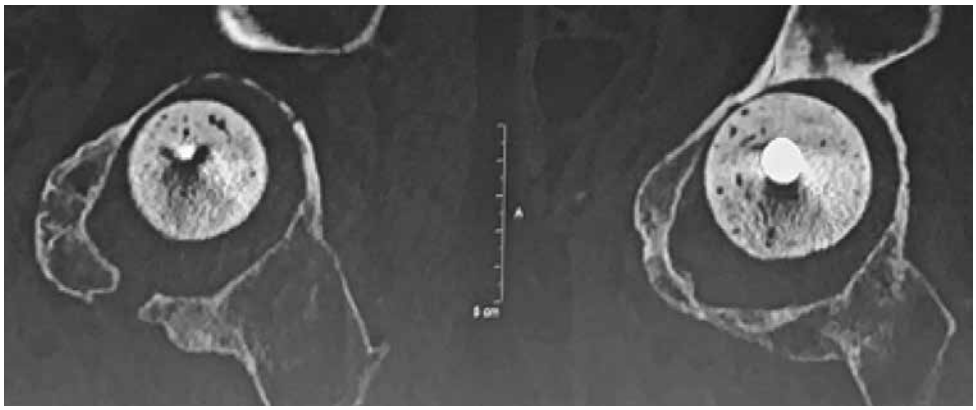

Спейсер також у протрузії і ще розширив дефект западини
The spacer also protruded, further enlarging the acetabular defect

KoFe 74 мм врятувало становище
The KoFe 74 mm saved the situation

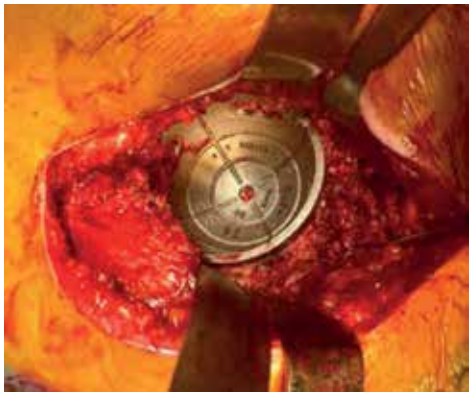

Стабільна фіксація, але неправильне розташування
Stable fixation but incorrect positioning

Цементна чаша встановлена за законами біомеханики
The cemented cup was implanted following biomechanical principles

За численними літературними даними та нашим досвідом, трабекулярні конструкції зберігають стабільність з остеоінтеграцією близько 30 %, тоді як звичайні потребують не менше 70 %. У разі необхідності використання титанового аугмента його з'єднання з кільцем виконується кістковим цементом, одночасно зі встановленням лайнера.



Ніжка, що виручала не раз
The stem that came to the rescue more than once

Ревізійна ніжка та KoFe ring – це надійні партнери
The revision stem and KoFe ring are reliable partners

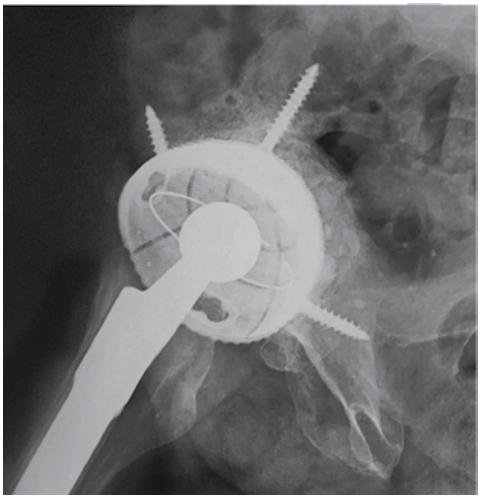

На аксіальній проєкції чітко помітні можливості вибору кута інклінації та антеторсії чаші
The axial projection clearly demonstrates the options for selecting the cup's inclination and anteversion angles

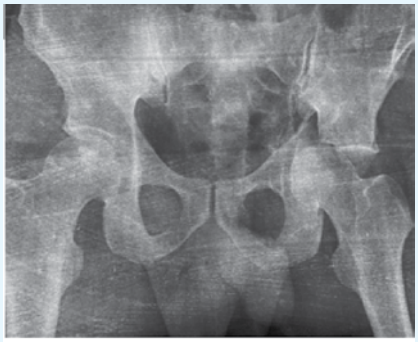

Перелом вертлюжної западини
Acetabular fracture

Ускладнення невдалого остеосинтезу
Complication of failed osteosynthesis

Pelvis discontiniti
Pelvic discontinuity

КТ підтверджує діагноз
CT scan confirms the diagnosis

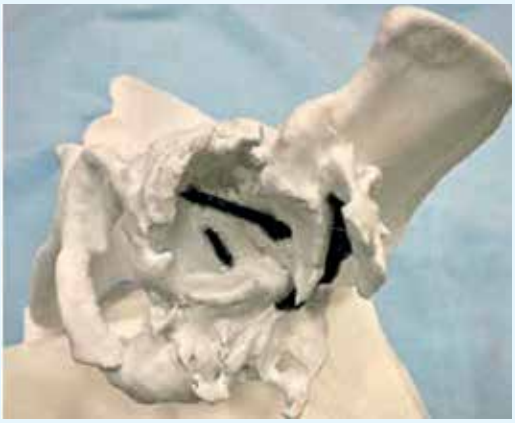

Просторова реконструкція відкриває причини ускладнення
3D reconstruction reveals the causes of complications

in the standard manner. During revision procedures (Paprosky Type IIA, IIB, IIC), bone grafting is typically used, and this model is specifically designed to maximize osteointegration.

KoFe Ring 3F

The KoFe Ring 3F (3 Flanges, custom-made, utility model patent No. 135130) is the most complex model in the series. It is used in cases of severe bone deficiency resulting from complications of previous arthroplasty (Paprosky Type IIIA, IIIB, IIIB+), severe traumatic injuries, including iatrogenic damage, as well as oncological conditions. Three-flanged anti-protrusion rings share a common overall design but are individually custom-made with specific sizes and angles. They are manufactured based on pre-designed IT models derived from the patient's computed tomography (CT) scans.

In particularly complex cases, a unique technique (utility model patent No. 135130) is employed, combining MRI and CT imaging to construct a computer-generated and 3D-printed plastic model of the surrounding soft tissues. This method enables detailed visualization

Для одночасного синтезу таза та ендопротезування використовуємо KoFe ring
For simultaneous pelvic synthesis and endoprosthetics, we use the KoFe ring

Завдяки політопному та поліаксіальному блокуванню гвинтів кільце надійно фіксує уламки таза
Thanks to polytopic and polyaxial screw locking, the ring securely stabilizes pelvic fragments

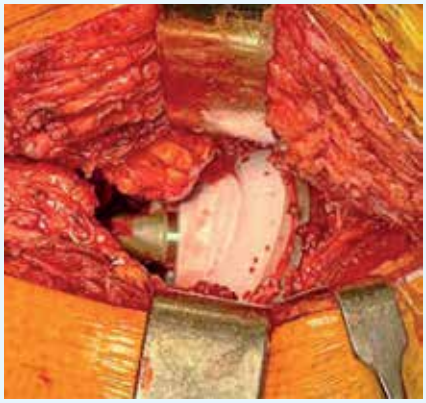

Цементна фіксація лайнера дозволяє обрати оптимальні кути
Cemented liner fixation allows for optimal angle selection

Рентген-контроль
X-ray control

KoFe RING F

Наступна модель – «KoFe Ring F» (Flange, свідоцтво на промисловий зразок № 43105). Це та сама первинна конструкція, але з комірцем на 15° та фланцем, що має отвір-хвилю на п'ять позицій.

Цей пристрій використовується у разі недостатньої екваторіальної первинної фіксації і потребує додаткової опори та блокування за межами порожнини западини.

Може застосовуватися, наприклад, у разі післятравматичного або диспластичного коксартрозу з необхідністю реконструкції заднього краю або даху западини з використанням аутопластики. Титанові аугменти

Дефект головки та западини після ФСНЕ
Head and acetabular defect after FSNE

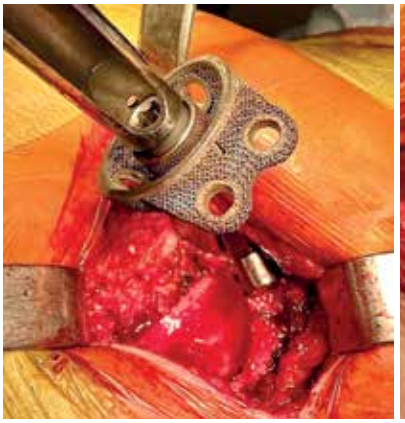

KoFe ring F
KoFe ring F

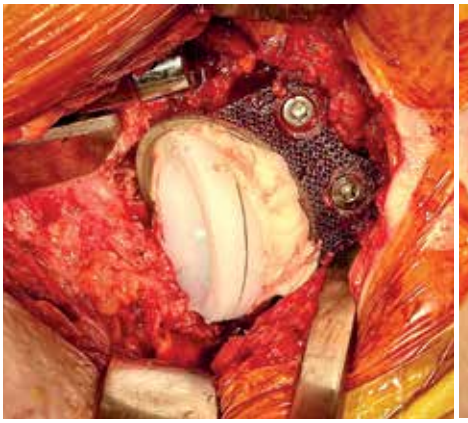

Цементна чаша встановлена під обраним кутом...
The cemented cup was implanted at the selected angle,

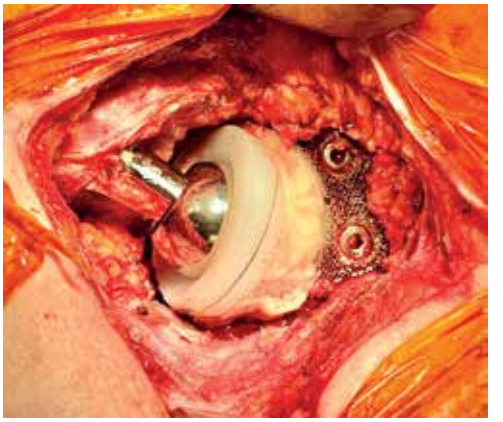

...що забезпечує стабільність суглоба
ensuring joint stability

фіксуються типово. Під час ревізій (Paprosky Type IIA, IIB, IIC) зазвичай використовують кісткову пластику, і ця модель пристосована для максимальної остеоінтеграції.

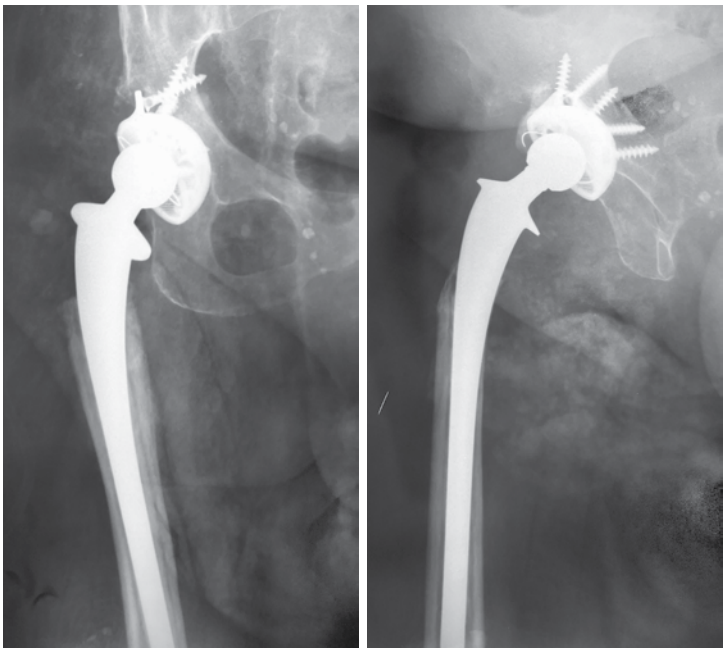

Рентген-контроль
X-ray control

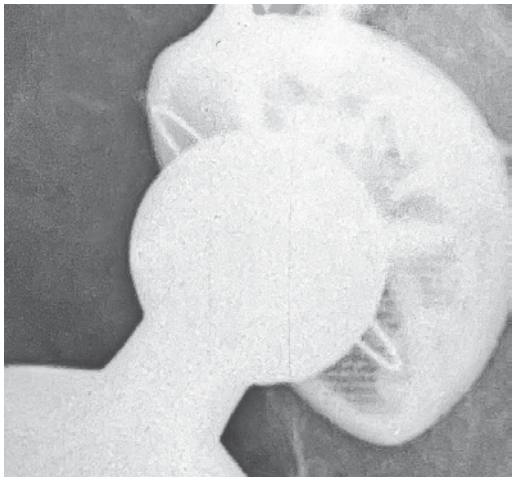

Наближення чітко показує розташування чаші
On closer view, the cup placement is clearly visible

Украй складна ситуація:
An extremely complex case:

ані стегна, ані западини
neither the femur nor the acetabulum

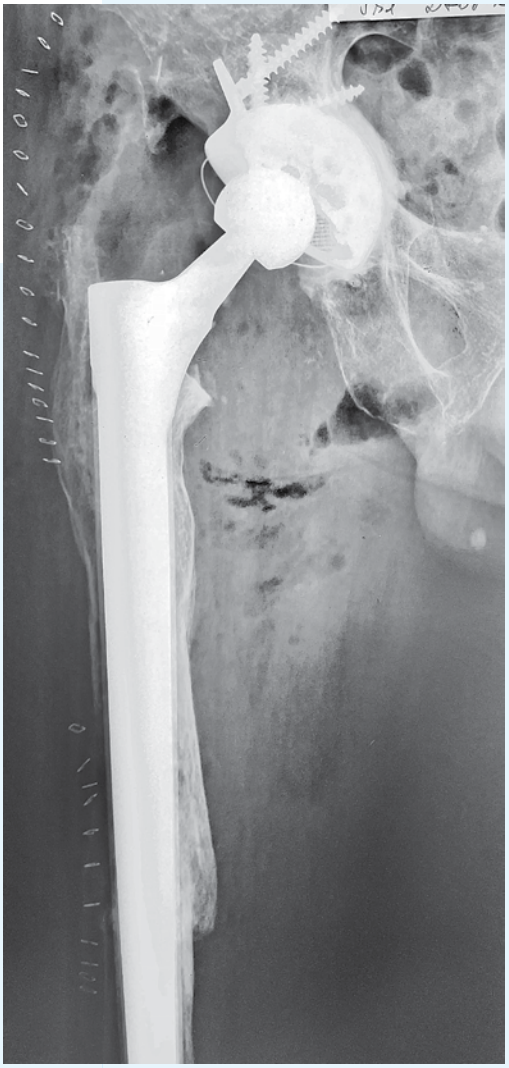

Перелом не потребує додаткової фіксації
The fracture does not require additional fixation

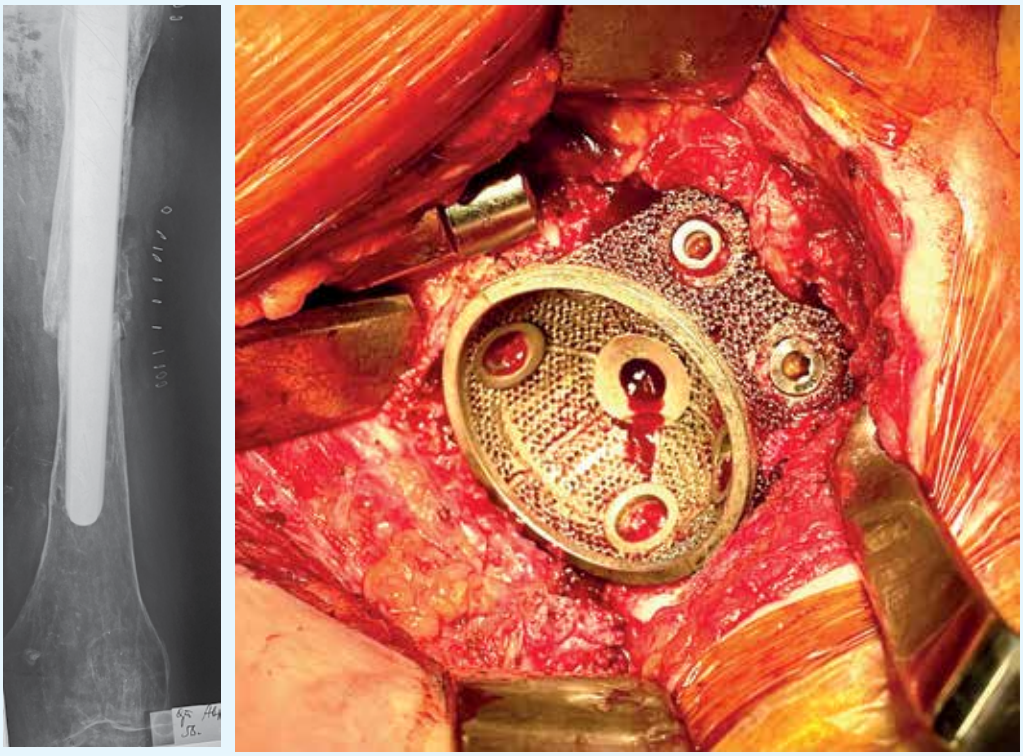

Ревізійна ніжка 305 мм та KoFe ring F
305 mm revision stem and KoFe ring F

KoFe RING 3F

Найскладніша модель «KoFe Ring 3F» (3 Flanges). Вона використовується у разі фатального дефіциту кісткової тканини внаслідок ускладнень попереднього ендопротезування (Paprosky Type IIIA, IIIB, IIIB+), тяжких травматичних, у тому числі ятрогенних, ушкоджень кульшового суглоба та онкології. Трифланцеві антипротрузійні кільця мають спільну загальну конструкцію, але індивідуальні розміри та кути (custom made). Вони виготовляються за попередньо розробленими IT-моделями на основі комп'ютерної томографії пацієнта.

У разі особливо складних випадків використовується унікальна методика комбінованого МРТ+КТ-співставлення з побудовою комп'ютерної та об'ємної пластикової моделі оточуючих м'яких тканин (патент на корисну модель № 135130). При цьому диференційовано візуалізуються всі органи малого таза та нервові стовбури. Зважають не тільки на особливості топографічної анатомії,

але й на щільність кісткової тканини. На основі такого аналізу формується SNAP (Screw Navigations Architectonics Plan) – план типу, розміру фіксувальних гвинтів та послідовності їхнього введення. При цьому запланований напрямок отворів у небезпечних зонах охоплює пошкодження судинно-нервових стовбурів, органів малого таза та забезпечує фіксацію гвинтів у найбільш щільних ділянках кістки.

В усіх наведених моделях за допомогою кісткового цементу можуть фіксуватися як поліетиленові, у тому числі замикальні, лайнери, так і металеві штучні западини з подвійною сферою обертання. Як ми вже зазначали, кути встановлення лайнерів можуть значно відрізнятися від розташування самого кільця для найкращої біомеханіки.

Система «custom made» передбачає трансформування кілець в об'ємні компенсатори дефектів кісткової тканини будь-якої локалізації, як навколо суглобів, так і діафізів.

Додатково до антипротрузійних кілець передбачені трабекулярні титанові аугменти різної форми та розмірів з цементним способом зчеплення.

Аугмент «Kortugment S»

Аугмент – це об'ємна структура, що призначена для компенсації дефектів кісткової тканини будь-якої локалізації. У перекладі з англійської означає – те, що збільшує об'єм. Виготовлені з медичного сплаву титану аугменти мають форму конусного сектора напівсфери з отворами для фіксації гвинтами. Їх використовують для заповнення дефектів кульшової западини у разі тяжких форм дисплазії, післятравматичних артрозів та під час ревізійних втручань.

Найчастіше використовуються для відновлення даху та задньої колони, але можуть відновити дно западини у разі протрузій та інші кісткові втрати.

Отвори, розташовані в різних площинах, забезпечують надійну первинну фіксацію гвинтами, що додаються. При цьому звичайні гвинти створюють максимальний press-fit ефект, а блокувальні, з можливістю

of all pelvic organs and nerve trunks, taking into account not only topographic anatomical features but also bone density. Based on this analysis, a SNAP (Screw Navigation Architectonics Plan) is developed, determining the type, size, and sequence of screw insertion. This approach ensures that the planned hole trajectories in critical areas prevent damage to vascular and nerve structures, avoid injury to pelvic organs, and enable secure screw fixation in the densest bone regions.

In all these models, polyethylene liners (including locking liners) and dual-mobility metal cups can be fixed with bone cement. As previously mentioned, the angles of liner placement can differ significantly from the position of the ring to achieve optimal biomechanics.

The Custom Made system allows rings to be transformed into volumetric compensators for bone defects of any location, including both periarticular regions and diaphyses. In addition to anti-protrusion rings, the system includes trabecular titanium augments of various shapes and sizes, designed for cement-based fixation.

Augment "Kortugment S"

An augment is a three-dimensional structure designed to compensate for bone defects of any location. As the term suggests, it is something that increases volume. Made of medical-grade titanium alloy, these augments have the shape of

поліаксіальної фіксації, обумовлюють впевнену стабільність усієї конструкції.

Трабекулярна структура тіла аугмента з гарпуноподібним нахилом елементів поверхні сприяє швидкій та надійній остеоінтеграції.

Орієнтація та встановлення аугмента полегшені наявністю шестикутного шліца під звичайну викрутку, а додатковий отвір дозволяє тимчасову фіксацію в обраному положенні шпицею.

Аугмент може використовуватись у комбінації з чашами цементної та безцементної фіксації.

В обох випадках з'єднання конструкцій між собою відбувається за допомогою кісткового цементу.

Надійність такого зчеплення гарантовано розвиненою внутрішньою поверхнею, а оптимальна товщина цементної мантії близько 2 мм – наявністю точкових виступів.

Як і вся продукція «Kortex», аугмент має добре візуалізоване маркування та офіційне сертифікування.

Існує можливість виготовлення індивідуальних custom made аугментів інших локалізацій.

У стадії розробки нові варіанти KoFe, у тому числі і з механічним варіантом кріплення лайнера.

Титанова сітка для формування зони кісткової пластики може фіксуватися гвинтами, хірургічним дротом або титановими тросами. Вже згадані типи спонгіозних гвинтів мають широкий спектр розмірів від 15 до 65 мм, з кроком у 5 мм. Усі наведені пристрої комплектуються зручним інструментарієм, перевіреним під час численних хірургічних втручань.

a conical sector of a hemisphere, featuring holes for screw fixation. They are used to fill acetabular defects in cases of severe dysplasia, post-traumatic arthrosis, and during revision surgery.

They are most commonly used to restore the acetabular roof and posterior column, but they can also reconstruct the acetabular floor in cases of protrusion and other forms of bone loss.

Screw holes positioned at various angles ensure secure primary fixation with the provided screws. Standard screws create a maximum press-fit effect. Locking screws, allowing for polyaxial fixation, provide enhanced stability to the entire structure.

The trabecular body of the augment, with its harpoon-shaped surface elements, promotes rapid and secure osseointegration.

The orientation and placement of the augment are simplified by a hexagonal slot compatible with a standard screwdriver, while an additional hole allows for temporary fixation in the desired position with a pin.

Септична нестабільність за 13 років
Septic instability after 13 years

Перший етап – санація джерела
First stage – infection source sanitation

Другий етап – Custom Made KoFe ring F з аугментом
Second stage – Custom Made KoFe ring F with an augment

Чаша та аугмент з'єднані гвинтом і цементом
The cup and augment are secured with a screw and cement

Контроль за 6 місяців
Follow-up after 6 months

The augment can be used in combination with both cemented and cementless cups. In both cases, the components are bonded using bone cement.

The reliability of this fixation is ensured by the enhanced inner surface design, while the optimal cement mantle thickness of approximately 2 mm is achieved through the presence of pinpoint protrusions.

Like all Kortex products, the augment features high-visibility markings and is officially certified.

Custom-made augments for other anatomical sites can also be manufactured.

New KoFe model variations are currently under development, including versions with mechanical liner fixation.

Titanium mesh, designed for bone graft containment, can be secured using screws, surgical wire, or titanium cables. The previously mentioned cancellous screws are available in sizes ranging from 15 mm to 65 mm, with 5 mm increments.

All of these devices are supplied with ergonomic surgical instruments, tested in numerous surgical procedures.

Нестабільність та протрузія чаші
Cup instability and protrusion

Модель таза та запланованої чаші
Pelvic model and planned cup placement

Сітка для обмеження кісткової пластики
Mesh for bone graft containment

KoFe FH
KoFe FH

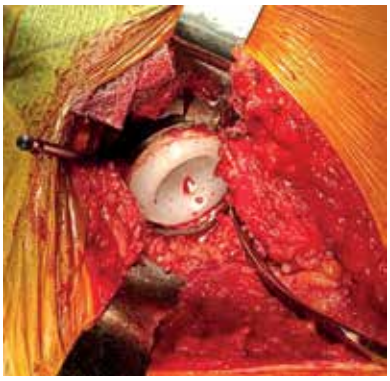

Ацетабулярний компонент встановлено
Acetabular component implanted

Рентген-контроль
X-ray control

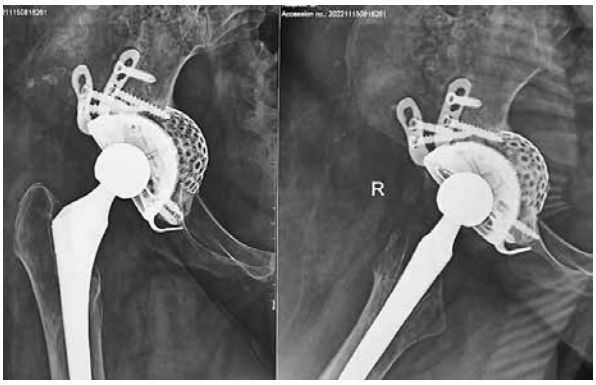

За рік
One year later

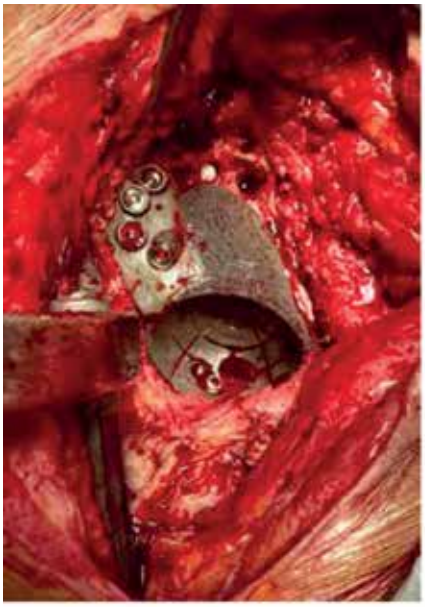

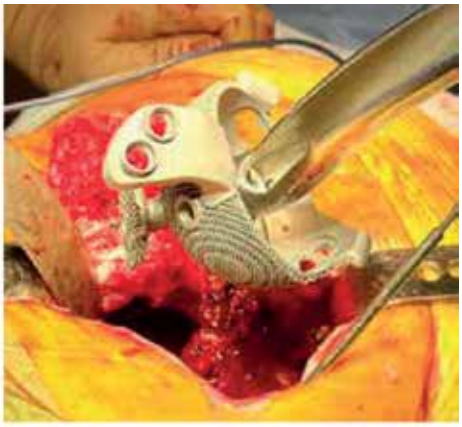

Індивідуальні антипротрузійні кільця з трьома фланцями KoFe ring 3F можуть бути будь-якої форми
Custom-made anti-protrusion rings with three flanges (KoFe ring 3F) can be designed in any shape

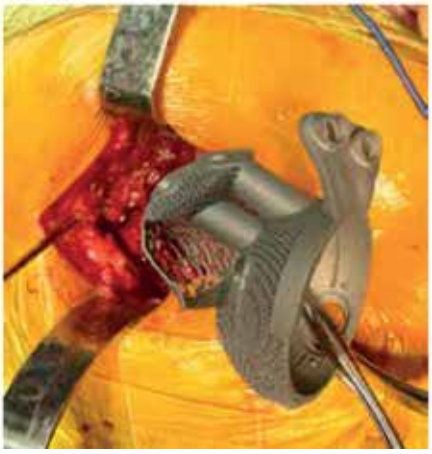

РОЗДІЛ 17 / CHAPTER 17

ЕНДОПРОТЕЗУВАННЯ У РАЗІ КІСТКОВОГО АНКІЛОЗУ

TOTAL HIP ARTHROPLASTY IN CASES OF BONY ANKYLOSIS

МАЛО ЯКІ НОВАЦІЇ В МЕДИЦИНІ МОЖУТЬ ТАК ІСТОТНО ПОКРАЩИТИ ЯКІСТЬ ЖИТТЯ ПАЦІЄНТА, ЯК ЦЯ ОПЕРАЦІЯ
(Mocher, 1989)

FEW INNOVATIONS IN MEDICINE IMPROVE PATIENTS' QUALITY OF LIFE AS MUCH AS THIS OPERATION DOES.
(Mocher, 1989)

Артродез до відносно недавнього часу (років 40–50 тому) був одним із звичайних виходів із тяжких захворювань кульшового суглоба. Але *tempora mutantur et nos mutamur in illis*[1], і в наше життя впевнено увійшло ендопротезування кульшового суглоба – найуспішніше хірургічне втручання у світі.

Ця операція за позитивного результату дає настільки повне відновлення функції, що до неї стали все частіше вдаватися й у випадках тривалих «вдалих» анкілозів. Інтернет-грамотні або сусід-інформовані пацієнти самі наполягають на «розмиканні» після тридцяти й більше років ходіння з негнучким кульшовим суглобом.

У моїй практиці найтривалішим терміном існування анкілозу цієї локалізації було 52 роки. До нас звернулася пацієнтка 68 років, якій у віці 16 років був виконаний артродез з приводу туберкульозного кокситу. До речі, не дуже вдало. Кінцівка була зафіксована з деяким приведенням і внутрішньою ротацією. Ви можете собі уявити цю ходу... Жінка прийшла одразу після розмови із сусідкою, брата якої ми оперували. Її перші слова: «Досить, намучилася». Ні розповіді лікарів про труднощі реабілітації, ні вартість процедури (а довелося щось продати)[2] її не збентежили. І, треба сказати, недарма. Такий настрій доз-

[1] Часи змінюються, і ми змінюємося разом з ними (лат.).
[2] В Україні слабо розвинена страхова медицина, а держава навряд чи покриває всі потреби в ендопротезах.

Until relatively recently (about 40–50 years ago), arthrodesis was a standard solution for severe hip joint diseases. But *tempora mutantur et nos mutamur* in illis[1], and total hip arthroplasty has confidently taken its place as the most successful surgical procedure in the world.

When successful, this operation restores function so completely that it is now increasingly performed even in cases of long-standing "stable" ankylosis. Patients who are well-informed via the internet or have spoken to a neighbor whose relative has undergone the procedure often insist on "unlocking" their joint, even after thirty or more years of living with a fused hip.

In my experience, the longest-standing case of hip ankylosis was 52 years. A 68-year-old patient came to us who had undergone arthrodesis at age 16 due to tuberculous coxitis. The result, however, was less than ideal — her limb was fixed in adduction with internal rotation. You can imagine her gait... She came to us immediately after speaking with her neighbor, whose brother we had operated on. Her first words were: "Enough, I've suffered enough." Neither discussions about the challenges of rehabilitation nor the cost of the procedure (she had to sell something to afford it) discouraged her. And she was right. Her determination allowed her to be discharged after just ten days, confidently walking with crutches. Another six weeks later, following a five-day rehabilitation course at our center, she threw away her cane in disgust.

Speaking of tuberculous coxitis, it frequently led to bony ankylosis even without surgical fusion. Yet in all my cases (about 30 patients), there was never any reactiva-

[1] Times change, and we change with them.

Неправильно зроблений артродез значно ускладнює ендопротезування
A malperformed arthrodesis considerably complicates arthroplasty

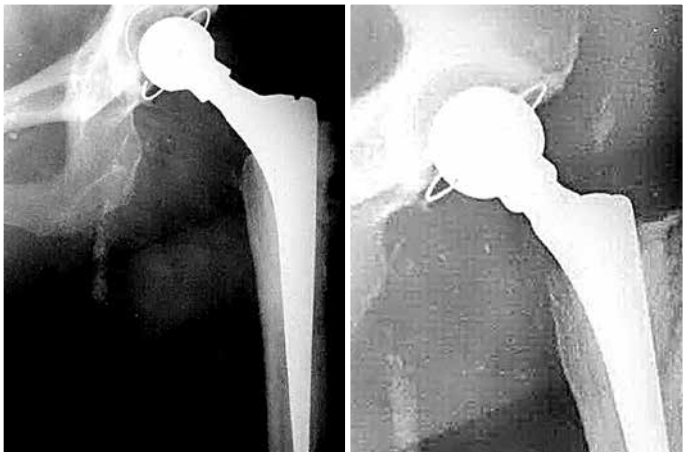

Виконано резекцію на рівні великого вертлюга і встановлено цементний ендопротез
The greater trochanter is resected and a cemented endoprosthesis is installed

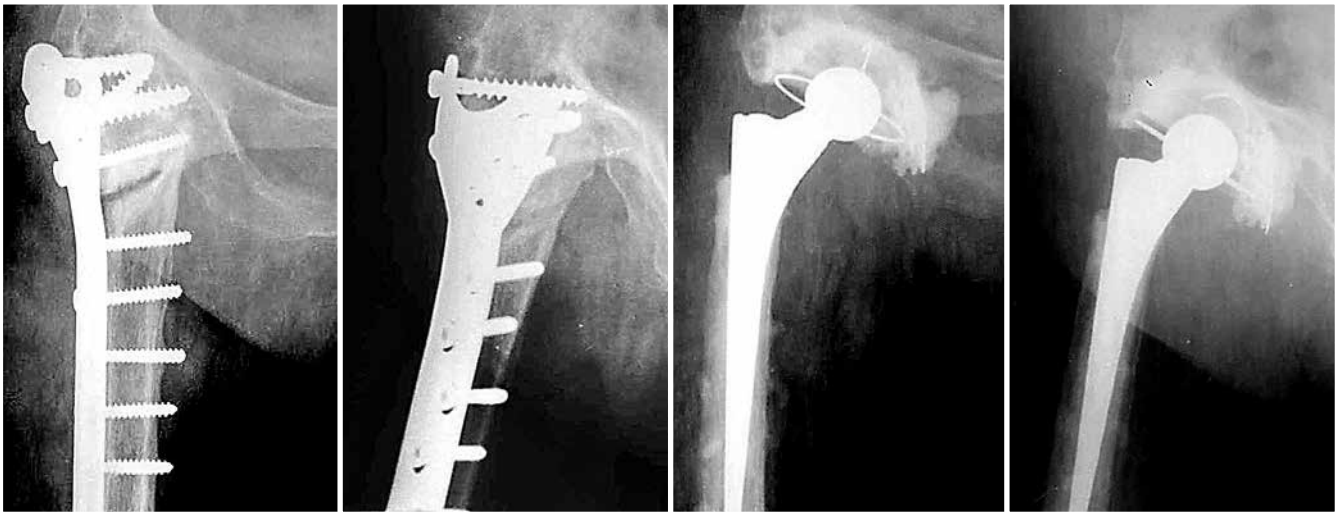

Хибний суглоб після перелому на фоні анкілозу
Pseudoarthrosis after a fracture associated with ankylosis

Остеотомія на рівні хибного суглоба і звичайне ендопротезування
Osteotomy at the level of pseudoarthrosis and regular hip replacement

волив їй виписатися за десять днів, коли вона впевнено ходила на милицях. Ще за шість тижнів, після п'ятиденної реабілітації у нас у Центрі, вона з огидою відкинула палицю.

До речі, про туберкульозні коксити. Нерідко вони й без хірургічного замикання спричиняли кістковий анкілоз. Але жодного разу (а це близько 30 пацієнтів) специфічний інфекційний процес, який був раніше, не викликав жодних ускладнень. Тому вилікуваного кісткового туберкульозу боятися не варто.

Але про все по черзі. Не потрібно агітувати пацієнтів розмикати звичний їм анкілоз. Можна лише розповісти про таку можливість. Якщо пацієнт наполягає, треба ретельно все оцінити. Знову ж таки, необхідне передопераційне планування. Дуже важливо визначити площину остеотомії. Саме площину, а не лінію. Цим визначається можливість правильної орієнтації западини за кутом інклінації, антеторсії та глибини занурення. До звичайної рентгенограми рекомендую додати КТ із просторовою реконструкцією. Нерідко це дозволяє виявити приховані деформації або порожнини. Про такі сюрпризи краще знати заздалегідь.

Пишаюсь тим, що одного разу мені довелося розмикати суглоб, замкнутий самим академіком Калнберзом. Віктор Костянтинович довгий час очолював Латвійський інститут травматології та був відомий на весь

tion of the previous tuberculous infection or associated complications. So, there is no need to fear a healed case of bony tuberculosis.

But let's go step by step. Patients should not be persuaded to undergo arthroplasty for a hip that they have become accustomed to. The best approach is to simply inform them that the option exists. If the patient insists, everything must be carefully evaluated. Preoperative planning is once again essential. The osteotomy plane (not just the line) must be determined, as it will dictate the correct orientation of the acetabular component — its inclination, anteversion, and depth of placement. In addition to standard X-rays, I recommend CT with 3D reconstruction, as this can reveal hidden deformities or cavities. It is always better to be prepared for surprises in advance.

I take great pride in the fact that I once had the opportunity to perform THA on a hip that had been fused by Academician Kalnberz himself. Viktor Kostyantynovych Kalnberz was the longtime head of the Latvian Institute of Traumatology and was well known throughout the Soviet Union and beyond. Thanks to his friendship with Academician Kostyantyn Serhiyovych Ternov, my academic advisor, I was well acquainted with my colleagues in Riga. My visits there before 1991 (the collapse of the Soviet Union) remain some of my fondest memories.

So, when unlocking that very hip, which had been fused for over thirty years, we discovered a large cavity on its posterior surface filled with debris of unknown origin. As required, we sent the material for histological examination. The pathologists were outraged: "Are you kidding? Sending gauze for histology?" It turned out to be a forgotten surgical sponge.

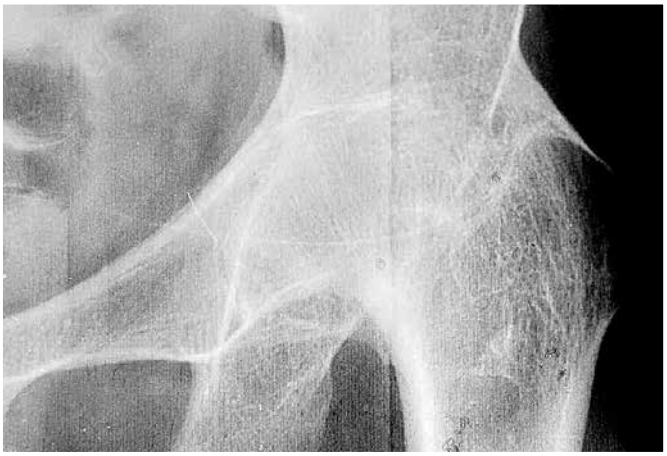

За 35 років після артродезу
35 years after arthrodesis

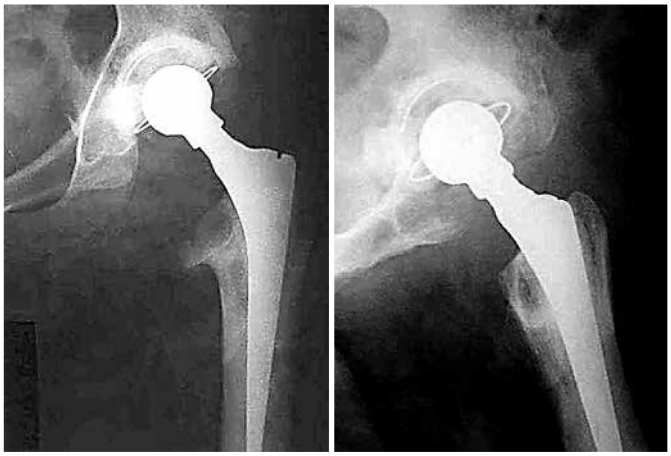

Усе відбулось стандартно
A standard case

Радянський Союз і за його межами. Завдяки його дружбі з академіком Костянтином Сергійовичем Терновим, моїм науковим керівником, я був добре знайомий із ризькими колегами. Поїздки до Риги до 1991 року (розвал Союзу) становлять чималу частину моїх найприємніших спогадів.

Так от, розмикаючи той самий суглоб, який не працював понад тридцять років, на його задній поверхні ми виявили досить велику порожнину, заповнену детритом незрозумілого походження. Як належить у таких

I mention this not to highlight any negligence on the part of Kalnberz's assistants, but to emphasize the aseptic conditions maintained during a complex operation. It is well known that most "gauzeomas" (as surgeons discreetly call retained sponges) lead to infection and abscess formation.

In developed countries and at our center, surgical nurses do not roll their own gauze swabs. Factory-made sponges contain an X-ray-detectable thread and are packaged in sets of five or ten. Counting them after surgery is an absolute requirement for the operating room nurse. But enough about that.

Безуспішна остеотомія спричинила анкілоз з грубим порушенням біомеханіки
Unsuccessful osteotomy led to ankylosis with severe violation of biomechanics

Короткі ніжки дозволяють не робити небажану зворотню остеотомію
Short stems allow for the avoidance of an unwanted reverse osteotomy

Біомеханічна вісь наблизилася до оптимальної
The biomechanical axis approached the optimum

Контрлатеральний суглоб протезовано стандартно
A contralateral joint was replaced in a standard procedure

випадках, ми направили його на гістологічне дослідження. Обуренню гістологів не було меж: «Ви що, знущаєтеся – марлю на гістологію відправляти?». Виявляється, це була забута серветка.

Звісно, я наводжу цей приклад не для того, щоб показати недбальство помічників академіка. Наголошую на асептиці проведеної складної операції. Загальновідомо, більшість «марлеом»[3] нагноюється. У розвинених країнах і в нашому центрі сестри не крутять серветки. Фабричні мають рентген-контрастну нитку-мітку і пакуються по п'ять або десять штук. Порахувати після операції відпрацьовані – святий обов'язок операційної сестри. Ну, досить про сумне.

Необхідно визначитися з можливостями корекції укорочення. Треба пам'ятати про допустимі для сідничного та стегнового нервів чотири сантиметри розтягування, а іноді – про парадоксальне невкорочення. У деяких випадках виконання артродезу було настільки щадним, що вкорочення виявлялося зовсім непомітним. Але ж треба перетнути зону зрощення, розсунути таз і стегно й втиснути між ними пару тертя. Тоді необхідна резекція шийки й ретельне примірювання.

[3] Так приховано хірурги називають забуті в рані серветки.

Next, leg length correction must be assessed. It is important to remember that the sciatic and femoral nerves can tolerate up to four centimeters of stretching, and in some cases, paradoxical non-shortening occurs. In some patients, the original arthrodesis was so carefully performed that no significant limb shortening was present. However, the ankylosed joint must be osteotomized, the pelvis and femur must be separated, and a bearing surface must be placed between them. This means resecting the femoral neck and performing careful trial fittings.

Although the osteotomy plane is ultimately determined during surgery, it is advisable to establish an initial reference point and then move the cut one to one-and-a-half centimeters distally from the optimal position. More than once, I have found myself wishing for just a little more posterior wall or acetabular coverage. The reason is that trabecular bone density in the former acetabular floor decreases significantly over time due to lack of stress loading, leading to localized osteoporosis.

I recommend preparing the acetabular bed in reverse mode, compacting rather than removing weakened cancellous bone. Sometimes, I drop a small handful of autograft from the proximal femoral canal into the base — not that there is much to spare. Since the new acetabulum must be set deeper into thin, dense bone with an unreliable floor, I prefer components with a trabecular or well-developed porous surface. Screw fixation is determined case by case.

Анкілоз у разі протрузійного коксартрозу у пацієнтки з ревматоїдним артритом
Ankylosis associated with protrusive coxarthrosis in a patient with rheumatoid arthritis

Ятрогенне ушкодження тіла клубової кістки
Iatrogenic damage to the body of the ilium

Дефіцит кісткової тканини спричинив необхідність надлишкового занурення западини з використанням антипротрузійної сітки
Bone deficiency necessitated an excessive immersion of the cup and the use of an antiprotrusion mesh

Анкілоз у хибному встановленні
Ankylosis in a faulty positioning

У разі локального остеопорозу для первинної стабільності використовуємо гвинти
Screws are used in the case of local osteoporosis for primary stability

Звісно, остаточно площина відсікання визначається в операційній, але добре б намітити якийсь орієнтир і... відступити від наміченої оптимальної, на ваш погляд, площини на один-півтора сантиметра дистальніше. Сам опинявся у ситуації, коли хотілося б мати трохи більше заднього краю чи покрівлі. Справа в тому, що щільність губчастої кістки в ділянці колишнього дна западини з часом значно зменшується. Навантаження від тиску головки стегна немає і виникає зона локального остеопорозу.

Рекомендую остаточне формування ложа для чаші проводити в реверсному режимі, не вибираючи (видаляючи), а ущільнюючи ослаблену спонгіозу. Іноді кидаю на дно «жменьку» аутопластики із проксимального каналу стегна. Більше там і не візьмеш. Оскільки штучну западину доводиться заглиблювати в щільні, але тонкі стінки з невпевненим дном, віддаю перевагу конструкції з трабекулярною або добре розвиненою

Since the joint capsule is absent and muscle atrophy is severe, proper spatial orientation of the acetabular component is critical for preventing dislocation. Ad unguem[2], as they say. Therefore, give yourself room for adjustment—position the cup slightly lower. Excess bone can always be removed. And just in case, it's always a good idea to have all the necessary materials for cemented THA on a nearby shelf.

For the femoral stem, selection is straightforward—match it to the femoral canal shape. There are few surprises here, except for the almost complete absence of muscle around the greater trochanter. But as the saying goes, "If the bones are there, the flesh will grow." Speaking of which...

Long-standing hip immobility causes severe muscle atrophy, and this is the main challenge. For weeks, or even months, the limb will be uncontrollable, dangling limply. As mentioned before, dislocation risk is high, but even more concerning are patient fear and panic — and sometimes, the inexperience of the doctor. After our first such surgery, which we thought had been brilliant-

[2] Lat. to perfection

поверхнею. Використання гвинтів – індивідуально. Повторюся, що через відсутність суглобової капсули й крайню гіпотрофію м'язів, для профілактики вивиху архіважлива правильна, *ad unguem*[4] тобто з високою точністю, просторова орієнтація западини. Тому дайте собі місце для маневру – опустіться дистальніше. Зайве відсікти не складно. Ну, і на крайній випадок десь на сусідній полиці нехай лежить усе для цементного ендопротезування.

Ніжку вибираємо за контуром просвіту каналу стегна. Тут несподіванок мало, хіба майже повна відсутність м'язів навколо великого вертлюга. Але, як твердить старе прислів'я, «були б кістки – м'ясо наросте». До речі про це.

Нерухомість стегна за багато років дійсно викликає тяжку гіпотрофію всіх м'язів, що не працюють. І це головний підводний камінь. Кінцівка на кілька тижнів, а часом і місяців стає некерованою – теліпається. Як вже казали, великий ризик вивиху. Однак набагато грізніші страх і паніка пацієнта, а іноді й недосвідченого лікаря. Після першої такої операції, блискуче (на наш погляд) проведеної хірургічно, ми впали у відчай. «Молодого чоловіка, який трохи накульгує, перетворили на інваліда з неопорною ногою», – думали ми. Виписали його без особливої надії на успіх, з рекомендаціями займатися ЛФК. Хворий більше не з'являвся, ймовірно, через негативний результат операції. Але за три місяці я випадково побачив, як він підбігає до зупинки тролейбуса, і на душі відлягло. Навіть дегенеративно змінені м'язи здатні відновлюватись. Ми не ящірки, але все ж...

З того часу розмову з пацієнтом про можливість розмикання артродезу починаю з розповіді про труднощі й тривалість відновлення активних рухів і сили м'язів. Пояснюю роль самого пацієнта у досягненні успіху. Безумовно, роль реабілітолога у цьому процесі також важко переоцінити. Тут і поступове наростання навантажень, і навчання тримати рівновагу, і електроміостимуляція. Добре було б за півроку після такої операції з'їздити на курорт. За можливості.

ly executed, we fell into despair. "We've turned a young man with a slight limp into an invalid with a useless leg," we thought. He was discharged with little hope of success, advised only to do physical therapy. He never returned for follow-up, likely due to a poor outcome. But three months later, I happened to see him running for a trolleybus, and I felt a huge sense of relief. Even degenerative, atrophied muscles can recover. We are not lizards, but still...

Since then, whenever I discuss unlocking an arthrodesed hip with a patient, I start by explaining the challenges and the long road to regaining strength and mobility. I emphasize that the patient's effort plays a crucial role in success. Of course, the role of the rehabilitation specialist cannot be overstated—gradual weight-bearing progression, balance training, and electromyostimulation are all key. Ideally, six months after surgery, a stay at a rehabilitation center or resort would be beneficial—if possible.

[4] До нігтя (лат.).

РОЗДІЛ 18 / CHAPTER 18

МОЛОДІ ТА ЛІТНІ. ДЕ МЕЖА?

YOUNG AND OLD: WHERE IS THE LINE?

КРАСИВІ МОЛОДІ ЛЮДИ — ЦЕ ЗБІГ ПРИРОДИ,
КРАСИВІ СТАРІ ЛЮДИ — ЦЕ ВИТВОРИ МИСТЕЦТВА
(Елеонора Рузвельт)

BEAUTIFUL YOUNG PEOPLE ARE ACCIDENTS OF NATURE,
BEAUTIFUL OLD PEOPLE ARE WORKS OF ART
(Eleanor Roosevelt)

У попередньому виданні цей розділ називався – «До тридцяти та після вісімдесяти п'яти». Але чим старшим стаєш сам, тим далі відсувається межа ментальної молодості і, відповідно, підходи до хірургії. І, насправді, справа не в цифрах віку, а в стані здоров'я, кісткової тканини і прогнозу тривалості життя.

Особливості операцій у крайніх вікових групах вже частково обговорювалися, але захотілося зупинитися на цьому докладніше, оскільки питання на цю тему не рідкісні, а відповідь не завжди лежить на поверхні. Здавалося б, що може бути простіше? Став одним безцементну кераміку, а іншим стандартний поліетилен з металом – і справі кінець. Але не все так однозначно.

Замислився над цією проблемою після чергового (квітень 2016 р.) візиту до нас французьких друзів. Як завжди, перед «Квітневими тезами»[1], ми просимо колег проконсультувати кількох пацієнтів з особливо складними випадками.

Цього разу батьки хотіли дізнатися думку європейських світил про показання й вибір імплантів для ендопротезування кульшового суглоба з приводу вираженого асептичного некрозу після тяжкої гормоно- та хіміотерапії лейкозу їхньої дев'ятнадцятирічної дочки. Думки про необхідність операції збіглися, а ось вибір пари тертя змусив замислитись. Ми в таких випадках завжди дотримувалися думки про безперечну перевагу повної кераміки (за фінансової можливості, звісно). Однак вибір колег припав на моноблочну чашу механічного кріплення RM Vitamis із головкою з кобальт-хрому або кераміки. Ніжка – звичайна механіка – за лекалами. Виходили вони із справедливого для такого віку пацієнтки розуміння про неможливість встановлення «вічного» імпланта. Поки що таких немає, хоча ми сподіваємось на їхню появу.

З їхньою думкою ми погодилися, розуміючи, що через енну кількість років настане час ревізії або, як кажуть французи, – заміни (хотілося б робити її вже не самому). А в цьому випадку така чаша дуже легко видаляється звичайними шарошками й змінюється на нову, «вічну» з майбутнього, вже назавжди, або майже назавжди.

Ми не знаємо, що на нас чекає за 20–30 років, які будуть матеріали й дизайн. Наше завдання –

[1] Назва щорічного семінару нашого центру, який завжди відбувається наприкінці квітня.

In the previous edition, this chapter was titled "Under Thirty and Over Eighty-Five." But the older one gets, the further the boundary of mental youth shifts, and with it, approaches to surgery evolve as well. In reality, it is not the number of years that matters but rather the patient's overall health, bone quality, and life expectancy prognosis.

The nuances of surgery in extreme age groups have already been touched upon, but I wanted to explore this in more detail, as questions on this topic arise frequently, and the answers are not always obvious. At first glance, the solution seems simple: for some patients, implant an uncemented ceramic prosthesis, and for others, a standard polyethylene and metal combination, and the matter is settled. But it is not that straightforward.

I started thinking more deeply about this issue after another visit from our French colleagues in April 2016. As always, before our annual "April Theses"[1] seminar—a somewhat ironic name for our end-of-April conference—we ask our colleagues to consult on a few particularly complex cases.

That year, a pair of parents sought the opinion of European specialists regarding indications for hip arthroplasty in their 19-year-old daughter, who had severe aseptic necrosis following intense hormone and chemotherapy for leukemia. While the decision to proceed with surgery was unanimous, opinions diverged on the choice of bearing surfaces.

Our usual approach in such cases has always been full-ceramic implants, provided financial considerations allowed for it. However, our French colleagues opted instead for a monoblock RM Vitamis cup with mechanical fixation, combined with either a cobalt-chrome or ceramic femoral head, while selecting a conventional mechanically fixed femoral stem. Their reasoning was that no implant is truly "permanent," especially in such a young patient. While we hope that lifelong implants will be developed, for now, they remain a future aspiration.

We agreed with their approach, recognizing that at some point, whether in twenty or thirty years, a revision surgery would be needed—or as the French put it, a replacement (ideally, performed by someone other than ourselves). In such cases, the monoblock cup is easily removed with standard reamers and replaced with a "permanent" implant from the future, one that will hopefully last forever—or at least almost forever.

We do not know what awaits us in 20–30 years, nor what materials and designs will be available. Our task today is to make future revisions as easy as possible—both for the patient and the surgeon. That is why I consider it prudent to use implants that can be removed easily, either partially (just the liner) or entirely, without damaging the bone. Full ceramic

[1] The title of our center's annual seminar, which always takes place at the end of April.

полегшити майбутні ревізії для пацієнта і хірурга. Тому вважаю за правильне використовувати ті конструкції, які легко видаляти без пошкодження кісткової тканини, цілком або частково (тільки вкладень). Звісно, повна кераміка залишається нашим вибором під час оперування молодих, але у разі оперування дуже молодих вибір не однозначний.

Короткі ніжки

Класифікація

1 група – поверхневі (14)
2 група – внутрішньошийкові
3 група – ендопротези метафізарної фіксації
підгрупа A – ендопротези з фіксацією до латерального кортикального шару
підгрупа B – «об'ємні ніжки» зі щільним заповненням проксимального відділу стегна
підгрупа C – анатомічні ніжки
підгрупа D – вкорочені стандартні ендопротези
4 група – конусні

Показання:

- молодий вік (до 44 років за класифікацією ВООЗ);
- відсутність остеопорозу;
- нормальна анатомія;
- ненормальна анатомія (дисплазія, попередні переломи, остеотомії);
- перепони для довгої ніжки (колінні ревізійні протези, фіксатори, тощо).

Переваги коротких ніжок:

- Підготовка ложа, яка зберігає кісткову тканину;

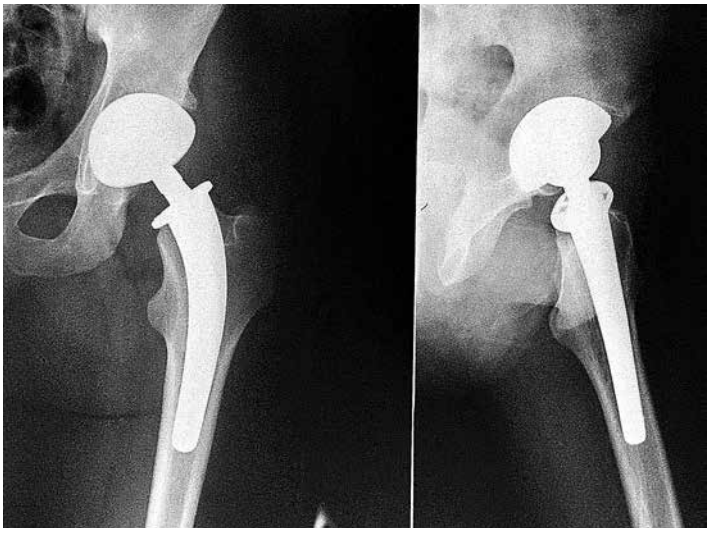

Ніжка, що зберігає шийку у пацієнта 18 років з уламковим переломом головки стегна
A stem that preserves the femoral neck in an 18-year-old patient with a comminuted femoral head fracture

remains our preferred choice for young patients, but in very young cases, the decision is not so clear-cut.

Short Stems

Classification:

Group 1 – Resurfacing implants (14)
Group 2 – Intracervical stems
Group 3 – Metaphyseal fixation stems
Subgroup A – Stems fixed to the lateral cortical layer
Subgroup B – "Volumetric stems" with dense filling of the proximal femur
Subgroup C – Anatomic stems
Subgroup D – Shortened standard stems
Group 4 – Conical stems

Short-stem implants may be considered in cases of:

- Young age (under 44)
- Absence of osteoporosis
- Normal anatomy
- Abnormal anatomy (dysplasia, previous fractures, osteotomies)
- Contraindications for long stems (knee revision prostheses, existing fixation hardware, etc.)

Short stems offer several key benefits:

- Preserve more bone tissue by requiring less invasive preparation of the femoral bed.
- Lower intraoperative risk of periprosthetic fractures.
- Compatible with minimally invasive surgical approaches (e.g., DAA – Direct Anterior Approach).
- Eliminate the risk of stress-shielding syndrome.
- Allow for standard femoral stems in revisions, rather than requiring specialized revision stems.
- Greatly simplify revision of cemented short stems when necessary.

I do not use the shortest stems—resurfacing implants. When I first encountered them, I was fascinated and started considering them in every surgical plan.

- Менший ризик інтраопераційних перипротезних переломів;
- Можливість використання у разі малоінвазивних доступів (DAA);
- Відсутність можливості стрес-шилдінг синдрому;
- Під час ревізії можливість використання звичайної, а не ревізійної ніжки;
- Значно простіша ревізія цементних коротких ніжок.

Найкоротші – покривні, або resurfacing, не використовую. Коли вперше побачив – загорівся і почав у плануванні кожної операції прикидати можливість застосування. Вийшло менше 5 %. Оскільки методика вимагає дуже точного, кропіткого встановлення покривної головки з С-арковими рентген-апаратами або навігацією,[2] а використовуватись може зрідка, вирішив, що робити потрібно те, що добре вмієш. Крім того, аргумент про те, що потім дуже легко поміняти розхитану головку на звичайну ніжку, не переконливий. А останні дані про результати металевих пар додають гірку на негативну шальку терезів вибору конструкції.

Внутрішньошийкові ніжки не представлені на українському ринку та не викликають у мене особливої симпатії, не зважаючи на позитивні відгуки європейських колег.

Інша річ – короткі ніжки. Ставлю їх останніх 5–6 років часто, з задоволенням. Вони реально працюють, жодного ускладнення не було. Можливо, це є результат ретельного відбору пацієнтів. Вважаю короткі ніжки методом вибору для молодих пацієнтів. Під час оперування останніх, звісно ж, треба також особливо ретельно дотримуватись правил біомеханіки, що значно впливає на живучість імплантів.

Окремо треба сказати про короткі біонічні ніжки. У 2008 році, познайомившись із цими оригінальними конструкціями доктора Цопфа з Німеччини, вирішив спробувати. Техніка обпила, яка трохи відрізняється, формування каналу й власне встановлення ніжки труднощів не викликали, і ми почали використовувати їх із

[2] Доктор Франческо Беннаціо з університетської клініки італійського міста Павія підказав, що можна до операції під рентген-контролем провести через шийку стегна напряму спицю й скусити її підшкірно. Під час операції спиця служить надійним орієнтиром для встановлення поверхневої головки.

In the end, I used them in less than 5% of cases. The technique requires extremely precise positioning of the resurfacing head, using C-arm fluoroscopy or navigation[2]. However, since this method could only be used occasionally, I decided it was better to focus on what I do best. Moreover, the argument that a loosened resurfacing head could be easily replaced with a standard femoral stem was not convincing. The latest data on metal-on-metal articulation results have further tipped the scales against this design.

Intracervical stems are not available on the Ukrainian market, and despite positive feedback from European colleagues, I have never been particularly fond of them.

Short stems, however, are an entirely different matter. I have been using them frequently and with great satisfaction for the past 5–6 years. They work exceptionally well, and I have had no complications. Perhaps this is due to careful patient selection, but I now consider short stems the method of choice for young patients. When operating on younger individuals, strict adherence to biomechanical principles is especially crucial, as this significantly impacts implant longevity.

A separate note must be made about short bionic stems. I first encountered these original designs by Dr. Zopf from Germany in 2008 and decided to try them. The bone-cutting technique was slightly different, but the canal preparation and implantation process were straightforward, and we began using them with various cups and bearing combinations. After thirty cases, we stopped. There were three failures, which meant a complication rate of 10% — unacceptable. The remaining implants are still in place, and I am confident they will last.

Why such a difference? Once again, I believe it comes down to patient selection and preoperative planning. This type of specialized prosthesis requires perfect congruence with the proximal femur. If this is not achieved, pathological mobility or impingement syndrome develops. And removing such a stem, even if unstable, is no easy task. Since these stems integrate with the bone through an intricate lattice structure, their extraction requires cutting through numerous trabecular connections, making revision highly traumatic. For this reason, I have abandoned this design.

Surgical Approach

One might ask, what does the surgical approach have to do with all this? But young female patients increasingly choose the "DAA bikini" approach.[3] There is no escaping it. I won't argue,

[2] Dr. Francesco Bennazio from the University Clinic in Pavia, Italy, once suggested a trick: before surgery, a guide wire could be inserted through the femoral neck under fluoroscopic control, then cut off subcutaneously. During surgery, the wire would serve as a reliable landmark for positioning the resurfacing head.

[3] A direct anterior approach with a 6–8 cm incision in the inguinal fold.

різними чашами й парами тертя. Після тридцяти випадків зупинилися. З'явилися перші негативні наслідки. Їх у нас було лише три, але це 10 %. Дуже погано. Усі інші стоять досі, і я впевнений, що будуть довгоживучими.

Чому така різниця? Я думаю, справа знов-таки у відборі пацієнтів і передопераційному плануванні. Особливий протез вимагає досконалої конгруентності з проксимальним відділом стегнової кістки. У разі недотримання цієї умови розвивається патологічна рухливість або імпінджмент-синдром. А видалити таку, навіть нестабільну ніжку, непросто. Через необхідність перетинання безлічі кісткових балок, які вросли в ажурну конструкцію, заміна ніжки стає доволі травматичною. Тому зараз від такої конструкції утримуємось.

Доступ

Здавалося б, до чого тут доступ? Але молоді дівчата вибирають «DAA bikini»,[3] і від цього нікуди не подітися. Не готовий сперечатися, але почав опановувати. Та й починав я з прямого переднього. Сподіваюся, це виток спіралі...

Старші люди

Цементне кріплення компонентів майже завжди. Але не бачу криміналу у безцементній фіксації ендопротеза літньому чоловікові зі збереженою кістковою структурою. Літнім жінкам все-таки волію ставити цемент. Пара тертя – будь-яка. Звичайного поліетилену із металевою головкою вистачить до ста років. Але якщо хоче (багатий син сказав, щоб було найкраще), то можна й кераміку. Найважливіше інше – стійкість до вивиху. М'язи вже не ті, не завжди просто запам'ятати правила поведінки. Бувають запаморочення та падіння. Нерідкі інсульти, парези й спастика. Іноді в гості приходять пани Альцгеймер і Паркінсон. Це неповний список ризиків. Тому вкрай важлива правильна біомеханіка, конструкція і розмір пар тертя. Докладно про це читайте у розділі «Вивихи».

Однополюсні протези

Це перші з усіх вигаданих і найпростіші протези. Використовуються вони з кожним роком рідше, але все ж таки... Під час стажування у Швеції 2003 року за три тижні побачив лише одну операцію однополюсного ендопротезування, та й то за швидкою допомогою.

Дев'яностошестирічного неконтактного пацієнта привезли із психіатричної клініки за три години після падіння з ліжка з переломом шийки стегнової кістки. Після півгодинного обстеження йому за 23 хвилини (я засікав час) встановили класичний ендопротез Мура. На мої розпитування колеги відповіли, що хворий до падіння не ходив, і операція мала на меті усунення больового синдрому й спрощення догляду за пацієнтом. Інших, мовляв, показань до цієї операції немає.

Але це Швеція – країна соціалізму, який переміг, в Україні ж все інакше. Хоч я давно не встановлював просто кулю, колегам у своє-

[3] Прямий передній доступ з розрізом 6–8 см у пахвинній складці.

but I have started mastering the technique. After all, I began my career with direct anterior access, so I like to think of this as a return to an earlier stage of evolution—a full circle.

Elderly Patients

For older patients, cement fixation is almost always preferred. However, I see no issue with using uncemented fixation in an elderly male patient with good bone structure. For elderly women, however, I still prefer cemented stems. As for bearing surfaces, anything goes. Standard polyethylene with a metal head will last until the age of 100. But if the patient—or more often, a wealthy son who insists on "only the best"—requests it, ceramic is also an option. The most important factor is stability. Older patients have weaker muscles and do not always remember movement precautions. Dizziness, falls, strokes, paresis, and spasticity are common. Alzheimer's and Parkinson's may also make an appearance. The list of risks is long. That is why correct biomechanics, implant design, and bearing size selection are critical. For a detailed discussion, see the "Dislocations" chapter.

Unipolar Prostheses

These were the first and simplest prostheses ever invented, and their use declines with each passing year—but they are not entirely obsolete.

During a 2003 fellowship in Sweden, I saw only one unipolar hip replacement in three weeks, and that was for an emergency case.

A 96-year-old, non-communicative patient from a psychiatric facility was brought in three hours after falling out of bed, sustaining a femoral neck fracture. After a 30-minute assessment, he underwent unipolar hip replacement with a classic Moore prosthesis in just 23 minutes (I timed it). When

Типовий черезвертлюговий перелом на тлі вираженого остеопорозу
Typical transtrochanteric fracture on the backdrop of pronounced osteoporosis

Цементне ендопротезування імплантом з подвійною рухливістю
Cemented THA with a dual mobility implant

93 роки. Третій день після операції
Age 93.
The third postoperative day

му відділенні не забороняю, особливо двоголові (двоголовкові). Колись, на початку дев'яностих, ми отримали з гуманітарної допомоги дев'ять таких імплантів та успішно їх встановили. Долі восьми не знаю, пацієнтки не молоді. Але одна бабуся повернулася за дванадцять років на ревізію, тільки не однополюсного праворуч, а іншого, тотального зліва, не зовсім вдало встановленого два роки тому в іншій клініці. Перший її не турбував. Ось вам і однополюсний.

Не повірите, але коли попередній абзац уже був написаний, ця пацієнтка потрапила до нашої клініки з переломом гомілки. Дев'яностошестирічна старенька поспішала в аптеку, кульшові суглоби її не турбували, підвела сходинка... Ми згадали один одного і нашу першу зустріч двадцять років тому. Такі моменти допомагають вірити, що ми служимо медицині не дарма.

Напевно, подібні приклади можуть навести й інші ортопеди з досвідом. Але це приклади, а статистика свідчить про те, що здебільшого у разі однополюсного ендопротезування за активного ходіння розвивається больовий синдром, пов'язаний зі зношенням хряща. Двоголовкові протези немов імітують тотальні через гіпермобільний нижній підсуглобик. Основна головка, маючи велику площу зіткнення й охоплена капсулою, рухається мало й виконує переважно опорну функцію. Але і її рекомендую для пацієнтів із малорухомим способом життя.

I inquired about the indications for the surgery, my colleagues explained that the patient had not been walking before the fall—the operation was performed purely for pain relief and to facilitate nursing care. In their view, there were no other indications for such a procedure.

But that is Sweden—a country of successful socialism. Things are different in Ukraine. I have not implanted a simple unipolar prosthesis in a long time, but I do not forbid my colleagues from using them, especially bipolar designs. Back in the early 1990s, we received nine bipolar implants as humanitarian aid and successfully implanted them. I do not know the fate of eight of those patients, as they were elderly women. But one returned 12 years later for a revision—not for the bipolar implant in her right hip, but for a total hip replacement on the left, which had been poorly implanted two years earlier at another hospital. The original bipolar implant was still perfectly functional.

And here is something you won't believe—just as I was writing the previous paragraph, this very patient was admitted to our clinic with a tibial fracture. At 96 years old, she was rushing to the pharmacy when she tripped over a step. Her hips were fine—it was the stairs that failed her. We recognized each other immediately, reminiscing about our first meeting twenty years ago. Moments like this reassure me that our work in medicine is not in vain.

Experienced orthopedic surgeons likely have similar stories. However, statistics show that in most cases, pain develops after prolonged walking with a unipolar prosthesis due to cartilage wear in the native acetabulum.

Bipolar prostheses mimic total hip replacements thanks to their highly mobile inner articulation. The main head, with its large contact surface, remains relatively stationary within the acetabular capsule, providing stability and support. That being said, I only recommend them for patients with a sedentary lifestyle.

РОЗДІЛ 19 / CHAPTER 19

ВСТАНОВЛЕННЯ СТЕГНОВОГО КОМПОНЕНТА У РАЗІ ДЕФІЦИТУ КІСТКОВОЇ ТКАНИНИ

FEMORAL COMPONENT PLACEMENT IN CASES OF BONE LOSS

ТЕЧУТЬ ТРУБИ! – КУДИ ЗВЕРТАТИСЯ?
(Газетний заголовок)

WATER PIPES ARE LEAKING! – WHERE DO YOU CALL?
(A newspaper headline)

Проблеми дефіциту кісткової тканини під час встановлення стегнового компонента ендопротеза схожі з такими ж під час встановлення штучної западини. Проте технічні умови й шляхи вирішення різні. У першому випадку треба побудувати ДВТ (довгочасна вогнева точка) у вирві від вибуху попередньої споруди на болотистій місцевості або на краю диспластичного яру, у другому – надійно зміцнити опору високовольтної ЛЕП (лінія електропередачі) у наскрізь проржавілій широчезній газовій або тонкій водогінній трубі, яка забита накипом. І все це під безперервним обстрілом інфекційних снайперів.

Обидва завдання непрості й потребують ретельної попередньої діагностики, планування, технічного забезпечення та підготовки запасних варіантів.

Почнемо із простішого. Асептичне розхитування ніжки із незначним дефіцитом кісткової тканини. Зазвичай достатньо пройти канал остеопрофайлерами (так на Заході називають рашпілі) більшого розміру та встановити відповідну ніжку тієї самої моделі.

Тепер складніше. Дефект охоплює проксимальний відділ, і за примірювальними лекалами звичайна велика ніжка не матиме повного контакту з кістковою тканиною. Рекомендуємо ревізійні ніжки із пластичним заміщенням проксимального дефіциту. Вибір ніжки залежить від перерізу розхитаної попередниці. За близькості видаленої ніжки до овального або округлого перерізу ревізійна ніжка теж має бути круглою з ребрами або спеціальним покриттям. Якщо ніжка була ближче до прямокутної, міняти краще теж на прямокутну.

Кісткова пластика іноді може бути видобута з каналу під час його підготовки до нової конструкції. Треба лише акуратно й ретельно збирати кісткову стружку з каналу та з рашпілів. Також важливо пам'ятати, що довговічність ревізійних ніжок залежить від повноцінності проксимальної фіксації. Звісно, модульні конструкції дозволяють дібрати проксимальний компонент більшого розміру й зменшити або виключити потребу в додатковій пластиці (зазвичай під час оброблянння проксимального відділу можна отримати аутокрошку), але вони суттєво дорожчі.

The challenges of bone loss during femoral component implantation are similar to those encountered when placing the acetabular component, but the technical conditions and solutions are different. In the first case, it is like building a reinforced concrete pillbox in a crater left by an explosion, located either in a swamp or at the edge of a dysplastic ravine. In the second, it is more like securing a high-voltage power line support inside a heavily corroded gas main or a thin, scale-clogged water pipe. And all this must be done under continuous fire from infectious snipers.

Both tasks are complex and require thorough preoperative diagnostics, careful planning, technical support, and backup strategies.

Let's start with the simpler case: aseptic loosening of the femoral stem with minimal bone loss. In most instances, it is sufficient to ream the canal with larger osteoprofilers (known in the West as rasps) and implant a correspondingly larger stem of the same model.

Now for a more complex case: the defect involves the proximal femur, and a standard larger stem will not achieve adequate contact with the bone, as indicated by trial templating. In such cases, revision stems with structural augmentation for proximal bone loss are recommended. The choice of revision stem depends on the cross-sectional shape of the removed implant. If the loosened stem had an oval or round profile, the revision stem should also be round, ideally with ridges or a specialized coating for better fixation. If the removed stem was more rectangular, it is preferable to replace it with a similarly shaped implant.

Bone grafting material can sometimes be obtained directly from the femoral canal during preparation for the new implant. It is crucial to carefully collect all bone shavings from the canal and rasps. It is also important to note that the longevity of revision stems depends on adequate proximal fixation. Modular stem designs allow for the selection of a larger proximal component, reducing or eliminating the need for additional grafting (usually, autograft can be harvested during proximal preparation). However, modular designs come at a significantly higher cost.

If autograft is insufficient, mineral-based grafting materials can be used. However, extreme caution is required to seal the canal thoroughly to prevent fine particles from contaminating the joint surface, which could lead to rapid, catastrophic wear of both bearing components (Fig. Surface damage to femoral head caused by migrated bone substitute particles).

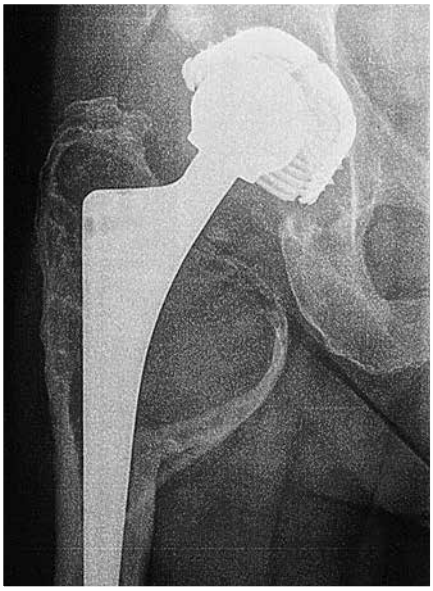

Поліетиленова хвороба. Величезна гранульома стегнової кістки
Polyethylene disease. Giant granuloma of the femur

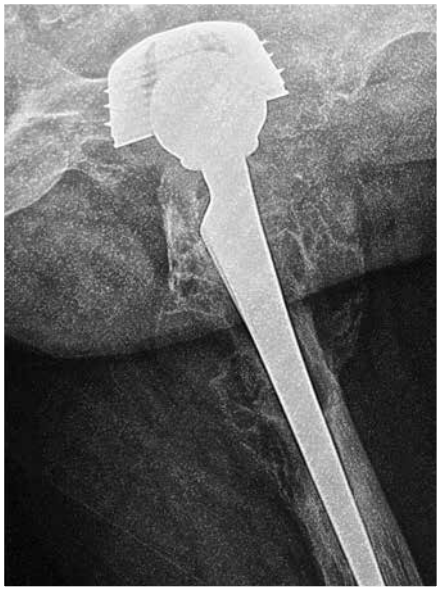

Вироблення поліетилену та дефект кісткової тканини стегнової кістки
Release of polyethylene and femoral bone defect

Дефект проксимального епіметафіза
Defect of the proximal epi-metaphysis

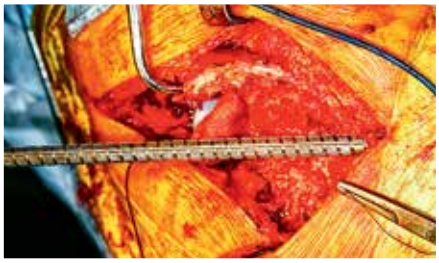

Формування каналу циліндричними розгортками
Preparation of the canal with cylindrical reamers

Формування ложа для ніжки розгортками
Formation of the bed for the stem with osteoprofilers

Приміряння ніжки
Fitting the stem

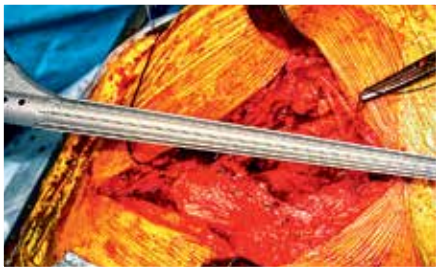

Вибір ніжки
Choosing a stem

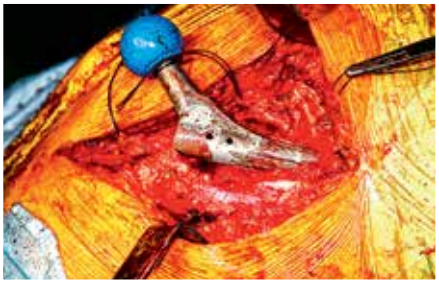

Ніжку встановлено
The stem is placed

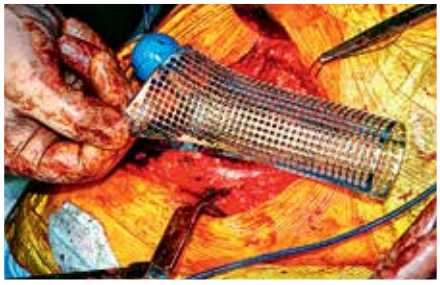

Приміряння сітки
Fitting the mesh

Моделювання сітки
Modeling of the mesh

Попередня фіксація сітки серкляжами
Preliminary fixation of the mesh with cerclages

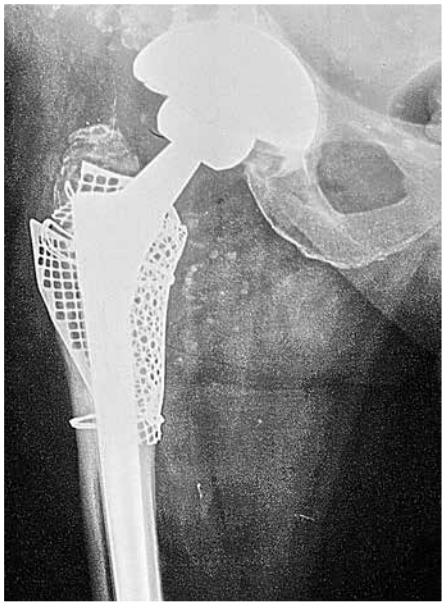

Рентген-контроль за рік
X-ray follow up in a year

Мінеральна пластика та остаточна фіксація сітки
Mineral grafting and final fixation of the mesh

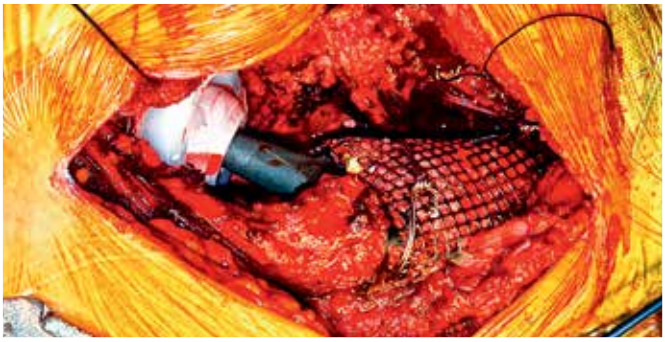

Ревізійний ендопротез встановлено
Revision endoprosthesis is installed

Якщо не вистачає кісткової пластики, можна застосувати мінеральну. Вона вимагає дуже ретельного закриття каналу для профілактики потрапляння дрібних частинок на ковзальну поверхню, що спричиняє швидке й фатальне зношення обох компонентів пари тертя (рис. Пошкодження поверхні головки ендопротеза мінеральною пластикою, яка мігрувала).

Мені невідомі трабекулярні аугменти для заповнення бічних дефектів уздовж каналу стегна, але думаю, що в деяких ситуаціях вони могли б виручити. Можливо, конструктори фірм-виробників побоюються труднощів видалення таких конструкцій, які вросли, за необхідності ре-ревізії.



Пошкодження поверхні головки гранулами мінеральної пластики
The surface of the femoral head damaged by granules of mineral graft

Тепер іще складніший випадок. Дефіцит охоплює весь чи майже весь канал. Та ще й вертлюги окремо. Без великого досвіду за таке братись не рекомендую. Ці випадки і для провідних клінік приховують такі сюрпризи, що horribile dictum.[1]

Шведи в таких випадках віддають перевагу масивній морцелізованій[2] кістковій пластиці чіпсами з трьох-чотирьох

[1] Страшно сказати (лат).
[2] Походить від французького слова «morselized» (шматочок) і означає «подрібнений».

I am not aware of any trabecular augments specifically designed for filling lateral defects along the femoral canal, but I believe they could be useful in certain cases. Perhaps implant manufacturers avoid developing such designs due to concerns about the difficulty of removing these well-integrated structures if a re-revision becomes necessary.

Now for an even more challenging case: bone loss involves the entire or nearly the entire femoral canal, and the trochanters are also affected. I do not recommend attempting such cases without extensive experience, as even leading clinics often encounter *horribile dictum*[1] situations.

In Sweden, surgeons prefer massive bone grafting using cancellous chips from three or four frozen femoral heads, which are gradually compacted around a centrally stabilized guide wire. Cement fixation is then used within the newly formed canal, allowing extended implant survival (over 20 years, according to the Swedish registry). During my second fellowship in Sweden, I was even given a complete set of instruments for this technique as

[1] Lat.: too terrible to speak of.

заморожених головок з їхньою поступовою компресією вздовж центрально-укріпленої напрямної спиці. Цементна фіксація у новосформованому каналі подовженої гладкої ревізійної ніжки забезпечує дуже тривалу живучість (понад 20 років за шведським реєстром). Під час мого другого стажування у Швеції я навіть отримав такий набір інструментів у подарунок. І зробив три такі операції. Кожна довше трьох годин із постійним страхом, що не вистачить пластики. Так і не захопився...

Віддаю перевагу величезним безцементним конструкціям з діафізарною фіксацією й проксимальною пластикою. Кілька разів довелося використовувати цементний ошийок для профілактики стрес-шилдінгу. Але це швидше з розділу про нетрадиційне використання. Цементні конструкції через дефіцит кісткової пластики використовую тільки для літніх пацієнтів з вираженим остеопорозом. Але як уявлю собі необхідність ре-ревізії (наприклад через нагноєння, ризик якого в таких випадках на порядок вищий), так мороз шкірою.

Мегапротези непристойно дорогі й в Україні поки що майже не використовуються.

Серкляж
Cerclage

a gift. I performed three such procedures, each lasting over three hours, with constant anxiety about running out of graft material. Ultimately, I was not convinced by the method.

I prefer large uncemented implants with diaphyseal fixation combined with proximal bone grafting. A few times, I have used a cement collar to prevent stress shielding, but this falls more under "unconventional techniques." Cemented implants, due to limited bone graft availability, are used only for elderly patients with severe osteoporosis. However, the thought of a re-revision surgery in such cases—for example, due to infection, which is significantly more likely in these scenarios—sends shivers down my spine.

Mega-prostheses remain prohibitively expensive and are rarely used in Ukraine.

Unstable greater trochanter fragments, in particular, should be stabilized using cerclage wires, with or without plates. This is essential due to the critical role of the attached muscles.

Now, let's discuss challenges in primary arthroplasty. Here, the issue is not so much bone loss but rather a mismatch between the available bone and the shape of the femoral implant. First, let's consider proportional mismatch—when bone is present, but not in the ideal location for implant placement.

Several years ago, I had two polar opposite cases in a single day: a large-framed male patient with acromegaly and a petite female patient with severe rheumatoid arthritis. I implanted: A Zweimüller #12 stem for the male patient; a Corail #6 stem for the female patient (see Image: Corail #6). These were the largest and smallest uncemented stems available to me at the time. The large stem fit snugly, requiring the longest femoral head. The small stem barely fit, even with an XS femoral head.

Despite careful preoperative planning, ordering these rare sizes in advance, there was still some nervousness. What if we had to rely on standard sizes?

Now, let's talk about the consequences of trauma and osteotomies (after all, an osteotomy is also a type of trauma—just one performed for the patient's benefit). A successful Schanz-Ilizarov osteotomy can delay total hip replacement for 12–15 years or more in cases of hip dysplasia. However, the time for a prosthesis eventually arrives, bringing with it significant challenges. Severe deformities of the femoral canal, both in axis and cross-section, create greater difficulties than bone loss with preserved alignment. If the proximal fragment is small, the deformity can sometimes be ignored.

Ревматоїдний артрит. Протрузійний коксартроз. Мітка – 28 мм
Rheumatoid arthrosis.
Protrusion coxarthrosis. Mark – 28 mm

Встановлено ендопротез Corail №6
The Corail #6 hip prosthesis is placed

Ширина стегнової кістки – не більше 2 см
The width of a femur does not exceed 2 cm



Остеопрофайлер для Zweymüller №12 и Corail №6
Osteoprofiler for Zweymüller #12 and Corail #6

Нестабільні фрагменти вертлюгів, особливо великого, намагаємося фіксувати серкляжами (з пластинкою чи без) через важливість прикріплених до них м'язів.

Тепер про складнощі під час первинного протезування. Тут швидше можна говорити про невідповідність кісткового простору й ніжки ендопротеза. Спочатку про пропорційну невідповідність, коли кістка є, але не там, де хотілося б.

Кілька років тому, одного дня мені довелося оперувати двох пацієнтів. Один – великий чоловік з акромегалією, інший – тендітна жінка з важким ревматоїдним артритом. Були використані ніжки: Zweimuller №12 і Corail №6 (мал. Corail №6). Найбільша і найменша з відомих мені на той час безцементних. Проте велика легко сіла по самісіньке горло й зажадала найдовшої головки, а найменша ледве влізла з XS головкою. Треба розуміти, що до обох випадків ми ретельно готувалися й замовили ніжки цих рідкісних розмірів заздалегідь, і не

After a double-level osteotomy, a reverse correction procedure is required: *Destruam et aedificabo*[2]. The synthesis of a surgically created fragmentary fracture on a long, thin femoral stem often requires autografting at the osteoto-

[2] Lat. I destroy and I build.



Мал. Corail №6
Fig. Corail # 6

обійшлося без хвилювань. А якщо розраховувати на звичайну лінійку?

Тепер про наслідки травм і остеотомій (остеотомія теж травма, тільки на благо). Позитивний результат остеотомії за Шанцом-Ілізаровим може відсунути ендопротезування у разі дисплазії на 12–15 і навіть більше років. Але потім все одно настає час штучного суглоба (мал. 1, 2, 2а). І тут починаються складнощі. Груба деформація кісткового каналу по осі та у просвіті створюють більше складнощів, ніж кістковий дефіцит за збереженої осі. Якщо проксимальний фрагмент невеликий, іноді вдається знехтувати деформацією.

my sites and additional fixation, as reaming of the canal can leave the fragment ends extremely fragile.

The same challenges apply to malunited proximal femoral fractures.

If the proximal femur is completely absent or requires resection due to tumors, an effort should be made to preserve the antagonist muscles that attach to

Мал. 1
Fig. 1

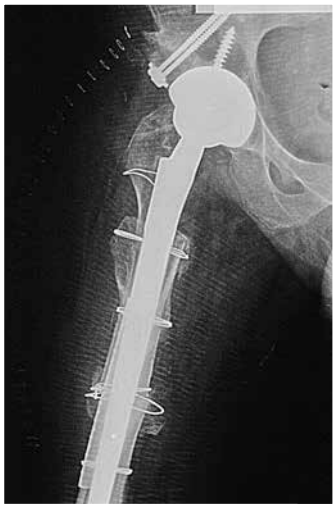

Мал. 2
Fig. 2

Мал. 2а
Fig. 2a

Після білокальної остеотомії потрібна зворотна процедура вирівнювання осі. Destruam et aedificabo.[3] Ламати – не будувати. Синтез виробленого фрагментарного перелому на довгій тонкій ніжці нерідко вимагає аутопластики місць остеотомії та додаткової фіксації, адже після формування каналу кінці фрагментів можуть бути дуже витончені.

Те саме стосується й неправильно зрощених переломів проксимального відділу стегна. За повної відсутності проксимального кінця стегна або необхідності його резекції за наявності пухлин важливо спробувати зберегти м'язи антагоністи, які прикріплюються до великого вертлюгу. Іноді ми формуємо щось на кшталт нерухомого надколінка.

Фіксація довгої ніжки в діафізі має бути максимально стабільною, а пара тертя через повну відсутність зв'язок і капсули – стійкою до вивихів. Це насамперед великі головки (36, 40, 44 мм та XL head MM) і замикаючі пристрої. Все більшу популярність для пацієнтів віком від 50 років завойовують дуже стійкі до вивихів пари тертя з подвійною мобільністю. Бувають вони з механічним і цементним кріпленням чаші.

the greater trochanter. In some cases, we even construct a static "pseudo-patella."

Fixation of a long femoral stem in the diaphysis must be as stable as possible, while the bearing surface must be highly resistant to dislocation, given the complete absence of ligaments and the joint capsule. The key solutions include large femoral heads (36, 40, 44 mm, XL head MM) and constrained liners. Hip replacements with dual-mobility bearings, which offer exceptional dislocation resistance, are becoming increasingly popular for patients over 50. These implants are available with both mechanical and cemented cup fixation options.

[3] Зруйную і споруджу (лат).

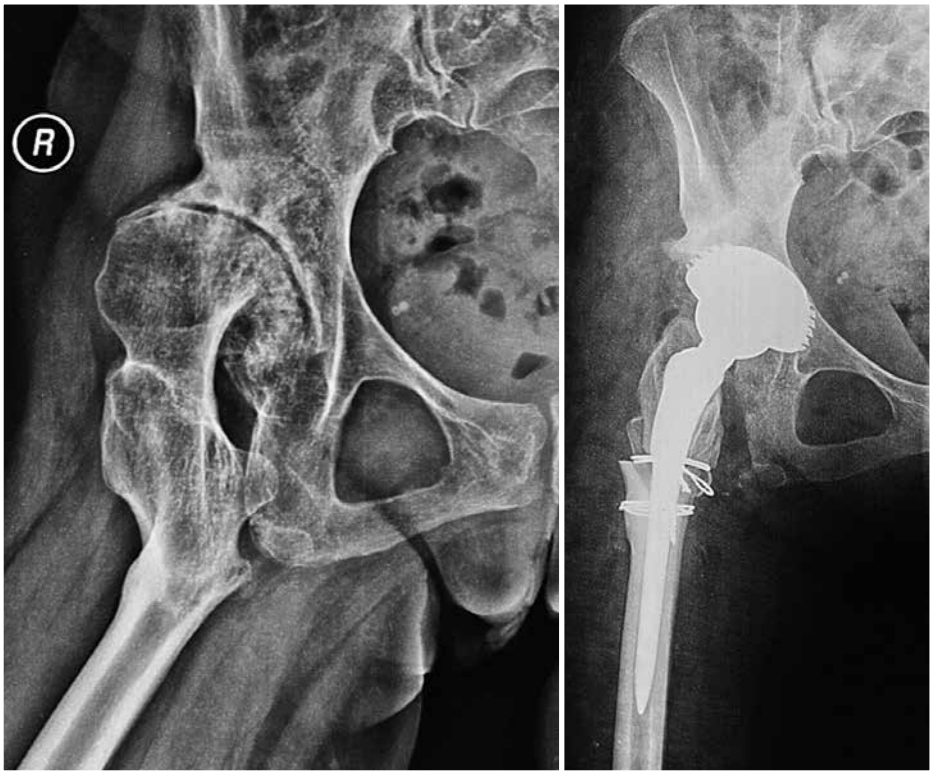

16 років після операції. Встановлення ендопротеза без зворотної остеотомії неможливе
16 years after an operation. THA without reverse osteotomy is impossible

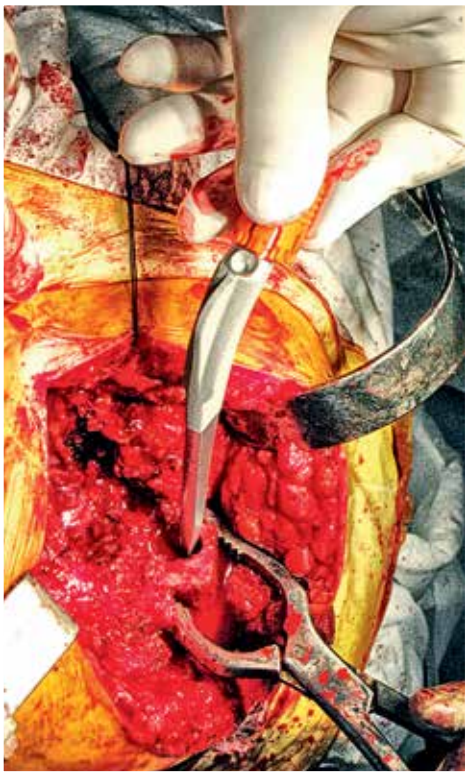

Вибрано модель з найтоншою та довгою первинною ніжкою
The design with the thinnest and longest primary stem is chosen

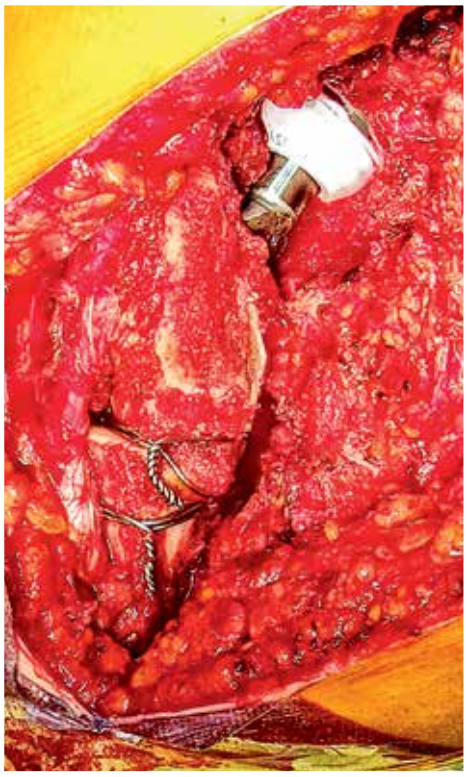

Аутопластика з головки фіксована серкляжами
Autograft from femoral head is fixated with cerclages

ОПЕРАЦІЮ ВИКОНАВ ХІРУРГ-ОРДИНАТОР ЦЕНТРУ ЕНДОПРОТЕЗУВАННЯ К.О. ГРЕБЕННІКОВ
The operation performed by K.O. Grebennikov, one of the surgeons of the Center for Joint Replacement

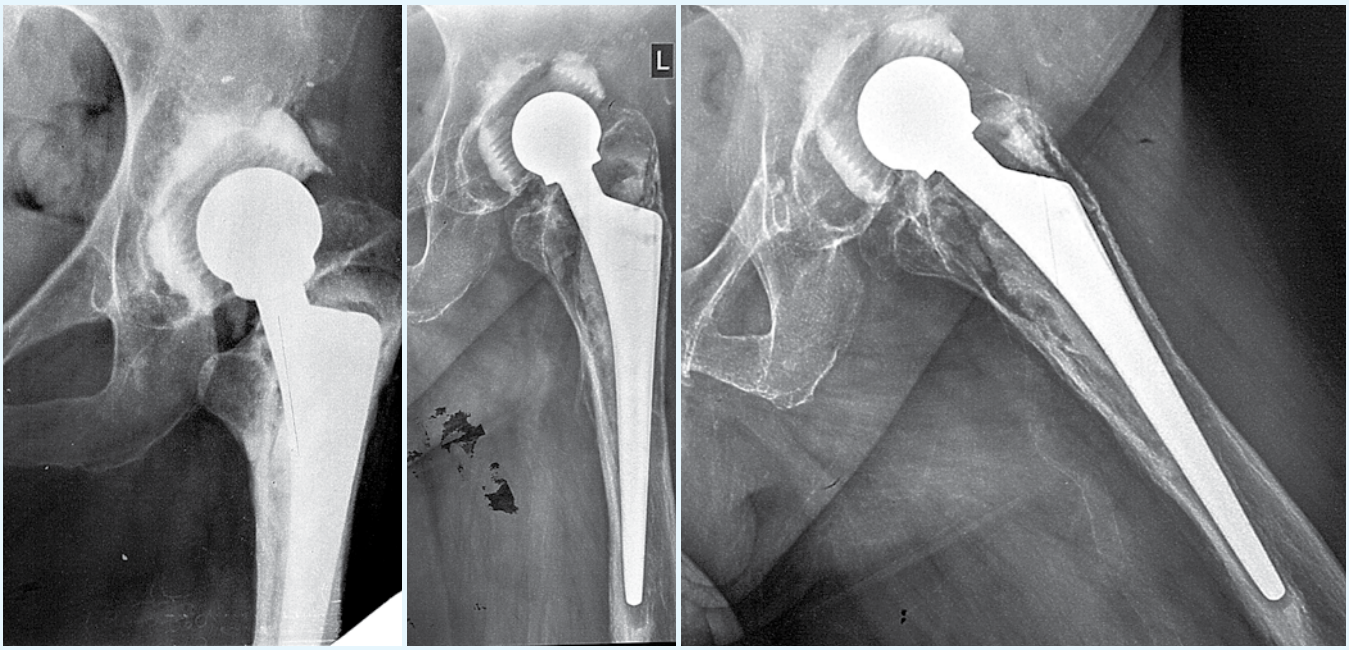

Асептична нестабільність лікувалася колегами за місцем первинної операції препаратами кальцію та антирезорбентами, і поступово наростала
Aseptic loosening was treated by colleagues at the place of the primary operation with calcium preparations and antiresorbents and gradually grew

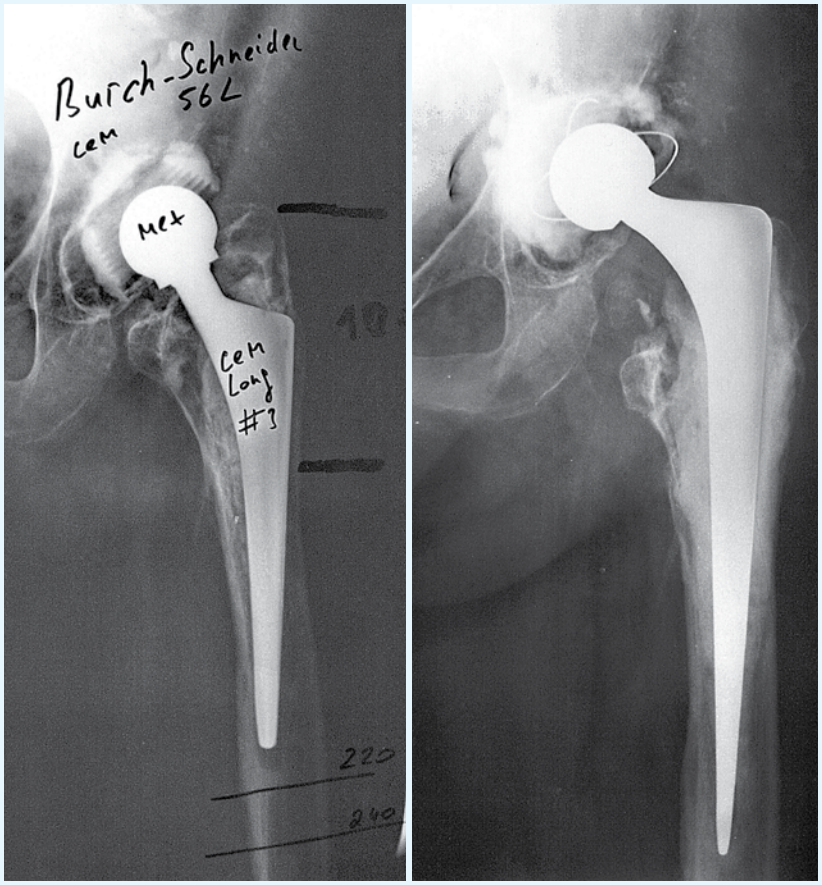

Під час планування передбачалося використання антипротрузійного кільця
When planning, an antiprotrusion ring was expected to be used

Але обійшлося лише подовженою ніжкою
However, a long stem did the job

ВИПАДОК / CASE

Випадок, який демонструє здатність організму чинити опір і довготерпіння наших пацієнтів. Напевно, невипадково англійський еквівалент українського слова «пацієнт» – PATIENT як прикметник означає «терплячий». На «фені» – він же «ТЕРПІЛА»[1]. Так ось, це був VERY PATIENT PATIENT. Нестабільна ніжка його протеза багато років намагалася пробитися крізь кортикальний шар стегнової кістки. Кістка поступалася, але наростала зовні, не бажаючи здаватися. PATIENT зазнавав сильного болю, але на операцію не погоджувався. Та й лікарі не особливо наполягали. Унаслідок ми побачили «перст вказівний» повз стегно. План дозрів швидко. Якщо не знайдемо флори – довга ніжка й пластика «вікна». Флори не знайшли. Ніжку поміняли легко, тим більше, що через підняту «кришку скрині»[2] добре контролювався процес встановлення ревізійної Wagner-steam. У «скриню» щільно уклали мінеральну пластику, кришку закрили й щільно навісили замок із пластини Beznosko з «поясами вірності».

[1] Блатна назва лікаря – ЛЕПІЛА, найбільше пасує ортопеду.
[2] Для ревізії каналу було виконано поздовжню остеотомію стегнової кістки.

A case that demonstrates both the body's remarkable resilience and the extraordinary patience of our patients. It's probably no coincidence that the English equivalent of the Ukrainian word пациент is PATIENT, which, as an adjective, means "enduring". In slang, a "терпі́ла" (a sufferer, someone who endures)[1].

So, this was a VERY PATIENT PATIENT. For years, the unstable femoral stem of his prosthesis had been pushing against the cortical layer of the femur, gradually forcing its way through. The bone resisted, thickening externally, unwilling to surrender. The PATIENT endured severe pain but refused surgery. And the doctors did not insist too much either. The result? When we finally saw him, it looked as though he had a "pointing index finger" growing alongside his femur. The plan came together quickly:

If no infection was found, we would replace the stem and reconstruct the bone defect. No infection was detected. The stem replacement was straightforward, made even easier by the "lifting of the treasure chest lid"[2]. This allowed for precise control over the placement of a Wagner revision stem. The defect was packed tightly with mineral graft material, the "lid" was closed, and a firm lock was placed — a Beznosko plate secured with "belts of fidelity."

[1] Incidentally, in criminal slang, a doctor is called a "лепіла" (meaning "patcher" or "fixer"), which seems particularly fitting for an orthopedic surgeon.
[2] That is, a longitudinal femoral osteotomy to access and revise the canal.

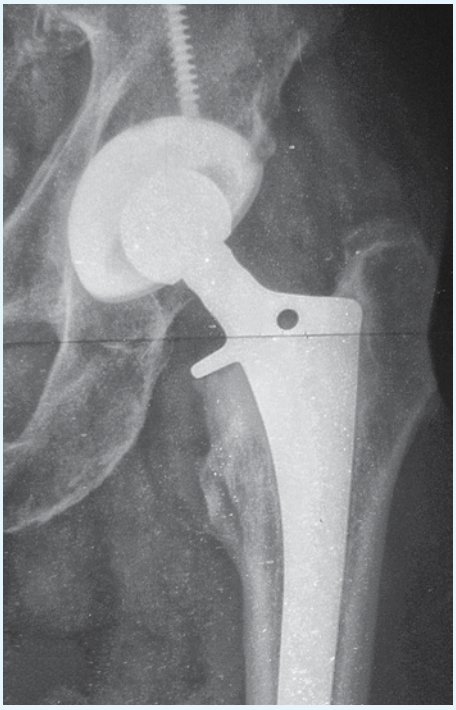

Ендопротезування, 2006 р.
THA, 2006

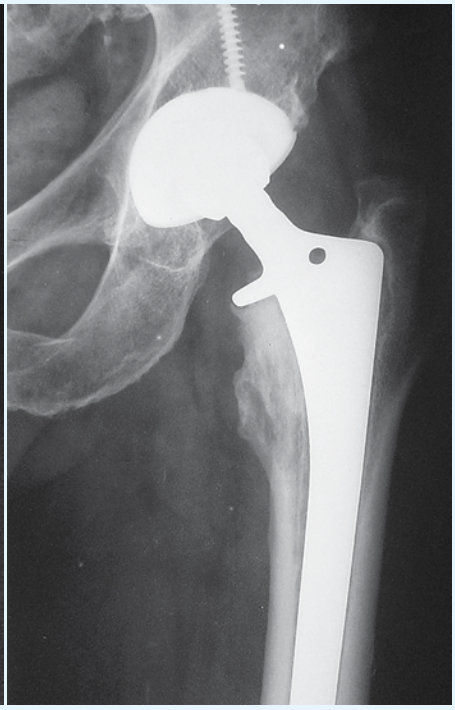

Рентген-контроль, 2010
X-ray follow up, 2010

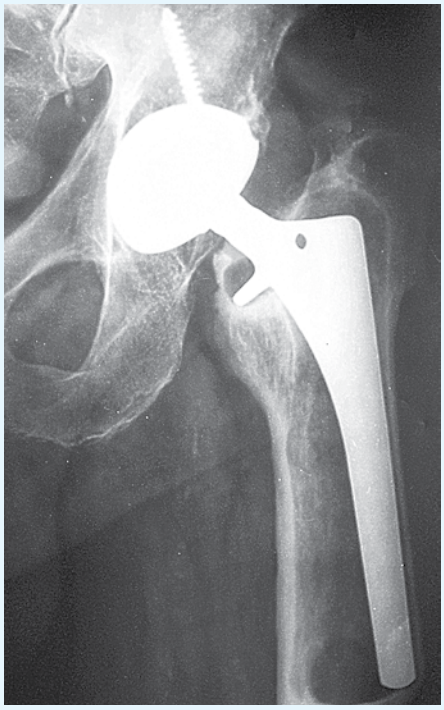

Міграція ніжки, 2014
Migration of the stem, 2014

ПОМИЛКИ:

Тільки одна – пізно скерували.

MISTAKES:

Only one — he was referred too late.

Доступ
The incision

Попутна заміна вкладня
Incidental replacement of the liner

Перфорація в ділянці дистального кінця ніжки
Perforation at the distal end of the stem

Видалення ніжки
Removal of the stem

Намічено місце закінченої остеотомії
The line of fenestrated osteotomy is marked

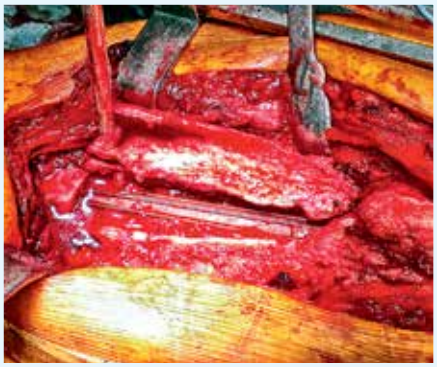

Кришка відвернута
The "lid" is open

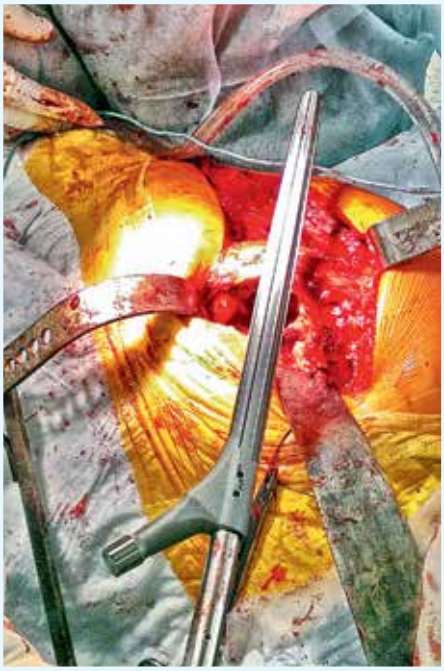

Після підготовки каналу встановлено ревізійну ніжку
After preparation of the canal a revision stem was placed

Пластика порожнини
Bone grafting

Закриття кришки
Closing of the "lid"

Фіксація місця остеотомії
Fixation of the site of osteotomy

Фрагменти фіксовані
Fragments are fixated

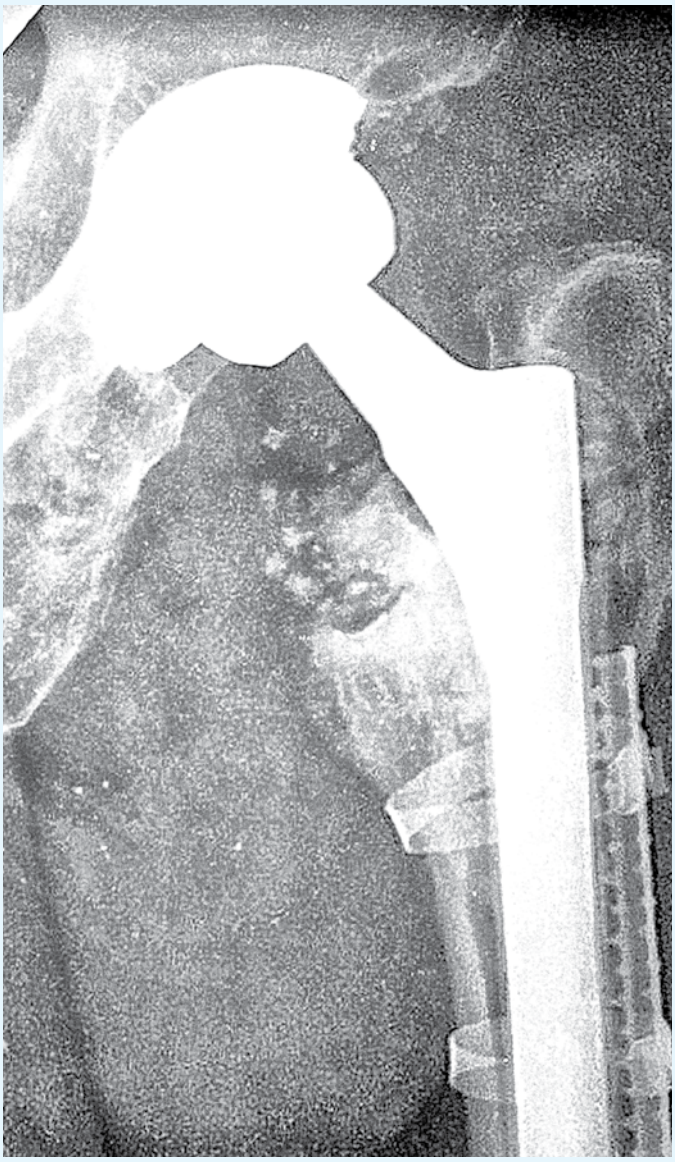

Рентген-контроль за шість місяців
X-ray follow up in 6 months

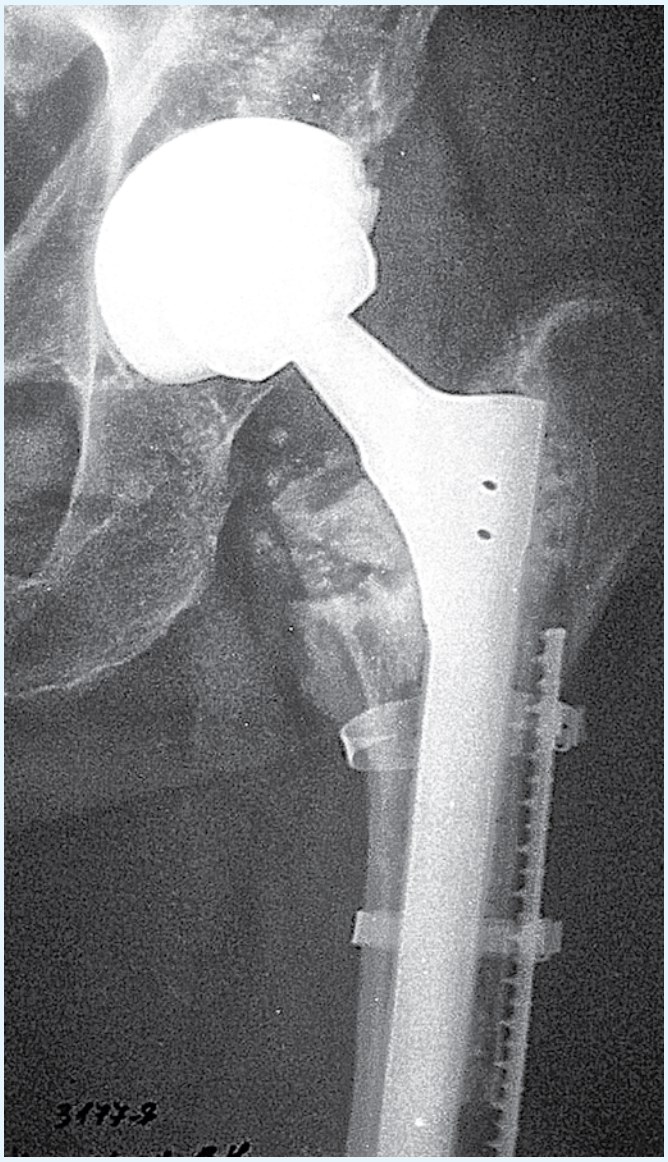

Перебудова мінеральної пластики за 18 місяців
Mineral graft remodeling after 18 months

РОЗДІЛ 20 / CHAPTER 20

STRESS-SHIELDING SYNDROME*

ОСТЕОЛІЗ ЕПІМЕТАФІЗА СТЕГНОВОЇ КІСТКИ НАВКОЛО ПРОКСИМАЛЬНОГО ВІДДІЛУ НІЖКИ ЕНДОПРОТЕЗА ТА ГІПЕРОСТОЗ ДІАФІЗА НА РІВНІ ДИСТАЛЬНОГО КІНЦЯ У ВІДПОВІДЬ НА ШУНТ НАВАНТАЖЕННЯ, ЩО СУПРОВОДЖУЄТЬСЯ БОЛЬОВИМ СИНДРОМОМ ЗА КОЖНОГО КРОКУ.
(ОЛЕКСАНДР КОСЯКОВ)

OSTEOLYSIS OF THE FEMORAL EPIMETAPHYSIS AROUND THE PROXIMAL SEGMENT OF THE FEMORAL STEM, COMBINED WITH DIAPHYSEAL HYPEROSTOSIS AT THE DISTAL END, CAUSED BY LOAD SHIFTING AND ACCOMPANIED BY PAIN WITH EVERY STEP.
(OLEKSANDR KOSIAKOV)

*ЗАХИСНА РЕАКЦІЯ НА ТИСК (АНГЛ.)
PROTECTIVE RESPONSE TO STRESS

Йдеться про досить рідкісне ускладнення, яке розвивається за багато місяців і навіть років після ендопротезування кульшового суглоба. Однак, якщо розвивається, спричиняє страждання пацієнта і навіть є показанням до ревізії стегнового компонента.

Поділяю загальне судження про стрес-шилдінг як про болючу реакцію на компресію внутрішньої поверхні діафіза стегнової кістки дистальним кінцем ніжки ендопротеза у разі дистрофії епіметафіза. Однією з визначальних діагностичних ознак цього стану є локальне потовщення кортикального шару в ділянці конфлікту. Біль здебільшого також відчувається в проекції кінця протеза, нерідко з іррадіацією в колінний суглоб. Зазвичай синдром розвивається на тлі тугої фіксації дистальної частини ніжки й проксимальної нестабільності.

Однак нещодавно я зіткнувся з таким синдромом за фіксованого проксимального відділу ніжки й незначної, але явно визначеної рентгенологічно, нестабільності дистального. Заміна первинної ніжки з чисто проксимальною фіксацією знову ж на первинну, але з дистально-проксимальним типом фіксації, відразу вирішила проблему. Пацієнтка вперше за два роки без болю ходила з палицею вже наступного дня після операції.

Під час аналізу рентген-архіву знайшлися й інші подібні випадки. Таким чином, розрізняю два механізми розвитку цього синдрому.

Спочатку все добре
At first all was well

Проксимальна мікрорухомість спричинила стрес-шилдінг
Proximal micro loosening led to stress-shielding

Stress-shielding syndrome is a relatively rare complication that develops months or even years after total hip arthroplasty. However, when it does occur, it causes significant patient suffering and may even necessitate revision surgery of the femoral component.

I share the widely accepted view that stress-shielding is a painful reaction caused by compression of the inner diaphyseal cortex by the distal end of the femoral stem in cases of proximal bone atrophy. One of its key

У разі збільшення чітко видно нестабільність дистального кінця ніжки
When amplified the image clearly demonstrates instability of the distal end of the stem

Фіксація проксимального відділу ніжки на тлі остеопорозу не забезпечила повної стабільності
Fixation of the proximal part of the stem associated with osteoporosis failed to provide complete stability

Для більш щільної фіксації нової ніжки застосовано алопластику
An allograft was used for tighter fixation of a new stem

Ніжка з проксимально-дистальним типом фіксації впевнено вирішила проблему
A stem with a proximal-distal type of fixation positively solved the problem

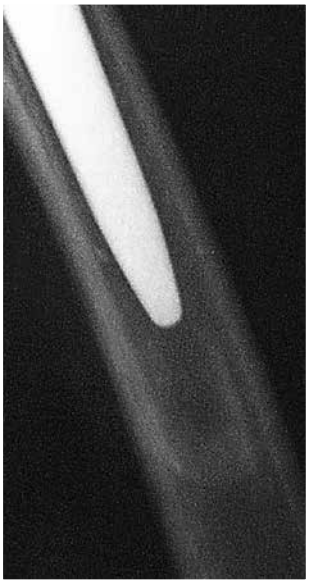

Болі минули наступного дня
Pain subsided the next day

Перший – з фіксованим на невеликій довжині, я б навіть сказав, заклиненим дистальним кінцем ніжки ендопротеза й нестабільним проксимальним.

Другий – з фіксованим на невеликому проксимальному відділі й пружно-рухомим кінцем, який упирається в діафізарну стінку.

radiographic indicators is localized cortical thickening at the site of impingement. Clinically, pain is most often felt at the distal end of the prosthesis, often radiating to the knee joint. This syndrome is usually associated with rigid distal stem fixation combined with proximal instability.

Recently, I encountered a similar syndrome, but in a case where the proximal stem segment was well-fixed, while the distal end showed slight, yet clearly visible, radiographic instability. Replacing the primary stem, which relied solely on proximal fixation, with another primary implant but featuring both distal and proximal fixation, resolved the issue immediately. The patient, who had suffered for two years, was able to walk pain-free with a cane the very next day. Reviewing radiographic archives revealed other similar cases, leading me to identify two distinct mechanisms behind this syndrome.

The first mechanism involves a rigidly fixed, or even wedged-in, distal stem segment with an unstable proximal portion. The second mechanism occurs when

Кортикал, що витончився, частіше зазнає стрес-шилдінгу
A thinned cortical layer is more susceptible to stress-shielding

Раніше ми віддавали перевагу цементним ревізійним ніжкам
We used to prefer cemented revision stems

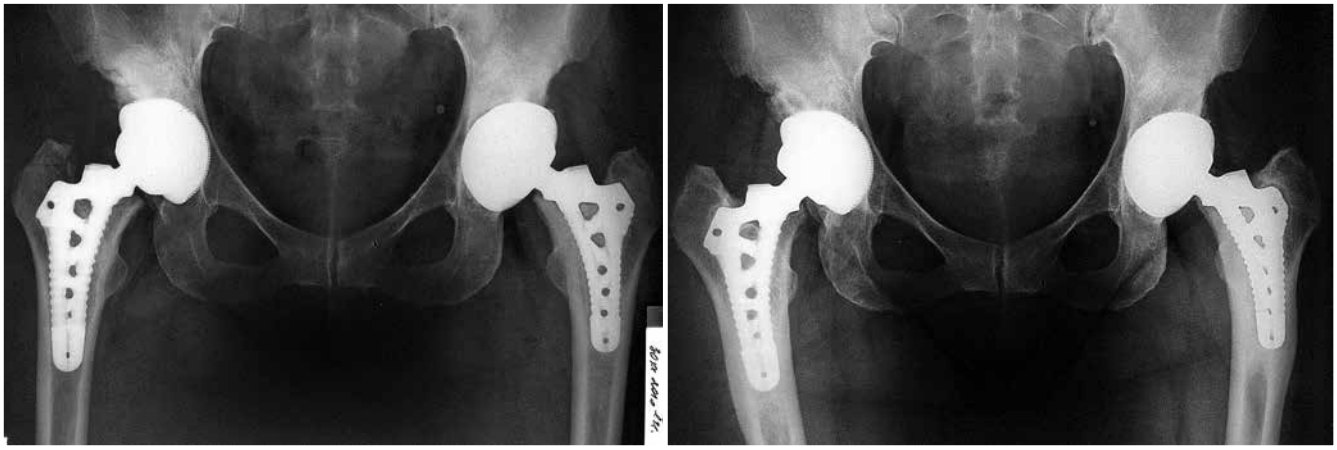

Через неправильний відбір пацієнтів обидві операції ускладнилися стрес-шилдінгом
Because of improper patient selection both operations resulted in stress-shielding

В обох випадках є неадекватний стресовий тиск дистального кінця імпланта на щільну кортикальну кісткову тканину з розвитком вираженого больового синдрому.

Трапляється це і за механічної фіксації ніжки (частіше), і за цементної. У крайніх ситуаціях, через тривале утримання від ревізії, поступово може розвинутися перфорація діафіза. Тоді необхідність заміни ніжки стає очевидною, а сама операція є вкрай складною.

Стрес-шилдінг цементної ніжки
Stress-shielding of a cemented stem

the proximal stem segment is securely fixed, but the flexible, mobile distal end impinges against the diaphyseal cortex.

In both scenarios, there is abnormal stress distribution, causing excessive pressure at the distal end of the implant on dense cortical bone, leading to severe pain.

This occurs more frequently with uncemented fixation, but it can also happen with cemented stems. In severe cases, when revision is delayed for too long, gradual diaphyseal perforation may develop. At that point, stem replacement becomes inevitable, and the surgical procedure becomes extremely complex.

Although stress-shielding syndrome is rare with cemented stems (as the cement mantle distributes load more evenly), in this particular case, it developed classically. One possible contributing factor was acetabular instability and polyethylene wear disease. As is well known, polyethylene debris negatively affects bone tissue and may have caused proximal osteolysis, while excessive diaphyseal loading triggered hyperostosis.

Therefore, I strongly advise not delaying surgical intervention. Once the diagnosis is clearly established, surgery should be performed. Conservative treatments — including NSAIDs, corticosteroids, physiotherapy, and spa therapy — are ineffective. Mechanics are mechanics, and the only way to correct a mechanical problem is through a mechanical solution. Restoring normal stress distribution in the bone will resolve the pain.

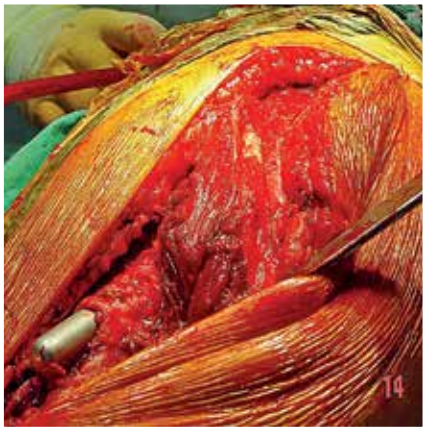

Постійний тиск дистального кінця ніжки на діофіз може призвести до протрузії кортикального шару
Persistent pressure of the distal end of the stem on the diaphysis may lead to cortical protrusion

Stress-shielding синдром у разі цементної фіксації трапляється рідко, оскільки мантія передає навантаження більш рівномірно, але в цьому випадку він розвинувся класично. Можливо, винна нестабільність чаші і поліетиленова хвороба. Пластиковий дебріс, як відомо, негативно впливає на кісткову тканину, і міг викликати остеоліз проксимального кінця, а надлишкове навантаження на діафіз спричинило гиперостоз.

Тому рекомендую не затягувати з хірургією, і за чітко встановленого діагнозу – оперувати. Консервативне лікування із застосуванням нестероїдних або навіть стероїдних протизапальних, фізіотерапевтичні методи та санаторно-курортне лікування неефективні. Механіка є механікою, і виправити її можна тільки механічно. Потрібно нормалізувати епюри напруження кісткової тканини, і біль мине.

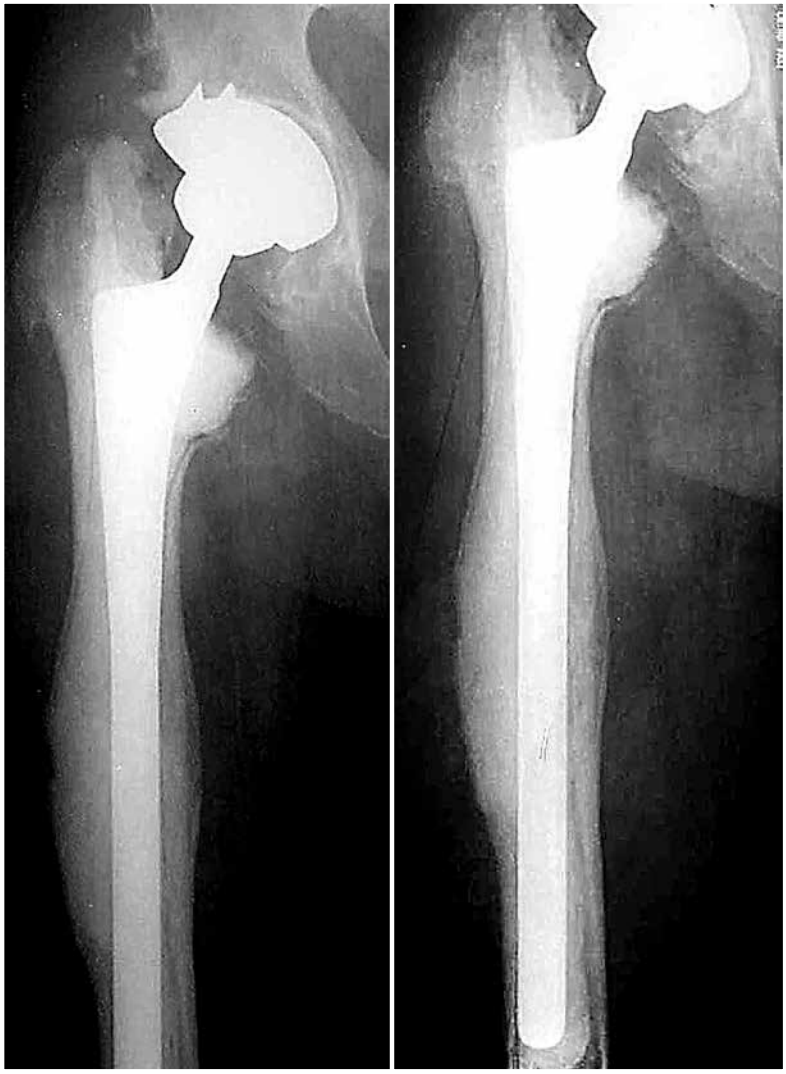

Цементна ревізійна ніжка
Cemented revision stem

РОЗДІЛ 21 / CHAPTER 21

НЕТИПОВЕ ВИКОРИСТАННЯ КОМПОНЕНТІВ ЕНДОПРОТЕЗА

NON-TYPICAL USE OF PROSTHETIC COMPONENTS

НЕ МОЖЕШ ЙТИ ШЛЯХОМ – ПОВЗИ СТЕЖКОЮ
YOU CAN'T WALK THE PATH – CRAWL ALONG THE PATH
SEMITA AMBULARE NON POTES – SERPERE PER VIAM (lat.)

На думку про необхідність цього розділу мене наштовхнули кілька ревізійних операцій, у яких доводилося витягувати безцементні частини ендопротезів, встановлених на цементі. Пояснення цим випадкам є. Хірург потрапив у складну ситуацію: безцементний компонент нестабільний після встановлення, варіантів заміни немає, і – як вихід із ситуації – цемент.

Безумовно, такі дії у цивілізованому світі підпадають під судові позови і у разі невдачі можуть потягнути за собою серйозні штрафи. Там протоколи, крок убік – розстріл. Але протоколи передбачають і варіанти виходу зі складних ситуацій. І держава забезпечує їх. У клініках, які займаються артропластикою, не може не бути повного асортименту імплантів. Інша річ – наше «гуляйполе». Придумав, що тут хороша механіка, замовив тільки її. Менеджеру повідомив гаданий розмір, а той і радий старатися. Притягнув на два-три розміри менше й більше передбаченого (як замовили). Усі задоволені. А під час операції виявилося, що здавалося... Найбільший із завезених замалий. Що робити? Хто винен? Не знаю. Culpa lata dolo comparatur[1].

Давно не потрапляв у таку ситуацію. Не дозволяю собі зневаги до асортименту.

«Що більше варіантів відступу, то спокійніше». Що менше досвіду, то важливіше це правило. Я не вважаю себе надто досвідченим. У США є хірурги, які проводять близько тисячі операцій на рік. Я – всього чотириста. Тому намагаюся перестрахуватись.

Але все ж таки. Всяке буває. Розглянемо деякі варіанти.

Чи можна встановити цементні компоненти без цементу? Не смійтеся. Незважаючи на очевидне й однозначне «НІ!», доводилося бачити. Не поліетиленову западину, звісно, але мюллерівську ніжку. Проблема, я думаю, в теорії малої мантії. Профілери для цементу й механіки одні й ті самі. І цементна ніжка гладка, але ж не полірована. На примірюванні сидить щільно. Навіщо даремно цемент витрачати? Спочатку тримається непогано, але згодом нестабільно. «Ви падали і не зізнаєтеся», – стверджує автор, перекладаючи провину на «терпілу». А далі суперечки, ходіння по колу спеціалістів, ревізія. Тому – НІ, і крапка.

Чи можна ставити механіку на цементі? На первинному протезуванні – ні. Під час ревізії – підлягає обговоренню.

Ніжку – звісно, ні. Особливо з гідроксіапатитом (ГА). Це покриття розраховане на планову деградацію й заміщення кістковою тканиною. Якщо спробувати встановити механічну ніжку з ГА на цемент, досить швидко між металом і пластиком утворюється щілина й прогресуюча нестабільність.

[1] Груба недбалість прирівнюється до наміру (лат.).

The idea for this chapter came to me after performing several revision surgeries, where I had to remove uncemented components that had been implanted using bone cement. There is an explanation for such cases: the surgeon encountered an intraoperative complication, found the uncemented component to be unstable, had no available replacement, and as a last resort—used cement.

Of course, such actions in a civilized medical system could lead to malpractice lawsuits, and in the event of failure, serious financial penalties. There, protocols are strict—one step off the path, and you're finished. But those same protocols also provide solutions for handling difficult situations, and the healthcare system ensures their availability. In clinics that specialize in arthroplasty, there is no excuse for lacking a full range of implants. The situation is different in our "wild west" approach. A surgeon decides, "this particular implant has great mechanics," orders only that model, gives the estimated size to the sales rep, and the rep, eager to please, delivers it—plus or minus a couple of sizes from the estimate. Everyone is happy. Then, during surgery, it turns out the largest implant available is still too small. What is to be done? Who is to blame? I don't know. Culpa lata dolo comparatur[1].

I haven't found myself in such a situation in a long time. I never take shortcuts with implant selection.

"The more fallback options you have, the calmer you are." The less experience a surgeon has, the more critical this rule becomes.

[1] Lat. Gross negligence is equivalent to intent.

Я так впевнено говорю про це, бо оперував наслідки.

Безцементна чаша, яку намагалися встановити на цементі
A cementless cup that was attempted to be placed on cement

На вкладні слід від недокрученого гвинта
A trace of an incompletely turned screw on the liner

I do not consider myself particularly experienced—after all, in the U.S., some surgeons perform up to a thousand cases a year. I do only four hundred. So, I prefer to err on the side of caution.

But still, anything can happen. Let's consider a few scenarios.

Can cemented components be implanted without cement? Don't laugh. Despite the obvious and unequivocal "NO!", I have seen it happen. Not with a polyethylene acetabular liner, of course, but with a Müller-type femoral stem.

I suspect the problem lies in the "thin cement mantle" theory. Reamers for cemented and uncemented stems are often the same, and a cemented stem is smooth but not highly polished. During trial fitting, it sits tightly in the canal, so the surgeon decides cement isn't necessary. At first, it holds well, but over time, it loosens.

"You must have fallen and just won't admit it," the surgeon tells the patient, shifting blame onto them. Then comes disputes, multiple specialist consultations, and ultimately—revision surgery. So, NO, and that's final.

Can an uncemented stem be implanted with cement? For primary arthroplasty—absolutely not. For revision cases—it depends.

The stem? Absolutely not, especially if it has a hydroxyapatite (HA) coating. This material is designed for gradual resorption and replacement with bone tissue. If a hydroxyapatite-coated uncemented stem is implanted using cement, a gap will soon form between the metal and cement, leading to progressive instability. I speak so confidently about this because I have operated on the consequences of such errors.

ВИПАДОК / CASE

Якось до мене звернувся колега з проханням проконсультувати пацієнта, з яким проблеми тривали й після повторної операції. На огляді досить важкий пацієнт кульгав через сильний біль й укорочення оперованої кінцівки. Він переніс дві операції ендопротезування кульшового суглоба з інтервалом у шість місяців, але біль наростав. З розповіді лікаря й за результатами рентгенографії стало зрозуміло, що спочатку безцементна ніжка з гідроксиапатитним покриттям була обрана меншого, ніж треба, розміру, а після розвитку нестабільності перевстановлена на цементі без заміни.

A colleague once asked me to consult on a patient who continued to have problems even after a revision surgery. At the examination, I saw a fairly heavyset patient who was limping due to severe pain and shortening of the operated limb. He had undergone two hip replacement surgeries within six months, but his pain only worsened. From the surgeon's account and radiographic findings, it became clear: initially, an uncemented hydroxyapatite-coated femoral stem had been chosen, but it was too small. When instability developed, instead of replacing the undersized stem, it was simply reimplanted using cement. Errare humanum est, sed stultum est in errore perseverare.[2]

[2] Lat. To err is human, but to persist in error is foolish.

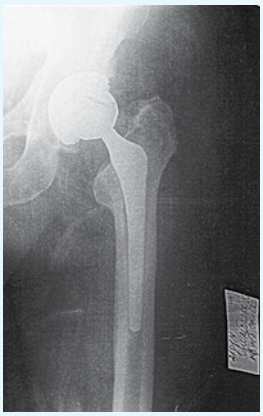

Під час первинного ендопротезування обрано ніжку меншого розміру
A stem of a smaller size was installed during primary THA

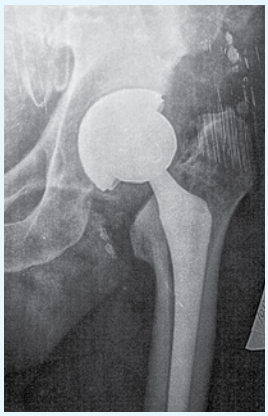

Міграція ніжки
Stem migration

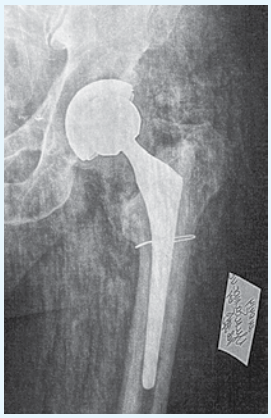

Ревізія зі встановленням тої самої ніжки на цементі
Revision surgery with the same stem being placed on cement

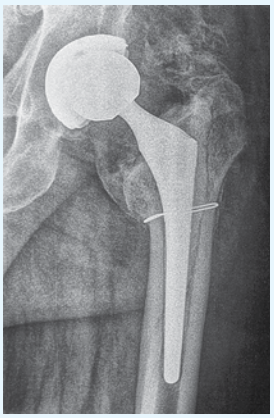

Нестабільність ніжки, вкритої гідроксіапатитом і встановленої на цементі
Instability of the HA-coated stem placed on cement

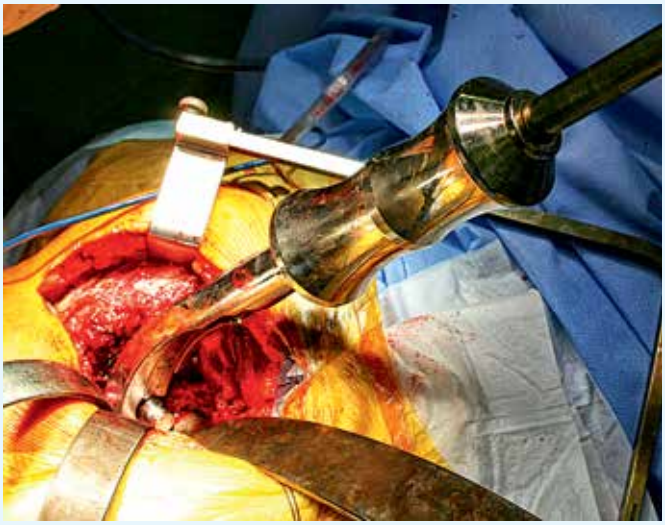

Пристрій для видалення ніжки
A device for stem removal

Коло роялю автор
The author at his "grand-piano"

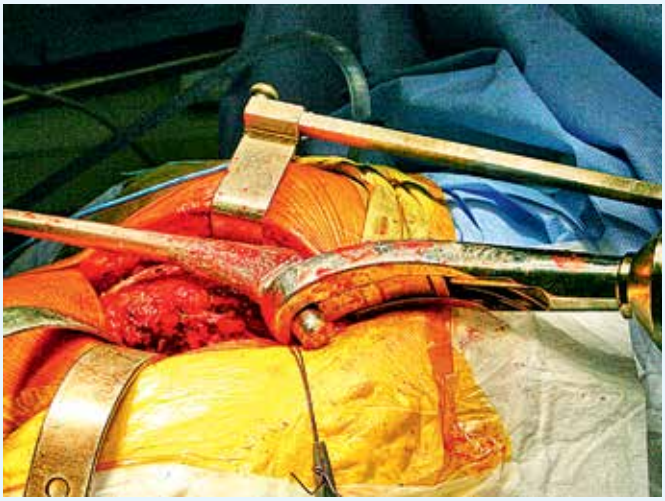

Видалення ніжки
Removal of the stem

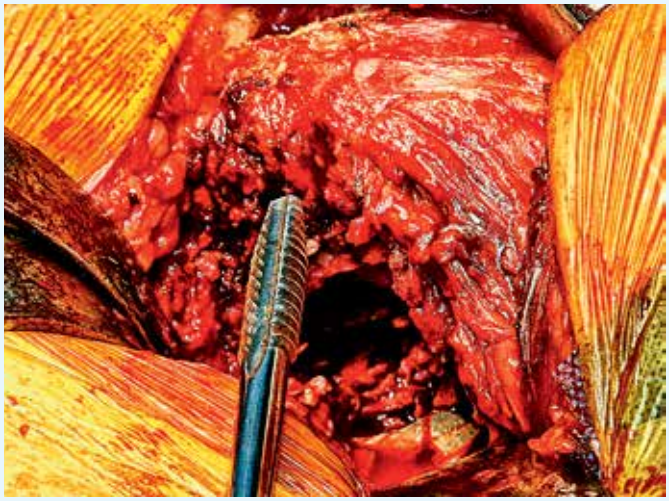

Розгортка для видалення цементу з каналу стегна
A cylindrical reamer for retrieving cement from the femoral canal

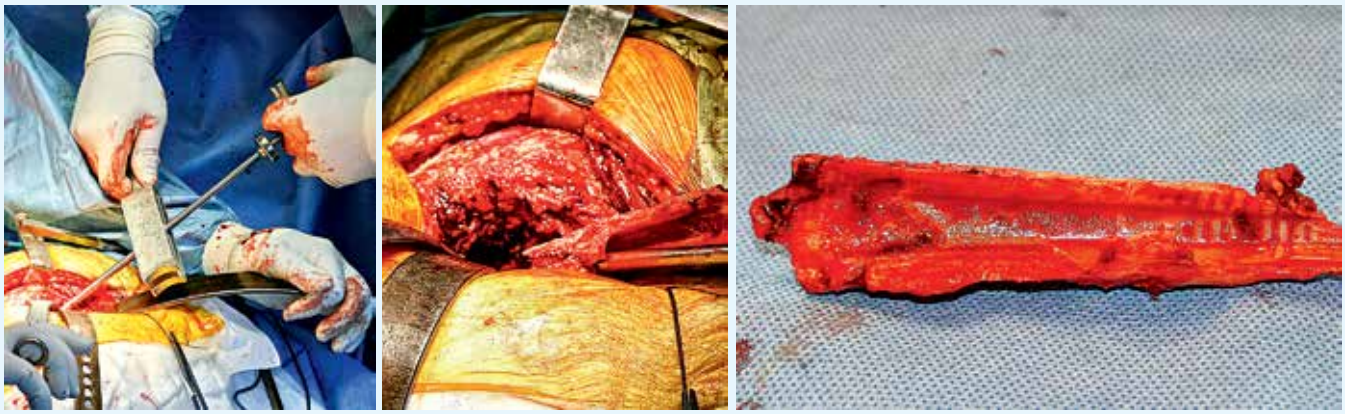

Видалення цементу
Removal of cement

Збір кістковой стружки
Collecting bone chips

Аутопластика проксимального відділа стегна
Proximal femoral autograft

Ніжка підібрана
The stem is selected

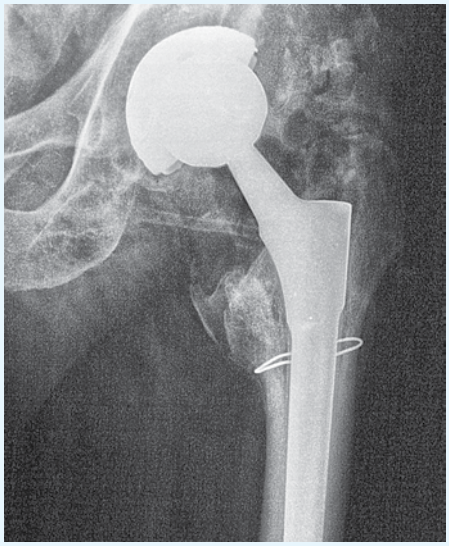

Передне-задня проєкція після ре-ревізії
Antero-posterior projection after re-revision

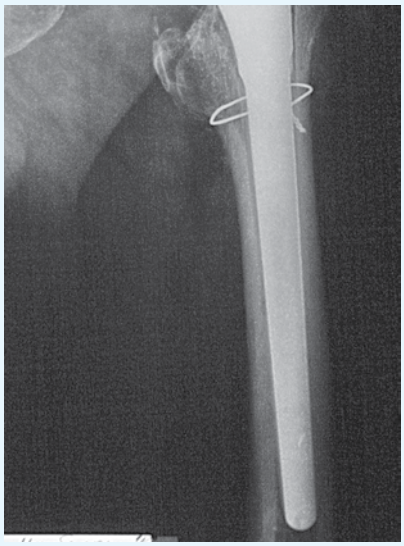

Бокова проєкція
Lateral projection

Errare humanum est sed stultum est in errore perseverare[2] .

Під час нашої ревізії ніжка вийнялася без зусиль. Залишки гідроксиапатиту були помітні і на металі, і на цементній мантії. Після видалення цементу розверткою ревізійну ніжку було встановлено стандартно. Кісткова стружка, зібрана під час обробки каналу, стала оптимальним заповнювачем дефектів у проксимальному відділі стегна. Неідеальний кут інклінації чаші виправляти не стали у зв'язку з фінансовими проблемами й з надією на стійкість до вивиху великої (40 мм) пари тертя із надміцним поліетиленом. Безболісне ходіння без додаткової опори під час виписки, з позитивною динамікою у спостереженні протягом півроку, вселяють обережний оптимізм... **Не робіть так ніколи!**

[2] Людині властиво помилятися, але безглуздо наполягати на помилці (лат.)

During our re-revision, the femoral stem was removed effortlessly. Residual hydroxyapatite was visible on both the metal and the cement mantle. After removing the cement with a reamer, the revision stem was implanted in the standard manner. The bone chips collected during canal preparation served as an optimal filler for proximal femoral defects. The suboptimal inclination angle of the acetabular cup was left uncorrected due to financial constraints, with hopes that the large (40 mm) highly cross-linked polyethylene articulation would ensure stability against dislocation. The patient was discharged walking pain-free without additional support, and six months of follow-up showed positive progress, giving us cautious optimism... Never do this!

Інша річ чаші. Звісно, за ГА-покриття жодних цементів. Але останнім часом з'явилися ревізійні системи, у яких для з'єднання металевих елементів планово використовується цемент. Гарні й ревізійні багатодирчасті чаші трабекулярної структури з поліетиленовим вкладнем, для фіксації якого використовується цемент. У разі ревізії тазового компонента рідко вдається сформувати повну правильну напівсферу без об'ємних дефектів. Ці дефекти можна заповнити кістковою пластикою, але проміжки все ж таки залишаються. Під час установлення вкладня цемент крізь отвори заповнює їх. Чаша фіксується двома способами: там, де щільно прилягає до кістки – механічно, у місцях дефектів – за допомогою цементу. Contraria sunt complementa[3].

Таким чином, цементна фіксація металу з металом і мета-

[3] Протилежності доповнюють одна одну (лат.)

Acetabular components are a different matter. Of course, no cement should be used with hydroxyapatite-coated surfaces. However, recent revision systems have introduced planned cement fixation for connecting metal elements. Multi-hole trabecular revision cups with polyethylene liners cemented into place have proven effective. In acetabular revisions, it is rare to achieve a perfectly shaped hemispherical cavity without residual defects. These defects can be filled with bone grafts, but small gaps

Іноді операційна сестра – головна у бригаді
Sometimes a surgical nurse is a team leader

Чаша готова до використання і з'єднання з аугментом
The cup is ready for penetration to be connected with the augment

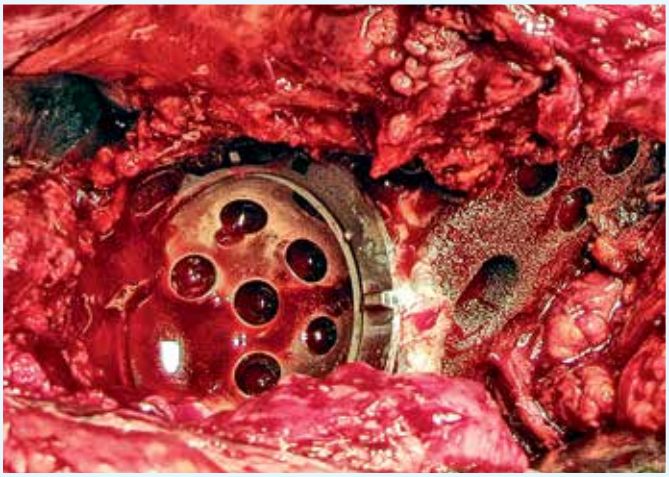

Чашу встановлено і з'єднано з агументом поліметилакрилатом
The cup is placed and attached to the augment with polymethyl methacrylate

Танталова трабекулярна чаша для ревізій
Tantalum trabecular cup for revision

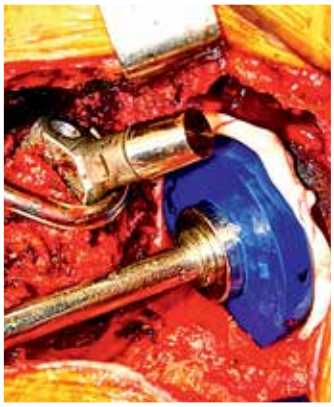

Запресовування цементу
Cement being pressed in

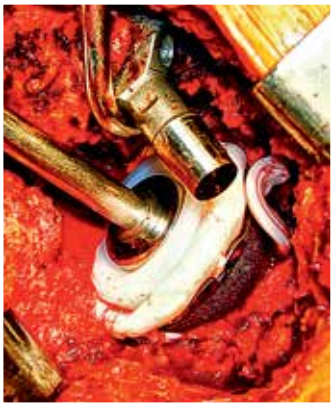

Встановлення вкладня
Liner placement

Чашу встановлено
The cup has been placed

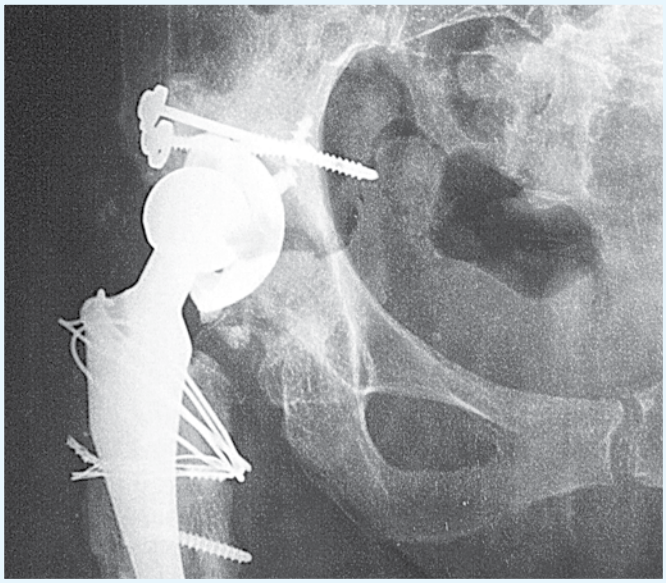

Нестабільність тазового компонента
Instability of the pelvic component

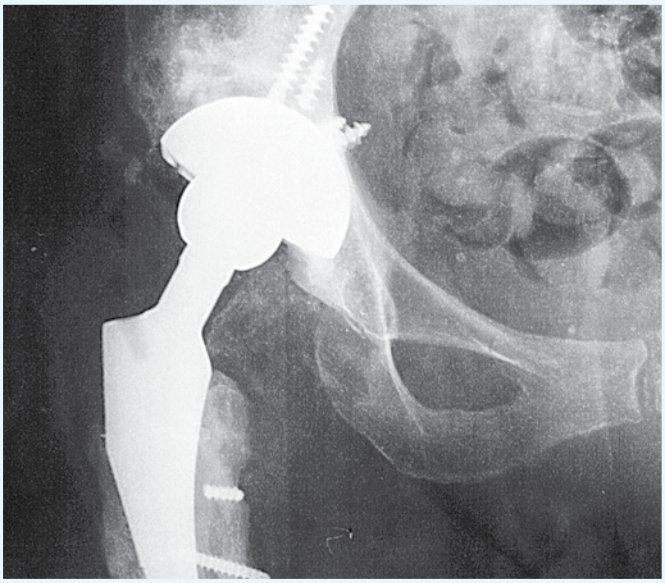

Після ревізії
After revision

ОПЕРАЦІЮ ВИКОНАНО ХІРУРГОМ-ОРДИНАТОРОМ ЦЕНТРУ ЕНДОПРОТЕЗУВАННЯ В. БОНДАРЬ
Operation cunducted by a surgeon of the Orthopedic Center - V. Bondar

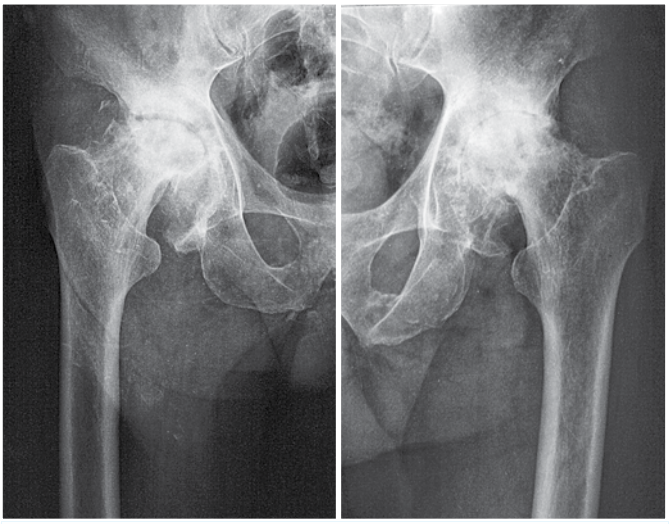

Іноді структура кісткової тканини не дозволяє використовувати головку стегна для пластики
Sometimes the structure of the bone tissue does not allow for using femoral heads for bone grafting

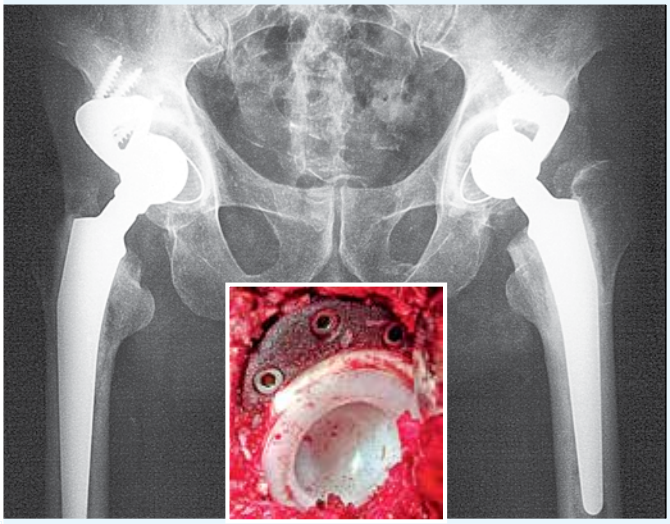

Виручають трабекулярні аугменти
Trabecular augments come in handy

лу з пластиком можливі. Вже згадувалося, що емпіричним шляхом ми дійшли можливості встановлення цементної чаші в міцно фіксовану до тазової кістки механічну, під час ревізії. (див. Rp: «Заміна поліетиленового вкладня»).

А чи можливе встановлення безцементної чаші на цементі? Теоретично – так, але навіщо? Якщо потрібна металева опора, існує достатньо спеціальних конструкцій.

Інша річ – трабекулярні аугменти. Їхні унікальні остеоінтегрувальні властивості ми все ширше використовуємо для заповнення кісткових дефектів. Цементні чаші до аугментів фіксуємо цементом – це нормально.

often remain. As the liner is implanted, cement flows through the holes, filling these voids. The cup is thus secured in two ways: where it contacts native bone, it is fixed mechanically, while cement stabilizes the areas with defects. Contraria sunt complementa.[3]

This demonstrates that cement fixation between metal and metal, as well as between metal and plastic, is possible. As previously

[3] Lat. Opposites complement each other.

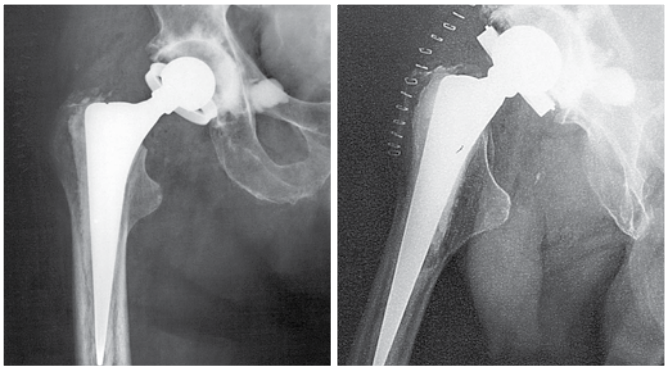

За безвихідної ситуації замикальний вкладень для безцементної чаші встановлено на цементі
In desperate situations a locking liner for a cementless cup is placed on cement

Подвійна нетиповість. Припустиме поєднання різних керамік і встановлення керамічного вкладня на цементі у добре фіксовану механічну западину
Double atypicality. Permissible combination of different ceramics and placing a ceramic liner on cement in a well-fixated mechanical cup

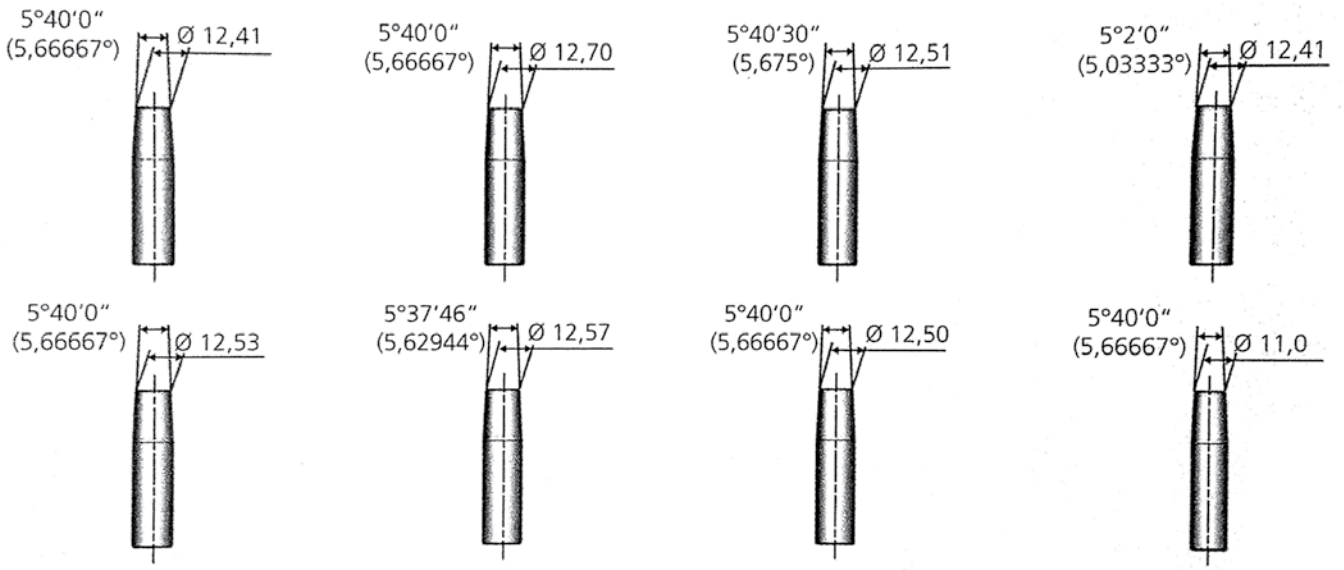

Таблиця 1. Різниця кута конуса 12/14 у різних фірм може сягати кількох мінут[4]
Table 1. Angle discrepancy of the cone 12/14 may be several minutes in implants produced by different manufacturers[4]

Поважайте себе, створіть склад запасних шляхів відступу й отримуйте задоволення від запитання вашої операційної сестри: «Який розмір вам потрібен, лікарю?»

Розглянемо ще одну ситуацію: у цій моделі лише три варіанти головок – S, M та L, а потрібна XL. Вона є в іншої моделі, іншого виробника, але з таким самим конусом. Чи можна поєднати? Тут можливі дві відповіді. Металеві – можна, а в кераміці знову дві відповіді. Просто кераміку не можна, а з металевим адаптером можна.

Схожа ситуація під час ревізії без видалення ніжки. Якщо протез служив довго, то, швидше за все, головка металева й напевно з подряпинами. Краще замінити, та й за довжиною завжди є необхідність

[4] Відомості з журналу Ceramnews.
[4] Data taken from Ceramnews.

mentioned, we empirically determined that a cemented cup can be implanted into a well-fixed uncemented shell during revision surgery (see Rp: "Replacement of polyethylene liner").

Now, can an uncemented acetabular cup be fixed using cement? Theoretically, yes, but why would you? If a metallic support structure is needed, there are plenty of specialized options available.

Trabecular augments, however, are a different story. Their exceptional osteointegrative properties are now widely used for filling bone defects. Cemented acetabular cups are routinely secured to augments using cement, which is entirely appropriate.

Respect yourself — establish backup solutions and enjoy hearing your scrub nurse ask: "What size do you need, doctor?"

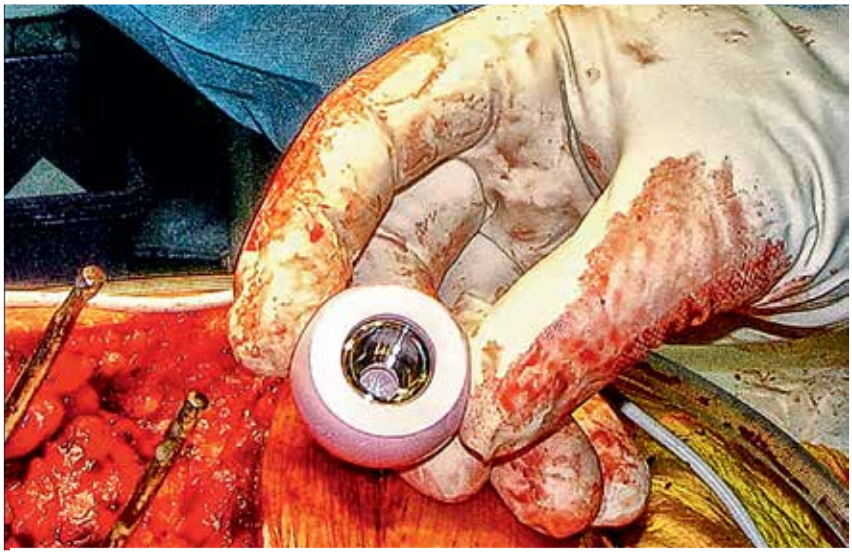

Адаптер
Adapter

корекції. На що міняти? На іншу металеву – без проблем, будь-якої довжини, будь-якого діаметру, залежно від обраної чаші. З керамічною знову правило «Не встановлювати на інофірмову й не нову шию без адаптера». Причому не нова – це та, на яку хоч раз, хоч тільки на хвилинку було встановлено іншу головку, тобто не virgo. На її поверхні вже є подряпини, нерівності, здатні створити в кераміці патологічні напруження. Ще більші ризики у разі встановлення головки однієї фірми на ніжку іншої, тому що конус 12/14 не означає повної рівності кутів. У секундах вони відрізняються. (див. Табл 1.) І хоча випадків її розколу зареєстровано дуже мало, виробник не рекомендує.

Інша річ конусні адаптери. Їхня ідеально гладенька й конгруентна зовнішня поверхня готова м'яко, але щільно увійти в отвір головки. Внутрішня готова прийняти в себе старе грубе й шорстке стебло шийки. Ось така еклектика, два в одному.

А втім, різноманітність розмірів у кераміці все ж таки менше, ніж у металі. У дуже маленьких головок (22,2 мм) адаптерів немає. Але, по-перше, метал ніхто не скасовував, по-друге, він економніший, по-третє, виживання ендопротеза, насамперед, залежить від біомеханіки.

Let's consider another scenario. A particular implant system offers only three head sizes—S, M, and L—but the patient requires XL. Another manufacturer's system has an XL head with the same taper connection. Can they be combined? There are two answers. For metal heads — yes. For ceramic heads, two answers again: pure ceramic—no; ceramic with a metal adapter — yes.

A similar situation arises during revision surgery without removing the femoral stem. If the prosthesis has been in place for a long time, the head is likely metal and almost certainly has scratches. Replacing it is advisable, and length adjustments are often necessary as well. What should it be replaced with? Switching to another metal head presents no issues—any length or diameter can be selected depending on the chosen acetabular component.

With ceramic heads, however, the rule remains: "Never implant onto a stem from a different manufacturer or onto a previously used taper without an adapter." Here, "previously used" means any taper that has had a head mounted on it, even for a moment — that is, it is no longer "virgo". Even the slightest scratches or irregularities on the surface can introduce pathological stress in the ceramic, increasing the risk of fracture. The risk is even greater when pairing a ceramic head from one manufacturer with a stem from another, because a 12/14 taper does not guarantee identical angles. The deviation may be just a few seconds of a degree (see Table 1). While documented cases of ceramic fractures due to mismatched tapers are rare, manufacturers strongly discourage this practice.

Taper adapters, however, offer a solution. Their perfectly smooth and congruent outer surface is designed to gently but securely fit inside a ceramic head. The inner surface accommodates the older, rougher, and more textured neck of the femoral stem. A fusion of function and compatibility — two in one.

That said, ceramic heads still offer fewer size variations than metal ones. For very small heads (22.2 mm), no adapters exist. However, first, metal remains a viable option. Second, it is more cost-effective. Third, the longevity of a prosthesis ultimately depends on biomechanics.

РОЗДІЛ 22 / CHAPTER 22

МЕТАЛ НА МЕТАЛ

METAL ON METAL

КОЖЕН МЕТАЛ, КОЖНА РЕЧОВИНА, КОЖНА РОСЛИНА МАЮТЬ ВЛАСТИВОСТІ ТА ЕЛЕМЕНТИ, ЯКІ МОЖУТЬ ПОГІРШИТИ АБО ПОКРАЩИТИ СТАН ХВОРОГО
(Парацельс)

EVERY METAL, EVERY SUBSTANCE, EVERY PLANT HAS PROPERTIES AND ELEMENTS THAT CAN EITHER HARM OR HEAL THE PATIENT
(Paracelsus)

Стосовно пари тертя Ме-Ме – на це питання однозначно відповісти складно. Наше покоління ортопедів зіткнулося з такими конструкціями на початку занепаду їхньої популярності.

Пішли в небуття протези Сиваша й Вірабова, так і не дійшли до нас і не залишили жодного враження моделі Metasul і Metamys.

І ось, у 2006 році компанія DePuy, що входить до складу Johnson & Johnson, стрімко вивела на пострадянський ринок супермодель ASR. Та ще й дуже переконливо, на підставі фізико-математичних законів, довела її переваги перед більш ранніми моделями. Поверхневий натяг тканинної рідини має забезпечити ідеальне ковзання двох ідеально відполірованих конгруентних поверхонь із легендарного сплаву CoCrMo. Величезний розмірний ряд пар «чаша – головка» дає можливість ідеально дібрати імплантати для будь-якого пацієнта з повним відновленням біомеханіки суглоба. Найбільша дистанція стрибка не дозволяє вивихнути такий ендопротез без надмірних зусиль. Ретельне видалення екзостозів по периметру чаші після її інклінації і плоска шийка ніжки Corail, з успішною тридцятирічною історією, забезпечують ідеальний обсяг рухів і виключають імпіджмент навіть у шпагаті. Здавалося, досягнуто вершини, і інші конструкції чекає поступове згасання. Я навіть хотів виступити у ЗМІ зі статтею про «революцію в ендопротезуванні». Але, як говорив герой відомої комедії: «Тарапіца не надо!»

У 2009 році протез знято з виробництва й заборонено до встановлення.

ASR

Ми були шоковані. У клініці за два з половиною роки успішно встановлено понад двісті таких імплантів. У найближчому післяопераційному періоді (за три роки) було лише чотири ускладнення, та й ті ми зараховували до помилок передопераційного планування. В одному випадку зауважено асептичне розхитування чаші після ендопротезування у молодої

Regarding the metal-on-metal (MoM) bearing couple, it is difficult to provide a straightforward answer. Our generation of orthopedic surgeons encountered such designs just as their popularity was beginning to decline.

1. ***Ендопротез Вірабова недовго застосовувався в клінічній практиці через велику кількість ускладнень і технічних труднощів під час встановлення та видалення конструкції***
The Virabov endoprosthesis was not used in clinical practice for a long time due to a large number of complications and technical difficulties associated with installation and removal of the implant

2. ***Ендопротез Сиваша – один з перших імплантів з парою тертя метал-метал. Завдяки пов'язаної кострукції стійкий до вивихам. Представлений екземпляр видалено після 32 років служби***
The Sivash endoprosthesis was one of the first implants with a metal-on-metal bearing couple. It is resistant to dislocations due to its articulating design. This implant was removed after 32 years

The Sivash and Virabov prostheses faded into obscurity before ever reaching us, and we never had the opportunity to form an impression of models like Metasul or Metamys. We did not have an an-

Metasul

Metamys

пацієнтки з аутопластикою покрівлі ацетабулюм. В іншому відзначений гучний скрип під час ходіння внаслідок ятрогенного перелому дна западини й хибного кута інклінації, але без інших клінічних проявів.

Ще одна пацієнтка зазнала одноетапної ревізійної операції через раннє глибоке нагноєння. Заміна пари тертя на кераміку-поліетилен і продовжена цілеспрямована антибіотикотерапія вирішили проблему. Четвертий пацієнт описаний у розділі «Вивихи». У спінальника зі спастичним парапарезом настало повне повторне зміщення чаші ASR, незважаючи на дуже впевнену первинну фіксацію.

Усі ці ускладнення могли статися з будь-якою моделлю ендопротеза, і ми продовжували планувати установку XL head, зважаючи на ці випадки. Читали лекції та доповіді з викладом переваг ASR, критично відкидали моделі типу Birmingham як застарілі. Отримали офіційний дозвіл від DePuy на право навчати встановленню ASR.

І раптом заборона, вилучення залишків зі складів, оголошення про можливість компенсації вартості нової конструкції за необхідності заміни. Ці заходи були вжиті виробником у відповідь на результати багаторічних спостережень, зазначених у міжнародних реєстрах. Відсоток ускладнень, за їхніми даними, перевищував 12–14 % за десять років спостережень.

swer to the question posed in the chapter's title.

Then, in 2006, DePuy, a subsidiary of Johnson & Johnson, made a bold entry into the post-Soviet market with its ASR model. The company, armed with compelling arguments based on physical and mathematical principles, confidently demonstrated the superiority of this implant over earlier designs. The surface tension of synovial fluid was expected to ensure perfect lubrication between two flawlessly polished congruent surfaces made from the legendary CoCrMo alloy. The extensive range of head and cup sizes allowed for an ideal match to any patient, ensuring complete restoration of joint biomechanics. The exceptionally high jump distance theoretically made dislocation nearly impossible without

Диспластичний коксартроз
Dysplastic coxarthrosis

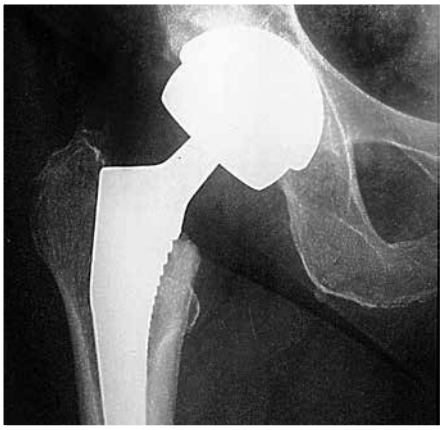

Встановлено у Чикаго
ASR Corail Chicago

Нестабільність чаші
Instability of the cup

Незважаючи на видалення понад 20 мл рідини, тиск у суглобовій сумці залишався високим, і під час розтину нас обдало фонтаном кольору «дитячої несподіванки»
Despite removal of more than 20 ml of fluid the pressure in the joint capsule remained high while dissecting the capsule we were sprinkled with a fountain the color of «baby poop»

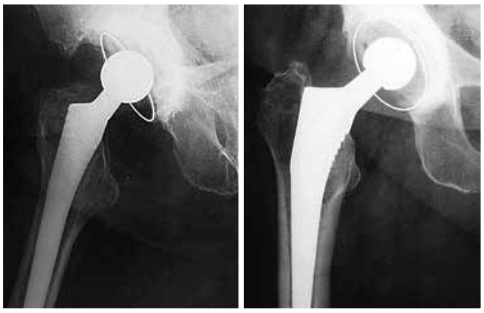

Одноетапна ревізія
One-stage revision

Ми навіть пишалися своїми двома відсотками. Але радіти було рано.

Перша пташка, як не дивно, прилетіла зі США. Українець був прооперований у Чикаго шість років тому і, відчувши біль у ділянці суглоба, звернувся до нас. Під час рентгенівського обстеження виявлено нестабільність тазового компонента з надзвичайно великими дефектами кісткової тканини таза й проксимального відділу стегнової кістки. Це було дуже схоже на важкий випадок поліетиленової хвороби. Тільки без поліетилену...

Під час ревізії ми вперше отримали типову, як тепер уже знаємо, буру рідину й пастоподібний дебріс такого самого кольору.

Рідина перебувала в суглобі під великим тиском й облила бригаду під час розтину капсули. Бактеріоскопія не виявила флори й операція була продовжена в повному обсязі. Паста заповнювала порожнини дефектів кістки та видалялася просто ложкою.

Змінення відповідали тому, що ми вже встигли знайти у зарубіжних джерелах під назвою «псевдопухлини».

Пацієнт був молодий, і ми постаралися замінити нестабільну чашу великою механічною. Jumbo з гвинтами міцно зафіксувалась у розширеній кульшовій западині. Ніжка, незважаючи на наявність дефектів типу гранульом у проксимальному відділі стегнової кістки, була стабільна, і міняти її ми не стали. Дефекти заповнили аутостружкою, отриманою під час обробки гіперзападини. Головку замінили на керамічну, з адаптером... Повний успіх. Ми знову запишалися – мовляв, переробляємо після американців. Але, як сказано в писанні, «не судіть, щоб і вас не судили»[1].

ПСЕВДОПУХЛИНИ

Незабаром звернулася одна з перших пацієнток. Молода дівчина 22 років, курсант академії МВС, намагалася сходити в «самоволку» й впала з ринви на рівні другого поверху. Операція остеосинтезу шийки стегнової кістки закінчилася асептичним некрозом головки, і за рік ми прооперували її

[1] Євангеліє від Матвія, 7:1.

excessive force. Thorough removal of osteophytes around the acetabular rim after setting the cup at the correct inclination, combined with the flat neck of the Corail stem, which already had a successful 30-year history, was supposed to provide an ideal range of motion and eliminate impingement — even in a full split. It seemed like the pinnacle had been reached, and that all other designs were destined for gradual obsolescence. I was even tempted to publish an article in the media about a "revolution in joint replacement." But, as the famous comedy character said, "No need to rush!"

In 2009, the prosthesis was discontinued and banned from further use.

ASR

We were stunned. Over two and a half years, our clinic had successfully implanted more than 200 of these prostheses. Within the first three years postoperatively, we had only encountered four complications, and even those we attributed to errors in preoperative planning. In one case, a young patient with acetabular roof autografting developed aseptic cup loosening. In another, a loud squeaking sound was noted during walking due to an iatrogenic acetabular floor fracture and improper cup inclination, though there were no other clinical symptoms.

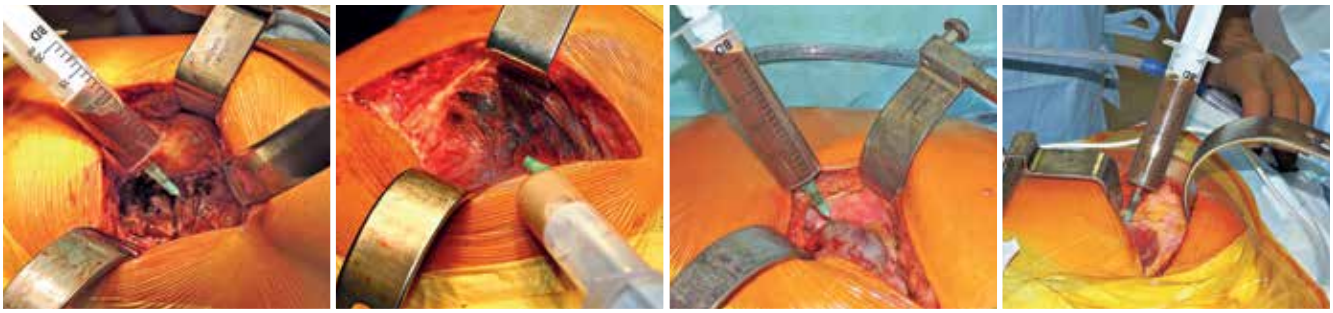

Під час пункції псевдопухлини завжди отримуємо каламутний вміст різних відтінків коричневого кольору
Puncturing a pseudotumor we always get turbid contents of various shades of brown

з використанням найкращого на той час ендопротеза ASR XL head Corail. Тоді ми ще не знали про заборону встановлення металевої пари жінкам фертильного віку через невідомий можливий вплив іонів металів на плід.

Операція минула успішно, і результат перевершив усі очікування. На контрольний огляд за рік пацієнтка з'явилася в босоніжках з каблуком 12 см і розповіла про успішне складання іспиту з фізичної підготовки та запальні вечірки з екстремальними танцями. Іронічно вислухавши наші умовляння вгамуватися, вона відбула на продовження навчання й активного дозвілля.

Побачили ми її знову за шість років. Причиною візиту стала виражена гіпертермія (до 39 °C) неясного генезу й болі внизу живота на боці операції.

Виявилося, що подібні, хоч і менш виражені напади у неї з'явилися понад півроку тому. Колеги-терапевти, за відсутності інших клінічних ознак, поставили діагноз «ентероколіт» і призначили відповідне лікування. Як не дивно, температура знижувалася, що ще більше зміцнило впевненість у патології товстого кишківника. Але епізоди загострення повторювалися, і ми не змогли відпустити пацієнтку після огляду, незважаючи на її запевнення у тому, що все гаразд. Про всяк випадок пропунктувавши суглоб, отримали гній бурого забарвлення й на тлі

A third patient underwent a one-stage revision surgery due to early deep infection. Replacing the bearing couple with a ceramic-polyethylene combination, along with prolonged targeted antibiotic therapy, resolved the issue. The fourth patient was described in the "Dislocations" chapter. A patient with spastic paraparesis experienced complete recurrent displacement of the ASR cup, despite its initially strong fixation.

All these complications could have occurred with any implant model, so we continued planning ASR XL head placements, keeping these cases in mind. We gave lectures and presentations on the advantages of ASR, critically dismissed models like Birmingham as outdated, and even received official approval from DePuy to teach ASR implantation techniques.

And then, suddenly — bans, product recalls, and announcements about compensation for replacement prostheses if needed. The manufacturer took these steps in response to long-term registry data indicating a complication rate exceeding 12–14% over a ten-year observation period. At first, we were even proud of our own 2% complication rate. But our optimism was premature.

The first warning sign, oddly enough, came from the United States. A Ukrainian patient had undergone surgery in Chicago six years earlier. Experiencing pain in the hip

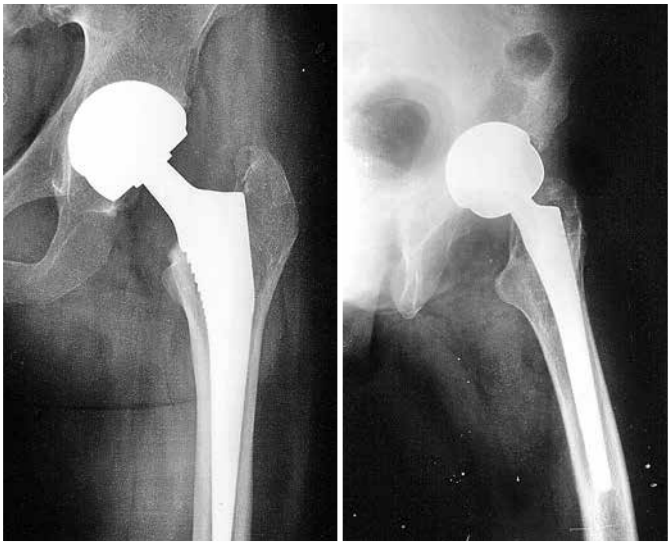

Рентгенологічно ознак патології не виявлено
An x-ray revealed no signs of pathology

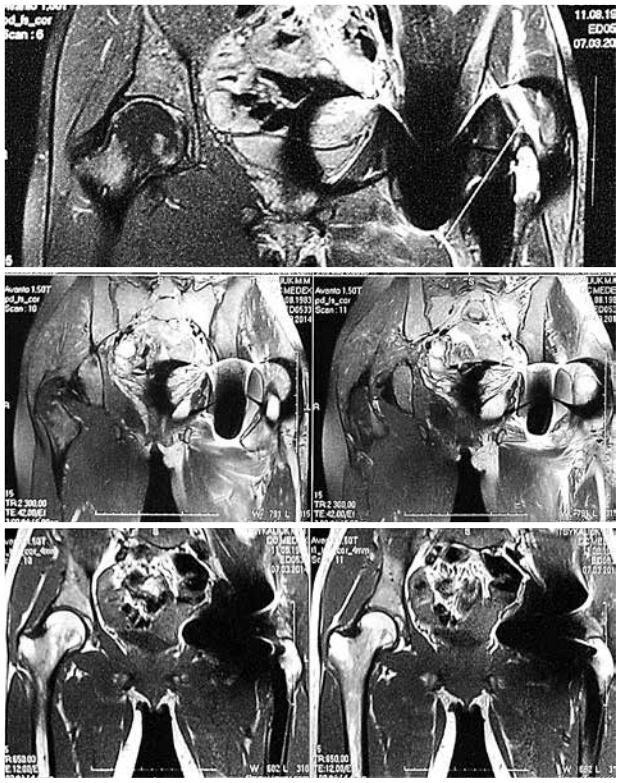

На МРТ виражені ознаки псевдопухлини
An MRI detected pronounced signs of a pseudotumor

Гній у порожнині суглоба
Pus in the joint cavity

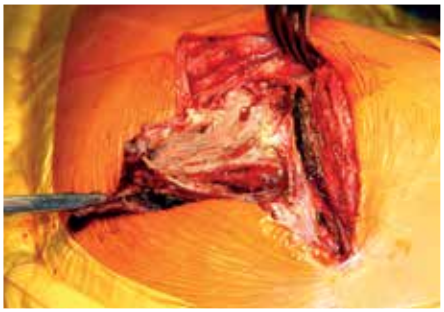

Висічення зміненої капсули
Excision of the modified capsule

Зняття головки ендопротеза під час ревізії обов'язкове
Removal of the implant's head during revision is mandatory

різкого наростання токсичної реакції та гіпертермії пішли на невідкладну ревізію.

Усе було типово для псевдопухлини, яка нагноїлася. Широка, щільна, до 4 мм товщиною капсула була туго наповнена бурим гнійним вмістом та пастоподібним дебрісом. Фіксація обох компонентів ендопротеза була стабільною, та ми й не готувалися до їхньої заміни. Тому обійшлися ретельним висіченням капсули й вимиванням дебрісу системою пульс-лаваж з тимчасовим зняттям і стерилізацією головки. Звичайне дренування на три дні й продовжена антибіотикотерапія сприяли первинному загоєнню рани.

Тоді ми вже набагато більше знали про ускладнення цієї системи й наполегливо рекомендували пацієнтці планову ревізію із заміною пари тертя, тим більше, що на той момент вона вже планувала народження дитини. Скориставшись допомогою подруги, яка мешкає в Німеччині, пацієнтка пройшла консультацію у німецьких ортопедів. Колеги були здивовані позитивним результатом первинної ревізії, проте віддавши належне нашій роботі, ще категоричніше рекомендували заміну пари тертя. Таку саму думку висловили наші французькі друзі – Іван Соллогуб та Алан Соте[2].

Однак життя подає свої рішення.

[2] Alan Soutet – генеральний секретар товариства ортопедів-травматологів Франції 2009-2013 років. Нині голова комітету SOFCOT із впровадження нових методик.

area, he turned to us. Radiographic examination revealed acetabular component instability with massive bone defects in both the pelvis and the proximal femur. The findings strongly resembled an advanced case of polyethylene wear disease — except there was no polyethylene involved…

During revision surgery, we encountered, for the first time, what we now recognize as the typical brown fluid and paste-like debris of the same color.

The joint fluid was under high pressure and sprayed over the entire surgical team upon capsular incision. Bacterioscopy showed no bacterial presence, so the procedure continued as planned. The paste-like material filled the bone defects and was easily removed with a spoon.

The changes matched what we had already come across in foreign literature under the term "pseudotumors."

Since the patient was young, we aimed to replace the unstable cup with a large mechanical component. A Jumbo cup with screws was firmly fixed in the enlarged acetabulum. Despite granulomatous defects in the proximal femur, the femoral stem remained stable, so we decided not to replace it. The defects were filled with autologous bone shavings obtained during acetabular preparation. The metal head was replaced with a ceramic one using an adapter… A complete success. Again, we felt a sense of pride — thinking we were correcting the work of American surgeons. But, as the Scripture says, "Judge not, that ye be not judged."[1]

PSEUDOTUMORS

Not long after, one of our first patients returned. A young woman, 22 years old, a cadet at the Ministry of Internal Affairs Academy, had attempted to go AWOL and fell from a drainpipe at the level of the second floor. Surgery for osteosynthesis of the femoral neck ended in aseptic necrosis of the femoral head, and within a year, we operated on her using what was then the best available implant — ASR XL head Corail. At the time, we were unaware of the prohibi-

[1] Matthew 7:1.

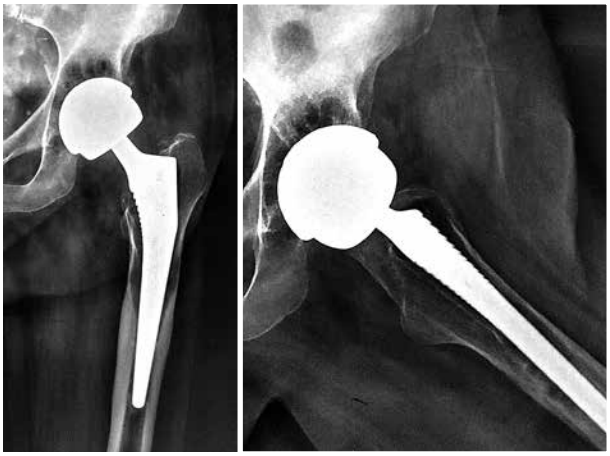

Гранульоми навколо всіх компонентів ендопротеза
Granulomas surround all components of endoprosthesis

Типовий вміст псевдопухлини
Typical contents of a pseudotumor

Дебріс заповнює всі простори
Debris fills all space

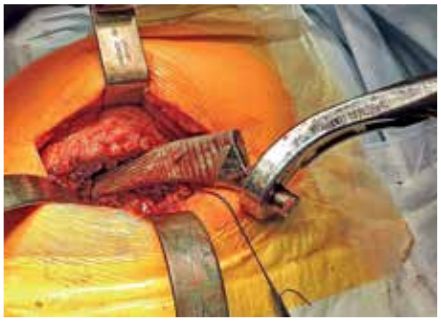

Цього разу ніжка вийшла легко
This time the stem was easily removed

Западина теж видалена легко
And so was the cup

Після обробки западина готова до імплантації нової чаші
Having been prepared the acetabulum is ready for a new cup's implantation

Трохи кісткової аутопластики
A little bit of autograft

Вибрано чашу з розвиненою поверхнею
A cup with a developed surface has been chosen

Вигнуті установники завжди зручніше
Curved cup positioners are always handier

Чашу встановлено
The cup is placed

Перший етап інфільтрації рани коктейлем «Маргарита»
The first stage of wound infiltration with cocktail «Margarita»

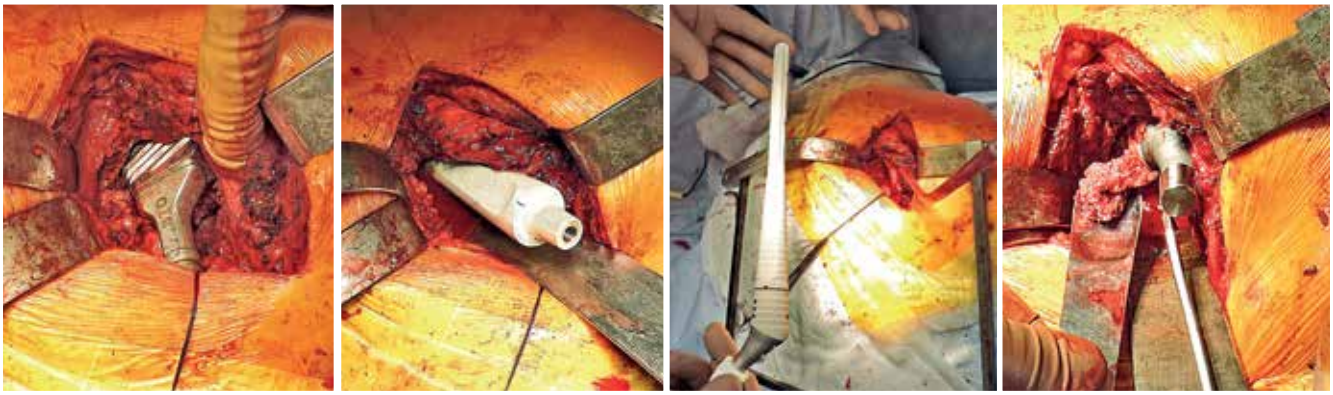

Після обробки каналу та примірки вибрано і встановлено ніжку
After preparation of the canal and fitting a stem is chosen and placed

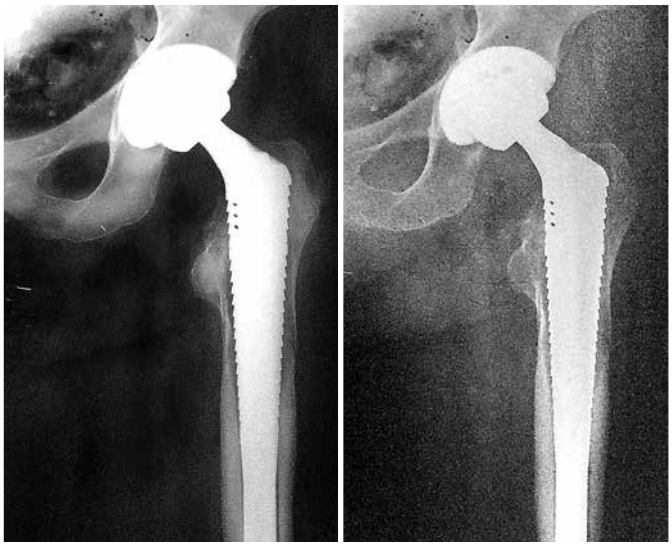

Ревізійний протез надійно фіксовано
A revision prosthesis is safely fixated

Наша пацієнтка, нині майор поліції, виховує здорового сина й не збирається міняти імплант. Ми продовжуємо рекомендувати заміну...

Невдовзі з'явилися й інші пацієнти. В одних причиною звернення був косметичний дефект («шишка на сідниці», біль), в інших – ознаки септичного запалення.

Визначилися дві групи ускладнень: асептична та септична. Утім, перша може перейти у другу. Псевдопухлини не є причиною нагноєнь, а лише основою. Закрита порожнина з біологічною рідиною без циркуляції крові – ідеальне середовище для життєдіяльності різних мікроорганізмів. А вони, трапляється, циркулюють в організмі й знаходять це поживне болото.[3]

[3] Свиня своє болото знайде (українське прислів'я).

tion against using metal-on-metal implants in women of childbearing age due to the unknown potential effects of metal ions on fetal development.

The surgery was successful, and the outcome exceeded all expectations. When the patient returned for a follow-up a year later, she arrived wearing 12 cm high heels and spoke about passing her physical fitness exam and indulging in wild parties with extreme dancing. After listening with some irony to our pleas for moderation, she left to continue her studies and active lifestyle.

We saw her again six years later. This time, she presented with a high fever (up to 39°C) of unclear origin and pain in the lower abdomen on the operated side.

It turned out that similar, albeit less severe, episodes had started occurring more than six months prior. Physicians, lacking other clinical signs, diagnosed her with enterocolitis and prescribed appropriate treatment. Strangely, the fever subsided, reinforcing their belief in intestinal pathology. However, the flare-ups continued, and we could not simply let the patient go after examining her, despite her reassurances that everything was fine. As a precaution, we aspirated the joint and obtained pus of a brownish color. With a sudden sharp worsening of toxic symptoms and fever, we proceeded with an urgent revision.

Everything was textbook for an infected pseudotumor. A thick, dense capsule, up to 4 mm in thickness, was tightly filled with brown pus and pasty debris. Both components of the implant were stable, and we had not planned for their removal. Instead, we performed a thorough excision of the capsule, washed out the debris using a pulse lavage system, and temporarily removed and sterilized the femoral head. Standard drainage for three days and continued antibiotic therapy led to primary wound healing.

By then, we were much more aware of the complications associated with this implant system and strongly recommended an elective revision with replacement of

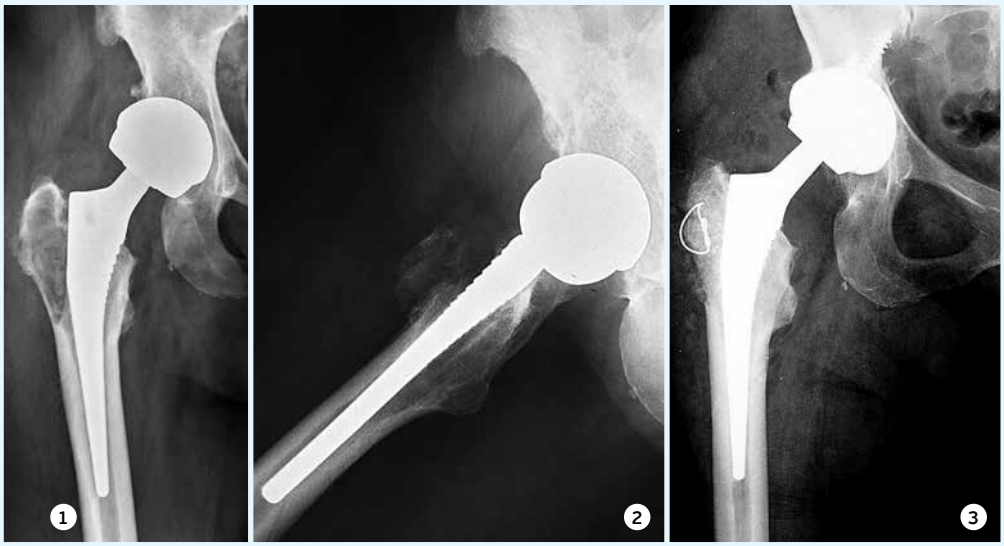

1. ***За п'ять років з'явилося відчуття дискомфорту***
After five years a feeling of discomfort appeared

2. ***Рентгенівське дослідження виявило гранульому***
X-ray examination revealed granuloma

3. ***Результат за рік***
Follow up in a year

На КТ видно псевдотумор
CT scan revealed a pseudotumor

Дефект стегнової кістки заміщено мінеральною пластикою
A defect of the femur was eliminated with the help of mineral grafting

Заміна пари тертя
Replacement of the bearing couple

Наявність патогенної флори значно ускладнює ситуацію. Власне, ревізії мало чим відрізняються від звичайних одноетапних за асептичного розхитування і двоетапних у разі септичного. Різниця лише у розмірах дефектних порожнин.

Псевдопухлини зазвичай характеризуються великими руйнуваннями та пізнім розвитком нестабільності. Іноді западина стабільна за збереження не більше 15–20 % контакту з тазовою кісткою, а ніж-

the bearing surfaces, especially since the patient was now planning to have children. With the help of a friend in Germany, she consulted German orthopedic specialists. They were surprised at the positive outcome of the initial revision but, after acknowledging our efforts, were even more insistent about replacing the bearing surfaces. Our French colleagues, Ivan Sollogub and Alan Soutet, shared the same opinion.[2]

[2] Alan Soutet – Secretary General of the French Society of Orthopedic Surgery and Traumatology (SOFCOT) from 2009 to 2013. Currently, he is the head of the SOFCOT committee for the implementation of new techniques.

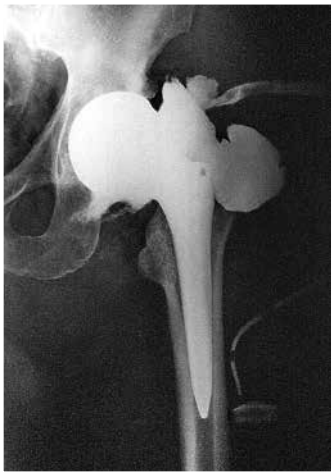

Спочатку все було добре
At first everything was fine

За сім років з'явилися болі й відкрився свищ
Seven years later pain and a fistula appeared

Перший етап септичної ревізії
The first stage of septic revision

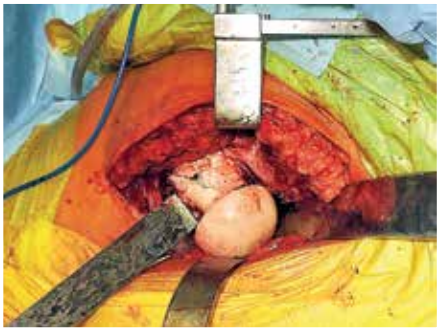

За два місяці проведено хірургічну обробку рани
In two months debridement of the wound was carried out

Видалення спейсера
Removal of the spacer

Встановлено ревізійний протез
A revision prosthesis is installed

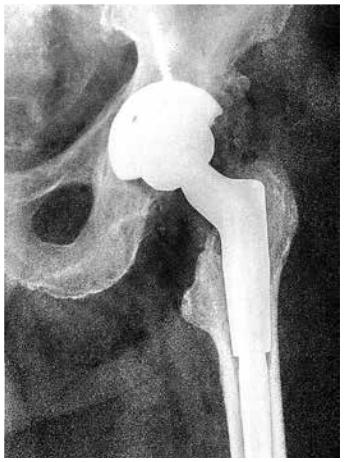

Результат за три роки
The result after three years

ка можебезболісно триматися на нижній третині.

Тому навіть відсутність ознак псевдопухлини не звільняє від необхідності динамічного спостереження за протезами з парою тертя метал-метал хоча б раз на рік-два.

Як же моніторити? В ідеалі, це аналіз крові на вміст кобальту й хрому, а також МРТ. Якісна рентгенографія здатна вияви-

However, life offers its own solutions. Our patient, now a police major, is raising a healthy son and has no intention of changing her implant. We continue to recommend revision…

Soon, other patients followed. Some sought help for cosmetic concerns ("a lump on my hip" or pain), while others exhibited signs of septic inflammation.

ти кісти й гранульоми навколо компонентів, але це вже не рання діагностика. Європейські, а особливо американські автори завзято рекомендують заміну пари тертя за підвищеного вмісту іонів кобальту й хрому навіть без будь-яких клінічних ознак псевдопухлини.

Наших пацієнтів важко схилити до заміни на тлі повного клінічного благополуччя. Крім того, виробник відшкодовує витрати на нові компоненти тільки після операції, і її необхідність ще потрібно довести.

Проте якщо під час МРТ-діагностики виявляються початкові ознаки дефектів

Two categories of complications became apparent: aseptic and septic. However, the first can transition into the second. Pseudotumors themselves do not cause infections, but they create the perfect environment for them. A closed cavity filled with biological fluid, devoid of blood circulation, is an ideal breeding ground for microorganisms. And these microorganisms, circulating throughout the body, often find their way to this nourishing swamp.[3]

The presence of pathogenic flora significantly complicates the situation. In essence, these revisions differ little from standard single-stage procedures for aseptic loosening and two-stage procedures for septic cases. The main difference lies in the extent of the defective cavities.

[3] A pig will always find its mud. (Ukrainian proverb).

Зазвичай пацієнти погоджуються на операцію, коли вже зовсім припікає
As a rule, patients consent to an operation when things get absolutely unbearable

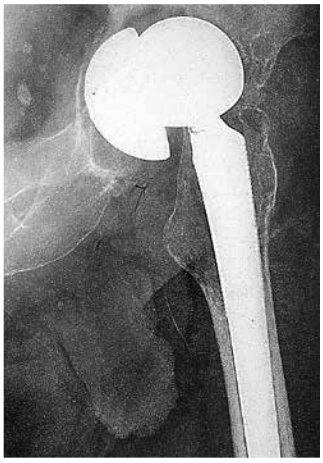

Міграція чаші
Migration of the cup

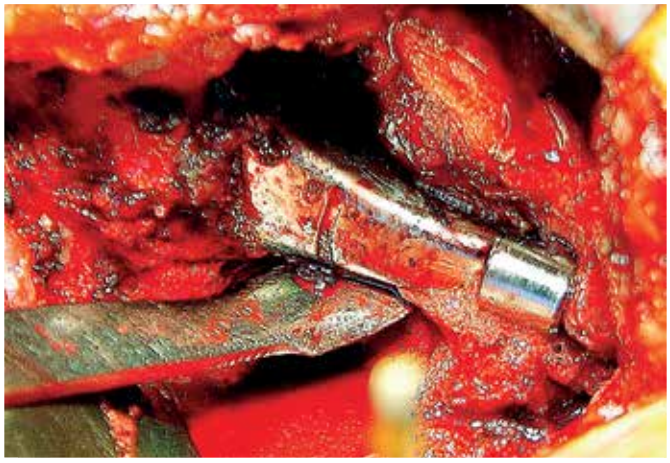

Імпіджмент шийки
Impingement of the neck

Металоз характеризують більш темні тканини
Metallosis is characterized with darker tissues

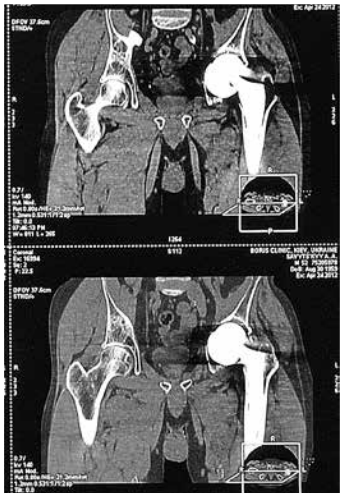

Характерна картина КТ
A typical CT scan image

Алопластика дефектів западини
Filling acetabular defects with allograft...

...і встановлення ревізійної чаші
...and positioning of a revision cup

Результат за п'ять років
The result after five years

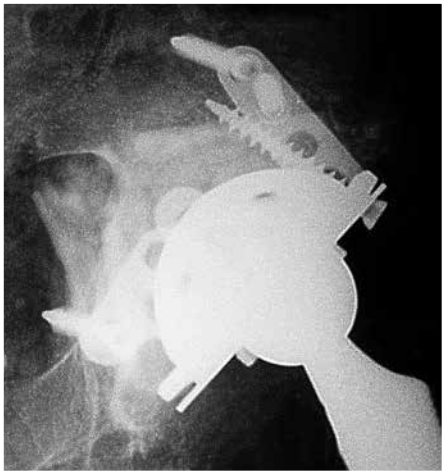

Видно перебудову кісткових трансплантатів
The remodeling of bone grafts is evident

кісткової тканини, прилеглої до імпланта, або наявність порожнини з характерними для псевдопухлини ознаками, треба застосувати всі можливі методи обстеження (РТГ у двох проекціях, КТ, загальний аналіз крові, на С-реактивний білок, на титр антитіл до збудників гнійного запалення, пункцію суглоба з бактеріологічним дослідженням, радіоізотопне сканування кісткової тканини з технецієм).

У разі діагнозу «псевдопухлина ділянки ендопротеза кульшового суглоба» і самому зважитися на операцію, і довести пацієнту, що затягування ревізії загрожує важкими ускладненнями, простіше. Що раніше виявлено проблему, то легше з нею впоратися. Водночас таких ускладнень через використання інших моделей імплантів з парою тертя Me-Me (Icon, Magnum, Durom, Met-Met) у нас поки що не зауважено. Так, звісно, їх усіх разом менше, і терміни спостереження не довше семи років, але все ж таки...

Є серед пацієнтів із такими протезами і активні мисливці, і тенісисти, і балетмейстери без скарг та

Pseudotumors are usually characterized by extensive destruction and late-onset instability. Sometimes, the acetabular component remains stable even with only 15–20% contact with the pelvic bone, while the femoral stem may remain pain-free, supported solely by its distal third.

For this reason, even in the absence of signs of a pseudotumor, dynamic monitoring of metal-on-metal bearing prostheses is essential, at least once every one to two years.

How should this be monitored? Ideally, through blood tests to measure cobalt and chromium levels, as well as MRI scans. High-quality radiography can detect cysts and granulomas around the components, but this is no longer early diagnosis. European and especially American authors strongly recommend replacing the bearing surface if elevated cobalt and chromium ion levels are detected, even in the absence of clinical symptoms of pseudotumor formation.

Convincing our patients to undergo revision in the absence of symptoms is challenging. Moreover, manufacturers only reimburse the cost of new components after surgery, and the necessity of the procedure must first be proven.

However, if early signs of bone defects adjacent to the implant or cavities with characteristic pseudotumor features are detected during MRI, all possible diagnostic methods should be utilized — X-ray in two projections, CT, complete blood count, C-reactive protein test, antibody titers against pyogenic pathogens, joint aspiration with bacteriological analysis, and radioisotope bone scanning with technetium.

If a diagnosis of "pseudotumor in the area of a hip joint prosthesis" is confirmed, it becomes easier both to proceed with surgery and to persuade the patient that delaying revision carries the risk of severe complications. The earlier the problem is identified, the easier it is to manage. At the same time, no such complications have been observed in our practice with other metal-on-metal implant models (Icon, Magnum, Durom, Met-Met). Of course, the total number of these cases is smaller, and follow-up periods do not exceed seven years, but still...

І знову тату
And here is tattoo again

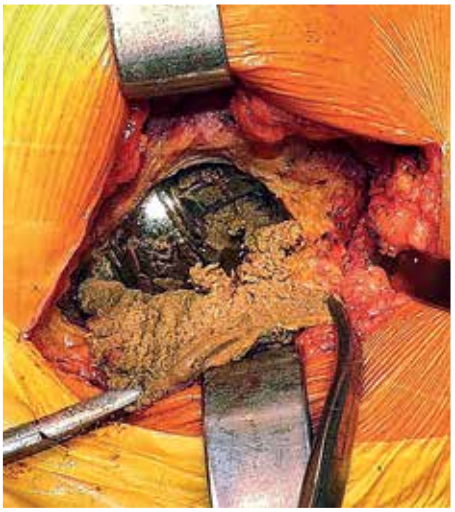

І знову типовий вміст псевдопухлини
Typical contents of a pseudotumor

Видалення стінок псевдопухлини
Removal of the walls of the pseudotumor and removal of the head

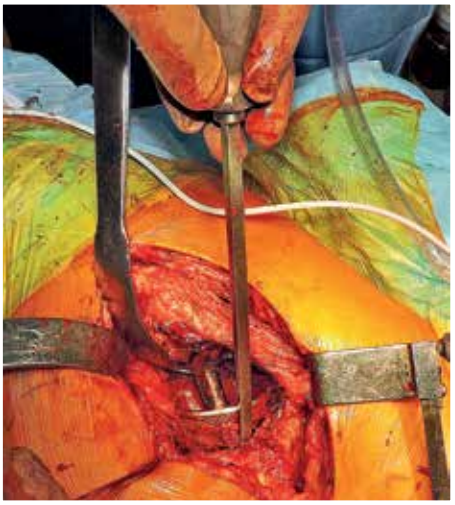

Поступове звільнення чаші
Gradual extraction of the cup

Чашу видалено
The cup is removed

Видалена пара тертя: капсула і дебріс
The bearing couple and debris are removed

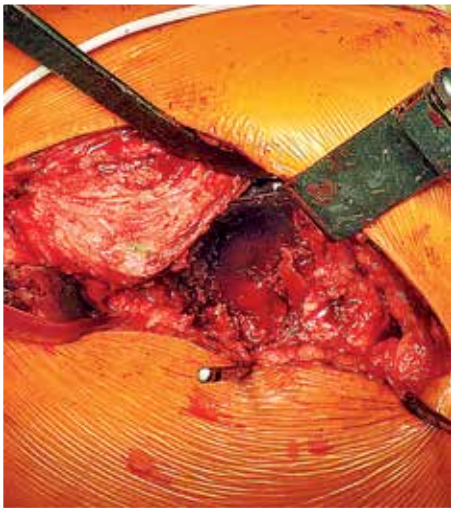

Постраждали всі відділи западини
All parts of the acetabulum are damaged

У дефект дна входить пів пальця
The defect of the bottom is the size of half a finger

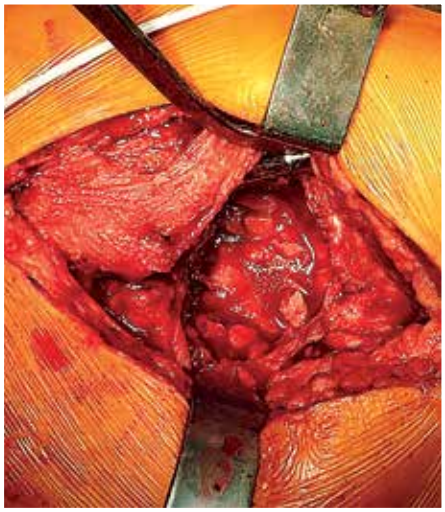

Кісткова пластика
Bonegrafting

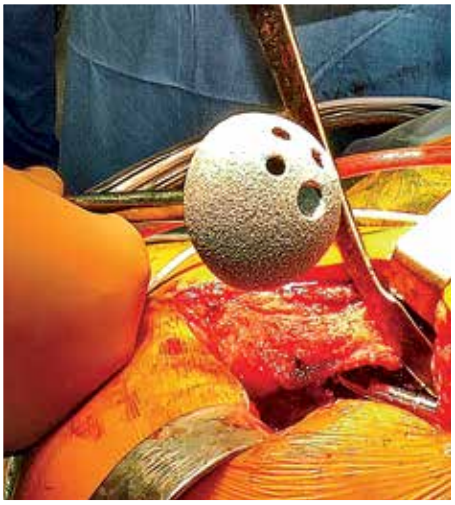

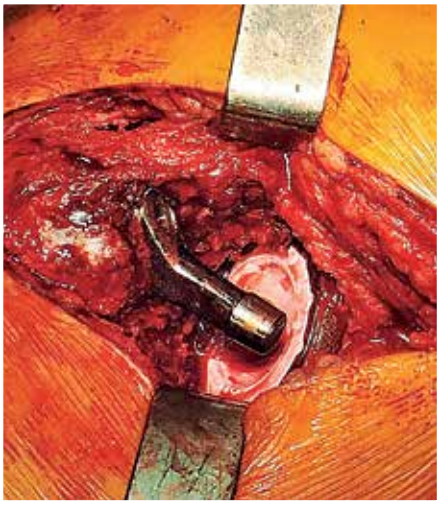

Ревізійну чашу обрано і встановлено
A revision cup is chosen and placed

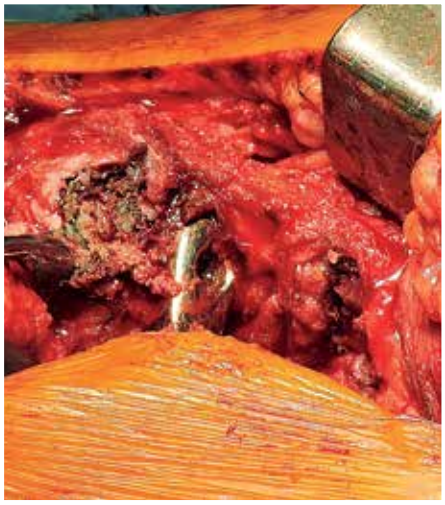

Проксимальна частина стегнової кістки теж уражена псевдопухлиною
The proximal part of the femur is also affected by a pseudotumor

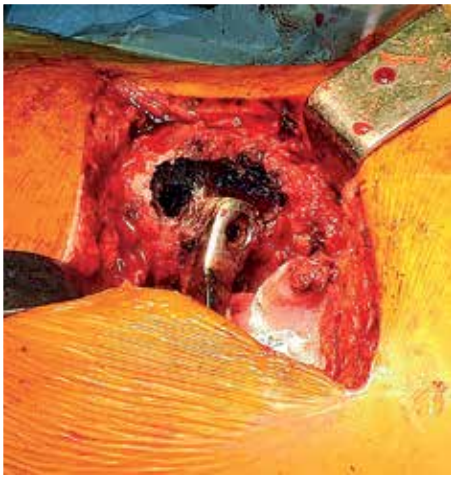

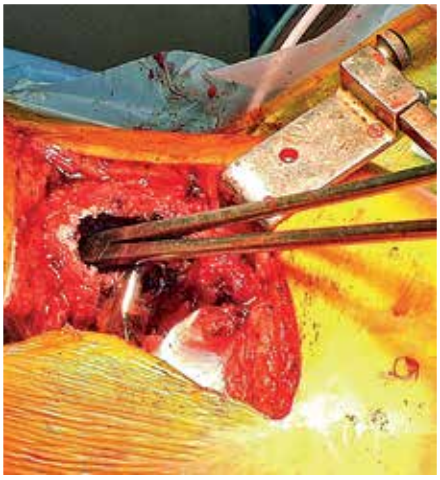

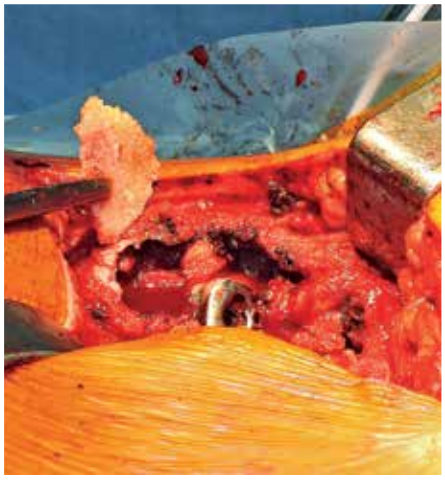

Дефект вельми значний. Пластика дефекту
The defect is substantial. Filling the defect with the bonegraft

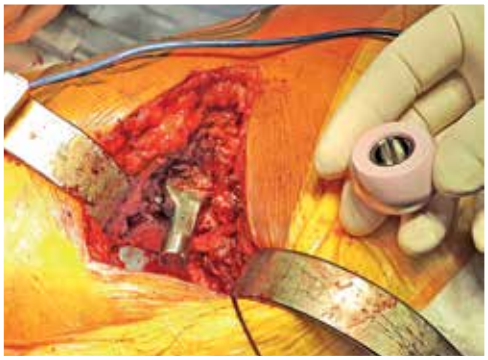

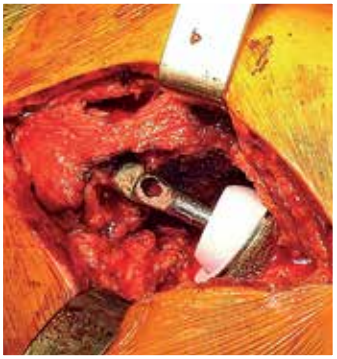

Головка на стару ніжку – виключно з адаптером
Only a head with an adapter should be mounted on the old stem

Ревізію завершено
Revision is complete

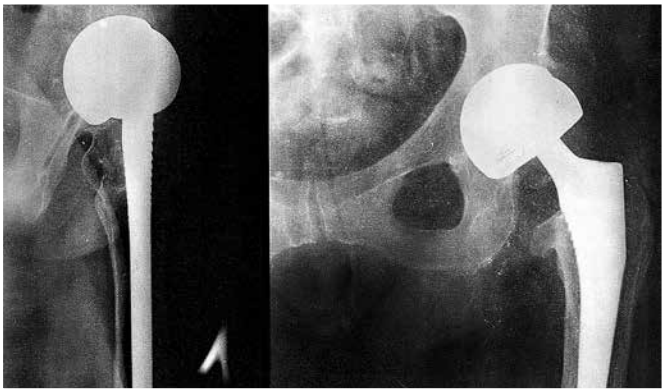

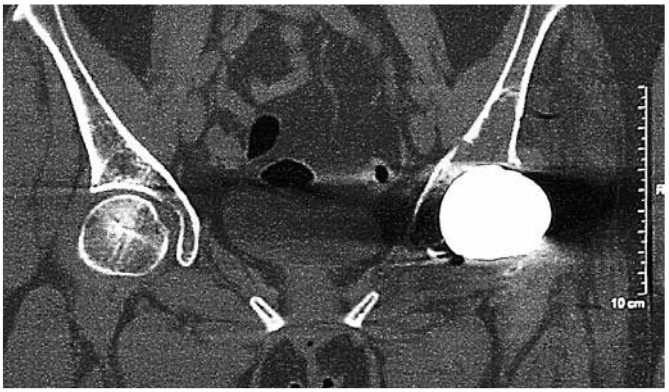

Можливо, причина ускладнення – некоректне встановлення чаші
A possible cause of the complication is the cup's malpositioning

КТ підтверджує неправильний кут інклінації
CT confirms the wrong angle of inclination

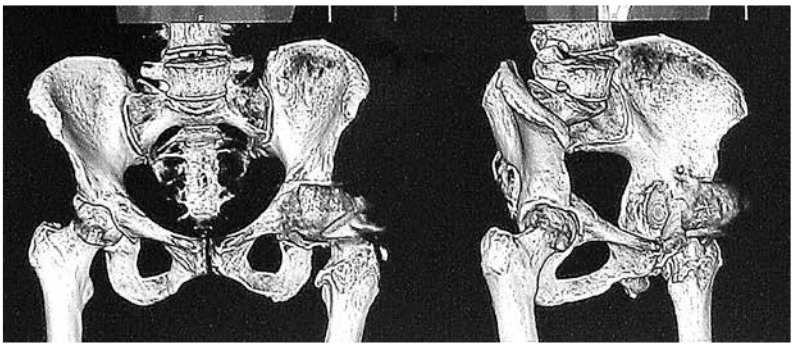

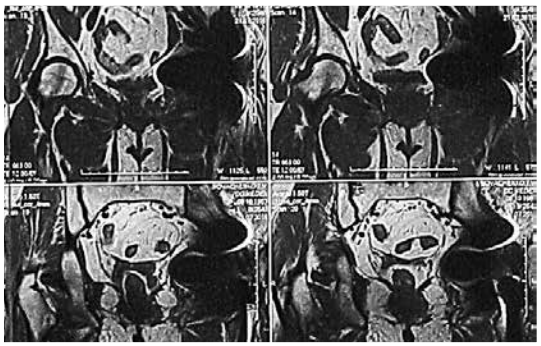

Просторова реконструкція виявляє псевдопухлину
Spatial reconstruction reveals a pseudotumor

Найбільш характерна картина псевдотумору на МРТ
The most typical MRI image of a pseudotumor

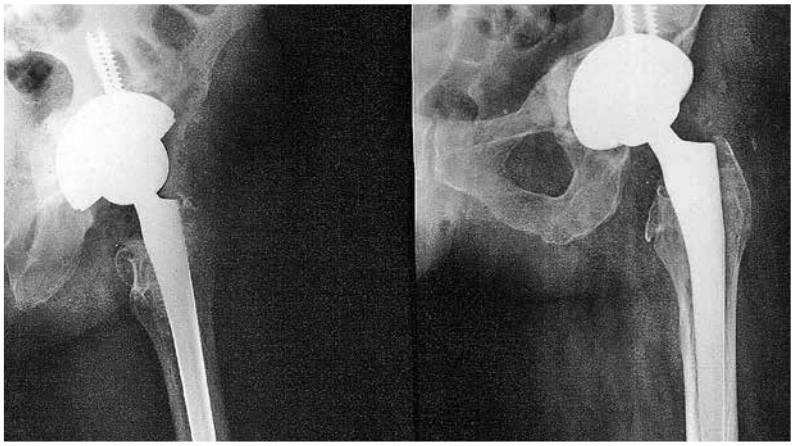

Рентген-контроль
A radiographic control

ознак нестабільності. Продовжуємо за ними спостерігати.

Вірю, що ідеальний з точки зору біомеханіки, зносостійкості, інертності до тканин організму й водночас бактерицидний ендопротез буде створено.

Among patients with these prostheses, there are active hunters, tennis players, and ballet masters, all without complaints or signs of instability. We continue to monitor them.

I firmly believe that an ideal endoprosthesis — one that is biomechanically flawless, wear-resistant, biologically inert, and at the same time bactericidal — will one day be created.

Банальний артроз у хореографа
A typical arthrosis in a choreographer

ICON протягом восьми років виправдовує надії на ідеальну біомеханіку
ICON over the course of eight years justifies the hopes for perfect biomechanics

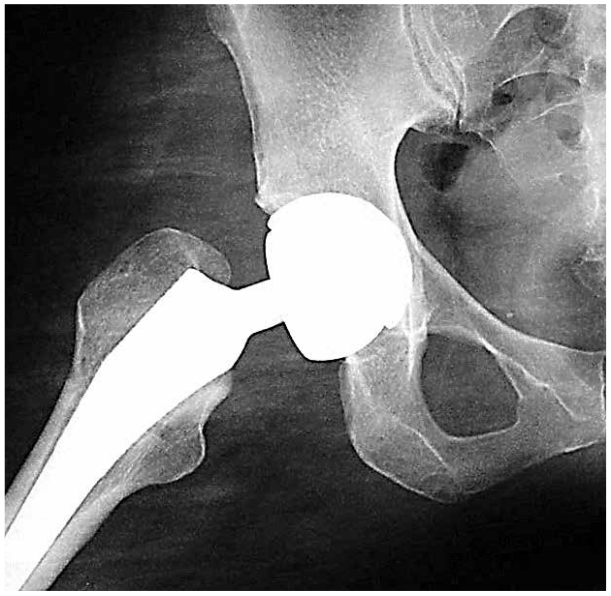

Уламковий перелом головки стегна
A comminuted fracture of the femoral head

ASR Corail – результат за десять років
ASR Corail result after 10 years

Банальний диспластичний коксартроз
A typical dysplastic coxarthrosis

Ятрогенний перелом кульшової западини
Iatrogenic fracture of the acetabulum

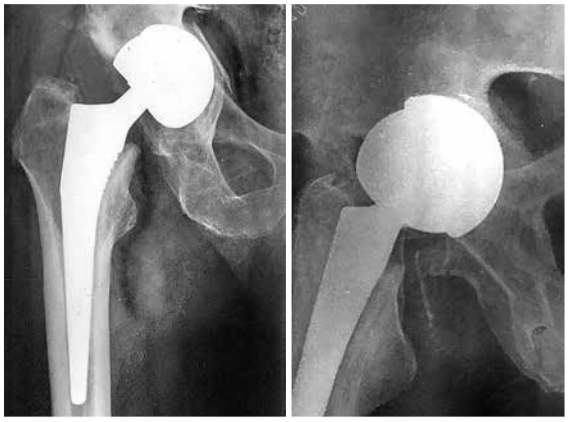

Незважаючи на консолідацію перелому, хибне розташування чаші супроводжувалося вираженим скрипом під час ходіння
Despite consolidation of the fracture the cup's malpositioning was accompanied by a pronounced squeaking while walking

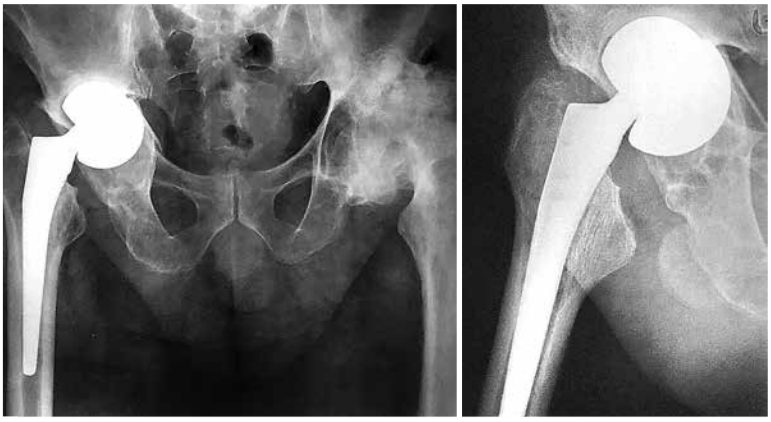

Повне зміщення чаші не супроводжувалося больовим синдромом, але вкорочення кінцівки й контрактура вимусили пацієнта погодитися на ревізію
Full displacement of the cup was not accompanied by pain but limb shortening and contracture forced the patient to agree to revision surgery

Зважаючи на конче виражені змінення у протилежному суглобі вирішено обидві операції провести одночасно
Taking into account extremely pronounced changes in the joint on the opposite side a decision was taken to operate on both joints at the same time

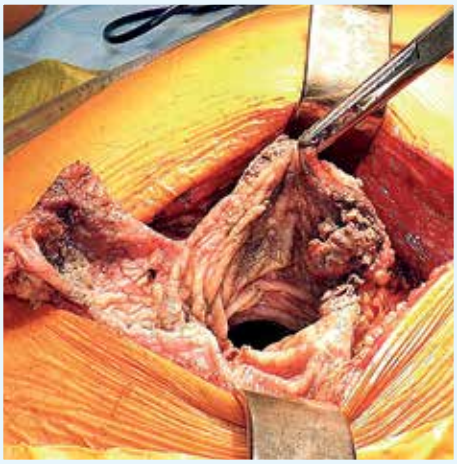

Псевдопухлина може розповсюдитися до фасції
A pseudotumor can spread to the fascia

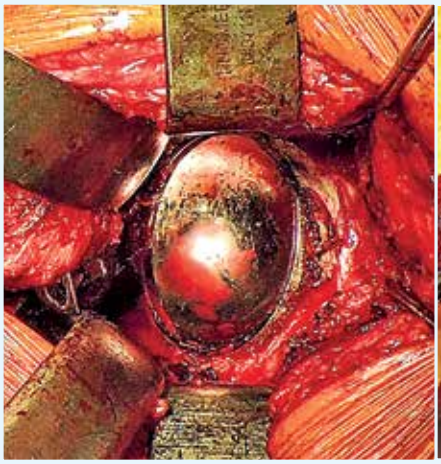

Ілюзія міцної фіксації чаші розсіюється після її видалення
The illusion of a solid fixation of the cup is dispersed after its removal

Видалені компоненти: дебріс і стінки псевдопухлини
The removed components: debris, and walls of a pseudotumor

Незважаючи на велику гранульому, фіксація ніжки стабільна
In spite of the extensive granuloma the fixation of the stem is stable

Очищену порожнину гранульоми заповнили мінеральною пластикою
The cleaned cavity of a granuloma is filled with bonegraft

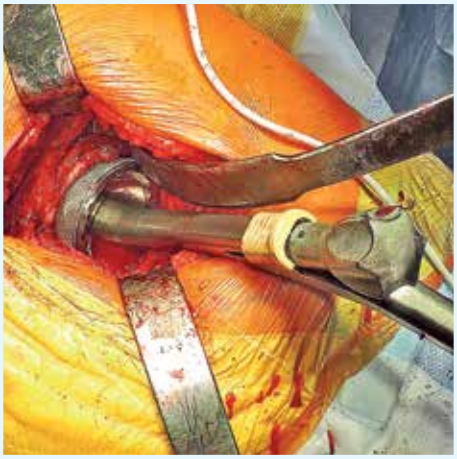

Для заміни чаші віддаємо перевагу конструкціям із розвиненою поверхнею
For cup replacement we prefer designs with a developed surface

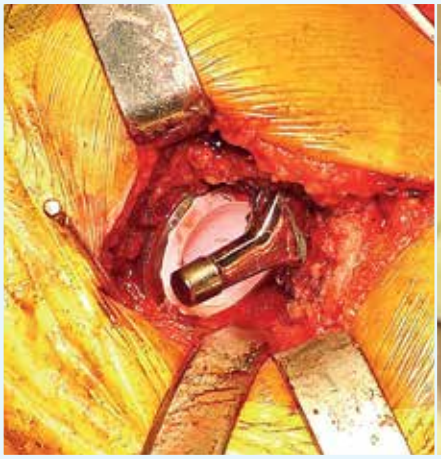

Після металу віддаємо перевагу кераміці
After metal constructions we prefer ceramics

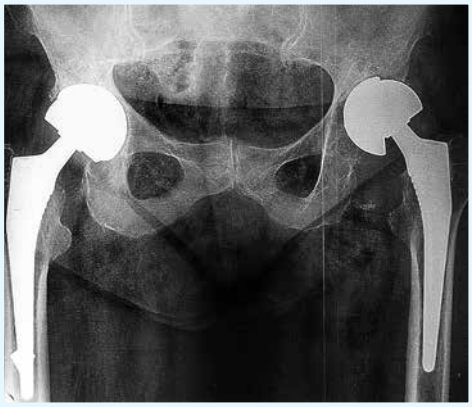

За епохи захоплення металом подвійні операції були не рідкістю
Operations on both joints at the same time were not rare in the era of metal

В обох випадках кут інклінації не досконалий
In both cases the angle of inclination is not perfect

Однак проблема виникла тільки зліва
However, the problem arose only on the left

Фістулографія підтвердила септичний характер нестабільності
Fistulography confirmed the septic nature of instability

Псевдопухлина
A pseudotumor

Типовий дебріс псевдопухлини
Typical debris of a pseudotumor

і її капсула
and its capsule

Перший етап септичної ревізії виконано за класичною методикою
The first stage of a septic revision is made according to the classical method

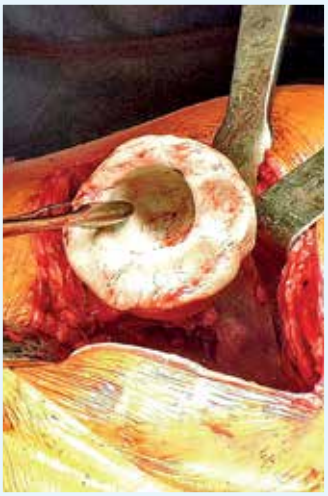

Елементи артикулювального спейсера видалилися легко
The elements of the articulating spacer were easily removed

Встановлюючи ревізійні ендопротези після псевдопухлини метал у парі тертя стараємося не використовувати
When installing revision implants after pseudotumors we try to avoid using metal in bearing couples

ПСЕВДОПУХЛИНА НАВКОЛО ASR
PSEUDOTUMOR AROUND ASR

У співавторстві з Юлією Літинською, лікарем-рентгенологом діагностичних центрів M24

Co-authored: Yulia Litynska, Radiologist, M24 Diagnostic Centers

Тільки ледачий не критикував пару тертя компанії DePuy, ASR XL Head – і ми також це вже робили (див. «Альманах» № 3). Багато лиха наробила спроба покращити систему BHR (Birmingham Hip Resurfacing). У результаті були заборонені всі пари тертя метал-метал. Хоча за нашим досвідом деякі моделі, наприклад «Ikon», служать 15–18 років без жодної ревізії.

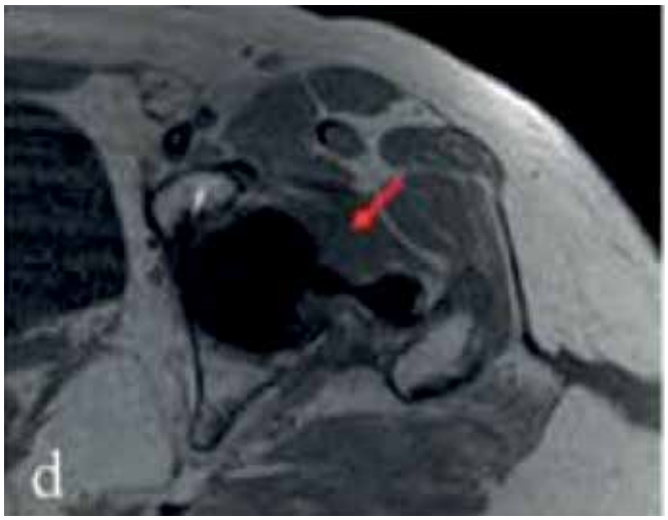

Змінення принципу відкритого краю на повну конгруентність призвело до фатального збільшення вивільнення іонів кобальту і хрому до навколопротезного простору. Токсична дія цих металів спричиняє деструкцію кісткової та сполучної тканини, утворення гранульом з пастоподібним вмістом сіро-коричневого кольору. Наростання дефекту кісткової тканини навколо обох компонентів ендопротеза викликає їхню нестабільність, що супроводжується больовим синдромом.

Перші проблеми з ознаками псевдопухлин почали з'являтись у пацієнтів, які користувалися протезами сім-вісім років. Їхнє обстеження було ускладнене відсутністю аналізів на вміст металів та відмовою більшості діагностичних центрів

Only the lazy haven't criticized DePuy's ASR XL Head bearing, and we've already done so as well (see "Almanac" No. 3). The attempt to improve the BHR (Birmingham Hip Resurfacing) system caused significant damage, ultimately leading to the prohibition of all metal-on-metal articulations. However, based on our experience, some models — such as "Ikon" — have functioned for 15–18 years without a single revision.

The shift from an open-edge design to full congruency resulted in a catastrophic increase in the release of cobalt and chromium ions into the periprosthetic space. The toxic effects of these metals trigger the destruction of bone and connective tissue, forming granulomas filled with a pasty, gray-brown substance. As the bone defect around both components of the implant expands, instability develops, accompanied by pain.

The first signs of pseudotumors began appearing in patients who had used these prostheses for seven to eight years. Their diagnosis was complicated by the lack of available tests for metal ion levels and the refusal of most diagnostic centers to perform MRIs on metal implants. CT scans without metal artifact suppression were ineffective. The primary diagnostic approach relied on detecting osteolysis and granulomas around the implant components through radiography.

Revision surgeries were extremely complex due to the risk of acetabular destruction during ASR cup removal. This led to the need for the development of special-

проводити МРТ металевих конструкцій. КТ без програми пригнічення металевих шумів було неефективним. Основна діагностика спиралась на рентгенологічне виявлення остеолізу та гранульом навколо компонентів імплантатів.

Операції з ревізії були вкрай складними через ризики руйнування кульшової западини під час експлантації чаші ASR. Це спричинило необхідність розроблення та виготовлення набору спеціального інструментарію та діагностичних прийомів.

Виявлення ризиків утворення псевдопухлин проводиться за допомогою комплексного обстеження пацієнтів, що передбачає визначення рівня іонів кобальту і хрому в крові, рентгенографію та МРТ кульшових суглобів за допомогою системи, що була розроблена на наше прохання в діагностичному центрі М24.

Стандартний МР-протокол діагностики в такому разі в основному неможливий або вкрай ускладнений через значні артефакти.

Спеціалізований протокол пригнічує і мінімізує артефакти від металу. Ця процедура для пацієнтів є абсолютно безпечною та не викликає жодного суб'єктивного дискомфорту, ефект від нагрівання є мінімальним і не впливає на металеві частини протеза.

Також пацієнти з протезованими кульшовими суглобами не мають протипоказань для МРТ інших зон. Дані отримані від багатьох закордонних досліджень і протоколів FDA.

З 2014 року ми постійно удосконалюємо добір програм, беручи до уваги нові розробки в цій галузі. Досліджуючи пацієнтів, ми виявили різної виразності псевдопухлини, рідинні скупчення навколо протеза, ознаки асептичної нестабільності, стрес-реактивних змінень кісткового мозку протезованої частини тазової та стегнової кістки, хронічні гематоми, інфекційні ускладнення з розвитком остеомієліту й абсцесів м'яких тканин, гетеротопічної осифікації, та інші патологічні стани. У частини пацієнтів не було виявлено анатомічних відхилень, їх виключили з групи ризику. Жоден пацієнт не скаржився суб'єктивно як під час дослідження, так і після процедури.

Також, починаючи з 2019 року, практикувалася МСКТ з пригніченням артефактів від металу, що дає можливість оцінити власне металеві частини протеза, гетеротопічну осифікацію та прилеглі кістки.

За роки практики маємо гарні результати в оцінюванні протезованої кульші, особливо у разі комплексного використання МРТ і МСКТ в один день, що комфортно для пацієнта й підвищує цінність для рентгенолога.

За десять років після завершення програми ендопротезування системою ASR (остання операція була проведена в лютому 2010 року) за вказаною вище схемою обстеження із 267 носіїв металевих протезів, прооперованих у клініці,

ized instruments and diagnostic techniques.

Risk assessment for pseudotumor formation is now performed through comprehensive patient evaluations, including blood tests for cobalt and chromium ion levels, radiography, and MRI of the hip joints using a specialized system developed at our request in the M24 diagnostic center. Standard MRI protocols in these cases are generally impractical or highly complicated due to significant artifacts.

A specialized MRI protocol suppresses and minimizes metal artifacts. This procedure is entirely safe for patients, does not cause any subjective discomfort, and the heating effect is minimal, posing no risk to the metal components of the implant.

Moreover, patients with hip implants do not have contraindications for MRI of other body regions. These findings are supported by numerous international studies and FDA protocols.

Since 2014, we have continuously refined our program selection, incorporating new advancements in the field.

Through patient examinations, we have identified pseudotumors of varying severity, fluid collections around the implant, signs of aseptic instability, stress-reactive changes in the bone marrow of the prosthetic region in the pelvis and femur, chronic hematomas, infectious complications leading to osteomyelitis and soft tissue abscesses, heterotopic ossification, and other pathological conditions. Some patients exhibited no anatomical abnormalities and were excluded from the at-risk group. No patients reported any subjec-

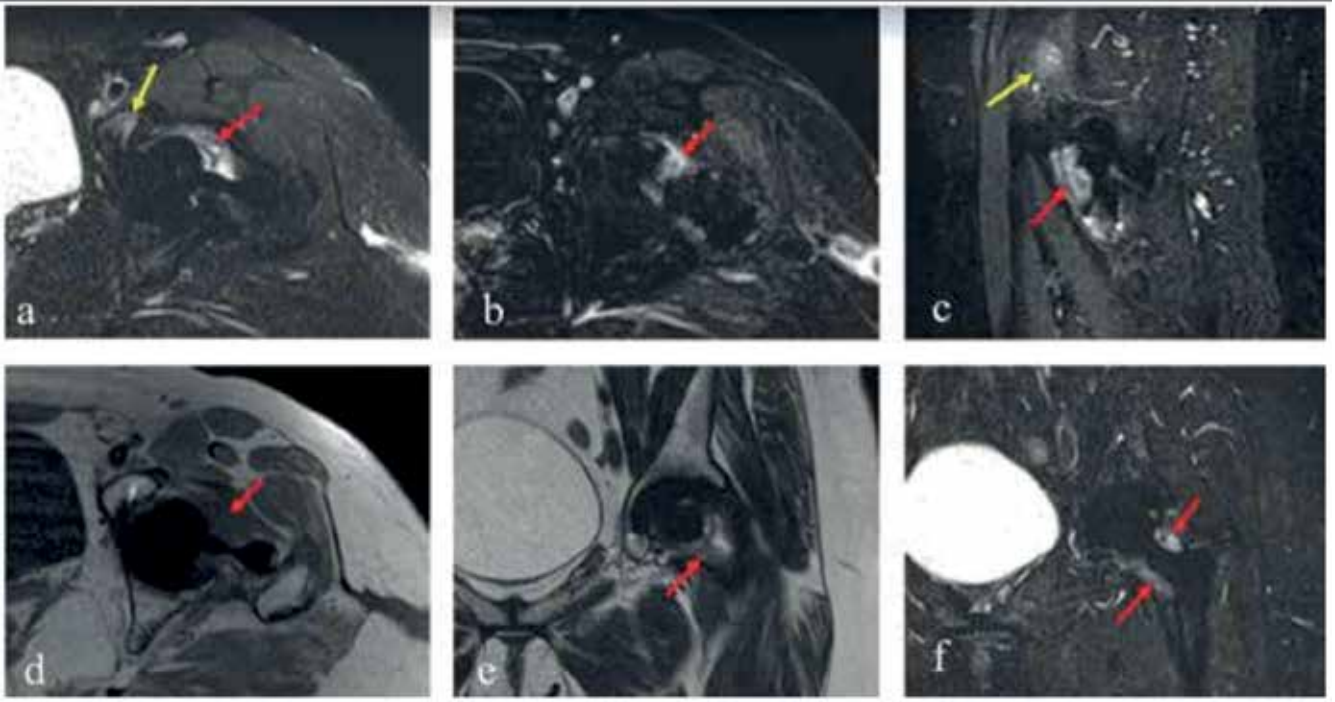

Лівий протезований суглоб з псевдопухлиною. На серії аксіальної, сагітальної та корональної T2 tirm послідовності, попереду від проксимальних відділів стегнової частини протеза, визначається неправильної форми утворення з чіткими контурами, нерівними краями зі скупченням рідини (гіперінтенсивний МР-сигнал) та наявністю м'якотканинного компонента (проміжний МР-сигнал), без реактивних змінень оточуючих м'яких тканин (червоні стрілки a, c, f). На T1WI аксіальній послідовності вказана ділянка демонструє ізоінтенсивний МР-сигнал (червоні стрілки d). T2WI корональна послідовність демонструє гетерогенний гіпоінтенсивний сигнал від м'якотканинного компонента та гіперінтенсивний МР-сигнал від рідини (червона стрілка e). Після довенного введення контрастного препарата визначається інтенсивне накопичення гадолінієвого аганта на T1fs аксіальному субтракційному зображенні у вищеописаному м'якотканинному компоненті (червона стрілка b). Супутньо виявлено ділянку стрес-реакції (набряку) кісткового мозку передніх відділів лівої кульшової западини на T2 tirm аксіальній та сагітальній томограмах (жовті стрілки a, c)

Left prosthetic joint with pseudotumor. A series of axial, sagittal, and coronal T2 TIRM sequences shows an irregularly shaped formation with well-defined contours and uneven edges, located anterior to the proximal portion of the femoral part of the prosthesis. It contains fluid accumulation (hyperintense MR signal) and a soft tissue component (intermediate MR signal) without reactive changes in the surrounding soft tissues (red arrows a, c, f). On the T1WI axial sequence, the indicated area demonstrates an isointense MR signal (red arrows d). The T2WI coronal sequence shows a heterogeneous hypointense signal from the soft tissue component and a hyperintense MR signal from the fluid (red arrow e). After intravenous administration of the contrast agent, there is intense gadolinium uptake in the previously described soft tissue component, as seen on the T1FS axial subtraction image (red arrow b). Additionally, a stress reaction (bone marrow edema) is detected in the anterior sections of the left acetabulum on the T2 TIRM axial and sagittal tomograms (yellow arrows a, c)

ми провели моніторинг 126 пацієнтів, які були ідентифіковані й звернулись на запрошення клініки.

Ознаки псевдотумора були виявлені у 21 обстеженого і в подальшому вони були прооперовані із заміною пари тертя – в одинадцяти випадках на повністю керамічну, у десяти – на поєднання кераміка-поліетилен. Кобальт-хромові головки не використовувались у жодному випадку («Альманах» № 3).

Надалі до нас періодично звертаються пацієнти, які не були охоплені профілактичним обстеженням та оперовані в інших клініках.

Методика операцій відпрацьована і не несе великих складнощів. Але трапляються випадки, що заслуговують на увагу внаслідок своєї унікальності. Одним з таких ми хотіли би поділитися.

tive complaints during or after the procedure.

Since 2019, we have also implemented MSCT with metal artifact suppression, allowing for detailed assessment of the implant's metal components, heterotopic ossification, and adjacent bone structures.

Over the years, we have achieved excellent results in evaluating hip prostheses, particularly when MRI and MSCT are performed on the same day — an approach that enhances both patient convenience and diagnostic accuracy.

Мал. 1. Топографічна модель псевдотумора
Fig. 1. Topographic model of the pseudotumor

Мал. 1 а. Зона дефекту кульшової западини
Fig. 1a. Defect area of the acetabulum

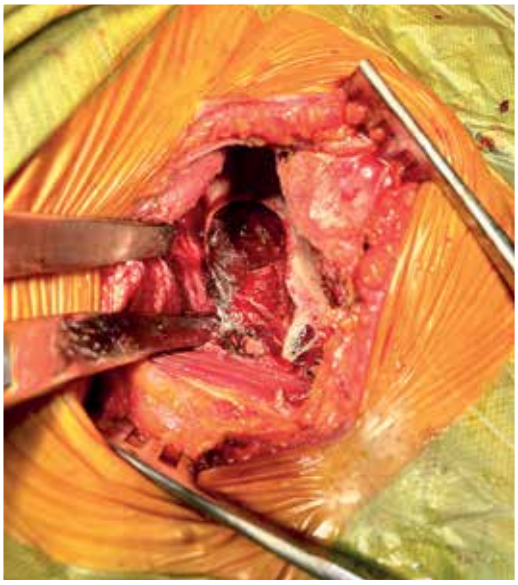

Мал. 2. Дефект клубової кістки по внутрішній поверхні. На дні дефекту видно купол чаші ASR
Fig. 2. Iliac bone defect on the inner surface. The dome of the ASR cup is visible at the base of the defect

Пацієнтка 62 років звернулась на консультацію за рекомендацією колег, які проводили комплексне КТ-сканування з іншої причини, і змінення навколо протеза були випадковою знахідкою. Жодних скарг на штучний кульшовий суглоб пацієнтка не висловлювала.

Клінічне обстеження також не виявило порушень. Безболісна хода, повний об'єм рухів та задовільна рентгенологічна картина не давали підстав підозрювати наявність патологічних змінень. Але наш досвід та численні літературні свідчення підказували необхідність більш детального обстеження. Було проведено КТ, МРТ та зроблено просторову реконструкцію зони ураження.

Після оцінення ситуації ухвалили рішення розділити оперативне лікування на два етапи. Перша операція була проведена внутришньотазовим здухвинним доступом. Тканини, що вистеляють здухвинну кістку з боку малого таза, відшаровуються досить легко, і це дало змогу виділити псевдопухлину без порушень. Це була типова, доволі щільна сіра капсула з пастоподібним вмістом сіро-бурого кольору, розмірами 8 x 4 x 2 сантиметри. Після ви-

A decade after the conclusion of the ASR prosthetic program (the last surgery was performed in February 2010), we have monitored 126 patients identified and examined through clinic invitations from among 267 metal prosthesis recipients operated on at our facility.

Signs of pseudotumors were detected in 21 patients, all of whom subsequently underwent revision surgery to replace the bearing surface — 11 with full ceramic articulations and 10 with ceramic-on-polyethylene combinations. Cobalt-chromium heads were not used in any case ("Almanac" No. 3).

We continue to receive patients who were not included in the initial preventive examination or were operated on in other clinics. The surgical technique is well-established and not particularly challenging. However, some cases stand out due to their uniqueness, and one of these is worth sharing.

A 62-year-old patient was referred for consultation by colleagues who had conducted a comprehensive CT scan for an unrelated condition. Changes around the prosthesis were an incidental finding. The patient had no complaints regarding her artificial hip joint.

Clinical examination also revealed no abnormalities. She exhibited a painless gait, a full range of motion, and satisfactory radiographic findings, which did not initially suggest any pathological changes. However, based on our experience and numerous reports in the literature, we recommended a more detailed investigation. CT, MRI, and a

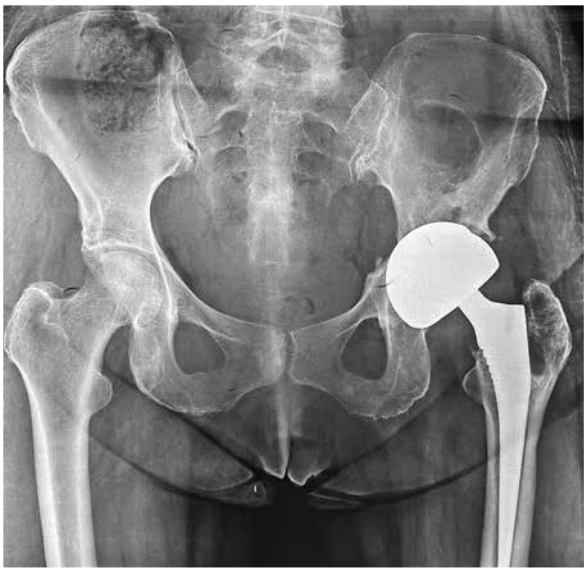

Мал. 3. Ознаки псевдопухлини – деструкція дна западини та гранульома великого вертлюга
Fig. 3. Signs of a pseudotumor – acetabular floor destruction and greater trochanter granuloma

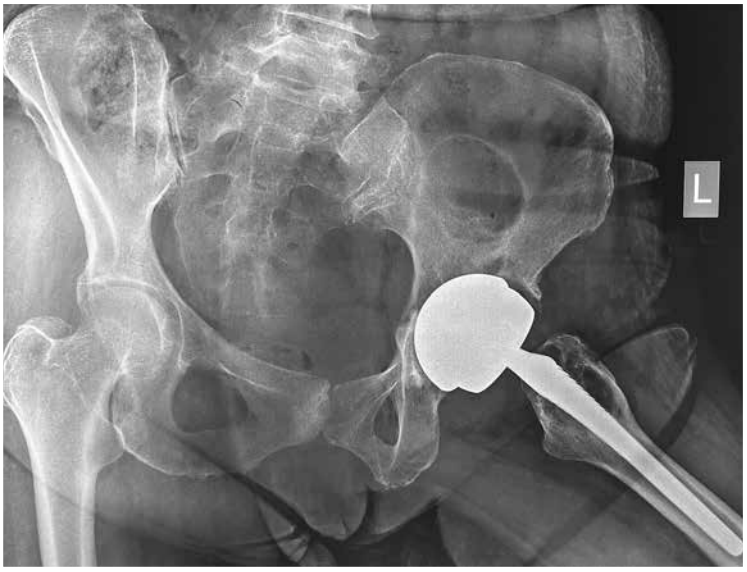

Мал. 4. Моя помилка кута інклінації імовірно прискорила формування псевдотумору
Fig. 4. My inclination angle error likely accelerated pseudotumor formation

далення капсули та її вмісту, ретельного промивання зони ураження, нам відкрилась глибока ерозія здухвинної кістки під псевдотумором, що сягала зовнішнього кортикала.

У глибині її був оголений купол чаші ендопротеза. Після повторного промивання рана була дренована та ушита з відновленням апоневрозу. Пацієнтка виписалася на третій день у задовільному стані.

За три тижні проведена ревізія кульшового суглоба. Зважаючи на наявний дефект кульшової западини, що був визначений на друкованій моделі таза, під час планування операції вирішили використати індивідуальний (custom made) ревізійний ацетабулярний імплант. Ніжку ендопротеза без ознак нестабільності залишили.

Оскільки у клініці проводиться велика кількість ревізій (понад 150 щороку), ми розробили прийом доступу до маніпуляцій з ацетабулярною чашею за умови збереження ніжки. Знявши головку, відводимо шийку дозаду й робимо реліз капсули біля передньої колони. У цей простір, ротуючи стегно дозовні, заводимо шийку, і ретрактором типу «кобра» відводимо її допереду, відкриваючи всю западину для

spatial reconstruction of the affected area were performed.

After assessing the situation, we decided to divide the surgical treatment into two stages. The first operation was performed using a transpelvic ilioinguinal approach. The tissue lining the iliac bone from the pelvic side was easily separated, allowing for the extraction of the pseudotumor without complications. The capsule was typical — dense, gray, and filled with a pasty gray-brown substance, measuring 8 × 4 × 2 cm. After removing the capsule and its contents and thoroughly irrigating the affected area, we uncovered deep erosion of the iliac bone extending to the outer cortex.

At the base of the erosion, the dome of the acetabular cup was exposed. Following another round of irrigation, the wound was drained and closed with aponeurosis restoration. The patient was discharged on the third postoperative day in satisfactory condition. Three weeks later, a revision of the hip joint was performed. Given the acetabular defect identified on the printed pelvic model during preoperative planning, we opted for a custom-made revision acetabular implant. The femoral stem, showing no signs of instability, was left intact.

As our clinic performs a high volume of revision procedures (over 150 annually), we have developed a technique for accessing the acetabular cup while preserving the femoral stem. After removing the head, we retract the neck posteriorly and release the capsule near the anterior column. This space allows for lateral rotation of the

Фреза – *d* 62 мм
Цементна чашка – *d* 52 мм
Гвинти саморізи, титанові – *d* 6,5 мм
Рекомендовані максимально допустимі довжини гвинтів – мал. 5.

Reamer — d 62 mm
Cemented cup – d 52 mm
Self-tapping titanium screws – d 6.5 mm
Recommended maximum allowable screw lengths – Fig. 5.

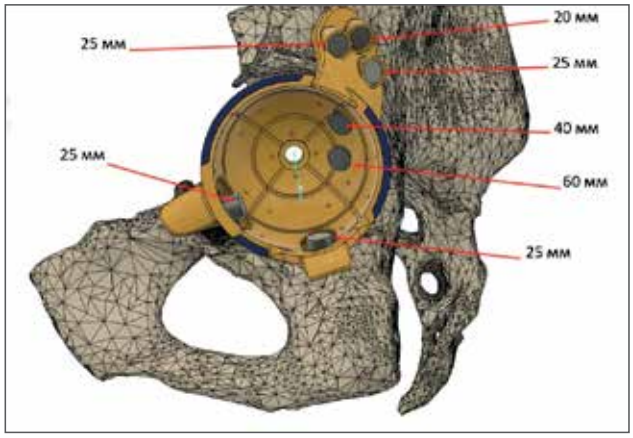

Мал. 5. SNAP (Screw Navigational Architectonic Plan) – план використання гвинтів
Fig. 5. SNAP (Screw Navigational Architectonic Plan) – screw placement plan

Мал. 6. Рекогносцювання на місцевості
Fig. 6. Site reconnaissance

Рис. 7. Custom made implant встановлено
Fig. 7. Custom-made implant installed

роботи. Цей прийом дозволяє зручно видалити добре фіксовану чашу за допомогою серпів з мінімальними втратами кісткової тканини. Встановлюючи custom made імпланти, використовуємо стерильні пластикові моделі з відображенням наявної топографії кісткової тканини та зі змінеммями, яких потрібно досягти під час формування кісткового ложа. Це дає просторове уявлення про контури кісток та розташування судинно-нервових стовбурів, що робить хірургічні маніпуляції значно швидшими та безпечнішими. SNAP (Screw navigational architectonic plan) дозволяє обрати оптимальний і безпечний напрямок введення гвинтів та їхню довжину.

femur, bringing the neck forward, while a cobra-type retractor holds it in place, exposing the entire acetabulum for surgical manipulation. This technique facilitates the removal of a well-fixed cup with minimal bone loss using curved osteotomes. When implanting custom-made components, we use sterile plastic models reflecting the existing bone topography and the modifications required during bone bed preparation. This provides a spatial representation of the bone contours and the location of neurovascular structures, significantly improving the speed and safety of surgical maneuvers. The SNAP (Screw Navigational Architectonic Plan) system enables the selection of the optimal and safest screw insertion angles and lengths.

To ensure maximum asepsis, bone preparation is performed using plastic trial models, and the titanium implant is only unpacked immediately before implantation, following thorough wound irrigation and glove changes.

Screw fixation enhances primary stability. Cement fixation of the cup within the implant allows for optimal inclination angles. If screws are used exclusively through the flanges, dual-mobility bearing surfaces can be employed. However, screws inserted through the implant's dome are extremely difficult, if not impossible, to remove, making explantation highly traumatic and risky.

Thus, we emphasize the necessity of MRI monitoring for patients with metal-on-metal hip prostheses. If pseudotumor formation is suspected, a more thorough investigation is warranted.

Мал. 8. Рентген-контроль
Fig. 8. X-ray control

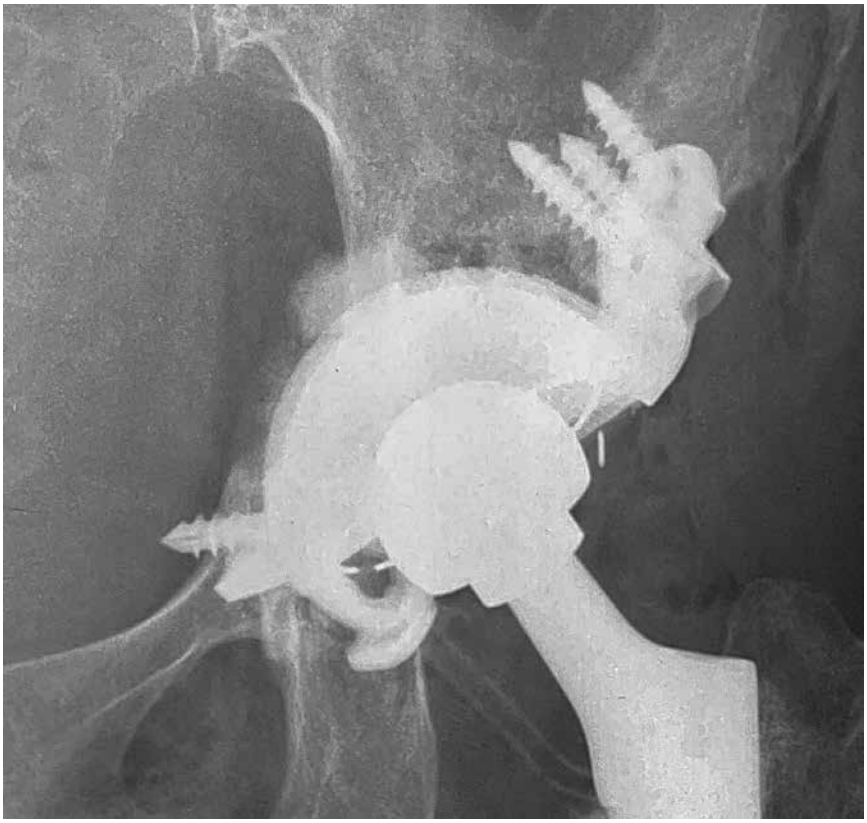

Мал. 8 а
Fig. 8 a

Для дотримання максимальної асептики обробку кісткової тканини робимо за пластиковими примірками, а сам титановий імплант розпаковуємо безпосередньо перед імплантацією, після ретельного промивання рани та заміни рукавичок.

Фіксація гвинтами підсилює первинну фіксацію. Цементне кріплення чаші всередині імпланта дозволяє вибрати бажані кути інклінації.

У разі застосування гвинтів тільки через фланці можливе використання пар тертя подвійної рухомості. Гвинти, заведені з середини купола імпланта, видалити дуже складно, часом неможливо, і тому експлантація такого імпланта стає вкрай травматичною та небезпечною.

Таким чином, хочемо наголосити на необхідності МРТ-моніторингу пацієнтів з ендопротезами з парою тертя метал-метал, і у разі підозри на формування псевдотумору проводити більш ретельне обстеження.

Мал. 9. Бокова проєкція
Fig. 9. Lateral projection

METAL-METAL – AUDIATUR ET ALTERA PARS
ВИСЛУХАЙ І ІНШУ СТОРОНУ

METAL-METAL – AUDIATUR ET ALTERA PARS
HEAR THE OTHER SIDE AS WELL

У 2006 році, коли в нас вперше з'явилась можливість використовувати ендопротези з парою тертя метал-метал та головками великого розміру, я був у захваті від перших результатів і навіть хотів написати велику статтю про нову еру ендопротезування.

Спочатку це були імпланти ASR X-Large head від DePuy, а потім системи від Zimmer, Lima, Biomet та Icon. Загалом до 2010 року було встановлено понад 350 подібних конструкцій. Потім компанія DePuy оголосила про припинення поставок та систему відшкодування за збитки від ревізій щодо заміни їхніх протезів. Ми здивувалися, бо результати вражали позитивом. Але недовго. За 6–8 років почали звертатися перші пацієнти зі скаргами і почались операції з приводу псевдопухлин навколо пари тертя.

Але статистика дала інформацію для роздумів. Серед 32 оперованих був один з протезом Zimmer, ще один від Lima, а решта від DePuy. І жодної ревізії від Icon, хоча їх було встановлено понад 120. Ми звернули на це увагу, але оскільки всі пари тертя метал-метал потрапили під підозру, забули про це.

Нещодавно до нас по швидкій допомозі, після травми, доставили 47-річного пацієнта, громадянина Румунії, з перипротезним переломом правої стегнової кістки. З'ясувалося, що ендопротези кульшових суглобів були встановлені йому 17 років тому в Лондоні і не турбували його до падіння. Після рентгенологічного обстеження ми впізнали свої давніх друзів. Характерні подвійні виступи у верхній частині чаші були ознакою Icon. І ми знову згадали про наших пацієнтів.

In 2006, when we first had the opportunity to use hip implants with a metal-on-metal articulation and large-diameter heads, I was thrilled with the initial results and even considered writing a major article about the dawn of a new era in hip arthroplasty.

At first, these were ASR X-Large head implants by DePuy, followed by systems from Zimmer, Lima, Biomet, and Icon. In total, by 2010, more than 350 such implants had been placed. Then, DePuy announced the discontinuation of supply and introduced a reimbursement system for damages related to revision surgeries involving their prostheses. We were surprised, as the results had been overwhelmingly positive. But not for long. Six to eight years later, the first patients began presenting with complaints, and surgeries for pseudotumors around the articulation started.

Yet, statistics provided some food for thought. Among the 32 patients who underwent revision surgery, one had a Zimmer implant, another had a Lima, and the rest were DePuy. Not a single revision involved an Icon implant, despite more than 120 having been placed. We took note of this, but since all metal-on-metal articulations had come under scrutiny, the observation was soon forgotten.

Recently, we received a 47-year-old Romanian patient via emergency services following a trauma that resulted in a periprosthetic fracture of the right femur. It turned out that his hip replacements had been implanted 17 years ago in London and had not caused any issues until his fall. Upon reviewing his X-rays, we recognized some old acquaintances. The characteristic dual protrusions at the upper part of the cup were unmistakably Icon. And we once again recalled our earlier patients.

During surgery, no signs of a pseudotumor were found. However, since we were unable to replace just the femoral stem, a total revision with a new implant was necessary.

Мал. 1. Перипротезний перелом після 17 років
Fig. 1. Periprosthetic fracture after 17 years

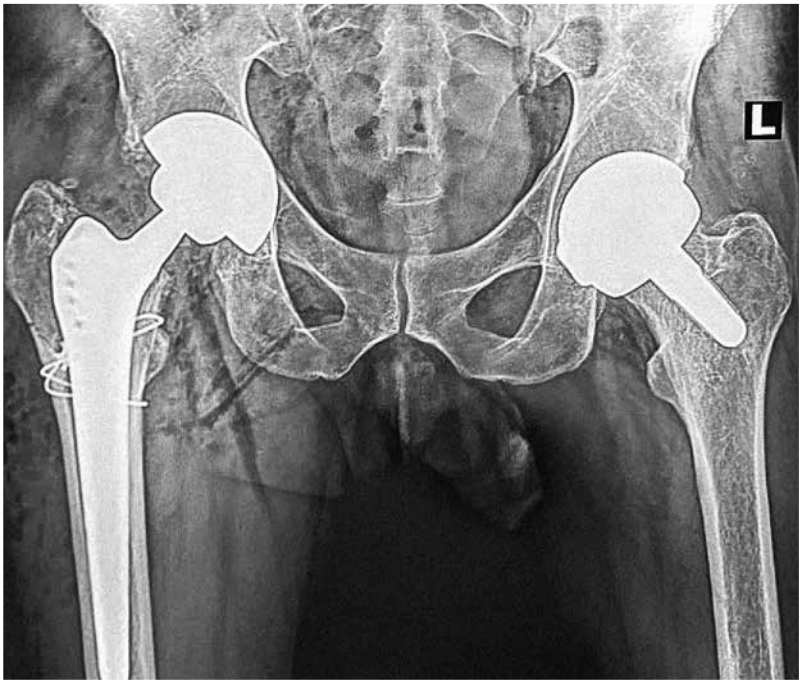

Мал. 2. Ревізійне ендопротезування
Fig. 2. Revision arthroplasty

Під час операції ознак псевдотумору у пацієнта виявлено не було, але оскільки ми не мали можливості заміни тільки ніжки, довелося виконати тотальну заміну всього ендопротеза на ревізійний.

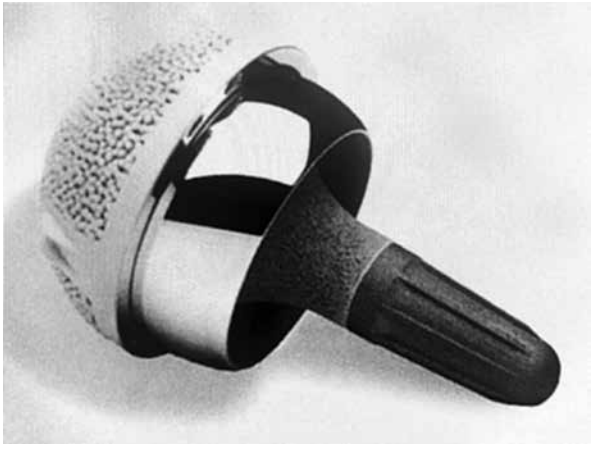

Мал. 3. Ендопротез фірми ICON, типовий представник DHR
Fig. 3. ICON prosthesis, a typical representative of DHR

автор: Покулітий К. І.
author: Pokulity K. I.

РОЗДІЛ 23, сумний / CHAPTER 23, the sad one

ГНІЙНІ УСКЛАДНЕННЯ ПІД ЧАС ЕНДОПРОТЕЗУВАННЯ

SEPTIC COMPLICATIONS IN ARTHROPLASTY

Нагноєння під час заміни суглоба – це чи не найприкріше й найгрізніше ускладнення з усіх можливих. А втім й інших чимало. Але це підступне своєю непередбачуваністю. Начебто впорався з інфекцією, а за кілька років може виявитися, що вона (інфекція) просто дрімала. У чому причина виникнення нагноєнь?

ПРИЧИНИ Й ФАКТОРИ РИЗИКУ СЕПТИЧНИХ УСКЛАДНЕНЬ ПІД ЧАС ТЕКС

ЕНДОГЕННІ

Наявність первинної інфекції (остеомієліт або гнійний артрит в анамнезі, карієс, бешиха, аднексит, гайморит, хламідіоз тощо), захворювань з аутоімунним компонентом і залежність від гормонів.

Хочу відразу сказати, що наявність будь-якого з гнійно-запальних захворювань в організмі на момент запланованої операції є протипоказанням до її проведення. Лише ліквідація такого джерела інфекції, з часовим інтервалом не менше місяця (а краще більше) після зникнення ознак запалення, дозволяє повернутися до питання ендопротезування.

Наявність хронічного остеомієліту, навіть у стані стійкої ремісії, на боці ураженого суглоба, також є протипоказанням. Операція на суглобі з протилежного боку умовно можлива за тривалої та стійкої ремісії, посиленої та продовженої антибіотикопрофілактики. Водночас пацієнт має знати про підвищені ризики у такій ситуації. Деонтологія – дуже важлива складова роботи будь-якого лікаря.

Операції після перенесеного в дитинстві гострого гематогенного остеомієліту або гнійного кокситу оперованого суглоба можливі з такими само застереженнями. Ми маємо позитивний досвід операцій, що були зроблені понад двадцяти таким пацієнтам.

Порушення імунітету: ВІЛ, аутоімунні захворювання, алергії.

ВІЛ не є абсолютним протипоказанням до операції ендопротезування. Важливим є розуміння стану пацієнта, наявність ускладнень, розвиток СНІДу. Багато клінік відмовляють пацієнтам з ВІЛ-інфекцією й гепатитами через можливий ризик для персоналу. Однак хто може бути абсолютно впевнений у тому, що черговий «безпечний» пацієнт не приховує цей факт чи про нього не знає?[1] Бояться ВІЛ-інфекції там, де не вміють від неї захищатись.

У 1991 році в клініці м. Уотербері (у штаті Коннектикут вже в ті роки кожна 61-ша дитина народжувалась ВІЛ-інфікованою) я засвоїв два правила, заведені в операційних Сполучених Штатів.

[1] У мене своя думка про закон, який дозволяє пацієнтам самим вирішувати, обстежитись на ВІЛ чи ні.

Suppuration during joint replacement is perhaps the most distressing and formidable of all possible complications. Athough there are plenty of others, this one is particularly insidious due to its unpredictability. It may seem that the infection has been dealt with, only for it to surface years later, revealing that it had merely been dormant. What causes suppuration to occur?

CAUSES AND RISK FACTORS OF SEPTIC COMPLICATIONS DURING THA

ENDOGENOUS

The presence of a primary infection (history of osteomyelitis or purulent arthritis, dental caries, erysipelas, adnexitis, sinusitis, chlamydia, etc.), diseases with an autoimmune component, and hormone dependence.

I want to emphasize right away that the presence of any purulent-inflammatory disease in the body at the time of a scheduled surgery is a contraindication to the procedure. Only the complete elimination of such an infection, with a time interval of at least one month (preferably longer) after the disappearance of inflammatory signs, allows for reconsideration of joint replacement.

The presence of chronic osteomyelitis, even in a state of stable remission, on the affected joint's side is also a contraindication. Surgery on the opposite joint is conditionally possible, but only with prolonged and stable remission, enhanced and extended antibiotic prophylaxis. At the same time, the patient must be fully informed of the increased risks in such cases. Medical ethics is a crucial aspect of any doctor's work.

Surgery after childhood acute hematogenous osteomyelitis or

До операційної без захисту очей не входити і руками без рукавичок нічого НЕ ТОРКАТИСЬ!

Одягаючи там уперше стерильний халат, я, «маститий» хірург з понад десятирічним стажем, поправив манжету стерильною рукою, але без рукавички. Халат з мене зняли, запропонували перемитися й знову одягли його, попередивши, що не несуть відповідальності за моє здоров'я. Цю ганьбу пам'ятаю й зараз. Дивились на мене, як на дикуна. Тепер я оцінюю хірургів, які роблять щось в операційній обробленими руками без рукавичок, так само…

Це стосується й окулярів, масок, скафандрів. Тієї ж поїздки я потрапив на тиждень до Госпіталю Христа в Цинциннаті. Там оперували у скафандрах. Я подумав, що це посилена й багата асептика – не дай боже дихнути у відкритий суглоб[2]. Однак виявилося, що це банальний захист від попадання крові в очі й на шкіру хірурга. Дуже високі виплати персоналу у разі інфікування на робочому місці. Ну, майже як у нас…

До речі, скафандри ми запровадили в себе у 2017 році для захисту хірургів під час операцій СНІД-інфікованих пацієнтів. Потім я і більшість колег почали використовувати їх під час ревізій, ендопротезування коліна та всіх випадків, коли часто використовується осцилювальна пилка і розбризкування крові посилене. А зимою 2024 року я переніс нетяжкий бронхіт, що супроводжувався кашлем. Ну не припиняти ж хірургію. Для захисту пацієнтів та колег одягав скафандр на всі операції, звик і не змінюю цієї звички. Якщо подивитися уважно на прозору поверхню стерильного покриття скафандру, можна помітити безліч маленьких краплинок. Я не хочу, щоб ці краплинки були на моєму обличчі.

Крім того, існують спеціальні рукавички й хірургічні голки з тупими кінчиками, одноразова білизна й магістралі для вакуум-аспіратора та коагулятора. А також є досвід, який дозволяє працювати без «набризку» на стіни та стелю.

[2] Хірургічне прислів'я про сприйнятливість до інфекції різних тканин говорить: «Якщо в черево можна плюнути, то в суглоб не можна глянути».

purulent coxitis of the operated joint is possible with the same precautions. We have had positive experiences with over twenty such patients.

Immune disorders: HIV, autoimmune diseases, allergies.

HIV is not an absolute contraindication to joint replacement surgery. What matters is understanding the patient's condition, the presence of complications, and whether AIDS has developed. Many clinics refuse surgery for patients with HIV or hepatitis due to the potential risk to medical staff. However, who can be absolutely certain that the next "safe" patient is not hiding the truth or is unaware of their own status?[1]

In 1991, at a clinic in Waterbury, Connecticut (where even back then, every 61st child was born HIV-positive), I learned two strict rules followed in U.S. operating rooms.

Do not enter the operating room without eye protection. DO NOT TOUCH anything with bare hands — always wear gloves!

Putting on a sterile gown there for the first time, I — a "seasoned" surgeon with over a decade of experience — adjusted the cuff with my sterile hand, but without a glove. They took the gown off me, instructed me to scrub in again, and then helped me put it back on, warning me that they were not responsible for my health. I still remember that humiliation. They looked at me as if I were a savage. Now, I view surgeons who touch anything in the operating room with bare, disinfected hands the same way.

This applies to goggles, masks, and protective suits as well. During that same trip, I spent a week at Christ Hospital in Cincinnati, where they performed surgeries in protective suits. I assumed this was an enhanced and expensive aseptic measure — heaven forbid anyone breathe into an open joint[2].

However, it turned out that the suits were simply for protection against blood exposure to the surgeon's eyes and skin. The compensation for staff in case of workplace infection was extremely high. Well, almost like in our system…

By the way, we introduced protective suits in 2017 to protect surgeons during operations on HIV-infected patients. Later, I and most of my colleagues began using them for revision surgeries, knee replacements, and any procedures where an oscillating saw is frequently used, increasing blood splatter. In winter 2024, I had a mild bronchitis that came with a persistent cough. Stopping surgery was not an

[1] I have my own opinion on the law that allows patients to decide for themselves whether to get tested for HIV. People fear HIV where they do not know how to protect themselves from it.

[2] There is a surgical saying about the susceptibility of different tissues to infection: "If you can spit into the abdomen, you can't even look into a joint."

Але повернемось до ризиків для пацієнта. Аутоімунні захворювання, передусім системні (ревматоїдний поліартрит, системний червоний вовчак, склеродермія та ін.), несуть у собі підвищену небезпеку запальних ускладнень. Деякі дослідження показали, що позитивні результати бактеріологічних посівів під час первинних операцій у цій групі пацієнтів досягали 4 % випадків.

Знижує імунологічну готовність і залежність від прийому гормональних препаратів у разі деяких захворювань (хвороби крові, бронхіальна астма, діабет, той самий ревматоїдний поліартрит тощо).

Алергія

Визначити підвищену чутливість тканин до матеріалів, у тому числі тих, з яких виготовлені компоненти ендопротеза, досить складно. Відомо, що близько 10 % населення мають алергію на нікель. Це навіть беруть під увагу, виробляючи монети. Тому він майже не використовується у хірургії. Але якою є реакція на інші складові, до кінця не відомо. Існують неметалічні колінні ендопротези, а кульшових немає. Реакція на шовний матеріал не рідка і з нею стикався кожен хірург-практик.

Ожиріння

Безумовно, значно підвищує ризик нагнійних ускладнень. У світовій літературі і конференціях з ендопротезування впливу індекса маси тіла (ІМТ) на кількість ускладнень запального характеру приділяється чимало уваги. Вважається, що третій ступінь ожиріння з ІМТ понад 40 є протипоказом для ендопротезування суглобів. Останнім часом відмовляю таким пацієнтам. Кількість ускладнень дійсно зменшилась. Тим, хто знижує вагу до розумних значень, із задоволенням допомагаю.

ЕКЗОГЕННІ

Попередні пункції (стероїди!) й операції, МОС.

Скажу коротко – намагайтеся уникати будь-яких внутрішньосуглобових ін'єкцій перед ендопротезуванням, хоча б за

option. To protect my patients and colleagues, I wore a protective suit for every procedure, got used to it, and never gave up the habit. If you look closely at the transparent surface of a sterile suit cover, you'll notice countless tiny droplets. I don't want those droplets on my face.

Moreover, there are special gloves and surgical needles with blunt tips, disposable surgical linens, and single-use tubing for vacuum aspirators and coagulators. There is also experience, which allows for working without spraying the walls and ceiling.

But let's return to patient risks. Autoimmune diseases, especially systemic conditions (rheumatoid polyarthritis, systemic lupus erythematosus, scleroderma, etc.), pose an increased risk of inflammatory complications. Some studies have shown that positive bacterial cultures during primary surgeries in this patient group occurred in up to 4% of cases

Dependence on hormonal medications for certain conditions (blood disorders, bronchial asthma, diabetes, the same rheumatoid polyarthritis, etc.) also reduces immunological readiness for surgery.

Allergy. Determining increased tissue sensitivity to materials, including those used in the compo-

Украй важкий перебіг ювенільного ревматоїдного артриту купований прийомом імуномодуляторів і гормонів
A severe bout of juvenile rheumatoid arthritis was stopped by taking immunomodulators and hormones

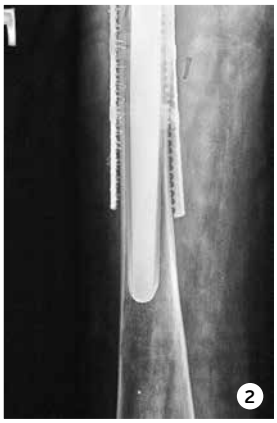

1. ***На тлі вираженого остеопорозу ендопротезування ускладнилося ятрогенним переломом стегнової кістки***
On the backdrop of pronounced osteoporosis THA was complicated by an iatrogenic femoral fracture

2. ***Під час операції ніжку замінено на ревізійну і зроблено остеосинтез зубчастими пластинами із серкляжами***
During the operation, the stem was replaced with a revision one. Osteosyntheis with serrated plates and cerclages was performed

Нагноєння у рані доступу до стегнової кістки
Infection in the wound of entry to the femur

VAC-систему встановлено за добу після ревізії рани
VAC applied in a day after revision of the wound

Система мобільна і не приковує пацієнта до ліжка
The system allows for a patient's mobility

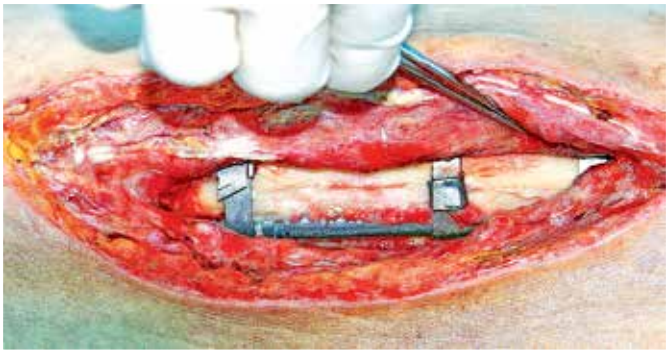

Рана очищувалася повільно
The wound cleansed itself very slowly

Після появи грануляцій проведено етапну обробку рани
After granulation appeared a staged debridement was performed

Ультразвукова кавітація з антисептиками
Ultrasonic cavitation with antiseptics

Накладені навідні шви...
Apposition sutures are applied

...поверх яких знову вакуумування
and exposed to vacuum therapy

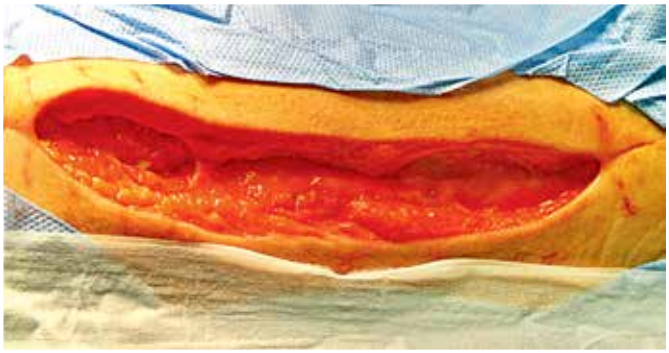

Після закриття грануляціями кістки з фіксаторами рану було вшито наглухо за 6 тижнів після первинної операції
The wound was closed 6 weeks after the primary operation after granulation covered the bone with fixators in it

Результат за півроку
Follow up in six months

пів року. А до операцій після інших втручань, особливо за наявності фіксаторів, ставтеся як до ускладнених.

Нестабільність попереднього ендопротеза

Тут коротко не скажеш. Завжди складно або дуже складно. У випадках таких глибоких пізніх ускладнень варто застосувати всі можливі способи діагностики. Почати треба з анамнезу: проаналізувати, як рана загоювалася після першої операції, яка була температурна реакція, чи були виділення, як довго використовувалися антибіотики тощо. Далі необхідно провести огляд і порівняння місцевої температури симетричних ділянок. В ідеалі – термографія. Формула крові та С-реактивний білок, серологія крові, імунограма – це лише початок.

Пункції суглоба з кількох місць (наші французькі колеги рекомендують шість) під контролем УЗД або рентген-монітора з посівом пунктата на флору.

Сцинтиграфія з технецієм. Що більша різниця у накопиченні фармпрепарату, то вищий ризик можливого інфікування.

nents of an endoprosthesis, is quite difficult. It is known that about 10% of the population is allergic to nickel. This is even considered in coin production, which is why nickel is rarely used in surgery. However, the reaction to other components remains largely unknown. There are non-metallic knee endoprostheses, but none for hip replacements. Reactions to suture materials are not uncommon and have been encountered by every practicing surgeon.

Obesity. It significantly increases the risk of purulent complications. In global literature and at joint replacement conferences, considerable attention is given to the impact of body mass index (BMI) on inflammatory complication rates. It is believed that third-degree obesity (BMI over 40) is a contraindication for joint replacement. Recently, I have been declining such patients, and as a result, the number of complications has indeed decreased. Those who manage to lose weight to reasonable levels — I am happy to assist.

EXOGENOUS FACTORS

Prior punctures (steroids!) and surgeries, internal fixation (IF).

I'll put it simply — avoid any intra-articular injections before joint replacement, ideally for at least six months. As for surgeries following previous procedures, especially those involving implants, they should always be approached as complicated cases.

Instability of a previous endoprosthesis. This cannot be explained briefly. It is always difficult or very difficult. In cases of deep late complications, all possible diagnostic methods should be used. The first step is history-taking:

Але, на жаль, практика показує, що навіть за негативних показників усіх цих досліджень інфекція не виключена. Absolutio ab instantia[3].

Доктор Кеггі на початку 90-х вважав, що нестабільний ендопротез практично завжди містить на поверхні мікробні тіла, навіть якщо запалення не було причиною нестабільності. Він справедливо вказує на наявність простору навколо розхитаного імпланта, який є живильним середовищем без факторів імунітету. А оселитися у такій «квартирці» охочі завжди знайдуться. Тому до терміну «асептична нестабільність» завжди ставлюсь насторожено. Про це ж свідчать і останні дослідження з плівкоутворювальних колоній. Звичайний посів їх не виявляє.

Екзоінтоксикації (паління, алкоголь, наркотики (особливо саморобні), професійні шкідливості, радіація, гормонотерапія). Негативний вплив цих факторів на імунну систему організму є загальновідомим. Зупинюся лише на одному: дикому наркотику, відомому під назвою «гвинт». З незрозумілих причин він викликає гнійні артрити з остеомієлітом суглобових кінців. Особливо часто уражаються скронево-нижньощелепні суглоби, але нерідко трапляються важкі коксити й гонити. За таких ускладнень ендопротезування абсолютно протипоказане.

З метою полегшення вкрай вираженого больового синдрому можливі тільки паліативні «підвішувальні» артропластики з резекцією зруйнованої головки стегна й створенням сполучнотканинного прошарку між залишками суглобових поверхонь – за типом операції Girdlestone.

ЯТРОГЕННІ

Тривалість стандартної операції ендопротезування у клініках, де хірурги роблять понад п'ятдесят операцій на рік, сформовані спрацьовані бригади, забезпечені належний інструментарій та обладнання, відпрацьовані доступ й анестезіологічна

[3] Залишення у підозрі (лат.).

analyzing how the wound healed after the first surgery, what the temperature response was, whether there were discharges, how long antibiotics were used, etc. Then, a physical examination should be performed, including a comparison of local temperatures in symmetrical areas. Ideally, thermography should be used. Complete blood count, C-reactive protein, serology, and immunogram — this is just the beginning.

Joint puncture from multiple sites (our French colleagues recommend six) under ultrasound or X-ray guidance, with culture of the aspirate for bacterial flora.

Technetium scintigraphy. The greater the difference in tracer uptake, the higher the risk of potential infection.

However, unfortunately, clinical practice shows that even with negative results from all these tests, infection cannot be ruled out. Absolutio ab instantia[3].

As early as the 1990s, Dr. Keggi believed that an unstable endoprosthesis almost always harbors microbial bodies on its surface, even if infection was not the primary cause of its instability. He rightly pointed out

[3] From Latin: "Presumed but unproven guilt"

Асептичний некроз головок стегнових кісток
Aseptic necrosis of femoral heads

Двобічне ендопротезування минуло традиційно, і пацієнт наступного дня пересувався самостійно
Bilateral THA went as usual. On the next day the patient was able to walk around on his own

Раннє глибоке нагноєння рани з правого боку
Early deep infection of the wound

Наступного дня після хірургічної обробки рана заповнюється пористим матеріалом GranuFoam Silver
Porous Granufoam Silver is placed into the wound on the next day after debridement

Герметично закривається стерильною плівкою у декілька шарів
Is hermetically sealed with several layers of sterile dressing

Формування отвору для під'єднання конектора і магістралі
The formation of an opening for joining the connector and the tubing line

допомога, з безцементним імплантом становить близько 40–50 хвилин. Використання цементу підвищує тривалість втручання на 20 хвилин. Після операцій, які тривають понад дві години, набагато більше шансів отримати запальні ускладнення.

Травматичність хірургічної техніки й крововтрата

Для мінімальної травматизації тканин хірург повинен досконало вивчити топографічну анатомію ділянки оперативного втручання й чітко знати етапи операції.

Ідеально, коли м'язи не перетинаються, лише розшаровуються з постійним гемостазом і потім зводяться з максимально повним відновленням анатомії. Ми не застосовуємо трансфузії препаратів донорської крові у звичайних випадках, максимально зберігаючи свою. Зниження можливості транспорту кисню та можливі імунні порушення після гемотрансфузії можуть підвищувати ризики ускладнень.

Порушення асептики: поле, руки, інструмент, режим в операційному залі, імпланти.

Тут начебто все зрозуміло, але… Нерідко буваючи в інших операційних залах, розумію, що відсутність дотримання єдиних суворих правил, а головне, матеріального забезпечення цих правил, веде до анархії. Хто на що здавсь. *Aquila non captat muscas*[4].

[4] Орел мух не ловить, у сенсі, великим – не до дрібниць (лат.).

that the space around a loosened implant is a nutrient-rich environment devoid of immune defense mechanisms — a perfect "apartment" for microbes to settle in.

For this reason, I always treat the term "aseptic instability" with suspicion. Recent studies on biofilm-forming bacterial colonies support this concern. Standard cultures fail to detect them.

Exotoxications (smoking, alcohol, drugs — especially homemade ones — occupational hazards, radiation, hormone therapy).

The negative impact of these factors on the immune system is well known. I will focus on just one: the dangerous street drug known as "Hvineţ" (Bolt). For reasons that remain unclear, it causes purulent arthritis with osteomyelitis of joint ends. The temporomandibular joints are particularly affected, but severe coxitis and go-

Кожні три-чотири дні пов'язки змінювалися, і рана поступово очищувалася
The dressings were changed every three to four days and the wound gradually cleansed itself

Стерильні ємності пацієнт змінював самостійно у міру заповнення
Full sterile containers were changed by patients on their own as needed

Після очищення рани і появи грануляцій вона була ушита з продовженим до двох тижнів дренуванням, і загоїлася первісно
After cleansing and when granulation appeared, the wound was closed with a prolonged two-week drainage and healed without any complications

Зліва рана теж ускладнилася, лікування її було аналогічним
The wound on the left was also complicated and its treatment was the same

GranuFoam у декілька шарів і постійне вакуумування
Several layers of Granufoam and constant vacuuming

В операційних великих клінік, де працюють відомі метри, не вміють правильно (навкруг) зав'язати халат, працюють в одній парі рукавичок. А якщо у двох, то не змінюють верхню після години роботи або після складного етапу, перед встановленням імпланта. Навіщо? Можна помити та протерти спиртом або навіть сучасними розчинами. Але обробка рукавичок стерилізувальними засобами робить пористу структуру латексу прозорою. Економія на операційній білизні є неприпустимою. Трапляються й такі раритетні артефакти, як дерев'яна дошка впоперек столу під лопатками пацієнта, для фіксації рук... Прямо розп'яття. Спробуйте «посіяти» цю дошку.

nitis are also common. In such cases, joint replacement is absolutely contraindicated.

To alleviate extreme pain, only palliative "suspension" arthroplasties can be performed, involving resection of the destroyed femoral head and the creation of a connective tissue interlayer between the remaining joint surfaces — similar to the Girdlestone procedure.

Після ушивання рани дренування робили за допомогою VAC-системи
After closing the wound VAC was used for draining it

Рана зажила первісно
The wound healed without any complications

Рани зажили
The wounds are healed

Результат за шість місяців
Follow up after six months

Обов'язково еластичне бинтування оперованої кінцівки. Дуже легко покласти еластичний бинт до бікса з матеріалом на стерилізацію. За підвищених ризиків глибоких тромбозів (варикозна хвороба, ожиріння, обтяжений анамнез) бинтуємо й другу ногу.

Режим у залі. Наявність ламінарного потоку стерильного повітря зменшує кількість септичних ускладнень на статистично невловиму величину. Натомість доведено, що наявність в операційній більш ніж двох «сторонніх» достовірно підвищує цей показник. Двері в операційній мають бути закриті, розмови по необхідності, ключи та мобільні телефони це носії мікроорганізмів. І ще безліч правил.

Коли і як? Заведено ділити запальні ускладнення за термінами: на ранні й пізні. Ранні – до 6–8 тижнів, розрізняють за глибиною на поверхневі й глибокі (глибше за фасцію).

IATROGENIC FACTORS

The duration of a standard joint replacement surgery in clinics where surgeons perform more than fifty operations per year, with experienced teams, proper instruments and equipment, well-practiced surgical access, and effective anesthesia, typically takes about 40–50 minutes with a cementless implant. The use of bone cement adds about 20 minutes to the procedure.

Operations lasting over two hours significantly increase the risk of inflammatory complications.

SURGICAL TRAUMA AND BLOOD LOSS

To minimize tissue trauma, the surgeon must have a thorough knowledge of the topographical anatomy of the surgical area and a clear understanding of the procedural steps.

Ideally, muscles should not be cut, only separated, with continuous hemostasis, followed by precise anatomical restoration.

We do not use donor blood transfusions in routine cases, instead aiming to preserve the patient's own blood as much as possible. Reduced oxygen transport and po-

Ранні поверхневі нагноєння. Здебільшого вони виникають у підшкірній жировій клітковині (найбільш нестійкій до інфекції тканині організму) навколо шовного матеріалу або внаслідок гематоми і не є специфічними для операцій ендопротезування. Це нормальні загальнохірургічні ускладнення.

Класичні ознаки запалення: почервоніння, біль, підвищення температури, порушення функції та набряк – для точності діагнозу рекомендується доповнити іншими даними. *Bene diagnoscitur – bene curatur*[5]. Характерні для запальної реакції змінення у результатах аналізів крові: підвищення рівня й зсув формули лейкоцитів, швидкість осідання еритроцитів – не завжди адекватні. Найчутливішим показником розвитку запальної реакції вважається підвищення вмісту С-реактивного білка. Змінюються також показники фібриногену, імунні, серологічні показники, що разом із візуальним оціненням ділянки рани є підставою для встановлення діагнозу – нагноєння післяопераційної рани. Наявність виділень не залишає сумнівів.

Проте, незважаючи на всю неприємність цієї ситуації, кожен хірург молиться, щоб нагноєння у його пацієнта, коли вже виникло, було саме таким – поверхневим. За правильного підходу з ним можна впевнено впоратися.

Небезпечне воно близьким сусідством із порожниною штучного суглоба. *Fascia lata* широка, але не дуже товста. Тому час не чекає.

Насамперед треба застосувати всі можливі прийоми діагностики для попереднього визначення глибини ураження. За наявності нориці – це акуратне зондове дослідження рани з бактеріологічним аналізом і фістулографія[6]. Якщо зонд стукає по металу або контраст проник до компонентів протеза – це погана новина, якщо не проник – теж не гарантія. Усе одно потрібно бути готовим до «занурення». Можливі похибки через розбіжності шкірного й фасціального отворів.

[5] Добре розпізнається – добре виліковується (лат.).

[6] Методика контрастної рентгенографії загальновідома і тут не наводиться.

tential immune disturbances after transfusion may increase complication risks.

Aseptic Violations: Field, Hands, Instruments, OR Protocols, Implants

This seems obvious, but… After visiting various operating rooms, I realize that the lack of strict standardized rules, and more importantly, the lack of resources to enforce them, leads to chaos. Everyone does as they see fit. *Aquila non captat muscas*[4].

Even in prestigious clinics, where renowned surgeons operate, you can find improper gown tying techniques and single-pair glove use. And if double gloves are worn, the outer pair is often not changed after an hour of work or before implant placement. Why bother? Some prefer to wash and wipe them with alcohol or modern antiseptics. However, treating gloves with sterilizing solutions makes the porous latex structure transparent. Saving on surgical drapes is unacceptable. There are still outdated relics, like a wooden board placed across the table under the patient's shoulders to immobilize their arms — a literal crucifixion. Try taking a bacterial culture from that board…

It is essential to apply an elastic bandage to the operated limb. It is easy to place an elastic bandage in a sterilization container along with other surgical materials. For patients with a high risk of deep vein thrombosis (varicose veins, obesity, complicated medical history), we also bandage the second leg.

*Operating room protoco*l. The presence of laminar sterile airflow reduces the number of septic complications by a statistically insignificant amount. However, it has been proven that having more than two "unnecessary" personnel in the operating room significantly increases this risk. The operating room doors must remain closed, conversations should be limited to necessity, and keys and mobile phones are carriers of microorganisms. And there are countless other rules.

When and how? Inflammatory complications are traditionally classified by timing into early and late. Early complications occur within 6–8 weeks and are further categorized by depth into superficial and deep (deeper than the fascia).

Early superficial suppuration. These infections mostly develop in the subcutaneous fat tissue (the least resistant tissue to infection) around suture material or due to hematoma formation and are not specific to joint replacement surgeries. They are common general surgical complications.

The classic signs of inflammation — redness, pain, fever, dysfunction, and swelling — should be supplemented with

[4] Lat. The eagle does not hunt flies, meaning great figures don't concern themselves with details.

Діамантовий зелений забарвлює неживі тканини
Brilliant green colors non-living tissues

Коли нориці немає або вона здається поверхневою, для об'єктивізації пропонуємо діагностичну пункцію. Аспірований вміст порожнини нового суглоба направляємо для бактеріоскопії та посіву на флору. За наявності сумнівної норицi або пункції можна ввести невелику кількість фізрозчину, пофарбованого діамантовою зеленню. Якщо пов'язка забарвиться, значить, порожнина сполучна із зовнішнім середовищем і ревізія не має відкладатися.

Фарбування тканин аніліновими барвниками досі залишається одним із надійних (хоч і не абсолютно) способів інтраопераційної діагностики поширеності запального процесу. За моєї молодості це був метиленовий синій, зараз – стара добра діамантова зелень. Додавши трохи одіозного перекису водню, отримуємо мітку, яка сама поширюється. Здорові тканини майже не фарбуються, забарвлені підлягають висіканню. Ретельно видаляються шовний матеріал і навколишні тканини.

Важливим вважаємо промивання рани. Пульс-лаваж, який здобув останнім часом особливу популярність, набагато ефективніший за перекис водню та антисептики у звичайному шприці.

Ушивання без внутрішніх швів з промивним або лише відточним дренуванням, відкрите ведення рани із застосуванням осмотичних пов'язок, протеолітичних ферментів і накладенням вторинних швів – це вибір хірурга.

Застосування VAC-терапії в разі великих уражень м'яких тканин дає нові можливості й надії. Постійний негативний

additional diagnostic criteria for greater accuracy. *Bene diagnoscitur – bene curatur*[5].

Changes in blood test results characteristic of inflammation include an elevated white blood cell count and leukocyte shift, as well as erythrocyte sedimentation rate (ESR), which may not always be reliable. The most sensitive marker of inflammatory response is considered to be an increased C-reactive protein (CRP) level. Changes in fibrinogen levels, immune, and serological parameters, along with a visual assessment of the wound area, form the basis for diagnosing postoperative wound suppuration. The presence of discharge leaves no room for doubt.

Despite how unpleasant this complication is, every surgeon prays that if an infection occurs, it remains superficial. With the correct approach, it can be managed successfully.

However, the danger lies in its proximity to the artificial joint cavity. The fascia lata is wide but not very thick. Time is of the essence.

The first step is to use all available diagnostic methods to assess the depth of infection. If a fistula is present, careful probing of the wound should be performed along with bacteriological analysis and fistulography.[6]

If the probe contacts metal or contrast dye reaches the implant components, it's bad news. If it does not, it is still not a guarantee that the

Раннє глибоке нагноєння після цементного ендопротезування
Early deep infection after cemented arthroplasty

VAC-система після хірургічної обробки рани
VAC system after surgical treatment of the wound

[5] Lat. Well diagnosed is well treated.
[6] The method of contrast radiography is well known and will not be described here.

Іноді важко видалити губку через проростання грануляцій у пори
Sometimes it is difficult to remove the foam because of granulation growing into the pores

Після очищення рани проведено повторну хірургічну санацію
After cleansing of the wound another surgical debridement is performed

Для обробки усіх компонентів знімається головка
The femoral head is removed before treatment of all components

Промивання рани системою пульс-лаваж
Irrigating the wound with pulsed-lavage

тиск в ділянці гнійної рани дозволяє здійснювати безперервне ефективне дренування і забезпечує повнокровність навколишніх тканин. Це значно прискорює очищення рани й процеси регенерації. У розвинених країнах це метод вибору в разі інфекційних ускладнень у хірургії.

Продовжена антибактеріальна терапія, відкоригована за результатами бактеріологічного дослідження, є обов'язковою.

Ранні глибокі нагноєння. Це погана новина. До речі, ще не рідкість «фахівці», які пробують і навіть гарантують впоратися з такими ускладненнями ендопротезування за допомогою антибіотиків, спеціальних вакцин (у тому числі й ауто-), імунокорекції, бактеріофагів тощо. Усе це дуже важливо та ефективно. Але марно. «У брудний посуд що не влий, неодмінно прокисне»[7].

[7] Горацій Флакк Квінт, римський поет, філософ (65–8 рр. до н. е.).

joint is unaffected. One must always be prepared for deeper involvement. Diagnostic errors may arise due to misalignment between the skin and fascial openings.

If no fistula is present or if it appears superficial, diagnostic aspiration is recommended. The aspirated joint fluid should be sent for bacterioscopy and culture and sensitivity testing. If the fistula or aspiration results are unclear, a small amount of saline dyed with brilliant green can be injected into the joint. If the dressing becomes stained, it confirms communication between the joint cavity and the external environment, meaning surgical debridement cannot be postponed.

Staining tissues with aniline dyes remains one of the most reliable (though not absolute) intraoperative diagnostic methods for assessing the extent of infection spread. In my younger days, methylene blue was used; today, it's the good old brilliant green. By adding a small amount of hydrogen peroxide, the dye spreads naturally, marking affected areas. Healthy tissues remain unstained, while stained tissues require excision. All suture materials and surrounding infected tissues must be meticulously removed.

Wound irrigation is considered essential. Pulse lavage, which has gained significant popularity in recent years, is

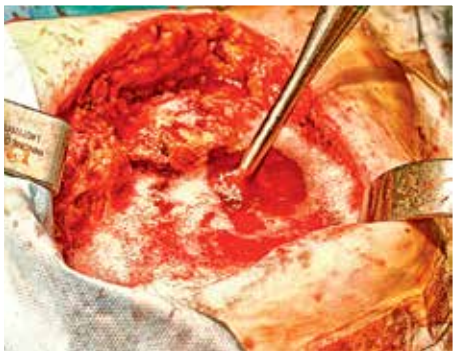

Ультразвукова кавітація з розчином антисептика
Ultrasound cavitation with antiseptic solution

Рана готова до ушивання
The wound is ready for suturing

Глухий шов рани з продовженим дренуванням
A blind suture of the wound and prolonged drainage

Таке лікування затягує час і спричиняє деструкції кісткової тканини й значне ускладнення ситуації. Не зайве нагадати й про матеріальні втрати, не у «фахівців», авжеж.

Без хірургічної обробки впоратися з інфекцією навколо штучного суглоба НЕМОЖЛИВО! І з цим треба змиритись. Не тягніть! «Зло пригнічуй у зародку! Якщо втрачений час і зміцнилася хвороба, що тут вдіє лікар?[8].

Хірургічна обробка рани виконується щойно встановлена наявність інфекційного ускладнення. Початок, як у попередньому розділі, але після «провалу» під фасцію ми бачимо компоненти ендопротеза. Головку потрібно акуратно зняти[9] й простерилізувати. Поліетиленовий вкладень безцементної западини – замінити. Найбільш сприятливими для цього є сучасні моделі ендопротезів, які мають конусну конструкцію кріплення, що дозволяє легко змінити поліетиленовий або керамічний вкладень. У поліетиленовому вкладні введення гвинта крізь заздалегідь зроблений отвір виштовхує його назовні. Серед конструкцій із кріпленням за допомогою стопорного кільця тільки у Trilogy Zimmer можна розсунути ніжки, легко, не пошкодивши його, вийняти старий вкладень і повернути на місце або замінити на новий. Інші системи вимагають видалення й металевого кожуха.

Керамічний вкладень можна звільнити, постукуючи по периметру краю металевої чаші вузькою насадкою.

Фахівці фірми CeramTec, яка постачає керамічні компоненти більш ніж 90 % виробників ендопротезів, вважають, що зняту головку не можна повернути на місце. Потрібна нова, і лише з металевим адаптером, оскільки під час зняття старої головки кераміка неодмінно зробить подряпини на ніжці. У головці без адаптера ці нерівності можуть створити небажані епюри напруження[10].

Якщо зі стерилізацією головки й заміною вкладня на новий технічних проблем немає, то з відмиванням поверхні металевої запади-

[8] Овідій Назон Публій, римський поет (43 р. до н. е. – 18 р. н. е.).
[9] Для цього існує спеціальний інструмент на кшталт подвійного клина, який дозволяє зняти головку без навантаження на ніжку протеза.
[10] Це думка виробника.

far more effective than hydrogen peroxide and antiseptics administered with a syringe.

Suturing without internal stitches, using either irrigation or only drainage, open wound management with osmotic dressings, proteolytic enzymes, and secondary sutures—this is the surgeon's choice.

The use of VAC therapy in cases of extensive soft tissue damage provides new possibilities and hope. Continuous negative pressure in the area of a purulent wound enables uninterrupted, effective drainage and ensures full blood supply to surrounding tissues. This significantly accelerates wound cleansing and the regeneration process. In developed countries, this is the method of choice for infectious complications in surgery.

Prolonged antibacterial therapy, adjusted according to the results of bacteriological testing, is mandatory.

Early deep suppuration. This is bad news. By the way, there are still so-called "specialists" who attempt and even guarantee success in treating such joint replacement complications using antibiotics, specialized vaccines (including autovaccines), immunomodulation, bacteriophages, and other methods. All of these approaches are important and effective. But they are futile. "Whatever you pour into a dirty vessel will inevitably spoil." [7]

Such treatment wastes time and leads to bone tissue destruction and a significant worsening of the situation. It is also worth mentioning the financial losses—not for the "specialists," of course.

Without surgical debridement, it is IMPOSSIBLE to eliminate an infection around an artificial joint! And this must be accepted. Do not delay! "*Crush evil in the bud! If time is lost and the disease has strengthened, what can the doctor do?*" [8]

Surgical wound treatment is performed as soon as an infectious complication is confirmed. The initial steps are the same as in the previous section, but after breaking through below the fascia, the components of the endoprosthesis become visible. The head must be carefully removed[9]. The polyethylene liner of the cementless acetabular cup must be replaced. The most suitable models for this are modern endoprostheses with a conical fixation design, allowing for easy replacement of the polyethylene or ceramic liner. In a polyethylene liner, inserting a screw through a pre-made hole pushes it outward. Among designs with a locking ring mechanism, only the Trilogy

[7] Horace Quintus Flaccus, Roman poet and philosopher (65–8 BCE).
[8] Ovid Naso Publius, Roman poet (43 BCE – 18 CE).
[9] For this, there is a special instrument similar to a double wedge, which allows the head to be detached without putting stress on the prosthesis stem and then sterilized.

ни й шийки ендопротеза в глибині рани справа складніша.

Сучасні погляди на перипротезну інфекцію містять поняття про плівкоутворювальні колонії мікроорганізмів. Вільготно розташовуючись на біологічно інертних поверхнях, вони не тільки розмножуються в поживному середовищі ранової порожнини, але й починають взаємодіяти, створюючи подобу багатоклітинного організму. Разом вони виробляють полісахаридну плівку-купол, непроникну для факторів імунітету й антибіотиків. На компонентах ендопротеза, які не видаляються, може залишатися безліч подібних колоній. Звичайне промивання антисептиками для них не більш ніж літній дощ, що освіжає.

Доведено, що зруйнувати ці захисні редути може ультразвукова кавітація у водному середовищі. Заповнивши рану антисептичним розчином, проводять «озвучування» цієї порожнини насадкою випромінювача у вигляді грибка в максимальному режимі. Активною у цей час є поверхня торця насадки, яким треба проводити біля очищуваних поверхонь. Водночас, дотикаючи м'які тканини, ультразвукова насадка може бути коагулятором дрібних судин, що кровоточать після хірургічної обробки. Рекомендований час процедури не перевищує трьох хвилин. Завдяки цьому досягається кілька ефектів:

- по-перше, зламується полісахаридна плівка й забезпечується контакт антисептика з мікробними тілами;
- по-друге, ультразвук покращує проникнення антимікробного засобу крізь мембрану бактеріальної клітини;
- по-третє, колонії мікроорганізмів змиваються з поверхні імпланта і можуть бути вакуумовані під час промивання рани;
- по-четверте, проводиться насичення тканин організму, що утворюють ранову поверхню, антисептиком за принципом фонофорезу.

На жаль, ультразвукові апарати зараз стали рідкістю.

Після висічення всіх підозрілих тканин і промивання рани стерильні або нові вкладень і головку повертаємо на місце.

Zimmer system allows the legs to be spread apart so that the old liner can be removed easily and without damage, either to be reinserted or replaced with a new one. Other systems require the removal of the metal shell as well.

The ceramic liner can be freed by tapping around the edge of the metal cup using a narrow attachment.

Experts from CeramTec, a company that supplies ceramic components to more than 90 percent of endoprosthesis manufacturers, believe that a removed ceramic head should not be reused. A new one is required, and only with a metal adapter, as removing the old head inevitably creates scratches on the stem. A ceramic head without an adapter can develop undesirable stress distributions due to these surface imperfections[10].

If there are no technical issues with sterilizing the head and replacing the liner, cleaning the surface of the metal acetabular cup and the prosthesis neck deep in the wound is a much more complex task.

Modern views on periprosthetic infection include the concept of biofilm-forming microbial colonies. Comfortably settling on biologically inert surfaces, these bacteria not only multiply in the nutrient-rich environment of the wound cavity but also begin to interact, forming a structure similar to a multicellular organism. Together, they produce a polysaccharide biofilm, which acts as a protective dome, impermeable to immune factors and antibiotics. Such colonies can remain on non-removed prosthetic components, and ordinary antiseptic irrigation is no more than a refreshing summer rain for them.

It has been proven that these defensive barriers can be broken down by ultrasonic cavitation in a liquid medium. After filling the wound with an antiseptic solution, the cavity is subjected to sonication using a mushroom-shaped ultrasonic emitter at maximum power. The active surface is the tip of the probe, which should be moved near the contaminated surfaces. At the same time, if it touches soft tissues, the ultrasonic tip can act as a coagulator for small bleeding vessels after surgical debridement. The recommended duration of the procedure should not exceed three minutes. This achieves several effects:

- First, the polysaccharide biofilm is disrupted, ensuring direct contact between the antiseptic and microbial bodies.
- Second, ultrasound enhances the penetration of the antimicrobial agent through the bacterial cell membrane.
- Third, microbial colonies are washed off the implant surface and can be vacuumed out during wound irrigation.

[10] This is the manufacturer's opinion.

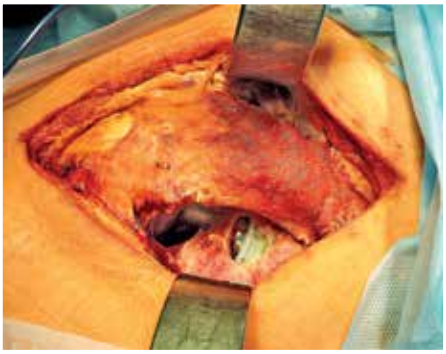

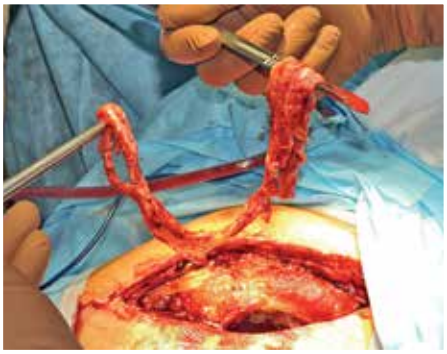

Рана очистилася та вкрилася грануляціями
The wound cleaned itself and became covered with granulations

Вторинна хірургічна обробка рани
Secondary debridement

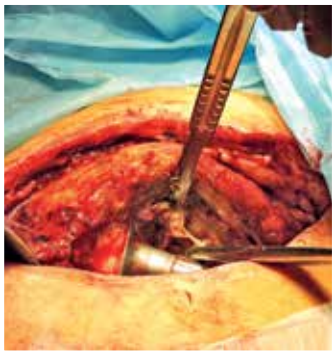

Зняття головки
Removal of the head

Некректомія
Necrosectomy

Промивання перекисом водню і антисептиком
Irrigation with hydrogen peroxide and antiseptic

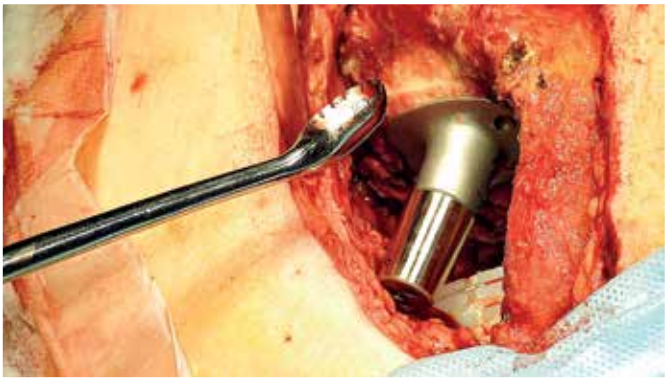

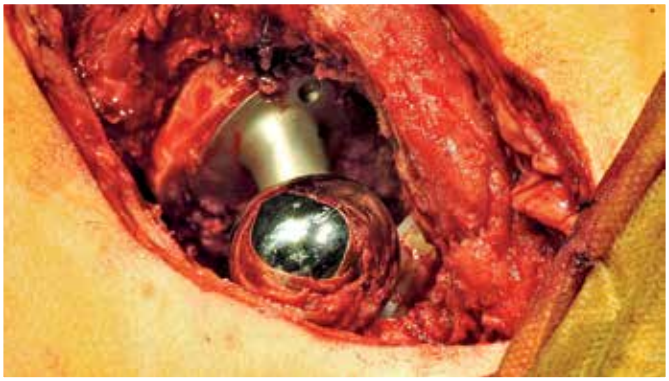

Освіження грануляцій
Fresh granulation

Стерильну головку повернуто на місце
The sterile head is returned to its place

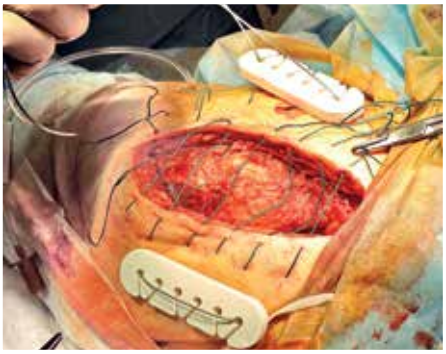

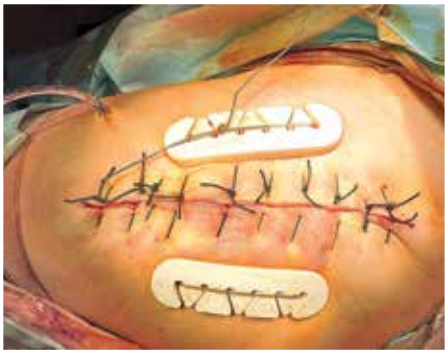

Накладено глибокі зближувальні та вісімкоподібні шви
Deep coaptation and figure-eight sutures are put in

Краї рани зближені
Edges of the wound are brought together

Рана вшита без натяжіння
The wound is sutured without tension

За час, що минув з попереднього видання (2016 рік) погляд на ці методики дещо змінився. Деякі вчені вважають, що антисептики, які за інструкцією можуть використовуватись для промивання ран («Декасан», «Актинісепт», «Пронтосан» та інш.) пошкоджують не тільки мікробні клітини, але й тканини пацієнта. Пульс-лаваж має мати два режими: інтенсивний для кісток та імплантів, помірний для м'яких тканин. І взагалі для рани краще 6–9 літрів промивки фізрозчином ніж пульс з антисептиком.

Повне пошарове ушивання рани з промивним програмованим дренуванням або тільки герметизація імпланта з дренуванням і відкрите ведення рани із застосуванням осмотичних пов'язок і накладенням вторинних швів або VAC-терапія за великих уражень – це знову вибір хірурга. Продовжена антибактеріальна терапія є обов'язковою.

Дуже важливою, на наш погляд, є активна судинна терапія, яка дозволяє розкрити периферичні судини й доставити в ділянку рани і антибіотик, і власні імунні комплекси й клітини, здатні боротися з інфекцією. Покращуються всі види обміну тканин: вони стають більш життєстійкими. У разі спазмів дрібної капілярної мережі, які зазвичай супроводжують запальну реакцію, захисні та репаративні процеси значно ослаблені й шансів на одужання набагато менше. Тому до комплексного лікування запальних ускладнень взагалі, і в ділянці кульшового суглоба зокрема, ми вважаємо за необхідне додати препарати типу «Вазапростан» або його дженерики.

Навантаження під час реабілітації таких пацієнтів значно знижуються. Вони можуть ходити з милицями й частковою опорою на оперовану кінцівку. Амплітуда рухів і час активності для забезпечення спокою тканин у ділянці запалення обмежується. У важких випадках до покращення стану рекомендовано постільний режим з ЛФК.

Зазвичай описана вище тактика дозволяє усунути запальні процеси в ділянці штучного суглоба більш ніж у 90 % випадків ранніх глибоких нагноєнь.

Випадки пізніх глибоких нагноєнь виділено окремим розділом.

- Fourth, the tissues forming the wound surface are saturated with the antiseptic following the principle of phonophoresis..

Unfortunately, ultrasonic devices have now become rare.

After excising all suspicious tissues and irrigating the wound, the sterile or new liner and head are reinserted.

Since the previous edition of this text in 2016, views on these methods have somewhat changed. Some researchers believe that antiseptics approved for wound irrigation, such as Dekasan, Actinisept, Prontosan, and others, damage not only microbial cells but also patient tissues. Pulse lavage should have two modes: an intensive mode for bones and implants and a gentler mode for soft tissues. In general, six to nine liters of saline irrigation is preferable to using pulsed antiseptics.

Complete layered wound closure with programmable drainage flushing or only implant sealing with drainage and open wound management using osmotic dressings, secondary sutures, or VAC therapy for extensive infections — again, this is the surgeon's decision. Prolonged antibacterial therapy is mandatory.

We believe that active vascular therapy is crucial, as it opens peripheral blood vessels, allowing both antibiotics and the patient's own immune complexes and cells to reach the wound site to combat infection. When tissues clear out metabolic waste, all types of tissue metabolism improve, making them more resilient. In cases of small capillary spasms, which often accompany inflammatory reactions, defense and reparative processes are significantly weakened, reducing the chances of recovery. Therefore, in complex inflammatory cases, particularly around the hip joint, we consider it necessary to add medications such as Vasaprostan or its generic equivalents to the treatment plan.

The load during rehabilitation for such patients is significantly reduced. They can walk with crutches and partial weight-bearing on the operated limb. The range of motion and activity time are limited to ensure tissue rest in the area of inflammation. In severe cases, bed rest with therapeutic exercises is recommended until the condition improves.

The above-described approach generally allows for the elimination of inflammatory processes in the area of the artificial joint in more than 90 percent of cases of early deep suppuration.

Cases of late deep suppuration are covered in a separate section.

РЕЦЕПТ / PRESCRIPTION

ЩО ТАКЕ ПРОГРАМОВАНИЙ ДРЕНАЖ?
WHAT IS REGULATED DRAINAGE?

Для звичайного промивного дренування до рани крізь проколи заводяться дві або більше дренажних трубок. Зазвичай одна з них – припливна, решта – відточні. Здійснюється постійне краплинне зрошення рани антисептиком. Добре відома схема.

Її недоліки:
- промивна рідина відразу знаходить найлегший шлях і не промиває кишені й набряки, де флорі вільготно;
- велика витрата промивної рідини, отже, економічно недоцільно використовувати хороші, дорогі антисептики, а від дешевих флорі ані гірко, ані спекотно.

Однією з альтернатив цьому є **програмоване припливно-аспіраційне дренування.**

Rp:
- *Дренажна трубка*
- *Катетер для центральних вен 1,4 мм) . . . . . № – 1*
- *Дренажні трубки (d 4–6 мм) . . . . . № – quantum satis*
- *Затискачі від систем для інфузій. . . . . № – за кількістю відточних трубок*
- *Сильфон для аспірації промивних вод . . . . . № – 1*
- *Антисептик для промивання ран. . . . . № – 400–800 мл на добу (залежно від об'єму порожнини дренованої рани)*
- *Антибіотик за чутливістю посіву або широкого спектра. . . . . № – 3–4 дози на добу*

In conventional procedures two or more drainage tubes are inserted into the incision through perforations. Typically, one of them is for intake, the rest are outlets for removal. The incision is persistently drip irrigated with an antiseptic. This is how the usual scheme works.

Its shortcomings:
- the flushing liquid finds the easiest path and doesn't reach the pockets and nooks where flora live and prosper;
- high consumption of the flushing liquid, and consequently, this makes using good and expensive antiseptics inexpedient, whereas flora are ambivalent to the inexpensive ones.

One alternative to this is **regulated irrigation aspiration drainage.**

Rp:
- *Drainage tube*
- *Subclavian catheter (1,4 mm) . . . . . № 1*
- *Drainage tubes (d 4–6 mm). . . . . No – quantum satis*
- *Infusion system clamps. . . . . No – as many as number of outlet tubes*
- *Bellows valve for flushing water aspiration . . . . . No 1*
- *Antiseptic for wound flushing . . . No – 400–800 ml daily (depending on the cavity size of the drained wound)*
- *Narrow/broad spectrum antibiotics . . . . . No – 3–4 doses daily*

Da:
Prior to the wound closure the Seldinger technique is used to insert an intake tube through the skin and resilient soft tissues to the site of inflammation. The outlet tube(s) is/are brought onto the skin from remote corners of the wound through the perforations with a stylet. All tubes are fixed with skin sutures (no loops!). The outlet tubes are clamped. Close the wound tightly.

Da:

Перед ушиванням рани крізь шкіру й спроможні м'які тканини ввести за Seldinger'ом катетер для центральних вен до осередку запалення. Крізь проколи стилетом вивести відточну трубку з віддалених кутів рани на шкіру. Фіксувати всі трубки шкірними швами (без вуздечок!). На відточні трубки надягти затискачі. Вшити рану наглухо.

Signa:

Закрити затискачі й через катетер ввести до рани адекватну кількість антисептика, щоб він заповнив усі її відділи. Відкрити затискачі й аспірувати промивну рідину. Повторити 2–3 рази. Закрити затискачі, ввести дозу антибіотика. Процедуру повторювати 3–4 рази на добу (раз на 6–8 годин).

Signa:

Close the clamps and infuse an adequate amount of antiseptic through the catheter so that it fills in the entire wound. Open the clamps and aspirate the flushing liquid. Repeat the procedure 2–3 times. Close the clamps, infuse a dose of antibiotics. The whole procedure should be repeated 3–4 times per day (every 6–8 hours).

РЕЦЕПТ / PRESCRIPTION

ЗАСТОСУВАННЯ VAC-СИСТЕМИ ДЛЯ ЛІКУВАННЯ ГНІЙНИХ УСКЛАДНЕНЬ

APPLICATION OF VAC SYSTEM FOR INFECTED WOUND MANAGEMENT

Загальновідомо, що гнійні ускладнення можуть звести нанівець успіхи навіть чудово виконаних операцій. Тому асептика й антисептика під час ендопротезування мають бути максимально строгими. Але, якщо це все-таки трапилося, діяти треба відразу й рішуче. На початку моєї хірургічної практики[1] існувала думка, що наявність металевих фіксаторів підтримує гнійний процес. Вважалося, що для остаточного загоєння рани необхідно видалити все стороннє, навіть на шкоду фіксації відламків у разі перелому.

Перші сумніви в цьому постулаті в мені посіяла якась пацієнтка похилого віку, оперована в 1982 році з приводу перелому шийки стегнової кістки. Увійшовши в стан сенільної деменції, вона зривала пов'язки з нагноєної післяопераційної рани, та, ігноруючи умовляння лікарів і сестер, копирсалася в ній своїм не зовсім стерильним пальцем. Мабуть, рана свербіла. Я, як лікар, на перев'язках із відчаєм спостерігав торець трилопатевого цвяха, що стирчав зі стегнової кістки на дні рани. Мій скромний досвід передрікав сумний фінал. Проте старання старенької мали несподіваний результат. Постійне механічне звільнення порожнини від виділень спричинило очищення й поступове заповнення рани грануляціями, а потім і повну епітелізацію. Щоправда, на це пішло близько трьох місяців, але тоді у нас бабусі й довше лежали. Так я повірив, що гнійна рана може зажити і з металом.

Але метал від металу різниться. Одна річ, коли це дротяний серкляж, гвинт чи навіть пластина. Інша – якщо у гною штучний су-

[1] Уперше я «помився» на операцію в 1975 році, будучи студентом другого курсу.

It is common knowledge that purulent complications may bring to naught the results of the most skillfully performed operations. Therefore, aseptic and antiseptic regulations for arthroplasty should be as strict as possible. But if this does happen, we must act immediately and decisively. At the beginning of my surgical practice[1], the belief then was that the presence of metal fixators supported a purulent process. Accordingly, all foreign bodies had to be removed even to the detriment of fragment fixation of a fractured bone to provide for complete wound healing.

The seeds of doubt that made me question the validity of this axiom were sown by a patient, who, in 1982, was operated on for a fractured femoral neck. In a state of senile dementia, she would pluck bandages from a festering postoperative wound, despite the admonitions of doctors and nurses, and poke in it with her not quite sterile finger. Apparently, the wound itched. As her physician, I would despairingly look at the edge of the three-flange nail sticking out of the femur at the bottom of the wound I was bandaging. My humble experience predicted a sad ending. However, the efforts of the old woman had an unexpected result. Continuous mechanical removal of the exudate led to wound cleansing, to the gradual formation of granulation, and ultimately to a complete epithelialization of the wound. Well, the process took about three months, but at that time elderly patients would stay in the hospital even longer. This made me believe in the fact that a festering wound could heal even in the presence of metal.

However, different types of metal fixators act differently. It's one thing when it is a cerclage wire, a screw or a plate. An artificial joint covered in pus – that's a different story. Its predefined mobility creates additional prerequisites for promoting the infection process. And at first, we were desperate regarding septic complications after hip replacement. Fortunately, there were not many of those instances. I still remember my three-month clinical de-

[1] I first "scrubbed" for an operation in 1975 as a sophomore.

глоб. Його зумовлена рухомість створює додаткові передумови підтримки інфекційного процесу. І спочатку ми впадали у відчай від гнійних ускладнень після ендопротезування. На щастя, їх було небагато. Я досі пам'ятаю свою тримісячну клінічну депресію після першої такої невдачі. Досвід, зменшення травматичності й часу операції, ретельне дотримання асептики дозволили зробити ранні гнійні ускладнення рідкісними. Але нікому у світі не вдається уникнути їх зовсім. Звісно, поступово ми навчилися локалізувати запалення рани, не видаляючи протез, але успіху досягаємо не у всіх випадках.

Авжеж, основа – це хірургічна обробка рани. Але після неї обов'язкове дренування. Одним із найефективніших методів є застосування VAC-системи, яка стрімко набуває все більшої популярності. Єдиним стримувальним фактором є відносно висока вартість апаратів і витратних матеріалів. Відносно, тому що економічно вигідніше дорого, але швидко локалізувати запалення, ніж дешевими засобами довести гнійний процес до переходу в хронічний, з необхідністю двоетапного лікування. А це на порядок дорожче, не кажучи вже про втрату здоров'я, моральні та фізичні страждання.

Тому, коли три роки тому в одній із австрійських клінік побачив застосування VAC-систем, я одразу запитав: «Чи можна цим рятувати ендопротез, який нагноївся?». Колеги відповіли, що такого досвіду замало, але надія є. Постійний знижений тиск у порожнині дозволяє негайно евакуювати виділення з рани. Місцева гіперемія (повнокров'я) створює у тканинах, що оточують рану, підвищену концентрацію антибіотиків і факторів імунітету. Обидва ефекти значно, у кілька разів, прискорюють очищення й загоєння ран. Не дивно, що VAC-терапія стала шляхом вибору під час лікування гнійних ускладнень в усьому світі.

Подальший досвід показав високу ефективність цього методу й у боротьбі з ранньою перипротезною інфекцією.

Отже, ефективна VAC-терапія. Застосовується для лікування гнійних ран, зокрема з наявністю імплантів у їхній порожнині.

pression after the first failure of this kind. Experience, reducing time and the traumatic effects of surgery, and careful adherence to aseptic guidelines led to early septic complications becoming rare. But nobody in the world can completely avoid them. Of course, we learned gradually how to stop inflammation of the wound without removing the prosthesis, but success is not achieved in all cases.

Of course, debridement is fundamental. It must be followed with drainage. One of the most effective methods is the use of the VAC system that is rapidly gaining popularity. The only limiting factor is the relatively high cost of therapy units and consumables. Relatively though, because it is more cost-efficient to stop the inflammation right away by expensive means than to go for inexpensive ones that would make the purulent process chronic and necessitate two-stage treatment. The latter case turns out to be much more expensive, not to mention the damage to health, emotional problems, and physical suffering.

Therefore, when I saw the use of VAC systems in Austrian hospitals three years ago, I immediately came up with a question: "Could it be used to save a festering implant?" My colleagues said they had little experience in that application, but they hoped it could. Continuous negative pressure in the wound allows the discharge to be removed immediately. Local hyperemia in the periwound tissues creates an increased concentration of antibiotics and immune factors. Both effects significantly promote wound cleansing and healing, which is also several times faster. Granulation is so actively promoted that in western countries they have a strict protocol in recording the number of foam pieces used in the patient's chart and on a readily visible place on the drape. It is no wonder that VAC therapy has been selected as the treatment of choice worldwide for managing purulent complications.

Subsequent experience proved the method's high efficiency in the fight against early periprosthetic infection.

Thus VAC therapy is effective. It is used for the treatment of septic wounds, including those with implants in them.

Rp:

- *Sterile Granufoam Silver dressing . . . . . No 1 kit*
- *Sterile Granufoam dressing . . . . . No – quantum satis*
- *Sterile Whitefoam dressing . . . . . No – quantum satis*
- *VAC Drape . . . . . No – quantum satis*
- *Sterile four-channel tubing with Sensa T.R.A.C.connector . . . . . No 1*
- *VAC aspirator . . . . . No 1*
- *Sterile canister for exudate . . . . . No – quantum satis*

Rp:

- *Наповнювач Granufoam Silver стерильний № – 1 упаковка*
- *Наповнювач Granufoam стерильний . . . № – quantum satis*
- *Наповнювач Whitefoam стерильний. . . . № – quantum satis*
- *Плівка захисна VAC Drape . . . . . № – quantum satis*
- *Чотирьохпросвітна магістраль з конектором Sensa TRAC стерильна* . . . . . № 1
- *VAC-аспіратор . . . . . № 1*
- *Ємність для ексудату стерильна . . . . . № – quantum satis*

Da:

Шкіру навколо рани поголити, знежирити й висушити. Рану рекомендовано знеболити спреєм 10 % лідокаїну (спочатку попече). Вирізати із заготовки Silverfoat об'ємний фрагмент, відповідний до порожнини рани й щільно укласти його на дно. За великої глибині рани укласти другий і, за потреби, третій шар. Герметично закрити рану разом з наповнювачем двома або більше шарами захисної стерильної липкої плівки. У центрі плівки вирізати отвір 3,5–4 см в діаметрі. Поверх отвору приклеїти до плівки конектор. Приєднати до магістралі аспіратор з приймальною ємністю. Увімкнути апарат. На наступній перев'язці за 2–3 дні як наповнювач використовувати Granofoat. Наступні перев'язки проводити раз на чотири-шість днів до очищення рани й появи повноцінних грануляцій. Заміна ємності проводиться у міру заповнення. Можливе використання системи й після вшивання рани. Тоді коротка дренажна трубка на шкірі обгортається наповнювачем Whitefoat, і регулювання вакуумної аспірації відбувається у цій порожнині.

***Signa**:*

Починати VAC-терапію з першої перев'язки. У разі встановлення відразу після хірургічної обробки гнійної рани наповнювач заблокується кров'ю, яка згорнулася. Метод може бути використаний для лікування будь-яких гнійних ран, трофічних виразок, пролежнів, перитоніту тощо. Наявність медичних сторонніх тіл не є протипоказанням.

Da:

Shave, degrease and dry the skin in the periwound area. Anesthetize the wound with 10% Lidocaine spray (at first it will burn). Cut out a large piece of Silverfoam that will fit the wound and place the dressing tightly into it. Use two or if necessary three layers of the dressing for deep wounds. Hermetically seal the wound with the dressing in it with two or more layers of sterile protective adhesive tape. In the center of the tape cut a hole 3.5-4 cm in diameter. Stick a connector to the tape over the hole. Attach an aspirator with a canister for exudate to the tubing. Switch the therapy unit on. In two or three days replace the Silverfoam dressing with Granofoam. Further changes of the dressing should be performed every four-to-six days until the wound is cleansed and full granulation appears. The canister is changed as required. It is possible to use this system after suturing the wound. A short drainage tube is then fixated on the skin with Whitefoam dressing around it so that regulated vacuum aspiration occurs in this area.

Signa:

Start VAC therapy with the first bandage change. When placed immediately after surgical treatment of a purulent wound, the dressing will be blocked with clotted blood. The method can be used in the treatment of any septic wounds, trophic ulcers, bedsores, peritonitis, etc. The presence of medical foreign bodies is not a contraindication.

РОЗДІЛ 24 / CHAPTER 24

ВИДАЛЕННЯ ЦЕМЕНТНОЇ НІЖКИ

REMOVAL OF THE CEMENTED STEM

ОЧИЩЕННЯ АВГІЄВИХ СТАЄНЬ
(шостий подвиг Геракла)

CLEANING THE AUGEAN STABLES
(The Sixth Labor of Heracles)

Септична нестабільність ніжки
Septic loosening of the stem

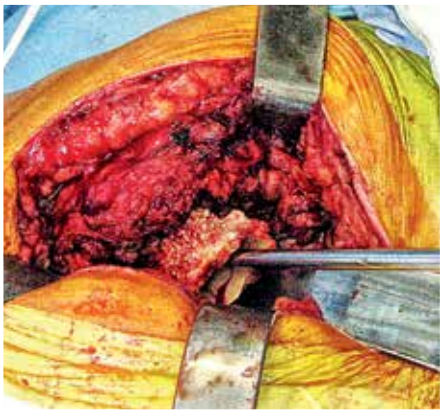

Видалення цементної мантії за допомогою розгортки
Removal of the cement mantle with the help of a cylindrical reamer

Рідкісний успіх – мантія видалена єдиним блоком
A rare bit of luck, the entire mantle is removed in one piece

Необхідність видалення цементної ніжки може виникнути за різних обставин. У такому разі є дві складові єдиного процесу: видалення ніжки й видалення цементної мантії. Вкрай рідко, за повної нестабільності з великим лізисом кісткової тканини, разом із ніжкою виходить і добре фіксований до неї цемент. Це буває під час ревізій з приводу тривалих септичних ускладнень навколо шорстких ніжок типу Мюллера або асептичної нестабільності на тлі фатального остеопорозу. Тоді ніжка виймається просто руками. Гладенькі ніжки типу EXETER (Stryker) або CPT (Zimmer) вилітають з одного удару й проблем не додають. Однак іноді виникають труднощі. Найбільш складно видаляти добре фіксовані негладкі ніжки у пацієнтів (а частіше пацієнток) з вираженим остеопорозом. Якщо під час встановлення ніжки канал був заповнений цементом щедро, а пробка не використовувалася, то операція з видалення такої конструкції іноді перетворюється на бій з плачевним результатом для поля бою. *Culpa lata dolo comparatur*[1].

Тому за неможливості щадного вилучення імпланта без руйнування навколишньої кістки вже давно запропонована методика остеотомії проксимального відділу стегнової кістки на кшталт «кришки скрині».

Але перед цим все-таки намагаємося видалити ніжку. Тонкими вузькими прямими долотами видаляємо видиму й доступну частину цементу. Потім ними ж, а також

[1] Груба недбалість прирівнюється до наміру (лат.).

The need to remove a cemented stem may arise under various circumstances. This process consists of two integral components: removal of the stem and removal of the cement mantle. In extremely rare cases, when complete instability is accompanied by extensive bone lysis, the well-fixed cement may come out along with the stem. This can occur during revision surgeries for long-standing septic complications around rough-surfaced stems like the Müller type or in cases of aseptic instability against the backdrop of severe osteoporosis. In such instances, the stem can simply be pulled out by hand. Smooth stems such as EXETER (Stryker) or CPT (Zimmer) come out with a single strike and pose no additional challenges. However, difficulties may sometimes arise. The most challenging cases involve well-fixed rough stems in patients (more often female patients) with severe osteoporosis. If the canal was generously filled with cement during implantation and no distal plug was used, removing such a construct can turn into a battle with a dismal outcome for the surgical field. *Culpa lata dolo camparatur*[1].

When it is impossible to extract the implant without damaging the surrounding bone, a method of proximal femoral osteotomy, similar to a “lid of a chest,” has long been proposed.

Before resorting to this, however, an attempt is made to remove the stem. Using thin, narrow straight chisels, the visible and accessible cement is extracted. The same chisels, along with thick wires in a drill, are used repeatedly along the posterior and lateral surfaces of the stem, trying not to damage the proximal epimetaphysis. Grasping the neck with a bone holder, attempts are made to dislodge the stem using an attachment and a hammer. It is signifi-

[1] Lat. Gross negligence equals intent.

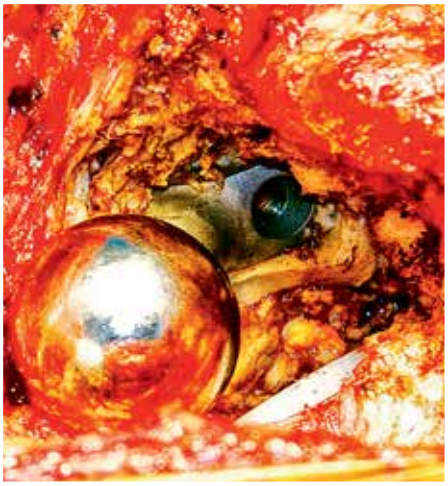

Нестабільність ніжки очевидна. Видно рубцеву тканину між кісткою та металом
Stem loosening is obvious. Cicatricial tissue is visualized between the bone and metal

Інструмент для екстракції ніжок
A device for the extraction of stems

Захоплення за шийку
Grabbing by the neck

На ніжці видно сліди цементної мантії
The traces of the cement mantle can be seen on the stem

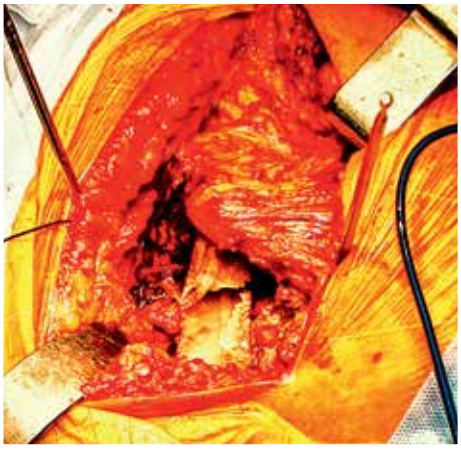

Цемент у каналі
Cement in the canal

На металі та цементі плівки дебрісу
Debris on the metal and cement

товстими спицями в дрилі багато разів проходимо по дотичній вздовж задньої і бічних поверхонь ніжки, намагаючись не пошкодити проксимальний епіметафіз. Захопивши шийку кісткотримачем, намагаємось вибити стебло за допомогою насадки й молотка. Значно ефективніше використовувати для цього один з екстракторів зі спеціальними захватами.

За будь-якої методики дуже важливо максимально зберегти кісткову тканину. Незалежно від того, чи вдалося видалити ніжку, потрібно витягувати цемент. І якщо навіть видаливши ніжку, за допомогою доліт, ложок, свердл, розгорток і «якоїсь матері» цемент витягти не вдається, а продовження проходження тунелю загрожує обвалом, переходимо до відкритого методу вилучення породи. Будуємо кар'єр. Утім, бувають ситуації, коли після видалення ніжки витягувати цемент не потрібно. Це стосується лише асептичних ситуацій. Наприклад: гладка ніжка стабільна, а западина потребує ревізії.

cantly more effective to use one of the extractors with specialized grips.

Regardless of the method, it is crucial to preserve as much bone tissue as possible. Whether or not the stem has been removed, the cement must be extracted. If, even after removing the stem, chisels, curettes, drills, reamers, and "other means" fail to extract the cement, and further tunneling risks collapse, the open method is adopted. A "quarry" is created. However, there are cases where cement removal is unnecessary after extracting the stem. This applies

За розвинених рубців мобілізація стегна для отримання доступу до западини дуже травматична. Шийка ніжки стирчить прямо у западину й заважає. У такому разі ніжку можна вибити, а після завершення ревізії западини двома несильними ударами посадити її на місце. Якщо ж під час ревізії не вдалося видалити всю мантію, за умови, що фрагменти цементу, які залишилися, не заважають новому імпланту, їх можна не видаляти. Цемент до цементу прилипає краще, ніж до кістки.

only to aseptic conditions. For instance, if a smooth stem is stable but the acetabular component requires revision.

In cases of extensive scarring, mobilization of the femur to access the acetabulum can be highly traumatic. The neck of the stem protrudes directly into the acetabulum, obstructing access. In such a scenario, the stem can be knocked out, and after completing the acetabular revision, it can be reinserted with two light taps. If not all of the cement mantle is removed during revision, as long as the remaining fragments do not interfere with the new implant, they may be left in place. Cement adheres to cement better than to bone.

РЕЦЕПТ / PRESCRIPTION

ВИДАЛЕННЯ ЦЕМЕНТНОЇ МАНТІЇ НІЖКИ СТЕГНОВОГО КОМПОНЕНТА ЕНДОПРОТЕЗА ШЛЯХОМ ОСТЕОТОМІЇ

REMOVAL OF THE CEMENT MANTLE OF THE FEMORAL STEM COMPONENT THROUGH OSTEOTOMY

Для цього розріз продовжується донизу, щоб стала доступною зовнішня поверхня стегнової кістки, відступивши 14–15 см від верхівки великого вертлюга. Залежно від доступу (я віддаю перевагу задньому) по передній або задній поверхні проксимального епіметафіза м'язи розшаровуються по міжм'язових проміжках («упоперек не сікти») і окістя поздовжньо розсікається електроножем[1].

Потім осцилювальною пилкою[2] пропилюється поздовжній паз так, щоб зовнішня частина становила близько 1/3 діаметра. Полотно пили має йти перпендикулярно осі гомілки[3]. Тому працюйте з перервами і охолоджуйте полотно антисептиками. Якщо ніжку витягти не вдалося – то до ніжки. Оголивши діафіз, відвівши m. vastus lateralis допереду, за 14 см від вертлюга робимо поперечний надпил глибиною до поздовжнього. Трьома долотами послідовно розколюємо протилежну стінку стегна. ОБЕРЕЖНО!

Відводимо зовнішню кісткову пластину допереду, використовуючи окістя й м'які тканини як завіси кришки скрині. Як у печері піратів, нам відкриваються всі багатства поліметилакрилату. Гострими тонкими долотами різної конфігурації, ложками тощо ретельно й щадно очищаємо кісткове ложе і кришку від цементу. Після такої процедури навіть мертвосидючі ніжки легко видаляються. Нерідко навіть такого вікна для

[1] Якщо у вас немає доброго коагулятора – не лізьте в ендопротезування.
[2] Див. виноску 1.
[3] За тривалого контакту полотна з полімером останній нагрівається від тертя й налипає на метал.

For this, the incision is extended downward to expose the lateral surface of the femur, 14–15 cm from the tip of the greater trochanter. Depending on the surgical approach (I prefer the posterior), the muscles along the anterior or posterior surface of the proximal epimetaphysis are separated along intermuscular planes. "Do not cut across the back." The periosteum is incised longitudinally using an electrocautery knife[1].

An oscillating saw[2] is then used to create a longitudinal groove so that the external portion accounts for approximately one-third of the femoral diameter. The saw blade must move perpendicular to the tibial axis[3]. Therefore, work with pauses and cool the blade with antiseptics. If the stem cannot be extracted, attention is turned to it. Once the diaphysis is exposed and the m. vastus lateralis is retracted anteriorly, a transverse osteotomy is performed 14 cm below the trochanter, to a depth reaching the longitudinal cut. Three chisels are then used sequentially to fracture the opposite femoral wall. CAUTION!

The external cortical plate is gently retracted anteriorly, using the periosteum and soft tissues as hinges, like opening a treasure chest in a pirate cave. The riches of polymethyl methacrylate lay before us. Using sharp, thin chisels of various configurations, curettes, and other instruments, the cement is carefully and delicately removed from the bone bed and the "lid." After this procedure, even the most stubbornly fixed stems are easily extracted. Often, even such an opening is insufficient for complete removal of the cement mantle. In this case, for extracting any

[1] If you do not have a good coagulator, do not engage in joint replacement surgery.
[2] See footnote 1.
[3] With prolonged contact, the polymer heats from friction and adheres to the metal.

витягування всієї мантії не вистачає. Тоді для видалення дистального кінця мантії, який залишився, рекомендуємо використовувати набір свердл і розгорток[4].

Після видалення дрібних крихт й неодноразового промивання (краще за допомогою пульс-лаважу) кришка укладається на місце й фіксується трьома дротяними серкляжами. Для кращого зіставлення в кістковомозковий канал можна ввести циліндричний інструмент відповідного розміру.

Подальші дії залежать від характеру нестабільності. У разі септичної переважно встановлюють спейсер з цементу з антибіотиками, а коли впевнені у стерильності кісткової рани, застосовують ревізійні ніжки різних конструкцій. Але про це згодом. Отже, Recipe.

Rp:

- *Електроніж . . . . . № 1*
- *Осцилювальна пилка . . . . . № 1*
- *Остеотом широкий . . . . . № 3*
- *Долота вузькі різні . . . . . № n*
- *Свердла d – 6, 8, 10 мм. . . . . № 3*
- *Розгортки d – 6, 8, 10, 12, 14 мм. . . . . № 5*
- *Дріт хірургічний . . d – 1 мм quantum satis*

Da:

Електроножем поздовжньо розсікти окістя по міжм'язових проміжках на відстані 14 см від верхівки великого вертлюга, яка має бути вершиною мобілізованого фрагмента.

[4] Див. виноску 1.

remaining distal cement, a set of drills and reamers[4] is recommended.

After removing all small fragments and repeated irrigation (preferably using a pulse lavage device), the bone "lid" is repositioned and secured with three cerclage wires. For better alignment, a cylindrical instrument of the appropriate size can be inserted into the medullary canal.

Further actions depend on the nature of the instability. In septic cases, a cement spacer with antibiotics is typically placed, while in cases of confirmed sterility of the bone bed, revision stems of various designs are used. But more on that later.

Rp:

- *Coagulator . . . . . No 1*
- *Oscillating saw . . . . . No 1*
- *Wide osteotome . . . . . No 3*
- *Different narrow chisels . . . . . No n*
- *Drills d - 6, 8, 10 mm . . . . . No 3*
- *Cylindrical reamers – d – 6, 8, 10, 12, 14 mm. . . No 5*
- *Surgical wire . . . . . d – 1 mm – quantum satis*

Da:

Using an electrocautery knife, incise the periosteum longitudinally along the intermuscular planes, 14 cm from the tip of the greater trochanter, which should be the apex of the mobilized fragment. Create a groove along the line of the periosteal incision, cutting perpendicular to the diaphysis in the lower section. Using osteotomes, detach one-third of the outer cortical bone. Open the "lid" and carefully remove all foreign and necrotic material.

[4] See footnote 1.

Мал. 1. У разі септичної нестабільності чаші необхідно видаляти і стабільну ніжку
Fig. 1. In the case of septic loosening of the cup a stable stem must be removed as well

Мал. 2. Різьбове з'єднання з установником
Fig. 2. Threaded connector with the positioner

Мал. 3. Поліровані ніжки видаляються одним ударом
Fig. 3. Polished stems are removed with one tap

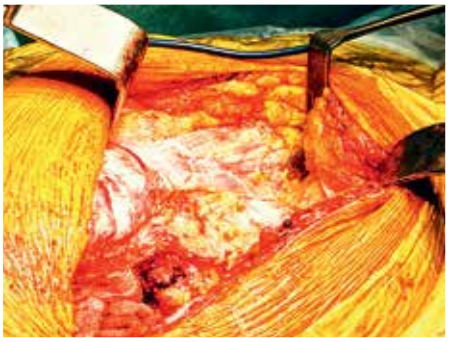

Мал. 4. Розріз продовжено на 15 см. Бачимо m.m. Vastus lat. et Cvadratus
Fig. 4. The incision is extended by 15 cm. Vastus lat. et Cvadratus are visualized

Мал. 5. Коагулятором визначається лінія остеотомії
Fig. 5. The line of osteotomy is determined with a coagulator

Мал. 6. Зона остеотомії звільнена
Fig. 6. The site of osteotomy is freed up

Мал. 7. Поздовжня остеотомія
Fig. 7. Longitudinal osteotomy

Мал. 8. Поперечна остеотомія
Fig. 8. Transverse osteotomy

Мал. 9. Трьома долотами відкриваємо «кришку скрині»
Fig. 9. The "lid of the chest" is opened with three chisels

Мал. 10. Кришку відкрито. Видно «скарб» – кістковий цемент
Fig. 10. The lid is open. The "treasure" is visible – bone cement

Мал. 11. Розгортка для видалення дистальної порції цементу
Fig. 11. Cylindrical reamers for removal of the distal part of the cement

Мал. 12. Пробку видалено
Fig. 12. The plug is removed

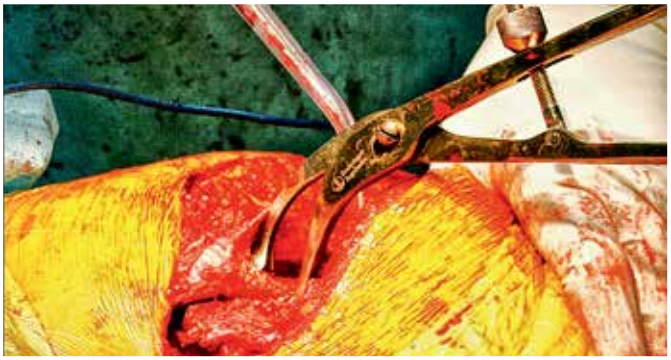

Мал. 13. Кришку закрито
Fig. 13. The lid is closed

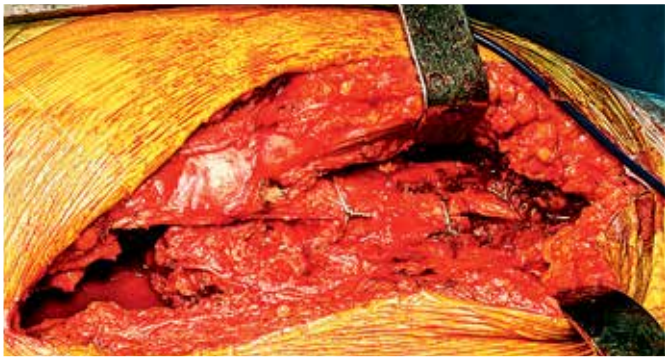

Мал. 14. Накладено серкляжі
Fig. 14. Cerclages are applied

Пропилити паз за лінією розсічення окістя й перпендикулярно діафізу в нижній частині. Остеотомами відколоти 1/3 кола зовнішнього кортикального шару. Відкрити кришку й обережно видалити все стороннє й неживе. Якщо нижче каналом залишився цемент – просвердлити його ad oculus[5] і, послідовно загвинчуючи і вибиваючи розгортки, видалити залишки. Ретельно промити рану, зіставити фрагменти й фіксувати дротяними серкляжами.

***Signa**:*
Використовувати за неможливості видалення цементної мантії без пошкодження кісткової тканини проксимального кінця стегнової кістки.

If cement remains in the canal below, drill it ad oculus[5] and extract the remnants by sequentially inserting and striking reamers. Thoroughly irrigate the wound, reposition the bone fragment, and secure it with cerclage wires.

Signa:
To be used when the cement mantle cannot be removed without damaging the bone tissue of the proximal femur.

[5] Під контролем очей (лат.).

[5] Lat. under direct vision.

РОЗДІЛ 25/ CHAPTER 25

ДВОЕТАПНА РЕВІЗІЯ У РАЗІ ГНІЙНИХ УСКЛАДНЕНЬ ЕНДОПРОТЕЗУВАННЯ КУЛЬШОВОГО СУГЛОБА

TWO-STAGE REVISION IN CASE OF SEPTIC COMPLICATIONS OF THA

БАГАТО ЩО МОЖЕ ВІДРОДИТИСЯ З ТОГО, ЩО ВЖЕ ПОМЕРЛО
(Горацій Флакк Квінт, 65–8 рр. до н. е)

MANY THINGS WILL BE REBORN THAT HAVE ALREADY DIED
(Quintus Horatius Flaccus, 65–8 BC)

Двоетапна заміна ендопротеза – справа дуже складна, на яку неохоче йдуть як пацієнти, так і хірурги. Для перших значно збільшується час лікування, для других це важка й складна робота, яка до того ж не завжди закінчується успіхом. Адже з одного боку, двоетапне протезування – операція, націлена на ліквідацію ускладнення, з іншого – вона ж набагато ризикованіша, ніж первинна. Таким чином, зважитись на двоетапну ревізію нас змушують крайні обставини.

Насамперед, септична нестабільність вже наявного ендопротеза. Наприклад, протез простояв десять-п'ятнадцять років, і за цей час пацієнт перехворів, скажімо, на фолікулярну ангіну або мав панариций на стопі. Кров'яним руслом елементи запалення у вигляді мікроорганізмів таки пробилися крізь митницю лімфатичних вузлів, імунну систему, і деякі з них досягли околиць ендопротеза.

Поверхня ендопротеза не є антисептичною, вона спеціально біологічно інертна для того, щоб не відторгатися організмом людини, і тому ні з чим не бореться. Тут мікроорганізм знаходить собі притулок. Нехай це намет, а не палац, але є харчування у вигляді кісткової тканини; є захист: на поверхні протеза він будує оболонку, відгороджуючись від організму. У свою чергу організм вживає заходів у відповідь. Зводячи грануляційний вал, він обмежує свій вплив на осередок запалення, не бажаючи отримувати токсини, які виділяє мікроб. Унаслідок на осередок запалення не впливають ані фактори імунітету, ані антибіотики.

Поступово в ділянці суглоба розвивається інфекційний процес. Він може тривати без різкого підвищення температури, без виражених змінень крові, без гною, без почервоніння й болю. Мікроорганізми, не виявляючи себе тривалий час, «їдять» кістку, поки суглоб не почне хитатися. Ось тоді з'являється біль, і проблема стає очевидною.

Після прояву перших симптомів робляться рентгенівські знімки, магнітно-резонансна томографія, комп'ютерна томографія,

Two-stage prosthesis replacement is an extremely complex procedure that both patients and surgeons are reluctant to undertake. For the former, the treatment duration increases significantly; for the latter, it is a difficult and demanding task that does not always result in success. On one hand, two-stage arthroplasty is aimed at resolving complications; on the other, it is far riskier than a primary procedure. Therefore, we are forced to resort to two-stage revision only under extreme circumstances.

First and foremost, this applies to septic instability of the existing prosthesis. For example, a prosthesis has been in place for ten to fifteen years, during which time the patient has suffered from, say, follicular tonsillitis or a foot abscess. Through the bloodstream, inflammatory elements in the form of microorganisms manage to bypass the immune system's defenses and reach the area surrounding the prosthesis.

The surface of an endoprosthesis is not antiseptic; on the contrary, it is deliberately biologically inert to prevent rejection by the body, meaning it does not fight against anything. Here, the microorganism finds a refuge. It may not be a palace, but a tent is still a shelter, with a food source in the form of bone tissue. Additionally, the microorganism builds a protective biofilm on the prosthesis surface, isolating itself from the immune system. In response, the body erects a granulation barrier, attempting to contain the infection while minimizing exposure to the toxins released by the bacteria. As a result, the infection site remains unaffected by immune factors or antibiotics.

Gradually, an infectious process develops within the joint. It may progress without a significant rise in temperature, without noticeable changes in bloodwork, without pus, redness, or pain. The microorganisms, lying dormant for a long time, silently "consume" the bone until the joint begins to loosen. Only then does pain appear, making the problem apparent.

Once symptoms manifest, X-rays, magnetic resonance imaging (MRI), computed tomography (CT), and tests for infection markers are conducted. If septic instability of the prosthesis is confirmed, we proceed with revision arthroplasty.

Two-stage treatment is used for late-stage infections, where preserving the existing prosthesis is no longer viable. However, simply removing it does not guarantee that some bacteria will not remain in the wound and cause new complications when the next implant is placed.

To ensure the infection is eradicated, we remove all

Септична нестабільність
Septic loosening

Без протеза пацієнт проходив два місяці
The patient was able to walk without a prosthesis over two months

Ревізійне ендопротезування. Результат за п'ять років
Revision THA. Follow-up in five years

беруться проби на наявність інфекційного процесу. Переконавшись, що ендопротез септично нестабільний, ми приступаємо до ревізійного протезування.

Двоетапне лікування застосовується за пізніх нагноєнь, коли вже немає надії зберегти наявний ендопротез. Але просто видаливши його, ми не можемо гарантувати, що якісь мікроби не залишаться в рані й не спричинять нових ускладнень під час встановлення наступного.

Щоб бути впевненими в тому, що інфекційний процес ліквідований, ми видаляємо все стороннє, у тому числі сам ендопротез та елементи його кріплення: гвинти, дріт, цемент. Далі намагаємося видалити усі

foreign materials, including the prosthesis itself and any fixation elements such as screws, wires, and cement. Next, we attempt to excise all necrotic tissues. Sometimes, aniline dyes, such as brilliant green, are used to stain the tissues—dead tissue absorbs the dye, while living tissue does not, making differentiation easier. After excising all suspect tissues until we achieve a sense of cleanliness, we thoroughly irrigate the wound using pulse lavage.

Recently, we have also implemented ultrasonic cavitation, or "sonication" of antiseptics within the wound. This involves filling the wound cavity with an antiseptic solution and immersing an ultrasound emitter, which drives the medication into difficult-to-reach areas, enhances its penetration, and saturates the wound tissues. At the same time, this process cleanses the bone surface,

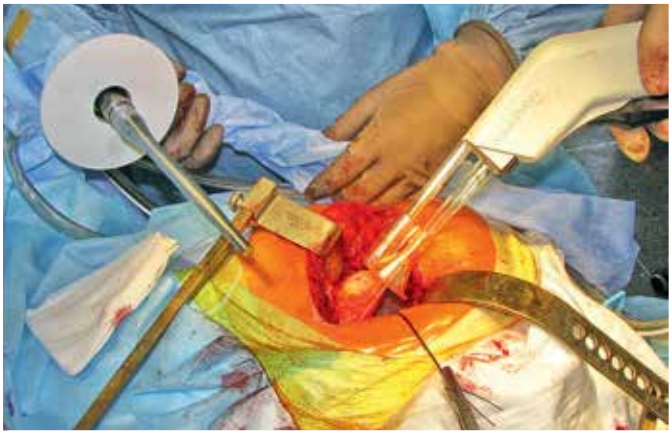

Пульс-лаваж для западини й каналу
Pulsed-lavage for the acetabulum and the canal

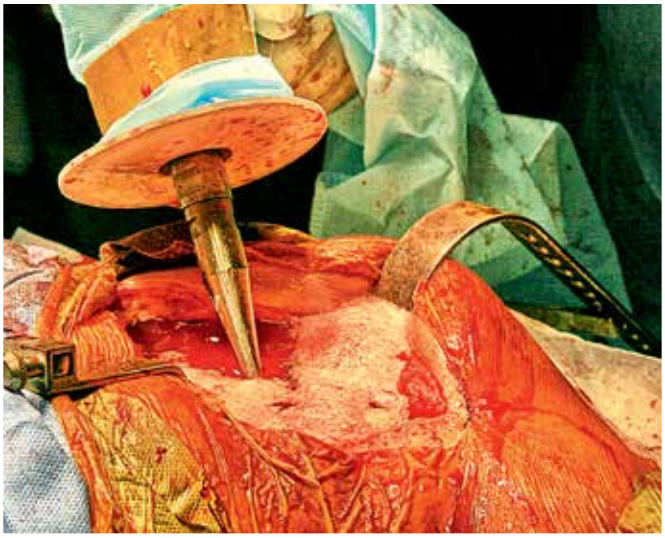

Перед встановленням і спейсера, і ендопротеза корисно «озвучити» рану, заповнену антисептиком
Prior to placing the spacer and endoprosthesis, it is worth administering ultrasonic cavitation of the wound filled with an antiseptic

некротизовані тканини. Іноді ми фарбуємо їх аніліновим барвником, наприклад, діамантовим зеленим. Вона забарвлює мертву тканину й не забарвлює живу, дозволяючи точніше їх розрізнити. Після видалення всіх сумнівних тканин до відчуття чистоти, ми ретельно промиваємо рану за допомогою пульс-лаважу.

Останнім часом ми застосовуємо ультразвукову кавітацію, або «озвучування» антисептиків у рані. Тобто заповнюємо рану антисептиком до країв і занурюємо туди випромінювач ультразвукових коливань, який «забиває» ліки у важкодоступні місця, покращує їхнє проникнення й насичує ними тканини ранового каналу. Водночас очищується поверхня кісткової тканини, на якій теж можуть бути плівкоутворювальні колонії, що погано піддаються простому промиванню.

Після цього ми поміщаємо в порожнину кістки, яка залишилася після видалення чаші, і в ложе всередині стегнової кістки так званий «артикулювальний спейсер». Ця конструкція, яка заповнює порожнини, виготовляється з кісткового цементу, насиченого двома антибіотиками (такі вже доступні в Україні).

Цемент цього спейсера здатний виділяти антибіотики безпосередньо в осередок зараження близько півтора місяця. Крім того,

where biofilm-forming bacterial colonies may be present and are resistant to simple irrigation.

Following this, we place an “articulating spacer” into the bone cavity left after cup removal and into the femoral canal. This structure, which fills the empty spaces, is made of bone cement infused with two antibiotics — such spacers are now available in Ukraine.

The cement in this spacer releases antibiotics directly into the infection site for approximately one and a half months. Additionally, the patient undergoes intensive antibiotic therapy — initially intravenous, followed by oral administration. The most commonly used drug is rifampicin, provided the bacteria in question are sensitive to it.

Using a sterilized but no longer functional prosthesis, we then modify the spacer to allow limited joint mobility. This enables the patient to walk, albeit without weight-bearing on the affected leg. However, they can bend it, sit, turn in bed, and place the foot on the floor without applying pressure. This allows for a relatively normal lifestyle without being confined to a cast or immobilized.

After six to eight weeks, tests are conducted to assess whether the infection has been eradicated. This includes a combination of laboratory and clinical evaluations. If the results confirm that the infection is localized and under control, we prepare for the final surgery to implant a new prosthesis that will serve as a stable, weight-bearing joint.

A second surgery is performed, access to the joint is reopened, and the spacer components are removed. During the operation, an urgent bacteriological exam-

пацієнт перебуває на інтенсивній антибактеріальній терапії: спочатку внутрішньовенній, потім пероральній. Найчастіше використовують рифампіцин, якщо ця флора чутлива до нього.

Далі за допомогою стерилізованого, але вже непотрібного протеза, створюємо систему рухомості спейсера, що дає пацієнту можливість ходити. Не можна наступати на ногу, але згинаючи її, можна сідати, повертатися в ліжку, ставити без навантаження на підлогу тощо. Це дозволяє вести відносно повноцінний спосіб життя, не будучи закутим у гіпс та знерухомленим.

Двоетапне лікування застосовується за пізніх нагноєнь, коли вже немає надії зберегти наявний ендопротез. Але просто видаливши його, ми не можемо гарантувати, що якісь мікроби не залишаться в рані й не спричинять нових ускладнень під час встановлення наступного.

В операційній
In an operating room

ination is mandatory, usually taking 20–25 minutes. If the result is negative, one of the revision prosthesis types is implanted.

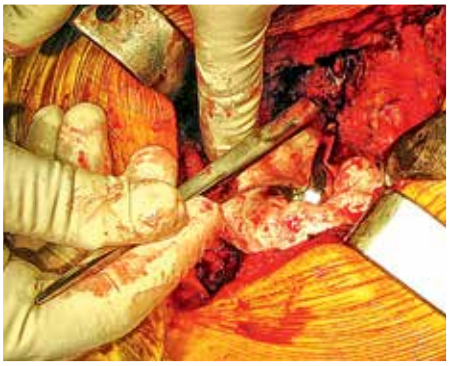

Під час формування заглиблення головкою цемент прагне охопити її
While forming a cavity with the head, the cement endeavors to cover it

Один з приладів для полегшення роботи зі спейсером
One of the devices simplifying our work with the spacer

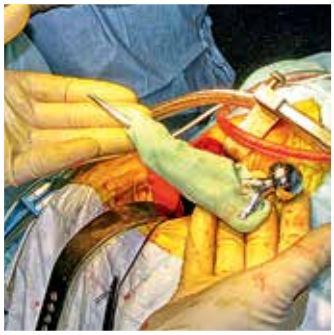

Формування стегнового компонента спейсера
Formation of the femoral component of the spacer

Встановлення стегнового компонента
Femoral component placement

Септична нестабільність ревізійного ендопротеза
Septic loosening of the revision endoprosthesis

Спейсер після першого етапу ре-ревізії
Spacer after the first stage of re-revision

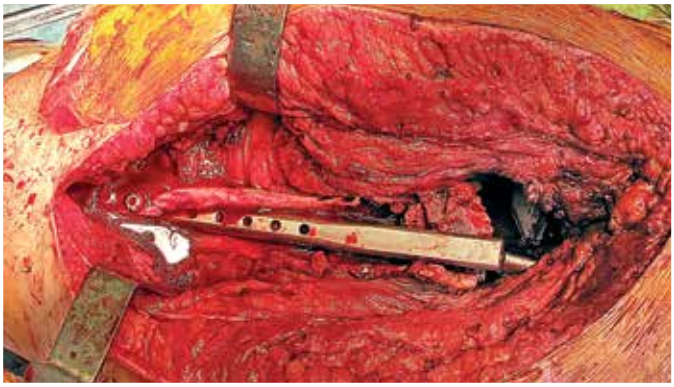

Установлено ревізійний ендопротез. Дефект стегнової кістки
A revision endoprosthesis is placed. Hipbone defect

Підготовка кісткової пластики
Preparation of a bone graft

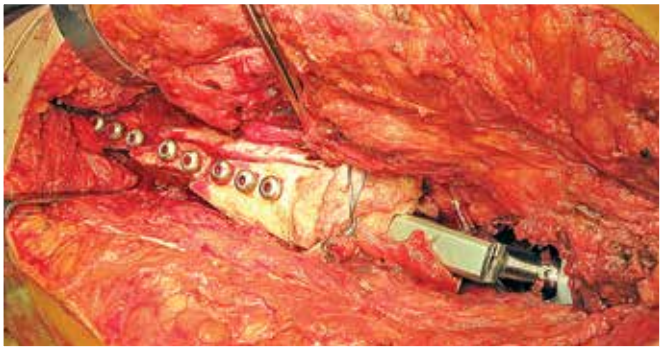

Алопластику встановлено
An allograft is placed

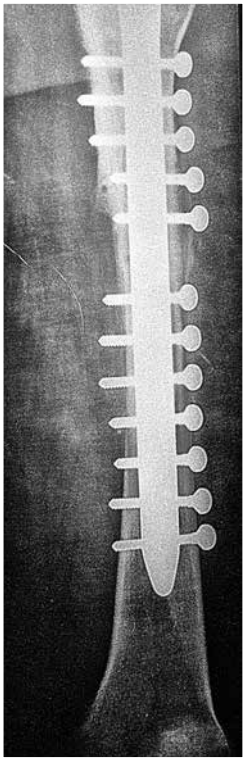

Перебудова кісткової пластики за 18 місяців
Remodeling of a bone graft after 18 months

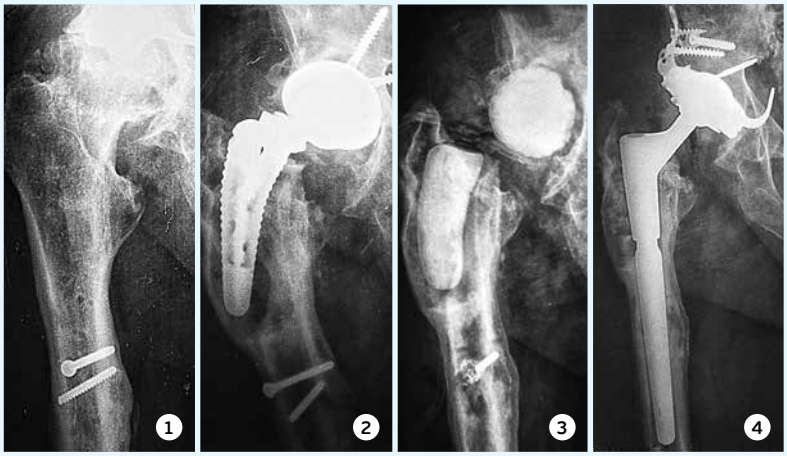

1. ***Посттравматичний коксартроз***
   Post-traumatic coxarthrosis
2. ***Спроба уникнути видалення зруйнованих гвинтів колегам не вдалася***
   Failed attempt of our colleagues to avoid removal of the damaged screws
3. ***Нагноюваний протез видалено, встановлено роздільний спейсер***
   Infected prosthesis is removed, a non-articulating spacer is placed
4. ***Чотири роки після ревізійного ендопротезування***
   Four years after revision THA

До цементу для спейсера додано ін'єкційний ріфампіцин
Rifampicin is injected into the cement of the spacer

Алопластика ацетабулюм
Allografting of acetabular deficiency

Повторні операції більш ризиковані через можливі інфекційні ускладнення
Revision surgeries are associated with an increased risk of infectious complications

Роздільний спейсер
Non-articulating spacer

Великий дефект дна
Massive acetabular defect

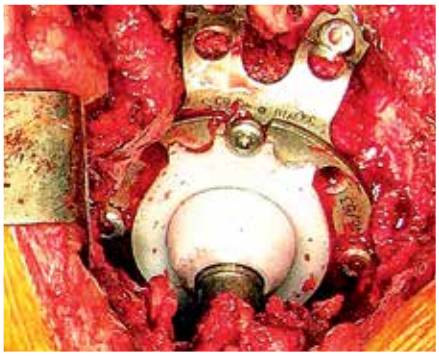

Кісткова пластика і ревізійний протез
Bone-grafting and revision prosthesis

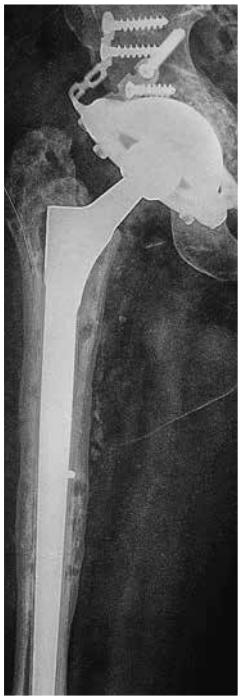

Результат за два роки
Follow-up in two years

Перипротезний перелом ускладнився нагноєнням
A periprostheic fracture complicated by infection

Фістулографія визначила септичний характер нестабільності
A fistulogram revealed a septic loosening

Офіцинальний спейсер
Officinal spacer

Спейсер видалено
The spacer is removed

Встановлення ніжки
Insertion of the stem

Цементна чаша з кільцем Мюллера
A cemented cup with a Müller Ring

Результат за три роки
Follow-up after three years

Після шести-восьми тижнів проводяться проби на ліквідацію осередку інфекції. Це комплекс лабораторних і клінічних досліджень. Якщо вони показують, що інфекційний процес локалізовано, ми готуємося до операції з встановлення нового протеза, який функціонуватиме як опорний суглоб.

Знову робиться операція, відкривається доступ, видаляються елементи спейсера. Під час операції обов'язково проводиться термінове бактеріологічне дослідження (зазвичай це триває 20–25 хвилин) і за негативного результату встановлюється один з видів ревізійного протеза.

If the results are positive, a new spacer is inserted, all questionable tissues are once again carefully excised, the wound is cleaned and irrigated. Before abandoning the possibility of implanting a new prosthesis, three to four attempts can be made. Only after exhausting these options do surgeons resort to a suspension procedure, in which the joint fills with scar tissue and functions inadequately, but the infection is controlled. This is an extreme measure, and we have resorted to it only twice in six thousand surgeries over our twenty-year practice. The percentage of such complications is low but, unfortunately, it exists, as it does worldwide. In these cases, the key factor is the patient's physiological response.

Рана загоювалася вторинно
Secondary healing of the wound

Перші ознаки нестабільності є показанням до ревізії, але колеги не поспішають
The first signs of loosening are an indication for revision surgery, but our colleagues took their time

За пів року остеолізс посилився
In six months osteolysis was exacerbated

У спеціалізованій клініці проведено перший етап ревізії
The first stage of revision was performed in a specialized clinic

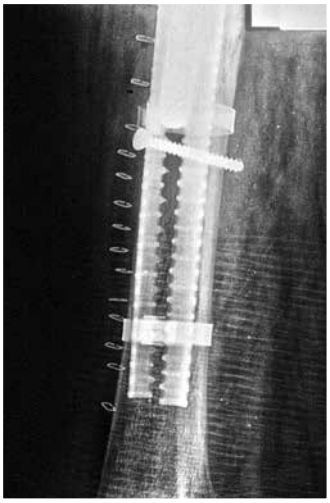

Перипротезний перелом під час встановлення ревізійного ендопротеза у нашій клініці
A periprosthetic fracture during revision THA conducted in our hospital

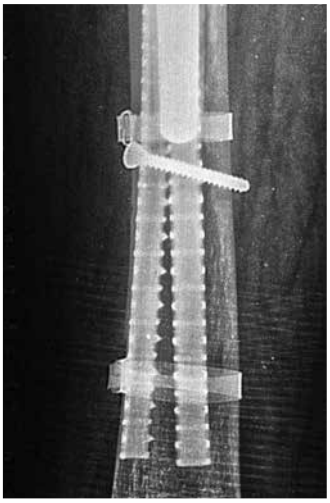

Перелом консолідовано, запалення не рецидивує
The fracture is consolidated. The infection does not recur

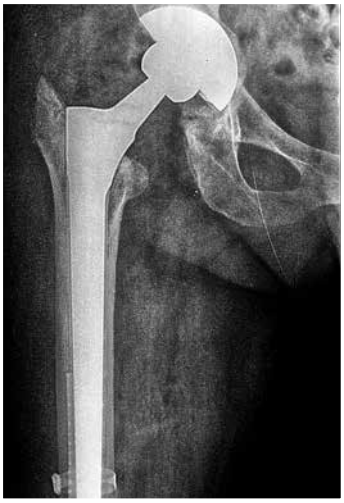

Результат за два роки
Follow-up in two years

Якщо результати позитивні, встановлюється наступний спейсер, усі сумнівні тканини знову ретельно висікаються, рана очищується й промивається. До того, як доведеться відмовитися від встановлення нового протеза, можна зробити три-чотири спроби. Вже після них хірурги переходять до операції, що підвішує, і суглоб, заповнений рубцевою тканиною, функціонує неповноцінно, проте вдається впоратися із запальним процесом. Це крайній випадок, ми вдавалися до нього лише двічі з шести тисяч операцій за нашу двадцятирічну практику. Тобто відсоток таких ускладнень невисокий, але, на жаль, існує, і існує у всьому світі. Ключову роль у цих випадках грають властивості організму пацієнта.

The implantation of a revision prosthesis differs from a standard one in that we are working with a limited amount of bone tissue. Some has already been removed, some has resorbed, and defects are present. This requires considerable experience and skill from the surgeon, as the revision prosthesis must be anchored in a compromised femur with restricted options for cup fixation.

1. ***Септична нестабільність. Перелом цементної мантії***
   Septic loosening of the cup. Cement mantle fracture

2. ***Артикулювальний спейсер простояв два місяці***
   An articulating spacer was placed for 2 months

3. ***Результат за рік після другого етапу ревізії***
   Follow-up in a year after the second stage of revision

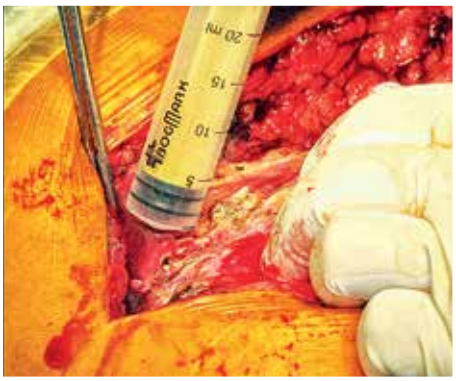

Відбір навколосуглобової рідини для бактеріологічного дослідження
Collecting of periarticular fluid samples for bacteriological examination

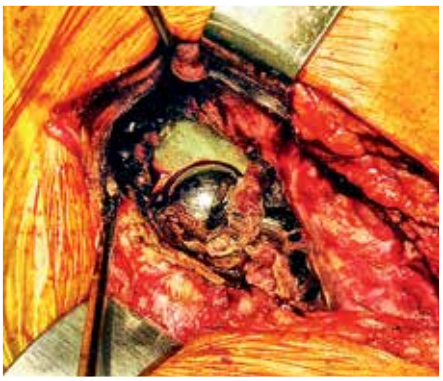

Поки триває видалення спейсера, у баклабораторії проводять експрес-діагностику
While the spacer is being removed the express-diagnostics are being carried out in the bacteriological laboratory

Гладенькі ніжки та спейсер зазвичай видаляються легко
Smooth stems and a spacer are usually easily removed

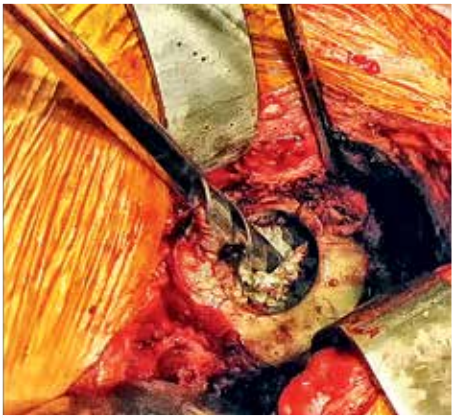

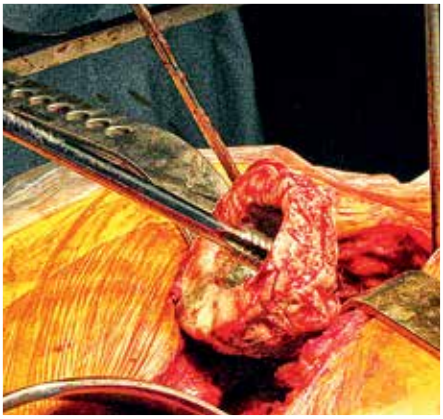

Спейсер, що щільно сидить, іноді доводиться видаляти розгорткою
A tightly sitting spacer sometimes has to be removed with a cylindrical reamer

У разі кісткових дефектів трабекулярний метал неперевершений
Trabecular metal is perfect in the case of bone defects

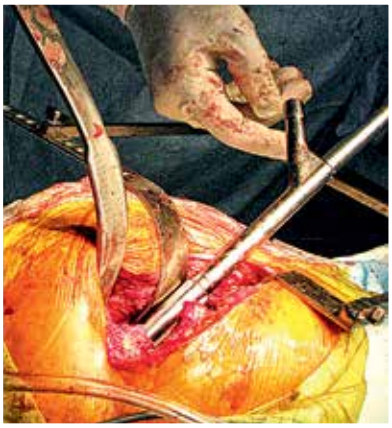

Вибір ніжки
Choosing a stem

Наш лідер серед ревізійних ніжок
Our leader among revision stems

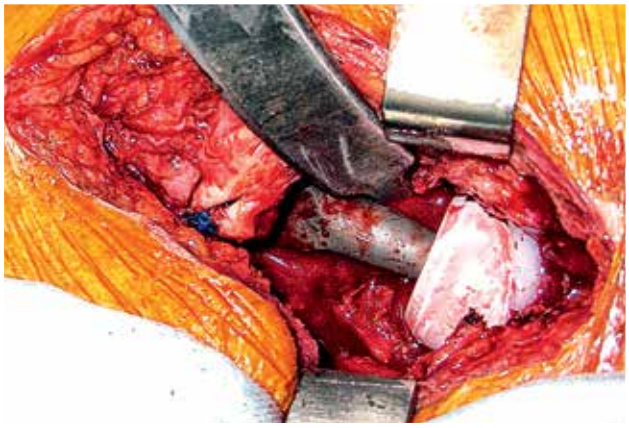

Кераміка обіцяє довге життя протеза
Ceramics promises long-term survival of prosthesis

Установлення ревізійного протеза відрізняється від установлення звичайного тим, що ми маємо справу з обмеженою кількістю кісткової тканини. Щось уже видалено, щось розсмокталося, десь є дефекти. У цьому разі потрібен чималий досвід і майстерність хірурга: йому доводиться встановлювати ревізійний протез у неповне стегно, обмежені можливості для кріплення чаші. Це вже зовсім інше завдання, інші принципи, втім, і протези теж інші: вони мають спеціальне покриття для проростання кістки в пори покриття, додаткові механічні способи фіксації. Усе в них призначене для можливості утриматись на обмеженій території. За первинного протезування все просто: там будується будинок на фундаменті. У разі ревізійного, згідно з цим порівнянням, ми змушені будувати на болоті: потрібні додаткові палі (гвинти), відсипання ґрунту (кісткова пластика), рідке скло (кістковий цемент) і додаткові інженерні знахідки.

Передопераційне планування у разі вторинного протезування також потребує більшої уваги. В особливо складних випадках потрібно мати по три-чотири варіанти виходу із ситуації, і під час операції все необхідне для кожного з них має бути під рукою. У разі невдачі ми не можемо закрити рану зі словами: «Нічого не вийшло». Потрібно переходити до плану Б, В і таке інше. Автомеханік може сказати: «Завтра нам підвезуть запчастину, якої не вистачає, нехай авто повисить на підйомнику». У хірурга такої можливості немає.

This presents an entirely different challenge with different principles. The implants themselves are also distinct: they feature specialized coatings that allow bone ingrowth into their porous surfaces and additional mechanical fixation mechanisms. Everything about them is designed to ensure stability within a constrained environment. Primary arthroplasty is straightforward: a house is built on a solid foundation. In revision cases, if we continue this analogy, we are forced to build a house on a swamp. Additional support piles (screws), soil reinforcement (bone grafting), liquid glass (bone cement), and innovative engineering solutions are required.

Preoperative planning for revision arthroplasty demands even greater attention. In particularly complex cases, three to four contingency plans must be developed, with all necessary materials available in the operating room for each. If the first plan fails, we cannot simply close the wound and say, “It didn’t work out.” We must immediately proceed to Plan B, C, and so on. An auto mechanic can say, “The missing part will arrive tomorrow; let’s leave the car on the lift.” A surgeon does not have that option.

Single-stage revision arthroplasty is possible. In such cases, the loosened prosthesis is removed, the area is cleaned, and a new implant is placed immediately. We have performed single-stage revisions, but only under favorable conditions and with confidence in a successful outcome. American surgeons attempt this more frequently, as they employ different surgical techniques and have more advanced antibiotic therapy. The European approach, which is closer to our practice, adheres to the two-stage method with interim antibiotic treatment.

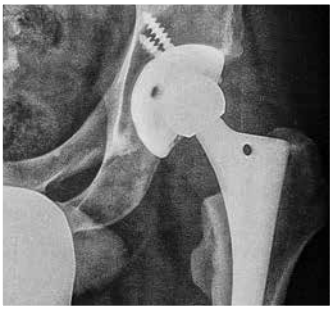

Септична нестабільність западини за сім років після ендопротезування
Septic loosening of the cup 7 years after THA

Заглиблення у тазовій частині спейсера зручніше робити установником цементної чаші з полями
It is more expedient to form a cavity in the pelvic part of the spacer with the help of a cemented cup positioner.

На стегновому компоненті цемент розміщується лише у середній і проксимальній частині. Так зручніше для його видалення
Cement covers only the middle and proximal part of the femoral component. This makes its removal easier

Артикулювальний спейсер не обмежує рухомість у суглобі. Два анкерні гвинти стабілізують спейсер
The articulating spacer does not restrict the joint's mobility. Two anchor screws stabilize the spacer

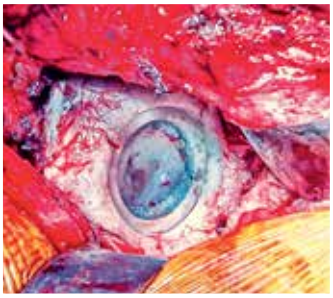

Цементна западина майже як справжня
A cemented cup is almost like the acetabulum

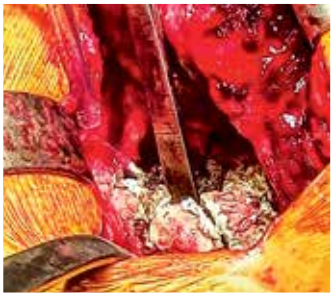

Ульразвукове нарізання кісткового цементу
Ultrasonic cutting of the bone cement

Ультразвуковий випромінювач ефективно видаляє цемент
An ultrasonic radiating unit effectively removes the cement

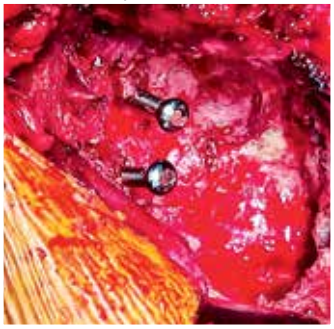

Після видалення цементу видно анкерні гвинти
Anchor screws are visualized after removal of cement

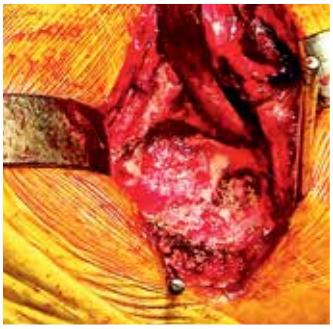

Дно западини пласке
Flat bottom of the acetabulum

Обробка фрезами
Preparation with reamers

Дефект даху
Acetabular roof defect

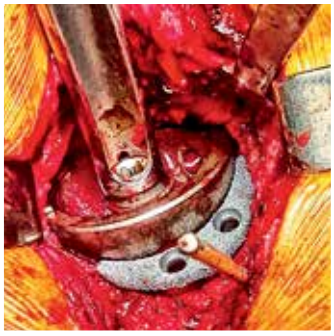

Вибір і фіксація аугмента
Choosing and fixating the augment

Примірювання
Fitting

Насичення аугмента кістковою аутостружкою з шарошок
Augmentation with autogenous bone chips from the reamers

Цементна фіксація вкладня одночасно скріплює танталову чашу з аугментом
Cemented fixation of the liner simultaneously attaches the tantalum cup to the augment

Пушер за таких випадків необхідний
The pusher is indispensable in such cases

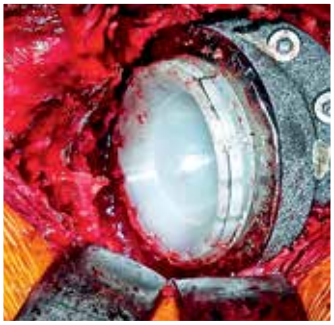

Чаша з вкладнем і агументом встановлені стабільно
The cup with a liner as well as an augment are safely placed

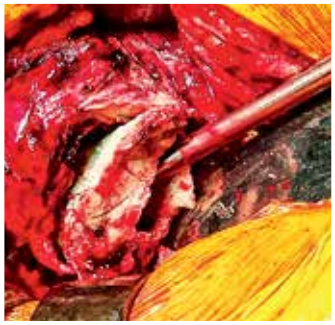

Спейсер з каналу стегна легше за все видалити розгорткою
A cylindrical reamer should be used for the easiest retrieval of the spacer from the femoral canal

Ультразвукова кавітація з антисептиком
Ultrasonic cavitation with an antiseptic

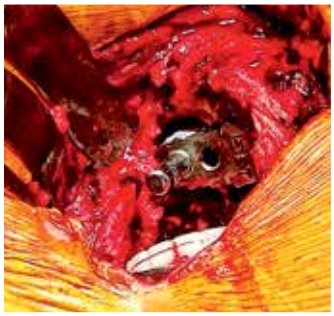

Канал підготовлено під ніжку тієї само конструкції, але більшу за розміром
The femoral canal is prepared for a larger stem of the same design

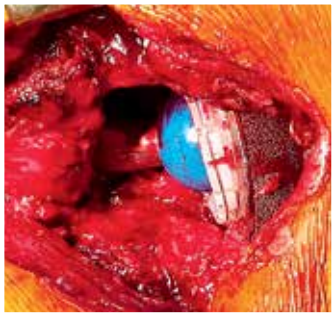

Приміряння на рашпилі
A fitting on the broach

Старий добрий VERSYS
Good old VERSYS

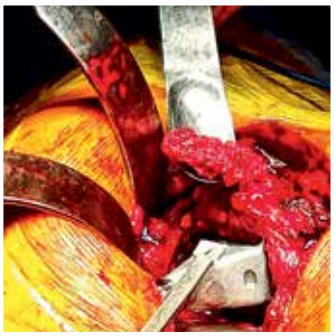

Кісткова аутопластика дефекту каналу стегна
Autograft of the femoral canal defect

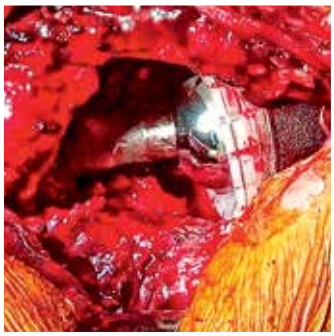

Суглоб встановлено
The implant is placed

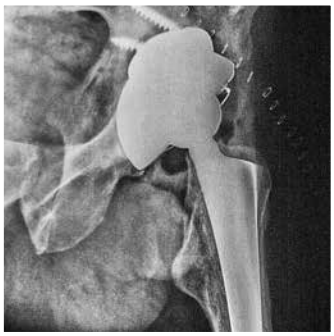

Контроль після операції
Postoperative follow-up

Незважаючи на зміщення фрагментів після остеотомії, усе вийшло непогано
Despite displacement of fragments after osteotomy, all worked out well

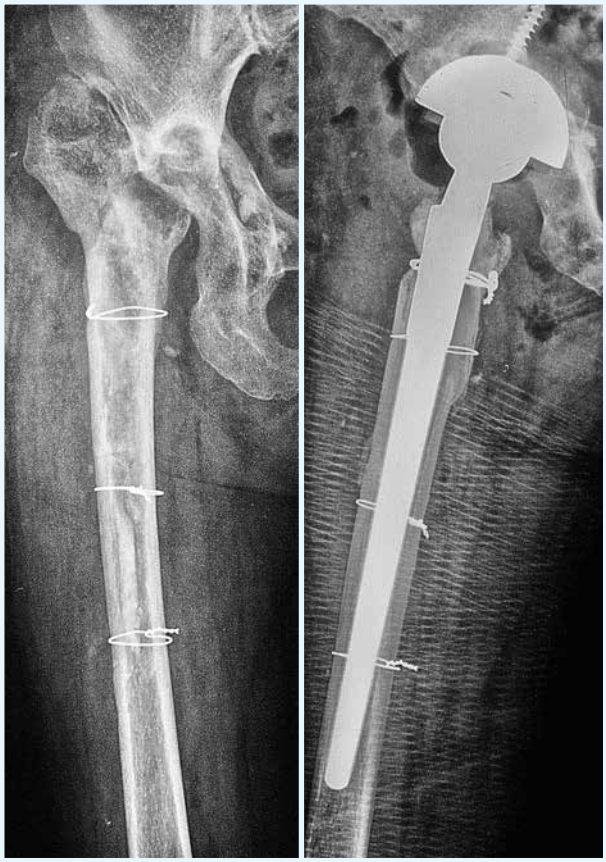

Протез видалено з приводу септичної нестабільності
Endoprosthesis removal because of septic loosening

Ревізійний ендопротез
Revision endoprosthesis

Проводити вторинне протезування одним етапом можливо. У такому разі виймається розхитаний протез, чиститься й відразу встановлюється новий. Такі операції в один етап ми проводили, проте робили це лише за сприятливих обставин і впевненості в успіху. Американські хірурги наважуються на це частіше: у них інша хірургічна техніка й більше розвинена антибактеріальна терапія. Європейська школа, яка нам ближче, дотримується методу двоетапного ендопротезування з проміжною антибактеріальною терапією.

ВИПАДОК / CASE

Описуваний випадок виділяється серед інших часом, який минув між видаленням нестабільного протеза й встановленням ревізійної конструкції.

Починалося все банально. Звичайна операція з приводу звичайного коксартрозу. Пізня і, як нам здавалося, асептична нестабільність вимагала ревізійної операції. Інфекція, яка, мабуть, і стала причиною ускладнення, нічим себе не показала і не була виявлена. Проведене бактеріологічне дослідження заперечувало наявність флори, тому була виконана кісткова алопластика з встановленням популярної на той момент ревізійної западини. Проте дрімуча інфекція не дрімала, і знову розвилася нестабільність тазового компонента. Цього разу діагностика теж була утруднена. Ані клінічна картина, ані результати аналізів не були тривожними. Сцинтиграфія виявила незначне (на 80 %) збільшення накопичення технецію. І лише третя чи четверта пункція з посівом виявила наявність гемолітичного стафілокока.

Цей штам відомий своїм прихованим характером. Ні тобі гіпертермії, ні лейкоцитозу

The following case stands out due to the extended period between the removal of the unstable prosthesis and the placement of the revision implant.

It began as a routine operation for a routine case of coxarthrosis. Late-stage instability, which we believed to be aseptic, necessitated revision surgery. The infection that had likely caused the complication remained undetected and showed no symptoms. Bacteriological tests failed to identify any microorganisms, so bone alloplasty was performed, and a widely used revision acetabular component was implanted.

However, the latent infection did not remain dormant, and instability of the pelvic component developed once again. Diagnosing the issue this time was also challenging. Neither the clinical presentation nor the test results were alarming. Scintigraphy revealed only a minor (80%) increase in technetium uptake. It was only after the third or fourth aspiration and culture that hemolytic Staphylococcus was finally detected.

This bacterial strain is notorious for its stealth. There is no fever, no leukocytosis or elevated erythrocyte sedimentation rate, and no significant increase in C-reactive protein. There is also no tissue hyperemia or swelling. Pain appears late, only when instability develops. Radiographic findings are ambiguous—bone lysis without a periosteal reaction closely resembles aseptic loosening.

Банальний коксартроз
Commonplace coxarthrosis

Банальне ендопротезування
Commonplace arthroplasty

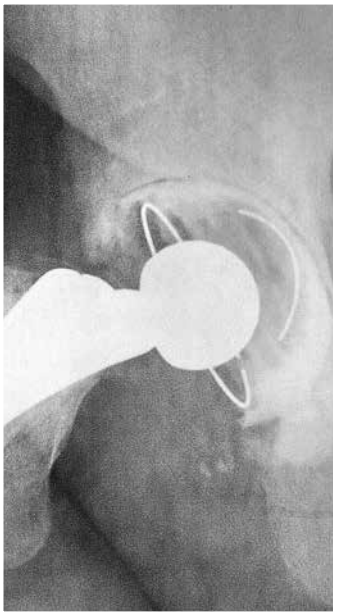

За два роки – ледь помітний лізис навколо чаші
Two years later, lysis around the cup is barely noticeable

Ще за рік болі і явний лізис
One more year passed – there is pain and obvious lysis

Алопластика і OCTOPUS
Allografting and OCTOPUS

Епізод вивиху
An incidence of dislocation

Стабільне розташування три роки
The joint is stable for three years

Знову болі та лізис
Recurrent pain and lysis

Під час ревізії виявлено гемолітичний стафілокок
In the course of the revision a hemolytic staphylococcus was revealed

Чотири роки пацієнтка не наважувалася на ендопротезування
The patient could not make a decision to undergo THA for four years

й підвищеної ШОЕ, ні особливого збільшення С-реактивного протеїну. Гіперемії та набряку тканин теж не буває. Біль виникає пізно, за розвитку нестабільності. Рентгенівська картина ураження теж змазана. Лізис без періостальної реакції мало відрізняється від асептичного розхитування.

Попередній посів на флору не завжди позитивний. Навіть інтраопераційна бактеріоскопія іноді не виявляє мікроорганізмів. Посів на живильне середовище тканин, видалених із різних місць під час ревізійної

Preliminary cultures do not always yield positive results. Even intraoperative bacterioscopy sometimes fails to detect microorganisms. The most reliable test is culturing tissue samples excised from multiple locations during revision surgery. However, these results take several days, while surgical decisions must be made immediately. For this reason, I support Professor Keggi's view that many cases of so-called aseptic instability are not truly aseptic at all

But let us return to our patient. After being informed of the reason for the failure, she categorically refused the two-stage procedure and insisted on having everything

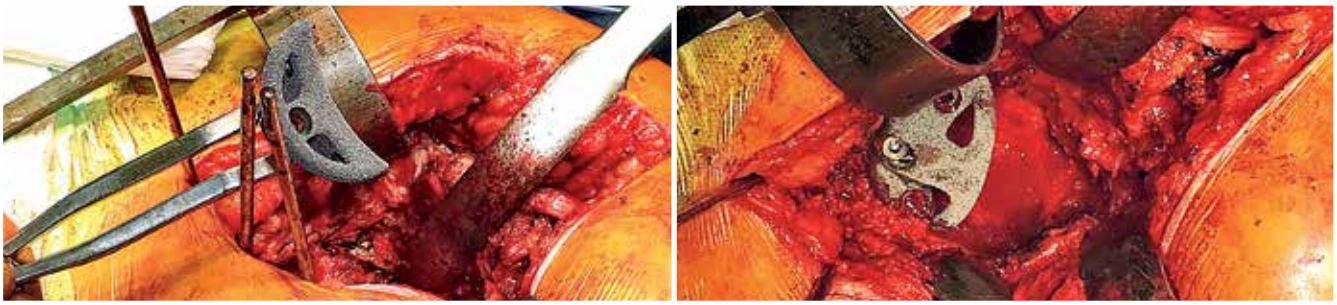

Дефект западини компенсували танталовим аугментом
The defect of the acetabulum was eliminated with the help of a tantalum augment

Цемент проникає у всі порожнини
Cement penetrates into all nooks and crannies

Надійна фіксація цементної чаші
Secure fixation of the cemented cup

Виражений остеопороз спричинив збільшення внутрішнього діаметра стегнової кістки
Severe osteoporosis led to an increase in the inner diameter of the femur

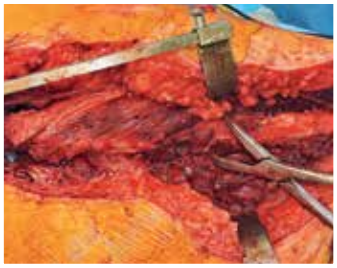

Ятрогенний перелом під час введення ніжки 305 x 22 мм
While inserting a 305 mm x 22 mm stem an iatrogenic fracture occurred

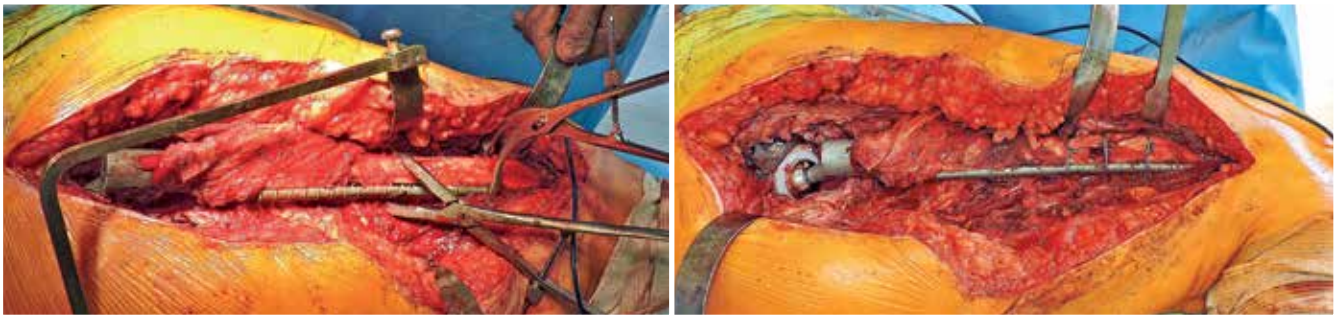

Відламки співставлені й фіксовані навколо довгої ніжки
Fragments are aligned and fixated around a long stem

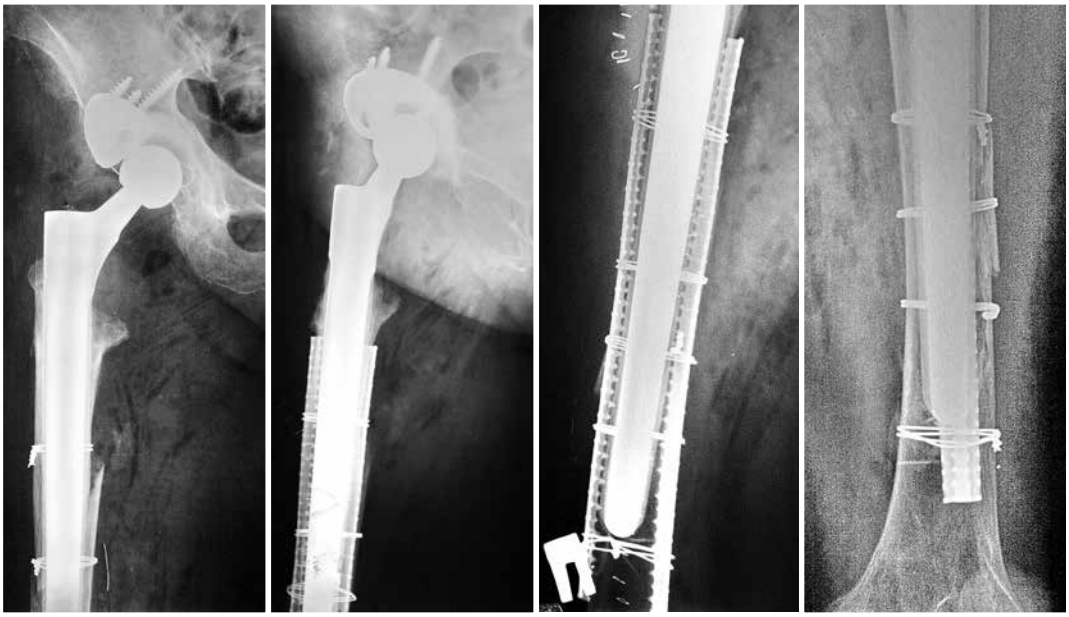

Надійна фіксація і стабільне положення
Reliable fixation and a stable position

операції, найбільш достовірний. Але результат настає за кілька днів, а рішення треба ухвалювати відразу. Тому підтримую думку професора Кеггі – багато випадків асептичної нестабільності насправді не такі вже й асептичні.

Але повернемося до нашої пацієнтки. Після роз'яснення причини неуспіху вона категорично відмовилася від двоетапної процедури й наполягла на видаленні: «Всього й назавжди». Чотири роки вона не зверталася до клініки.

Однак згодом їй набридло пересуватися в інвалідному візку, і вона вирішила ризикнути. Здавалося, ми передбачили все. Але так не буває. Виражений остеопороз через тривалу відсутність навантаження розширив внутрішній діаметр стегнової кістки так, що єдиною ніжкою, яка мала шанс на стабільність, була найбільша зі стандартних – 305 на 22 мм. Анатомічна кривизна стегнової кістки не збіглася із прямою ніжкою такої довжини. У результаті – мимовільна остеотомія із синтезом парапротезними пластинами. Але остаточний результат непоганий. Пацієнтка за півроку увійшла до кабінету з елегантною тростиною й скаргами на кульгавість, яка все ще зберігається.

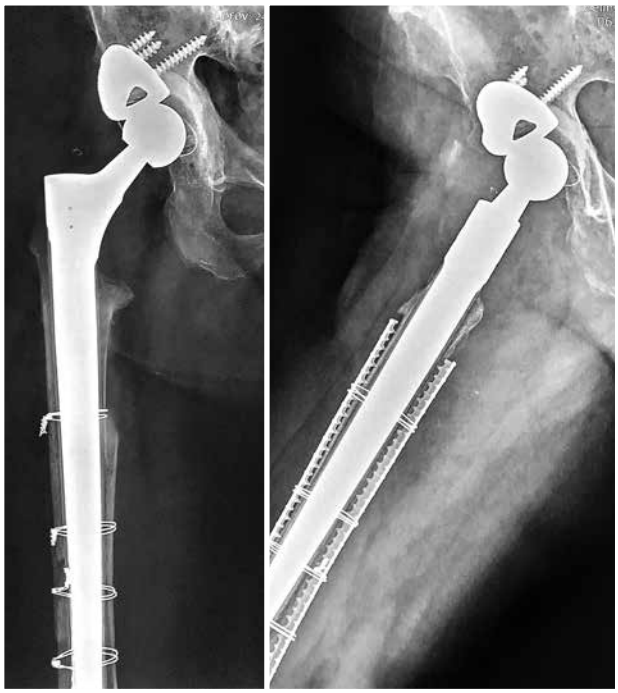

Перелом консолідовано
The fracture is consolidated

Співвідношення довжини ніг відновлено
Leg length equality is restored

removed "once and for all." She did not seek medical assistance for four years.

Eventually, however, she grew tired of moving around in a wheelchair and decided to take the risk. It seemed that we had planned for everything. But that is never the case. Severe osteoporosis due to prolonged lack of weight-bearing had expanded the internal diameter of the femur to such an extent that the only stem with a chance of stability was the largest standard size—305 mm by 22 mm. However, the anatomical curvature of her femur did not align with the straight stem of such length. The result was a spontaneous osteotomy with synthesis using paraprosthetic plates. Nevertheless, the final outcome was satisfactory. Six months later, the patient walked into the office with an elegant cane, still complaining of a persistent limp.

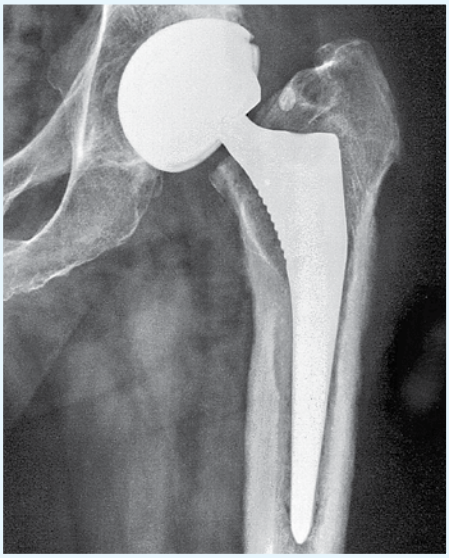

Септична нестабільність
Septic instability

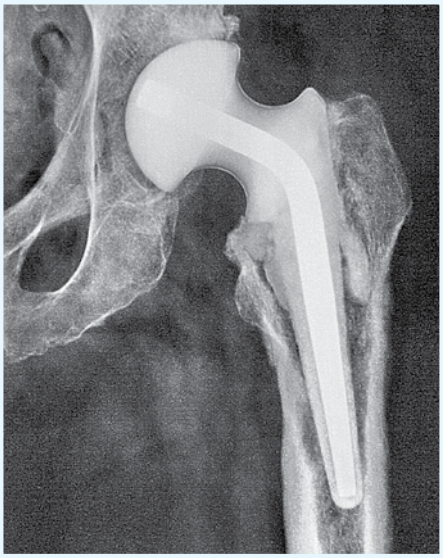

Колеги непогано провели перший етап ревізії...
Colleagues did well at the first stage of revision

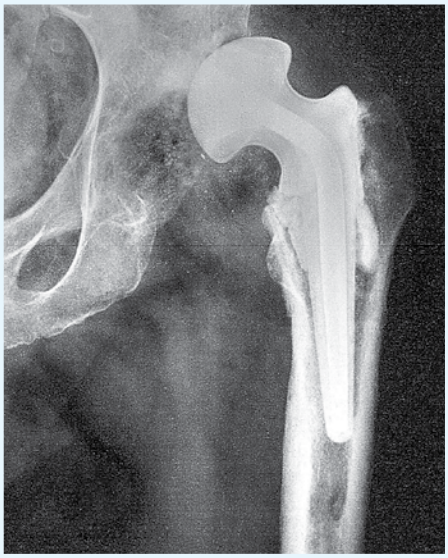

...але спейсер почав мігрувати й деформувати дах западини
but the spacer began to migrate and deform the roof of the acetabulum

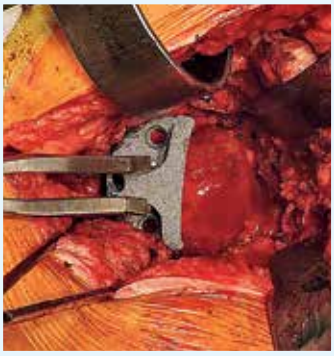

Для закриття дефекту даху використані танталовий аугмент і танталова чаша
A tantalum augment is used to fill in the defect of the roof and a tantalum cup

Зважаючи на переріз каналу стегна застосовано гігантську ревізійну ніжку №11L
With regard to the profile of the canal a giant 11L revision stem is used

Пластика проксимального відділу
Bonegrafting of the proximal part

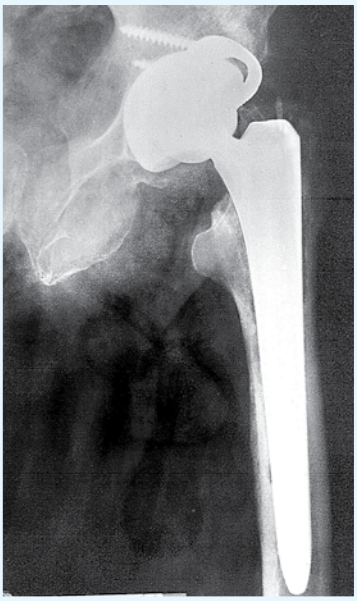

Результат після операції
Result after the operation

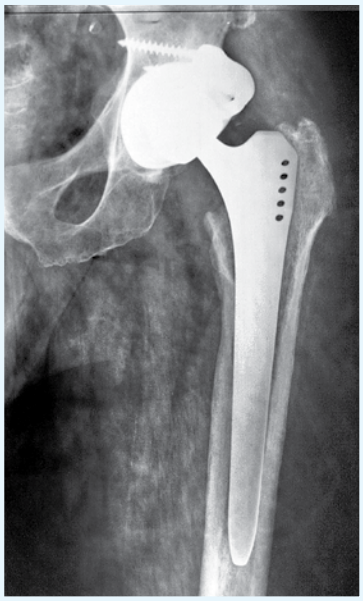

і за три роки
and in three years

РЕЦЕПТ / PRESCRIPTION

ВИДАЛЕННЯ ЦЕМЕНТНОЇ ЗАПАДИНИ
REMOVAL OF THE CEMENTED ACETABULAR CUP

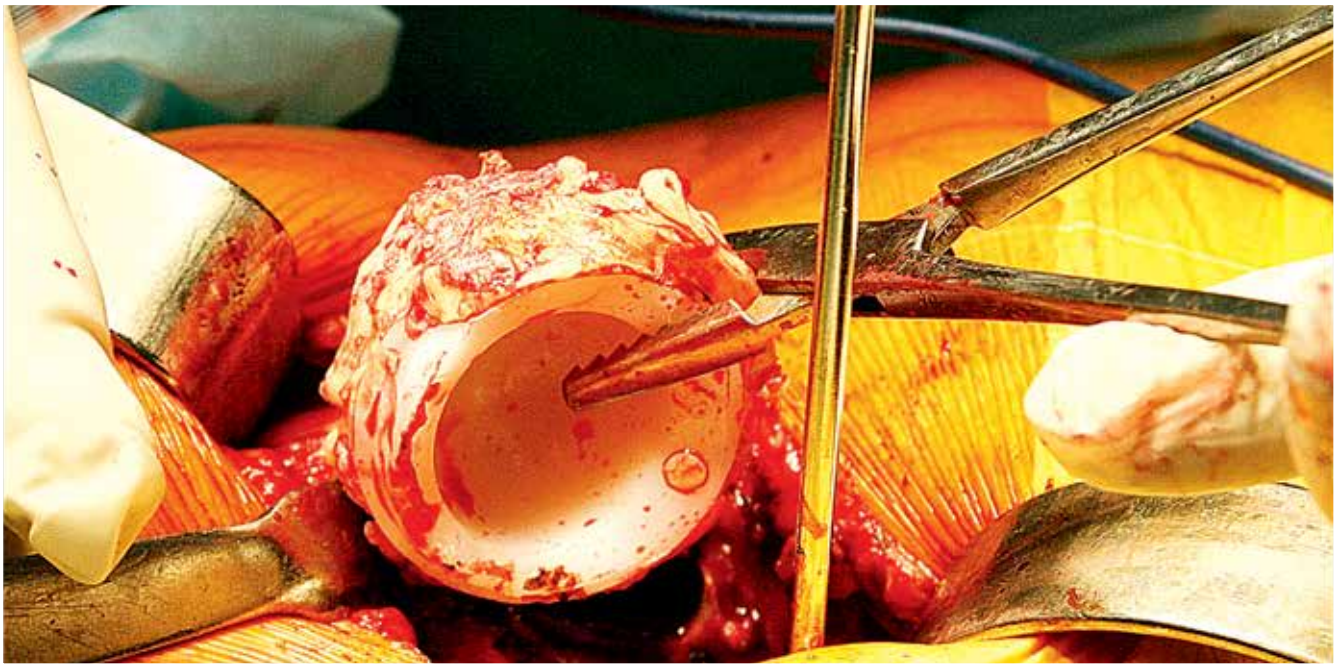

Іноді виникає необхідність видалення стабільної цементної западини. Наприклад, через помилку інклінації з повторними вивихами головки ендопротеза або у разі необхідності видалення всіх компонентів імпланта з приводу запальних ускладнень. Якщо спробувати виділити добре фіксовану цементну западину, наприклад, зігнутими долотами, ризик руйнування кісткової тканини досить великий. Якщо під час первинного встановлення ендопротеза було видалено занадто багато кістки й обидві колони витончені, то існує можливість повного руйнування кільця суглобової западини. Ба більше, відокремити нижні відділи й дно поліетиленової чаші у такий спосіб просто неможливо, і це, здебільшого, спричиняє виникнення дефектів під час її виділення, іноді значних.

Зазнавши розчарування після таких ревізій, одного разу на виставці AAOS у Чикаго я побачив стенд німецької компанії, присвячений інструментарію видалення компонентів ендопротеза. Звісно, німецька якість і продуманість вразили, але ціни... Проте інформацію до роздумів було сприйнято.

У німців був представлений набір шарошок з агресивними отворами, як у тертки з великими вічками з зубчиками по різальній кромці. У розмові з менеджерами з'ясувалося, що ці

There are cases where removing a stable cemented acetabular cup becomes necessary. This may occur due to an inclination error leading to recurrent dislocations of the prosthetic head or when all implant components must be removed due to inflammatory complications. Attempting to extract a well-fixed cemented cup with, for example, curved chisels carries a high risk of bone damage. If too much bone was removed during the initial implantation, leaving both acetabular columns significantly thinned, there is a possibility of completely destroying the acetabular ring. Furthermore, it is impossible to separate the lower sections and the base of the polyethylene cup using this method, often resulting in defects during its removal, sometimes substantial.

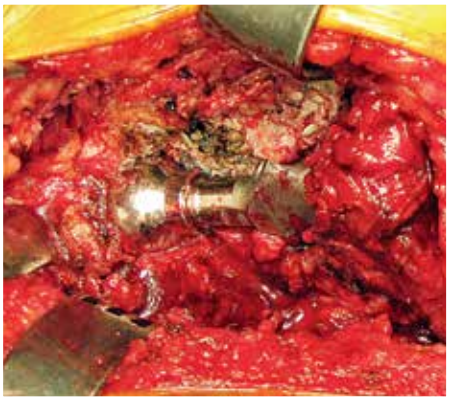

Дебріс навколо компонентів ендопротеза
Debris surrounding the implant

Чаша зношена, але міцно фіксована
The cup is worn-out but well-fixated

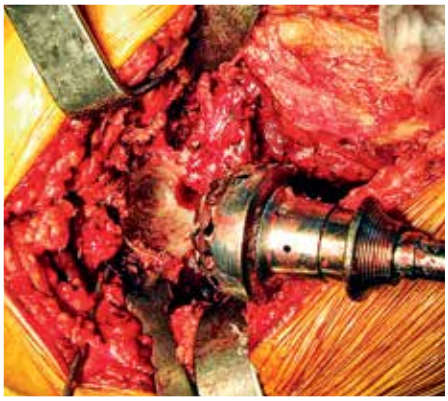

Видалення поліетилену шарошками
Removal of polyethylene with reamers

акулоподібні пристрої призначені для «вигризання» поліетилену за необхідності нетравматичного видалення цементних чаш через їхнє зношення. «І кільце стирається з часом»[1].

Повернувшись, одразу зіткнувся з подібною ситуацією. Необхідна повна ревізія, а колон під час первинного встановлення колеги майже не залишили. Вихід лежав на поверхні. Спробували звичайні шарошки малого діаметра (36–42 мм). Вони рідко використовуються, тому дуже гострі. Успіх повний. Як у німців, тільки стружка тонша. Поліетиленова шкаралупа, яка залишилася, була підчеплена тонким распатором і легко видалена. Цемент легко розколюється обережними ударами тонкого долота й видаляється фрагментами без будь-якої шкоди для тазової кістки.

Rp:

- *Гострі шарошки (d шарошки <= d западини, що видаляється). . . .№ 1+n*
- *Тонкий распатор . . . . . № 1*
- *Тонке долото. . . . . № 1*
- *Міцний затискач (Fas) . . . . . № 1*
- *Зубата ложка. . . . . № 1*

Da:

- *Шарошками, змінюючи їх у разі заповнення стружкою, видалити поліетилен. Слідкувати за дротяним кільцем у западині.*

[1] Овідій Назон Публій, римський поет (43 р. до н. е. – 18 р. н. н.).

After experiencing disappointment from such revision attempts, I once attended an AAOS exhibition in Chicago, where I saw a booth by a German company showcasing specialized instruments for the removal of endoprosthesis components. Naturally, German precision and engineering excellence were impressive — but so were the prices. Nevertheless, the concept was worth considering.

The German company presented a set of reamers with aggressive openings, resembling a coarse grater with large perforations and serrated cutting edges. In conversation with the company's representatives, I learned that these shark-like tools were designed to "gnaw out" polyethylene when cemented cups needed to be atraumatically removed due to wear. "Even the ring wears down over time."[1]

Upon returning, I immediately encountered a similar case. A full revision was necessary, yet the columns had been almost entirely removed during the initial implantation. The solution was clear. We tried using small-diameter reamers (36–42 mm), which are rarely used and therefore remain extremely sharp. The result was complete success—just like the German method, only with finer shavings. The remaining polyethylene shell was easily lifted with a thin raspatory and removed without difficulty. The cement fractured effortlessly under gentle taps from a thin chisel and was extracted in fragments without any harm to the pelvic bone.

Rp:

- *Sharp reamers (d of a reamer <= d of the cup) . . . . . .No 1+n*
- *Thin raspatory . . . . . No 1*
- *Thin chisel . . . . . No 1*
- *Strong clamp (Fas) . . . . . No 1*
- *Toothed curette. . . . . No 1*

[1] Ovid Nason Publius, Roman poet (43 BC – 18 AD).

Сіно з поліетилену
Stack of polyethylene

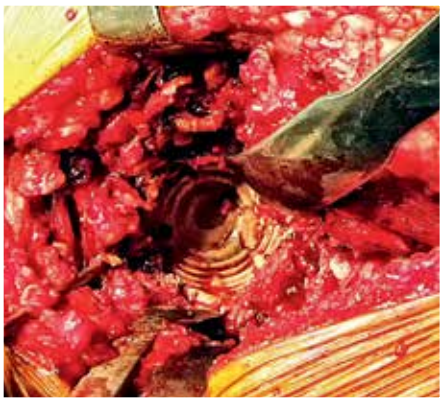

Видалення цементної мантії
Removal of the cement mantle

Чашу видалено без пошкодження кістки, що лежить під нею
The cup is removed without damaging the underlying bone

- *Тонким распатором відшарувати й видалити залишки пластику.*
- *Долотом обережно розколоти цементну мантію й видалити уламки затискачем.*
- *Ложкою й распатором видалити фрагменти цементу з анкерних отворів і рубці.*
- *Ретельно промити порожнину западини.*

Signa:
Використовувати у всіх випадках видалення фіксованої цементної западини ендопротеза кульшового суглоба.

Da:
- *Using reamers, progressively changing them when filled with shavings, remove the polyethylene while monitoring the wire ring in the cup.*
- *With a thin raspatory, detach and extract the remaining plastic.*
- *Carefully fracture the cement mantle with a chisel and remove the fragments using a clamp.*
- *Use a curette and raspatory to remove cement fragments from anchor holes and scar tissue.*
- *Thoroughly irrigate the acetabular cavity.*

Signa:
To be used in all cases requiring the removal of a fixed cemented acetabular cup in hip arthroplasty.

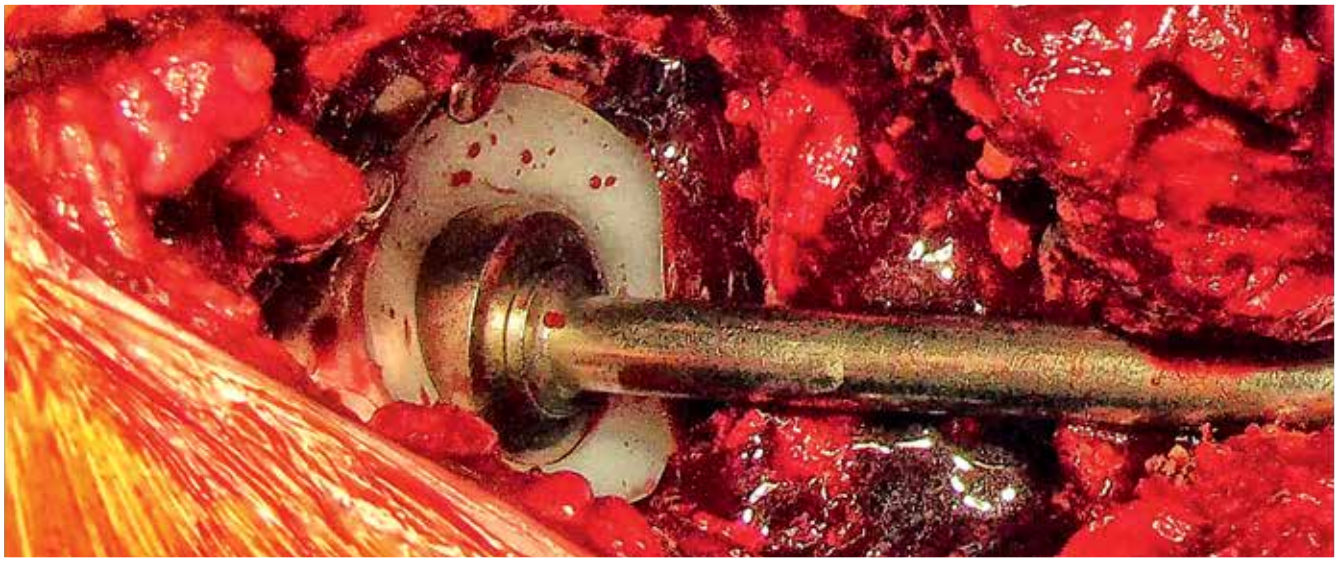

Встановлено нову чашу
A new cup has been placed

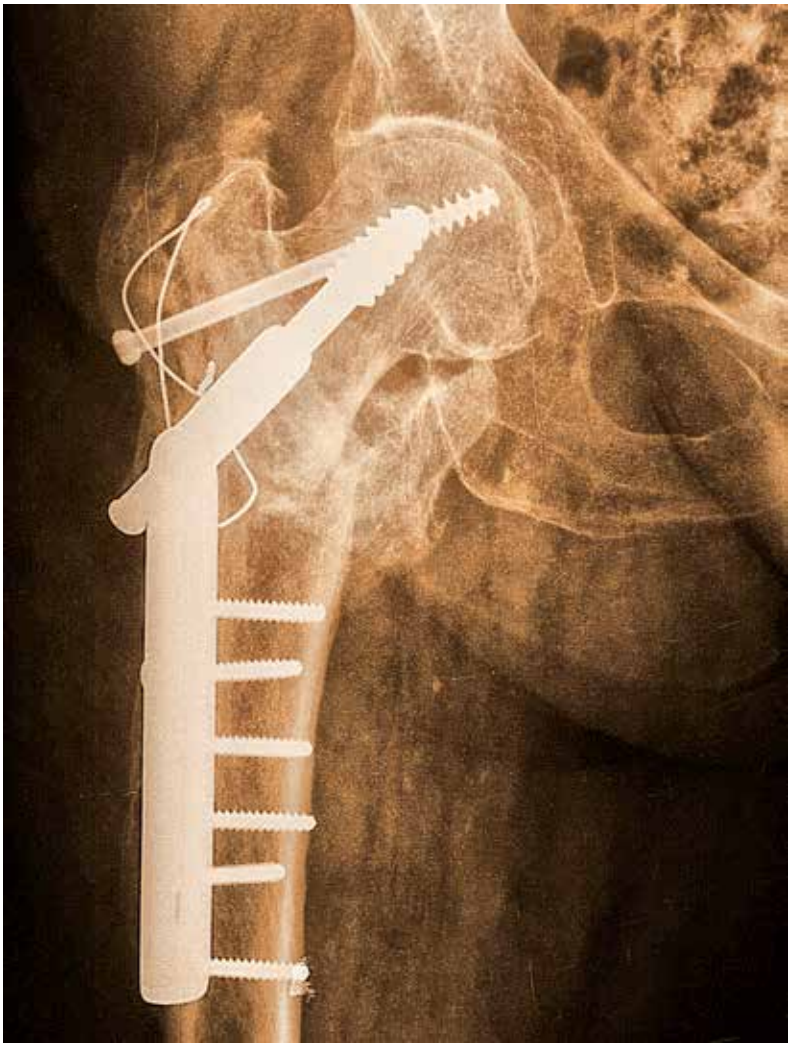

РОЗДІЛ 26 / CHAPTER 26

ДВОЕТАПНЕ ЕНДОПРОТЕЗУВАННЯ ПІСЛЯ ГНІЙНИХ УСКЛАДНЕНЬ МЕТАЛООСТЕОСИНТЕЗУ

TWO-STAGE JOINT REPLACEMENT AFTER PURULENT COMPLICATIONS OF METAL OSTEOSYNTHESIS

PAR PARI

ПОДІБНЕ ПОДІБНИМ / LIKE WITH LIKE

Такі операції як дві краплі води схожі на двоетапне ревізійне ендопротезування після септичних ускладнень. Тільки на першому етапі видаляються не компоненти попереднього протеза, а металоконструкції та уражені тканини. Потім встановлюються такі самі спейсери, проводиться дренування й антибактеріальна терапія. Терміни такої ревізії також мають бути максимально ранніми. As soon as possible.

Після нормалізації всіх тестів встановлюється ендопротез відповідної конструкції.

These surgeries are nearly identical to two-stage revision arthroplasty after septic complications. The only difference is that in the first stage, it is not the components of a previous prosthesis that are removed, but rather the metal implants and affected tissues. Then, the same type of spacers are placed, followed by drainage and antibacterial therapy. The timing of such revision procedures should also be as early as possible. As soon as possible.

Once all test results have normalized, a prosthesis of the appropriate design is implanted.

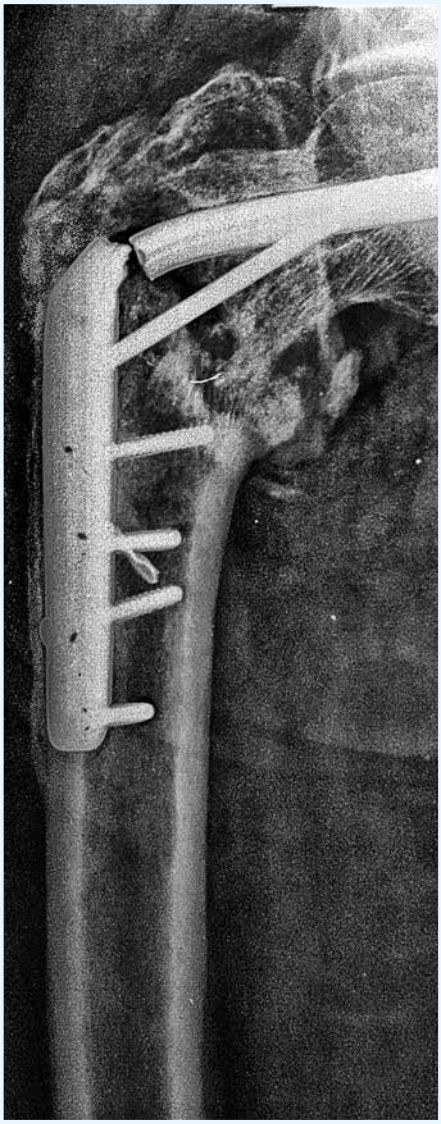

Хибний суглоб після МОС, що ускладнився нагноєнням
Pseudoarthrosis after Metal Osteosynthesis with Septic Complications

Спейсер на час усунення запалення
Spacer for the time period of reduction of inflammation

За три місяці після ендопротезування
In three months after THA

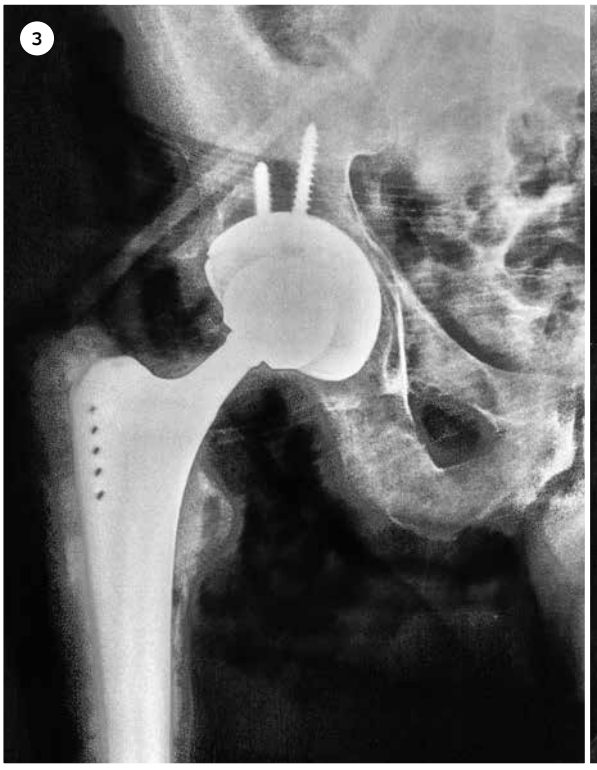

1. ***На тлі політравми й множинних переломів шийка стегна була синтезована за два тижні...***
   On the backdrop of polytrauma and multiple fractures the femoral neck was synthesized after two weeks

1 а. ...і не зрослася
but did not heal

2. ***Під час видалення фіксаторів колеги знайшли патогенну флору***
   During removal of fixators our colleagues discovered pathogenic flora

2 а. Тому ми віддали перевагу двоетапному ендопротезуванню
Therefore we opted for a two-stage revision THA

3. ***За два місяці після спейсера встановлено ендопротез з подовженою ніжкою***
   THA with an extended stem two months after placement of spacer

РОЗДІЛ 27 / CHAPTER 27

ТРОМБОТИЧНІ УСКЛАДНЕННЯ

THROMBOLYTIC COMPLICATIONS

ANGUIS IN HERBA

ЗМІЯ В ТРАВІ (ПРО ПРИХОВАНУ, АЛЕ СМЕРТЕЛЬНУ НЕБЕЗПЕКУ)

SNAKE IN THE GRASS (ABOUT A CONCEALED, BUT LETHAL DANGER)

Не є експертом у судинній хірургії, але стикався з проблемою та маю свої міркування.

Сучасна ортопедія й травматологія немислимі без тромбопрофілактики. А скільки їй років, цій тромбопрофілактиці? Гепарин був винайдений у 1916 році. Але він провокує неконтрольовані кровотечі у разі переломів і після операцій на кістках. Його застосування у цих випадках небезпечніше, ніж незастосування. Низькомолекулярні гепарини (НМГ), позбавлені цих недоліків, увійшли до практики ортопедів-травматологів світу й України порівняно недавно. Але ж раніше теж оперували. І статистика не була фатальною. Чому ж зараз обов'язково?

Вважаю, що навіть ті рідкісні випадки, коли після тяжкої травми або ендопротезування суглоба хворий загинув від ТЕЛА (тромбоемболії легеневої артерії), заслуговують на цю саму тромбопрофілактику. Це моя відповідь тим, хто вважає протоколи застосування низькомолекулярних гепаринів маркетингом фармакологічних компаній. Хоча й це факт.

Спільно з колегами-анестезіологами, а в нашій лікарні цю службу багато років очолює Петро Васильович Булич, ми дотримуємося такої схеми тромбопрофілактики: скасування аспірину й інших антиагрегантів перед операцією, підшкірне введення одного з низькомолекулярних гепаринів за 6–8 годин після операції з переходом на таблетовані форми з другого-третього дня. Тривалість прийому антикоагулянтів залежить від вихідного стану пацієнта і його ризиків.

І знову ожиріння. Ну і, звісно, варикоз, ПТФС (посттромбофлебітичний синдром) та інші тромбози в анамнезі. Крім цього, до групи ризику потрапляють чоловіки з гіперплазією передміхурової залози[1].

Високим є ризик і у пацієнтів з активним онкопроцесом і протягом шести місяців після курсу лікування. У всіх цих випадках НМГ на повну – 35 днів і в потрібній дозі, незважаючи на вартість.

[1] Як кажуть кардіоваскулярні хірурги, ТЕЛА найчастіше трапляється саме після аденомектомії.

I am not an expert in vascular surgery, but I have encountered the problem and have my own considerations.

Modern orthopedics and traumatology are unimaginable without thromboprophylaxis. But how old is this thromboprophylaxis? Heparin was discovered in 1916. However, it causes uncontrolled bleeding in cases of fractures and after bone surgeries. Its use in such situations is more dangerous than not using it at all. Low-molecular-weight heparins (LMWH), which do not have these drawbacks, have only relatively recently been incorporated into the practice of orthopedic and trauma surgeons worldwide, including in Ukraine. Yet surgeries were performed before then, and the statistics were not fatal. Why is it now considered mandatory?

I believe that even in the rare cases when a patient dies from pulmonary embolism (PE) after a severe injury or joint replacement surgery, it justifies the need for thromboprophylaxis. This is my answer to those who consider the protocols for low-molecular-weight heparin administration nothing more than marketing by pharmaceutical companies. Although that, too, is a fact.

Together with anesthesiologist colleagues, and in our hospital, this department has been led for many years by

І такі пацієнти страждають на коксартроз
Such patients also suffer from coxarthrosis

До цього обов'язково додаємо активну реабілітацію (м'язовий насос). Ізометричні скорочення м'язів і найпростіші рухи починаємо відразу після операції та нормалізації тонусу після закінчення дії спінальної анестезії. З кожним днем обсяг рухів і навантаження зростають. Але про це в окремому розділі.

Еластичний бандаж (підтримка судинного тонусу) у вигляді бинтування починаємо ще перед операцією, на операційному столі. Оперовану кінцівку еластично бинтуємо завжди. Для цього кладемо необхідну кількість еластичних бинтів у бікс із білизною для стерилізації. Зовсім не важко. У разі використання високих бахіл, які входять до сучасних наборів одноразової стерильної білизни, цей бинт залишається чистим і не змінюється до перев'язки. Іншу кінцівку бинтуємо за показаннями. Тривалість застосування компресійних панчох під час ходіння також індивідуальна. Європейські рекомендації – до трьох місяців.

У пацієнтів з низьким рівнем ризику іноді скорочуємо медикаментозну фазу.

Але література, а особливо представники компаній-виробників, так переконливо розповідають про користь антикоагулянтів, що мимоволі вступаєш до клубу любителів тромбопрофілактики.

Заради справедливості треба визнати, що венозні тромбози трапляються набагато частіше, ніж вважає більшість колег. Будь-яка набряклість кінцівки після операції свідчить про утруднений лімфовенозний відтік. І найчастіше це тромбоз. Просто в переважній більшості випадків він клінічно компенсований і непомітний.

Доказом цього є і наш досвід щодо клінічного випробування нового антикоагулянту. За умовами тестування, до групи виключення потрапляли усі пацієнти з підозрою на тромбо-

Свіжі тромби, видалені з легеневої артерії
Fresh thrombi removed from pulmonary artery

Petro Vasylovych Bulych, we follow this thromboprophylaxis regimen: discontinuation of aspirin and other antiplatelet agents before surgery, subcutaneous administration of one of the low-molecular-weight heparins 6 – 8 hours after surgery, transitioning to oral anticoagulants on the second or third day. The duration of anticoagulant therapy depends on the patient's baseline condition and individual risks.

And once again, obesity. Of course, varicose veins, post-thrombotic syndrome (PTS), and other previous thromboses must also be considered. Additionally, men with benign prostatic hyperplasia fall into the high-risk category[1].

The risk is also high in cancer patients undergoing active treatment and within six months after a completed course of therapy. In all these cases, LMWH is administered at full dosage for 35 days, regardless of cost.

Active rehabilitation is always added to this regimen. Muscle contractions act as a natural pump, so isometric exercises and the simplest movements begin immediately after surgery and after the restoration of tone following spinal anesthesia. Each day, the range of motion and load increase, but this will be discussed in a separate chapter.

Elastic bandaging to support vascular tone begins before surgery, right on the operating table. The operated limb is always wrapped with an elastic bandage. To facilitate this, the required number of elastic bandages is placed in the linen container for sterilization. This is not difficult at all. When using high surgical shoe covers, which are

[1] As cardiovascular surgeons say, pulmonary embolism most often occurs after prostate adenoma surgery.

тичні ускладнення. Тобто хворих з відхиленнями в коагулограмі, набряками, гіперемією й гіпертермією кінцівок серед випробуваних не було. Дослідження передбачало контрастну флебографію нижніх кінцівок після операції ендопротезування кульшового суглоба. Так от, у більш ніж половини пацієнтів були пристінкові венозні тромби. Вони не викликали уповільнення кровотоку, не було жодних клінічних проявів. Але тромби були. І були вони *«anguis in herba»*[2].

Висновки робіть самі.

[2] Лат. Змія в траві (про приховану та смертельну небезпеку).

part of modern single-use sterile linen sets, the bandage remains clean and does not need to be changed until the first dressing change. The other limb is bandaged if indicated. The duration of compression stocking use during ambulation is individualized. European guidelines recommend up to three months.

For patients at low risk, the medication phase is sometimes shortened.

However, literature, and especially pharmaceutical representatives, make such a compelling case for anticoagulants that one involuntarily joins the club of thromboprophylaxis enthusiasts.

To be fair, it must be acknowledged that venous thrombosis occurs far more often than most colleagues believe. Any swelling of a limb after surgery indicates impaired lymphovenous drainage. In most cases, this is a thrombosis. It is just that in the vast majority of cases, it is clinically compensated and remains unnoticed.

Proof of this is our experience with a clinical trial of a new anticoagulant. According to the testing conditions, all patients with suspected thrombotic complications were excluded from the study. This meant that none of the participants had coagulation abnormalities, swelling, hyperemia, or limb hyperthermia. The study involved contrast venography of the lower limbs after hip arthroplasty.

And yet, in more than half of the patients, parietal venous thrombi were detected. They did not cause slowed blood flow or present any clinical symptoms. But the thrombi were there. And they were *anguis in herba*[2].

Draw your own conclusions.

[2] A snake in the grass, a hidden and deadly danger.

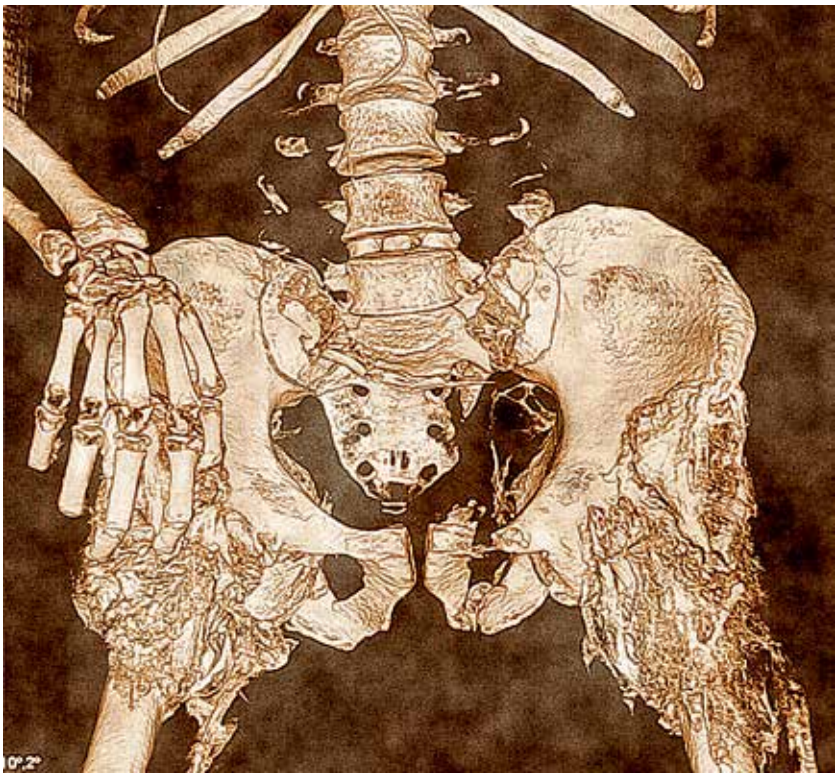

РОЗДІЛ 28 / CHAPTER 28

ГЕТЕРОТОПІЧНІ ОСИФІКАТИ

HETEROTOPIC OSSIFICATION

У НЕПОТРІБНОМУ МІСЦІ, У НЕПОТРІБНИЙ ЧАС

IN THE WRONG PLACE AT THE WRONG TIME

Проблема гетеротопічних осифікатів виникла не внаслідок ендопротезування, однак в поєднанні з іншими ускладненнями вони створюють складну і, на щастя, рідкісну, клінічну ситуацію. Найчастіше нетипово розташовані окостеніння розвиваються за посттравматичних артрозів і після об'ємних (травматичних) операцій. Первинних і ревізійних. Цьому є зрозуміле пояснення – у разі травми м'які тканини просочуються кров'ю, і осифікація можлива як один з варіантів скинення гематоми.

Проте формування великих гетеротопів у ділянці неушкоджених суглобів у разі травми центральної нервової системи потребує глибшого вивчення. Іноді після нормалізації стану ЦНС поступово розсмоктуються й осифікати. *Cessante causa, cessat effectus*[1].

Зараз пацієнтам, які потребують заміни суглоба, з підозрою на можливе утворення осифікатів, проводиться опромінення ділянки майбутньої операції у дозі 7 Gray, та курс індометацину по 120 мг на добу протягом трьох-шести тижнів після операції. Звісно, під прикриттям гастропротекторів. Цей нестероїдний протизапальний препарат має хондроцидну дію й для усунення больового синдрому вже не застосовується.

[1] З припиненням причини припиняються й ефекти (лат.).

The problem of heterotopic ossifications did not arise due to joint replacement surgery, but together they create a rather complex and, fortunately, rare issue. Abnormally located bone formations most often develop after post-traumatic osteoarthritis and extensive (traumatic) surgeries, both primary and revision. This has a clear explanation: in cases of trauma, soft tissues become saturated with blood, and ossification can occur as one of the ways to resorb a hematoma.

However, the formation of large heterotopic bone structures in undamaged joints following central nervous system trauma requires deeper investigation. In some cases, after CNS recovery,

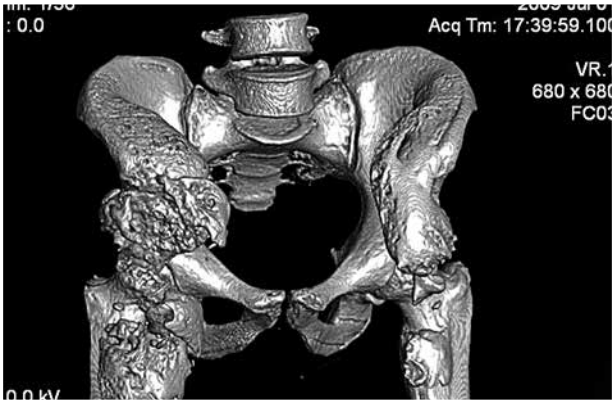

Гетеротопічні осифікати після черепномозкової травми
Heterotopic ossification after a craniocerebral injury

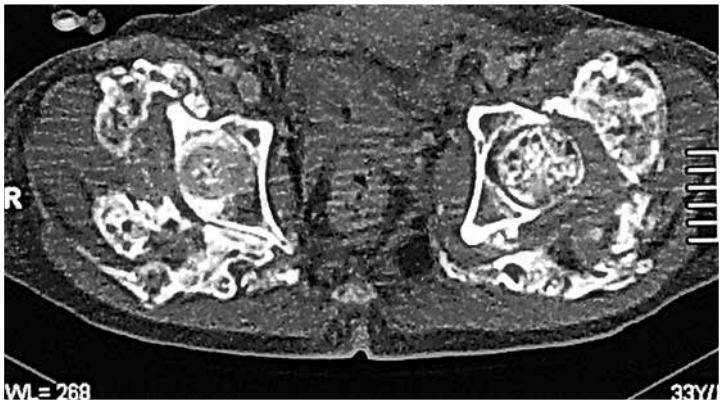

ГО після геморагічного інсульту
HO after hemorrhagic stroke

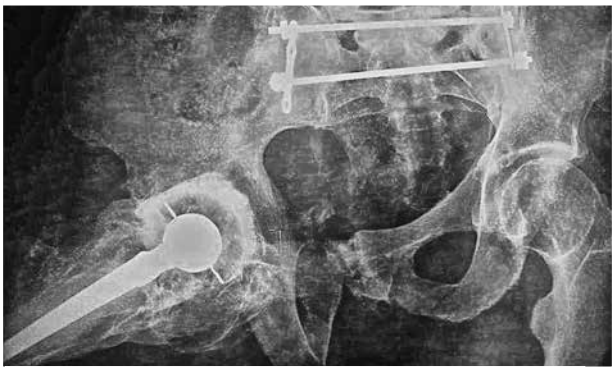

ГО після ендопротезування кульшового суглоба на тлі спінальної травми
HO after THA on the backdrop of spinal cord injury

Схильність до утворення ГО залежно від якості ендопротеза
Susceptibility to HO formation depending on the implant quality

Можливо, ця його побічна дія й використовується для профілактики гіперосифікації.

Хірургічне лікування, тобто висікання кісткових конгломератів, має сенс лише у разі вираженого порушення функції суглоба, наростаючої контрактури й лише у поєднанні з профілактичним курсом. Ризик рецидиву дуже великий.

Впровадження 3D-технологій багато що змінило в ендопротезуванні кульші, але змінення уявлень про гетеротопи мене вразило найбільше. Можливо, це пов'язано з цим конкретним випадком.

До нас звернулись батьки пацієнта з гетеротопічними осифікатами після тяжкої травми головного мозку, які призвели до повного анкілозування обох кульшових суглобів (мал. 1). Маючи певний досвід розмикання артродезів, я погодився. На основі КТ-обстеження була надрукована модель таза з колосальними кістковими розростаннями, що замуровували обидві стегнові кістки (мал. 2). Складна операція була виконана згідно з розробленим планом і ми були задоволені повним відновленням рухів наприкінці операції.

Гетеротоп у формі пальця
A finger-shaped heterotopic ossification

ossifications gradually resorb. Cessante causa, cessat effects[1].

Currently, patients requiring joint replacement who are at risk of developing ossifications undergo radiation therapy at a dose of 7 Gray in the area of the future operation, followed by a course of indomethacin at 120 mg per day for three to six weeks postoperatively, naturally with gastroprotective coverage. This nonsteroidal anti-inflammatory drug has a chondrolytic effect and is no longer used for pain relief. Perhaps this side effect is intentionally utilized for the prevention of excessive ossification.

Surgical treatment, meaning the excision of bony conglomerates, is only justified in cases of significant joint dysfunction, progressive contracture, and only in combination with a preventive treatment course. The risk of recurrence is very high.

The introduction of 3D technologies has changed many aspects of hip replacement, but the shift in understanding of heterotopic ossifications surprised me the most. Perhaps this is related to a particular case.

The parents of a patient with heterotopic ossifications following severe traumatic brain injury approached us. The condition had led to complete ankylosis of both hip joints (Fig. 1). Having some experience in releasing arthrodeses, I agreed. Based on a CT scan, a 3D-printed model of the pelvis was created, revealing massive bone overgrowth that had encased both femurs (Fig. 2). A complex surgery was performed according to the planned approach, and by the end of the operation, we were satisfied with the complete restoration of joint mobility.

But the relief was short-lived. The next morning, upon examination, we discovered signs of complete sciatic nerve damage. There was an overwhelming sense of an inexplicable catastrophe. Our neurosurgeon colleagues confirmed a devastating complication — we had severed the sciatic nerve. But how could this have happened? We had meticulously and carefully separated soft tissues from the heterotopic ossifications, fully understanding the anatomy of the sciatic nerve, and had even used a sterile model of the pelvis during surgery (Fig. 3). The X-ray showed excellent results — complete removal of the heterotopic ossifications and correct implant placement—but this offered no consolation. Our colleagues advised us to examine the CT scan more closely, and that's where the answer lay.

[1] Lat. When the cause ceases, the effects cease.

Мал. 1
Fig. 1

Мал. 2
Fig. 2

Мал. 3
Fig. 3

Мал. 4
Fig. 4

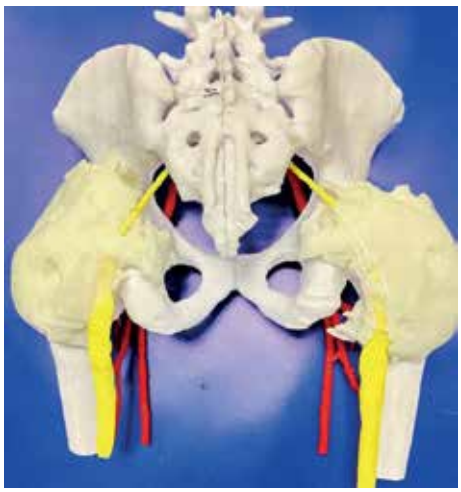

Мал. 5
Fig. 5

Але радість була недовгою. Ранком під час огляду були виявлені ознаки повного пошкодження сідничного нерва. Було відчуття катастрофічної незрозумілої помилки. Колеги нейрохірурги підтвердили фатальне ускладнення – ми пересікли сідничний нерв. Але як так могло статися, адже ми дуже ретельно та акуратно відсепаровували м'які тканини від гетеротопів, розуміючи анатомію сідничного нерва, і навіть використовували під час операції стерильну модель таза (мал. 3). Рентген показав чудовий результат – повне очищення від гетеротопів і правильне розташування імпланта, але це нас не втішало. Колеги порадили роздивитись КТ більш уважно і тут була розгадка.

Вдалося ідентифікувати судини та нерви, і заново надрукований таз показав, що осифікат огорнув обидва сідничних нерви (мал. 5), і під час резекції гетеротопів ми висікли правий разом з кістковою тканиною.

Нейрохірурги засвідчили, що за тридцять років роботи стикнулися з таким вперше. За три місяці вони провели пластику нерва вставкою з n. suralis з надією на часткове відновлення функції кінцівки. Яке ж було наше здивування, коли за рік батьки цього хлопця знову звернулись до нас з проханням оперувати другий суглоб. На наш подив, вони відповіли,

Upon detailed review, we managed to identify the blood vessels and nerves. A newly printed pelvic model revealed that the ossification had completely enveloped both sciatic nerves (Fig. 5). During the resection of the heterotopic bone, we had excised the right nerve along with the surrounding bony tissue. The neurosurgeons confirmed that in their thirty years of practice, they had never encountered such a case. Three months later, they performed nerve reconstruction using a graft from the n. suralis, hoping for partial functional recovery of the limb. To our great surprise, a year later, the parents of this young man returned to us, asking for surgery on the other hip. When we asked why, they responded that they believed we were now the best specialists in handling such situations. And we agreed.

For the second surgery, we invited Ihor Bohdanovych Tretiak, the best peripheral nerve neurosurgeon I know, along with his assistant. Our colleagues identified the sciatic nerve's entry and exit points from the bone mass, carefully excised a channel within it, mobilized the sciatic nerve, and moved it away from the surgical site (Fig. 6). After removing the remaining ossifications, we

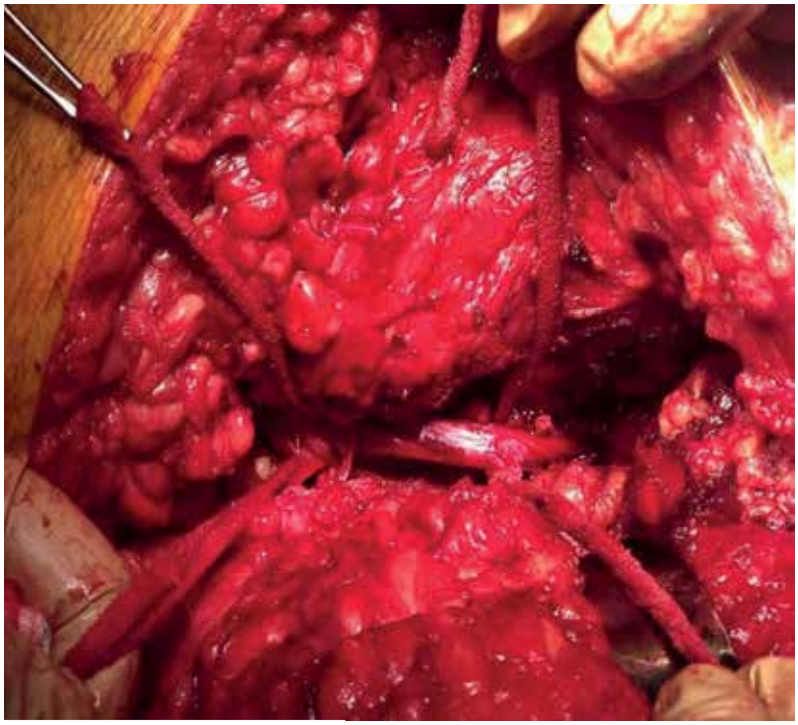

Мал. 6
Fig. 6

Мал. 7
Fig. 7

що вважають, що тепер ми найкраще володіємо такою ситуацією. І ми погодились.

На другу операцією ми запросили Ігоря Богдановича Третяка, найкращого, з тих кого я знаю, нейрохірурга з периферичної нервової системи, з асистентом. Колеги знайшли місця входу та виходу нерва в кістковий масив, дуже ретельно висікли в ньому канал, мобілізували сідничний нерв і відвели його від зони наших «бойових дій» (мал. 6). Прибравши решту осифікату, ми легко встановили ендопротез (мал. 7) з повним відновленням функції лівої нижньої кінцівки.

Пізніше, разом з колегами ТОВ «Остеоніка», розробили та отримали патент на спосіб інтегрованого тривимірного моделювання індивідуальних анатомічних структур. Він дозволяє до операції уявити складні взаємовідносини між органами, тканинами, наявними імплантами та спланувати оптимальний варіант дій.

were able to place the endoprosthesis with ease, fully restoring function to the left lower limb (Fig. 7).

Later, together with colleagues from Osteonika LLC, we developed and obtained a patent for a method of integrated three-dimensional modeling of individual anatomical structures. This technology allows for preoperative visualization of complex spatial relationships between organs, tissues, and existing implants, enabling optimal surgical planning.

Ода / THE ODE

Заміна суглоба – простіше простого!
Звичайний шарнір, що тут складного?

Насамперед оглянемо тіло.
Може, воно дибає криво?
Ноги зігнемо, розсунемо в боки
Та поміркуєм над планами трохи.

Щоб не було нам гірко і сумно,
Ніг довжину заміряєм розумно.
Їх порівняти дуже важливо
Хоч іноді це схоже на диво.

Про операції, чи були, розпитаємо,
Якщо були, ми їх всі зазначаємо.
Дуже ретельно оглянемо стопи,
Щоб не було нам потім турботи.

Ну і, звісно, рентген допоможе –
Центр обертання вказати нам може.
Для планування розміру стема
Прозоре кліше накладаєм окремо.

Багато що може магніта луна,
Та і КТ допомога важна
Розвіяти щоби наші вагання
Деталей у просторі розташування.

Кардіограму та доплер читаємо,
Гастроскопію не забуваємо.
Звіт лаборанта ми почекаємо,
День операції тоді визначаємо.

Напередодні клізму НЕ ставимо,
Зранку їсти і пити не дозволяємо,
Душ з антисептиком та чиста білизна,
На операцію їдем не пізно.

THA's a piece of cake,
if you really know how to bake.

Planning's everything in our business!
Look at the body is rule number one –
and check the joints for mobility & stiffness,
while you bend/unbend 'cause in the long run

all this will turn out really important.
So will leg length discrepancy.
If you don't want to face misfortune,
act with precision, skill and efficacy.

Learn about all the operations
undergone by suffering patients.
Then look for scars on the skin,
purulent spots on the foot, toes and shin.

A radiogram is indispensable,
making the choice of prosthesis sensible.
Highlight the pivot point in blue,
which is sure to be quite useful for you.

A CT scan is not out of place
if you want to imagine in space
the angle of inclination. When in doubt
an MRI will help you out.

While waiting for results of tests,
We can all take a little rest.
If echo and ECG are okay,
We'll go ahead and set the day.

Giving an enema's no longer a must
one day before. Tell the body to fast!
A shower will help your patients all
to prepare for the OR ritual call.

Зустрінемось вранці в Асклепія храмі,
Настрій тривожний жартом розбавим.
Вену поставим, жилет обігріву,
Після спіналки вкладаємо тіло.

Крила та криж ми міцно фіксуємо,
Стабільність таза проконтролюємо.
Дуже важлива під час операції
В кутах та вісях орієнтація.

Колінця зігнемо, LLD заміряємо,
Бо потім точно собі докорятимо,
Що не зробили ніжки на рівно.
Жінкам особливо це дуже потрібно.

Шкіру обробим антисептично,
Ногу обвиєм бинтом еластичним,
Зверху закриєм довгим бахілом,
Стерильним набором покриємо тіло.

Під розріз короткий залишим вікно,
Плівкою з йодом закриєм його.
Щоби не виросли палки та коки
І не було нам потім мороки.

Скальпелем гострим шкіру січемо.
Розріз не довгий, про це окремо.
Судини в підшкірці ми припікаємо,
Fascia Lata під жиром шукаємо.

Вздовж волокон її розсікаємо,
Зайвий жирок ми розсуваємо.
Сер Чанлі допомагає,
Рамкою рану нам розкриває.

Ногу на столик інструментальний
Сестриця вміщає монументально.
Сестри – це феї в операційній,
З ними у нас все так надійно!

Asclepius greets us all in his shrine
With an intravenous drip, an electric pad,
Then a spinal injection, now it's high time
To make sure the patient doesn't feel sad.

In immobilizing the sacrum and wings,
We'll make the pelvis really stable.
This is how the story begins –
Thorough fixation on the table.

Then bend the knees of the patient and measure
The length, 'cause the size can't be mishandled,
If we don't value what most ladies treasure,
We run the risk of causing a scandal.

On treating the limb with an orange solution
Move on to apply an elastic wrap
Surgical covers will make a contribution
To rescue the joint from a bacterial trap.

By draping the site we'll ensure absorption
Of blood should it leak from the wound.
An iodine film is a must not an option
To ensure the bacilli and cocci are doomed.

And mind the size when you make the incision
Two palms wide – a bit of fat to cut through,
The joint might still be beyond our vision
But soon it's going to come into view.

Win over the fascia Lata with a cut longitudinal.
Then Dr. Charnley in spite of his fame,
Without being too attitudinal
Is ready to help with his marvelous frame.

The leg is rotated inward. That's clear.
Then bent at the knee and placed on the table.
By our nurse, oh thank you so much my dear,
I wish the world knew you are so able.

Hip Triceps та капсулу не розділяємо,
Тепер «Г»-подібно їх розсікаємо.
Cvadratus і Грушу ми не торкаємо
Та нерв Ishiadicus оберігаємо.

Побачим головку, спробуєм спільно
З суглоба дістати її без насилля.
Якщо все легко – дякуєм Богу,
Якщо контрактура – відчуваєм тривогу.

Бабусі старенькі дуже ламкі,
Кістки без кальцію – їх не крути!
Краще лопаткою собі помогти,
Щоб кістку крихку цілу зберегти.

Головка назовні, час відсікати.
Треба поміряти і точно знати,
Відстань і кут, де нам пиляти.
Краще головку не викидати.

Пара пінів та Кобра крива.
Рана відкрита, все видно до дна.
Зв'язку кругленьку та губу прибираємо,
І кровотечі не допускаємо.

Зв'язку Transversa оберігаємо
І капсулу теж ми не чіпаємо.
Їх ніжно розводим, як губи статеві,
Рішуче заводим шарошки сталеві.

Гостра як лезо, криця кружляє,
Хрящі та склероз, усе прибирає.
Юний хірургу, тут бережись,
До миски малої не провались!

Чаші модель хірург обирає,
Механіка більше його надихає.
Цемент – для бабусі з кістки порозом
Чи ревматоїдним поліартрозом.

Again fatty tissue and three rotators,
Nerve preservation has to be flawless.
We are defenders and not invaders
Of the quadratus and piriformis.

Going along the neck of the femur.
Open the capsule with a T-shaped incision.
Seeing the head, we'll make the decision
As it relates to our future demeanor.

Should we use tools for its dislocation
Cause fragile grannies are fracture-prone?
There is no point in hesitation
Running the risk of breaking the bone.

Carefully clean the neck, pay attention
To all the details and strive for perfection.
Mark the axis of intervention
And do the procedure of resection.

Here go two nails and the Cobra retractor
That give us a lovely visualization.
Removing the ligament and the labrum,
Remember to prep for bleeding prevention.

The transverse ligament should be spared,
The articular capsule is our chief care.
Like outer lips now they are moved apart
To let the curved reamers perform their art.

They are quite sharp, so be sharp enough
While their steel is reaming the bone.
Should you collapse, that would be tough.
I've seen it, and that was a panic zone.

Then we choose the prosthetic design.
A cementless one in most cases is fine.
A cemented one – tips the scales in its favor,
In case of porosis or a thrift saver.

Побачив на дні крові росу,–
Час відкладати гостру фрезу.
Анкери робиш ти для цемента
Щоб сваї залити для монумента.

Тепер визначаємо діаметр чаші,
Кут антеторсії та інклінації.
Бути прямій обраниці нашій,
Чи з комірцем, для суперфіксації.

Цей козирок допомагає,
За дисплазії кути добавляє.
Від помилок він не спасає,
Якщо хірург цього не знає.

Хочеш пори залити цементом?
Пушером тисни кілька моментів.
Чаша щоб стала у вірну позицію –
Візьми її меншу, така пропозиція.

Кістка міцна – тоді без цементу,
Стружку на дно беремо з інструменту.
Це допоможе заповнити пори,
Коли інтегрується все для опори.

Якщо прес-фіт вийшов як треба,
Гвинтів ми не ставим, немає потреби.
Вони нам потрібні тільки тоді,
Сумнів стабільності маєм коли.

Гвинтик заводимо ми не завжди.
Якщо не певні в твердій ході,
Або з головки зробили навіс,
Або краєчок трішки завис.

Дуже уважно кріпимо liner,
Кожен із нас і хірург, і дизайнер.
Криво заб'єш – всій роботі хана,
Не буде успішною зовсім вона.

The pinkish bottom will call to install
Anchor holes in the roof and the walls.
Lavage the site since this will prevent
You from wasting the precious cement.

Then we'll decide on the size of the cup
Augmented or regular.
This can't be messed up.
Determine the angle of inclination

As well as the depth of penetration.
Augmented cups may help those who are ill
With dysplasia, but the lack of skill
And the wrong angle of inclination
Can result in hip dislocation.

The pusher's role can't be overstated
In filling the pores with cement, believe me.
So the cup can be wholly inserted
Its size should be smaller than that of the reamer.

If we prefer one that is cementless
While cleaning the socket avoid perspiration.
You may even sprinkle its cortical surface
With chips from the reamers for better fixation.

If the press-fit is proven ideal,
A screw can be surely done without.
To use it would be a perfect idea
If the cup's stability raises any doubt.

The screw is a must for osteopenia
Along with autoplastic sealing.
This is the truth and not an opinion.
The screw holds the cup in the process of healing.

We fix the liner with greatest care,
Each of us part surgeon, part designer there.
Drive it in crooked – the work is undone,
The whole operation will fail, not run.

Бити по пластику можна сміливо,
І по кераміці також, на диво.
Дуже міцний рожевий кристал,
Твердіший за сталь, красивий корал.

Чаша готова, беремось за ніжку,
Нову сторінку пишемо в книжку.
Рану промили, шийку відкрили,
Вхід до каналу шершавим пробили.

І знову наш вибір залежить від тіла,
Порозної кістки ми б не хотіли,
Але нерідко все ж так буває,
Що дуже кальцію не вистачає.

Кістка міцна – не треба цементу,
Рашпіль міняємо аж до моменту,
Поки він сяде і вийде тугенько.
Примірка головки, аби не довгенька.

Тепер розмаїття вибору стемів.
Я так, особисто, дивлюсь на цю тему:
Якщо операція наша первинна –
Нести вантажі спонгіоза повинна.

Після примірки головку фіксуємо
Часу на це ми не марнуємо.
Б'ємо по кулі ми без амброзії,
Щоб не було потім freething корозії.

Для гарних дівчаток, віку поважного,
Цемент для фіксації берем переважно.
Міцно, надійно схопить він кістку,
І ніжку з титану огорне, наче тріску.

Кістковий канал ми промиваємо,
Пробку в діафіз щільно вбиваємо.
Вона нам потрібна для адаптації,
Цементу та кістки міцної фіксації.

You can strike the plastic without alarm,
And even the ceramic – it won't harm.
The pink crystal's strong, a powerful gem,
Harder than steel, a coral-like stem.

Now that the cup is safely positioned,
It's time for the stem to be brought into play.
The wound has been cleaned,
It's in perfect condition.

Once again, our choice depends on the bone,
Porous structure we'd rather postpone.
But often enough, the case is such,
The bone lacks calcium – far too much.

If the bone is strong, no cement in sight,
We rasp and check till the fit feels right.
It locks in place – no twist, no bend,
Then try the head – not long on the end!

So many stems – it's hard to decide,
But here's one thought I keep as a guide:
If this is the first time the joint gets fixed,
Then spongy bone should take the load it's mixed.

How to fixate it – that is the question,
If it is metal – lots of suggestions.
Be very gentle in the case of ceramics,
Keeping in mind the laws of dynamics.

For older patients, especially ladies,
In their seventies or in their eighties,
Who don't walk the catwalk at fashion parades,
Cemented stems will work just great.

We flush the canal to keep it clean,
Then drive the plug in, firm and keen.
It helps ensure good adaptation,
For solid bone and cement fixation.

Ніжки цементні різні бувають.
Їх філософію так розрізняють –
Поверхня дзеркальна, прошарок великий,
Пласка і сатин – це Янус дволикий.

Куди повернути шийки дугу,
Щоб не занурить себе у тугу?
Сім раз відміряй, потім січи!
Так вчили колись в Запорізькій Січі.

Від хвилювання ледь видихаємо,
Що ж, LLD знов виміряємо.
На різнії боки махи міняємо,
Об'єми рухів ми визначаємо.

Командою дружно протез встановили.
Трохи втомились, але ж все зробили!
Для того і вчилися дуже ретельно,
Ночами не спали, та це не смертельно.

Рану промили та осушили,
Роботу свою перехрестили.
Щоб не пропали зусилля мої
Треба тепер співставляти краї.

Це вже не складно, нитку вдіваємо,
Аріадні на заздрість шлях відмічаємо.
Все пошарово шиєм надійно,
Учитись цього треба постійно.

Досі про дрен усі в суперечці,
Ставити, ні, чи мати в аптечці?
Якщо цементом кістка покрита,
Є гемостаз, судини закриті,

Трубку не ставим, щільно зшиваємо,
Капсулу й м'язи ми відновляємо.
Підшкірку і шкіру шиєм красиво,
Ягідка щоб вийшла на диво.

Cemented stems come in all kinds,
Their fixation logic splits into minds:
Mirror-shined surface, a mantle that's thick,
Flat satin finish – Janus's trick.

Which way should we turn the femoral neck,
So we don't end up with a painful wreck?
Measure seven times, then cut with grace –
Old Sich advice still holds its place!

We'll hold our breath in anticipation
And measure the leg length with hope of equality.
Moving the limb that endured the operation
Sideways and upward, check movement for quality.

We've now applied all our knowledge and skill,
We've worked really hard, now it's time to chill.
The battle is won despite going uphill,
The implant is placed, now there's only good will.

Now we thank God for being with us
While we were trying to accomplish the task.
The wound needs to be cleaned and dried
Before it's closed, we'll do it all right.

In suturing it arousing the envy
Of Ariadne with her ball of thread,
We'll fix the butt to look impeccably trendy
Could it be different with all the aforesaid?

Should we apply a drainage tube?
A wrong decision and we're worse than a boob.
If cement tightly covers the bones
Hemostasis is good and vessels are closed

There's no need to drain, just suture
The wound, let the muscles and tissues be restored
Along with the fascia, surprising all suitors
With exquisite charm of the body and soul.

Якщо є сумніви в нас і вагання –
Вводимо трубку без коливання.
Рана закрита дуже надійно,
Але ж хірурги такі релігійні.

Поле помили, рану закрили,
Може, нам там хоч чаю налили.
На відпочинок без колег не підем,
Хворого разом в каталку вкладем.

Заміна суглоба – простіше простого.
Звичайний шарнір, що тут складного...

If the wound arouses suspicion
Pray to God and use intuition.
Opt for the best surgical drain
So that your efforts won't be in vain.

After cleansing the skin we stick on a bandage.
Now everything's done for the patient's advantage.
We might as well help our loyal assistants
To carry the patient off a safe distance.

THA is a piece of cake
If you really know how to bake...

Скануйте, щоб переглянути відео з операційної, яке ілюструє «Оду».

Scan to view the operating room video illustrating the "Ode".

Відповіді до задачі
The answers to the riddle

Answers
Right:
1. The lower acetabulum is positioned too vertically.
2. The depth of its placement is excessive.
3. The upper screw penetrates the pelvic cavity, posing a risk of fatal bleeding.
4. The lower screw endangers the obturator artery.
5. The attempt at bone grafting with undersized screws is doomed to fail.
6 The placement of the upper cup in the location of the neoarthrosis is incorrect.
7. The cup is positioned too vertically.
8. The cup's anteversion angle is nearly zero.
Left:
1. The cup placement in the neoarthrosis site is incorrect.
2. The cup inclination angle is too vertical, leading to instability—note the visible osteolysis.
3. The femoral stem is not seated deeply enough, placing the center of rotation significantly higher than the tip of the trochanter.

Відгадки
Праворуч:
1. Нижня западина вертикальна.
2. Глибина її посадки надмірна.
3. Верхній гвинт проникає в порожнину малого таза із загрозою фатальної кровотечі.
4. Нижній гвинт загрожує a. obturatoria.
5. Спроба кісткової пластики з надмалими гвинтами приречена.
6. Розташування верхньої чаші на місці неоартрозу хибне.
7. Вертикальне розташування чаші.
8. Кут антеторсії чаші близький до нуля.
Ліворуч:
1. Розташування чаші на місці неоартрозу хибне.
2. Кут інклінації чаші вертикальний, що призвело до нестабільності – помітний остеоліз.
3. Ніжка посаджена недостатньо – центр ротації значно вище верхівки вертлюга.

Для нотаток

For notes

ОЛЕКСАНДР КОСЯКОВ

НАРИСИ ХІРУРГІЇ КУЛЬШОВОГО СУГЛОБА

ТРЕТЄ ВИДАННЯ

У книзі «Нариси хірургії кульшового суглоба» досвідчений хірург ділиться практичним досвідом виконання різних оперативних втручань на кульшовому суглобі. Автор розглядає анатомічні особливості, описує складнощі, з якими стикався у власній роботі, та надає рекомендації для покращення результатів лікування.

Книга містить майже дві тисячі ілюстрацій, корисні підказки щодо проведення хірургії та ендопротезування кульшового суглоба. Це незамінне джерело знань для хірургів, медичних студентів і всіх, хто цікавиться хірургією кульшового суглоба.

Координаторка проєкту – Світлана Ковалевська / Project coordinator Svitlana Kovalevska
Перекладачка – Алла Широкова Манно (Пермінова) / Translated by Alla Shyrokova Manno (Perminova)
Коректорка – Євгенія Макарова / Proofread by Yevheniia Makarova
Верстальниця – Наталія Литвиненко / Layout by Natalia Litvinenko

Усі права захищено.

Підписано до друку 01.04.2025
Формат 60 х 90/8. Папір офсетний.
Гарнітура Georgia Pro.
Ум. друк. арк. 30,0.
Наклад 1000 прим.

Віддруковано ТОВ «Гальвес Трейд».
Київ, вул. Ломоносова, буд. 8.

Видавчиня ФОП Світлана Ковалевська
Свідоцтво про внесення суб’єкта видавничої справи до державного
реєстру видавців, виготовлювачів і розповсюджувачів
видавничої продукції «ДК» № 7332

*Quod scripsi, scripsi**

*що написав, те написав

ISBN 978-617-95445-2-1

9 786179 544521