

El Síndrome de la cabeza hinchada en Israel

B. Perelman y col.

(XXVI Convención Anual de la Rama Israelita de la WPSA. Zichron Yaacov, Diciembre 1988)

El Síndrome de la cabeza hinchada es aparentemente una nueva enfermedad de las reproductoras pesadas, que también puede afectar a los broilers.

La afección se diagnosticó por primera vez en Europa en 1985, y desde su aparición ha sido señalada en Inglaterra, Holanda y Alemania. Morley y Thompson -1984- describieron una enfermedad similar en unos lotes de broilers en Sudáfrica, si bien en dicha ocasión el síndrome parece fué causado por un virus en presencia del *E.coli*.


La primera vez que se vió el síndrome de la cabeza hinchada en Israel fué en abril de 1988, pasando a afectar en pocos meses diversas granjas de reproductoras de diversas partes del país. Se trataba de una enfermedad aguda, en la que aparecieron de forma brusca cabezas hinchadas y graves edemas faciales que afectaban desde la cabeza hasta la base del pico. Algunas aves mostraron conjuntivitis con hinchazón de las glándulas lacrimales y de Harder, con tumefacción de las barbillas. A las 48 horas de aparición de la enfermedad se apreciaron señales neurológicas caracterizadas por apatía, tortícolis y opistótonos, las cuales fueron los únicos síntomas detectados en algunas de las aves.

La mortalidad aumentó del 0,5% semanal al 0,8-1,0% diario. Los síntomas neurológicos aumentaron su gravedad pasadas 72 horas, y el 60% de las aves afectadas mostraron cabezas hinchadas, incoordinación y tortícolis. En todas las manadas afectadas sólo hubo una ligera disminución de la puesta, sin aparecer cambios en el color ni en la textura de la cáscara.

Los exámenes post-mortem señalaron la presencia de conjuntivitis hemorrágicas y graves edemas subcutáneos en cabeza, cara y tejidos perilaríngeos. Todas las gallinas afectadas presentaron peritonitis por huevos y la duración de la enfermedad fué de 12 a 14 días, con una mortalidad total que alcanzó el 8-10%.

Los exámenes histológicos revelaron la presencia de edemas no inflamatorios de los tejidos, debidos posiblemente a alteraciones del endotelio vascular, resultando negativos los estudios bacteriológicos y virológicos efectuados.

La serología de las aves afectadas señaló una reacción positiva frente al virus de la rinotraqueitis del pavo, señalándose que ésta era la causa más probable del síndrome en las manadas de reproductoras pesadas.





Si os ocupais de Avicultura
debeis conocer el
BEBEDERO CAZOLETA MONTAÑA
M~73

Avanzada tecnología en equipo avícola

MONTAÑA

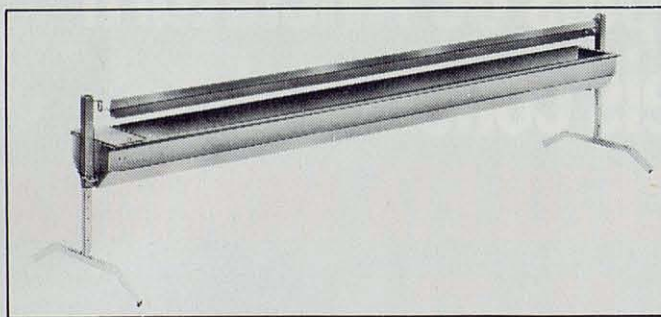

MATERIAL AVICOLA MONTAÑA

Dr. Codina Castellví, 4

Teléfono 31 11 72

REUS (España)

JAULA PARA ENGORDE Y TRANSPORTE DE PATOS PARA FOIE-GRAS



Espléndida jaula para patos con funciones de engorde y transporte, ha sido novedad en París y premiada por su innovación tecnológica en la última Feria de Silleda en Galicia, debido a su estabilidad, diseño y sencillez de manejo.

Los criadores que se dedican en España, Francia y el resto de países de Europa a la cría y engorde de patos, están adoptando nuestra tecnología, reconocida internacionalmente, para lograr óptimos resultados.

ACABADOS METALICOS PARA GANADERIA

GAUN,S.A.