

Universitat Autònoma de Barcelona  
Facultat de Medicina  
Departament de Cirurgia  
Unitat Docent "Vall d'Hebron"



**Universitat Autònoma de Barcelona**

**EL ABORDAJE ENDOMEATAL (EMA) EN LA CIRUGIA DEL IMPLANTE COCLEAR  
LA CIRUGIA OTOLOGICA A TRAVES DE SUS ORIFICIOS NATURALES**

Tesis presentada por Victor Slavutsky para optar al grado de doctor

**Directores de la tesis doctoral:**

Prof. Dr. Enrique Perelló Scherdel

Prof. Dr. Juan Lorente Guerrero

Barcelona, junio de 2013

*A mi padre, Marcos Slavutsky, quien me inició en la cirugía otológica y me demostró las bases éticas de la profesión*

*A mi maestro, José Prades Plá, un cirujano excepcional que me distinguió con sus enseñanzas y su amistad*

*Al Jefe del Servicio ORL, Enrique Perelló Scherdel, por su generosidad y colaboración en la aplicación, modificación y difusión de esta técnica quirúrgica*

*A Celia, por su apoyo incondicional dentro y fuera del quirófano y por aceptarme como soy*

*A Ida, que ha compartido las penas y las alegrías de esta especialidad*

## AGRADECIMIENTOS

A todo el personal sanitario y administrativo del Servicio de ORL del Hospital Vall D´Hebron y especialmente al Dr. Juan Lorente Guerrero y a la Dra. Ana M. Garcia Arumi que dirige la Sección de Otología y el Laboratorio de Disección del hueso temporal.

A la Dra. Carmen Guirado por enseñarme a interpretar las imágenes radiológicas y por colaborar desinteresadamente en el estudio de los pacientes.

A los Drs. Enrique Perelló, Ana M. Garcia Arumí, Luis Nicenboim, Rodrigo Posada, Daniel Orfila, Mario Zernotti, Henrique Gobbo, por aplicar la técnica en sus pacientes.

A todos aquellos que demuestran su interés por el EMA, para que les sirva de ayuda en la toma de decisiones adecuadas.

# ÍNDICE

<b>1. INTRODUCCION</b>	1
1.1 EI EMA Y LOS RIESGOS QUIRURGICOS	2
1.1.1 Lesión del nervio facial (NF)	2
1.1.2 Estimulación del nervio facial	6
1.1.3 Carótida Interna (CI)	7
1.1.4 Golfo yugular procidente	8
1.1.5 Biofilm	9
1.1.6 Falsa vía	9
1.1.7 Extrusión	9
1.2 EI EMA Y EL SISTEMA DE AIREACION MASTOIDEO (MACS)	10
1.3 EI EMA Y LA CIRUGIA ATRAUMATICA	13
1.3.1 Inserción del haz de electrodos. Soft surgery	13
1.3.2 Inserción central e inserción tangencial	13
1.3.3 Cocleostomía por membrana de ventana redonda	15
1.3.4 El ángulo de inserción y la rotación coclear	16
1.3.5 Consecuencias de un mal ángulo de inserción	17
1.3.6 Razón de la cocleostomía promontorial	21
1.3.7 Haz de electrodos (HE)	22
1.3.8 Inserción inadecuada del HE	24
1.3.9 Mayor estimulación	24
<b>2. ESTADO ACTUAL.LAS DIFERENTES TECNICAS QUIRURGICAS EN LA CIRUGIA DEL IC</b>	25
2.1 ANTECEDENTES	26
2.2 TECNICA CON MASTOIDECTOMIA Y TIMPANOTOMIA POSTERIOR	27
2.3 TECNICA CON MASTOIDOTOMIA Y TIMPANOTOMIA ANTERIOR	28
2.4 TECNICA POR FOSA CEREBRAL MEDIA	28
2.5 TECNICA SUPRAMEATAL	29
2.6 TECNICA VERIA	29
2.7 TECNICA PERICANAL	30
2.8 TECNICA COMBINADA	30
2.9 TECNICA ANTERO POSTERIOR CON RANURA	31
2.10 TECNICA ENDOMEATAL (EMA)	32
2.11 TECNICA PERCUTANEA	33
<b>3.OBJETIVOS</b>	34
3.1 OBJETIVO PRINCIPAL	35
3.2 OBJETIVO SECUNDARIO	35
<b>4. MATERIAL</b>	36

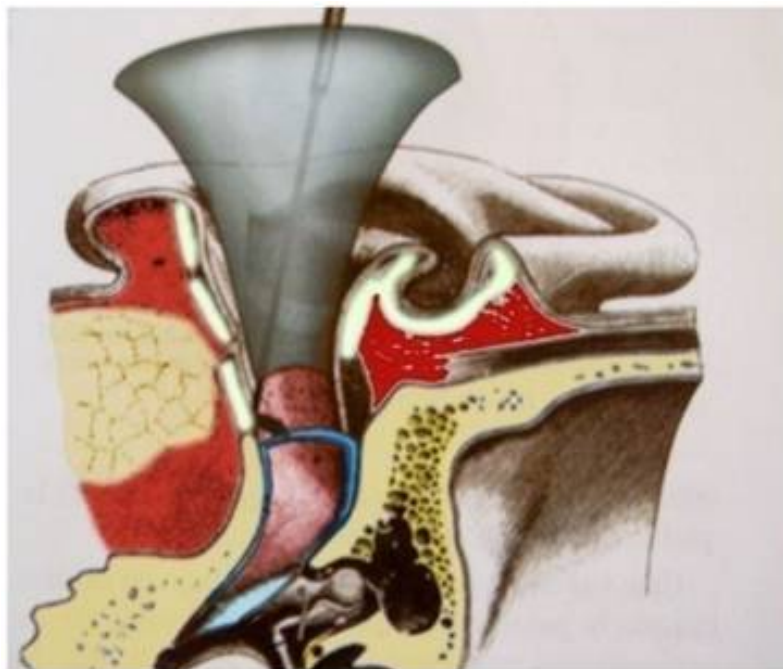
4.1	DESARROLLO DE LA TECNICA	37
4.1.1	LABORATORIO DE DISECCION DEL HUESO TEMPORAL	37
4.1.1.1	Plano óptimo de inserción	38
4.1.1.2	Surco endomeatal	39
4.1.1.3	Exposición endomeatal de la ventana redonda	41
4.1.1.4	Desinserción del tímpano secundario	44
4.1.1.5	Relación anatómica de la ventana redonda y el nervio facial	45
4.1.1.6	Área de seguridad	46
4.1.1.7	Cócleas osificadas	47
4.2	APLICACIÓN DE LA TECNICA QUIRURGICA	49
4.2.1	SELECCIÓN DE PACIENTES	49
4.2.1.1	Criterios de inclusión	49
4.2.1.2	Criterios de exclusión	49
4.2.1.3	Muestra	49
<b>5</b>	<b>.METODO</b>	50
5.1	PROTOCOLO QUIRURGICO.CLASIFICACION	51
5.1.1	INSTRUMENTAL	52
5.1.1.1	Antecedentes	52
5.1.2	DIFICULTAD ANATOMICA	54
5.1.2.1	Anatomía normal	54
5.1.2.1.1	Implante en Adultos. EMA retro auricular	54
5.1.2.1.2	Implante en Adultos. EMA endoaural	63
5.1.2.1.3	Implante en niños. Técnica modificada (EMAP)	68
5.1.2.2	Anatomía modificada	69
5.1.2.2.1	Seno lateral procidente	69
5.1.2.2.2	Mastoidectomía previa	70
5.1.2.2.3	Cóclea osificada	72
5.1.2.2.4	Malformaciones congénitas del hueso temporal	78
5.1.3	COMPROMISO FUNCIONAL	79
5.1.3.1	Estimulación electroacústica.(EAS)	79
5.1.3.2	Cobertura coclear completa (CCC)	82
5.1.3.3	Implante coclear pediátrico bilateral simultáneo	84
<b>6</b>	<b>RESULTADOS</b>	85
6.1	RESULTADOS QUIRUGICOS	86
6.1.2	Comparación de complicaciones según la técnica utilizada en los IC	86
6.2	RESULTADOS FUNCIONALES	93
6.2.1	Cóclea parcialmente osificada	94

6.2.2 Estimulación electroacústica	96
6.2.3 Mastoidectomía previa	99
6.2.4 Implante coclear bilateral	100
6.2.5 Síndrome de Stickler	102
<b>7. DISCUSION</b>	104
7.1 Desarrollo de la técnica	105
7.2 Aplicación de la técnica	105
7.3 Riesgos quirúrgicos	105
7.4 Sistema de aireación de celdas mastoideas (MACS)	105
7.5 Conservación del MACS en los implantes activos de oído medio (IAOM)	107
7.6 Cirugía atraumática	107
7.7 Haz de electrodos (HE).Crista semilunaris	107
7.8 Diferentes técnicas	111
7.9 Resultados	118
7.10 Contraindicaciones del EMA	118
7.11 Ventajas e inconvenientes	118
7.12 Presente y futuro	119
<b>8.CONCLUSIONES</b>	120
<b>9. BIBLIOGRAFIA</b>	122
<b>10.RESUMEN</b>	131
<b>11.ARTICULOS PUBLICADOS</b>	133



**EL ABORDAJE ENDOMEATAL EN LA CIRUGIA DEL IMPLANTE COCLEAR.**

**LA CIRUGIA OTOLOGICA A TRAVES DE SUS ORIFICIOS NATURALES.**



## **1.INTRODUCCION**

La cirugía del Implante Coclear (IC) se realiza convencionalmente a través del abordaje retroauricular, que implica la realización de una antromastoidectomía y timpanotomía posterior (MTP) a través del receso facial (RF) [1,2,3]. Es una técnica utilizada desde los inicios de la cirugía otológica e indicada en la patología crónica del oído medio. Tiene como referencias anatómicas el nervio facial, la cuerda timpánica, la pared posterior del conducto auditivo externo (CAE), el tegmen, el antro mastoideo, el seno lateral y el puente del yunque (butress).

Además del riesgo que comporta la cirugía para estas estructuras anatómicas, existe un compromiso funcional añadido, por la destrucción que implica el sistema de aireación mastoideo (MACS – Mastoid Air Cell System), en los abordajes transmastoideos. [34]

La MTP practica generalmente una cocleostomía promontorial, para la inserción del haz de electrodos (HE)

El abordaje endomeatal (EMA) para la cirugía del Implante Coclear, es una técnica quirúrgica que utiliza un acceso directo al oído medio y al oído interno a través de dos orificios naturales: el conducto auditivo externo (CAE) y la ventana redonda (VR). [4,5]

La utilización de los orificios naturales permite acceder al oído medio y al oído interno, sin necesidad de exponer el nervio facial, el seno lateral, el tegmen, el antro mastoideo ni la cadena osicular. Permite realizar la cirugía del IC sin poner en riesgo estas estructuras anatómicas.

La ausencia de mastoidectomía permite conservar el MACS y no existe ningún compromiso funcional para el oído medio. El EMA siempre accede al nicho de la VR y realiza una inserción atraumática del haz de electrodos, mediante una cocleostomía por membrana de VR.

Tres aspectos básicos caracterizan esta cirugía

- Riesgos quirúrgicos
- Conservación del Sistema de Aireación Mastoideo (MACS)
- Cirugía atraumática. (Cocleostomía por membrana de ventana redonda)

## **1.1 EI EMA Y LOS RIESGOS QUIRURGICOS**

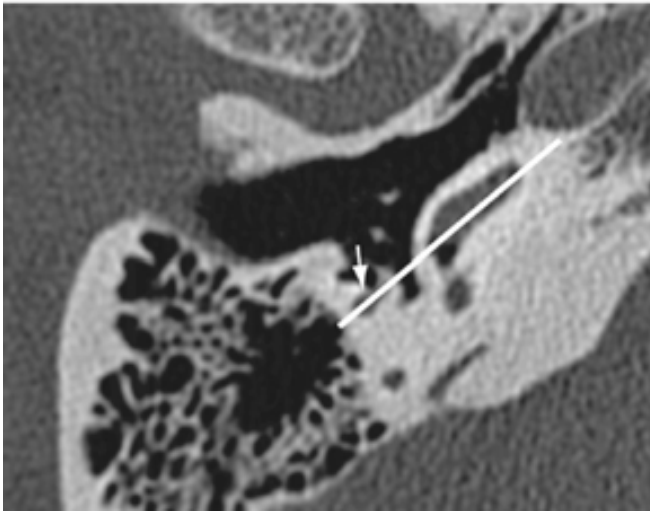
La ausencia de mastoidectomía más timpanotomía posterior (MTP) y el acceso a través de orificios naturales al oído medio y al oído interno, minimizan los riesgos de la cirugía del IC.

### **1.1.1 Lesión del nervio facial (NF)**

Sin duda, uno de los riesgos más temidos por los cirujanos. El EMA elimina cualquier posibilidad de lesionar el nervio facial (NF). El motivo por el cual es una técnica segura para el NF, es porque su vía de acceso al oído medio es el CAE.

A través de este orificio natural podemos identificar la segunda porción intratimpánica del nervio facial, sin necesidad de fresar el hueso temporal, ya que éste es el único trayecto visible del canal de Falopio. Es una de las principales ventajas del EMA en toda la cirugía otológica. La mejor manera de no lesionar el nervio facial, es saber exactamente su localización.

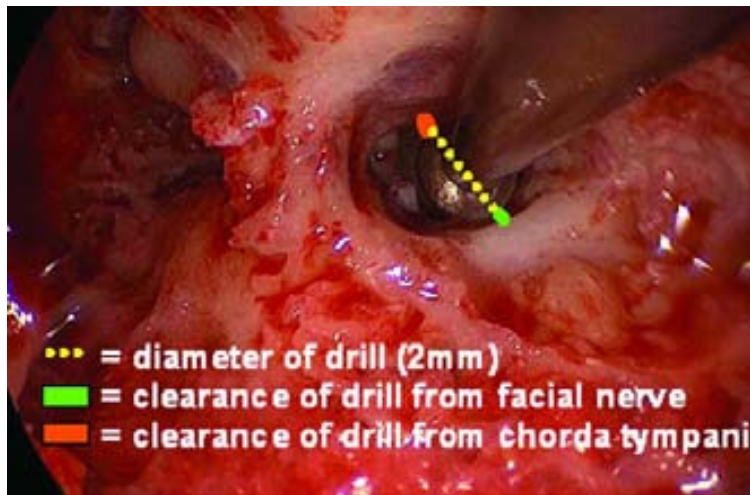La timpanotomía posterior precisa esqueletizar y en ocasiones exponer el nervio facial. El acceso al oído medio se realiza, como su nombre lo indica, a través del receso facial y por lo tanto siempre se interpone en su dirección a la cóclea. Fig.1



**Fig.1. Optimal cochlear implant insertion vectors.** Meshik X. y col.[44] *La flecha indica el nervio facial.*

La lesión del nervio facial puede producirse de una manera directa, o bien por el calor producido por la rotación de la fresa sobre el canal de Falopio. Fayad [21] describe un 0,7% de parálisis faciales tardías en un trabajo retrospectivo sobre más de 700 casos. Si bien la etiología de estas parálisis tardías no está clara, es probable que la causa sea un proceso inflamatorio postquirúrgico y/o reactivación viral relacionada con microtraumatismos sobre el Falopio o la cuerda del tímpano. [22]

Labadie [68], en un estudio anatómico sobre un abordaje quirúrgico alternativo, expone que una fresa de un diámetro de 2mm. puede lesionar el nervio facial o la cuerda timpánica en un abordaje por MTP. Se ha de tener en cuenta, que el diámetro de la guía portadora es superior a 1 mm. Fig.2

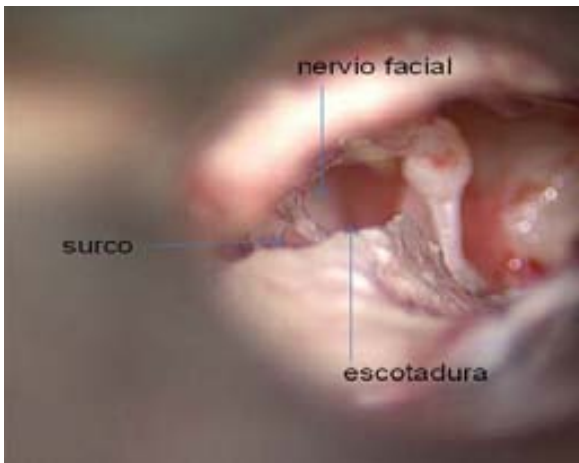

**Fig.2 Clinical Validation Study of Percutaneous Cochlear Access Using Patient Customized Micro-Stereotactic Frames.** *En verde la distancia al nervio facial y en naranja a la cuerda timpánica.* [68]

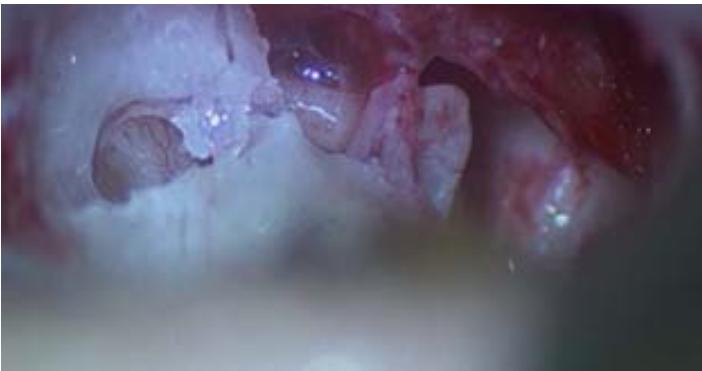
Zwartenkot [23], refiere un **1,9% de parálisis facial** en la cirugía del IC y lesiones de la cuerda timpánica que varían de un 2% a un 15%, en la cirugía de implantes activos de oído medio (IAOM).

En el EMA, el nervio facial y la cuerda timpánica pueden ser fácilmente localizados y respetados. El EMA no precisa buscar el nervio facial, lo **identifica** en su segmento intratimpánico, sin necesidad de fresar. El nervio facial, **no** es una referencia anatómica para el EMA y **no** precisa de su visualización. Si fuera necesario, una pequeña escotadura atical lo permite. Fig.3

Su lesión es poco probable, porque la localización del surco endomeatal, hace que el yunque siempre se interponga entre la fresa y el NF, siendo innecesaria su monitorización en oídos normales. Fig.4



**Fig.3** Visualización del NF. Confección de la escotadura



**Fig.4** La situación del yunque protege el NF

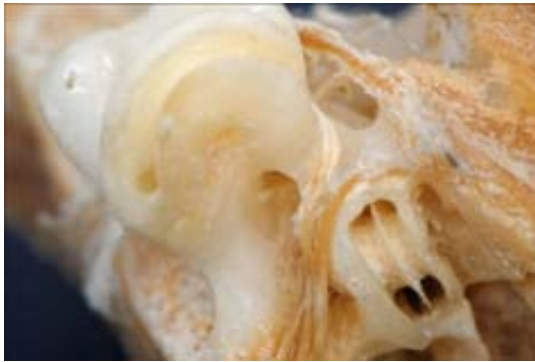La única referencia anatómica que utiliza el EMA relacionada con el nervio facial es una de sus ramas: la cuerda timpánica, cuya emergencia indica el límite inferior del surco endomeatal y puede ser perfectamente respetada.

### 1.1.2 Estimulación del nervio facial

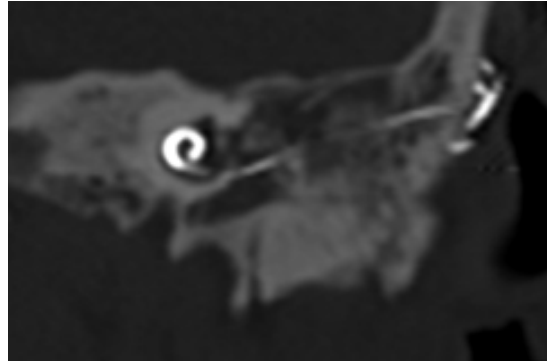
La íntima relación del nervio facial con la cóclea, puede determinar su estimulación involuntaria por el haz de electrodos. Fig.5

Esta circunstancia se puede resolver desactivando los electrodos que lo estimulan. Es simple cuando se trata de una inserción incompleta del HE y el contacto se produce a nivel de la timpanotomía posterior en su tercera porción. Esta posibilidad no se puede dar con el EMA, ya que no toma como referencia el nervio facial, pero sí puede ocurrir una estimulación a nivel del facial intralabérntico, por su relación con los espacios perilinfáticos. Diversos autores refieren esta complicación, que puede ser inmediata o tardía. [91,92,93,94,95]

En la Fig.6 se observa un correcto posicionamiento del HE mediante EMA, que provocaba estimulación del trayecto intralabérntico del nervio facial.



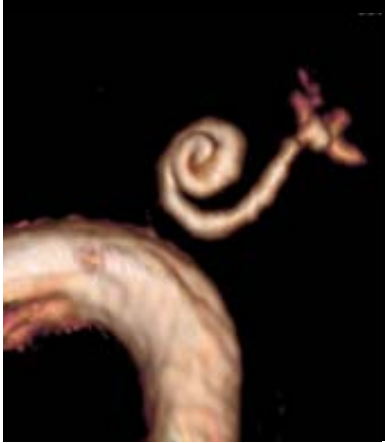**Fig.5** *Relación anatómica del facial intralabérntico con la cóclea*



**Fig.6** *EMA.TC. El HE provoca una estimulación del facial intralabérntico*

### 1.1.3 Carótida Interna (CI)

La relación entre el sifón carotideo y la espira basal es muy estrecha. Si bien el estuche óseo del laberinto anterior es difícil de erosionar, en comparación con el laberinto posterior (conducto semicircular horizontal), en cócleas osificadas que requieran el fresado de la porción más profunda de la espira coclear, se ha de tener en cuenta esta proximidad y la posibilidad de una variabilidad anatómica. Figs.7,8 [25]



**Fig.7** RM. *Delimita el espacio óseo que separa la espira basal de la carótida interna.*

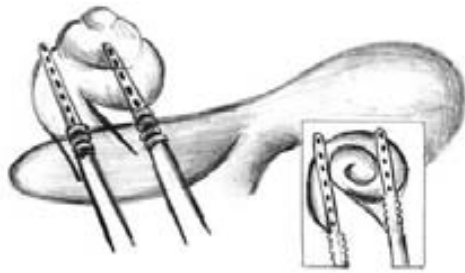


**Fig.8** Disección. *Relación anatómica de la espira basal y el sifón carotideo.*

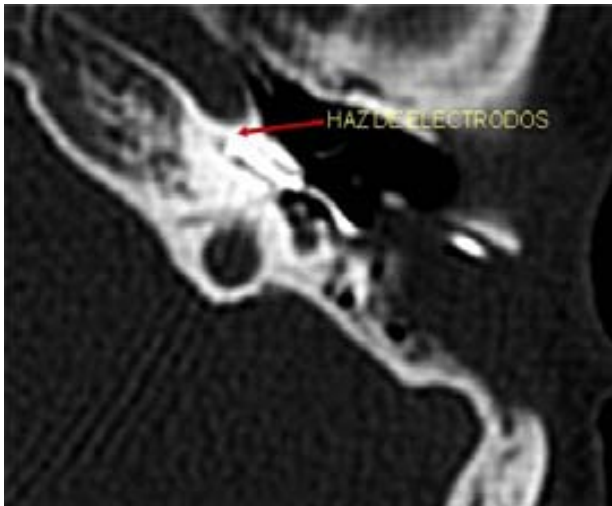Son [26], refiere el paso del HE al canal carotideo durante su inserción. Esta relación tan próxima se debe tener en cuenta, si se utiliza la técnica del doble haz de electrodos, en cócleas osificadas, que consiste en practicar dos túneles desde el RF, sin controlar el extremo de la fresa, en dirección a la arteria carótida interna (CI). Bogar[24], diseña un instrumental más adecuado para evitar una complicación vital, como es la lesión de la CI. No sólo por la hemorragia, sino por sus consecuencias para el Sistema Nervioso Central, cuando se utiliza un electrodo bifurcado desde el receso facial. [96,97] Fig.9,10

El EMA evita totalmente esta complicación, porque controla en todo momento el extremo final del instrumento quirúrgico y permite acceder con seguridad a todas las espiras cocleares.





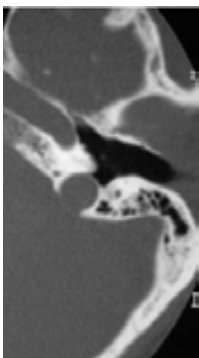
**Fig.9** Esquema. *Riesgo de lesión de la CI con el HE bifurcado, si sobrepasa la pared coclear*



**Fig.10** TC. *La flecha indica el límite del túnel practicado para posicionar el HE y su relación con la carótida interna*

#### 1.1.4 Golfo yugular procidente

Su lesión puede ocurrir en caso de ser dehiscente, en el transcurso de la timpanotomía anterior al despegar la membrana timpánica. No impide la inserción del HE y puede ser necesaria una cocleostomía promontorial endomeatal. Fig.11



**Fig.11** *Golfo yugular procidente*

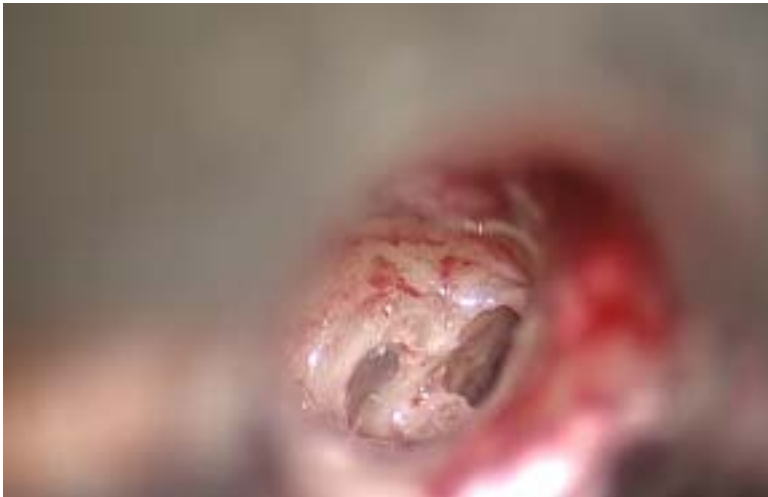### 1.1.5 **Biofilm**

En la cirugía convencional, la guía portadora de electrodos queda posicionada dentro de la mastoidectomía y una infección de oído medio, podría provocar la formación de biofilm en la silicona del implante [30].

El posicionamiento de la guía de electrodos en el EMA ,previene esta complicación

### 1.1.6 **Falsa vía**

El EMA permite reconocer fácilmente la ventana redonda y el inicio de la escala timpánica. La perfecta visualización que permite de éstas estructuras, evita su confusión con celdas hipotimpánicas. El plano óptimo de inserción, con el haz de electrodos adecuado, evita una falsa vía. [98] Fig.12



**Fig.12** *Relación de la VR y las celdas hipotimpánicas*

### 1.1.7 **Extrusión**

La mayor objeción de los abordajes que utilizan el CAE ,es la posibilidad de extrusión de la guía de electrodos a través de la piel. Esta complicación ya fue descrita en intentos previos de abordajes a través del CAE [27,28]. Esta posibilidad de extrusión se evita en el EMA, porque la ceja ósea del surco retiene la guía y el paté de hueso la aísla de su contacto con la piel.[7]

Aún así, Walgama [29] refiere no tener complicaciones mayores, en casos específicos en los que se ha producido una extrusión de la guía de electrodos.

## 1.2 EI EMA Y EL SISTEMA DE AIREACION MASTOIDEO (MACS)

Siguiendo la filosofía conceptual de este abordaje y su respeto por los tejidos sanos, el EMA a diferencia de los abordajes transmastoideos preserva y no destruye el Sistema de Aireación Mastoideo (MACS), que permite la difusión de gases y mantiene la presión del oído medio. [31,32,33,34,35,36,37]

Si bien puede parecer contradictorio conservar un buen funcionamiento del oído medio, con una patología que afecta al oído interno, no lo es, ya que es imprescindible en el caso de un IC Híbrido. [12]

El volumen del MACS, puede ser calculado mediante una TC de alta resolución del oído medio y determina el intercambio gaseoso que ocurre en la mucosa de las celdas óseas, por lo que el área total de esta superficie mucosa afecta a la tasa de intercambio gaseoso.

Koc [102], estudia 100 huesos temporales normales mediante una TC de alta resolución con cortes ultrafinos, con el fin de obtener la distribución neumática del complejo sistema de aireación mastoideo, que tiene una compartimentalización anatómica y funcional de los espacios aéreos del oído medio: la cavidad timpánica y el sistema de celdas mastoideas, con un punto estenótico en el istmo timpánico.

Ambos espacios del oído medio (cavidad timpánica y mastoides) están cubiertos por una mucosa delgada, que en condiciones normales, permite un intercambio gaseoso entre la mezcla de gases contenidos en las cavidades del oído medio y los vasos sanguíneos de esta mucosa. Estos intercambios de gases son pasivos, regulado por las presiones parciales de los mismos. Este concepto de sistema de celdas aéreas mastoideas, recubierto de una mucosa que permite el intercambio gaseoso conduce a una semejanza con el sistema capilar alveolar pulmonar.

El pulmón es un órgano homogéneo que puede expandirse elásticamente, mientras que las cavidades neumáticas del oído medio pueden ser consideradas como una *bolsa de aire*, rodeada por celdas óseas y una débil pared colapsable que es la membrana timpánica.

Esta pared débil, la membrana timpánica, es una interfaz compatible con otro espacio de aire, el conducto auditivo externo, lleno de aire a la presión atmosférica. Las diferencias de presión entre estos dos espacios de aire provocan un deterioro del sistema tímpano-oscicular. Por esta razón es imprescindible tener la misma presión atmosférica a ambos lados de la membrana timpánica.

Aunque bien aceptada, esta afirmación es cuestionada debido a la naturaleza biológica de la bolsa de gas del oído medio. Las paredes óseas están cubiertas por una mucosa que contiene vasos sanguíneos. Disuelta en la sangre arterial, existe una mezcla gaseosa que se intercambia con la mezcla de gases venosa, proporcionando una presión de intercambio del gas de 708 mmHg.

Los intercambios de gas en la mucosa y la presión que provocan, tienen una diferencia con la presión atmosférica normal de alrededor de 50 mmHg. La presión normal del aire a nivel del mar es de 760 mmHg, de manera que la cavidad timpánica, que cuenta con una pared complaciente (la membrana timpánica), se colapsaría por atelectasia.

El bolsillo de gas de aire del oído medio requiere un suministro de gas que proviene de la inhalación tubárica. Según este modelo, las inhalaciones micro-tubáricas pretenden recuperar esas pérdidas.

Hay grandes diferencias entre las presiones parciales del oído medio, del oído externo y la de los gases disueltos en sangre venosa. La Trompa de Eustaquio (TE) mantiene el oído medio con una presión de pO<sub>2</sub> y pCO<sub>2</sub> similar a la de la sangre venosa. Este sistema tiende a

estabilizar el gradiente de presión entre los gases activos metabólicos. Para igualar el valor de la presión atmosférica con la del oído medio, el nitrógeno (N<sub>2</sub>) desempeña un papel muy importante, ya que es un gas metabólicamente inerte y de bajo poder de difusión.

El MACS, es una reserva de mezcla de gas y tiende a actuar cuando es necesario para neutralizar las variaciones de la presión intratimpánica, como un búfer de presión. En 2011, Doyle y col. [34] publicaron los resultados de un estudio realizado en sujetos humanos, que podrían confirmar este papel de reserva de aire del sistema celular mastoideo.

El MACS, actúa como un elemento de compensación en la ventilación del oído medio y esto ayuda a evitar los procesos inflamatorios agudos tan frecuentes en los niños, pero también propicia un desarrollo óseo ordenado de la mastoides, para lograr un conjunto tímpano-mastoideo neumo-suficiente [33].

Se ha descrito un mayor porcentaje de alteraciones de la ventilación de oído medio, en pacientes con similares condiciones prequirúrgicas en los que se realizó miringoplastia con mastoidectomía, que en los que se hizo miringoplastia solamente [70]. La realización de una mastoidectomía puede aumentar la posibilidad de compromiso ventilatorio del oído medio y las eventuales complicaciones derivadas del mismo.

La EAS (estimulación electro-acústica) mediante un IC Híbrido, exige no solo la conservación de la audición residual, sino también el correcto funcionamiento del oído medio. La mastoidectomía podría influir negativamente en el resultado funcional generando una hipoacusia conductiva adicional, lo que también se puede aplicar a los implantes activos de oído medio (IAOM-Vibrant sounbridge).

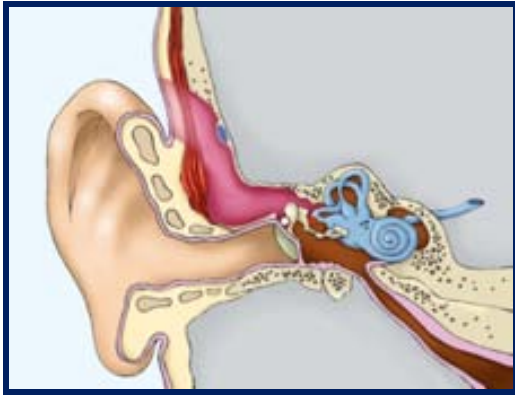
Zwartenkot y col. [23], refieren...” *la cirugía transmastoides a través de la timpanotomía posterior provoca una situación de presión negativa crónica en el oído medio, en aquellos pacientes que preoperatoriamente presentaban una inadecuada ventilación*”.

A diferencia del abordaje a través del receso facial, el EMA conserva el MACS, respetando su membrana mucosa y su estructura anatómica, lo que permite el intercambio gaseoso y mantener la adecuada presión del oído medio.

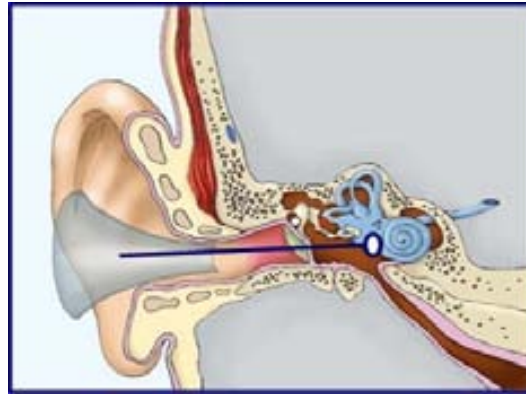
*“El grado de neumatización de la mastoides es la mejor medida de la capacidad ventilatoria del oído medio durante la niñez y permanece, en consecuencia, como la mejor prueba objetiva para la función de la trompa de Eustaquio, disponible para el clínico”.*

Fisch U. [99]

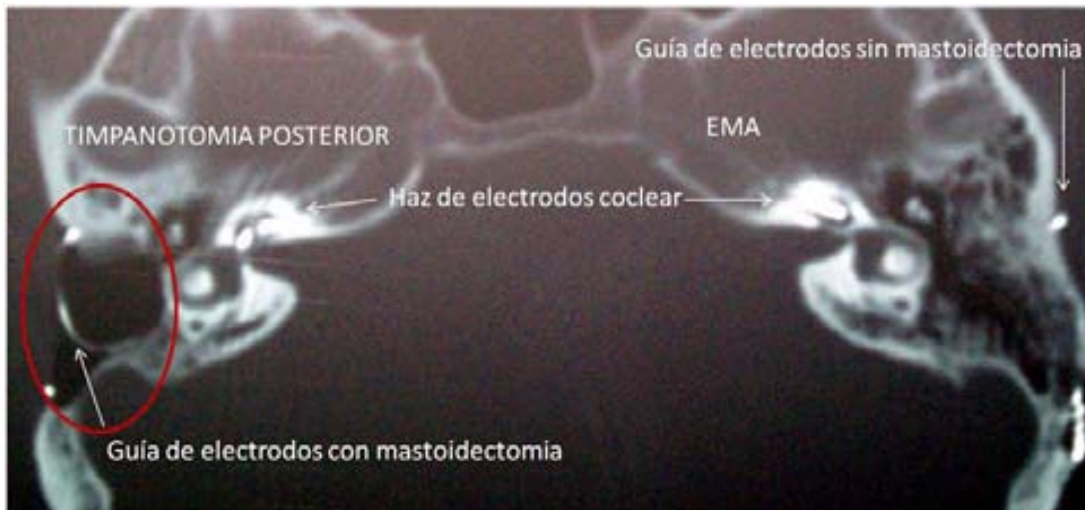Independientemente de las consecuencias que su destrucción implica, un abordaje quirúrgico siempre debe respetar en lo posible los tejidos sanos, no solo porque simplifica la técnica quirúrgica y favorece su curso evolutivo, sino porque minimiza la agresión quirúrgica al paciente. Las bondades de una técnica quirúrgica siempre se deben corresponder con las secuelas que puede ocasionar. Figs.13,14,15



**Fig.13** El abordaje transmastoideo destruye el MACS



**Fig.14** El abordaje endomeatal preserva el MACS



**Fig.15** IC bilateral comparativo: MTP y EMA. Obsérvese la mastoidectomía practicada por la timpanotomía posterior (en rojo) y la preservación de la mastoides con el EMA.

### 1.3 EI EMA Y LA CIRUGIA ATRAUMÁTICA

No existe un consenso entre los cirujanos, del sitio exacto en donde se debe practicar la cocleostomía, pero todos están de acuerdo en que debe ser realizada de la manera menos traumática posible. La utilización de un orificio natural, permite acceder a la cóclea de una manera atraumática.

El EMA, utiliza la cocleostomía por membrana de ventana redonda con una inserción central del haz de electrodos.

### 1.3.1 Inserción del haz de electrodos. Soft surgery

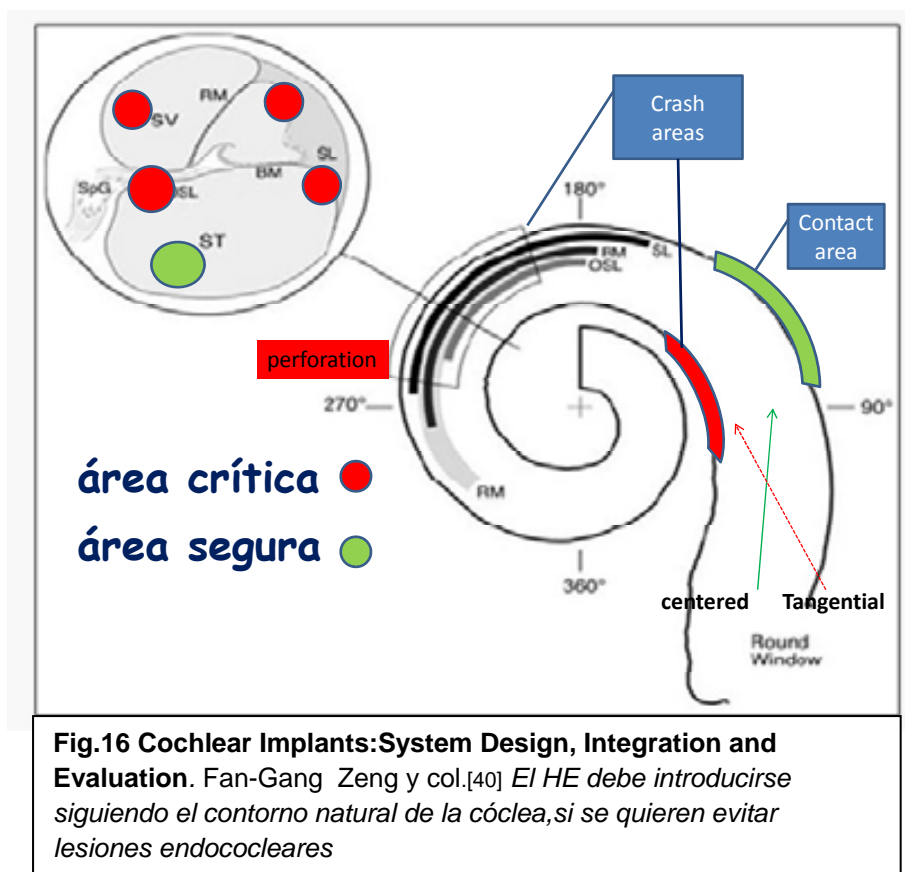
La cirugía del implante coclear ha evolucionado a conceptos como el de “soft surgery” (cirugía delicada) [38] o cirugía atraumática. Su intención es preservar las estructuras funcionales del oído interno, durante la inserción del HE. Alcanza su máxima expresión con la conservación de la audición residual. Es necesario impedir la entrada de sangre o polvo óseo en la escala timpánica, la aspiración excesiva del contenido perilinfático y el fresado intracoclear.

### 1.3.2 Inserción central e inserción tangencial

En un modelo espiral, como el de la cóclea, la línea de inserción del haz de electrodos no puede ser tangencial, debe ser paralela al eje de la escala timpánica y estar centrada en su luz, para evitar lesionar la lámina espiral y la membrana basilar.

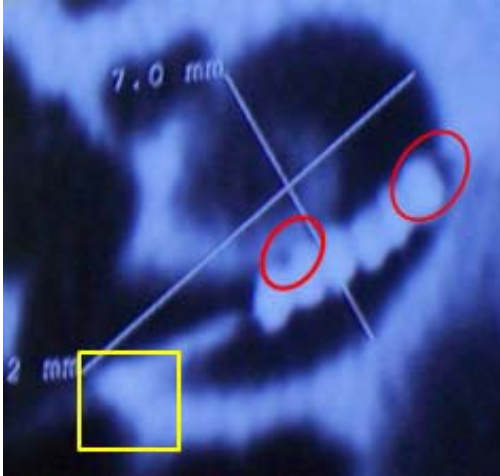
Nadol [39], refiere textualmente... “*The trajectory of electrode insertion should avoid both the osseous spiral lamina and the basilar membrane and parallel the long axis of the scala tympani*”

Fan-Gang Zeng, [40] ... “*The round window membrane may facilitate atraumatic insertion of a cochlear implant along the centerline of the scala tympani*” Fig.16



La inserción tangencial de un electrodo, contacta primero con la pared modiolar y posteriormente con la pared externa. Si desde esta posición, se continúa la inserción, se provocarán lesiones en las estructuras neurosensoriales de la cóclea Figs.17,18

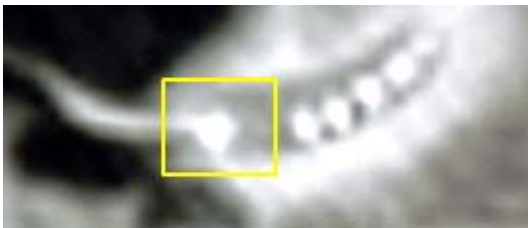La inserción a través del EMA es central. El haz de electrodos se desliza por el suelo de la escala timpánica, alejándose del modiolo y de la lamina espiral. Fig.19



**Fig.17 TC.***Inserción tangencial de un electrodo a través del receso facial .Los círculos indican los puntos de choque y el cuadrado la cocleostomía*



**Fig.18.TP.***Lesiones de la pared lateral.Kennedy,EW.(Laryngoscope 1987)*



**Fig.19 EMA.***Inserción central del HE.El cuadrado indica la inserción por VR*

El abordaje por el receso facial, es una ventana anatómica relativamente estrecha, que no siempre permite una inserción más centrada del HE en la escala timpánica y obliga a fresar el margen anteroinferior de la ventana redonda o a practicar una cocleostomía promontorial [52] y aún así no evita en todos los casos lesionar la lamina espiral, la membrana basilar o la estría vascular .[47,48,49,83]

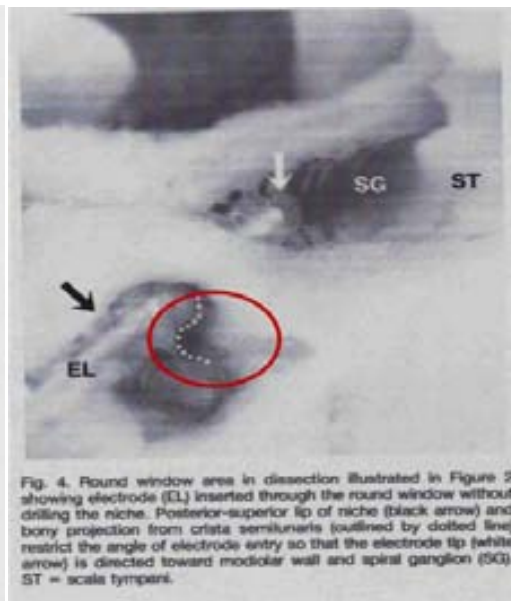

### 1.3.3 Cocleostomía por membrana de ventana redonda

La ventana redonda ha adquirido últimamente mayor relevancia como sitio de elección para la inserción del haz de electrodos, ya que es el orificio natural en donde se inicia la escala timpánica y hace innecesaria la cocleostomía promontorial [42,43]. Su visualización quirúrgica no siempre es suficiente para garantizar una inserción atraumática, ya que precisa de un ángulo de inserción adecuado.

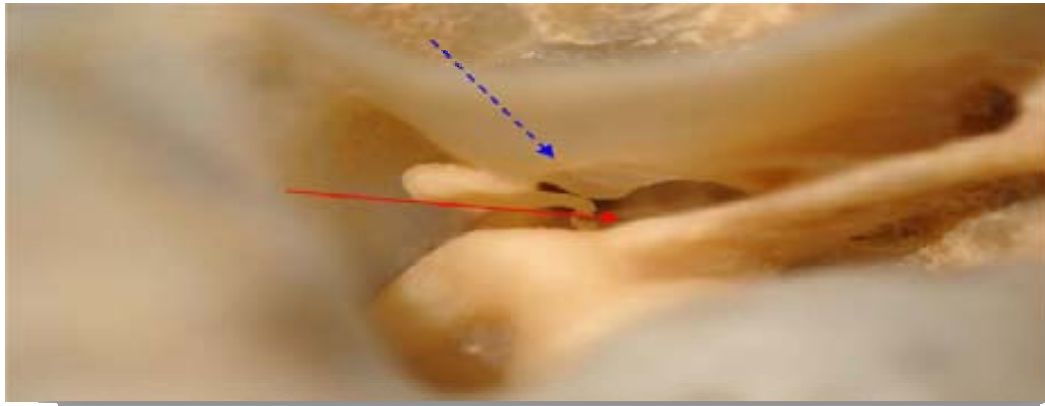
Roland [42], refiere que la dificultad de la inserción por ventana redonda a través del receso facial, se debe a la porción posterosuperior de la ceja ósea del nicho de la VR y al relieve anatómico situado en la proyección anteroinferior de la crista fenestra, denominado crista semilunaris, que restringen el ángulo de inserción y dirigen el HE hacia la pared modiolar y el ganglio espiral impidiendo que la inserción se realice por el centro de la escala timpánica. Sugieren fresar la ceja ósea y ampliar la timpanotomía posterior sacrificando la cuerda timpánica e incluso el buttress, si fuera necesario, para intentar lograr una línea de inserción que, teniendo una dirección de posterosuperior a anteroinferior, coincida con el axis de la escala timpánica y evite provocar lesiones endococleares

Concluye: .. "la inserción a través de la ventana redonda ofrece múltiples ventajas con respecto a la cocleostomía standard". Figs.20,21



**Fig.20 Cochlear implant electrode insertion: the round window revisited.** Roland,P y col.[42] *El ángulo de inserción a través del RF dirige el HE hacia el modiolo y el ganglio espiral*



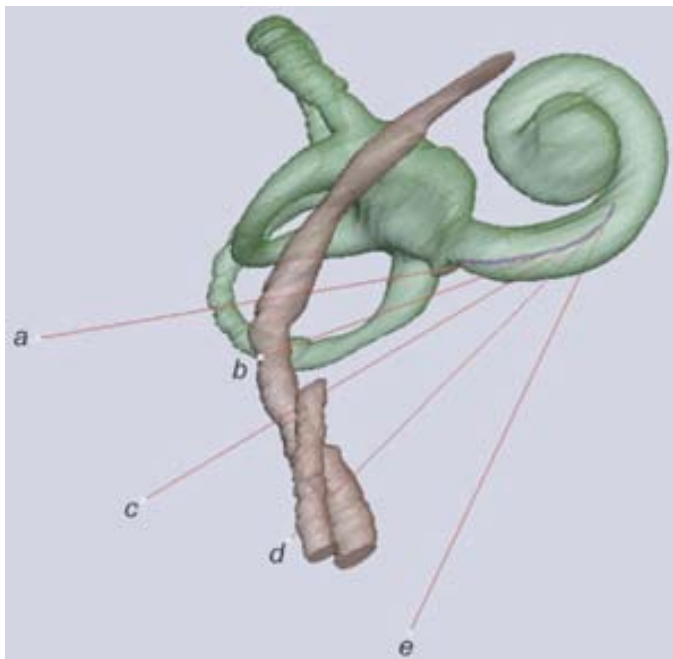


**Fig.21** Disección hueso temporal. Líneas de inserción. Azul: EMA-Roja: Receso facial. Notese la ausencia del buttress que soporta la fosita incudis

### 1.3.4 El ángulo de inserción y la rotación coclear

Meshik [44], explica cómo debido a la rotación de la cóclea la línea de inserción de un HE a través del receso facial, a medida que se verticaliza en dirección atical, no modifica su ángulo de inserción.

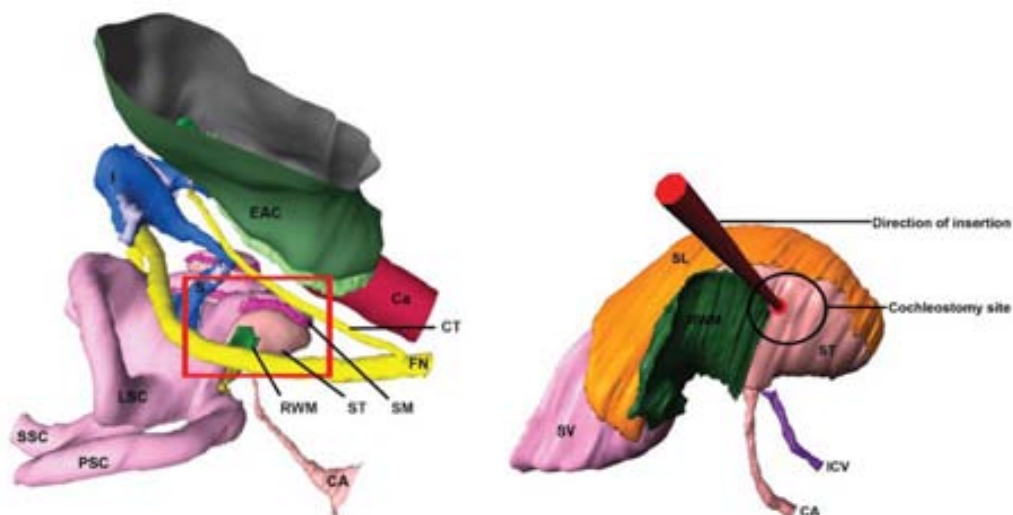
Estos ángulos aparentan ser distintos, pero continúan siendo iguales y por consiguiente, difícilmente se logre alcanzar una línea de inserción adecuada que coincida con el centro de la escala timpánica. Fig.22



**Fig.22 Optimal cochlear implant insertion vectors.** Meshik X. y col.[44]

“... the scala tympani curves along the basal turn. The changing curvature of the centerline causes the angles among the vectors to appear unequal.”

Hamamoto [41], refiere ...”el espacio más amplio de la TP no coincide con la ventana redonda y sí con el promontorio”.Fig.23

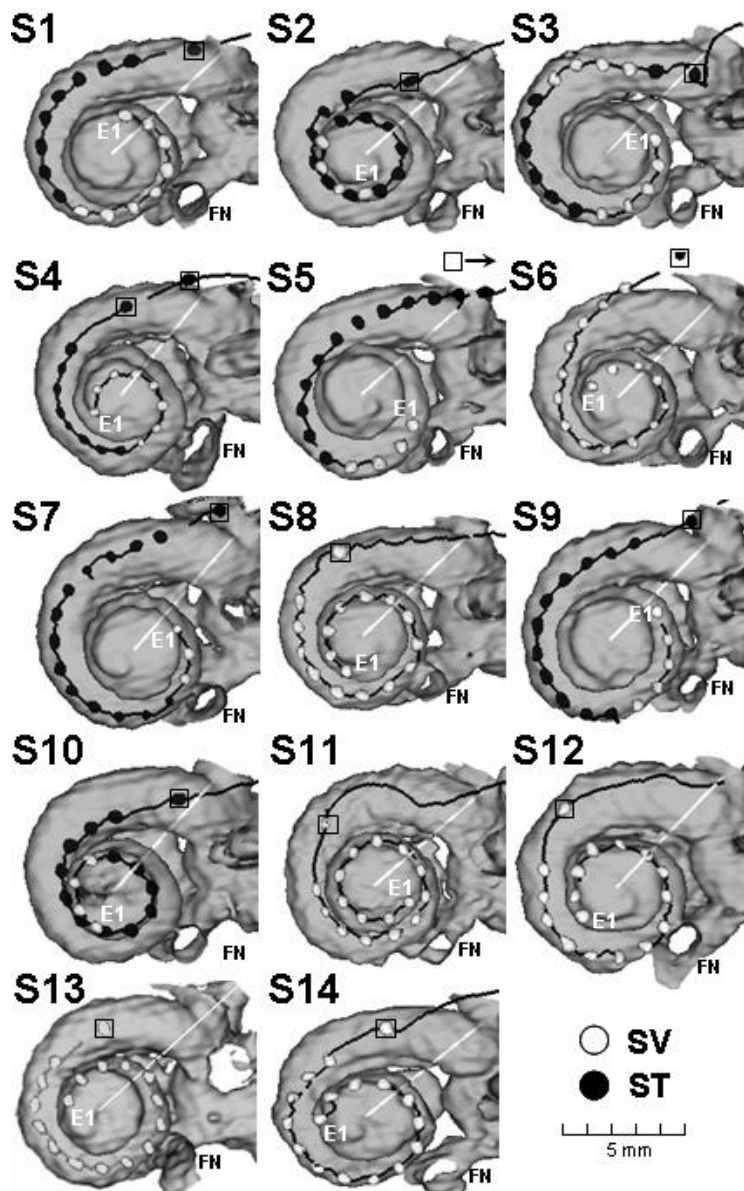


**Fig.23 Anatomy of the Round Window and Hook Region of the Cochlea with Implications for Cochlear Implantation and other Endocochlear Surgical Procedures.**Nadol J. y col. [39]  
*Department of Otology and Laryngology, Harvard Medical School*

### 1.3.5 Consecuencias de un mal ángulo de inserción

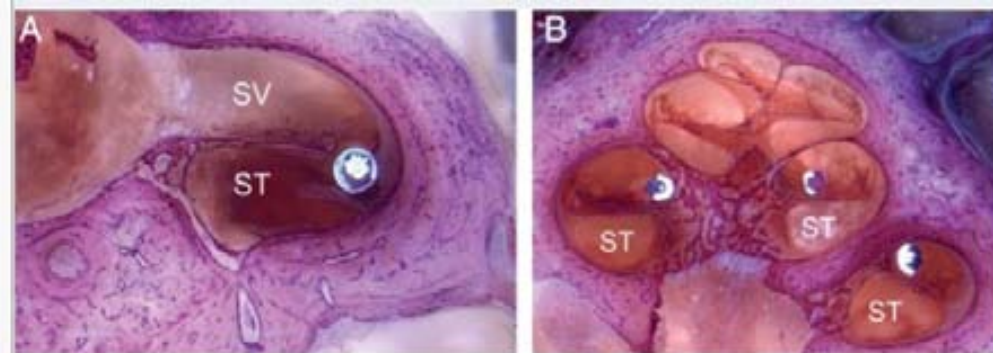
Un mal ángulo de inserción tiene como consecuencias provocar lesiones cocleares y comprometer los resultados funcionales.

Finley [45], explica como un mal posicionamiento del HE y su paso de la escala timpánica a la escala vestibular ,compromete el resultado funcional de un IC .Sugiere una **mejor elección del sitio de la cocleostomía** . [46,83 ] Figs.24,25,26



**Fig.24 Role of electrode placement as a contributor to variability in cochlear implant outcomes. Finley C.y col. [45]**

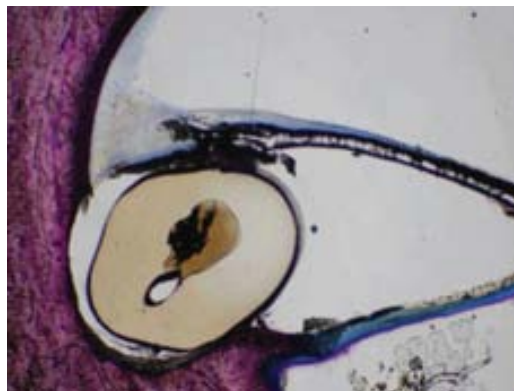
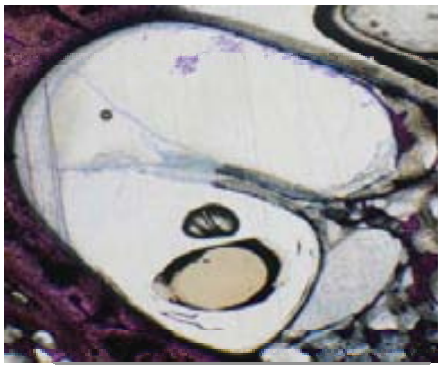
*...”this variability in electrode placement can be reduced and average speech reception improved by better selection of cochleostomy sites”*



**Fig.25 HE.** Posición incorrecta en la estria vascular

**Fig.26 HE.** Posición incorrecta en la escala vestibular

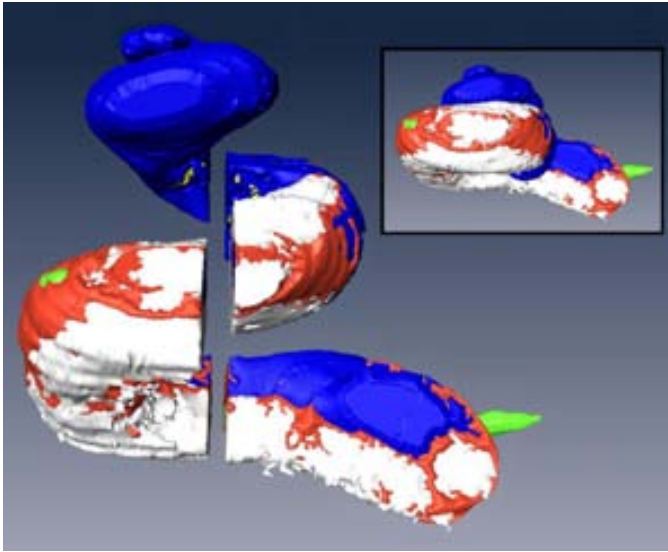
Adunka [50], se pregunta si la inserción atraumática de un electrodo perimodiolar es una realidad o una fantasía a través del RF y concluye:..."el sitio más seguro para posicionar el haz de electrodos es el piso de la escala timpánica". Clasifica en cuatro grados las lesiones provocadas por la inserción del HE. Fig.27



**Fig.27 Combining perimodiolar electrode placement and atraumatic insertion properties in cochlear implantation/fact or fantasy? Adunka O.[50]**

Fayad [48], y Somdas [49], describen la aparición de fibrosis y tejido óseo de nueva formación en el sitio de la cocleostomía y la importancia de preservar el endostio para evitar reacciones de tipo cicatrizal. Figs.28,29

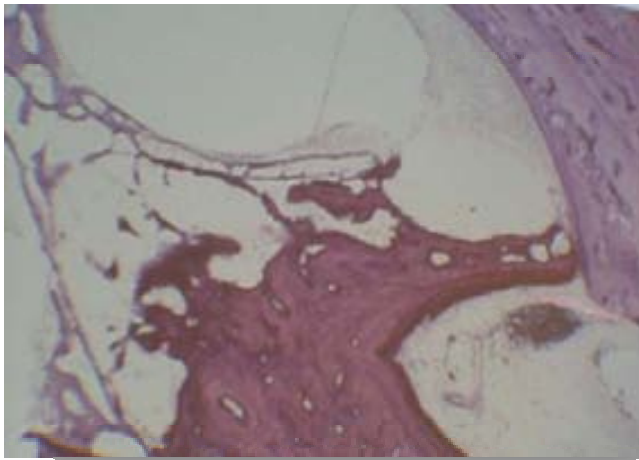
La cocleostomía por membrana de ventana redonda respeta el endostio y hace innecesaria la cocleostomía promontorial. [47]



**Fig.28 Histopathologic assessment of fibrosis and new bone formation in implanted human temporal bones using 3D reconstruction.**

Fayad J y col. [48]

Azul : Tejido normal. Blanco: osteoneogenesis. Naranja: fibrosis. Verde: electrodo



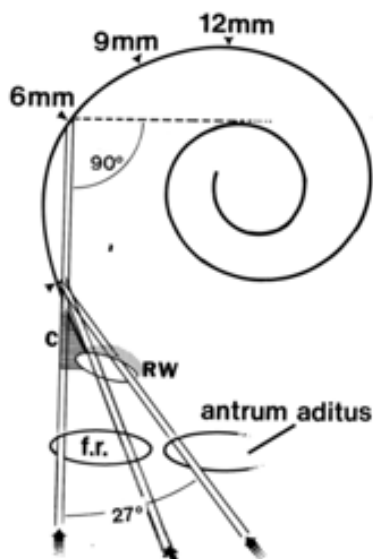
**Fig.29 Round window versus cochleostomy technique in cochlear implantation: histologic findings.** Richard C y col.[47]

### 1.3.6 Razón de la cocleostomía promontorial

Goycoolea [53], manifiesta: ..” *el sitio natural para la inserción del haz de electrodos es la ventana redonda, pero a través del receso facial, la ventana redonda no siempre es visible y por lo tanto, es mas fácil realizar una cocleostomía promontorial*”.

Explica como un ángulo de inserción mas lateral y alejado de la proyección del eje de la escala timpánica obliga al haz de electrodos a un cambio brusco de dirección de 90° para poder continuar la inserción, ya que el primer contacto con la espira basal se produce a los 6mm del sitio de inserción, mientras que una línea de inserción que pase por el antro mastoideo, logra un contacto con la espira basal a los 12mm y permite que el HE continúe por el contorno natural de la cóclea. Cifra este ángulo de inserción en 27° comparado con el de la cocleostomía promontorial y practica una timpanotomía posterior reducida (Mastoidotomía y TP).

Fig.30 [53,57,58 ]



**Fig.30 Atlas of otologic surgery**  
Goycoolea M y col. [53]

### 1.3.7 Haz de electrodos (HE)

Como prevenir lesiones en la cóclea no solo depende de una adecuada técnica quirúrgica, sino también del diseño del HE.

House, W. inicia la cirugía del implante coclear utilizando un electrodo monocanal con inserción por VR. El desarrollo de los electrodos multicanales propicia el uso de una cocleostomía promontorial alejada de la VR. Desde entonces los electrodos han ganado en atraumaticidad y su diseño actual, permite incluso conservar la audición residual y la inserción por VR vuelve a tener relevancia.

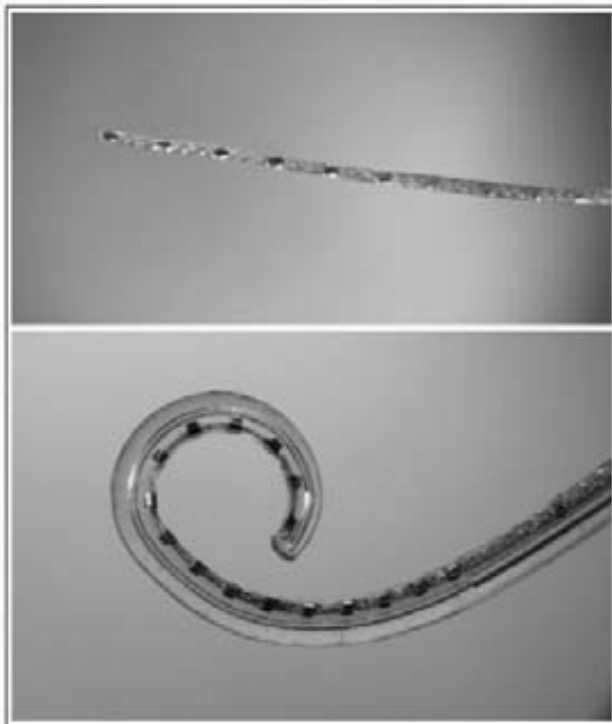
Existen de una manera general, dos modelos de HE: rectos y perimodiolares. Fig.31

Los perimodiolares, permiten mediante una guía que se retira simultáneamente durante su inserción (Advance off stylet-AOS technique), ubicar los electrodos alrededor del modiolos con la finalidad de contactar con las células ganglionares y transmitir mejor la estimulación eléctrica. A pesar de tener unas marcas que indican el momento de iniciar la extracción del estilete, e incluso con instrumentos de inserción que lo hacen simultáneamente [56], la longitud de la cóclea es variable y es difícil evitar un contacto indeseable. Fig.32

Rebscher [54], comenta que ésta distancia es crítica y sugiere estudios de imagen preoperatorios para intentar evitar un mal contacto del HE con la pared lateral y el modiolos. Fig.33

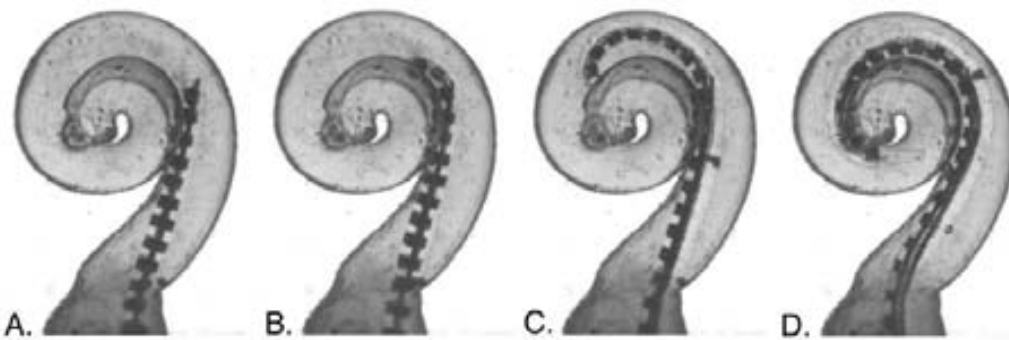
Souter [55], desaconseja el uso de electrodos perimodiolares, cuando la inserción es por ventana redonda a través del RF

La longitud del HE es un tópico que siempre genera controversia. Lo cierto es que está directamente relacionada con la profundidad de la inserción, para poder estimular mas frecuencias, pero sin el riesgo de provocar lesiones cocleares. Una inserción capaz de mantener el HE, con la debida flexibilidad, centrado en la escala timpánica permite estimular una mayor población neuronal. La longitud del HE no es importante, si su inserción permite deslizarlos por el piso de la escala timpánica y el contacto con la pared lateral es atraumático. El EMA puede utilizar electrodos con la rigidez adecuada independientemente de su longitud.



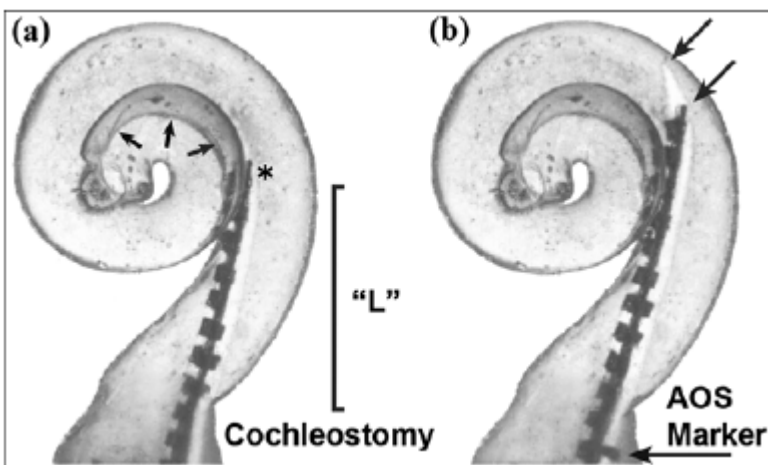
**Fig.31** Electrodo recto.

*Electrodo perimodiolar con estilete*



**Fig.32** Design of cochlear implant electrode arrays.Rebscher et al [54]

*Secuencias de la inserción ideal de un electrodo perimodiolar (Advance off)*

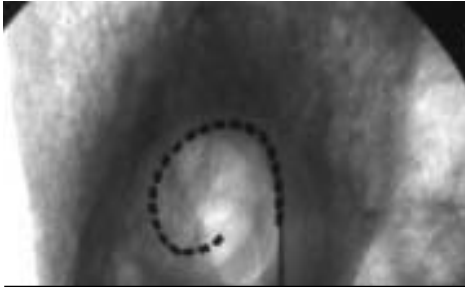

**Fig.33** La distancia crítica (L) provoca el contacto no deseado con la pared modiolar y la pared lateral [54]

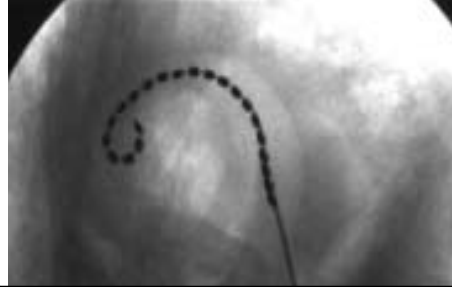

### 1.3.8 Inserción inadecuada del HE

Una inserción inadecuada puede provocar que se pliegue el haz de electrodos sobre sí mismo (Buckling electrode), debido a las distintas resistencias anatómicas que encuentra. Fig.34,35 El EMA evita esta complicación. Balkany [100], sugiere una pequeña cocleostomía promontorial para evitar este efecto en el inicio de la inserción.



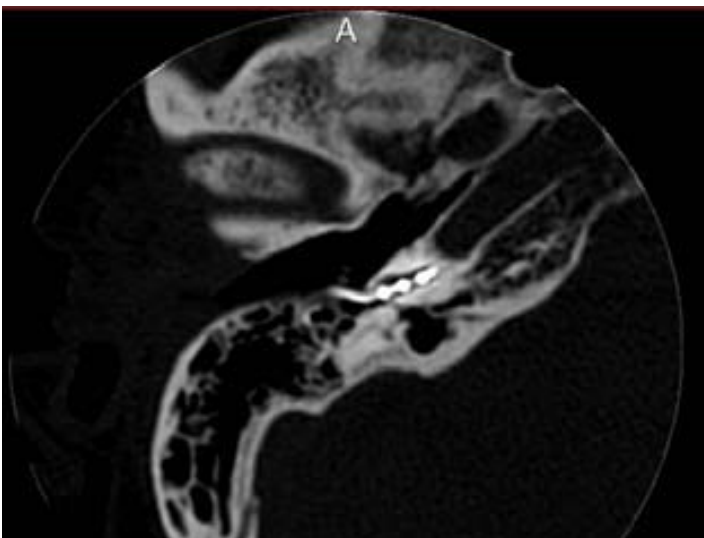
**Fig.34** Posición correcta del HE



**Fig.35** Buckling del HE

### 1.3.9 Mayor estimulación

La inserción por membrana de VR permite una mayor estimulación, porque el posicionamiento del haz de electrodos se realiza exactamente en el inicio de la escala timpánica. Fig.36 Karatas y col. [71], concluyen:..." la respuesta eléctrica es mejor si la inserción del HE se realiza a través de la ventana redonda y no de una cocleostomía promontorial". El EMA posiciona el HE en el inicio de la escala timpánica.



**Fig.36** TC .Posicionamiento del HE en el inicio de la escala timpánica

## **2. ESTADO ACTUAL**

### **LAS DIFERENTES TECNICAS QUIRURGICAS EN LA CIRUGIA DEL IC**

## 2.1 ANTECEDENTES

Alessandro Volta (1745-1827) inventa la pila eléctrica. Estimula su propio oído, haciendo pasar una corriente eléctrica de 50 voltios a través del conducto auditivo externo.

Andreev, Gersuni y Volkov publican en 1935 su trabajo: "Excitabilidad eléctrica del oído humano. Efecto de las corrientes alternas sobre el aparato auditivo afectado"

Andre Djourno en 1953 inicia sus trabajos de estimulación eléctrica. En 1957 Eyries implanta un electrodo en el nervio sacular de una paciente. En 1958, Maspétiol obtiene resultados similares.

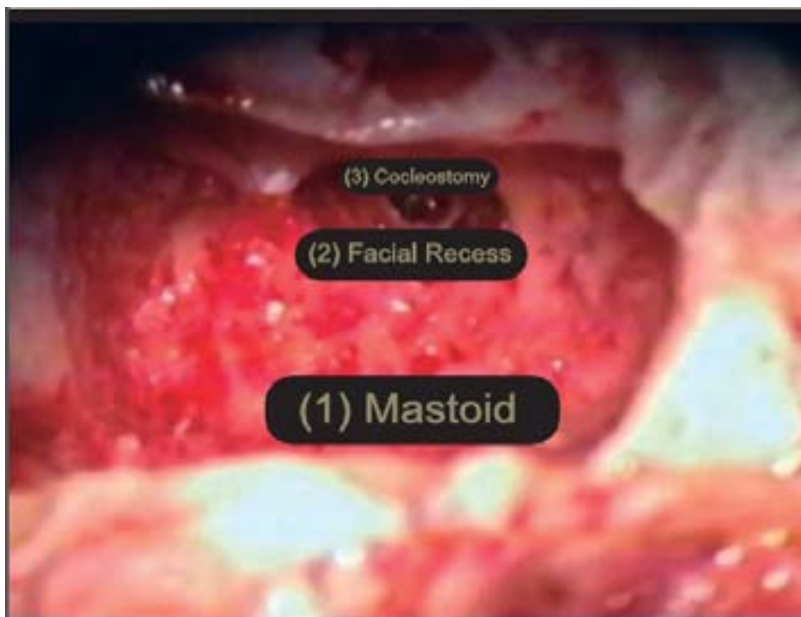Blair Simmons, en 1964 practica un implante con varios electrodos, pero abandona el proyecto. En 1968, Michelson demuestra en animales de laboratorio, que el implante es estable en el tiempo y no provoca daños celulares.

William House, en 1961, practica un implante monocanal. En 1978, G. Clark coloca el primer implante multicanal. Ese mismo año, Jose Prades Plá realiza el primer implante coclear en España.

## 2.2 TECNICA CON MASTOIDECTOMÍA Y TIMPANOTOMÍA POSTERIOR

El desarrollo de la técnica quirúrgica para los implantes cocleares (IC) se basó en la mastoidectomía con timpanotomía posterior (MTP) a través del receso facial desarrollada a finales de 1950 y principios de 1960. [1,2]

La apertura del receso facial es un espacio estrecho que condiciona la inserción del haz de electrodos por la proximidad del nervio facial y la cuerda timpánica. No siempre permite una visualización adecuada del nicho de la ventana redonda y generalmente realiza una cocleostomía promontorial. Fig.37

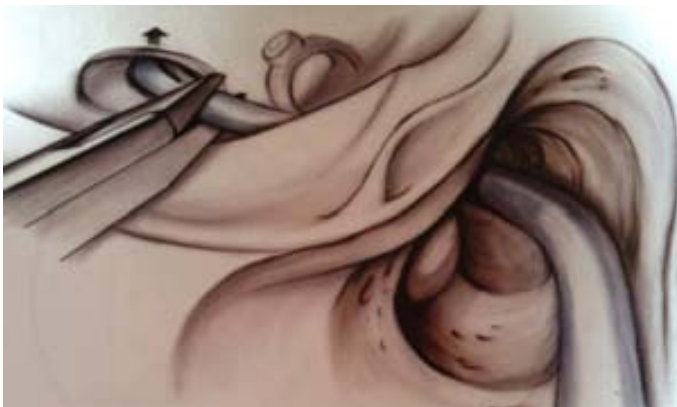

**Fig.37 Atlas of otologic surgery.**Goycoolea y col. [53]  
Manrique: "A hole, in a hole, in a hole technique". Secuencia de mastoidectomía, timpanotomía posterior y cocleostomía, necesarias en el abordaje convencional del IC

### 2.3 TECNICA CON MASTOIDOTOMÍA Y TIMPANOTOMÍA ANTERIOR

Goycoolea y col. [57,58], describen en 1990 una técnica que se inicia con una incisión endoaural tipo Lempert (I y II) y consiste en practicar una mastoidotomía y una aticotomía. La guía de electrodos se introduce a través del antro en el oído medio y la inserción del haz de electrodos se realiza a través de la ventana redonda.

Es una técnica que compromete la cadena osicular, ya que se debe extraer el yunque. Fig.38



**Fig.38** Mastoidotomía y timpanotomía anterior

### 2.4 TECNICA POR FOSA CEREBRAL MEDIA

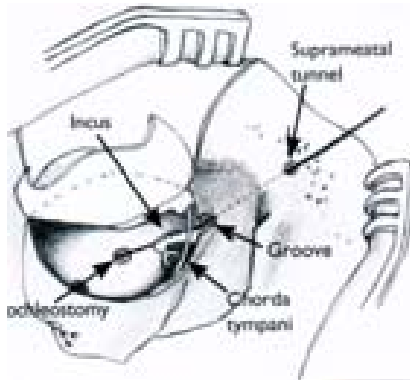
Colletti y col. [63,64], describen en 1998 una técnica a través de la fosa cerebral media para aquellos casos con mastoidectomía previa u osificación coclear. Consiste en practicar una craneotomía temporal de unos 3 cm cuadrados y una cocleostomía en la parte más superficial de la espira basal, lo que permitiría estimular la zona más apical de la cóclea.

Es una técnica muy compleja y con un alto riesgo de complicaciones neurológicas.

## 2.5 TECNICA SUPRAMEATAL

Kronenberg y col. [61,62], en 2001 describen la técnica suprameatal (SMA), que evita tener que realizar una mastoidectomía. Se inicia con una incisión retroauricular convencional y se practica una timpanotomía anterior, incidiendo de las 6 a las 12 la piel de la pared posterior del conducto auditivo externo. Se practica un túnel suprameatal que sigue una dirección oblicua hasta alcanzar el ático. Se procede a pasar la guía de electrodos y a su inserción mediante cocleostomía promontorial. Fig.39

Los casos que presentan un tegmen bajo dificultan la realización de esta técnica, por falta de espacio para confeccionar el túnel.

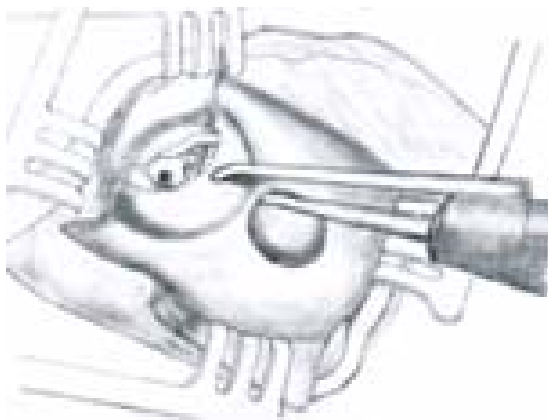


**Fig.39** Técnica Suprameatal

## 2.6 TECNICA VERIA

Kiratizidis y col. [60], en 2002 describen una técnica que no practica mastoidectomía y que se inicia con una incisión endoaural y una timpanotomía anterior. Mediante un sistema instrumental de fresado, realiza un túnel en la pared posterosuperior del conducto auditivo externo, conservando unos 5mm de la misma hasta alcanzar la caja timpánica y practicar una inserción por cocleostomía promontorial. Fig.40

Es una técnica que no identifica las estructuras anatómicas y realiza un túnel a ciegas para el paso de la guía de electrodos.



**Fig.40** Técnica Veria

## 2.7 TECNICA PERICANAL

Hausler [66,67], en 2002 describe una técnica sin mastoidectomía, que se inicia con una incisión retroauricular, conservando la piel de la pared posterior del CAE. Fresa un túnel en la superficie de la mastoidea y un canal en la pared posterior, para finalmente realizar una cocleostomía promontorial. La guía de electrodos se fija con cemento y se introduce por debajo de la cuerda timpánica. Fig.41

La posibilidad de lesionar la piel del CAE y ocasionar una perforación timpánica se relata como complicación. La fijación con cemento puede contraindicar su uso pediátrico.



**Fig.41** *Técnica Pericanal*

## 2.8 TECNICA COMBINADA

Lavinsky y col. [59], en 2006 proponen un abordaje combinado (Combined approach Technique-CAT). Consiste en practicar una timpanotomía anterior clásica y una mastoidectomía con timpanotomía posterior limitada a la visualización promontorial, que permita el paso adecuado de la guía de electrodos, que será introducida mediante una cocleostomía promontorial realizada por la timpanotomía anterior.

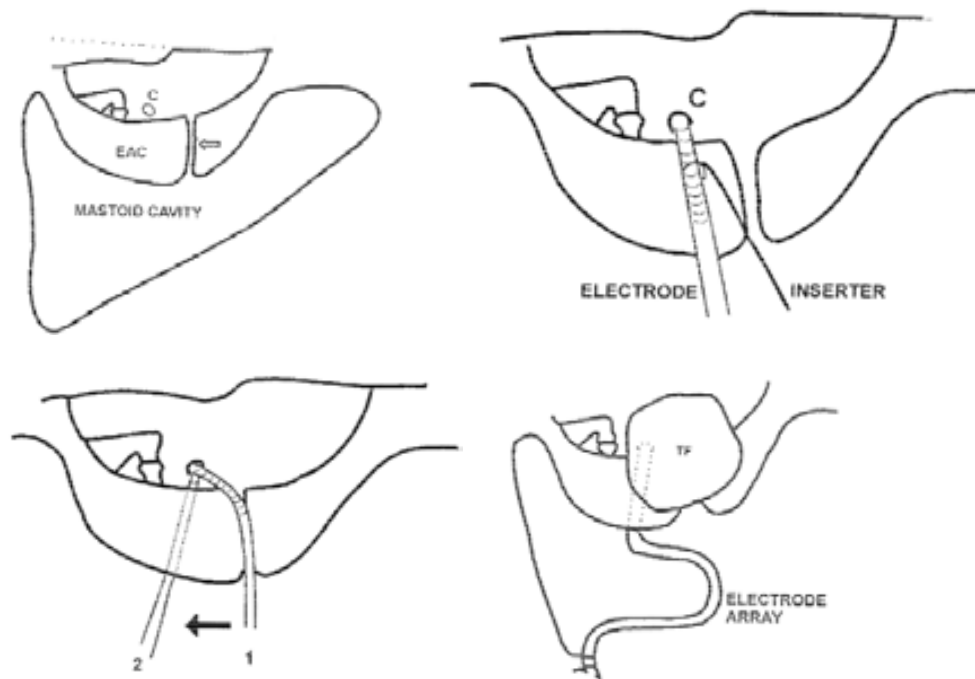
Goycoolea, [58] propone un abordaje similar utilizando la timpanotomía posterior, solo para conducir la guía de electrodos a la caja timpánica y realiza una inserción a través de la ventana redonda. La visualización adecuada de la ventana redonda no siempre es posible a través del receso facial y por ese motivo además de una timpanotomía posterior limitada, realiza también una timpanotomía anterior para lograr una mejor exposición e instrumentación.

La timpanotomía anterior es inherente al EMA y por lo tanto, no es necesario practicar ambas timpanotomías.

## 2.9 TECNICA ANTERO POSTERIOR CON RANURA

Sennaroglu [65], en 2002 describe una técnica que aplica en malformaciones congénitas severas, en las que es imposible practicar una timpanotomía posterior. Consiste en practicar una mastoidectomía y una timpanotomía anterior. Confecciona una ranura en la pared inferior del CAE que permitirá el paso de la guía de electrodos, que termina alojada en la mastoidectomía. Practica una cocleostomía promontorial y cubre la guía de electrodos con fascia. Fig.42

Esta técnica es similar a la propuesta por el EMA en cirugía pediátrica, pero presenta el inconveniente de situar la ranura en la zona anatómica del CAE con mayor proximidad al nervio facial. Slattery W., advierte de este riesgo, en su repuesta a la presentación de esta técnica.



**Fig.42** Pasos quirúrgicos de la Técnica Antero-Posterior con ranura

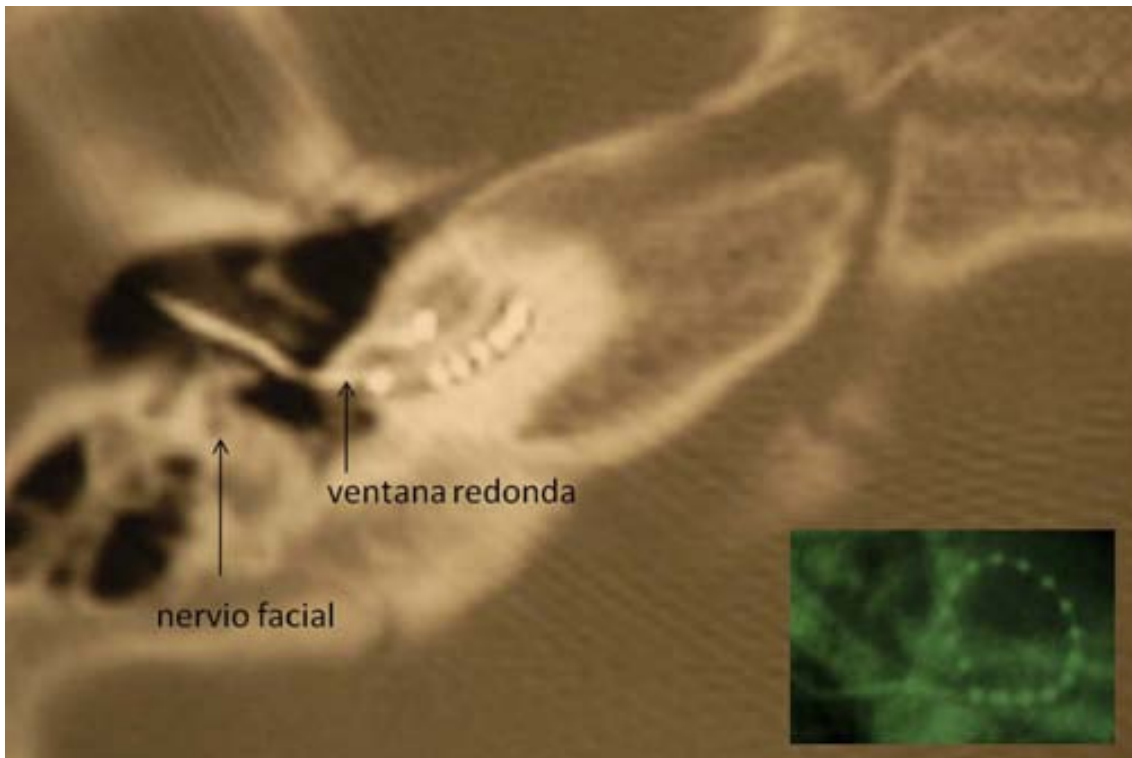


## 2.10 TECNICA ENDOMEATAL (EMA)

Slavutsky y col. [4,5], en 2007 describen la técnica endomeatal (endomeatal approach-EMA). Respecto a las demás técnicas, el EMA parte de un principio anatómico que se basa en la utilización de los orificios naturales del oído para lograr el posicionamiento final del IC.

Esto establece una diferencia con respecto a las técnicas transmastoideas y a las que practican una cocleostomía promontorial. Fig.43

El EMA es la única técnica que realiza una sola timpanotomía (anterior) y accede a la cóclea por su vía de acceso natural, que es la ventana redonda. Esta combinación (CAE y VR) le permite preservar mejor los tejidos sanos (ausencia de mastoidectomía+TP) y practicar una inserción menos traumática (ausencia de cocleostomía promontorial), con un adecuado ángulo de inserción.



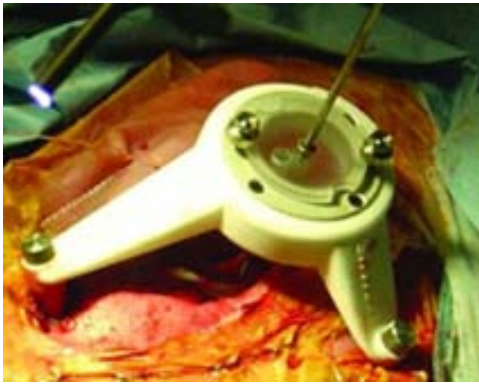
**Fig.43** EMA-TC. El HE atraviesa el CAE y se introduce por la VR alejándose de la pared modiolar y de la lámina espiral. Rx. Stenvers

## 2.11 TECNICA PERCUTANEA

Labadie y col. [68], en 2008 publican la validación clínica de una nueva técnica quirúrgica para el IC: la cirugía percutánea

La técnica consiste en la colocación de un anclaje óseo colocado en la mastoides bajo anestesia local. Posteriormente, al paciente se le realiza una tomografía computarizada (TC). Sobre la base de las secciones tomográficas, un programa de ordenador planifica un abordaje transmastoideo a través del receso facial y una cocleostomía promontorial en la espira basal, con unas guías especiales. Esta técnica todavía se considera experimental. No se han presentado informes sobre su utilización para la cirugía del IC. Fig.44

Precisa de un complejo sistema de imágenes e instrumental quirúrgico. Su línea de inserción no coincide con la VR.



**Fig.44** Técnica Percutánea

### **3. OBJETIVOS**

### **3.1 OBJETIVO PRINCIPAL**

Demostrar que el abordaje endomeatal es una técnica quirúrgica válida para la cirugía del implante coclear.

### **3.2 OBJETIVO SECUNDARIO**

La mastoidectomía con timpanotomía posterior y la cocleostomía promontorial, no son necesarias en oídos normales, para obtener un buen resultado funcional del IC.

## **4. MATERIAL**

El proyecto desarrolla la técnica quirúrgica en el Laboratorio de Disección del hueso temporal y la aplica posteriormente, con una adecuada Selección de pacientes

## **4.1 DESARROLLO DE LA TECNICA**

### **4.1.1 LABORATORIO DE DISECCION DEL HUESO TEMPORAL**

Se emplearon 35 huesos temporales frescos para estudiar:

4.1.1.1 Plano óptimo de inserción del haz de electrodos, que evite lesionar las estructuras endococleares.

4.1.1.2 Ubicación anatómica de un surco endomeatal, que permita posicionar de una manera estable la guía de electrodos.

4.1.1.2 Exposición endomeatal de la ventana redonda.

4.1.1.3 Desinserción del tímpano secundario.

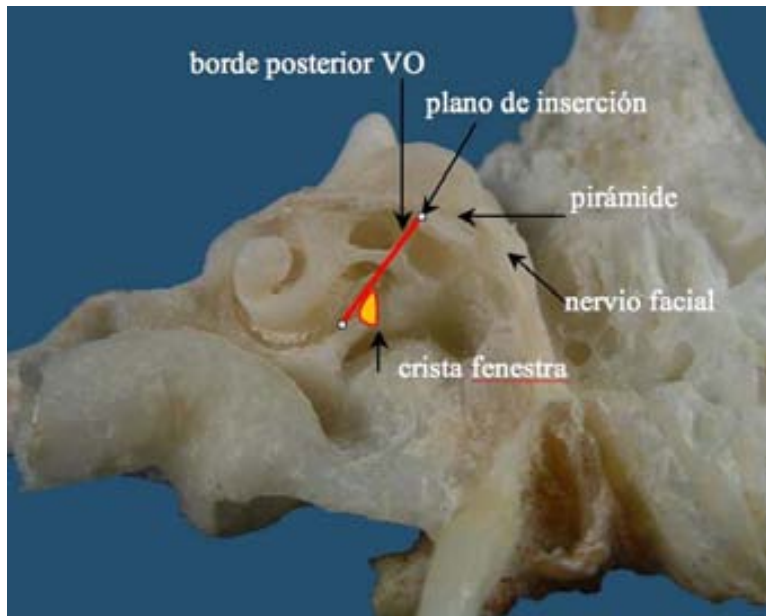
4.1.1.4 Relaciones anatómicas del nervio facial y la ventana redonda.

4.1.1.5 Abordaje quirúrgico en cócleas osificadas.

#### 4.1.1.1 Plano óptimo de inserción

Aunque existen variaciones entre los diferentes huesos temporales [9], la disección muestra siempre un tamaño y una situación muy similar, de las diferentes estructuras anatómicas. La escala timpánica comienza inmediatamente a continuación de la ventana redonda, describiendo desde el inicio una curva espiralada centrada en el modiolo. El eje longitudinal de la escala timpánica va cambiando su dirección continuamente, siendo inicialmente antero-inferior, para tomar luego una dirección horizontal, antero-interna y posteriormente súpero-interna. La ventana redonda y su membrana conforman una base oblicua, que cierra el cilindro que conforma la escala timpánica, con su cara visible orientada en una posición posteroexterna.

El sitio más seguro para el posicionamiento de la guía de electrodos es el piso de la escala timpánica [50]. La proyección del eje de la espira basal pasa entre el borde posterior de la ventana oval y la pirámide, en su porción superior y en su porción inferior por la cara interna de la crista fenestra. Por consiguiente, para mantener centrada la guía en la luz de la escala timpánica y evitar lesionar las estructuras neurosensoriales, la dirección de un plano óptimo de inserción imaginario, debe ser de posterosuperior a anteroinferior .Figs.45,89 [11]

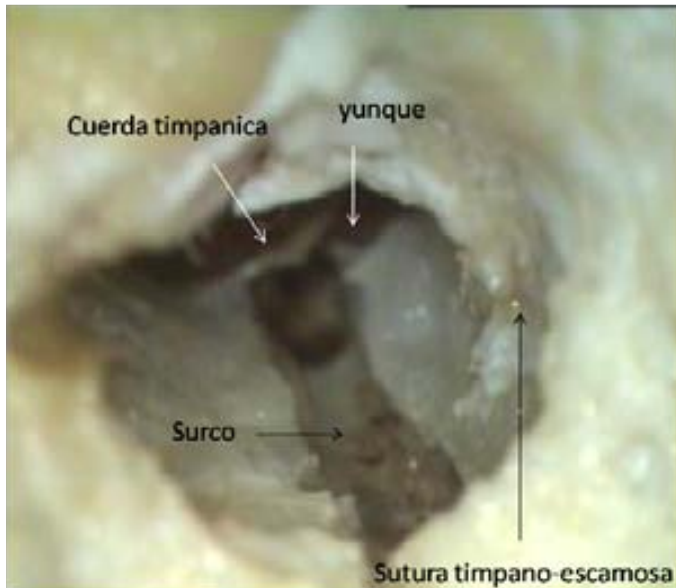

**Fig.45** Plano óptimo de Inserción (línea roja).

Dependiendo de la variabilidad anatómica, esta proyección puede coincidir con la pared posterior del conducto auditivo externo o pasar por delante de la misma. Es un detalle anatómico a tener en cuenta en el desarrollo de la cirugía, para el buen posicionamiento del haz de electrodos (HE).

#### 4.1.1.2 Surco endomeatal

El EMA requiere la confección de un surco en el CAE para alojar la guía de electrodos y evitar su contacto con la piel y el riesgo de una posible extrusión .Figs.46,47

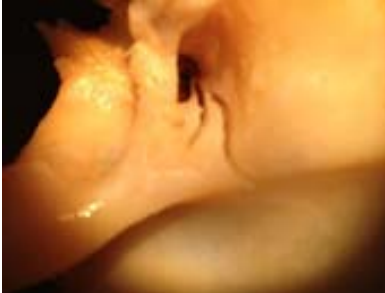
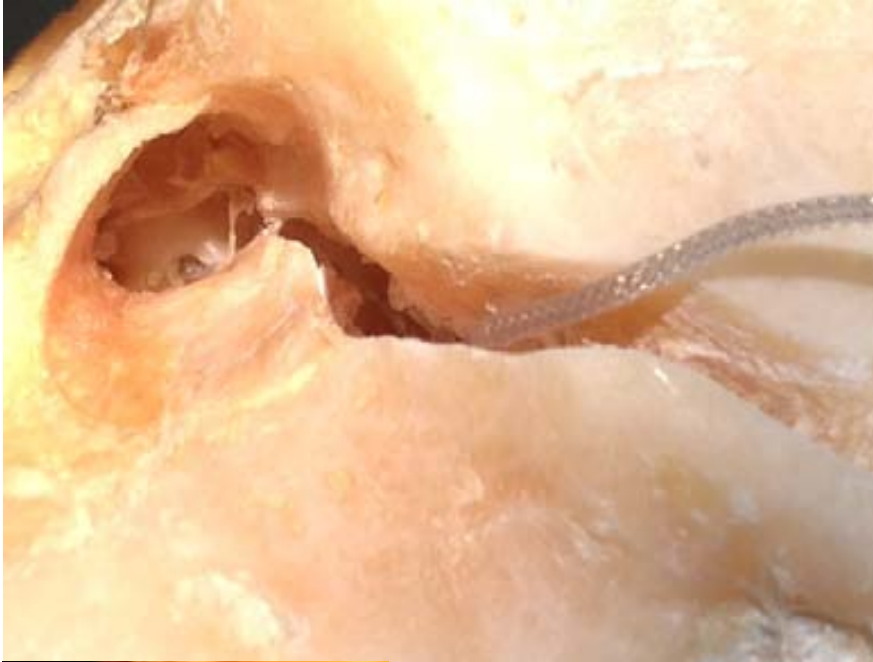
**Fig.46** Disección. *Hueso temporal izquierdo.*  
*Referencias anatómicas del surco endomeatal*

La ubicación de este surco en un área anatómica segura sin riesgo para estructuras adyacentes como el nervio facial, la cuerda timpánica, la membrana timpánica y la cadena osicular fue establecida a partir de las siguientes referencias anatómicas: el yunque y la pirámide en su extremo interno y el borde externo de la sutura tímpano-escamosa y la espina de Henle en el extremo externo. Este emplazamiento del surco se encuentra alineado con el eje inicial de la escala timpánica, y en consecuencia el haz y la guía de electrodos no sufren ningún grado de tensión al ser introducidos en la escala timpánica y en el surco. Partiendo desde el marco timpánico a nivel de la pirámide y siguiendo externamente el eje del CAE, hay suficiente espacio para fresar un surco de 2mm de profundidad a una distancia segura del nervio facial. La ubicación del inicio del surco en la proyección de la pirámide es la mejor por las siguientes razones:

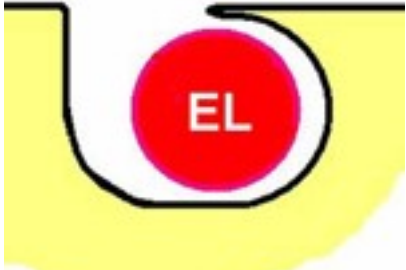- Distancia segura al nervio facial incluso en niños pequeños;
- Control visual directo del canal de Falopio a nivel de la ventana oval ;
- Posición adecuada para la inserción del haz de electrodos en el plano previamente descrito;
- La guía de electrodos no cruza la apófisis larga del yunque en su camino hacia la ventana redonda.





**Fig.47** *Dissección. Surco endomeatal e inserción de la guía de electrodos por ventana redonda  
Diferentes proyecciones del surco endomeatal y su prolongación mastoidea*

El surco se extiende lateralmente siguiendo el eje del CAE. Para alojar la guía de electrodos son suficientes 1mm a 1,5mm de ancho y 2mm de profundidad. Es conveniente dejar una ceja o alero en uno de los bordes del surco, en toda su longitud, con el fin de retener la guía de electrodos en su interior. Fig.48

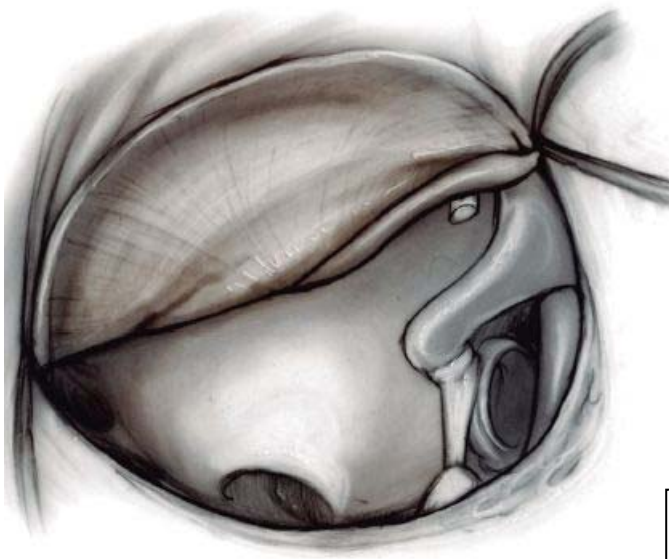


**Fig.48** *Esquema .Corte transversal del surco, que muestra la ceja ósea que retiene la guía de electrodos*

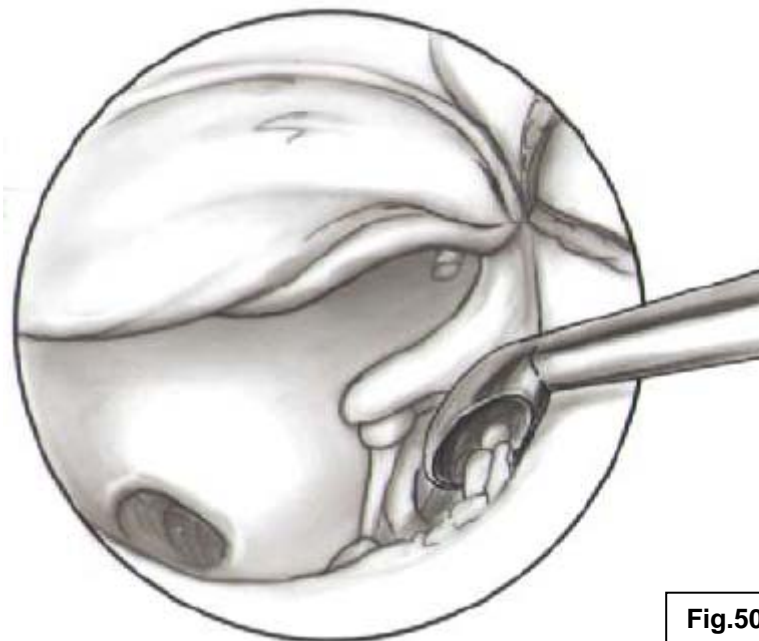
#### 4.1.1.3 Exposición endomeatal de la ventana redonda

El acceso natural al oído medio es el CAE y permite el acceso directo a las ventanas (oval y redonda).Fig.49

Practicada la timpanotomía anterior, la estructura anatómica más visible es el promontorio, que corresponde a la impronta de la espira basal en la caja timpánica. El cierre de la escala vestibular se corresponde con la ventana oval y el de la escala timpánica con la ventana redonda. Para visualizar la VR puede ser necesario rebajar el marco óseo timpánico, de la misma manera que puede ocurrir durante una estapedectomía con la ventana oval, pero no siempre es necesario. Su situación más inferior hace más fácil su identificación, ya que está fuera de los límites del muro atical. Fig.50

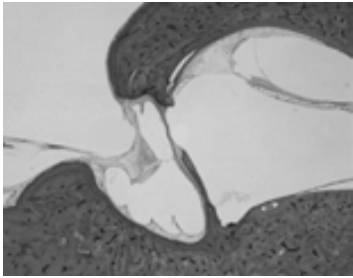


**Fig.49** *Timpanotomía anterior. Acceso a la ventana redonda y a la ventana oval*

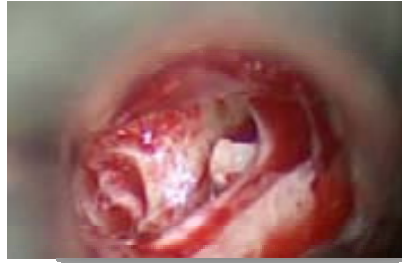

**Fig.50** *Marco óseo timpánico rebajado con cureta*

Al igual que la ventana oval, la ventana redonda está sujeta a una gran variabilidad anatómica [42] y es muy frecuente que su nicho se encuentre cubierto por un revestimiento mucoso o *falsa membrana*, que puede ser confundido con la membrana verdadera de la ventana redonda. Este revestimiento debe ser reconocido y disecado para poder exponerla adecuadamente, eliminando totalmente la ceja ósea que la protege. Figs. 51, 52

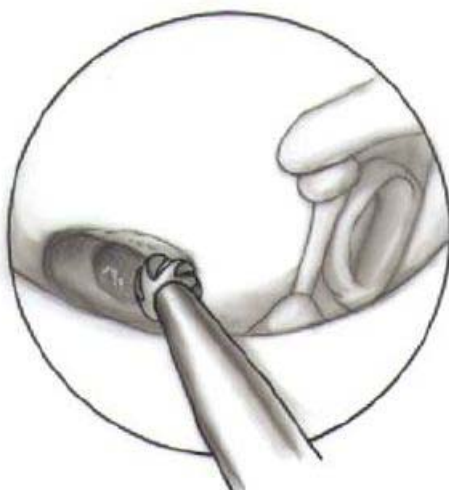

**Fig. 51** Corte histológico. Falsa membrana

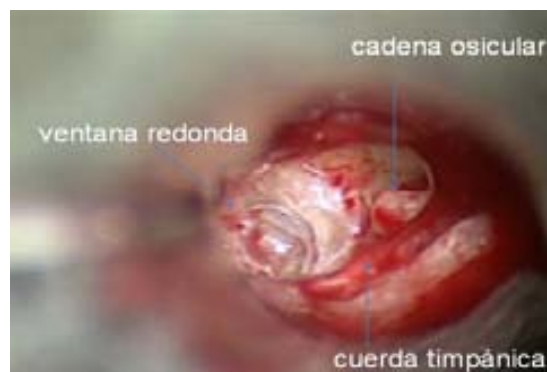

**Fig. 52** Disección quirúrgica. Falsa membrana

El acceso endomeatal permite verticalizar la posición del instrumental quirúrgico a través del CAE, lo que proporciona un mejor control durante las maniobras de fresado para poder exponer con total seguridad la membrana de la VR, respetando su integridad e impidiendo la entrada de polvo óseo en la escala timpánica. Figs. 53, 54



**Fig. 53** EMA. Verticalidad del instrumental quirúrgico

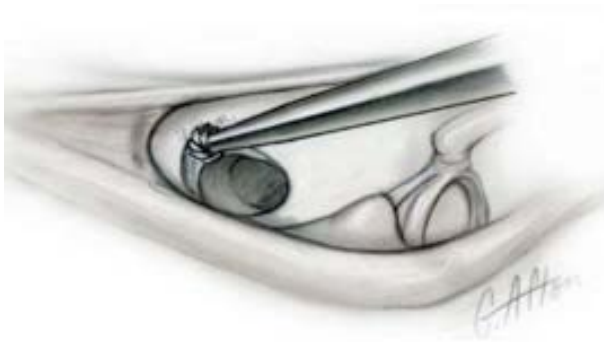

**Fig. 54** EMA. Exposición endomeatal de la membrana de la ventana redonda

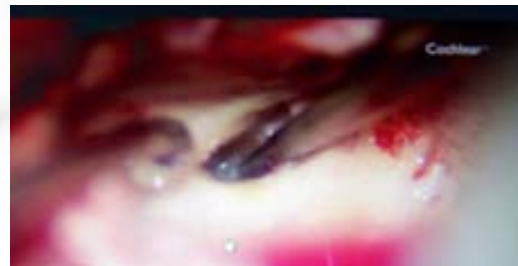
El acceso a través del receso facial (RF) precisa de una posición más horizontal del instrumental quirúrgico. El marco timpánico y la cuerda timpánica son las estructuras que lo condicionan y obligan a orientar la fresa en una dirección anteroinferior para localizar la escala timpánica, lo que no siempre permite una correcta visualización del nicho de la VR y el control adecuado de la fresa y de su vástago, que pueden por rotación lesionar el nervio facial.

Figs.55,56,57,58

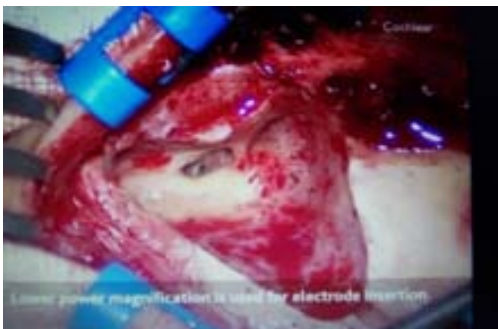El EMA accede a la VR, sin riesgos para el nervio facial. Figs.53,54



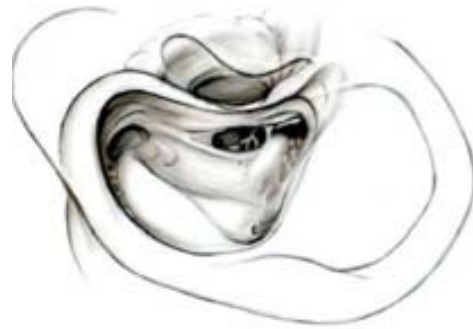**Fig.55** RF. Posición más horizontal del instrumental quirúrgico



**Fig.56** RF. El vástago de la fresa contacta con el nervio facial. Cort. Cochlear



**Fig.57** Cirugía transmastóidea. Cort. Cochlear

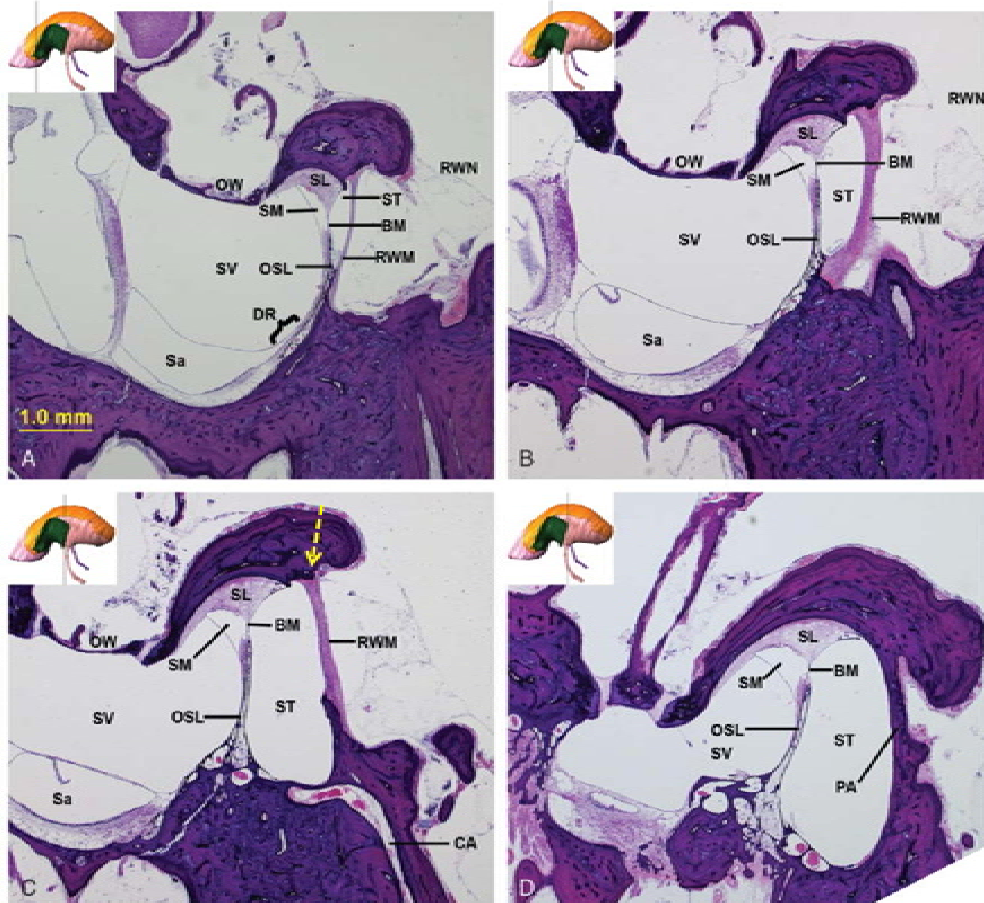

**Fig.58** Extensión del abordaje transmastóideo

#### 4.1.1.4 Desinserción del tímpano secundario

La desinserción del tímpano secundario se realiza desde el borde superior de la VR, una vez eliminada totalmente la ceja ósea del nicho. El borde posterior guarda una estrecha relación con la lámina espiral y su ligamento, por lo que se debe proceder con cautela para no ocasionar lesiones. El punto más superior (posición quirúrgica) del borde de la crista fenestra, permite una desinserción segura por su mayor separación del ligamento espiral y su lamina; razón por la cual se inicia en este sitio la desinserción de la membrana.

El borde anterior, coincide con el diámetro más amplio de la rampa timpánica, lo que favorece la inserción del haz de electrodos, mientras que el borde inferior permite la sujeción de la membrana. Fig.59 [39]

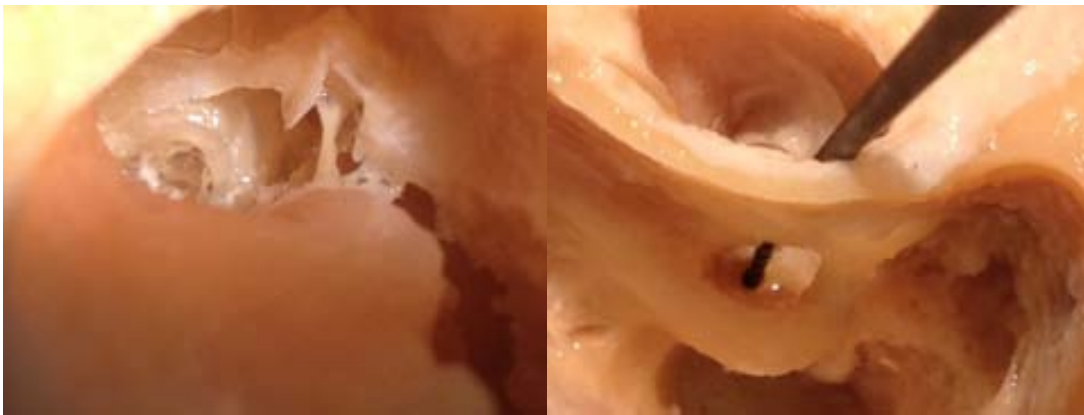

**Fig.59 Anatomy of the Round Window and Hook Region of the Cochlea with Implications for Cochlear Implantation and Other Endocochlear Surgical Procedures.**[39]Department of Otology and Laryngology, Harvard Medical School Massachusetts Eye and Ear Infirmary, Boston, Mass.USA.*La flecha indica el borde superior de la crista fenestra*



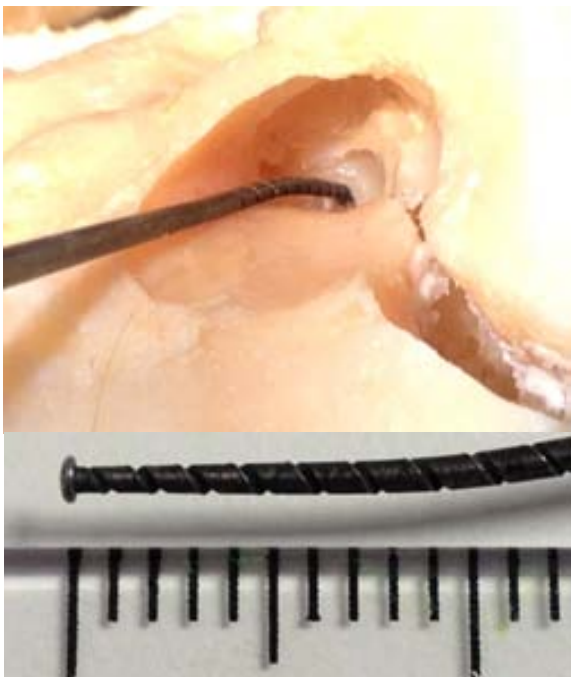
#### 4.1.1.5 Relación anatómica de la ventana redonda y el nervio facial

Se estudiaron las relaciones anatómicas de la ventana redonda y su distancia al segmento vertical del nervio facial, que quedaron establecidas en  $>9\text{mm}$ ,  $<6\text{ mm}$   $p= 7,4\text{mm}$ . Del marco timpánico a nivel del annulus, con las del nervio facial  $>6\text{mm}$ ,  $<5\text{mm}$   $p= 4,3\text{mm}$ . Del annulus timpánico al centro de la VR  $>7,2\text{mm}$ ,  $<6,8\text{mm}$   $p: 7,1\text{mm}$ . Coinciden con los estudios de Goravalingappa, R [88]. Figs. 60, 61, 62, 63



**Fig. 60** Hueso temporal. VR y surco endomeatal

**Fig.61** Medición de las relaciones anatómicas por TP entre la VR, NF y CAE



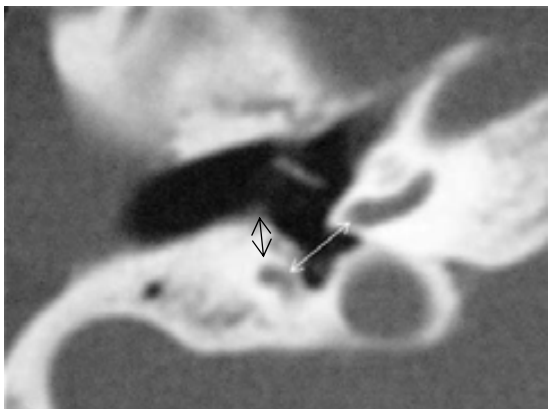
**Fig 62** Medición endomeatal. Medidor de VR

Ventana Redonda-Nervio Facial	p.7,4mm
Nervio Facial-Marco Timpánico	p.4,3mm
Ventana Redonda-Annulus	p.7,1mm

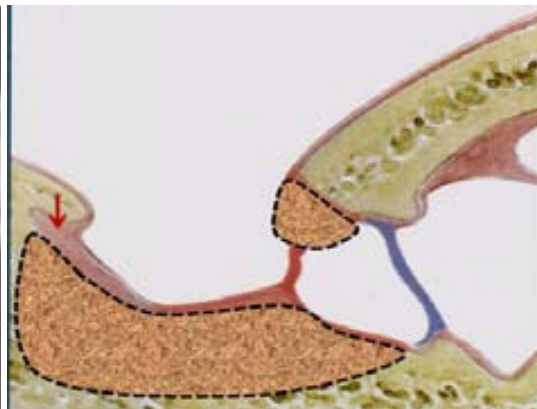
**Fig.63** Relaciones anatómicas entre la ventana redonda, nervio facial y el marco timpánico

#### 4.1.1.6 Área de seguridad

El marco timpánico, la ceja ósea y la zona hipotimpánica que circunda el nicho de la VR pueden ser fresados con total seguridad, respetando los límites anatómicos antes descritos, hasta exponer totalmente la superficie del tímpano secundario. Figs.64,65



**Fig.64** La flecha blanca indica la distancia de la VR al NF y la flecha negra, del NF al anulus timpánico



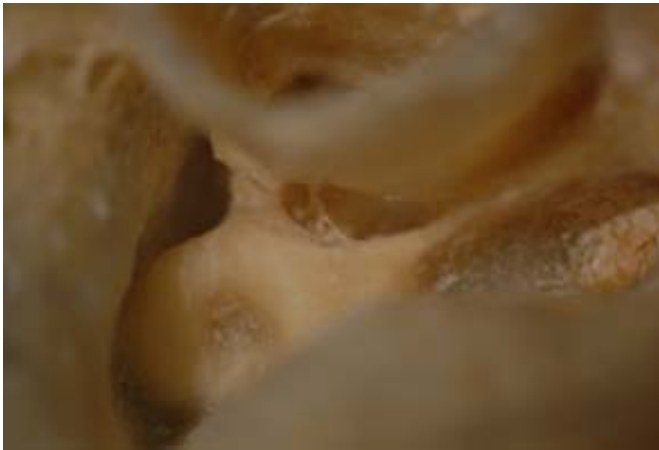**Fig.65** La línea de puntos delimita el área de seguridad. La flecha indica el punto de inicio del fresado

#### 4.1.1.7 Cócleas osificadas

##### a) Osificación parcial **Doble cocleostomía endomeatal con un solo haz electrodos**

La disección endomeatal permite acceder a todas las espiras de la cóclea, desde su base hasta el ápex. La ventaja del EMA radica principalmente en que al abordar el oído medio por delante de la pared posterior del CAE, no tiene las limitaciones que comporta acceder por detrás de la misma. Figs. 66,67

Teniendo en cuenta esta posibilidad anatómica, se ha desarrollado una técnica original para aquellos casos de osificación parcial, mediante una **doble cocleostomía endomeatal**, que permite situar **un solo haz de electrodos**, en los espacios libres de osificación.

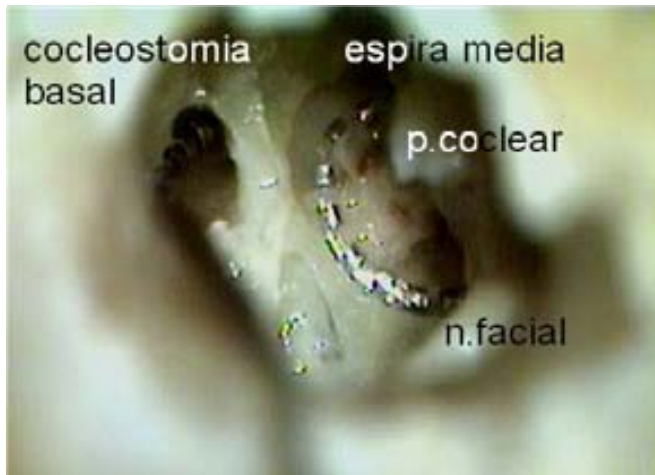

**Fig.66** Disección .Hueso temporal izquierdo.  
*Timpanotomía posterior. Visión parcial de la VR*



**Fig.67** Disección .Hueso temporal izquierdo.  
*Abordaje endomeatal. Visión de la VR y de la  
espira basal con sus escalas.*





**Fig.68** EMA. *Disección. Hueso temporal izquierdo. Exposición de las espiras cocleares y posicionamiento del haz de electrodos*

b) Osificación total

En los casos de osificación total, se puede practicar una **técnica circumodiolar endomeatal**, con un solo haz de electrodos que permite exponer sin dificultad toda la espira basal, respetando las estructuras anatómicas circundantes. Bredberg, propone la utilización de un doble haz de electrodos a través del receso facial. Figs. 68, 69



**Fig.69** *Osificación total. Doble haz de electrodos (Bredberg)*

## **4.2 APLICACIÓN DE LA TECNICA QUIRURGICA**

### **4.2.1 SELECCIÓN DE PACIENTES**

#### **4.2.1.1 Criterios de inclusión**

- Sordera neurosensorial bilateral profunda o total y severa-profunda bilateral.
- Imposibilidad de beneficiarse suficientemente de una prótesis auditiva convencional.
- Convicción del paciente que la mejoría auditiva que le aporte el IC le beneficiará personalmente y socialmente.
- Sin límite de edad

#### **4.2.1.2 Criterios de exclusión**

- Malformaciones congénitas que cursan con una agenesia bilateral de la cóclea
- Ausencia de funcionalidad de la vía auditiva o presencia de enfermedades que produzcan una hipoacusia central
- Enfermedades psiquiátricas graves
- Enfermedades que contraindiquen la cirugía bajo anestesia general
- Ausencia de motivación hacia la implantación
- Incumplimiento de los criterios audiométricos
- Pacientes con antecedentes de infecciones activas recidivantes, etc

#### **4.2.1.3 Muestra**

Se han realizado más de 100 IC con EMA y EMAP.

Se han seleccionado un total de 47 pacientes, entre el estudio multicéntrico y aquellos que por su patología específica tienen mayor interés para la descripción de la técnica.

##### **Estudio Multicéntrico**

Número de pacientes: 41

Tiempo de evolución: 2 a 6 años

Sexo: Femenino. 21 (51,2%), Masculino. 20 (48,8%).

Edad: 18 meses a 72 años. Adultos: 32 (78%) Pediátricos: 6 (22%)

##### **Casos con mayor complejidad quirúrgica:**

Cóclea parcialmente osificada: 1

Mastoidectomía previa: 1

Ceno lateral procidente: 1

Estimulación electroacústica: 1

Cobertura coclear completa: 1

Malformación congénita: 1

## 5 .METODO

## 5.1 PROTOCOLO QUIRÚRGICO.CLASIFICACION

La validación de una técnica quirúrgica implica su realización con el **instrumental** quirúrgico adecuado.El abordaje endomeatal utiliza un espéculo de oído autostático.

La clasificación se ha realizado teniendo en cuenta el grado de **dificultad** de esta cirugía, que varía si se trata de una **anatomía normal** (adultos o niños) [8] o una **anatomía modificada** (seno lateral procidente,mastoidectomía previa,cóclea osificada o malformación congénita) y su **compromiso funcional** (estimulación electroacústica, cobertura coclear completa, e IC simultáneo bilateral pediátrico).

### 5.1.1 INSTRUMENTAL

5.1.1.1 Antecedentes

### 5.1.2 DIFICULTAD ANATOMICA

#### 5.1.2.1 Anatomía normal:

5.1.2.1.1 Implante en Adultos. EMA con abordaje retro auricular

5.1.2.1.2 Implante en Adultos. EMA con abordaje endoaural

5.1.2.1.3 Implante en niños. EMAP-Técnica modificada pediátrica

#### 5.1.2.2 Anatomía modificada

5.1.2.2.1 Seno lateral procidente

5.1.2.2.2 Mastoidectomía previa

5.1.2.2.3 Cóclea osificada

5.1.2.2.4 Malformación congénita

### 5.1.3 COMPROMISO FUNCIONAL

5.1.3.1 Estimulación electro-acústica (EAS)

5.1.3.2 Cobertura coclear completa (CCC)

5.1.3.4 IC simultáneo bilateral pediátrico

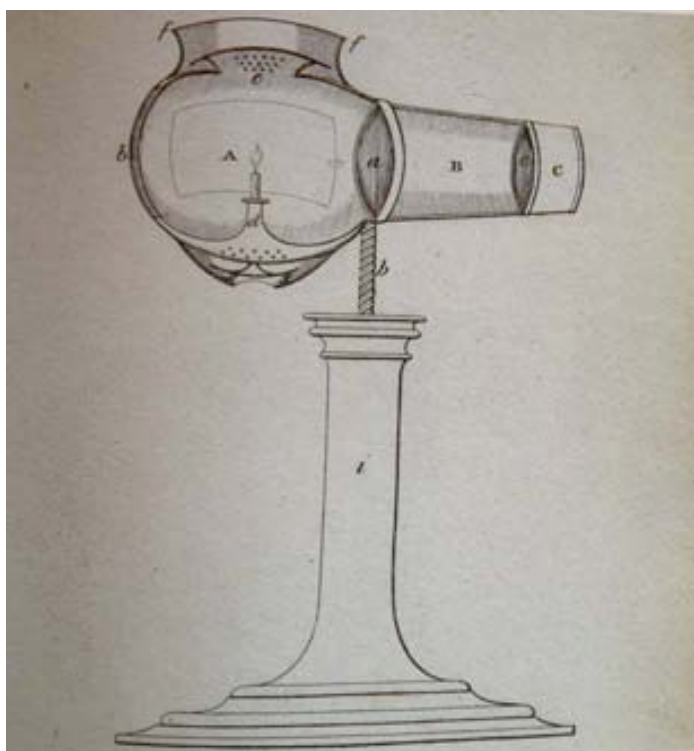
## 5.1.1 INSTRUMENTAL

### 5.1.1.1 Antecedentes

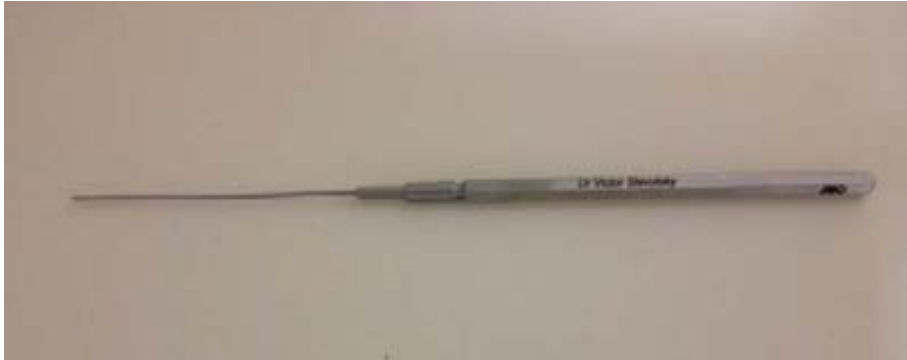Buckanan T. (1782-1853) inventó el auroscope para explorar el oído a través del CAE y poder utilizar las dos manos. Fig.70 [6]

La exploración quirúrgica endomeatal ha sido siempre un anhelo de los otocirujanos, pero al tratarse de un conducto anatómico estrecho, de difícil iluminación y exploración, dificulta las maniobras quirúrgicas. En 1953 Wullstein H. (1906-1987) introduce el microscopio quirúrgico en la cirugía otológica, pero se utiliza generalmente para el abordaje retroauricular, por la dificultad que supone sujetar el espejo otológico con una mano y operar con la otra. En la década de los 60, Prades Plá J. (1920-1979) crea un modelo de espejo de oído autoestático, que posibilita utilizar las dos manos y desarrolla la cirugía otológica endomeatal. [80]

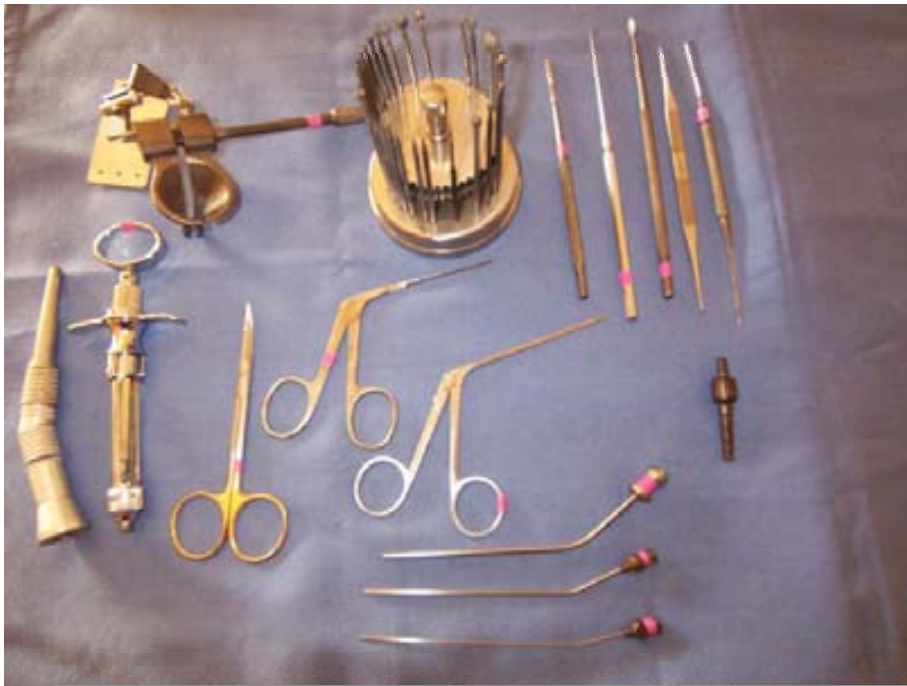Este instrumental actualizado, es el que utiliza el EMA para la cirugía del implante coclear. Figs.71,72



**Fig.70 Inspector Auris. Illustrations of acoustic surgery. T. Buckanan. London 1828 [6]**



**Fig.71** *Disector de ventana redonda*



**Fig.72** *Instrumental para cirugía endomeatal*

## 5.1.2 DIFICULTAD ANATOMICA

Son múltiples las dificultades anatómicas que presenta la anatomía normal del hueso temporal para el posicionamiento de un IC, (nervio facial, seno lateral, tegmen, carótida interna, etc.)

El EMA practica una técnica quirúrgica en adultos y una técnica modificada en niños (EMAP-ema for pediatric surgery)

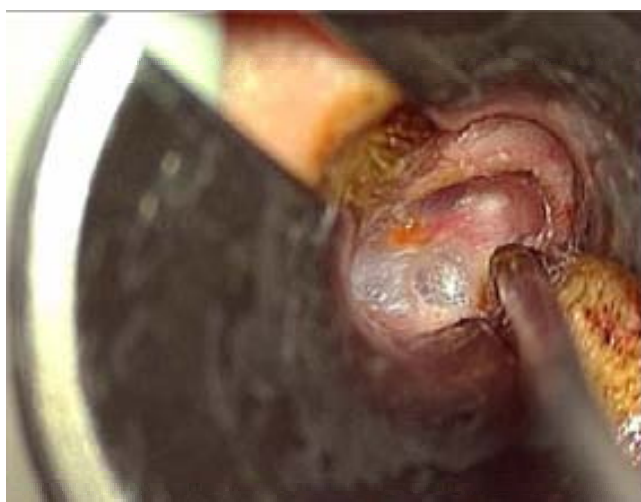### 5.1.2.1 Anatomía normal

#### 5.1.2.1.1 Implante en adultos.EMA con abordaje retroauricular

Descripción de la técnica quirúrgica

#### **Primer tiempo: endomeatal**

##### a-Timpanotomía anterior y exposición de la membrana de la ventana redonda

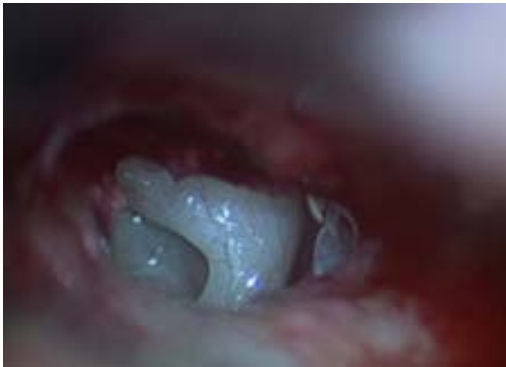

**Fig.73** *Timpanotomía anterior endomeatal*

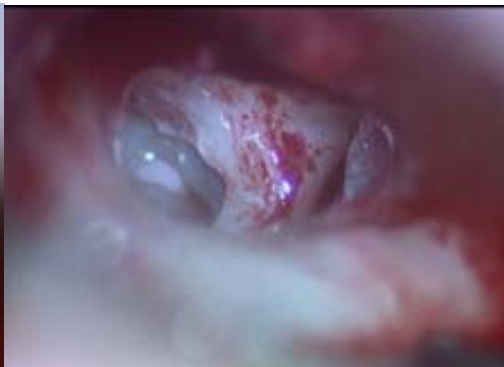Este tiempo se realiza con la ayuda de un espéculo de oído autoestático bivalvo. Fig 73

Comienza con una incisión endomeatal tipo estapedectomía, pero algo mas externa, que llega hasta la unión de la porción ósea con la cartilaginosa del CAE. El colgajo tímpano-meatal resultante se acomoda en los cuadrantes anteriores, respetando la inserción maleolar de la membrana timpánica, permitiendo visualizar el promontorio y el nicho de la ventana redonda. Si es necesario, el marco timpánico puede ser rebajado con cureta o fresa diamantada, para completar su visualización y exponer la cuerda timpánica, la pirámide, la rama larga del yunque, el estribo, la ventana oval y el canal de Falopio intratimpánico .Fig.10

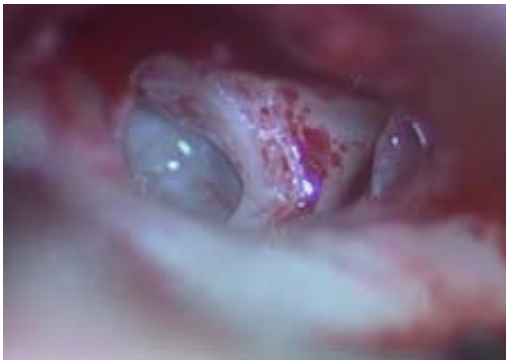La ceja ósea que protege la ventana redonda es totalmente eliminada con una microfresa diamantada, exponiendo completamente su membrana, pero sin desinsertarla en éste tiempo quirúrgico, para evitar la pérdida de perilinfa y la entrada de polvo óseo en la escala timpánica. Figs. 74,75,76,77



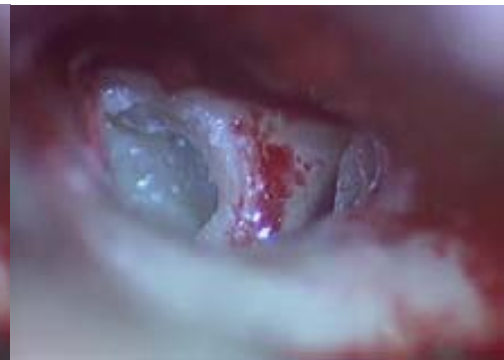**Fig.74** EMA. *Exposición de la VR*



**Fig.75** *Inicio del fresado de la ceja*



**Fig.76** EMA. *Eliminación parcial de la ceja ósea*



**Fig.77** EMA. *Eliminación total de la ceja ósea*

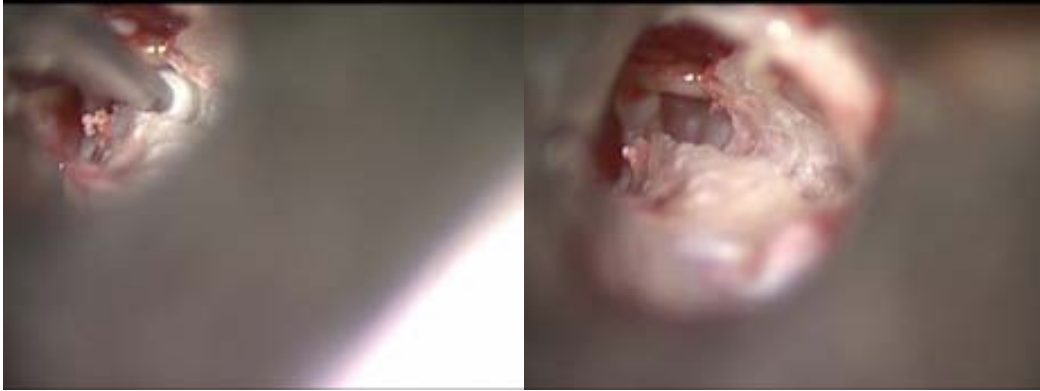#### b-Surco endomeatal

Tomando como referencia anatómica la situación de la ventana redonda, la pirámide y la rama larga del yunque en su porción interna y la sutura tímpano-escamosa en su porción externa, se inicia el fresado del surco en la pared posterosuperior del CAE (que a ese nivel se corresponde con la pared externa del muro atical), desde adentro hacia afuera y en la dirección del eje del CAE. El surco se extiende lateralmente hasta alcanzar el labio externo de la incisión endomeatal. Figs. 78, 79

En su porción inicial, se puede profundizar a nivel del marco timpánico hasta penetrar en el ático, si se desea visualizar mejor la cadena osicular y el segmento intratimpánico del nervio facial. En los casos en que la guía de electrodos ofrezca cierta resistencia a ser posicionada en el surco, se confecciona a expensas del borde inferior una pequeña escotadura o muesca ósea, que permitirá una vez practicada la inserción, ajustar la guía. Asegura una mayor fijación y ayuda a estabilizarla. Fig. 3



Para evitar lesionar la cuerda timpánica puede ser necesario separarla de su marco. El polvo óseo es cuidadosamente aspirado y el colgajo tímpano-meatal y la cavidad timpánica (CT) son protegidos con Gelfoam.



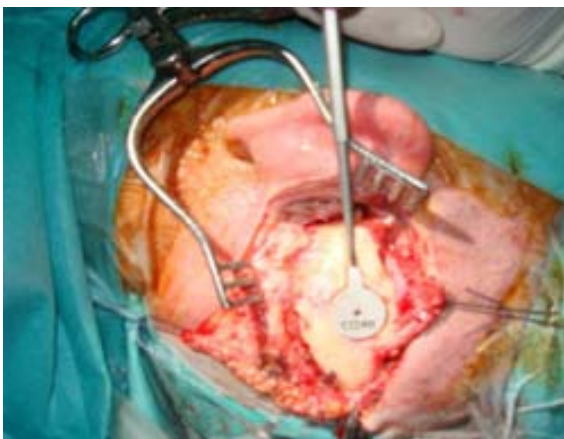
**Fig.78** EMA. *Surco endomeatal*

**Fig.79** EMA. *Surco y ceja endomeatal*

### **Segundo tiempo: incisión retroauricular**

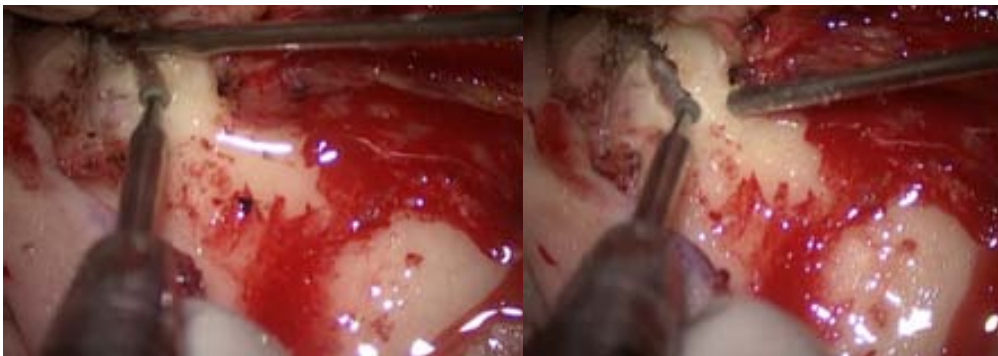
a- Surco mastoideo. Alojamiento del receptor-estimulador (RE). Fosita mastoidea para el cable residual.

Se practica generalmente una incisión retroauricular convencional con una pequeña prolongación posterosuperior [69] y se disecciona el plano músculo-aponeurótico un centímetro en ambos bordes, se incide el músculo hasta el plano óseo y se practica en el colgajo posterior, un bolsillo subperióstico para alojar el receptor-estimulador (RE). Se disecciona el colgajo anterior exponiendo la cortical mastoidea hasta el inicio del CAE y se continúa separando la piel de la pared posterior del CAE hasta el borde externo de la incisión endomeatal. Se puede utilizar un separador de mastoides convencional, o con una valva en uno de sus extremos para proteger mejor la piel de la pared posterior, exponiendo el CAE óseo y visualizando así el surco practicado en el primer tiempo endomeatal. Fig.80,83



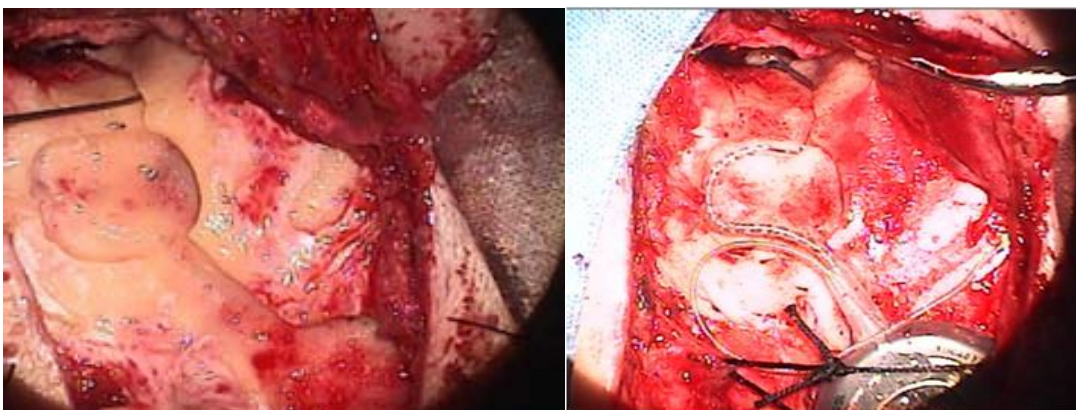
**Fig.80** EMA. *Incision retroauricular ampliada*

Se prolonga el fresado del surco endomeatal, siguiendo el eje del CAE hasta alcanzar la cara externa de la mastoides y se confecciona el alojamiento del receptor-estimulador. Fig.81

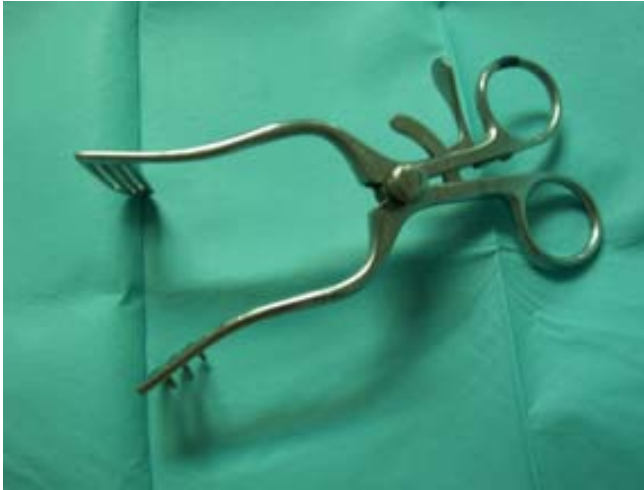

**Fig 81** EMA. *Prolongacion del surco endomeatal*

Por delante del mismo y detrás de la espina de Henle, se fresa un segundo alojamiento en forma de pequeña fosita mastoidea, de unos 2 cm de ancho y 3 mm de profundidad. Esta fosita se comunica por delante con el surco y por detrás con el alojamiento del receptor-estimulador, de manera que una vez colocado el RE, la guía de electrodos podrá ser posicionada en el surco y el exceso de cable en la fosita mastoidea. Fig.82



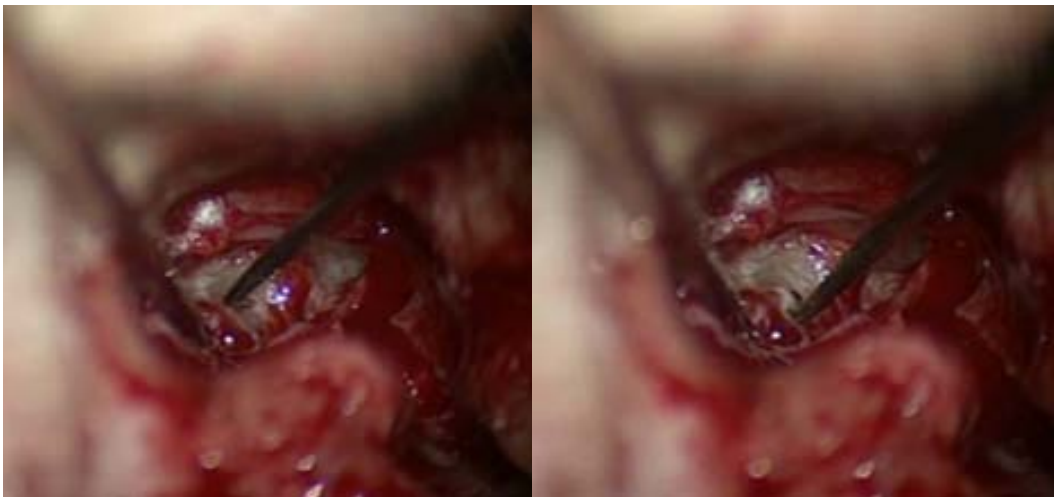**Fig.82** EMA. *Surco y fosita mastoidea. IC posicionado. Oido izquierdo.*



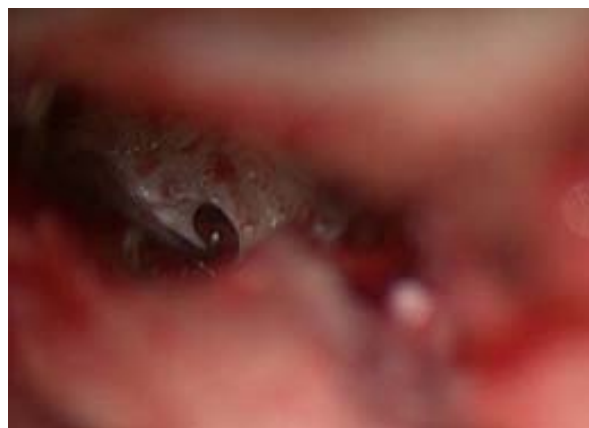**Fig.83** Separador de mastoides con valva.EMA con incisión retroauricular.

b-Timpanotomía secundaria e inserción del haz de electrodos

La protección de Gelfoam es retirada de la cavidad timpánica y se procede a desinsertar el tímpano secundario desde el borde superior de la ventana redonda, evitando el borde posterior que se relaciona con la lámina espiral.Figs.84,85,86



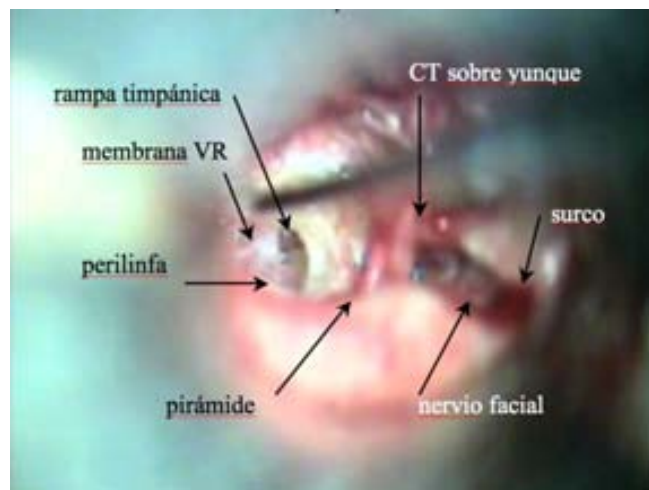**Fig.84** Inicio de la timpanotomía secundaria desde el borde superior de la membrana de la VR. Visión endomeatal. Oído izquierdo.



**Fig. 85** VR abierta.Inicio de la escala

El receptor-estimulador es colocado en su bolsillo subperióstico sin fijarlo y el haz de electrodos es introducido en la cavidad timpánica a través del CAE.

La timpanotomía anterior es amplia, con el colgajo timpanomeatal ubicado en los cuadrantes anteriores protegido con Gelfoam, lo que permite una buena exposición de la ventana redonda, ya que la piel de la pared posterior y la membrana timpánica no interfieren ni en el campo visual, ni en las maniobras quirúrgicas. En caso de ser necesario se puede fresar el margen anteroinferior de la ventana redonda para ampliarla (cocleostomía marginal). El haz de electrodos se introduce siguiendo la línea de inserción previamente descrita y se recoloca el tímpano secundario.

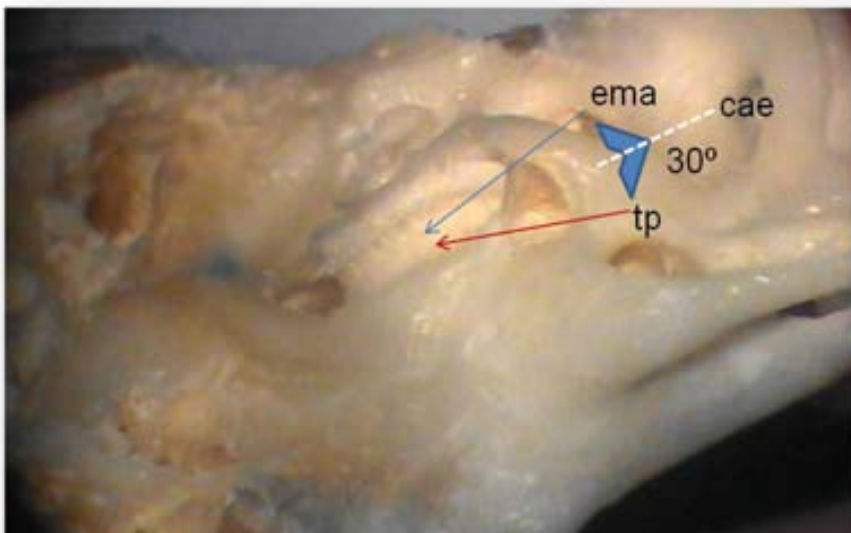


**Fig.86** Relaciones anatómicas de la cocleostomía por membrana de la ventana redonda. Visión endomeatal

c- Plano de inserción del EMA

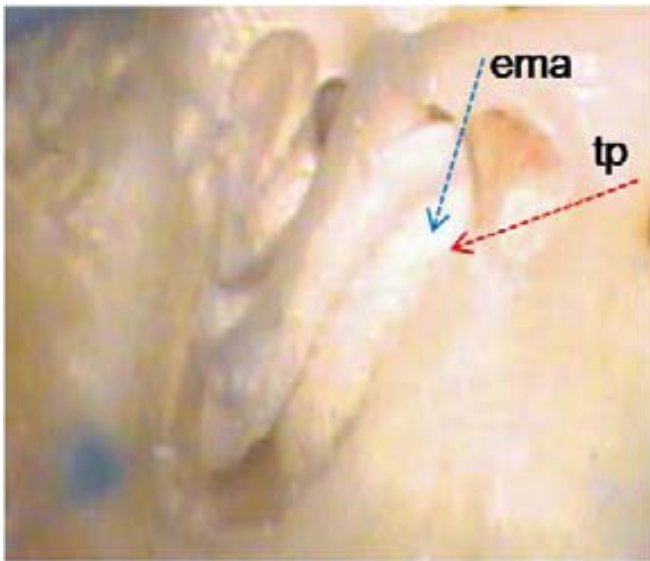
Es necesario tener en consideración que el EMA permite que la guía de electrodos se sitúe en una posición más *superior* y *anterior* y sin la limitación de la pared posterior del CAE.

La inserción se realiza en una dirección de superior a inferior y de posterior a anterior. Desde la pared posterosuperior del CAE al borde superior de la ventana redonda, resultando un ángulo de inserción 30° más anterior y 15° más superior, comparado con el ángulo de inserción practicado por la timpanotomía posterior. Fig.87

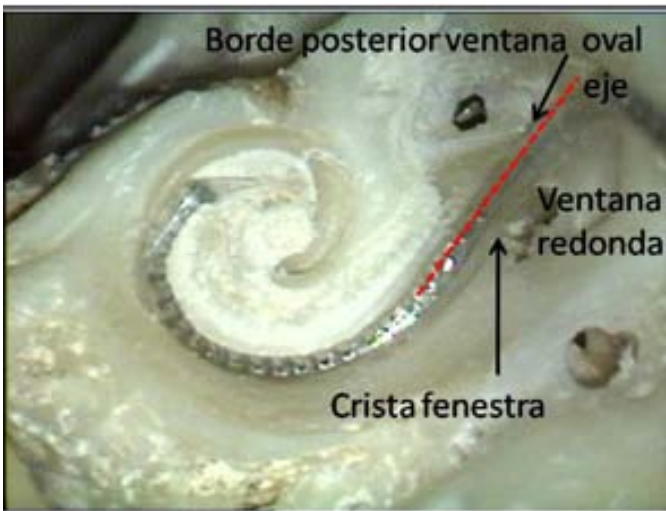


**Fig.87** Disección. Hueso temporal izquierdo. Plano de inserción del EMA y de la timpanotomía posterior (posición anatómica)





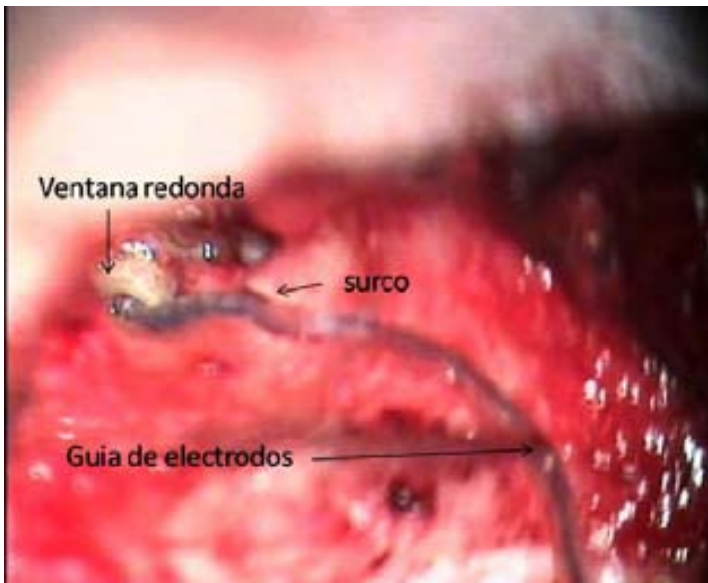
**Fig.88** Dissección. *Hueso temporal izquierdo. Angulo de inserción del EMA y de la timpanotomía posterior (posición quirúrgica).*



**Fig.89** Dissección. *Visión endococlear de la proyección del eje natural de la espira basal (línea roja). Coincide con un plano que pasa entre el borde posterior de la VO y la cara interna de la crista fenestra.*

El EMA logra un ángulo de inserción adecuado, sin necesidad de sacrificar ninguna estructura funcional y sin riesgo para el nervio facial, dirigiendo el haz de electrodos hacia el piso de la escala timpánica, para que pueda deslizarse lejos de la lámina espiral y la membrana basilar, disminuyendo la posibilidad de lesiones endococleares. Fig.88

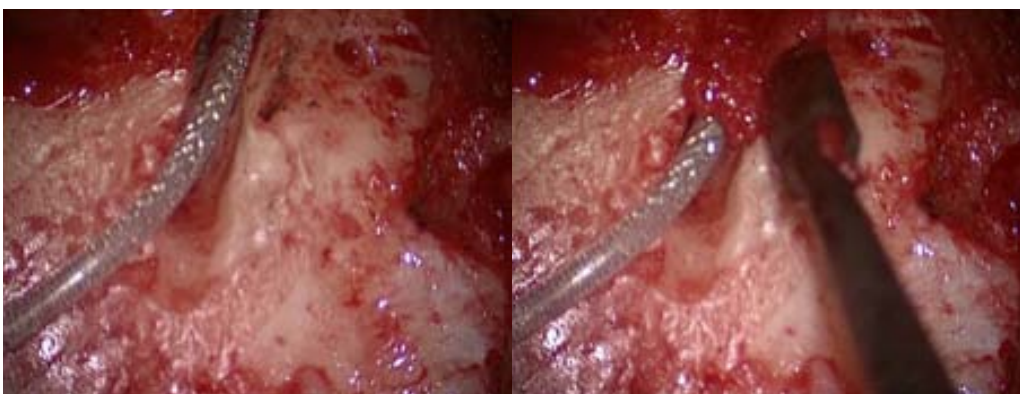
La proyección del eje natural de la espira basal. Coincide con un plano que pasa entre el borde posterior de la ventana oval y la cara interna de la crista fenestra. Fig.89



**Fig.90** Guía de electrodos dentro del surco e inserción a través de la ventana redonda. Pabellón auricular despegado. Visión retroauricular. Oído izquierdo

d- Fijación del Receptor- Estimulador (RE)

El receptor-estimulador es fijado dentro de su lecho suturándolo al periostio circundante. El cable residual se acomoda dentro de la fosita mastoidea con bordes biselados que evitan su extrusión; el electrodo de referencia se sitúa subperióticamente en contacto con el hueso temporal, la guía de electrodos es introducida dentro del surco y éste es rellenado con paté de hueso [7] y la incisión retroauricular se cierra por planos.Figs.82,90,91

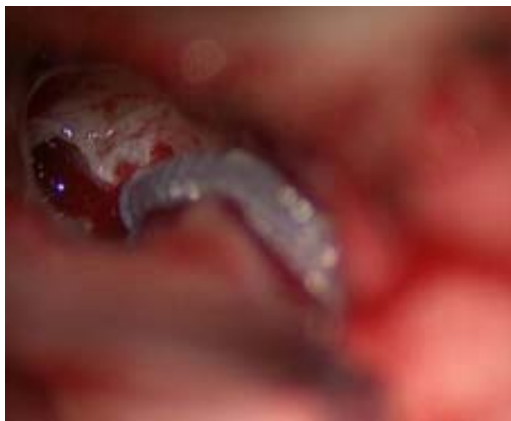

**Fig.91** El surco y la guía de electrodos se rellenan con paté óseo

### **Tercer tiempo: Endomeatal**

#### **a-Sellado de la ventana redonda. Telemetría. Reposición del colgajo timpanomeatal**

Se efectúan los test telemétricos del IC y se repone el colgajo timpanomeatal adaptando la piel al surco. Finalmente se tapona el CAE con Gelfoam. La incisión retroauricular es tratada de la manera habitual.Fig.92



**Fig.92** *Inserción por VR .Guía de electrodos posicionada en el surco endomeatal*

#### **b-Post operatorio**

El taponamiento del CAE y la sutura retroauricular son retirados entre 7 y 10 días de la cirugía. El paciente es controlado semanalmente y el IC activado a las 4 semanas.

#### 5.1.2.1.2 Implante en adultos. EMA con abordaje endoaural.

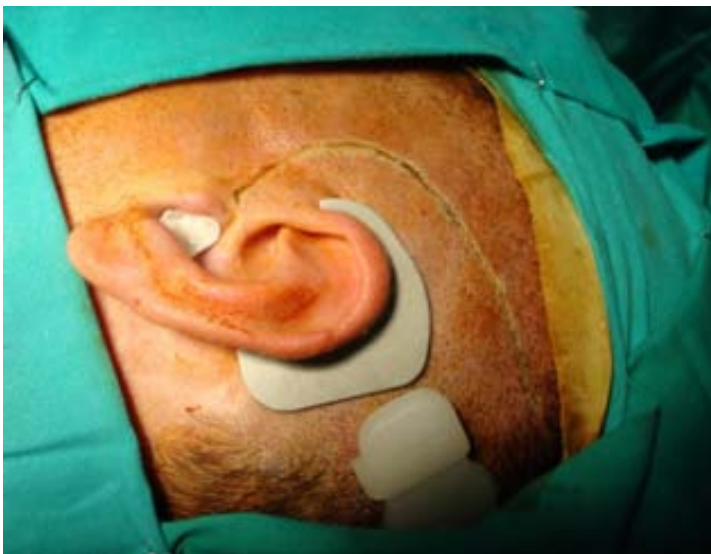Está indicado en aquellos oídos con mastoidectomía previa, en los que no es conveniente que el posicionamiento del IC guarde relación con la Intervención quirúrgica anterior (meningocele, fístula, cavidad rellena, tejido cicatrizal, etc.)

El EMA permite ignorar el estado de la mastoides, sobre todo en aquellos pacientes con una cavidad inactiva y estable durante mucho tiempo, que será sometida a una reconstrucción de pronóstico incierto, para poder posicionar el IC. El EMA permite evitar la mastoides y respetar el resultado de la cirugía anterior. Según el hábito quirúrgico del cirujano puede resultar más simple, incluso en oídos sin patología previa.

##### a-Incisión

Se practica una incisión endoaural prolongada superior y posteriormente (tipo Lempert I-II o similar a una Heermann C), que continúa el borde superior de la incisión endomeatal. Fig.93

Su extensión dependerá del implante utilizado y puede ser realizada por planos. Si el RE carece de pedestal, permite minimizar el fresado y la longitud de la incisión, ya que será suficiente la realización de un bolsillo subperióstico para alojar el RE. De no ser así, la incisión se debe prolongar paralelamente al borde superior del RE hasta el inicio de la bobina y al menos un par de centímetros por fuera del mismo.

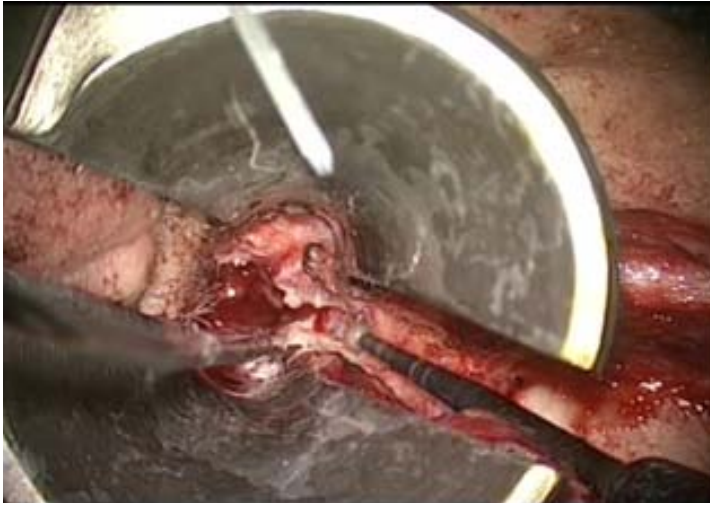

**Fig.93** EMA con incisión endoaural

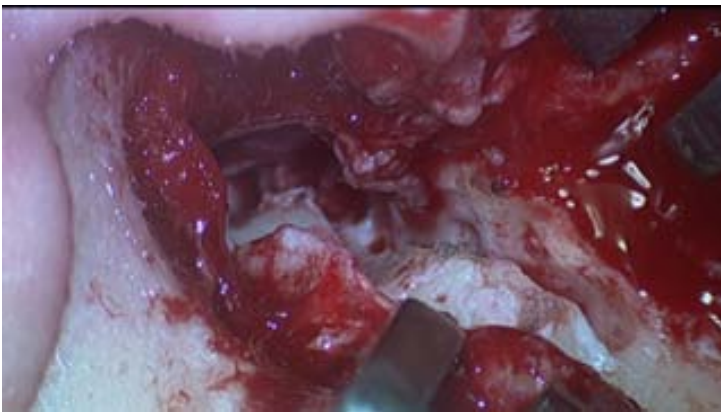
##### b-Surco

El surco endomeatal se prolonga fresando la pared posterosuperior del CAE. Es una zona anatómica totalmente segura y las dimensiones del surco son similares al que se practica en la mastoides (1mm de ancho por 2mm de profundidad).





**Fig.94** EMA. *Incisión endoaural. Prolongación del surco endomeatal utilizando el espéculo autostático*



**Fig 95** EMA. *Incisión endoaural. Prolongacion del surco endomeatal utilizando un separador mastoideo convencional*

No es necesario practicar ningún fresado adicional para el exceso de cable, porque la distancia que debe recorrer la guía de electrodos es mayor, debido a la ausencia de la mastoidectomía y queda situada de una forma mas natural. La guía se coloca subperióticamente, como si de un electrodo de referencia externo al RE, se tratara .

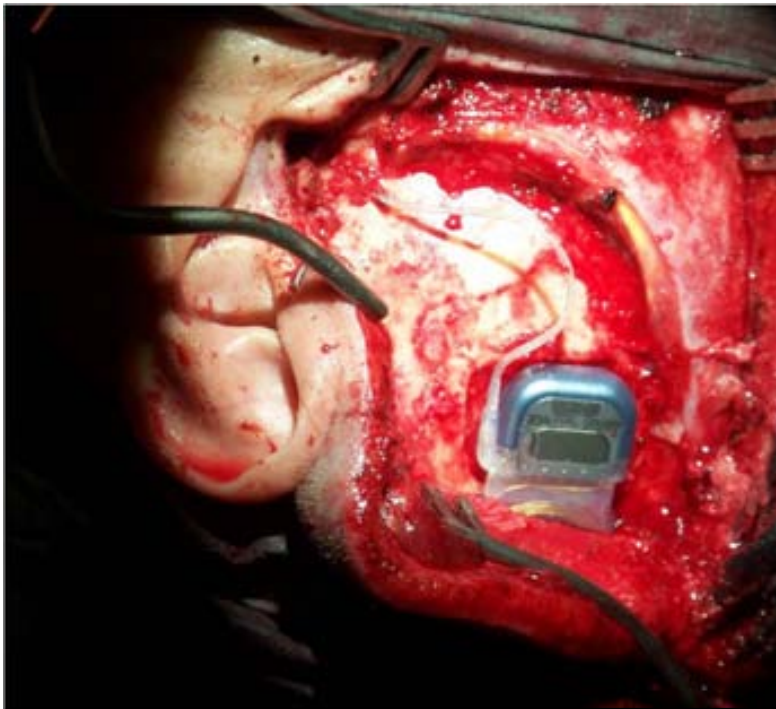
### c-Ventana redonda

El EMA con incisión endoaural, permite la utilización del espéculo autoestático en el momento de la inserción del haz de electrodos y facilita un mejor control de la ventana redonda, aunque su uso no es imprescindible y también puede utilizarse un separador de mastoides convencional.Figs.94,95

### d-Inserción

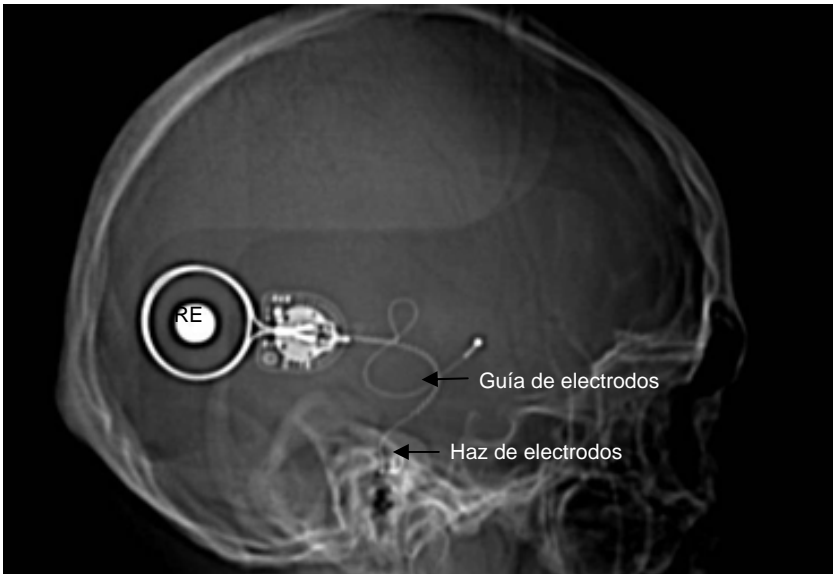
Primero se debe practicar la inserción del haz de electrodos y posteriormente ubicar el RE en su posición definitiva.De no ser así, la guía de electrodos puede resultar algo corta durante las maniobras de inserción.Se procede de la siguiente manera:el RE se sitúa por debajo del labio inferior de la incisión y se lo introduce hasta que la salida de la guía de electrodos quede aproximadamente a la altura del CAE,de manera que la bobina quede totalmente cubierta por el plano músculo-cutáneo y ayude a inmovilizar el RE , pero sin colocarlo en su lecho óseo. Seguidamente se practica la inserción del haz de electrodos a través del espéculo autoestático y una vez realizada, se retira el espéculo pasando la guía de electrodos entre sus valvas. Posteriormente, se desliza el RE hasta su alojamiento definitivo.Fig.96

### e-Posicionamiento del RE



**Fig.96** EMA con incisión endoaural.Posicionamiento del RE

El RE adoptará una posición mas horizontalizada, con respecto a la del abordaje retroauricular, debido a que la guía de electrodos debe ser dirigida a la pared superior del CAE y no al receso facial.Fig.97

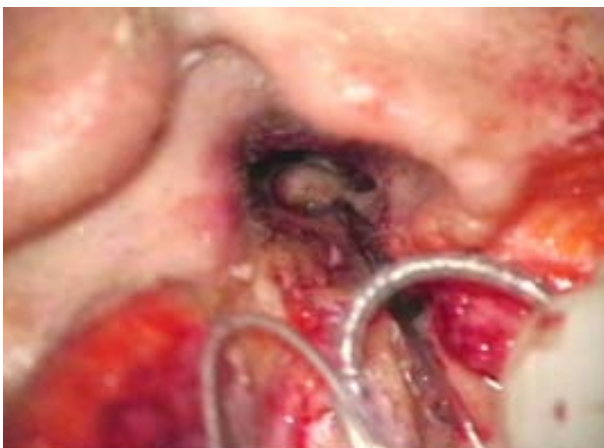

**Fig.97** Rx.Posicionamiento del RE.EMA con incisión endopreaural.

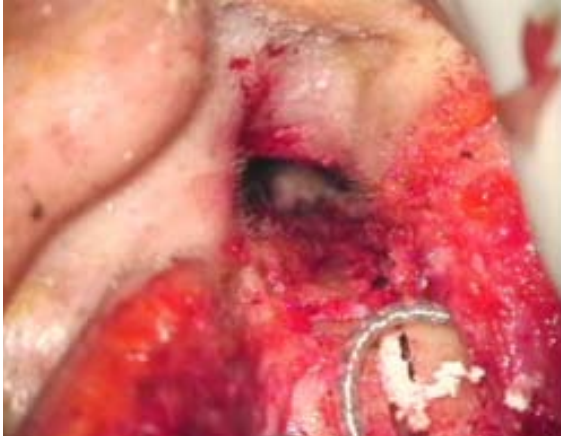f-Fijación

Se puede utilizar ocasionalmente cola de fibrina.Ayuda a fijar mejor el implante y evita cualquier desplazamiento indeseado durante las maniobras quirúrgicas, al mismo tiempo que lo aísla.No son necesarios puntos de sutura en el RE.

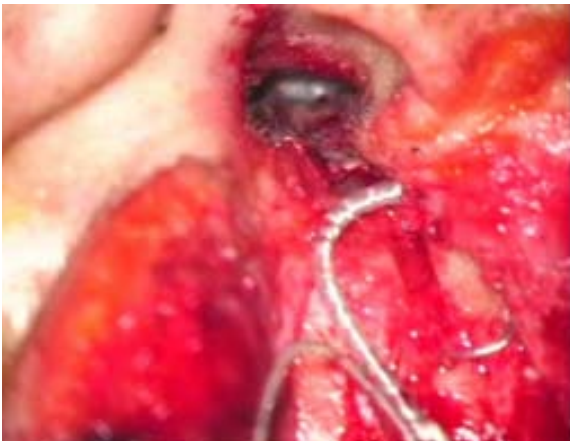Los tiempos quirúrgicos sucesivos son similares a los que se practican con EMA e incisión retroauricular.Figs.98,998,100



**Fig.98** Colocación de la guía en el surco



**Fig.99** *Relleno con paté óseo*



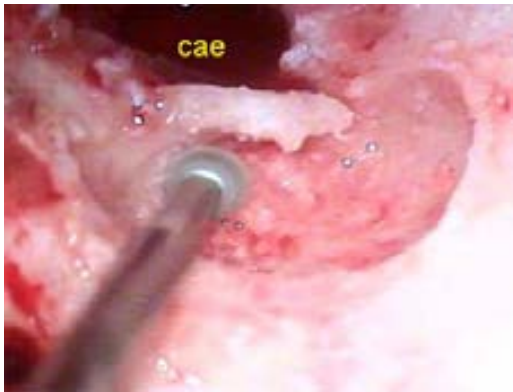**Fig.100** *Reposición colgajo timpanomeatal*

5.1.2.1.3 Implante en niños. Técnica modificada en la cirugía pediátrica (EMAP-endomeatal approach for pediatric surgery)

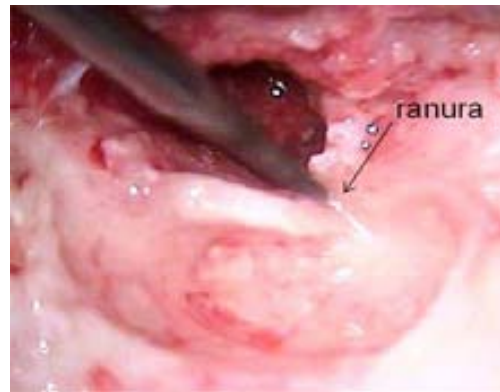
En los niños, la *fosita mastoidea* es reemplazada por una *cavidad mastoidea* más profunda que requiere el adelgazamiento de la pared posterior del CAE en sus 2/3 externos, pero sin alcanzar ni abrir el antro mastoideo. Si bien la forma y el tamaño del oído interno apenas sufren modificaciones en su evolución, la orientación de la cóclea es distinta en el adulto que en el niño. [8,33,85]

La parte externa del surco es comunicada con la cavidad mastoidea, transformando el surco en una estrecha ranura que permitirá el paso de la guía de electrodos, para poder ser alojada en la cavidad mastoidea. El surco se limita solamente al tercio interno del CAE óseo, evitando así tensiones o desplazamientos de la guía durante el desarrollo del conducto óseo. Figs.101,102

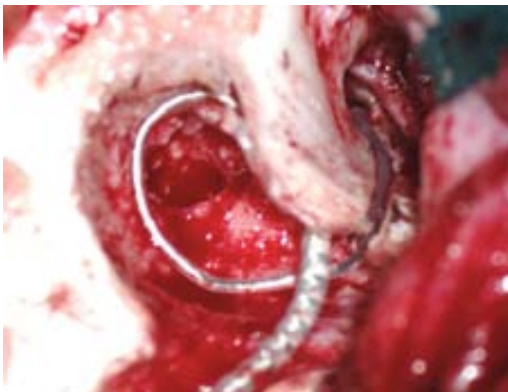
Posteriormente se obturan la ranura y el surco con paté óseo. El exceso de cable situado en la pequeña mastoidectomía en forma de *bucle*, adopta una ubicación final similar al abordaje transmastoidico, pero limitando el fresado de tejidos sanos y sin llegar a exponer el antro mastoideo .Fig.103,104



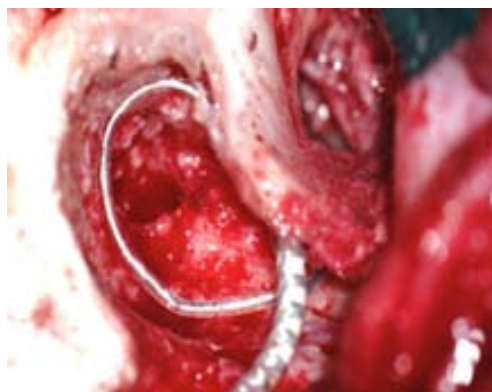**Fig.101** EMAP. *Cavidad mastoidea sin abrir el antro*



**Fig.102** EMAP. *Transformación del surco en ranura*



**Fig.103** EMAP. *Mastoidectomía infantil sin antrostomía. Técnica modificada para niños.*



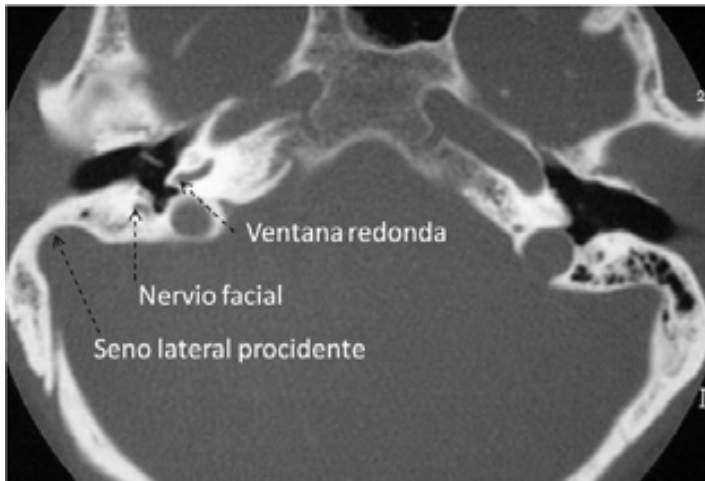**Fig.104** EMAP. *Guía de electrodos formando un "bucle" en la pequeña mastoidectomía. La ranura y el surco han sido obturados con paté óseo*



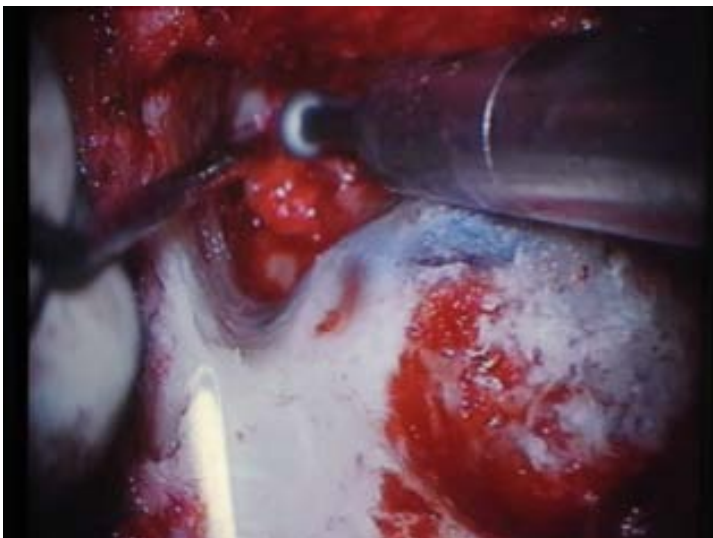### 5.1.2.2 Anatomía modificada

#### 5.1.2.2.1 Seno lateral procidente

La timpanotomía posterior en casos de tegmen bajo y seno lateral muy procidente, es imposible de realizar, teniendo que recurrir a soluciones poco ortodoxas como es la demolición de la pared posterior y el cierre del CAE. Figs. 105, 106 [104]

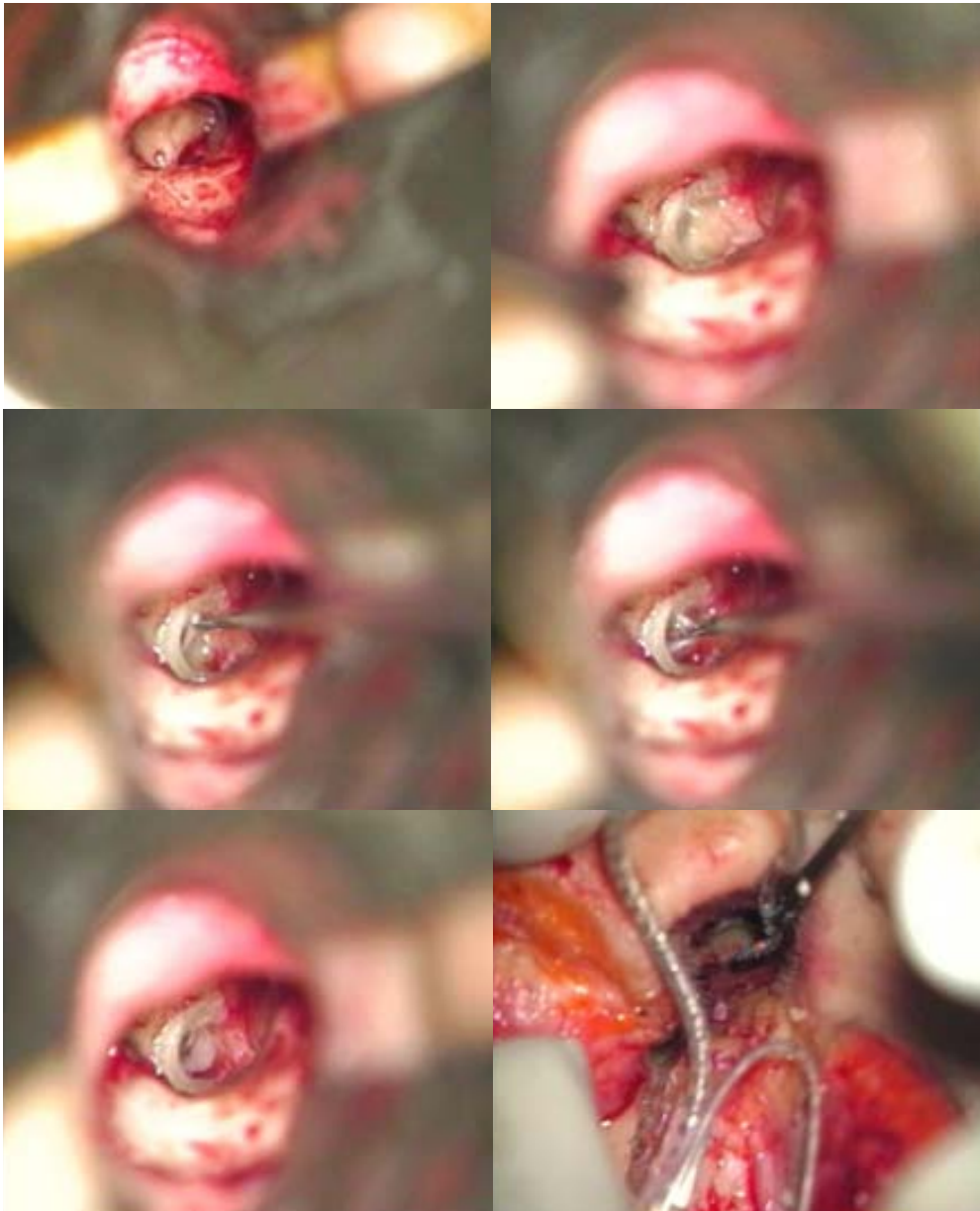


**Fig.105** TC. Seno lateral procidente que impide el abordaje por timpanotomía posterior.



**Fig.106** Abordaje retroauricular. Seno lateral procidente

El EMA permite acceder al nicho de la VR rebajando lo necesario la pared posterior del CAE, para realizar una correcta exposición de la membrana. El fresado de la pared posterior, se puede continuar con total seguridad hasta lograr un acceso adecuado a la escala timpánica. Fig. 107

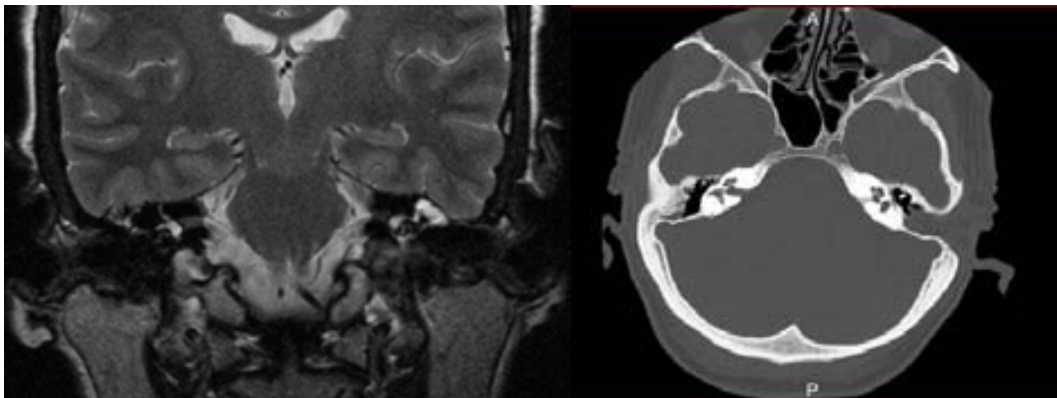


**Fig.107** EMA. *Exposición endomeatal de la VR.Desinserción del tímpano secundario e inserción del haz de electrodos*

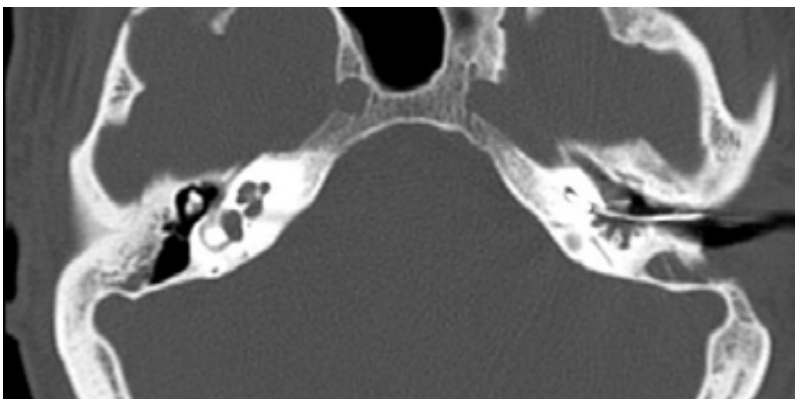
#### 5.1.2.2.2 Mastoidectomía previa

Antecedentes: Hombre. Edad: 51 años. Enfermedad de Menière bilateral y laberintectomía del oído izquierdo por vértigo invalidante. Privación auditiva de más de 15 años de evolución en el oído operado y una hipoacusia progresiva, en el oído contralateral, con bajo rendimiento de su audífono. El paciente no acepta poner en riesgo la audición residual de su oído único.

El EMA permite ignorar el estado de la mastoides operada y no pone en riesgo el nervio facial, que sería muy difícil de identificar al estar rodeado de tejido fibroso cicatrizal. El EMA permite acceder de forma segura a la VR y obtener un buen resultado funcional. Fig. 108, 109



**Fig.108** RM-TC .Mastoidectomía más laberintectomía previa en el oído izquierdo. EMA con incisión endoaural evita el compromiso de la mastoides y el riesgo de lesión del nervio facial en la cirugía del IC.



**Fig.109** TC. Control post operatorio del EMA con mastoidectomía previa. Posicionamiento correcto de la guía de electrodos a través del CAE.

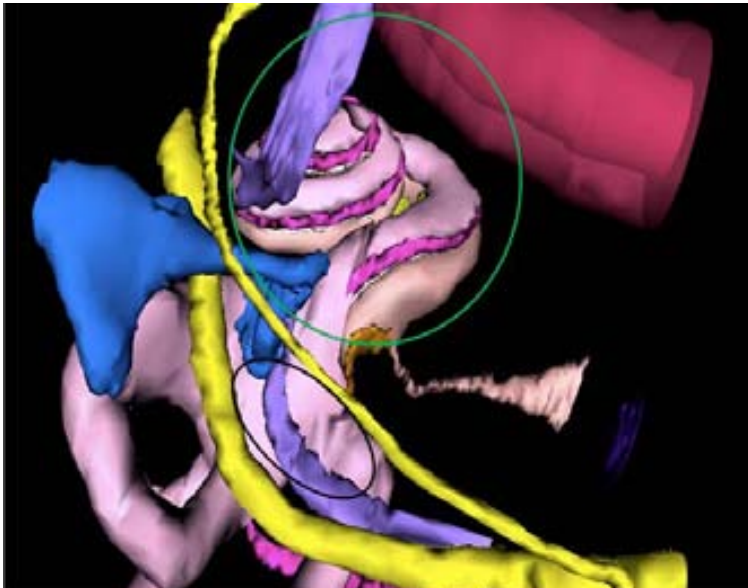


### 5.1.2.2.3 **Cóclea osificada**

La osificación coclear es un desafío para la cirugía del IC, por la dificultad que representa la inserción del haz de electrodos (HE) cuando la permeabilidad coclear está alterada. Se han propuesto diferentes técnicas quirúrgicas:

- ▷ Túnel en espira basal (Cohen)
- ▷ Surco circunmodiolar (Gantz)
- ▷ Túnel + surco (Balkany)
- ▷ Dos túneles, con doble haz (Bredberg)

La situación anatómica de la cóclea es anterior a la pared posterior del CAE y permite al EMA acceder a cualquier punto de las espiras cocleares. Fig.110



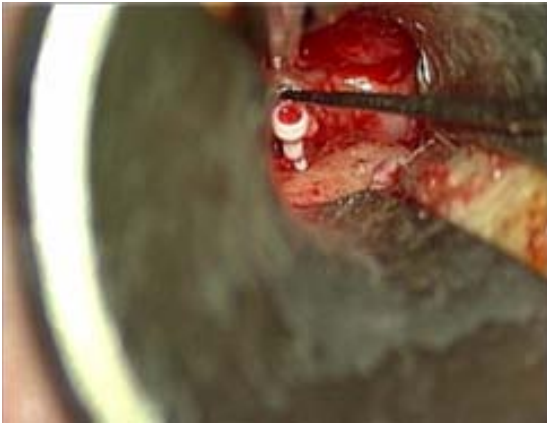**Fig.110** 3D *The visible ear (temporal bone consortium)*

#### a) **Osificación parcial**

##### **Doble cocleostomía endomeatal con un solo haz de electrodos**

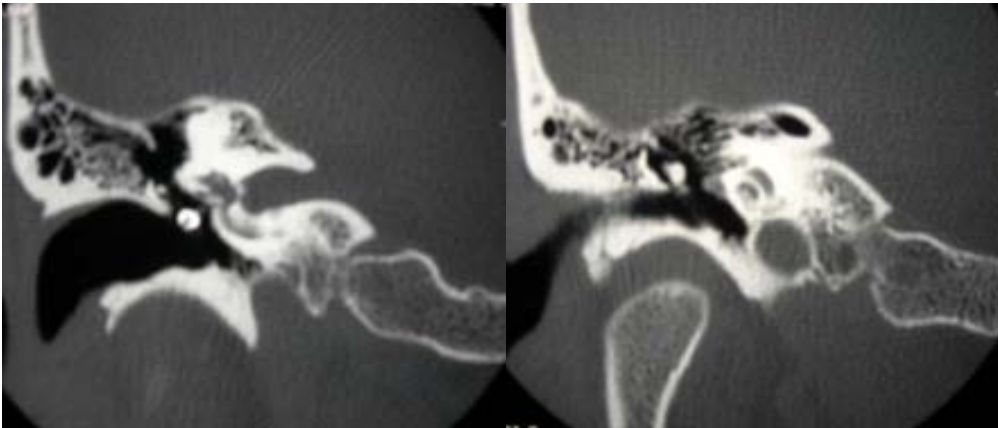
La doble cocleostomía endomeatal es una técnica original. Pretende preservar los espacios libres de osificación, para poder estimularlos adecuadamente y comprobar la correcta inserción del haz de electrodos.

Antecedentes: Hombre. Edad: 38 años. Estapedectomía en su oído izquierdo con resultado de cofosis postoperatoria a la edad de 21 años. La prótesis estapedial (pistón) provoca estimulación vestibular. Fig.111



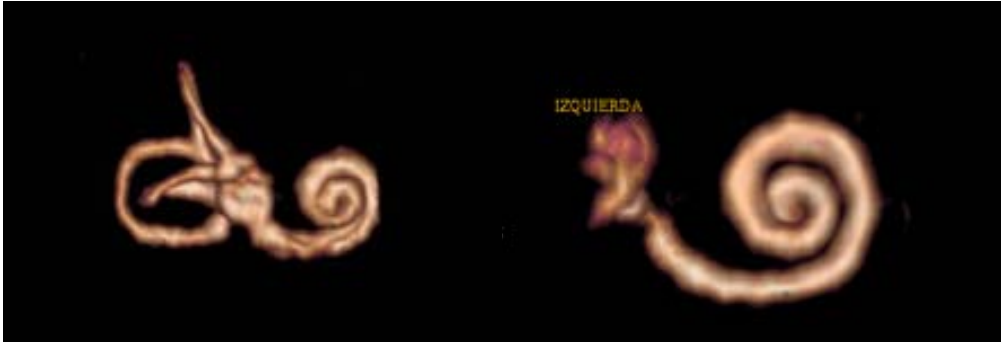
**Fig.111.** EMA.Extracción de la prótesis de estapedectomía

Como secuela quirúrgica padece una laberintitis fibrosante en la escala vestibular y una laberintitis osificante, en el inicio de la escala timpánica, como consecuencia de su otopospongiosis.Figs.112,113,114,115



**Fig.112** TAC. Prótesis de estapedectomía y otopospongiosis.

**Fig.113** TAC. Otopospongiosis que afecta la espira basal y permite el IC con EMA (Figs.23 y 24 )

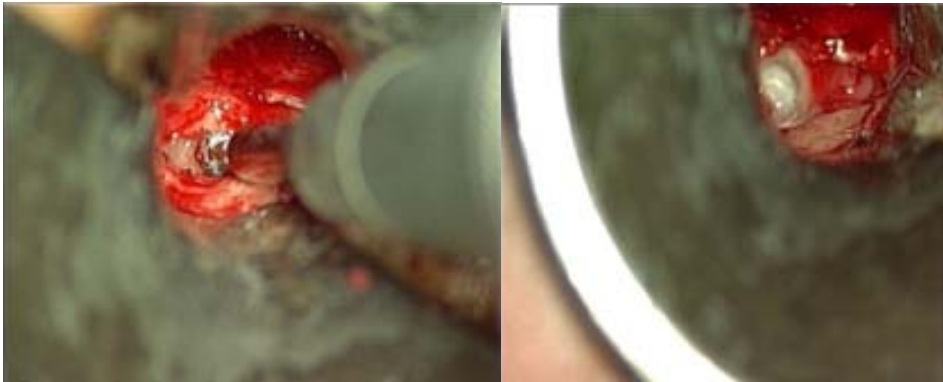

**Fig.114** RM. Otoesclerosis. Cóclea con escalas permeables.

**Fig.115** RM. Otoesclerosis. Laberintitis fibrosante post estapedectomía. Se observa solo la escala timpánica.

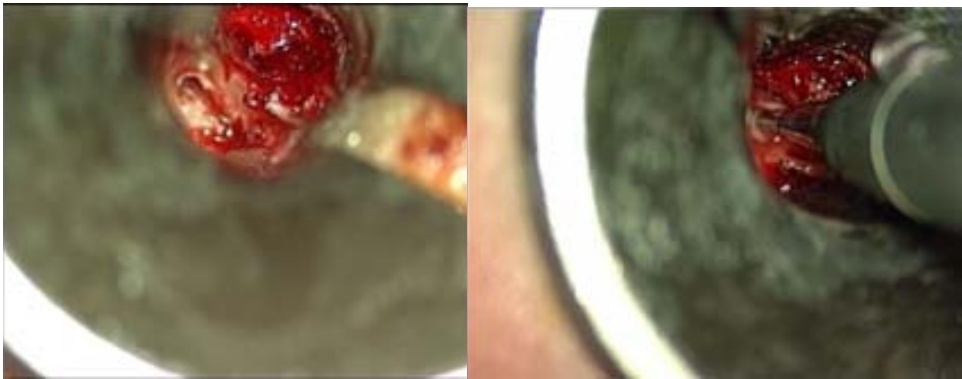
Sistematización de la técnica:

Habitualmente el compromiso asienta en la espira basal, cerca de la ventana redonda. El fresado se inicia en la ventana redonda y se continua siguiendo la dirección anteroinferior de la espira hasta el inicio de su curva ascendente. En este trayecto, (4,5mm.) es probable encontrar un espacio libre de osificación para poder practicar una cocleostomía basal. Fig.116

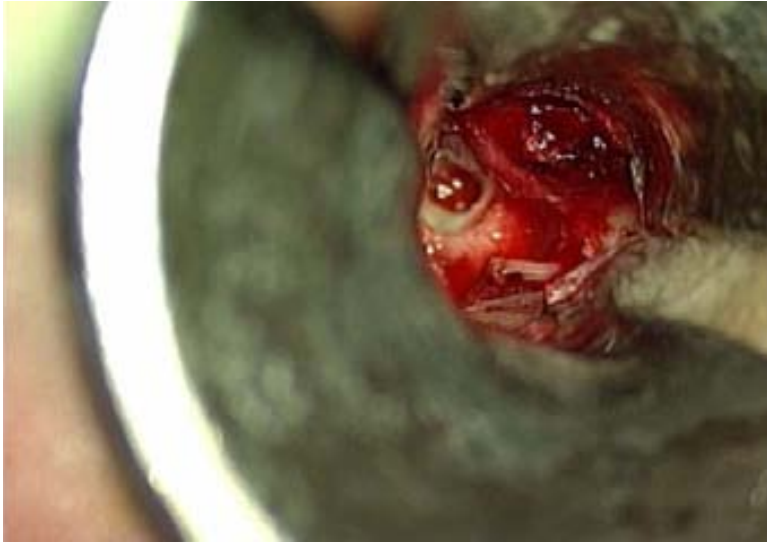


**Fig.116** EMA. Inicio del fresado en una ventana redonda osificada

Una segunda cocleostomía se practica con una fresa de 1mm, al lado de la primera, por debajo del proceso cocleariforme, a la altura de la espira media. Figs.117,118

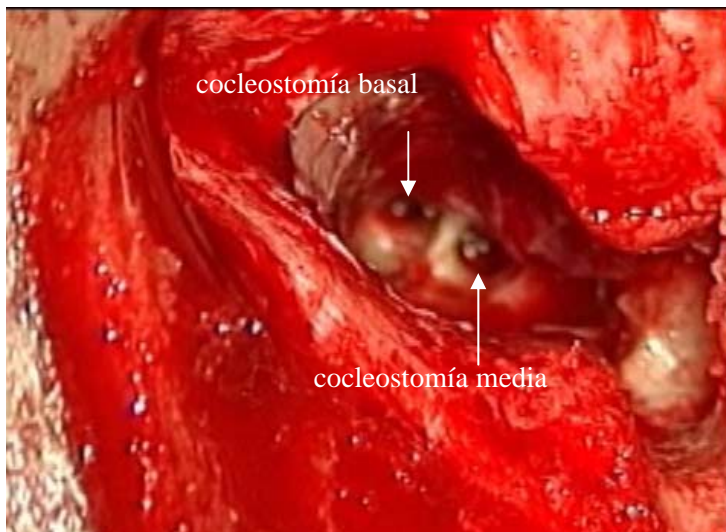


**Fig.117** EMA. Cocleostomía basal e inicio de la cocleostomía media



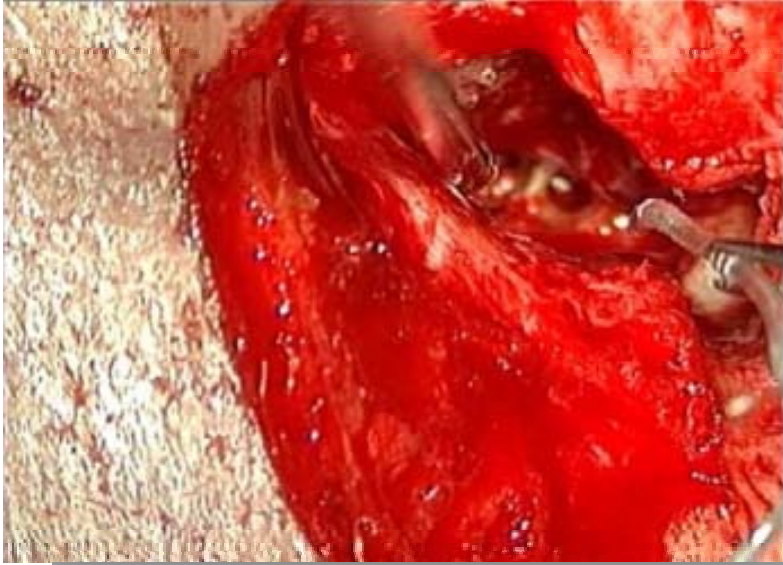**Fig.118** EMA. *Cochleostomía en la espira media*

Si se logra realizar la cochleostomía basal, se procede a la inserción del haz de electrodos. Si la escala es permeable, se controla su paso por la cochleostomía media, con lo cual se asegura su correcto posicionamiento y la ausencia de una falsa vía. Este procedimiento es útil, sobre todo si no se dispone de un equipo de radioscopia peroperatoria. Figs.119,120,121

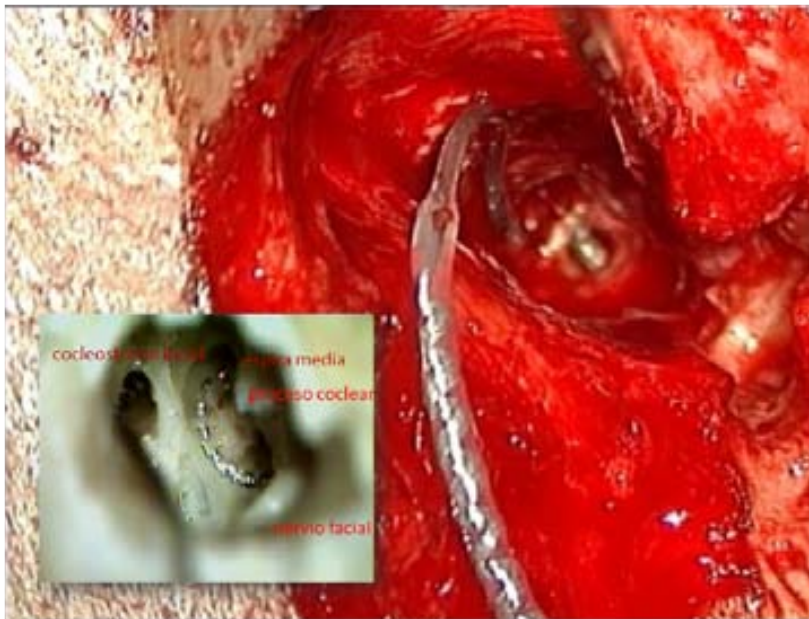


**Fig.119** EMA. *Técnica para osificación parcial. Doble cochleostomía: espira basal y espira media*






**Fig.120** EMA. *Inserción del haz de electrodos*



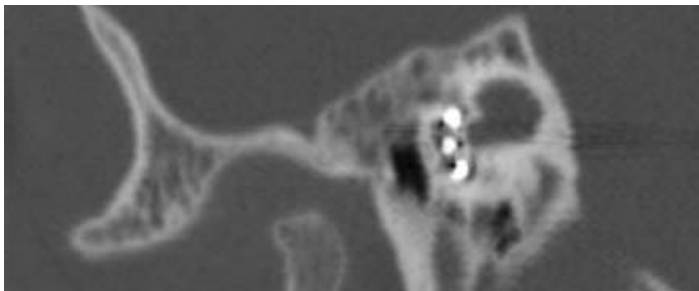
**Fig.121** EMA. *Técnica para osificación parcial. Inserción. Se introduce el Haz de electrodos por la espira basal y se controla su posicionamiento en la espira media. Disección: espiras cocleares*

Si la inserción del haz de electrodos no fuera posible desde la espira basal, se inicia una **inserción inversa** desde la cocleostomía de la espira media, que permite el posicionamiento del haz de electrodos en la parte más profunda de la espira basal, en dirección a la ventana redonda. No es necesario sacrificar la cadena osicular, que sirve de referencia anatómico-quirúrgica.

La doble cocleostomía permite controlar la situación del HE cuando se practica desde la espira basal. La inserción inversa se practica desde la cocleostomía media, por osificación de la espira basal. La RM es un estudio imprescindible en estos casos.



**Fig.122** EMA. Técnica para osificación parcial. Control post.op.TC. Se observa la guía de electrodos en el CAE y su posicionamiento en la cóclea. Rx.transorbitaria.



**Fig.123** EMA.TC.Posicionamiento mas apical del HE

El control postoperatorio revela un correcto posicionamiento del haz de electrodos, que permite una estimulación mas apical, por el inicio mas anterior de la cocleostomía basal.Figs.122,123

Este espacio coclear cuenta con una mayor densidad de población neuronal y podría explicar los excelentes resultados funcionales de este paciente (informe audiológico).Utiliza una estimulación bimodal por la bilateralidad de su enfermedad.

#### b) Osificación total

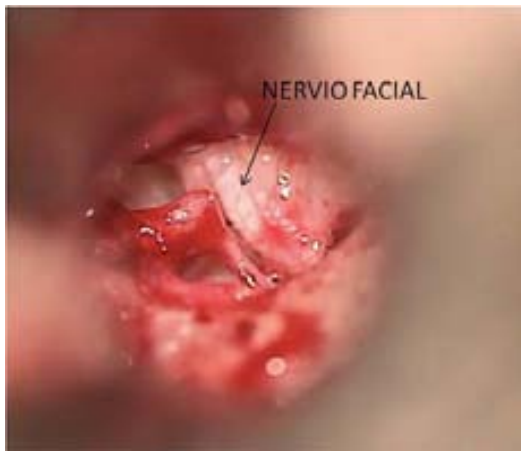En los casos de osificación total el EMA practica una técnica circunmodiolar endomeatal,para exponer totalmente la espira basal.Esto implica la eliminación de la espira media y de la espira apical,conservando la pared posterior del CAE.La cadena osicular debe ser sacrificada,para poder ubicar el colgajo tímpano meatal lo mas anteriormente posible y lograr una visión adecuada y un buen control del instrumental quirúrgico.Se secciona el músculo del martillo y el martillo a nivel de su cuello conservando su mango,lo que permite estabilizar la membrana timpánica una vez repuesto el colgajo.

#### 5.1.2.2.4 Malformaciones congénitas del hueso temporal

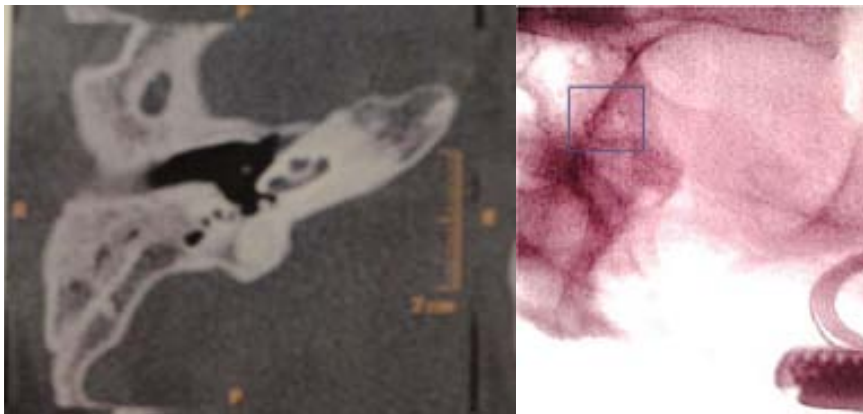
El beneficio potencial del EMA se maximiza cuando hay malformaciones como un nervio facial bifurcado o con un trayecto anómalo. Fig.124

En aquellos casos de hipoplasia y falta de neumatización mastoidea, como el OSMED (Otospondilomegaepiphesialdysplasia. Hipoacusia genética sindrómica) Sind. de Stickler [106,107] El riesgo de lesión del nervio facial es muy alto mediante una timpanotomía posterior, mientras que el EMA, no presenta riesgos. Fig.125

En las malformaciones congénitas con una TC adecuada, se puede realizar por vía endomeatal una cocleostomía, sin peligro de lesionar el nervio facial.



**Fig.124** EMA. Trayecto anómalo del NF



**Fig.125** EMA. TC.Rx. Otospondilomegaepiphesialdysplasia (OSMED) hipoacusia genética sindrómica con malformación. Sind de Stickler. La radioscopia confirma el correcto posicionamiento. El cuadrado indica el HE [106,107]

### 5.1.3 COMPROMISO FUNCIONAL

La conservación de las estructuras funcionales, debería ser la regla en la cirugía del IC. Hay indicaciones que así lo exigen: la estimulación electroacústica (**EAS**) y la cobertura coclear completa (**CCC**).

Cuando el buen resultado funcional, depende de la binauralidad, como es el caso del **implante coclear pediátrico bilateral simultáneo**, la técnica que se aplique es de vital importancia para no aumentar el riesgo quirúrgico, en éstos casos específicos

#### 5.1.3.1 Estimulación electroacústica. (EAS)

Aquellos pacientes que presentan una hipoacusia neurosensorial bilateral, que afecta más a las altas frecuencias que a las bajas frecuencias, con un mal rendimiento de las prótesis acústicas pueden beneficiarse de esta tecnología híbrida. Un IC que estimula selectivamente las frecuencias agudas y un audífono convencional que estimula las frecuencias graves. Su indicación se debe ajustar al audiograma de la Fig.126

Desde un punto de vista funcional, esta doble estimulación electroacústica, permite una mejor discriminación en ambientes de ruido y una mejor percepción musical [12,13,14,15,16,17]

Desde un punto de vista quirúrgico, plantea un reto importante, ya que obliga a practicar una inserción del HE respetando las estructuras neurosensoriales de la cóclea, por esta razón se utiliza un electrodo corto (<21 mm.), que estimule principalmente las altas frecuencias. Fig.128

El IC Híbrido precisa de una técnica *delicada* (soft surgery) que inició un nuevo concepto en la cirugía del IC, capaz de preservar la audición residual del paciente. Básicamente las premisas de esta cirugía son: la inserción atraumática del HE, no aspirar excesivamente el contenido perilinfático e impedir la entrada de sangre y de polvo óseo, en la escala timpánica. [38]

El EMA cumple estrictamente con todas estas premisas y lo convierten en un abordaje casi de elección para esta cirugía, principalmente porque el EMA no practica la cocleostomía promontorial y ha sido diseñado para la inserción del HE mediante una cocleostomía por membrana de ventana redonda.

La desinserción del tímpano secundario, para estos casos, se practica teniendo en cuenta el diámetro del electrodo. Esta timpanotomía mínima, que da paso al HE es lo que permite controlar la salida de perilinfa e impedir la entrada de sangre. No existe la posibilidad de polvo óseo, ya que el fresado se limita a la ceja ósea, que debe ser meticulosamente eliminada, (respetando la integridad de la membrana de la VR). El trauma sonoro de la fresa sobre el promontorio está ausente. Fig.127

Otra ventaja del EMA, es el ángulo de inserción del HE que está dirigido al piso de la escala timpánica, que es el sitio más seguro para no provocar lesiones de las estructuras endococleares [50]

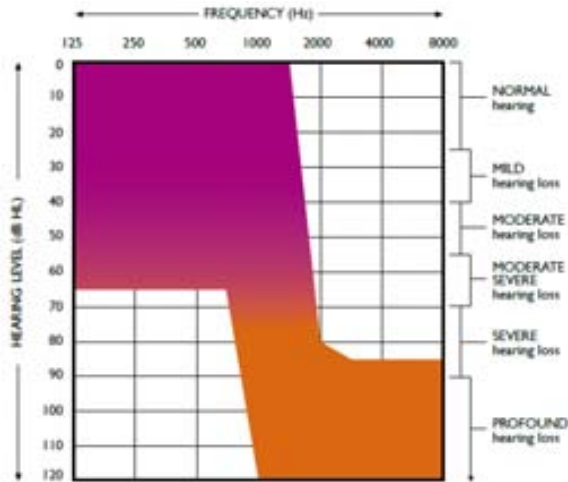
A diferencia de los abordajes transmastoideos, el EMA respeta el sistema de aireación mastoideo [36] que es de vital importancia para la ventilación del oído medio y para el correcto funcionamiento de la estimulación acústica del implante.

Este hecho ha sido resaltado por Zwartenkot y col. [23] ..."transmastoidal posterior tympanotomy approach led to chronic underpressure in the middle ear" y sugieren la aplicación del EMA, "...The tunneling technique proposed by Slavutsky and Nicenboim might be applied."

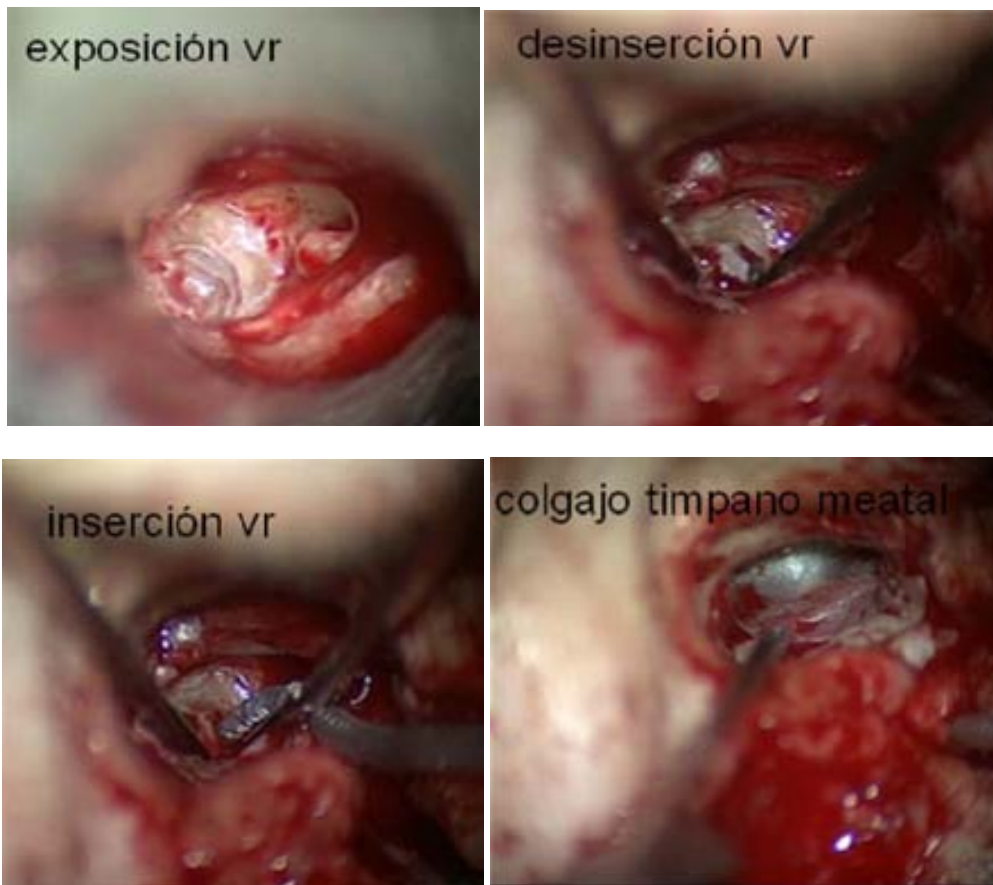


Otro factor importante son los resultados a largo plazo con un implante Híbrido, ya que una buena respuesta con la telemetría peroperatoria y el control post operatorio inmediato no garantizan el éxito de esta cirugía. La pérdida progresiva de la audición residual, se puede presentar a los pocos meses de evolución.

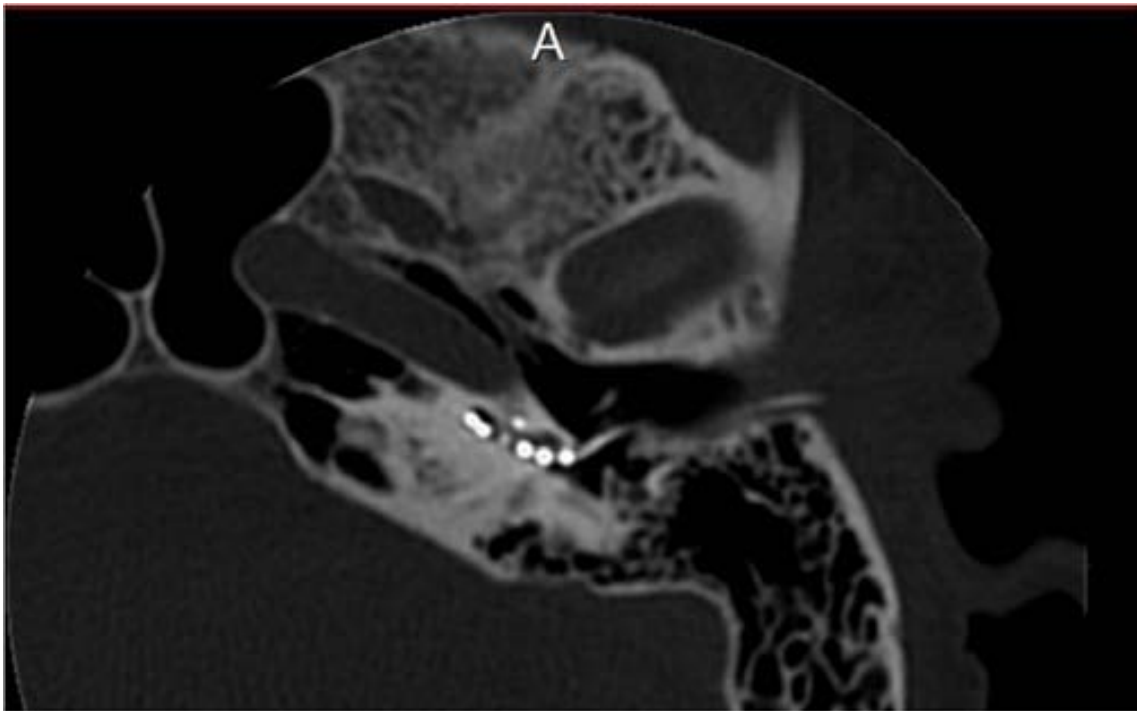La experiencia del EMA con EAS es muy positiva en este aspecto. (Informe audiológico)



**Fig.126** Criterio audiológico para una indicación de EAS.Cort.Medel

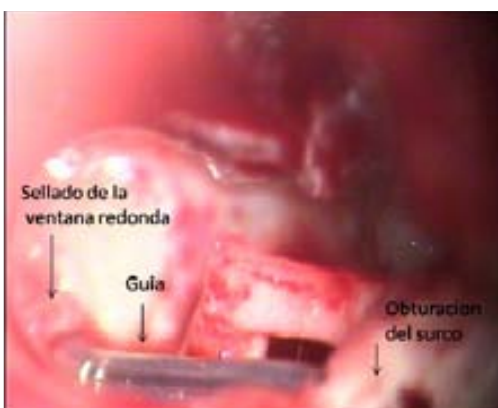


**Fig.127** EMA. Estimulación electroacústica (EAS). Secuencia quirúrgica



**Fig.128** TC.EAS.El HE se posiciona en el inicio de la ventana redonda

La guía de electrodos no interfiere el normal funcionamiento de la cadena osicular.Esencial para la estimulación acústica del IC Híbrido (EAS).Fig.129

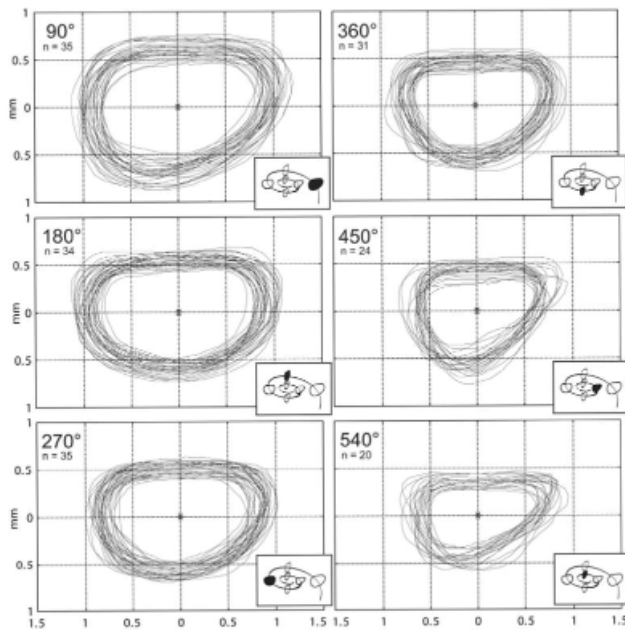


**Fig.129** EMA.La guía de electrodos no contacta con la cadena osicular.Ventana redonda sellada y surco obturado

### 5.1.3.2 Cobertura coclear completa (CCC)

La cobertura coclear completa, parte del concepto de estimular toda la cóclea y por eso su denominación. Exige un electrodo más largo (31mm) para poder cubrir todas las frecuencias cocleares desde su base hasta el ápex. La densidad neuronal es mayor en la zona apical y su estimulación proporcionaría mejores resultados funcionales. [18,19]

La cóclea tiene un diámetro variable y presenta sitios más estrechos para el paso del HE, por eso requiere de un electrodo adecuado no solo en longitud, también en flexibilidad, para adaptarse al contorno coclear y poder avanzar de una manera atraumática. Fig.130 [54,10]



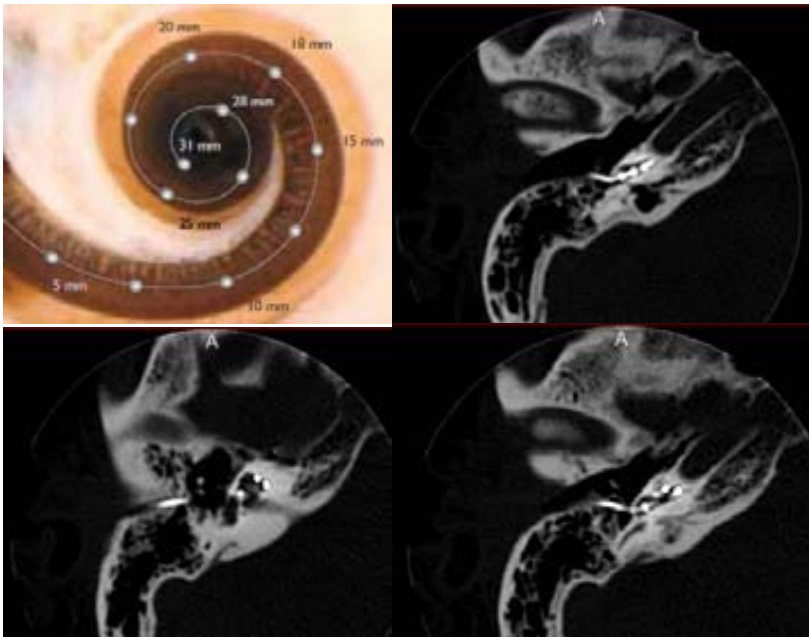
**Fig.130 Considerations for the design of future cochlear implant electrode arrays: Electrode array stiffness, size and depth of insertion** Rebscher, S y col. [54]. *Estrechez coclear segun el grado de inserción*

En un modelo espiral, como el de la cóclea, una inserción tangencial a la escala timpánica provocará que el HE choque contra el modiolo y la pared lateral provocando lesiones endococleares [42]. Figs.153, 154

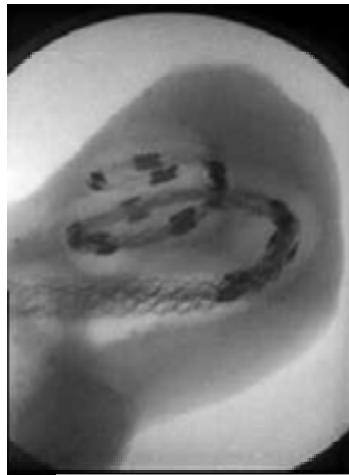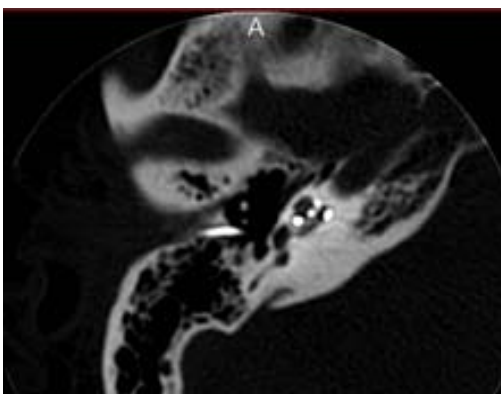
El EMA practica una inserción centrada en la luz de la escala timpánica. Lo que se pretende es introducir un HE largo que alcance el ápex manteniéndose en la escala timpánica, sin pasar a la escala vestibular. Fig.131 [44]

La inserción se realiza en el inicio de la escala timpánica, que se corresponde con la ventana redonda y esto nos asegura una mayor estimulación neuronal (aproximadamente > 2mm.), comparada con la inserción a través de una cocleostomía promontorial, que es mas anterior. [51,85]

Se realizaron implantes con EMA y HE de 31mm y 28mm, ya que un electrodo más corto podría mejorar la hidrodinámica coclear. No están claros todavía, los beneficios de la estimulación profunda de la cóclea [18,82]



**Fig.131** EMA.TC.Cobertura coclear completa.Estimulación de la base al ápex coclear

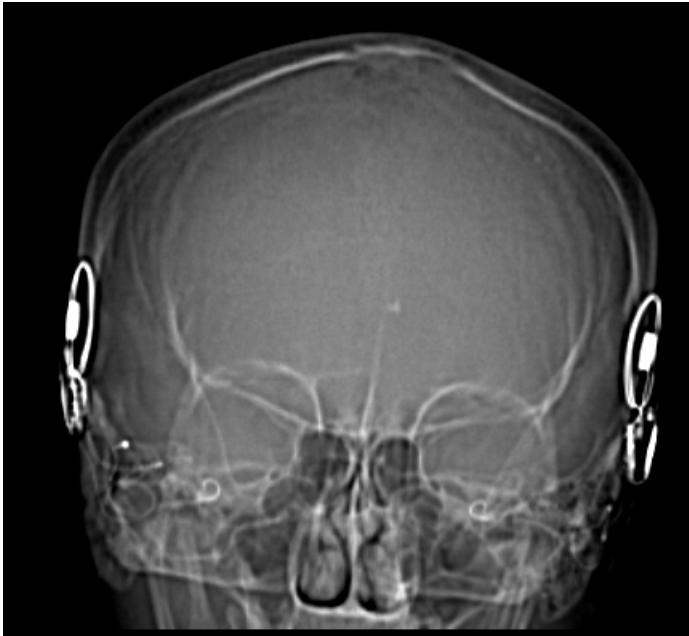


### 5.1.3.3 Implante coclear pediátrico bilateral simultáneo

La cirugía del IC bilateral puede ser realizada de una manera secuencial o simultánea, pero esta última indicación presenta un riesgo añadido cuando debe ser realizada en niños. Anagiotos y col. [20], refieren... *“las características fisiológicas de esta edad pueden contribuir a una descompensación cardiovascular rápida por pérdida de sangre. Los valores de hemoglobina disminuyeron en un 93% de los casos en el post operatorio inmediato. La necesidad de una transfusión sanguínea debe ser contemplada. En uno de 14 casos implantados se tuvo que realizar debido al sangrado intraoperatorio”*.

La principal causa de una hemorragia en la cirugía del IC pediátrica es la mastoidectomía y se debe a que en los niños la mastoides es un hueso esponjoso, muy vascularizado y en proceso de desarrollo que tiende a sangrar fácilmente.

El EMA respeta la mastoides y por lo tanto evita esta complicación.Fig.132



**Fig.132** EMA.IC bilateral simultáneo

## **6. RESULTADOS**

## 6.1 RESULTADOS QUIRÚGICOS

El resultado de una técnica quirúrgica está determinado por el cumplimiento de su objetivo. En el caso de las técnicas quirúrgicas que intentan restaurar la audición (v.g. otosclerosis), su éxito o fracaso dependerá de sus resultados funcionales. En el caso de técnicas quirúrgicas cuyo objetivo es erradicar una patología invasiva (v.g. colesteatoma), dependerá de su total eliminación y la ausencia de patología residual.

El IC persigue un resultado funcional y la cirugía se desarrolla habitualmente en un oído sin patología aparente (imágenes radiológicas normales), sin embargo una técnica quirúrgica para IC realizada adecuadamente, no garantiza un buen resultado funcional, ya que el mismo no depende sólo de la cirugía, sino de distintos factores que condicionan las habilidades auditivas de cada paciente (edad, tiempo de privación auditiva, estimulación, antecedentes clínicos, familiares, genéticos, rehabilitación, etc..)

En base a que un mal resultado funcional, no siempre invalida una cirugía para IC, se decidió valorar las diferentes técnicas quirúrgicas por su nivel de complicaciones.

### 6.1.2 Comparación de complicaciones según la técnica utilizada en los IC [87]

Las complicaciones son un indicador muy sensible de una técnica quirúrgica. Un abordaje puede ofrecer buenos resultados, pero su índice de complicaciones determinará su utilidad. Su comparación con otras técnicas quirúrgicas indicará su fiabilidad en el momento de interpretar los resultados.

Se realizó un estudio multicéntrico comparativo entre el abordaje endomeatal (EMA) [4,5], la técnica suprameatal (SMA) [61,62] y la técnica a través del receso facial con timpanotomía posterior (RF) [1,2,87]

Se utilizó la clasificación de complicaciones descrita en el trabajo de Hoffman y Cohen [103] quienes dividen las mismas en:

- a- Intraoperatorias (gusher)
- b- Postoperatorias inmediatas (fístula de LCR)
- c- Postoperatorias tardías (extrusión)

La misma clasificación utiliza una división que incluye complicaciones mayores y complicaciones menores. Las complicaciones mayores son aquellas que requieren para su solución un reintegro a cirugía (mala colocación de electrodos, extrusión, migración de las bobinas receptoras, etc.) o internación del paciente (meningitis, fístula de LCR); mientras que las complicaciones menores, son aquellas que necesitan un tratamiento conservador (infección del colgajo, estimulación facial, vértigo, etc.)

Los tres grupos participantes utilizan las tres técnicas mencionadas. En este aspecto existe muy poca bibliografía comparativa directa entre técnicas.

Se revisaron 208 pacientes. (n=208), 104 de sexo femenino y 104 sexo masculino. El rango de edad de los pacientes fue entre 1 y 80 años. Del total de 208 pacientes implantados, 41 [4] pacientes fueron implantados por la técnica endomeatal (EMA) grupo A. (19 sexo masculino,

23 sexo femenino). El grupo B estuvo conformado por 80 pacientes implantados por técnica suprameatal (30 sexo femenino, 50 sexo masculino). En este grupo existió un subgrupo que es una variante de la SMA, que es el acceso mediante una pequeña aticotomía de 56 pacientes. Finalmente, el grupo C fue de 86 pacientes implantados por la técnica del receso facial mediante timpanotomía posterior (35 sexo masculino, 51 sexo femenino).

Entre los 208 pacientes implantados el 10,5% (22 de 208) presentó complicaciones, de éstas el 2,88 % (6 de 208) fueron complicaciones mayores que obligan a una reimplantación y el 7,69 % (16 de 208) fueron complicaciones menores.

El grupo A operado con técnica EMA presentó 4 complicaciones, una de ellas mayor, y 3 menores. La complicación mayor fue la extrusión del receptor-estimulador por infección del colgajo. Las complicaciones menores correspondieron a un hematoma en la zona quirúrgica, una otitis serosa y una infección de la herida quirúrgica, las tres tuvieron respuesta al tratamiento médico. En total en este grupo hubo un 9,5% de complicaciones, una mayor (2,38%) y tres menores (7,14 %).

Los pacientes del grupo B operados con técnica SMA Y ATICOTOMÍA, refieren 8 complicaciones, 3 clasificadas como mayores, dentro de las cuales 2 fueron por problemas intraoperatorios que obligaron a una implantación del oído contralateral y un desplazamiento de prótesis que requirió reposicionamiento quirúrgico. Hubo en este grupo 5 complicaciones menores, un paciente presentó ulceración de piel, otro presentó vértigo prolongado, un paciente tuvo colgajo timpanomeatal corto debiendo cerrarse con injerto de fascia, uno presentó vómitos prolongados, y por último un paciente presentó gusher intraoperatorio. Resumiendo, en el grupo B hubo un 10% de complicaciones, de las cuales 3,73% fueron complicaciones mayores y % 6,25 menores.

Finalmente, el grupo C operado con técnica del Receso Facial tuvo 10 complicaciones, de las cuales una correspondió a una complicación mayor (hemorragia de arteria meníngea). Dentro de las complicaciones menores que fueron nueve, 3 pacientes presentaron gusher intraoperatorio, 2 pacientes tuvieron estimulación facial, un paciente tuvo hematoma en zona retroauricular y cuello, un paciente con seroma y finalmente un paciente que presentó vértigo prolongado y de difícil control clínico. Una paciente pediátrica presentó después de un traumatismo un desplazamiento de prótesis que no necesitó de reposicionamiento. Por lo tanto el grupo C tuvo un 11,6% de complicaciones, de las cuales 1,1% fueron complicaciones mayores y 10,5 % menores. Analizando estos datos no se obtienen diferencias estadísticamente significativas entre las 3 técnicas ( $p > 0,76$ ).

Los porcentajes obtenidos se encuentran dentro de lo descrito en la literatura y las tres técnicas son seguras en manos experimentadas.

Es necesario comparar el porcentaje de complicaciones en general. El número de complicaciones depende de numerosos factores, siendo uno de los principales el momento de la curva de aprendizaje en el que se realizan. Los cirujanos involucrados tienen más de 10 años de experiencia previa en todo tipo de cirugía otológica. En este estudio se refieren un 10,5 % de complicaciones; de las cuales 7,69 % fueron menores, mientras que el 2,88 % correspondió a complicaciones mayores. Estos números se encuentran en un término medio de los porcentajes publicados en la bibliografía. Kandogan [72], publica un 6.6 % de complicaciones menores y 12.33 % de mayores, mientras Postelmans [73] presenta un índice de complicaciones mayores de 3.7%.

Uno de los primeros trabajos publicados que hace referencia a complicaciones quirúrgicas relacionadas con un implante coclear corresponde a Thielemeir [74]. Estudia los resultados obtenidos en 269 implantes detectando cuatro casos de necrosis del colgajo.



Tomando como base la clasificación de complicaciones en mayores o menores dependiendo de su gravedad y de si hubo o no necesidad de practicar una reintervención, Cohen y col. [75], señalan que las complicaciones mayores obtenidas en sus trabajos oscilaron entre el 2,5% y el 15%, ocupando un porcentaje elevado las relacionadas con infecciones en el colgajo. Las complicaciones menores (paresia facial transitoria, alteraciones gustativas, inestabilidad, perforación timpánica, acúfenos, seromas, hematomas) variaron entre el 6,2% y el 25%, siendo todas transitorias y resolviéndose con curas tópicas o reprogramando el procesador en los casos de estimulación facial. [76]

Otros trabajos como el de Mondain y col. [77], refieren complicaciones en el 16 % de sus pacientes con un 5,6% de complicaciones menores y dentro de las mayores 7,2% de reimplantaciones y 3,2%, que obligaron a reposicionar la prótesis sin necesidad de reimplantación (infecciones de la piel, traumatismos).

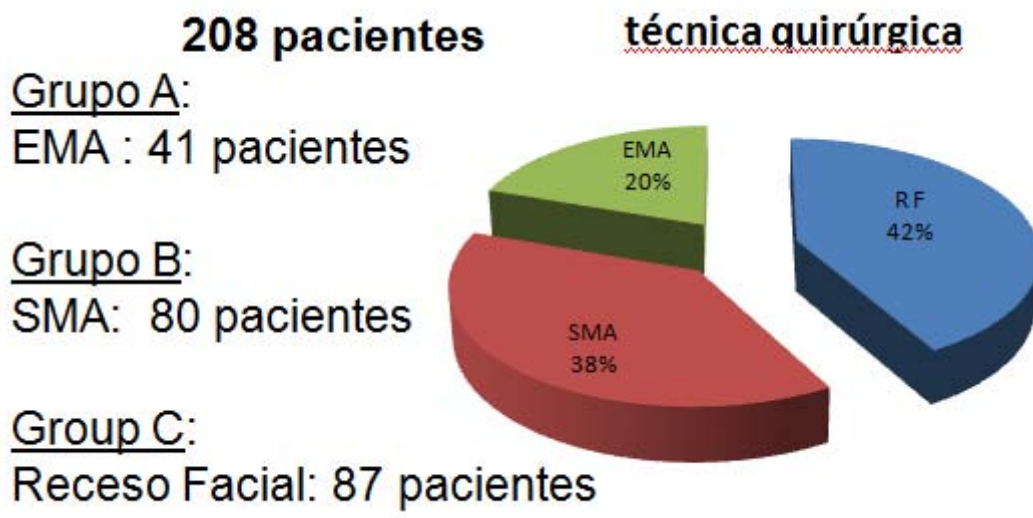
El Hospital Universitario de Valencia [78], refiere sobre 246 pacientes implantados un total de 28 complicaciones, corresponden al 11,38% del total de implantes, 7 pertenecen a complicaciones menores y 21 a mayores, de este número de complicaciones mayores, el 6,5% correspondieron a defectos en las prótesis implantadas.

Un estudio de Maastrich University Medical Center [79] describe a la técnica SMA como segura para la realización de un IC. Presenta un trabajo sobre 107 pacientes implantados con esta técnica, de los cuales 23,4%(25 de 107) presentaron complicaciones menores y solo el 3,7 % (4 de 107) complicaciones mayores, de las cuales dos fueron extrusiones por infecciones de la piel, una por mal posicionamiento del electrodo y otra por defecto del implante.

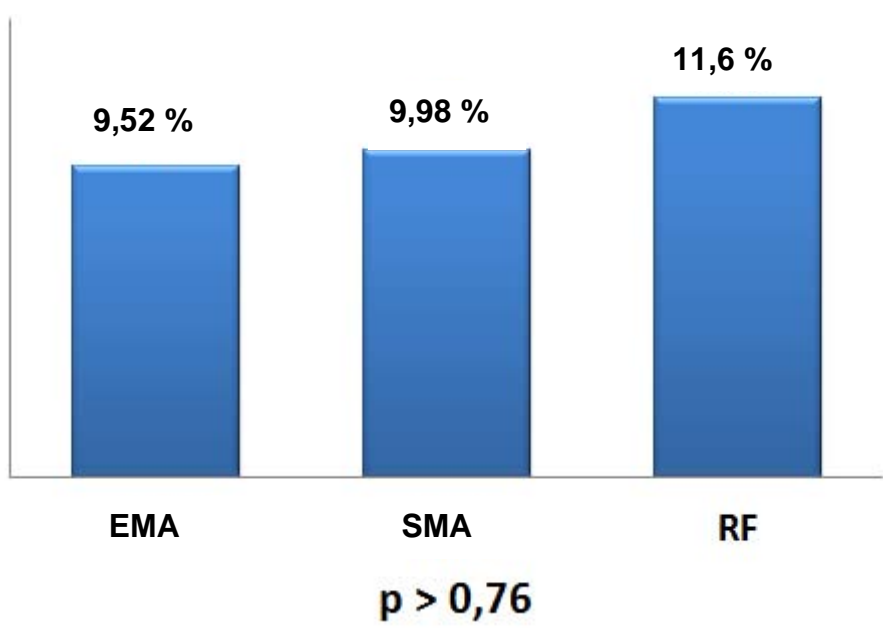
Comparando los resultados obtenidos por los diferentes grupos, la técnica del RF es la que menos porcentaje de complicaciones mayores tuvo 1,1%, seguida de la técnica EMA con un 2,38% y la SMA con un 3,75%. En cuanto a las complicaciones menores el grupo operado por SMA tuvo el menor porcentaje presentando un 6,25%, seguido del grupo operado por EMA con un 7,14% y el grupo operado por el RF presento el 10 %. Es necesario destacar el concepto que, tanto el EMA como el SMA, son abordajes que evitan la proximidad del nervio facial.

Algunas de estas complicaciones generales hubieran sucedido usando cualquiera de las 3 técnicas quirúrgicas descritas. El ejemplo es el Gusher intraquirúrgico que supone una complicación menor en el grupo B, y 3 en el grupo C, y no depende de la vía de abordaje utilizada, sino de las condiciones anatómicas del paciente. También es necesario aclarar, que la estimulación facial que se produce tras la programación del implante y obliga a veces a desconectar electrodos, no tiene que ver, por lo general, con la proximidad del implante al trayecto del Falopio, si no con la proximidad de la cápsula ótica al nervio facial intralaberíntico (hecho muy frecuente en pacientes con una cápsula ótica en la otoesclerosis, en fase de espongiosis «*spongy bone*»).

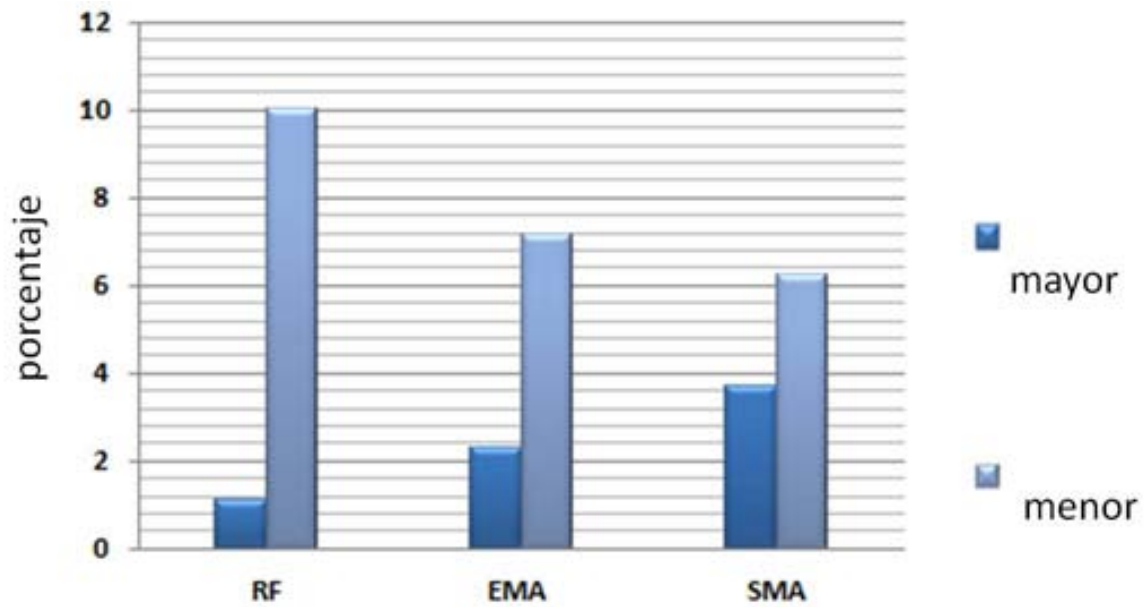
Las tres técnicas quirúrgicas descritas muestran un porcentaje de complicaciones muy similar (SMA 9,98%, EMA 9,52% y RF 11,6%). Por lo tanto se puede concluir que las tres técnicas son seguras y alternativas unas con otras. Figs.133,134,135,136,137,138,139,140,141



**Fig.133** Distribución de pacientes según técnica quirúrgica



**Fig.134** Complicaciones según técnica quirúrgica



**Fig.135** *Porcentaje de complicaciones mayores y menores*

mayor	n° (3,7%)	menor	n° (6,2%)
<u>extrusion</u>	1	necrosis	1
hemorragia	2	<u>perforacion</u>	1
		<u>vertigo</u>	1
		vómitos	1
		*gusher	1

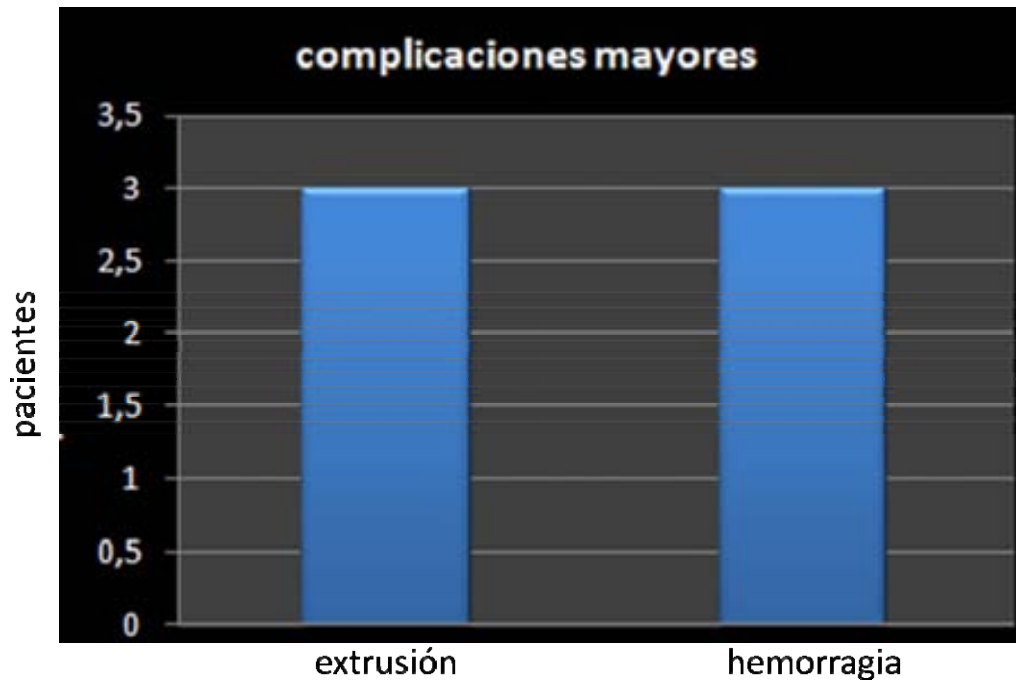**Fig.136** *Complicaciones del SMA .(\*no atribuible a la técnica quirúrgica)*

mayor	N° ( 2,3%)	menor	N° (7,1%)
		hematoma	1
extrusion por infección	1	otitis media con otorrea	1
		Infección de la cicatriz	1

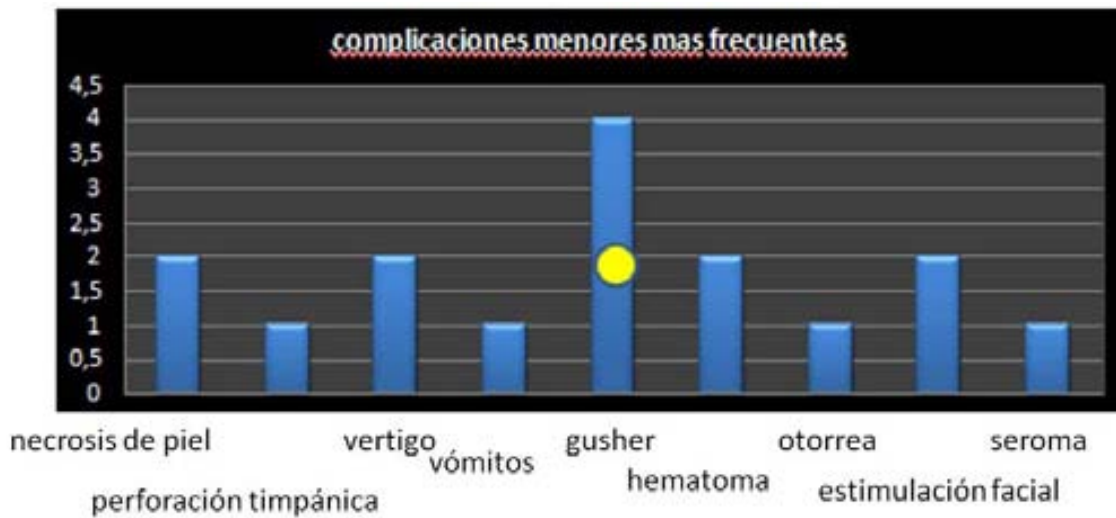
**Fig.137** *Complicaciones del EMA*

mayor	N° ( 1,1%)	menor	N° (10,5%)
		<u>gusher</u> *	3
hemorragia	1	Estimulación facial	2
extrusión	1	hematoma	1
		<u>seroma</u>	1
		<u>vertigo</u>	1

**Fig.138** *Complicaciones del RF (\*no atribuible a la técnica)*



**Fig.139** Complicaciones mayores más frecuentes. Todos los abordajes: 2,88% (6 pacientes)



**Fig.140** Complicaciones menores más frecuentes. Todos los abordajes: 7,69% (16 pacientes)

● no atribuible a la técnica quirúrgica

## Relación de pacientes implantados con EMA

Número de pacientes: 41 .Sexo: Femenino. 21 (51,2%) Masculino. 20 (48,8%). Edad: 18 meses a 72 años. Adultos: 32 (78%) Pediátricos: 6 (22%)

sexo	fecha cirugía	técnica quirúrgica	fecha colocación	colocación menor	colocación mayor	marca y modelo de ic	patologías asociadas	otras consideraciones
F	10/06/2007	EMA				Nucleus Freedom		
M	06/08/2007	EMA				Nucleus 24i		
F	30/10/2007	EMA				Nucleus 24i		
F	23/11/2007	EMAP				A bionic hearing 50k		
F	23/02/2008	EMA	10/05/2008 (inicio)		infección receptor-ear	Nucleus Freedom		extracción a 2 años de la cirugía
F	23/02/2008	EMA				A bionic hearing 50k		
F	06/03/2008	EMA				Nucleus 24i		
M	27/03/2008	EMA				Nucleus contour		
M	19/04/2008	EMA				Nucleus Freedom		
M	03/08/2008	EMA				Nucleus Freedom		
M	10/10/2008	EMA				Nucleus Freedom		
F	15/10/2008	EMA				Nucleus Contour		
F	22/11/2008	EMA				Nucleus 24i		
M	03/04/2009	EMA				Nucleus Freedom		
M	17/04/2009	EMAP				Nucleus Freedom		
M	12/06/2009	EMA				Nucleus Freedom		
F	25/06/2009	EMAP				Nucleus contour		
F	30/06/2009	EMA				Nucleus contour		
F	23/07/2009	EMA				Nucleus Freedom		
M	26/08/2009	EMA				Nucleus Freedom		
F	09/09/2009	EMA				Nucleus Freedom		
M	27/10/2009	EMA				Nucleus Freedom		
F	30/10/2009	EMAP				Nucleus Freedom		
F	12/11/2009	EMA				Nucleus Freedom		
F	01/12/2009	EMAP				Nucleus Contour		
F	12/12/2009	EMA				Nucleus Freedom		
M	17/12/2009	EMA				Nucleus Freedom		
M	10/02/2010	EMA				Nucleus Freedom		
F	20/02/2010	EMA	03-mar-10	otitis serosa		Nucleus contour		
M	13/03/2010	EMAP				Nucleus Freedom		
M	15/04/2010	EMA	30-abr-10	otonea		Nucleus contour		
F	28/05/2010	EMA				Nucleus Freedom		
M	10/06/2010	EMA				Nucleus Freedom		
M	19/08/2010	EMA				Nucleus Freedom		
F	15/09/2010	EMA				Nucleus contour		
F	24/09/2010	EMA				Nucleus contour		
M	12/11/2010	EMA				Nucleus contour		
F	26/11/2010	EMA				Nucleus contour		
F	12/01/2011	EMA				Nucleus 5		
M	19/01/2011	EMA				Nucleus Freedom		
M	09/02/2011	EMA				Medel Sonata		

**Fig.141** EMA. Relación de pacientes implantados [87]

Además de los resultados analizados, el control postoperatorio no revela problemas de extrusión del electrodo en el CAE y el aspecto de la piel es normal. La inserción del haz de electrodos es suave y fácil. Cuatro casos requirieron una ampliación del borde superior promontorial. Los controles anuales radiológicos revelan la estabilidad del IC en el tiempo. Fig.158

## 6.2 RESULTADOS FUNCIONALES

Los resultados funcionales se corresponden con la historia clínica de los pacientes. Los pacientes postlinguales son capaces de comprender una media del 80% de palabras en un entorno abierto sin ningún tipo de ayuda visual y de utilizar el teléfono en aproximadamente el 60% de los casos. En niños prelinguales, si bien son capaces de reconocer la palabra hablada en un entorno abierto sin la ayuda visual de la lectura labial o la gestualidad, es importante tener en cuenta que superado el periodo crítico auditivo, pueden existir diferencias individuales derivadas de factores médicos y de la atención educativa y rehabilitadora que el niño reciba post-implantación.

En adultos prelinguales, los resultados son pobres y difícilmente llegan a un nivel de discriminación adecuado, pero son capaces de reconocer sonidos de su entorno. Es muy importante el tiempo de privación auditiva de estos pacientes y la ayuda protésica que recibieron.

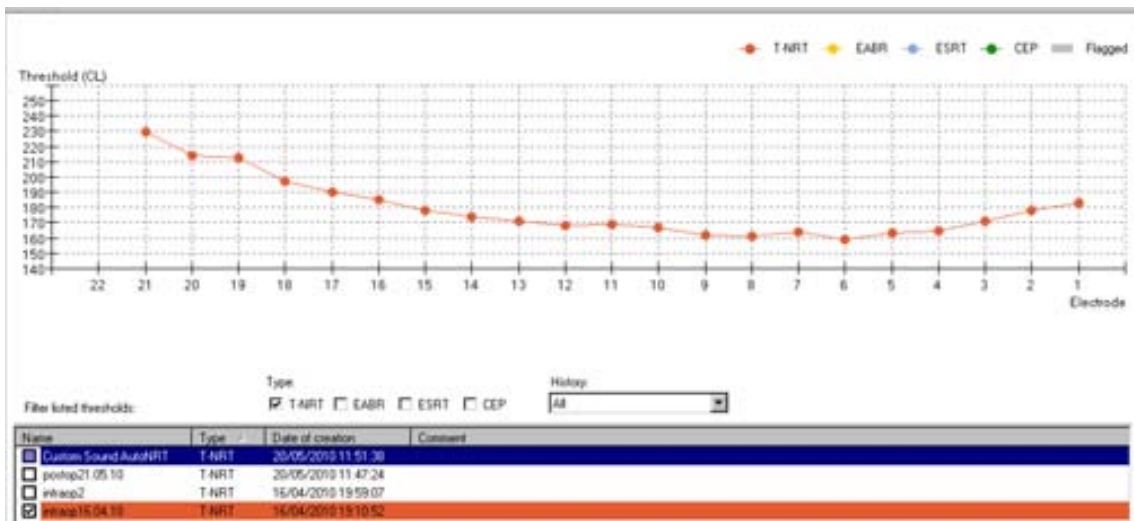

Si bien un mal resultado funcional no invalida una técnica quirúrgica para IC, que también depende de otros factores. Una técnica quirúrgica adecuada, puede favorecer el resultado funcional. [14]

Se han seleccionado aquellos casos que por sus antecedentes presentaban un mayor riesgo en el resultado funcional. Los informes audiológicos que se presentan, pertenecen a la compañía que comercializa el IC en cada caso.

### 6.2.1 Cóclea parcialmente osificada

El riesgo funcional radica en el fresado de la espira basal hasta encontrar la luz coclear y la destrucción neuronal de esta zona. Sin embargo, el hecho de iniciar una inserción mas anterior permite estimular la zona más apical de la cóclea, que contiene una mayor población neuronal y su estimulación explicaría el excelente resultado funcional.

Estudio audiológico



Informe audiológico:

**Datos Clínicos**

Paciente usuario de un IMPLANTE FREEDOM Contour Advance en oído izquierdo y un audífono en oído derecho.

El paciente fue implantado el 16/04/2010 del implante del oído izquierdo. El paciente acude a nuestro centro para realizar una reprogramación rutinaria de la parte externa del implante y un chequeo de la parte interna.

El implante del OI está funcionando correctamente y se obtiene un patrón de impedancias dentro de los límites estimados. Se realiza telemetría de respuesta neural, NRT, en 20 electrodos obteniendo buenas respuestas. Al realizar la telemetría de respuesta neural en los electrodos 1 y 2 (basales) a niveles altos el paciente refiere como si algo se moviera en su interior. Se mantienen cerrados los 2 electrodos más basales y los 3 más apicales. Se modifican sus umbrales y sus niveles de confort según sus respuestas conductuales.

El procesador de sonido del implante del OI lo utiliza diariamente, discriminando los sonidos de su entorno sonoro habitual (teléfono, timbre, electrodomésticos, ruidos de coches, habla, tos, estornudos, pisadas, el cierre de un corchete...) desde los primeros días y teniendo un rendimiento óptimo.

Se realizó una prueba de rendimiento en lado izquierdo, y su rendimiento está alrededor de 90--95% tanto en palabras bisílabas como otras en campo cerrado y abierto.

Audiometría después de la programación:

250/500/750/1000 Hz: 25 dBHL

1500/2000/3000 Hz: 20 dBHL

4000 Hz: 25 dBHL

6000 Hz: 20 dBHL

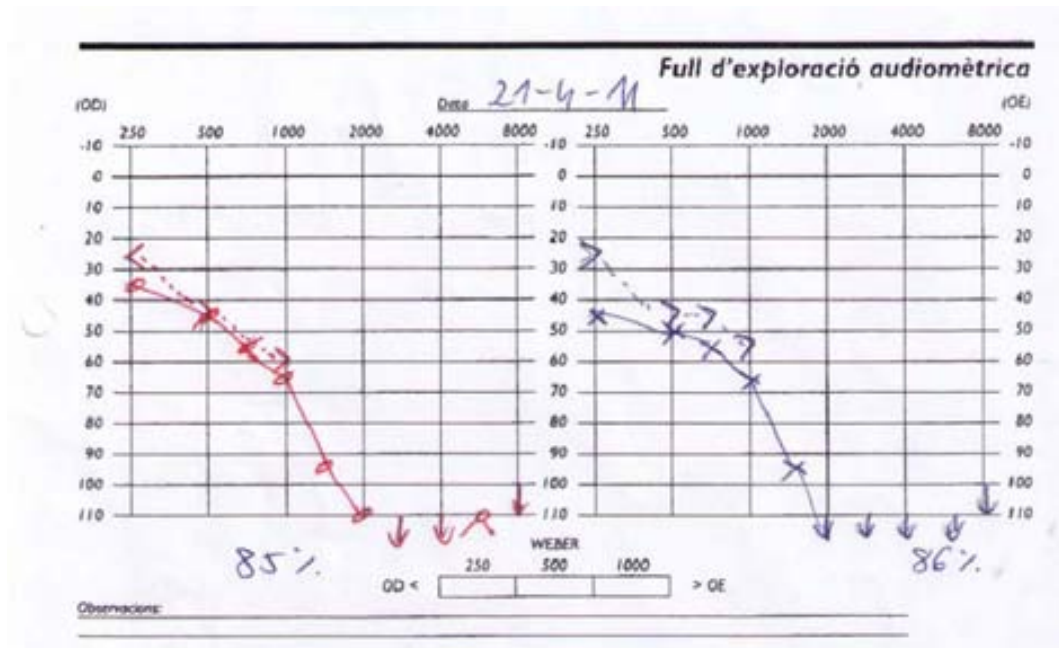
El tipo de comunicación que utiliza es Lenguaje Oral.



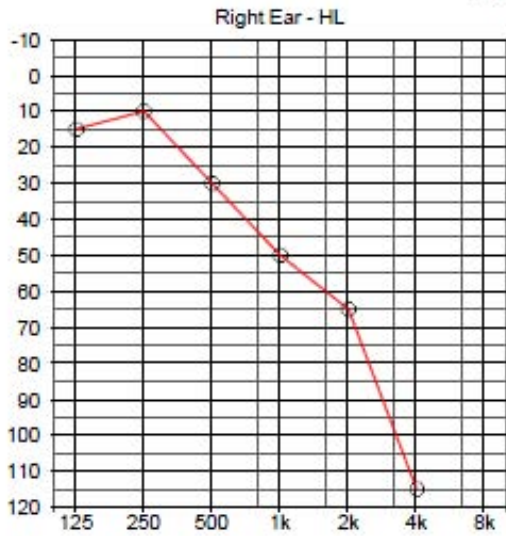
### 6.2.2 Estimulación electroacústica

El riesgo funcional se presenta por la falta de estimulación auditiva previa al implante. La paciente, de 55 años de edad y con una hipoacusia neurosensorial bilateral progresiva, nunca toleró ayuda protésica y su oído nunca fue bien estimulado, que es un factor pronóstico muy importante. Los resultados de esta estimulación híbrida son satisfactorios. La paciente cuenta con un programa de rehabilitación logopédica.

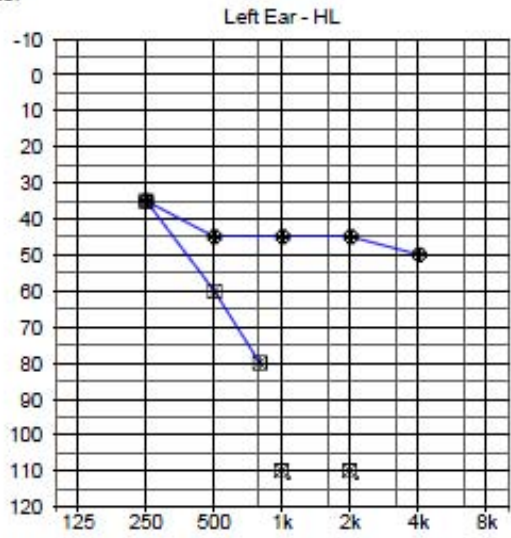
Estudio audiológico



Tone Audiometer

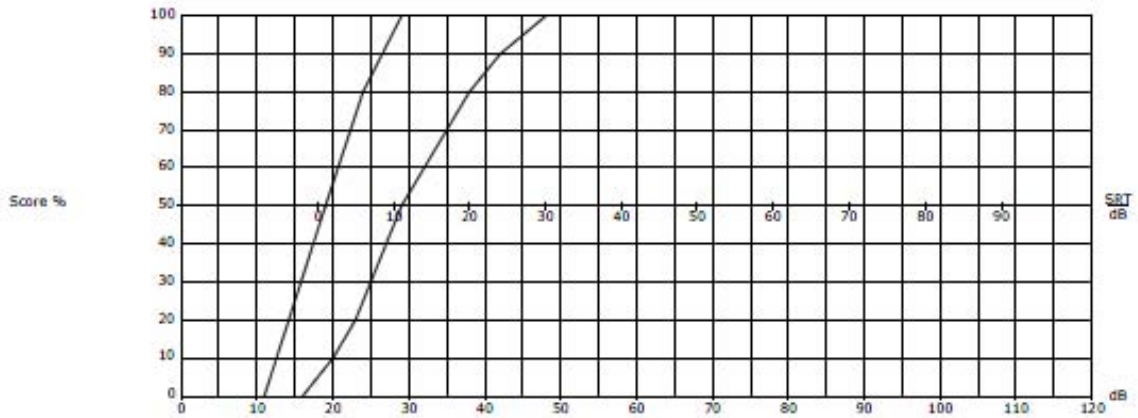


AC: →  
 BC: →  
 SF: →  
 SF,A: →  
 Masking Levels



AC: →  
 BC: →  
 SF: 40 65 75 90 70  
 SF,A: 35 60 70 85 85  
 Masking Levels

Speech Audiometer



Notes

Informe de telemetría



Implante: CONCERTO  
 Electrodo: FLEXeas  
 Lado: Izquierdo  
 Procesadores:  
 No se configuraron procesadores  
 Comentario: ---

Nombre: IFT (3)  
 Creado: 20/07/2011 12:51:51 Creador: Administrator  
 DIB: Dib V.2.0 ROM: 4.2 SN: 516 Versión de software: Maestro 4.0.2 Build 4107.26467  
 Implante: CONCERTO N.º de serie: 504449  
 Comentario: ---

Acoplamiento: Aceptar Integridad: Aceptar  
 Impedancia de referencia (GPI): 0,68 kΩ  
 Información: Aceptar: 12, HI: 0, GC: 0, HGC: 0 (Canales), Serie: 504449  
 Incluido en el paquete:  Usar en programación:  Telemetría reducida:

Impedancias												
	1	2	3	4	5	6	7	8	9	10	11	12
Impedancia (kΩ):	3,57	3,20	3,43	4,14	5,50	3,00	3,43	2,43	2,29	2,07	4,43	3,21
Estado:	Acept	Acept	Acept	Acept	Acept	Acept	Acept	Acept	Acept	Acept	Acept	Acept

Historia													
	1	2	3	4	5	6	7	8	9	10	11	12	GPI
IFT (2)	>19,3	>19,4	>19,5	>19,4	>19,4	>19,4	>19,4	>19,4	>19,3	>19,1	>19,2	>19,1	--
IFT (1)	>20,0	>20,3	>20,3	>20,2	>20,2	>20,3	>20,3	>20,3	>20,2	>19,8	>20,0	>19,8	--

Voltajes												
	1	2	3	4	5	6	7	8	9	10	11	12
1	1,11											
2	0,91	1,02										
3	0,20	0,91	1,07									
4	0,20	0,20	0,91	1,29								
5	0,27	0,27	0,20	0,91	1,71							
6	0,24	0,24	0,27	0,27	0,91	0,93						
7	0,24	0,24	0,24	0,27	0,27	0,91	1,07					
8	0,20	0,20	0,22	0,22	0,22	0,24	0,27	0,78				
9	0,20	0,18	0,20	0,20	0,20	0,22	0,24	0,27	0,71			
10	0,18	0,18	0,18	0,18	0,18	0,20	0,22	0,24	0,27	0,64		
11	0,13	0,16	0,13	0,16	0,16	0,18	0,18	0,18	0,20	0,22	1,38	
12	0,11	0,11	0,11	0,11	0,11	0,11	0,13	0,13	0,13	0,16	0,16	1,00

Canal estimado

Canal medio

Implante: CONCERTO N.º de serie: 504440  
 Canales deshabilitados localmente:  
 Canal 12: Deshabilitado por falta de percepción auditiva  
 Comentario: ---

Modo de volumen: RTI 0 - 100%  
 Volumen predeterminado: 75%  
 Ranges de frecuencia: FS logarítmica 1000 - 8000 Hz  
 Asignación de banda: 1 2 3 4 5 6 7 8 9 10 11  
 Mapa de compresión: Mapa de compresión logarítmico s = 500,00  
 Sensibilidad predeterminada: 75% Compresión AGC: 3:1  
 Estrategia: HDCIS  
 Tasa de estimulación: Máximo  
 Nivel de cumplimiento: 2 Ajuste automático:   
 Señales LED: Batería vacía:   
 Ajuste:   
 Alertas privadas: Advertencias:  Estado:  Confirmación:  Sonoridad de alerta: 4

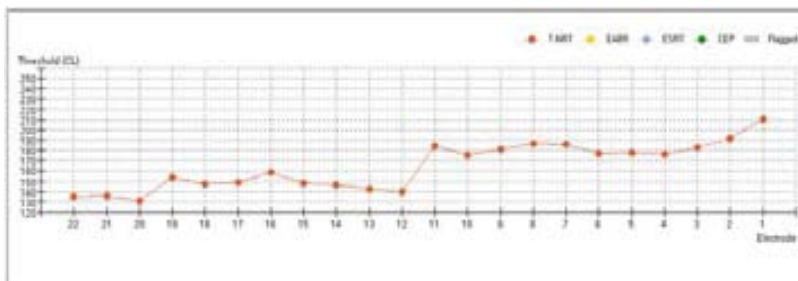
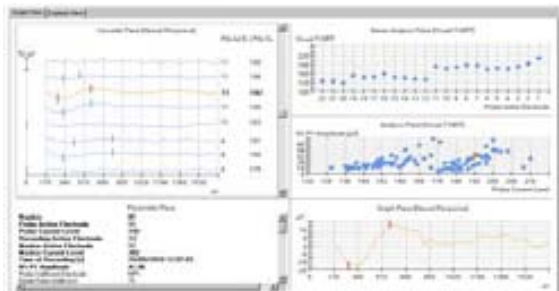
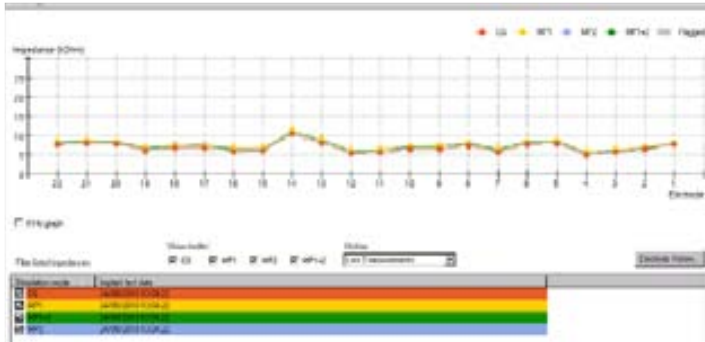
Número de canal	Estado del canal	MCL [µV]	THR [µV]	Duración efectiva [µs]	Duración mín. [µs]	Frec. central [Hz]	Tasa de estimul. [pp/s]	Límite de comp. [µs]	Tipo de canal
1	Habilitado	10,64	1,06	12,05	5,00	1050	2250	657	
2	Habilitado	11,37	1,14	12,05	5,00	1050	2250	1511	
3	Habilitado	11,63	1,16	12,05	5,00	1050	2250	744	
4	Habilitado	12,34	1,23	12,05	5,00	1050	2250	768	
5	Habilitado	14,30	1,43	20,33	5,00	2250	2250	651	
6	Habilitado	15,17	1,52	12,05	5,00	2025	2250	905	
7	Habilitado	15,17	1,52	17,82	5,00	3542	2250	657	
8	Habilitado	13,48	1,35	12,05	5,00	4086	2250	938	
9	Habilitado	12,34	1,23	12,05	5,00	4802	2250	1081	
10	Habilitado	13,55	1,36	17,82	5,00	6129	2250	768	
11	Habilitado	18,12	1,81	23,78	5,00	7382	2250	768	
12	Localmente deshabilitado	23,20	0,00	33,78	5,00	8	0	768	

Las audiometrías pre y post operatorias revelan la conservación de la audición residual con una pérdida media de 15 decibeles, con mas de año y medio de evolución. Las telemetrías son normales. La paciente continúa utilizando estimulación bimodal y tiene un rendimiento del 80% de su implante con palabras bisílabas en campo abierto.

### 6.2.3 Mastoidectomía previa

El riesgo funcional radica en el hecho de que con una anatomía normal, el paciente presentaba más de 15 años de privación auditiva por la laberintectomía previa, lo que no fue un inconveniente para obtener un buen rendimiento de su implante.

Estudio audiológico



Informe audiológico:

#### Datos Clínicos

Paciente de 51 años de edad, que padece hipoacusia neurosensorial bilateral profunda, paliado con un implante IMPLANTE FREEDOM Contour Advance en oído izquierdo. El paciente fue implantado el 24/09/2010 del implante del oído izquierdo. El paciente acude a nuestro centro para realizar una reprogramación rutinaria de la parte externa del implante y un chequeo de la parte interna.

El implante del OI está funcionando correctamente y se obtiene un patrón de impedancias dentro de los límites estimados. Se realiza telemetría de respuesta neural, NRT, en 9 electrodos obteniendo buenas respuestas.

El procesador de sonido del implante del OI lo utiliza diariamente, discriminando los sonidos de su entorno sonoro habitual (teléfono, timbre, electrodomésticos, ruidos de

coches, habla, tos, estornudos, pisadas, el cierre de un corchete...) desde los primeros días y teniendo un rendimiento óptimo.

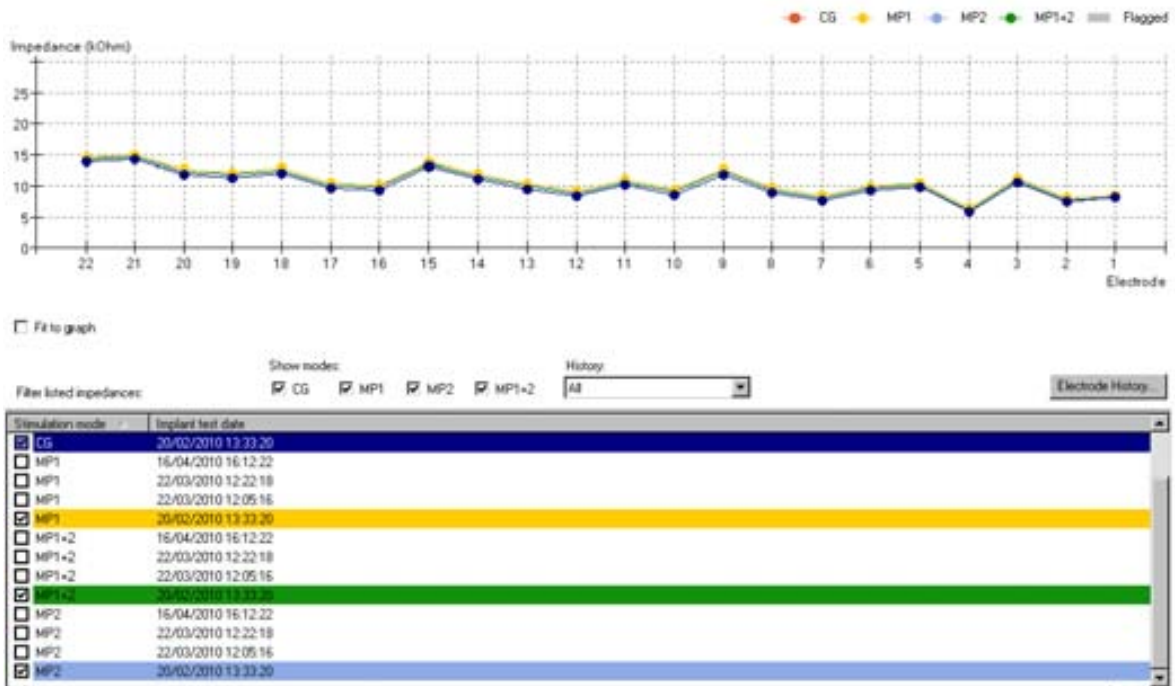
Se realizó una prueba de rendimiento en lado izquierdo, y su rendimiento es del 100% en palabras bisílabas y en campo abierto.

El tipo de comunicación que utiliza es Lenguaje Oral con muy poco apoyo de LLF.

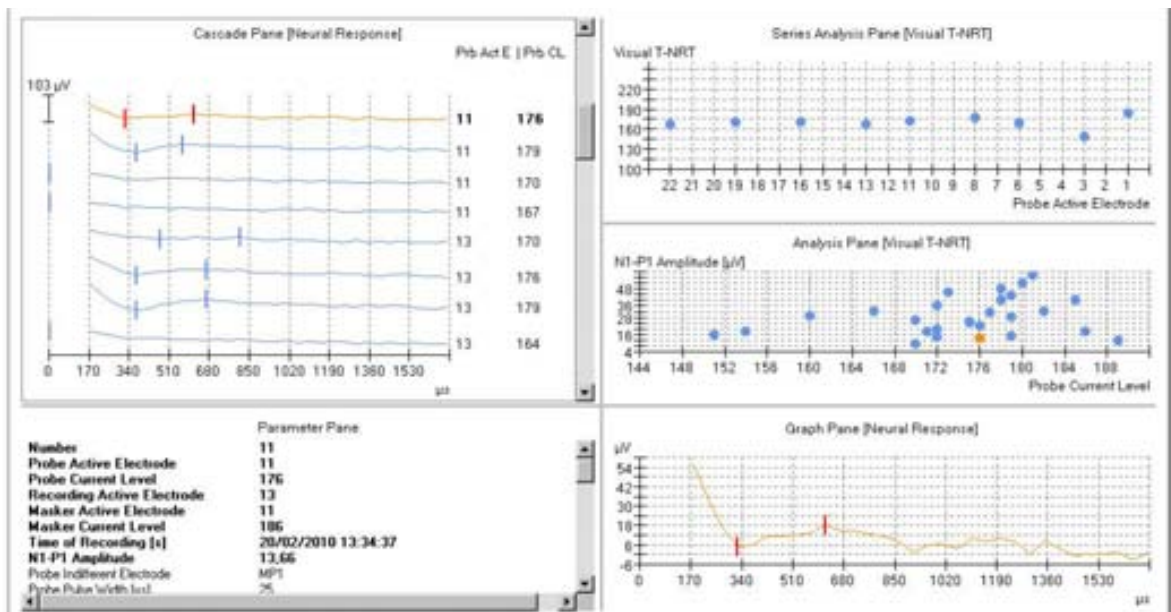
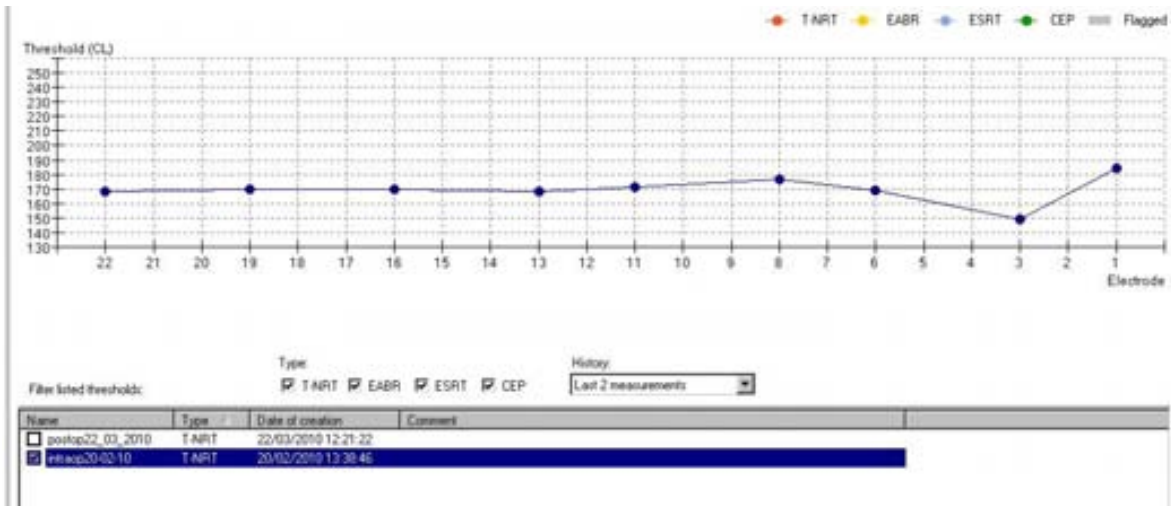
### 6.2.4 Implante coclear bilateral

El riesgo funcional es más complejo en esta paciente. La binauralidad tiene un componente subjetivo muy importante y el resultado funcional depende de la comparación con la cirugía previa, realizada con 4 años de diferencia. El rendimiento de los dos implantes es satisfactorio. La paciente encuentra imprescindible la ayuda del segundo implante.

#### Estudio audiológico







Informe audiológico:

**Datos Clínicos**

Paciente de 29 años de edad, que padece hipoacusia neurosensorial bilateral profunda, paliada con un implante coclear NUCLEUS 24 Contour en oído derecho e IMPLANTE FREEDOM Contour Advance en oído izquierdo.

La paciente fue implantada el 20/02/2010 del implante del oído izquierdo, desconocemos la fecha de la intervención del oído derecho. La paciente acude a nuestro centro para realizar una reprogramación rutinaria de la parte externa del implante y un chequeo de la parte interna.

El implante del OD está funcionando correctamente y se obtiene un patrón de impedancias dentro de los límites estimados, salvo el e 9 que aparece con alta impedancia (circuito abierto). Se excluye del mapa auditivo.

El procesador de sonido del implante del OD lo utiliza diariamente, discriminando los sonidos de su entorno sonoro habitual (teléfono, timbre, electrodomésticos, ruidos de

coches, habla, tos, estornudos, pisadas, el cierre de un corchete...) desde los primeros días y teniendo un rendimiento óptimo.

La paciente me pidió intercambiar procesadores, en el OI el Esprit 3G y en el OD el Freedom, ya que de éste último quiere aprovechar su tecnología en la lado implantado con más rendimiento. La paciente reportaba que escuchaba mejor con el Esprit 3G en este lado que con el Freedom.

Se realizó una prueba de rendimiento en lado izquierdo, y su rendimiento está alrededor de 65-75% en palabras bisílabas y en campo cerrado.

Responde a su nombre de forma inmediata. Hace uso de la TV y del teléfono.

El tipo de comunicación que utiliza es Lenguaje Oral con muy poco apoyo de LLF.

### 6.2.5 Síndrome de Stickler

Hipoacusia genética bilateral neurosensorial progresiva. Es un trastorno hereditario autosómico (la mayoría de las veces dominante) del tejido conjuntivo que pertenece a las llamadas colagenosis. Fue descrito en 1965 por Gunnar B. Stickler como una artro-oftalmopatía hereditaria progresiva [106,107]

#### Tipos de síndrome de Stickler

Tipo	Colágeno	Gen	Locus cromosómico
I	2	<i>COL2A1</i>	12q13.11-q13.2
II	11	<i>COL11A1</i>	1p21
III	11	<i>COL11A2</i>	6p21.3
IV	9	<i>COL9A1</i>	6q13

El riesgo funcional se presenta por la malformación anatómica, que puede impedir un correcto posicionamiento del HE y un alto riesgo del nervio facial. Es un paciente de 21 años de edad bien estimulado, que utiliza prótesis auditiva desde los doce meses. La TC, revela una mastoidees hipoplásica, mal neumatizada, un tegmen bajo y un trayecto anómalo del nervio facial, que contraindica un abordaje transmastoideo. El EMA permitió una inserción segura del HE por cocleostomía de membrana de VR, que requirió una pequeña ampliación por su malformación. Las telemetrías tienen una excelente respuesta y la radioscopia confirma el correcto posicionamiento del HE. Se utilizó un electrodo soft flex de 28mm con inserción completa.

## Informe audiológico

Datos clínicos portador de perda auditiva neurossensorial severa na orelha direita e profunda na orelha esquerda. É usuário de aparelhos auditivos desde 12 meses. No entanto, apresenta muitas dificuldades de comunicação decorrentes da perda auditiva, principalmente pelo limitado ganho proporcionado pela prótese na orelha esquerda.

Na avaliação em campo livre com a prótese da orelha esquerda apresentou os seguintes limiares:

500Hz	1000Hz	2000Hz	3000Hz	4000Hz
50dB	45dB	50dB	65dB	70dB

Como podemos observar os aparelhos dificultam a comunicação por via predominantemente auditiva, principalmente em ambientes ruidosos. Matheus está cursando a faculdade de História e tememos que o prejuízo auditivo venha comprometer o seu desempenho e a socialização.

Na avaliação da percepção de fala Matheus apresentou score de 42% na detecção de sentenças em conjunto aberto sem leitura orofacial na orelha esquerda. Na outra orelha (melhor) utilizando o aparelho auditivo o score foi superior a 50%.

Frente ao exposto, considerando que resultados de percepção de fala inferiores a 50% representa critério de indicação de implante coclear, acreditamos que Matheus é candidata do ponto de vista fonoaudiológico ao uso de implante coclear na orelha esquerda.


Atenciosamente

Fga Ana Maria Mendes Oliveira

Fga Dra Elaine Soares

Crfa 4910

Crfa 08024





## **7. DISCUSSION**

### 7.1 Desarrollo de la técnica

El estudio anatómico en el Laboratorio de Disección del hueso temporal permitió un posicionamiento seguro del surco endomeatal y un plano de inserción óptimo por ventana redonda, centrado en la escala timpánica.

### 7.2 Aplicación de la técnica

La aplicación de la técnica se ha realizado en prácticamente todas las indicaciones de un implante coclear.

### 7.3 Riesgos quirúrgicos

Manrique [53], define la Mastoidectomía con Timpanotomía posterior como...”a hole, in a hole, in a hole technique”, porque precisa de una antromastoidectomía, timpanotomía posterior y cocleostomía promontorial.

El EMA es una técnica que se inicia en un orificio natural (CAE) y termina en otro orificio natural (VR). Evita por lo tanto la exposición del seno lateral, tegmen, antro mastoideo, buttress, nervio facial y los riesgos que de su exposición se derivan (hemorragia, licuorrea, parálisis facial, etc.). Es una técnica segura, sin riesgos para el nervio facial, carótida interna y estructuras funcionales auditivas.


### 7.4 Sistema de aireación de celdas mastoideas (MACS)

La evolución de la especie humana ha necesitado millones de años para desarrollar el sentido auditivo, incluido el MACS. Figs. 142, 143

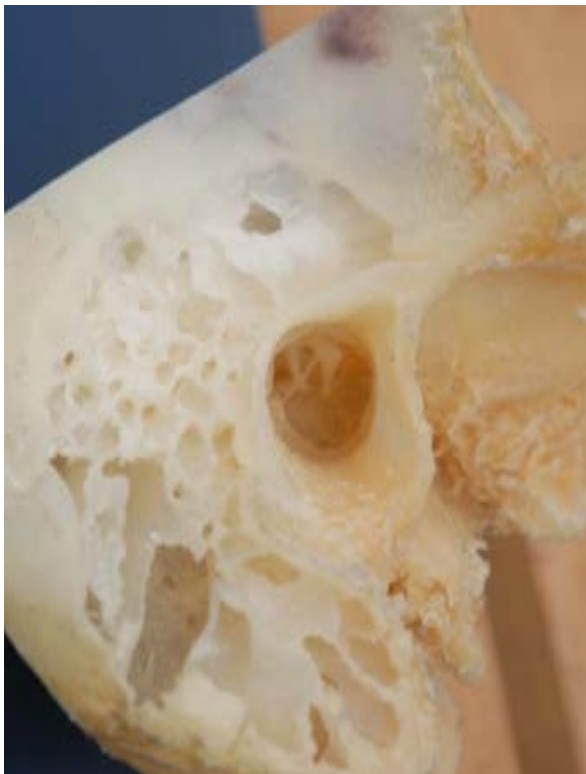Los abordajes quirúrgicos deberían respetar los mecanismos de adaptación que han configurado este sistema. El EMA es una técnica quirúrgica totalmente conservadora con el MACS, no sólo en la cirugía del IC. También en la patología crónica del oído medio que afecta a la mastoides, mediante una cirugía *a demanda*: **mastoidectomía subcortical endomeatal. Técnica Semi-Abierta.** [53]

Esta comprobada la importancia del MACS en la fisiología del oído medio. Su conservación es una de las premisas del EMA y su integridad es indispensable para alcanzar un buen resultado funcional en el IC Híbrido. [31,32,33,34,35,36,37]

Albu [70], no encuentra beneficios en los resultados de miringoplastia con o sin mastoidectomía cortical.



**Fig.142** Cráneo de '*Paranthropus robustus*', del yacimiento de Swartkrans (Sudáfrica).Falta desarrollo del MACS



**Fig.143** MACS.Sistema de aireación mastoideo desarrollado

## 7.5 Conservación del MACS en los implantes activos de oído medio (IAOM)

### Ruta transmeatal

Se denomina así, a un acceso utilizado para los **implantes activos de oído medio (IAOM)**. Es muy similar al EMA con abordaje retroauricular. Se diferencia en el posicionamiento del surco endomeatal, que se realiza en la pared inferior. Fig.144

Se utiliza este acceso para los IAOM, por la dificultad que representa el paso del Floating Mass Transducer (FMT) a través del receso facial y por la necesidad de conservar el MACS, para el correcto funcionamiento de la cadena osicular.

Se hace referencia a este abordaje, porque si bien se utiliza exclusivamente para los IAOM (vibrant soundbridge), la TP es su vía de acceso, al igual que en el IC convencional. [101] La evolución de los dispositivos electrónicos, requieren abordajes cada vez más conservadores con estructuras anatómicas como el MACS. Zwartenkot y col. [23], sugieren la aplicación del EMA. Si se conserva el MACS en los IAOM, porque no hacerlo también en los IC.



**Fig.144** Ruta transmeatal

## 7.6 Cirugía atraumática

Los postulados de la cirugía atraumática son cumplidos rigurosamente por el EMA. La cocleostomía promontorial no es necesaria, cuando la inserción se puede realizar por membrana de ventana redonda. Adunka [51], refiere que la inserción por VR es menos traumática.

Diversos autores Havenith [81] y Adams-Williams[86], este último con un artículo, *en defensa de la cocleostomía promontorial*, consideran que las diferencias existentes en la preservación de la audición residual, (que es el principal objetivo de la *soft surgery*), no es significativa utilizando la cocleostomía promontorial o la inserción por VR. Pero no es menos significativo que con resultados funcionales similares, se pueda evitar la cocleostomía promontorial utilizando un orificio natural. [89,90]

*Las técnicas quirúrgicas pueden ser modificadas, pero no la anatomía, que debe ser conservada.*

## 7.7 Haz de electrodos (HE).Crista semilunaris

El EMA con un HE adecuado es capaz de preservar la audición residual y realizar una *soft surgery*. Las relaciones anatómicas (área de seguridad) permiten una exposición endomeatal de la membrana de la VR y situar el HE en el inicio de la escala timpánica.

El hecho de maniobrar quirúrgicamente a través de un espacio anatómico como el CAE permite posicionar el HE de la mejor manera posible, porque existe un *margen* de espacio. En los abordajes transmastoideos, tanto si se utiliza el receso facial o el ático, ese *margen* es más reducido y sólo la variabilidad anatómica puede hacer que coincida el plano de inserción quirúrgico, con la proyección del eje de la escala timpánica. Esto explica la necesidad de la cocleostomía promontorial y la falta de consenso de los cirujanos, sobre el sitio en el que debe ser practicada.

Roland [42], describe y explica como la **crista semilunaris** es un relieve anatómico que dirige el HE hacia el modiolus y dificulta la inserción por VR a través del RF. Provoca el *kink* o resalto del HE y obliga al fresado intracoclear. Lo mismo ocurre con el *borde anterior* de la cocleostomía promontorial, Adunka [52], refiere que debe ser fresado intracoclearmente para lograr una inserción sin resistencias, obviamente esto compromete las estructuras endococleares y la no entrada de polvo óseo.

El EMA evita el fresado intracoclear, la entrada de polvo óseo en la escala timpánica (soft surgery), la posibilidad de que la crista semilunaris condicione la dirección del haz de electrodos y el trauma sonoro de la cocleostomía promontorial. [84]

Dependiendo del abordaje quirúrgico utilizado, tendremos un mejor o peor ángulo de inserción. Aquellos abordajes quirúrgicos que utilizan un túnel o un paso anatómico estrecho, no podrán posicionar correctamente el HE, porque la guía de electrodos ya estará *atrapada* en una determinada dirección y con una movilidad limitada para poder maniobrar quirúrgicamente. La dificultad en la inserción dependerá de una coincidencia anatómica, entre la dirección previa de la guía de electrodos y el eje de la escala timpánica.

También influirá el tipo de electrodo utilizado, por eso Souter, [55] desaconseja los electrodos perimodiolares con estilete para su inserción por VR, porque añade a la dificultad anatómica, la rigidez del HE.

El HE debe ser lo suficientemente flexible para adaptarse al contorno coclear sin provocar lesiones y si bien, ningún abordaje puede evitar el contacto con las estructuras endococleares, es muy importante la dirección del HE, ya que determinará si ese contacto se realiza en un área crítica o no y si su posicionamiento se produce a expensas de la pared lateral o modiolar. Figs. 145, 146

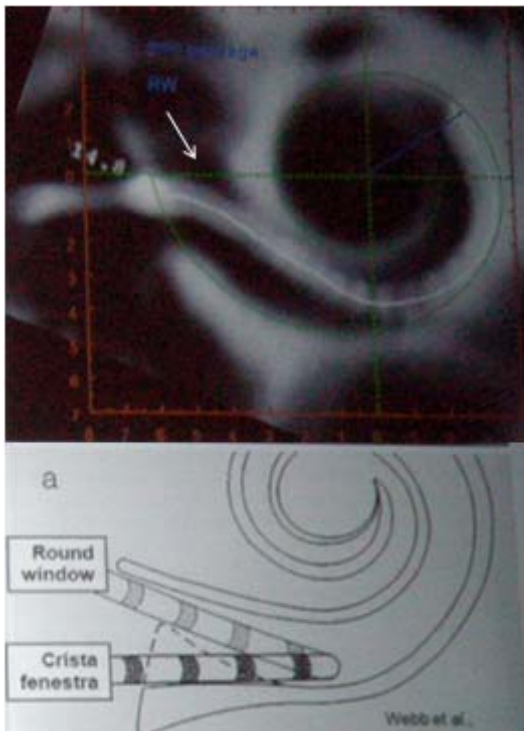
El ángulo de inserción de cero grado, se corresponde con la coincidencia del eje de la guía de electrodos, con la proyección del eje de la escala timpánica. Es un ángulo casi virtual, cuya línea de inserción pasa entre el borde posterior de la ventana oval y la cara interna de la crista fenestra. Para poder acceder siempre, de una manera directa al centro de la escala timpánica, el nervio facial y la pared posterior del CAE deberían ser eliminados.

En el EMA, la guía se introduce en la cavidad timpánica a través del CAE y por delante de su pared posterior, siguiendo una línea de inserción desde una posición más anterior y superior que la del RF Fig. 110


La línea de inserción del EMA, se dirige hacia el piso de la escala timpánica y evita el choque con la lámina espiral facilitando su introducción, como sugiere Adunka. [50]

El ángulo de inserción del EMA, es de unos 30° más anterior y 15 grados superior, comparado con el del receso facial. Fig. 43

El EMA, está diseñado para la inserción del HE por cocleostomía de membrana de ventana redonda.

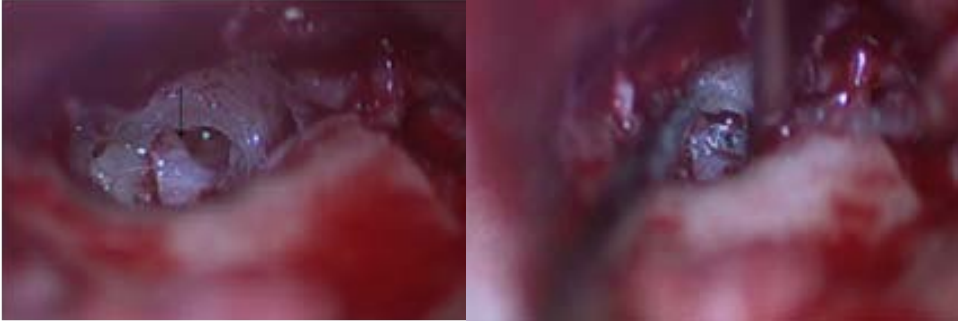


**Fig. 145** Inserción (a) por VR a través del RF. El HE tiene una dirección tangencial. La flecha blanca indica la dirección del EMA

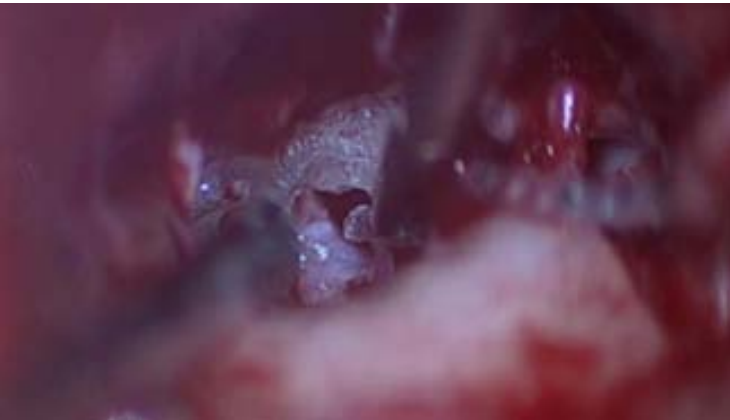

**Fig.146** Inserción (b) por cocleostomía a través del RF. El HE tiene una dirección tangencial. La flecha azul indica la dirección del EMA

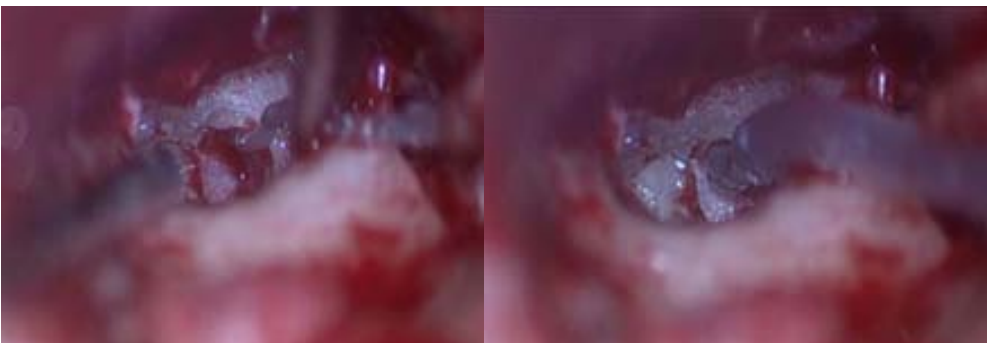
La inserción es suave y **evita totalmente la crista semilunaris**. No hay necesidad de practicar un fresaje marginal de la ventana redonda en la mayoría de los casos (depende también del diseño del electrodo), evitando la penetración de polvo óseo y/o sangre en la escala timpánica, y el fresado promontorial. [84] Figs.147,148,149



**Fig.147** EMA. La flecha indica la **crista semilunaris**. Inicio de la inserción



**Fig.148** EMA. El HE evita la **crista semilunaris**



**Fig.149** EMA. La aspiración de perilinfia es controlada y la membrana de la ventana redonda se adapta al haz de electrodos

## 7.8 Diferentes técnicas

Las técnicas quirúrgicas se pueden clasificar en aquellas que utilizan o no, un abordaje transmastoides y las que practican o no, una cocleostomía promontorial.

El EMA es la única técnica que evita el abordaje transmastoides y practica una inserción endomeatal por membrana de VR.

Las diferentes técnicas practican una cocleostomía promontorial, o una cocleostomía por extensión de la VR (cocleostomía *marginal*) o una cocleostomía por membrana de VR, cuando la variabilidad anatómica lo permite [85].

El EMA **siempre** practica una cocleostomía por membrana de VR. En algunos casos, puede ser necesario rebajar el marco óseo timpánico o *ampliar* el borde superior de la VR, para lograr un buen ángulo de inserción del HE.

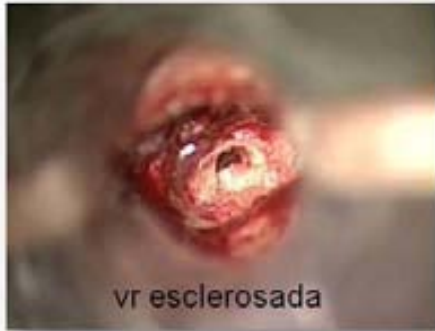La pared posterior del CAE, ha condicionado siempre la cirugía otológica y el acceso quirúrgico varía considerablemente si se actúa por detrás o por delante de la misma.

La cirugía del IC, se realiza en espacios anatómicos muy limitados. En el caso de la timpanotomía posterior la ventana anatómica que se abre con la eliminación del receso facial no siempre es suficiente para exponer la ventana redonda y obliga a rebajar al máximo los límites óseos, con el consabido riesgo del NF, para lograr un mejor acceso a la caja timpánica. Fig.26 [85]

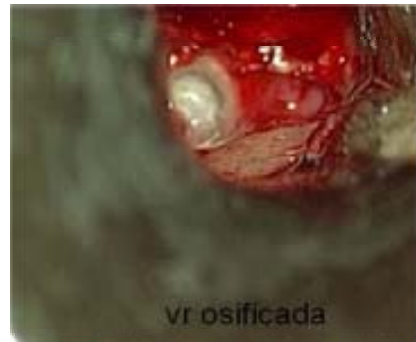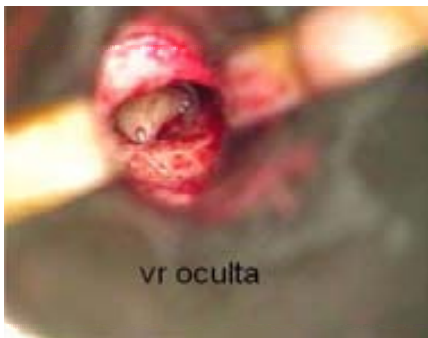El EMA utiliza el CAE, que es un espacio menos limitado que la timpanotomía posterior. El acceso natural a la zona de las ventanas es a través del CAE; por este motivo la cirugía del estribo se realiza por vía endomeatal. Si el acceso a la ventana oval se realiza utilizando el CAE, no tiene sentido acceder a la ventana redonda a través de la mastoides. Por vía endomeatal **siempre es posible exponer la ventana redonda**, independientemente de su variabilidad anatómica, al igual que ocurre con la ventana oval. Fig.151

Goycoolea, [53] comenta, que no siempre el abordaje transmastoides logra visualizar la VR.





**Fig.151** EMA permite acceder siempre a los distintos tipos de ventana redonda



Leong y col. [85], refieren que la cocleostomía por membrana de VR **no siempre es posible por timpanotomía posterior** y clasifican el acceso al nicho de la VR en tres tipos.

**Tipo I**, cuando la membrana puede ser totalmente expuesta, **tipo II** con dos subclasificaciones: a y b, dependiendo de una exposición mayor o menor del 50% y **tipo III**, cuando no es posible su visualización.

La visualización de la membrana no siempre posibilita la inserción del HE y requiere una *extensión de la cocleostomía* y esto ocurre en el 50% de los casos del tipo II, b. El tipo III requiere de una cocleostomía promontorial convencional. Fig.152

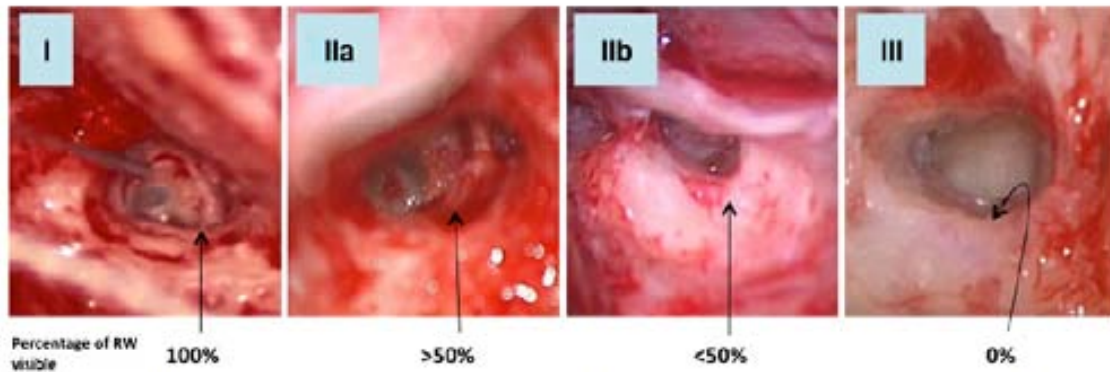
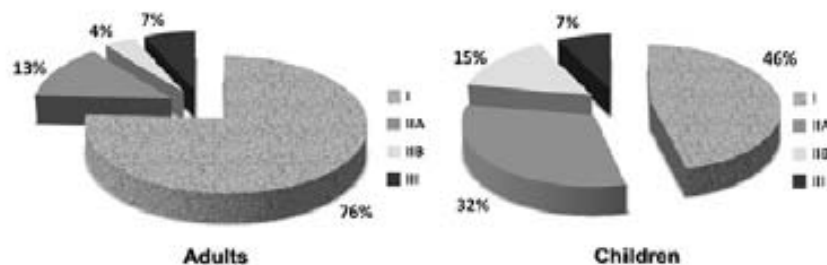


Fig. 1 St Thomas' Hospital (STH) classification of approachability of the RWM in the round window-intentioned approach. Type I full exposure of the RWM is achieved, Type IIa more than 50 % of the RWM, Type IIb less than 50 % of the RWM, and Type III none of the RWM is visible

Fig. 4 Distribution of round window types based on the STH classification in adults and children



#### Fig.152 Evaluation of round window accessibility to cochlear implant insertion.

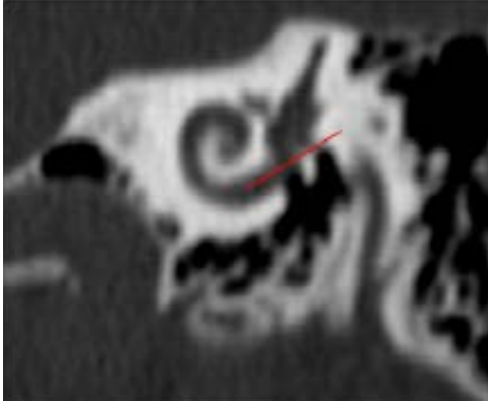
Leong y col.[85]

En todos los casos con más de un 50% de exposición de la membrana (tipo I y II,a) fue posible la inserción ,pero establece una diferencia significativa en los casos de menos de un 50% de visualización,con un 22% de casos pediátricos,(el doble que en adultos) que requirieron una cocleostomía promontorial,por lo que concluye que **la inserción por membrana de VR es más difícil en los niños**,debido a la proximidad del receso facial,que obliga a una disección extrema de la vertiente anterior del canal de Falopio.

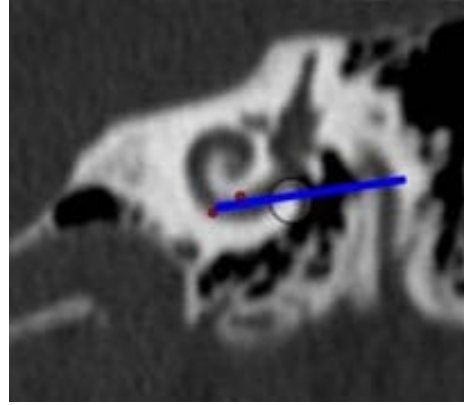
El EMA ,al acceder por delante de la pared posterior del CAE no tiene esta dificultad y la proximidad de la VR al RF se ve compensada,por la menor longitud del CAE en los niños.

El EMA puede exponer la membrana de la ventana redonda en **todos** los casos de anatomía normal y puede posicionar la guía de electrodos en el mismo plano de inserción que la timpanotomía posterior (si fuera necesario y la variabilidad anatómica lo exigiera), respetando las estructuras funcionales (cuerda timpanica,butress), en tanto que la timpanotomía posterior no puede alcanzar el plano de inserción del EMA, sin sacrificar las estructuras funcionales. Esto explica la necesidad de practicar una cocleostomía promontorial antero-inferior a la VR,para lograr acceder a la escala timpánica en el inicio de su trayecto horizontal.

Figs.153,154,155

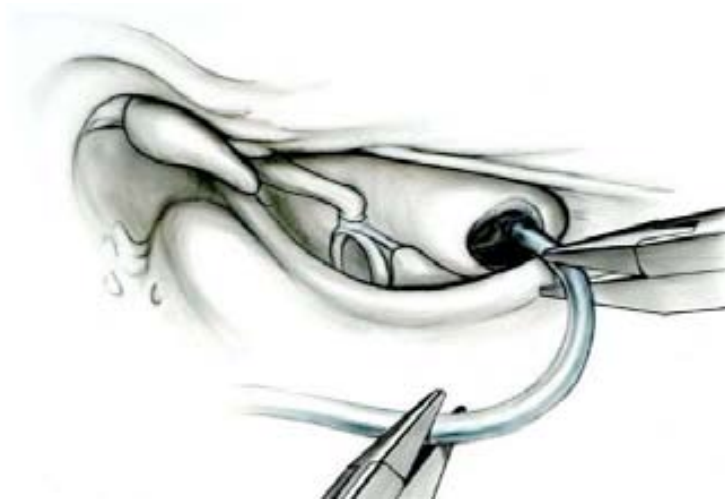

**Fig.153** TC. *Plano de inserción del EMA centrado en la escala timpánica*



**Fig.154** TC. *Puntos de choque del plano de inserción de la timpanotomía posterior. El círculo corresponde a la cocleostomía promontorial*

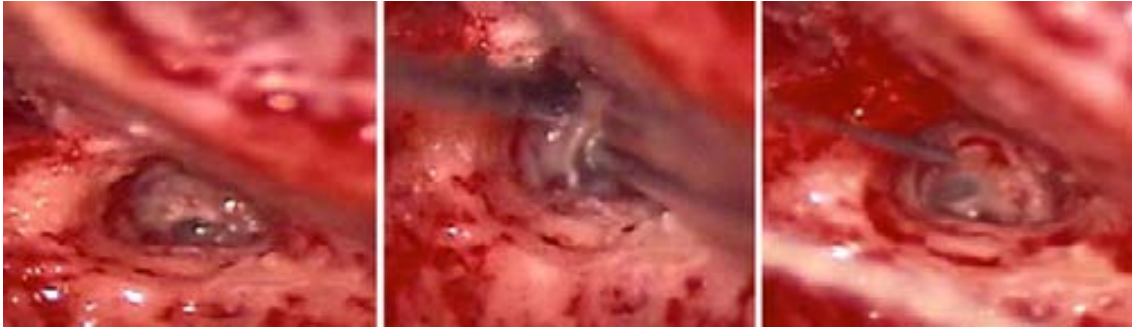El plano de inserción de la timpanotomía posterior está limitado por el puente del yunque (buttress) y la pared posterior del CAE. Por vía endomeatal ésta limitación no existe y es posible alcanzar un plano de inserción, de posterosuperior a anteroinferior que coincida con el eje de la escala timpánica (Meshik [44], Roland [42]).



**Fig.155** Insercion del HE por timpanotomía posterior. Cocleostomía promontorial

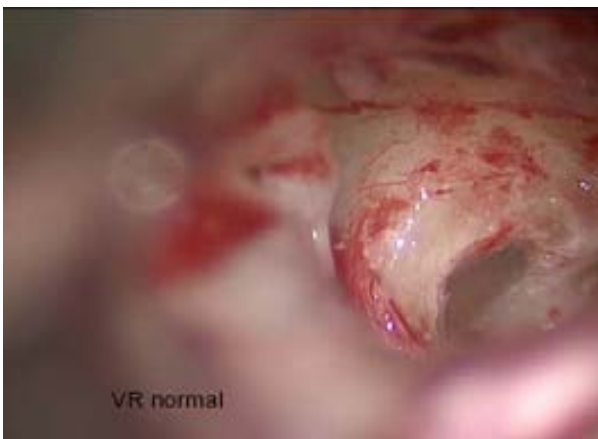Las limitaciones de la timpanotomía posterior se deben a que es un abordaje diseñado por Jensen [2] en 1957, para acceder a la patología crónica del oído medio y no para la cirugía del IC, que no existía en esa época. Es difícil adaptar una técnica quirúrgica a una indicación que no ha sido contemplada en su diseño. Fig. 156

El EMA es un abordaje específicamente diseñado para el posicionamiento del IC. Figs. 157 [4]



**Fig.156 Evaluation of round window accessibility to cochlear implant insertion.**

Leong y col.[85] *Exposicion de la ventana redonda por timpanotomía posterior*



**Fig.157 Preliminary results in cochlear implant surgery without antromastoidectomy and with atraumatic electrode insertion:the endomeatal approach.**Slavutsky y col.[4]

*Exposición endomeatal de la ventana redonda*

En los casos de EAS el EMA siempre consigue un buen ángulo de inserción del HE y evita la cocleostomía promontorial, Adamms-Williams [86] defiende su uso,pero sus argumentaciones no contemplan el uso del EMA en la cirugía del IC. La ausencia de traumatismo acústico por el fresado promontorial es otra de sus ventajas [84].En los casos de cócleas parcialmente osificadas, el EMA practica una doble cocleostomía endomeatal .Colletti [63,64] sugiere un acceso por fosa cerebral media para acceder a la espira basal parcialmente osificada.Sanna [104], en cócleas osificadas aconseja una petrosectomía subtotal, con ablación del CAE, obstrucción de la trompa de Eustaquio y relleno con grasa abdominal de la cavidad. Indica que son necesarios seguimientos radiológicos post operatorios para el control de la cavidad cerrada y la posible formación de un colesteatoma. Refiere un 6% de complicaciones y la contraindicación de esta técnica en una EAS, por la imposibilidad de estimulación acústica al cerrar el CAE.

El EMA tanto en las osificaciones parciales o totales accede a la cóclea sin necesidad de hacerlo por fosa cerebral media o mediante una petrosectomía subtotal. Minimiza los riesgos

quirúrgicos que comporta un abordaje endocraneal y controla la evolución post operatoria con la exploración otoscópica. No es imprescindible el estudio radiológico.

En la cirugía pediátrica, el EMAP al no practicar la antromastoidectomía no comporta ningún riesgo vital por una hemorragia, como refiere Anagiotos [20]. Ni funcional por compromiso del NF como refiere Leong [85], en su estudio anatómico, por la proximidad en los niños de la VR al receso facial .El NF no es una referencia anatómica en el EMAP.

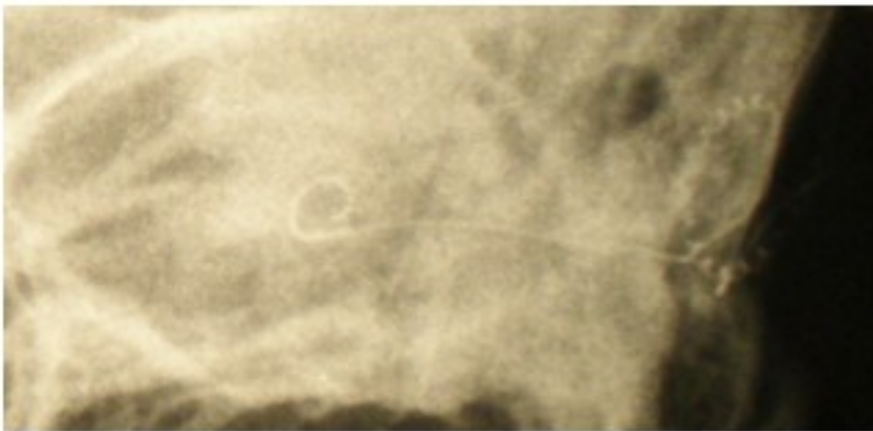
En los casos de malformación congénita con riesgo del NF Sennaroglu [65], propone un abordaje anteroposterior y mediante una ranura alojar la guía de electrodos en la mastoidectomía. La situación de la ranura en la pared inferior pone en riesgo el NF. En el EMA la situación del surco endomeatal no pone en riesgo el NF y permite una inserción segura del HE. (Síndrome de Stickler)[106,107]

## 7.9 Resultados

El estudio multicéntrico sobre complicaciones, concluye que el índice es similar entre las diferentes técnicas y que todas son aplicables y pueden ser practicadas indistintamente, dependiendo de la indicación y del hábito quirúrgico del cirujano.[87]

El EMA es la única técnica que respeta el MACS, que no pone en riesgo el nervio facial y que siempre accede a la ventana redonda y no practica la cocleostomía promontorial.

Los resultados funcionales se corresponden con la historia clínica de los pacientes y los resultados quirúrgicos demuestran la **estabilidad de los implantes en el tiempo**, con un seguimiento evolutivo superior a los 6 años. Fig. 158



**Fig.158** EMA-Rx. Stenvers Paciente implantado a los 18 meses de edad. Control evolutivo a los 6 años que demuestra la estabilidad del implante

## 7.10 Contraindicaciones del EMA

No existen contraindicaciones absolutas para el EMA. Aquellos casos con un CAE con un alto grado de estenosis, o con una exóstosis muy grande, podrían precisar de un tiempo quirúrgico previo a la cirugía del IC.

Las patologías dermatológicas severas (psoriasis, eczema, etc.), que comprometan la piel del CAE, deberán ser consideradas.

## 7.11 Ventajas e inconvenientes

Las ventajas del EMA se deben a que es una técnica que utiliza los orificios naturales del oído. Sus inconvenientes, a que es un espacio anatómico relativamente estrecho, pero que no debería serlo para los cirujanos ORL, habituados a trabajar en cavidades anatómicas, como la cirugía endonasal o endolaríngea.

## 7.12 Presente y futuro

Las especialidades conexas a la cirugía otológica ya han evolucionado hacia este tipo de abordaje, con la cirugía **endonasal** y **endolaríngea**.

El abordaje **endomeatal** para el IC es una consecuencia de la aplicación de este abordaje a toda la cirugía otológica [53,80] y una aportación para el desarrollo de la misma.

Kiumehr [105], refiere sobre el futuro desarrollo de un nuevo tipo de electrodo de estimulación neural, en un estudio sobre 10 huesos temporales que.. *The transcanal approach offers a simpler, safer approach for cochlear nerve implantation compared to the facial recess approach.*



## **8.CONCLUSIONES**

- 1- El EMA, accede al oído medio y al oído interno de una manera directa a través de dos orificios naturales (CAE y VR)
- 2- El posicionamiento de la guía de electrodos se realiza en una zona segura y anatómicamente estable en el tiempo.
- 3- Es una técnica quirúrgica mínimamente invasiva ,que respeta al máximo los tejidos sanos y el Sistema de aireación mastoideo (MACS)
- 4- Puede acceder siempre a la ventana redonda y exponerla endomeatalmente.
- 5- La inserción por cocleostomía de membrana de ventana redonda, con un plano óptimo de inserción, es la manera más simple, directa y menos traumática de acceder a la cóclea.
- 6- Evita la posibilidad de una falsa vía.
- 7- Disminuye el traumatismo acústico, al evitar la cocleostomía promontorial.
- 8- Respeta el endostio y su reacción cicatrizal.
- 9- Controla el fluido perilinfático y la entrada de polvo óseo en la escala timpánica.
- 10- No existe riesgo de lesionar el nervio facial y no precisa necesariamente de su monitorización.
- 11- No es necesaria la exposición meníngea o del seno lateral
- 12- Es una técnica de elección según la indicación del IC .También, cuando la timpanotomía posterior no es viable o existe un alto riesgo en su ejecución.
- 13- Tiene un postoperatorio muy simple.
- 14- Puede ser realizada en adultos y en cirugía pediátrica
- 15- Es una técnica segura y atraumática

## **9. BIBLIOGRAFIA**

1. House WF. **Surgical considerations in cochlear implantation.** Ann Otol Rhinol Laryngol 1982;91:15-20.
2. Jansen C. **The combined approach for tympanoplasty** (report on 10 years experience). J Laryngol Otol 1968;82:779–93
3. Clark GM, Pyman BC, Bayley QR. **The surgery for multiple electrode cochlear implantations.** J Laryngol Otol 1979; 93: 215-28
4. Slavutsky V. Nicenboim L. **Preliminary results in cochlear implant surgery without antromastoidectomy and with atraumatic electrode insertion: the endomeatal approach.** Eur Arch Otorhinolaryngol. 2009 Apr; 266 (4):481-8.
5. Slavutsky V. Nicenboim L. **Técnica alternativa a la cirugía del Implante coclear. Abordaje endomeatal.** Anales otorrinolaringológicos del Perú. Vol 15, N°1(9-18) 2008
6. Fisch U. **Microscope and ear. The origin of microsurgery.** Ed. Univ. Zurich. 2012
7. Gstoettner WK. Hamzavi J. Baumgartner WD. Czerny CC **Fixation of the electrode array with bone paté in cochlear implant surgery.** Acta Otolaryngol. 2000 Mar; 120 (3): 369-74.
8. McRackan, Theodore R.; Reda, Fitsum A.; Rivas, Alejandro; Noble, Jack H.; Dietrich, Mary S.; Dawant, Benoit M.; Labadie, Robert F. **Comparison of Cochlear Implant Relevant Anatomy in Children Versus Adults.** Otology & Neurotology. 28 February 2012
9. Escudé B, James C, Deguine O, Cochard N, Eter E, Fraysse B. **The size of the cochlea and predictions of insertion depth angles for cochlear implant electrodes.** Audiol Neurotol 2006; 11 Suppl 1:27-33.
10. Biedron S, Prescher A, Ilgner J, Westhofen M. **The internal dimensions of the cochlear scalae with special reference to cochlear electrode insertion trauma.** *Otol Neurotol*; 2010 Jul; 31 (5): 731-7
11. Verbist BM. Ferrarini L. Briaire JJ. Zarowski A. Admiraal-Behloul F. Olofsen H. Reiber JH. Frijns JH. **Anatomic considerations of cochlear morphology and its implications for insertion trauma in cochlear implant surgery.** Otol Neurotol. 2009 Jun; 30(4):471-7.
12. Gstoettner WK. Van de Heyning P. O'Connor AF. Kiefer J. Morera C. Sainz M. Vermeire K. McDonald S. Cavallé L. Valdecasas JG. Adunka OF. Baumann U. Kleine-Punte A. Brockmeier H. Anderson I. Helbig S. **Assessment of the subjective benefit of electric acoustic stimulation with the abbreviated profile of hearing aid benefit.** ORL J Otorhinolaryngol Relat Spec. 2011; 73(6): 321-9.
13. Bruce IA. Bates JE. Melling C. Mawman D. Green KM. **Hearing preservation via a cochleostomy approach and deep insertion of a standard length cochlear implant electrode.** *Otol Neurotol*; 2011 Dec; 32(9):1444-7
14. Skarzynski H. Lorens A. Piotrowska A. Anderson I. **Preservation of low frequency hearing in partial deafness cochlear implantation (PDCI) using the round window surgical approach.** Acta Otolaryngol. 2007; 127 (1):41-48.

15. Briggs RJ. Tykczynski M. Stidham K. Robertson JB. **Cochleostomy site: implications for electrode placement and hearing preservation.** Acta Otolaryngol. 2005 Aug;125(8):870-6
16. Wright Charles G.; Roland Peter S. **Vascular Trauma During Cochlear Implantation: A Contributor to Residual Hearing Loss?** Otolology & Neurotology 5 December 2012
17. Addams-Williams J. Munaweera L. Coleman B. Shepherd R. Backhouse S. **Cochlear implant electrode insertion: in defence of cochleostomy and factors against the round window membrane approach.** Cochlear Implants Int; 2011 Aug; 12 Suppl 2: S36-9.
18. Helbig S. Baumann U. Hey C. Helbig M. **Hearing preservation after complete cochlear coverage in cochlear implantation with the free-fitting FLEXSOFT electrode carrier.** Otol Neurotol. 2011 Aug; 32(6): F973-9
19. Skarzynski H. Lorens A. Zgoda M. Piotrowska A. Skarzynski PH. Szkielkowska A. **Atraumatic round window deep insertion of cochlear electrodes.** Acta Otolaryngol; Jul; 131(7): 740-9.2011
20. Anagiotos A. Beutner D. **The impact of blood loss during cochlear implantation in very young children.** Eur Arch Otorhinolaryngol. 2012 Nov 21.
21. Fayad JN. Wanna GB. Micheletto JN. Parisier SC. **Facial nerve paralysis following cochlear implant surgery.** Laryngoscope. 2003 Aug; 113(8): 1344-6.
22. Thom JJ. Carlson ML. Olson MD. Neff BA. Beatty CW. Facer GW. Driscoll CL. **The prevalence and clinical course of facial nerve paresis following cochlear implant surgery.** Laryngoscope; 2013 Apr; 123(4): 1000-4.
23. Zwartenkot JW. Mulder JJ. Snik AF. Cremers CW. **Vibrant soundbridge surgery in patients with severe external otitis: complications of a transcanal approach.** Otol Neurotol. 2011 Apr;32(3): 398-402
24. Bogar M. Bento RF. Tsuji RK. **Cochlear anatomy study used to design surgical instruments for cochlear implants with two bundles of electrodes in ossified cochleas.** Braz J Otorhinolaryngol. 2008 Mar-Apr; 74(2): 194-9.
25. Gastman BR. Hirsch BE. **The potential risk of carotid injury in cochlear implant surgery.** Laryngoscope 112(2): 262-6. 2002 Feb.
26. Son EJ. Kim SC. Choi JY. **Cochlear implant electrode misplaced in the carotid canal.** Arch Otolaryngol Head Neck Surg. 2007 Aug; 133(8): 827-9.
27. Banfai P. Kubic S. Hortmann G. **Out extra-scala operating method of cochlear implantation. Experience with 46 cases.** Acta Otolaryngol Suppl (Stockh) 1983; 411: 9-12.
28. Schindler RA. **Surgical consideration for multichannel cochlear implants.** In Schindler RA. Merzenich MM eds. Cochlear Implants. Raven Press. New York. 1985; 417-20

29. Walgama Evan S. Isaacson B. Kutz J. Walter Jr. Roland Peter S. **Management of Electrode Exposure After Cochlear Implantation.** *Otology & Neurotology* September 2012-Volume33-Issue 7 – p 1197-1200
30. Vlastarakos PV. Nikolopoulos TP. Maragoudakis P. Tzagaroulakis A. Ferekidis E. **Biofilms in ear, nose and throat infections: how important are they?** *Laryngoscope* 2007.117(4):668–673
31. Avraham S. Luntz M. Sadé J. **The effect of mastoid surgery on atelectatic ears and retraction pockets.** *J Eur Arch Otorhinolaryngol.* 1991; 248(6): 335-6.
32. Raveh E. Sadé J. Mover-Lev H. Guney S. **Mastoid buffering properties: I. Gas partial pressures.** *Ann Otol Rhinol Laryngol.* 1999 Aug; 108(8): 750-5.
33. Cinamon U. **The growth rate and size of the mastoid air cell system and mastoid bone: a review and reference.** *Eur Arch Otorhinolaryngol.* 2009 Jun; 266(6): 781-6.
34. Doyle WJ. **The mastoid as a functional rate-limiter of middle ear pressure change.** *Int J .Pediatr Otorhinolaryngol.* 2007 Mar; 71(3):393-402.
35. Magnuson B. **Functions of the mastoid cell system: auto-regulation of temperature and gas pressure.** *J Laryngol Otol.* 2003 Feb;117(2):99-103.
36. Cohen D. Raveh D. Peleg U. Nazarian Y. Perez R. **Ventilation and clearance of the middle ear.** *J Laryngol Otol.* 2009 Dec; 123(12):1314-20.
37. Prades J. Blanch M. Slavutsky V. **Impedancy and its clinico-surgical correlation.** *An Otorrinolaringol Ibero Am;* 1975;2(3):34-4
38. Cohen NL. **Cochlear implant soft surgery: fact or fantasy?** *Otolaryngol Head Neck Surg* 1997 Sep; 117(3):214-6
39. Li PM. Wang H. Northrop C. Merchant SN. Nadol JB Jr. **Anatomy of the round window and hook region of the cochlea with implications for cochlear implantation and other endocochlear surgical procedures.** *Otol Neurotol.* 2007 Aug;28(5):641-8.
40. Fan-Gang Zeng, Rebscher S. William V. Harrison, Xiaoan Sun and Haihong Feng. **Cochlear Implants: System Design. Integration and Evaluation.** *EEE Rev Biomed Eng.* 2008 January 1; 1: 115–142.
41. Hamamoto M. Murakami G. Kataura A. **Topographical relationships among the facial nerve, chorda tympani nerve and round window with special reference to the approach route for cochlear implant surgery.** *Clin Anat* 2000; 13(4):251-6.
42. Roland PS. Wright CG. Isaacson B. **Cochlear implant electrode insertion: the round window revisited.** *Laryngoscope.* 2007 Aug; 117(8): 1397-402
43. Shapira Y. Eshraghi AA. Balkany TJ. **The perceived angle of the round window affects electrode insertion trauma in round window insertion - an anatomical study.** *Acta Otolaryngol;* 2011 Mar;131(3):284-9
44. Meshik X. Holden TA. Chole RA. Hullar TE. **Optimal cochlear implant insertion vectors.** *Otol Neurotol;* 2010 Jan;31(1):58-63
45. Finley C. and Skinner W. **Role of electrode placement as a contributor to variability in cochlear implant outcomes.** *Otol Neurotol.* 2008 Oct; 29(7):920-8

46. Muzzi E. Boscolo-Rizzo P. Santarelli R. Beltrame MA. **Cochlear implant electrode array misplacement: a cautionary case report.** J Laryngol Otol; 2012 Apr; 126(4): 414-7.
47. Richard C. Fayad JN. Doherty J. Linthicum FH Jr. **Round window versus cochleostomy technique in cochlear implantation: histologic findings.** Otol Neurotol. 2012 Sep; 33(7): 1181-7.
48. Fayad JN. Makarem AO. Linthicum FH Jr. **Histopathologic assessment of fibrosis and new bone formation in implanted human temporal bones using 3D reconstruction.** Otolaryngol Head Neck Surg. 2009 August; 141(2): 247–252.
49. Somdas MA. Li PM. Whiten DM. Eddington DK. Nadol JB Jr. **Quantitative evaluation of new bone and fibrous tissue in the cochlea following cochlear implantation in the human.** Audiol Neurootol. 2007; 12(5): 277-84
50. Adunka O. Pillsbury H. Kiefer J. **Combining perimodiolar electrode placement and atraumatic insertion properties in cochlear implantation/fact or fantasy?** Acta Otolaryngol. 2006 May;126(5):475-82
51. Adunka O. Unkelbach MH. Mack M. Hambek M. Gstoettner W. Kiefer J. **Cochlear implantation via the round window membrane minimizes trauma to cochlear structures: a histologically controlled insertion study.** Acta Otolaryngol. 2004 Sep; 124(7): 807-12.
52. Adunka O. Radeloff A. Gstoettner WK. Pillsbury H. **Scala Tympani Cochleostomy II: Topography and Histology.** Laryngoscope. 2007 Dec; 117(12): 2195-200.
53. Marcos Goycoolea et al. **Atlas of otologic surgery and magic otology.** Section VI Goycoolea M. Ribalta G. Anatomical considerations: **General principles and description of our rationale and methods** (1199-1216) Manrique M y Manrique R. **Mastoidectomy and posterior tympanotomy in CI surgery** (1253-1258). Slavutsky V. Nicenboim L. Posada R. **The endomeatal Approach** (1263-1285) Section V. Slavutsky V. **Endomeatal subcortical mastoidectomy: Semi open technique** (775-784) Ed. Jaypee Brothers Medical Publishers (P) LTD.UK 2012
54. Rebscher S. Hetherington A. Bonham B. Wardrop P. Whinney D. and Leake P. **Considerations for the design of future cochlear implant electrode arrays: Electrode array stiffness. size and depth of insertion .** J Rehabil Res Dev. 2008; 45(5): 731–748
55. Souter MA. Briggs RJ. Wright CG. Roland PS. **Round window insertion of precurved perimodiolar electrode arrays: how successful is it?** Otol Neurotol; 2011 Jan; 32(1): 58-63
56. Hussong A. Rau TS. Ortmaier T. Heimann B. Lenarz T. Majdani O. **An automated insertion tool for cochlear implants: another step towards atraumatic cochlear implant surgery.** Int J Comput Assist Radiol Surg; 2010 Mar; 5(2): 163-71.

57. Goycoolea M. Muchow D. Schriber C. Goycoolea H. Schellhas K. **Anatomical perspective approach and experience with multichannel intracochlear implantation.** *Laryngoscope.* 1990; 100 (2 Pt 2 Suppl 50): 1-18.
58. Goycoolea MV. Ribalta GL. **Exploratory tympanotomy: an integral part of cochlear implantation.** *Acta Otolaryngol.* 2003 Jan;123(2):223-6
59. Lavinsky L. Lavinsky M. **Combined approach technique to cochlear implantation.** *Otolaryngology-Head and Neck Surgery* 2006; 135(2S); 258-9.
60. Kiratzidis T. **Veria operation: cochlear implantation without a mastoidectomy and a posterior tympanotomy.** *Adv Otorhinolaryngol* 2000.57: 127–130
61. Kronenberg J. Migirov L. Dagan T. **Suprameatal approach: new surgical approach for cochlear implantation.** *J Laryngol Otol.* 2001.115:283–285
62. Shapira Y. Sultan AA. Kronenberg J. **The insertion trajectory in cochlear implantation - comparison between two approaches.** *Acta Otolaryngol;* 2011 Sep;131 (9): 958-61
63. Colletti V. Fiorino F. CarnerM.Pacini L. **Basal turn cochleostomy via the middle fossa route for cochlear implant insertion.** *Am J Otol* 1998; 19: 778-84.
64. Colletti V. Fiorino FG. Saccetto L. Giarbini N. Carner M. **Improved auditory performance of cochlear implant patients using the middle fossa approach.** *Audiology;* 1999 Jul-Aug; 38(4): 225-34.
65. Sennaroglu L. Aydin E. **Anteroposterior Approach with Split Ear Canal for Cochlear Implantation in Severe Malformations.** *Otology & Neurotology* 2002. 23: 39–43
66. Hausler R. **Cochlear implantation without mastoidectomy: the pericanal electrode insertion technique.** *Acta Otolaryngol* 2002; 122: 715–719.
67. Cui T. Jiang H. Chen X. Feng G. Zhang Z. Li F. Zhao C. Gao Z. Han D. Yang S. Dai P. Li J. Xi X. Ma X. Dong Y. Yu P. **Cochlear implantation with pericanal electrode insertion technique.** *Lin Chung Er Bi Yan Hou Tou Jing Wai Ke Za Zhi;* 2011 May;25(10):457-9
68. Labadie R. Balachandran R. Mitchell J. Noble J. Majdani O. Haynes D. Bennett M. Dawant B. **Clinical Validation Study of Percutaneous Cochlear Access Using Patient Customized Micro-Stereotactic Frames.** *Otol Neurotol.* 2010 January; 31(1): 94–99.
69. Telian SA. El-Kashlan HK. Arts HA. **Minimizing wound complications in cochlear implant surgery.** *Am J Otol* 1999. 20(3):331–334
70. Albu S. Trabalzini F. Amadori M. **Usefulness of Cortical Mastoidectomy in Myringoplasty.** *Otology & Neurotology.* 13 April 2012
71. Karatas E. Deniz M. Baglam T. Durucu C. Baysal E. Kanlikama M. (2011) **Intraoperative electrically evoked stapedius reflex thresholds in children undergone cochlear implantation: Round window and cochleostomy approaches.** *IJPORL.* 75(9): 1123-6.



72. Kandogan T. Levent O. Gurol G. **Complications of pediatric cochlear implantation: experience in Izmir.** J Laryngol Otol. 2005 Aug; 119(8): 606-10.
73. Postelmans JT. Grolman W. Tange RA. Stokroos RJ. **Comparison of two approaches to the surgical management of cochlear implantation** Laryngoscope. 2009 Aug; 119(8): 1571-8.
74. Thieleimer M. **Status and results of the House Ear Institute Cochlear Implant Project.** En Cochlear Implants. Eds: Schindler R. Merzenich M. New York. NY: Raven Press 1985:455-60.
75. Cohen NI. Hoffmann RA. Stroschein M. **Medical or surgical complications related to the Nucleus multichannel cochlear Implant.** Ann. Otol. Rhino. Laryngeal 1988. 97 suppl 135): 8-13.
76. Webb RI. Lehnardt E. Clark Gm. Laszig R. Pyman BC. **Surgical complications with the cochlear multiple- channel intracochlear implant: experience at Hannover and Melbourne.** Ann Otol. Rhinol Laryngol. 1991. 100: 131-136.
77. Mondain M. Uziel A. Artieres F. Levi A. Piron Jp. Sicard M. Venail F. **Reliability and complications of 500 consecutive cochlear implantations.** Arch Otolaryngol Head Surg. 2008 Dec 134(12):1276-81 .
78. Achiques MP. Morant A. Muñoz M. Marco J. Llopez I. Latorre E. Pitarch I. **Cochlear implant complications and failures.** Acta Otorrinolaringol.2010 Nov-Dec 61 (6) 421-7 2010 Oct 13.
79. Postelmans JT. Tange RA. Stokroos RJ. Grolman W. **The suprameatal approach: a safe alternative surgical technique for cochlear implantation.** Maastrich University Netherlands. Otol Neurotol. 2010 Feb; 31(2):196-203.
80. Prades J. Slavutsky V. **Preserved and molded tympanic homografts.** An Otorrinolaringol Ibero Am; 1975;2(2):40-9
81. Havenith S. Lammers M. Tange R. Trabalzini F. Della Volpe A. Van der Heijden G. Grolman W. **Hearing Preservation Surgery: Cochleostomy or Round Window Approach? A Systematic Review.** May 2013 Otology & Neurotology. Inc. (PAP)
82. Boyd PJ. **Potential benefits from deeply inserted cochlear implant electrodes.** Ear Hear; 2011 Jul-Aug;32(4):411-27
83. Connor SE. Holland NJ. Agger A. Leong AC. Varghese RA. Jiang D. Fitzgerald O'Connor A. **Round window electrode insertion potentiates retention in the scala tympani.** Acta Otolaryngol. 2012 Sep;132(9):932
84. Pau HW et al. **Noise exposure of the inner ear during drilling a cochleostomy for cochlear implantation.** Laryngoscope (2007)117(3):535–540
85. Leong AC. Jiang D. Agger A. Fitzgerald-O'Connor A. **Evaluation of round window accessibility to cochlear implant insertion.** Eur Arch Otorhinolaryngol. 2013 Mar;270(4):123 7-42.
86. Addams-Williams J. Munaweera L. Coleman B. Shepherd R. Backhouse S. **Cochlear implant electrode insertion: in defence of cochleostomy and factors against the**

- round window membrane approach.** Cochlear Implants Int; 2011 Aug; 12 Suppl 2:S36-9.
87. Zernotti ME. Suárez A. Slavutsky V. Nicenboim L. Di Gregorio MF. Soto JA: **Comparación de complicaciones según la técnica utilizada en los implantes cocleares.** Acta Otorrinolaringol Esp; 2012 Sep-Oct;63(5):327-31
  88. Goravalingappa R. **Cochlear Implant Electrode Insertion: Jacobson's Nerve. A Useful Anatomical Landmark .** Indian Journal of Otolaryngology and Head and Neck Surgery Vol. 54 No. 1. January - March 2002
  89. Slavutsky V. **Posterior tympanotomy versus endomeatal approach (EMA)** Proceedings of the 10th European Symposium on Paediatric Cochlear Implantation. May 2011. Athens. Greece. Ed. Medimond International proceedings division. Bologna (Italy)
  90. Kang BJ. Kim AH. **Comparison of cochlear implant performance after round window electrode insertion compared with traditional cochleostomy.** Otolaryngol Head Neck Surg; 2013 May; 148(5): 822-6
  91. Kelsall DC. Shallop JK. Brammeier TG. et al. **Facial nerve stimulation after Nucleus 22-channel cochlear implantation.** Am J Otol. 1997; 18:336–341.
  92. Niparko JK. Oviatt DL. Coker NJ. et al. **Facial nerve stimulation with cochlear implantation. VA Cooperative Study Group on Cochlear Implantation.** Otolaryngol Head Neck Surg. 1991;104:826–830.
  93. Muckle RP. Levine SC. **Facial nerve stimulation produced by cochlear implants in patients with cochlear otosclerosis.** Am J Otol. 1994; 15: 394–398.
  94. Kempf HG. Tempel S. Johann K. et al. **Complications of cochlear implant surgery in children and adults.** Laryngorhinootologie. 1999;78:529–537.
  95. Cohen NL. Hoffman RA. Stroschein M. **Medical or surgical complications related to the Nucleus multichannel cochlear implant.** Ann Otol Rhinol Laryngol Suppl. 1988; 135:8–13.
  96. Lenarz T. Battmer RD. Lesisnki A. Parker J. **Nucleus double electrode array: a new approach for ossified cochlea** Am J Otol 1997; 18(suppl):42-3.
  97. Lenarz T. Buchner A. Tasche C. Cristofoli T. Lesinsky-Schiedat A. Wallenberg EV. et al. **The results in patients implanted with nucleus double array cochlear implant: pitch dicrimination and auditory performance.** Ear Hear 2002;23(1 Suppl):90S-101S.
  98. Ramalingam R. Ramalingam KK. Padmaja HS. **An unusual occurrence in cochlear implantation surgery: misplaced electrode** J Laryngol Otol. 2009 Jan; 123(1):e4.
  99. Fisch U. **Timpanoplastia, mastoidectomía y cirugía del estribo.** P. 4.C. 10.299-300.308.332.Ed.Thieme.2011
  100. Eshraghi AA. Jolly C. Balkany TJ. **Small-fenestra cochleostomy for MED-EL electrode.**Cochlear Implants Int. 2004 Jun; 5(2): 71-5.

101. Bruschini L. Forli F. Giannarelli M. Bruschini P. Berrettini S. **Exclusive transcanal surgical approach for Vibrant Soundbridge implantation: surgical and functional results.** Otol Neurotol. 2009 Oct;30(7):950-5
102. Koç A. Ekinçi G. Bilgili AM. Akpınar İN. Yakut H. Han T. **Evaluation of the mastoid air cell system by high resolution computed tomography: three-dimensional multiplanar volume rendering technique.** J Laryngol Otol. 2003 Aug;117(8):595-8.
103. Hoffman RA. Cohen NL. **Complications of cochlear implant surgery.** Ann Otol Rhinol Laryngol Suppl. 1995 Sep;166:420-2.
104. Free R. Falcioni M. Di Trapani G. Giannuzzi A. Russo. A. Sanna M. **The Role of Subtotal Petrosectomy in Cochlear Implant Surgery-A Report of 32 Cases and Review on Indications.** Otology & Neurotology. 29 May 2013. PAP
105. Kiumehr S. Mahboubi H. Middlebrooks JC. Djalilian HR. **Transcanal approach for implantation of a cochlear nerve electrode array.** Laryngoscope; 2013 May;123(5):1261-5
106. Stickler GB. Belau PG. Farrell FJ. Jones JD. Pugh DG. Steinberg AG. et al. **Hereditary progressive arthro-ophthalmopathy.** Mayo Clin Proc. 1965;40:433-55.
107. Szymko YM. Mastroianni MA. Shotland LI. Davis J. Ondrey FG. Balog JZ. et al. **Auditory dysfunction in Stickler syndrome.** Arch Otolaryngol Head Neck Surg. 2001; 127: 1061-8.

## **10. RESUMEN**

La cirugía del Implante Coclear (IC) se realiza convencionalmente a través del abordaje retroauricular, que implica la realización de una antro-mastoidectomía y timpanotomía posterior a través del receso facial. Es un procedimiento quirúrgico antiguo, diseñado en el inicio de la cirugía otológica para resolver la patología crónica del oído medio, pero no para la cirugía del IC. Esta técnica tiene como consecuencias el compromiso de estructuras funcionales y la destrucción de tejidos sanos.

El EMA es una técnica quirúrgica actual, específicamente diseñada para la cirugía del IC a través de orificios anatómicos naturales. Pretende simplificar el abordaje quirúrgico y el posicionamiento del IC evitando el compromiso de estructuras funcionales y la innecesaria destrucción de tejidos sanos.

El Implante Coclear no es una patología. Es un sistema electrónico que soluciona una patología. Independientemente del procedimiento quirúrgico que se aplique, el resultado tiene que ser siempre el mismo: el funcionamiento correcto del Implante Coclear. Lo esencial no es como se posiciona el IC en el hueso temporal, sino como funciona una vez implantado. Las telemetrías informan de su respuesta funcional. La técnica quirúrgica se puede simplificar y permitir la estabilidad del implante en el tiempo. La cirugía y el diseño instrumental deben estar orientados a preservar las estructuras anatómicas, utilizando vías de acceso a través de orificios naturales. El EMA es una opción más, en la ayuda del deficiente auditivo.

## SUMMARY

Cochlear Implant (CI) surgery is conventionally carried through retroauricular approach, which involves making a mastoidectomy and posterior tympanotomy via the facial recess. It's a surgical procedure designed in the beginning of otologic surgery for resolve chronic middle ear disease, but not for CI surgery and involves commitment of functional structures and destruction of healthy tissues.

The endomeatal approach (EMA) is a current surgical technique, designed specifically for CI surgery through natural anatomic orifices. Aims to simplify the surgical approach and positioning of CI avoiding commitment of functional structures and the unnecessary destruction of healthy tissues.

The cochlear implant is not a pathology. It is an electronic system that solves the pathology. Regardless of the surgical procedure is applied, the result must always be the same: the correct functioning of the CI. The essential thing is not how the CI is positioned in the temporal bone, but how it works once implanted.

The telemetry practiced in the immediate postoperative report the results. Surgical technique can be simplified allowing implant stability over time. Surgery and instrumentation design should aim at preserving the anatomical structures, using paths through natural orifices. EMA is another option to help deafness people.

## **11. ARTICULOS PUBLICADOS**

Slavutsky V. **Posterior tympanotomy versus endomeatal approach (EMA)**  
Proceedings of the 10th European Symposium on Paediatric Cochlear Implantation. May 2011.  
Athens. Greece. Ed. Medimond International proceedings division. Bologna (Italy)

Slavutsky V. Perelló E. Garcia Arumí A. **El abordaje endomeatal en la cirugía del implante coclear.** Barcelona, Octubre 2011. AICE- Revista de la Asociación de implantados cocleares de España

Zernotti ME. Suárez A. Slavutsky V. Nicenboim L. Di Gregorio MF. Soto JA: **Comparación de complicaciones según la técnica utilizada en los implantes cocleares.** Acta Otorrinolaringol Esp; 2012 Sep-Oct; 63(5):327-31

Goycoolea M y col. **Atlas of otologic surgery and magic otology.** Section VI. Slavutsky V. Nicenboim L. Posada R. **The endomeatal Approach** (1263-1285) Section V. Slavutsky V **Endomeatal subcortical mastoidectomy: Semi open technique** (775-784) Ed. Jaypee Brothers Medical Publishers (P) LTD. UK 2012