Valoració en un estudi prospectiu de l'estat de la membrana limitant interna a partir de tincions intraoperatòries i de l' anatomia patològica quan s'extreu la membrana epiretiniana macular

Autor: Daniel Vila Solà

Tipus de treball: Tesi Doctoral

Lloc de realització: Institut Català de Retina

Lloc de presentació: Universitat Autònoma de Barcelona

Any de presentació: 2015

Directors: Ignasi Jürgens Mestre Miguel Castilla Céspedes

AGRAÏMENTS

M'agradaria dedicar aquest treball als meus pares Jaume i Núria i als meus germans Bernat i Bruna. El seu suport al llarg de la meva trajectòria, tant personal com acadèmica, m'ha permès completar aquesta etapa. Tenir la certesa que puc disposar sempre de la seva atenció i comprensió és d'un valor incalculable.

També comparteixo aquesta dedicatòria amb la meva dona Laia i la meva filla Maria. Gràcies Laia per l'esforç que has realitzat perquè jo pogués disposar de temps per treballar i encara més per aguantar alguns moments dolents pels contratemps en el projecte aquests últims anys.

Vull agrair molt especialment a l'Ignasi Jürgens, un dels meus mestres en retina , l'orientació i suport que m'ha donat en tot moment i també a tot el personal de l'Institut Català de Retina i de la Clínica Bonanova que han participat en el desenvolupament del treball.

Un dels tresors que queda amagat en aquesta tesi és la dedicació i l'interés que va mostrar la Marta Carrera del Servei d'Anatomia Patològica de Bellvitge pel projecte.

Finalment faig extensiu l'agraïment a Cristofer Nienow, Lluís González, Osvaldo Guevara, Marta Jordan i Jordi Real per les seves col·laboracions puntuals però imprescindibles.

RESUM

OBJECTIU

Analitzar l'estat de la membrana limitant interna (MLI) a partir de tincions intraoperatòries i de l' anatomia patològica de les mostres quan s'extreu la membrana epiretiniana macular (MEM).

DISSENY

Prospectiu, sèrie de casos.

MATERIAL I MÈTODES

Pacients diagnosticats de MEM idiopàtica. Es distribueixen en dos grups aleatòriament, en un es pretén extreure només la MEM (grup M) i en l'altre la MEM i la MLI de forma seqüencial (grup L). Tots els pacients són sotmesos a una vitrectomia pars plana (VPP) i extracció de la MEM sota tinció de blau tripà (BT). Posteriorment s'avalua intraoperatòriament l'estat de la MLI sota la tinció de blau brillant G (BBG). Aquesta última s'extreu completament en els pacients del grup L. Totes les mostres extretes són analitzades anatomopatològicament.

RESULTATS

Es tracta de 26 pacients. 11 en el grup M i 15 en el grup L. L'edat mitja és de 70,65 anys (53-81) i el seguiment mitjà de 15,35 mesos (4,86-25,10). Els patrons d'extracció de la MLI en el grup M són: en bloc en 8 de 11 pacients i parcial en 3 de 11, i en el grup L : en bloc en 9 de 15 , parcial en 5 de 15 i intacta en 1 de 15. En les 32 mostres quirúrgiques processades que contenen MEM més MLI, MEM o MLI es detecta una concordança entre els teixits pressuposats intraoperatòriament a partir de les tincions i la confirmació anatomopatològica en un 84,37% de les mostres. Aquesta concordança, si ens centrem només en analitzar la MLI en les mostres que la contenen és del 96,7 %.

CONCLUSIONS

Existeix una dificultat tècnica per extreure la MEM de forma aïllada malgrat tenir la pretensió de fer-ho. Les tincions intraoperatòries són indispensables per valorar l'estat de la MLI durant la cirurgia. Existeix un alt grau de concordança entre els teixits pressuposadament extrets a partir de les tincions intraoperatòries i l'anatomia patològica de les mostres. Aquest és major en el cas de la MLI que en el de la MEM.

SIGLES I ACRÒNIMS

α-SMA:	α-smooth muscle actine
BBG:	Blau brillant G
BDES:	Beaver Dam Eye Study
BMES:	Blue Mountains Eye Study
BSS:	Balanced salt solution
BT:	Blau tripà
CRALBP:	Cellular retinaldehyde binding protein
DMAE:	Degeneració macular associada a l'edat
EMQ:	Edema macular quístic
ETDRS:	Early Treatment Diabetic Retinopathy Study
FMP:	Fibrosi macular preretiniana
GFAP:	Glial fibrillary acidic protein
HE:	Hematoxilina-eosina
HTO:	Hipertensió ocular
LALES:	Los Angeles Latino Eye Study
MC:	Maculopatia en cel·lofana
MCCS:	Melbourne Collaborative Cohort Study
MEM:	Membrana epiretiniana macular
MESA:	Multi-Ethnic Study of Atherosclerosis
MLI:	Membrana limitant interna
MUST:	Multicenter Uveitis Steroid Treatment
NOIA:	Neuritis òptica isquèmica anterior
OCT:	Optical coherence tomography
PAS:	Periodic acid Schiff
PIO:	Pressió intraocular
PVR:	Proliferació vitriretiniana
RDP:	Retinopatia diabètica proliferativa
SF6:	Hexaflorur de sofre

SiMES: Singapore Malay Eye Study

SINDI Singapour Indian Eye Study

TS: Triamcinolona subtenoniana

VIP: Visual Impairment Project

VPP: Vitrectomia pars plana

TAULA DE CONTINGUTS

1. INTRODUCCIÓ 12

2. HISTÒRIA DE LA MEM 14

3. PATOGÈNIA DE LA MEM 16

4. EPIDEMIOLOGIA DE LA MEM 20
4.1. PREVALENÇA GLOBAL DE LA MEM 21
4.2. PREVALENÇA DE LA MEM IDIOPÀTICA 23
4.3. PREVALENÇA DE LA MEM SECUNDÀRIA 23

5. CLASSIFICACIÓ DE LA MEM 26
5.1. CLASSIFICACIÓ DE LA MEM SEGONS LA CAUSA 27
5.1.1. MEM idiopàtica 27
5.1.2. MEM secundària 29
5.2. CLASSIFICACIÓ DE LA MEM SEGONS EL GRAU DE SEVERITAT 31

6. OBJECTIUS DE L'ESTUDI 32
6.1. OBJECTIUS PRINCIPALS 33
6.2. OBJECTIUS SECUNDARIS 33

7. MATERIAL I MÈTODES 34
7.1. CRITERIS D' INCLUSIÓ I EXCLUSIÓ 36
7.2. RÈGIM DE VISITES 37
7.2.1. Visita inicial 37
7.2.2. Intervenció quirúrgica 38
7.2.3. Visita de seguiment 39
7.3. PROCESSAMENT DE LES MOSTRES 40
7.3.1. Processament de les mostres al quiròfan 40
7.3.2. Processament de les mostres al Servei d'Anatomia Patològica de l'Hospital de Bellvitge 40

8. RESULTATS 42
8.1. DADES DEMOGRÀFIQUES 43
8.2. DADES QUIRÚRGIQUES 45
8.3. ANÀLISI DE RESULTATS DELS OBJECTIUS PRINCIPALS 47
8.3.1. Patró d'extracció de la MLI 47
8.3.2. Anatomia patològica 50
8.4. ANÀLISI DE RESULTATS DELS OBJECTIUS SECUNDARIS 70
8.4.1. Agudesa visual 70
8.4.2. Gruix foveal central mesurat en la tomografia de coherència òptica(OCT) 71
8.4.3. Correlació entre l'agudesa visual i el gruix foveal central en l'OCT postoperatoris 74
8.5. ALTRES ANÀLISI 75
8.5.1. Correlació entre l' agudesa visual i l'estat de la línia dels el·lipsoides dels fotoreceptors en l'OCT 75
8.5.2. 8.5.2. Correlació entre l'agudesa visual postoperatòria i la durada de símptomes prèviament a la cirurgia 78
8.5.3. Recurrença de MEM 80
8.5.4. Efectes adversos 82

9. DISCUSSIÓ 84

9.1. AGUDESA VISUAL 86
9.2. FACTORS PRONÒSTICS 87
9.2.1. Agudesa visual preoperatòria 87
9.2.2. Línia dels el·lipsoides en l'OCT 88
9.3. RECURRENÇA DE LA MEM 91
9.3.1. Recurrença global de la MEM 91
9.3.2. Recurrença de la MEM si s'extreu la MLI o no 91
9.4. DIFICULTAT EN DETERMINAR SI S'EXTREU LA MEM DE FORMA AÏLLADA 93
9.5. DIFICULTAT EN EXTREURE LA MEM DE FORMA AÏLLADA 94
9.6. DANY FUNCIONAL EN L'EXTRACCIÓ DE LA MLI 94
9.7. RESUM DE LA REVISIÓ 96
10. CONCLUSIONS 97
11. BIBLIOGRAFIA 99

1. INTRODUCCIÓ

La membrana epiretiniana macular (MEM) és un teixit que apareix sobre la superfície retiniana de la zona macular i que pot causar pèrdua d'agudesa visual i distorsió en les imatges percebudes pels pacients que la pateixen. Està composada per una proliferació de cèl·lules sostingudes en una matriu extracel·lular desorganitzada. No es coneix de forma detallada l'estirp ni la procedència de les cèl·lules que la composen, així com tampoc l'estímul o els estímuls necessaris per desencadenar aquesta proliferació cel·lular.

La prevalença a la població mundial determinada a partir de la mitja de les prevalences en diferents estudis epidemiològics és del 8,7%. (1)(2)(3)(4)(5)

La vitrectomia per via pars plana (VPP) i l' extracció de la MEM amb pinces és la tècnica quirúrgica utilitzada pels oftalmòlegs des de fa anys. Aquesta cirurgia ofereix una milloria en l' agudesa visual dels pacients. (6)(7)(8)(9)(10)(11)(12)

La recurrença de la MEM després de la seva extracció quirúrgica oscil·la entre el 5% (12) i el 7,3 %. (13)

La membrana limitant interna (MLI) , que està composada per prolongacions de les cèl·lules de Müller, és la capa més interna de la retina. Alguns estudis aporten resultats favorables en la disminució de la recurrència de MEM si s'extreu la MLI apart d'extreure la MEM (12). Altres estudis són crítics en l'extracció de la MLI , en alguns casos perquè no representa una milloria funcional en l'agudesa visual dels pacients respecte extreure només la MEM (14)(15) i en d'altres perquè no hi ha una evidència clara sobre el dany funcional que pot causar la seva extracció sobre la retina. (16)(17)

En la cirurgia del forat macular està demostrat que l'extracció de la MLI millora els resultats anatòmics i funcionals dels pacients intervinguts d'aquesta patologia (18), en canvi, com s'ha mencionat anteriorment, hi ha molta controvèrsia en el cas de la cirurgia de la MEM.

Per tot l'esmentat anteriorment, es pot concloure que no hi ha una evidència científica clara que justifiqui l'extracció de la MLI.

L'estudi actual que hem realitzat a l' Institut Català de Retina analitza l'estat de la MLI en pacients operats de MEM.

2. HISTÒRIA DE LA MEM

La MEM va ser descrita per primera vegada per Iwanoff l'any 1865. (19)

Des dels anys 30 del segle XX s'atribueix el plegament de la superfície macular a la presència d'una membrana epiretiniana. (20)

La MEM s'ha anomenat de maneres molt diverses: maculopatia en cel·lofana, retinopatia en pantalla de seda, proliferació epimacular, membrana epimacular, gliosi macular preretiniana, fibrosi macular preretiniana, "macular pucker", membranes vítries preretinianes, membranes astrocítiques preretinianes, retinopatia de superfície en plegament, plecs retinians primaris, membranes de tracció preretinina, contracció de la interfase vitreoretiniana i plegament de la membrana interna de la retina. (20)

Al llarg dels anys 70 apareixen les primeres descripcions anatomopatològiques de les MEM. (21)(22)

Les primeres intervencions quirúrgiques en MEM van ser realitzades pel Dr. Robert Machemer el 1978, considerat el pare de la VPP. (23)

A principis dels anys 90 apareix la tecnologia de la tomografia de coherència òptica (OCT) . El Dr. Puliafito co-inventor d'aquesta nova eïna diagnòstica és el primer en analitzar la màcula de pacients sans i malalts. D'aquesta manera apareixen les primeres OCT realitzades en pacients que presenten MEM. (24)

3. PATOGÈNIA DE LA MEM

La MEM es considera una malaltia que comparteix característiques etiopatogèniques amb la proliferació vitriretiniana (PVR) que ens trobem en alguns pacients amb despreniment de retina. (25)

La PVR es considera una forma anòmala de reparació de les lesions retinianes. Factors de creixement i citoquines promouen la sobrestimulació proliferativa de les cèl·lules i la migració d'aquestes en diferents zones de la retina, així com la producció de matriu extracel·lular i la contracció de les membranes.

No es coneix amb certesa l'estirp ni la procedència de les cèl·lules que causen la MEM, ni l'estímul o estímuls que les impulsa a proliferar. Per aquest motiu hi ha diverses teories.

Teoria de les cèl·lules de Müller

Els defensors d'aquesta teoria consideren que el creixement dels processos de Müller cap a la superfície vítria representa l'inici de la formació de la membrana epiretiniana. (26)

La sobrexpressió de la proteïna àcida fibril·lar glial (GFAP) és un signe de la gliosis de les cèl·lules de Müller. (26)(27)

Malgrat defensar aquesta teoria, els autors són conscients que s'han detectat la presència de cèl·lules molt variades composant les MEM en varis estudis (26), així com:

-Cèl·lules de la glia: cèl·lules de Müller, astròcits, microglia.

-Cèl·lules de l'epitel·li pigmentari de la retina.

-Cèl·lules immunitàries: macròfags, neutròfils, limfòcits.

-Fibròcits i miofibròcits.

Teoria dels hialòcits

Els hialòcits són cèl·lules localitzades aprop del còrtex vitri i que provenen d'un llinatge de monòcits i macròfags. Aquesta teoria considera que pot ser important la seva participació en la producció de citoquines i matriu extracel·lular, així com de la contracció d'aquesta. (28)

Teoria dels porus de la MLI

La migració de cèl·lules intraretinianes cap a la superfície de la retina a través de porus de la MLI ha estat motiu de discussió com a un possible mecanisme per a la formació de la MEM. (29)(30)

Tot i això, un estudi realitzat per Gandofer et al (31) demostra la reduïda presència d'aquests porus a la MLI. Van analitzar 112 MLI de pacients operats de forat macular a partir de microscopia per interferència i només van detectar 3 porus. Aquests resultats fan poc plausible aquesta teoria.

El fet de no conèixer de forma acurada les cèl·lules que participen en la formació de la MEM dificulta saber com i perquè apareixen aquestes lesions. Es coneix que les cèl·lules implicades pateixen transdiferenciació (27), per aquest motiu la morfologia de les cèl·lules estudiades en microscopia electrònica en les mostres histològiques és insuficient per coneixer l'origen i procedència d'aquestes.

Per tal d'intentar aclarir l'estirp de les cèl·lules implicades en la formació de la MEM s'analitzen les mostres utilitzant marcadors immunohistoquímics de proteïnes estructurals de la retina (**taula 1**).

PROTEÏNES DIANA	CÈL·LULES DIANA
glial fibrillary acidic protein (GFAP)	Cèl·lules glials
Vimentin	Cèl·lules glials
Cellular retinaldehyde binding protein (CRALBP)	Cèl·lules glials / Cèl·lules de l'epitel·li pigmentari
Kir 4.1	Cèl·lules de Müller
CD 45	Hialòcits
CD 64	Hialòcits
CD 163	Hialòcits
Pan-cytokeratin	Cèl·lules de l'epitel·li pigmentari
Neurofilament	Cèl·lules ganglionars
α-smooth muscle actine (α-SMA)	Fibroblasts / Miofibroblasts
CD 68	Macròfags / Microglia

Taula 1. Marcadors immunohistoquímics de proteïnes estructurals de la retina (nomenclatura anglesa) (32)

La transdiferenciació cel·lular també pot provocar que alguns marcadors inmunohistoquímics que s'expressen inicialment en una cèl·lula perdin representació en un estadi posterior i que d'altres que no s'expressaven inicialment adquireixin protagonisme, situacions que també dificulten aclarir l'origen de les cèl·lules causants de la MEM. (26) (27)

Guidry et al (27) han demostrat com cèl·lules de Müller porcines aïllades i cultivades es transdiferencien cap a cèl·lules similars a miofibroblastes , deixant d'expressar GFAP i expressant α-SMA.

Els estudis de Zhao et al (33) i Gandorfer et al (34) mostren la importància de les cèl·lules de Müller i dels hialòcits en la formació de les MEM a partir de marcadors immunohistoquímics. Els dos estudis utilitzen el GFAP com a marcador de cèl·lules glials. Com a marcadors de hialòcits Zhao et al utilitzen el CD 45 i el CD 163 i Gandorfer et al utilitzen el CD 45, el CD 90 i el CD 163. Gandorfer et al (34), en alguns casos detecten marcadors immunohistoquímics per a altres tipus cel·lulars, com l'α-SMA marcador de cèl·lues fibroblastes o miofibroblastes i el CRALBP marcador de cèl·lules de l' epitel·li pigmentari. Aquest últim també és marcador de les cèl·lules glials.

Encara dificulta més discernir l'origen cel·lular de les MEM el fet que s'han trobat marcadors immunohistoquímics de diferents estirps cel·lulars en la mateixa localització . El marcador GFAP de cèl·lules glials s'ha trobat colocalitzat amb els marcadors de hialòcits CD 45 (32)(33) i CD 163 (33).

4. EPIDEMIOLOGIA DE LA MEM

Existeixen varis estudis poblacionals que analitzen la prevalença de la MEM. Aquest estudis diagnostiquen la presència d' una MEM a partir de retinografies i la descriuen de dues formes diferents. Una forma menor coneguda com a maculopatia en cel·lofana (MC) i una forma més severa coneguda com a fibrosis macular preretiniana (FMP). La primera consisteix en un increment de la brillantor de la superfície interna de la retina sense apreciar-se plecs retinians i la segona consisteix en un aspecte més opac i grisós de la superfície interna amb presència de plecs retinians.

4.1. PREVALENÇA GLOBAL DE LA MEM

El terme global l'utilitzem perquè inclou les MEM idiopàtiques i les secundaries.

L'estudi amb major mostra poblacional és "The Melbourne Collaborative Cohort Study"(MCCS) (1). Aquest estudi consta de 21241 participants i detecta una prevalença global de MEM del 8,9%. La prevalença gobal de MEM es subdivideix en prevalença de MC i prevalença de FMP i representa el 5 % i el 3,9 % respectivament.

Altres estudis poblacionals citats a continuació mostren diferents valors de prevalences globals de MEM (**taula 2**):

-Multi-Ethnic Study of Atherosclerosis (MESA)

-Los Angeles Latino Eye Study (LALES)

-Singapour Indian Eye Study (SINDI)

-Blue Mountains Eye Study (BMES)

-Visual Impairment Project (VIP)

-Singapore Malay Eye Study (SiMES)

Estudi	any	n	Prevalença global de la MEM (%)	Prevalença de la MC (%)	Prevalença de la FMP (%)
MCCS (1)	2013	21241	8,9	5	3.9
MESA (35)	2011	5960	28,9	25,1	3,8
LALES (36)	2004	5982	18,5	16,3	2,2
SINDI (2)	2012	3328	10,2	5,4	4,8
BMES (3)	1997	3490	7	4,8	2,2
VIP (4)	2005	4313	6	4,8	1,7
SiMES (5)	2008	3280	11,7	5,8	5,9

Taula 2 . Prevalença global de la MEM (**n:** tamany mostral)

Per determinar la prevalença global de la MEM s'ha calculat la mitja dels estudis esmentats anteriorment: MCCS, SINDI, BMES, VIP i SiMES.

S'ha exclòs dels càlculs els estudis MESA i LALES. El motiu per excloure aquests dos últims estudis és perquè presenten prevalences globals molt més altes que la resta d'estudis, i això és degut principalment a l'alt percentatge de MC. El diagnòstic de la MC a partir de retinografies està sotmès a una gran subjectivitat entre diferents observadors i fins i tot en el mateix observador.

La prevalença global de MEM mitja que es detecta a la població estudiada és del **8,76% .**

Per altra banda , si excloem la MC dels estudis i considerem només la FMP, la prevalença es redueix de forma considerable i s'iguala en tots els estudis , incloent els dos exclosos prèviament. Si calculem la mitja de prevalença de FMP en tots els estudis esmentats -MCCS, SINDI, BMES, VIP, SiMES, MESA i LALES- , la prevalença mitja de FMP a la població estudiada és del **3,5 %**.

És molt interessant aquesta diferenciació entre MC i FMP perquè en la MC habitualment no hi ha pèrdua visual i no cal intervenir (3) a diferència de la FMP que sovint es presenta amb símptomes de pèrdua visual i metamorfòpsia i requereix cirurgia.

4.2. PREVALENÇA DE LA MEM IDIOPÀTICA

La prevalença de la MEM idiopàtica s'ha calculat de la mateixa manera que la de la MEM global, considerant diferents estudis epidemiològics i fent la mitja de les seves prevalences. Els estudis analitzats són: SINDI, BMES, VIP i SiMES . El resultat de la prevalença mitja en la població estudiada és del **6,9%**.

Si en els càlculs només es té en compte la FMP, la prevalença mitja en la població estudiada en aquests estudis és de **2,6%.**

La prevalença de MC i FMP en les MEM idiopàtiques en aquests estudis es detalla a la **taula 3**.

Estudi	Prevalença de MEM idiopàtica (%)	Prevalença de MC (%)	Prevalença de FMP (%)
SINDI (2)	6,5	3,8	2,7
BMES (3)	6,2	4,3	1,9
VIP (4)	5,4	4,4	1,4
SiMES (5)	9,5	5,1	4,5

Taula 3. Prevalença de MEM idiopàtica

4.3. PREVALENÇA DE LA MEM SECUNDÀRIA

A la població general la prevalença de MEM secundària és molt inferior que la de la idiopàtica (**taula 4**). Els estudis analitzats són: Beaver Dam Eye Study (BDES) (37), MESA, LALES, SINDI, BMES, VIP i SiMES. La prevalença mitja de MEM secundària en aquests estudis és del **2,2 %**.

Estudi	Prevalença global de MEM (%)	Prevalença de MEM idiopàtica (%)	Prevalença de MEM secundària (%)
BDES	11,8	7,1	4,7 #1
MESA	28,9	26,1	2,8 #2
LALES	18,5	17,5	1 #3
SINDI	10,2	6,5	3,7 #4
BMES	7	6,2	0,8 #5
VIP	6	5,4	0,6 #6
SiMES	11,7	9,5%	2,2 #7

Taula 4. Prevalença de MEM secundària

#1 Les MEM secundàries es refereixen a pacients que presenten antecedent de despreniment de la retina , oclusions venoses de la retina de branca o de vena central, fotocoagulació amb làser focal o panfotocoagulació en pacients sense retinopatia diabètica o pressumpta histoplasmosis ocular.

#2 Les MEM secundàries es refereixen a pacients que presenten antecedent de cirurgia de cataracta, retinopatia diabètica, despreniment de retina o oclusions venoses.

#3 Les MEM secundàries es refereixen a pacients que presenten antecedent de despreniment de retina, cirurgia de retina, retinopatia diabètica proliferativa o cirurgia de cataracta.

#4 Les MEM secundàries es refereixen a pacients que presenten antecedent de retinopatia diabètica, oclusions venoses, DMAE o cirurgia de cataracta.

#5 Les MEM secundàries es refereixen a pacients que presenten antecedent de cirurgia de cataracta, retinopatia diabètica, oclusions venoses, despreniment de retina, corioretinitis per toxoplasma o retinopatia traumàtica.

#6 Les MEM secundàries es refereixen a pacients que presenten antecedent de despreniment de retina, cirurgia de cataracta, retinopatia diabètica o oclusions venoses.

#7 Les MEM secundàries es refereixen a pacients que presenten antecedent de retinopatia diabètica, oclusions venoses, DMAE o cirugia de cataracta.

Els pacients que presenten característiques que els estudis analitzats consideren com a predisponents de MEM, tenen una prevalença de MEM molt més alta que els pacients sense aquestes característiques. Els estudis analitzats són: LALES, SINDI, BMES, VIP i SiMES (taula 5). La prevalença mitja de MEM en pacients amb característiques predisponents de MEM en aquests estudis és del 21,58%.

Les característiques predisponents de MEM en aquests estudis són: retinopatia diabètica, despreniment de retina, cirurgia de retina, oclusions venoses retinianes, cirurgia de cataracta, toxoplasmosis, retinopatia traumàtica i degeneració macular associada a l'edat (DMAE).

	Prevalença de MEM idiopàtica (%)	Prevalença de MEM en pacients amb característiques predisponents (%)
LALES	17,5	34,5 #1
SINDI	6,5	18,8 #2
BMES	6,2	14,8 #3
VIP	5,4	16,4 #4
SiMES	9,5	23,4 #5

Taula 5. Prevalença de MEM en pacients amb característiques predisponents

#1 Els antacedents predisponents de MEM en aquest estudi són despreniment de retina, cirurgia de retina, retinopatia diabètica proliferativa i cirurgia de cataracta.

#2 Els antacedents predisponents de MEM en aquest estudi són retinopatia diabètica, oclusions venoses, DMAE i cirurgia de cataracta.

#3 Els antacedents predisponents de MEM en aquest estudi són cirurgia de cataracta, retinopatia diabètica, oclusions venoses, despreniment de retina, corioretinitis per toxoplasma, i retinopatia traumàtica.

#4 Els antacedents predisponents de MEM en aquest estudi són despreniment de retina, cirurgia de cataracta, retinopatia diabètica i oclusions venoses.

#5 Els antacedents predisponents de MEM en aquest estudi són retinopatia diabètica, oclusions venoses, DMAE i cirurgia de cataracta.

5. CLASSIFICACIÓ DE LA MEM

5.1. CLASSIFICACIÓ DE LA MEM SEGONS LA CAUSA

5.1.1. MEM idiopàtica

És aquella membrana que apareix a la superfície de la retina i que es desconeix quina és la causa que l'ha propiciat.

A continuació es descriuen una sèrie de factors i la seva associació amb la presència d'una MEM idiopàtica. S'han estudiat a partir de publicacions d' articles epidemiològics.

- Edat

Es considera el factor de risc més important associat a MEM, especialment a partir dels 60 anys. (1)(2)(3)(4)(5)(35)(36)

- Ètnia

En la població de Melbourne del MCCS, la prevalença de MEM en gent originària del sud d'Europa és superior a la de la població provinent del nord d'Europa . (15,3 % respecte el 7,8%) (OR=1,97; 95 % IC, 1,67-2,31; P<0,0001) (1)

En la població americana del MESA es detecta un increment de prevalença de MEM en xinesos , respecte blancs, negres i hispànics. (OR=2,46; 95% IC, 1,48-4,07; P<0,001) (35)

En la població malai de Singapore del SiMES, la prevalença de MEM idiopàtica és més alta a la de la població australiana de BMES. Després d'estandaritzar per edat amb la població compresa entre 49 i 80 anys de BMES, la prevalença de MC, FMP i MEM en l'estudi de la població malai és del 8,3 % (IC 7,2-9,5%), 7,4 % (IC 6,4-8,5%) i 15,7 % (IC 14,3-17,2 %), respectivament. Aquestes prevalences són més altes que les descrites de MC , FMP i MEM per a la població australiana de BMES compresa entre 49 i 80 anys que són del 4,6 % (IC 3,9-5,4%), 2.1 % (IC 1,6-2,6 %) i 6,8 % (IC 5,9-7,6 %), respectivament. (5)

- Sexe

No es detecten diferències en funció del sexe masculí o femení i la presència de MEM. (1)(4)(35)(36)(37)

- Antecedent de cirurgia de cataracta

En diferents estudis epidemiològics s'aprecia un increment de la prevalença de MEM en pacients amb antecedent de cirurgia de cataractes .
A continuació s'anomenen els estudis epidemiològics en qüestió i la prevalença de MEM en pacients amb antecedent de cirurgia de cataractes respecte la prevalença de MEM de la població global de l'estudi.

- MESA: 50,2% respecte el 28,9% (35)
- LALES: 39,9% respecte el 18,5% (OR=1,9; 95% IC, 1.1–3.4) (36)
- SINDI: 80,4% respecte el 10,2% (OR=1.71; 95% IC, 1,08 –2,70) (2)
- BMES: 16,8% respecte el 7% (P<0,0001) (3)
- VIP: 22,5% respecte el 6% (P<0,01) (4)
- SiMES: 28% respecte el 11,7% (5)
- BDES: 26,9% respecte el 11,8% (P<0,01) (37)

- Diabetis

La presència d'història de diabetis mostra resultats contradictoris respecte la seva associació amb la MEM, així alguns estudis hi troben una relació estadísticament significativa (3)(35), mentre altres estudis no hi troben associació. (4)(37)

La presència de retinopatia diabètica s'associa a un increment en la prevalença de la MEM en dos estudis. Així en pacients amb retinopatia diabètica es detecta un increment de la prevalença de MEM respecte la prevalença global del 33,3 % respecte el 28,9 % (35) i del 11% respecte el 7% (3). Aquest increment només és estadísticament significatiu en el primer estudi.

La retinopatia diabètica es considera una causa de MEM en alguns estudis, com hem vist anteriorment en els estudis epidemiològics esmentats. De totes maneres malgrat haver-hi un increment de MEM en pacients amb retinopatia diabètica no queda clar que aquesta es pugui considerar una causa de MEM.

La MEM que apareix en un pacient amb retinopatia diabètica proliferativa (RDP) sí que es pot considerar secundària a aquesta patologia. En aquest grup existeix una proliferació fibrovascular que afavoreix l'aparició de les MEM. A l'estudi LALES es detecta un risc de patir FMP en pacients amb RDP del 13,5 % respecte el 2,2% de la població global de l'estudi. (36)

- Hipertensió arterial

En varis estudis no es detecta una relació estadísticament significativa entre hipertensió arterial i la MEM idiopàtica. (1)(36)(2)(37)

- Tabaquisme

En varis estudis no es detecta una relació estadísticament significativa entre tabaquisme i la MEM idiopàtica. (1)(36)(2)(37)

Després d'analitzar tots aquests factors de risc esmentats anteriorment es conclou que els únics factors associats de forma consistent a una MEM idiopàtica són l'edat i l'antecedent de cirurgia de cataractes.

5.1.2. MEM secundària

Es consideren MEM secundàries aquelles que estan associades a una patologia que és la responsable de l'aparició de la MEM. Aquestes patologies s'han determinat després d'observar una clara i forta relació entre la seva presència i l'aparició d'una MEM. Aquesta evidència ha estat establerta a partir d'estudis epidemiològics, estudis observacionals, estudis multicèntrics randomitzats i revisions de la literatura.

A continuació s'enumeren les malalties que en cas de presentar-se determinen la classificació d'una MEM com a secundària.

- Oclusions venoses

En varis estudis epidemiològics es detecta un increment de la prevalença de la MEM en pacients amb oclusió venosa respecte la població global de l'estudi. D'aquesta manera es detecta una prevalença del 38,1% en pacients amb oclusió venosa respecte el 28,9% en el total de pacients en l'estudi MESA (35) , del 16% respecte el 7% en l'estudi BMES (3) i del 17% respecte el 6% en l'estudi VIP (4). L' increment observat és estadísticament significatiu en els dos últims estudis.

- Despreniment de retina

McCarthy et al (4) detecten una prevalença de la MEM del 14,7 % en 224 pacients que han patit despreniment de retina respecte el 6 % de la població global de l'estudi, considerant-se una diferència estadísticament significativa. ($P<0,01$)

En un altre estudi, Katira et al (38) detecten una prevalença del 12,8 % de la MEM en 141 pacients operats de vitrectomia per un despreniment de retina. Aquesta prevalença és superior a la prevalença de la MEM idiopàtica del 6,9 % que s'ha mencionat a l'apartat d'epidemiologia .

- Estrip retinià

També s'observa un increment de la MEM en pacients amb estrips retinians. En l'estudi de Saran BR. et al (39) detecten una prevalença del 11,8 % de la MEM en 220 pacients amb estrip retinià. Aquesta és superior a la prevalença del 6,9% de la MEM idiopàtica .

En aquest estudi els pacients eren tractats amb retinopèxia amb làser argó o crioteràpia o amb ambdues tècniques. No es van detectar diferències estadísticament significatives entre una tècnica o altra i la presència de MEM.

- Retinopatia diabètica proliferativa

En l' estudi LALES es detecta una prevalença de MEM en pacients amb RDP del 25,7% respecte el 18,5% en el global de pacients. També s'observa un increment molt important en la FMP en pacients amb RDP. (OR=5,2; 95% CI: 2.6–10.7) (36)

- Inflamació ocular

Existeix evidència clínica, histològica i experimental que la inflamació ocular té un paper important en la patogènia de la MEM. (40)

En el "Multicenter uveitis steroid treatment " (MUST), dels 255 pacients afectats de uveïtis intermitja, uveïtis posterior o panuveïtis que hi participen, un 48% presenta MEM. (36% MC i 12% FMP) (41)

En un estudi epidemiològic a la regió urbana de Bethesda de la ciutat de Washington D.C. (42) la prevalença de la MEM en una població de 598 pacients amb uveïtis anterior, intermitja, posterior o panuveïtis és del 41%. Aquestes dades són molt superiors a la prevalença detectada en pacients amb MEM idiopàtica.

5.2. CLASSIFICACIÓ DE LA MEM SEGONS EL GRAU DE SEVERITAT

Encara és vigent la classificació que va establir Gass el 1987 i que classifica la MEM en tres graus. (43)

- Grau 0: Maculopatia en cel·lofana

Presència d'una MEM translúcida que no causa distorsió dels vasos retinians subjacents ni ocultació d'aquests.

- Grau 1: Maculopatia en cel·lofana en frunziment

Presència d'una MEM translúcida associada a distorsió de la superfície interna de la retina. Per aquest motiu s'aprecien plecs a la supefície retiniana i distorsió dels vasos retinians subjacents que solen ser traccionats cap a la zona de l'epicentre d'aquesta membrana. No hi ha ocultació dels vasos retinians.

- Grau 2: "Macular pucker"

Presència d'una membrana opaca que oculta els vasos retinians subjacents i provoca una distorsió prominent de la superfície de la retina.

6. OBJECTIUS DE L'ESTUDI

Inicialment el present estudi pretenia obtenir dos grups de pacients amb MEM idiopàtica. En cada grup s'aplicava una tècnica quirúrgica lleugerament diferent. En un grup només s'extreia la MEM mentre que en l' altre s'extreia la MEM i seqüencialment la MLI. L' assignació dels pacients a cada grup era aleatòria. Els objectius principals de l'estudi eren comparar l'agudesa visual, el resultat anatòmic en l' OCT macular i la recurrença de la MEM entre els dos grups.

Durant el curs inicial de l'estudi es va observar que l'extracció aïllada de la MEM en la gran majoria de casos no era possible. La MLI s'extreia molt sovint de forma parcial o completament adherida a la MEM. Aquestes troballes van suscitar la possibilitat d'arribar al final de l'estudi sense obtenir el nombre suficient de pacients en un dels grups de l'estudi per poder respondre a l'objectiu principal plantejat.

Per aquest motiu es va considerar important centrar els objectius de l'estudi en descriure aquestes troballes quirúrgiques esmentades que no es preveien i que han estat de gran interés.

6.1. OBJECTIUS PRINCIPALS

- Avaluar l'estat de la MLI un cop extreta la MEM, a partir de tincions intraoperatòries i de l' anatomia patològica de les mostres, en pacients als quals es vol extreure la MEM i la MLI de forma seqüencial i en d'altres que només es vol extreure la MEM.

- Determinar el grau de concordança entre els teixits pressuposadament extrets a partir de les tincions intraoperatòries i l'anatomia patològica de les mostres

6.2. OBJECTIUS SECUNDARIS

-Avaluar la milloria en l'agudesa visual dels pacients operats de la MEM.

-Avaluar la disminució del gruix foveal central a la tomografia de coherència òptica (OCT) en els pacients operats de la MEM.

-Avaluar la correlació entre la milloria del gruix foveal central i l' agudesa visual postoperatòries.

7. MATERIAL I MÈTODES

El tamany mostral adient per l'estudi era de 44 pacients. Aquest va ser calculat a partir de la taxa de recurrença de MEM idiopàtica del 6 % observada en l'estudi de Margherio et al (13) i establint un nivell de seguretat del 95% i una precisió del 10% .

Els canvis realitzats en els objectius inicials de l'estudi deguts a la impossibilitat d'obtenir dos grups quirúrgics, han permès més flexiblitat en el tamany mostral. D'aquesta manera l'estudi actual consta d'una cohort de 26 pacients operats de la MEM idiopàtica des del setembre del 2012 fins al maig del 2014. Els pacients han estat visitats a les consultes de l'Institut Català de Retina (ICR) pel mateix especialista en retina i han estat operats pel mateix cirurgià.

L'assignació dels pacients a la tècnica quirúrgica a realitzar ha estat aleatòria. En un grup es pretén extreure només la MEM (grup M) i en l'altre grup la MEM i seqüencialment la MLI (grup L).

El diagnòstic de la MEM es realitza a partir de la clínica del pacient, la imatge fundoscòpica i l' OCT macular. En la imatge funduscòpica s'aprecia una MEM grau 0, 1 o 2 segons la classificació de Gass, definits com a maculopatia en cel·lofana, plecs retinians associats a MEM translúcida o plecs retinians associats a MEM densa que provoca ocultació dels teixits subjacents respectivament.

La definició de MEM en l' OCT macular és la presència d'un teixit hiperreflectiu en la superfície interna de la retina a la zona macular. S'ha utilitzat en el present estudi l'OCT Spectralis (Heidelberg Engineering, Alemanya). El protocol d'adquisició d'imatges de l' OCT consisteix en realitzar un cub macular central de 20 graus (6x6 mm), a partir de 25 línies horitzontals, amb un mínim de 10 OCT de mitja per cada línia horitzontal.

L'estudi clínic ha estat aprovat pel comitè ètic de l'Hospital Universitari Sagrat Cor de Barcelona seguint els principis de la Declaració de Helsinki i els participants han firmat el consentiment informat abans d'entrar a l'estudi.

7.1. CRITERIS D' INCLUSIÓ I EXCLUSIÓ

- Criteris d'inclusió

- Agudesa visual de ≤ 80 lletres en l' ETDRS (0,8 en escala decimal) i/o metamorfòpsia

- MEM idiopàtica

- Edat major de 18 anys

- Consentiment informat signat

- Criteris d' exclusió

- Agudesa visual < 50 lletres en l' ETDRS (0,2 en escala decimal)

- Equivalent esfèric de més de 8 dioptries

- Pèrdua de camp visual afectant els 10 graus centrals

- Retinopatia diabètica moderada o severa

- Edema macular diabètic

- Oclusions venoses retinianes centrals o de branca

- Malaltia vascular de la retina amb afectació macular

- Antecedent de despreniment de retina

- Estrips retinians

- Làser aplicat a la retina

- Antecedents d'inflamació ocular

- Degeneració macular associada a l'edat

- Qualsevol intervenció quirúrgica ocular realitzada els 6 mesos previs a la inclusió a l'estudi

7.2. RÈGIM DE VISITES

7.2.1. Visita inicial

Un cop el pacient és diagnosticat de MEM, compleix els criteris d' inclusió i exclusió de l'estudi i ha signat el consentiment informat, es programa per a la primera visita que consta d'una història clínica i farmacològica complerta i una exploració oftalmològica.

L'exploració oftalmològica inclou:

- L' agudesa visual utilitzant el nombre de lletres de l'ETDRS.
- La mesura de la pressió intraocular (PIO) utilitzant el tonòmetre d'aplanament de Goldman.
- L'anàlisi del segment anterior ocular amb biomicroscòpia a la làmpada de fenadura.
- L'anàlisi del segment posterior ocular amb la lent de no contacte Superfield a la làmpada de fenadura.

En aquesta primera visita realitzem una retinografia de 45 graus centrada a la màcula amb el retinògraf de Topcon TRC-NW7SF Mark II (Topcon, Japó) i una OCT spectralis de la màcula. El protocol de l' OCT consisteix en realitzar un cub macular central de 20 graus (6x6 mm), a partir de 25 línies horitzontals, amb un mínim de 10 OCT de mitja per cada línia horitzontal.

En l'OCT es determina el gruix foveal central a partir d'un cercle de 1,5 mm de diàmetre centrat a la foveola.

En el tall horitzontal i central de l'OCT es mesura un mil·límetre centrat a la fòvea. En aquest s'analitza la línia d'interdigitació, que consisteix en la zona d'unió entre l'extrem distal dels segments externs dels fotoreceptors i l'epitel·li pigmentari, i també s'analitza la línia d'el·lipsoides dels fotoreceptors (antigament denominada zona d'unió entre els segments externs dels fotoreceptors i els segments interns). La primera és la línia hiperreflectiva que es troba immediatament per sobre la línia hiperreflectiva de l'epitel·li pigmentari i la segona és la línia hiperreflectiva que es troba immediatament per sobre la primera. (**fig.1**)

Aquestes línies es defineixen com a intactes o alterades. Intacta és quan la línia hiperreflectiva és contínua. Alterada és quan la línia presenta discontinuïtats definides com a zones hiporreflectives que afecten completament el gruix de la línia en estudi.

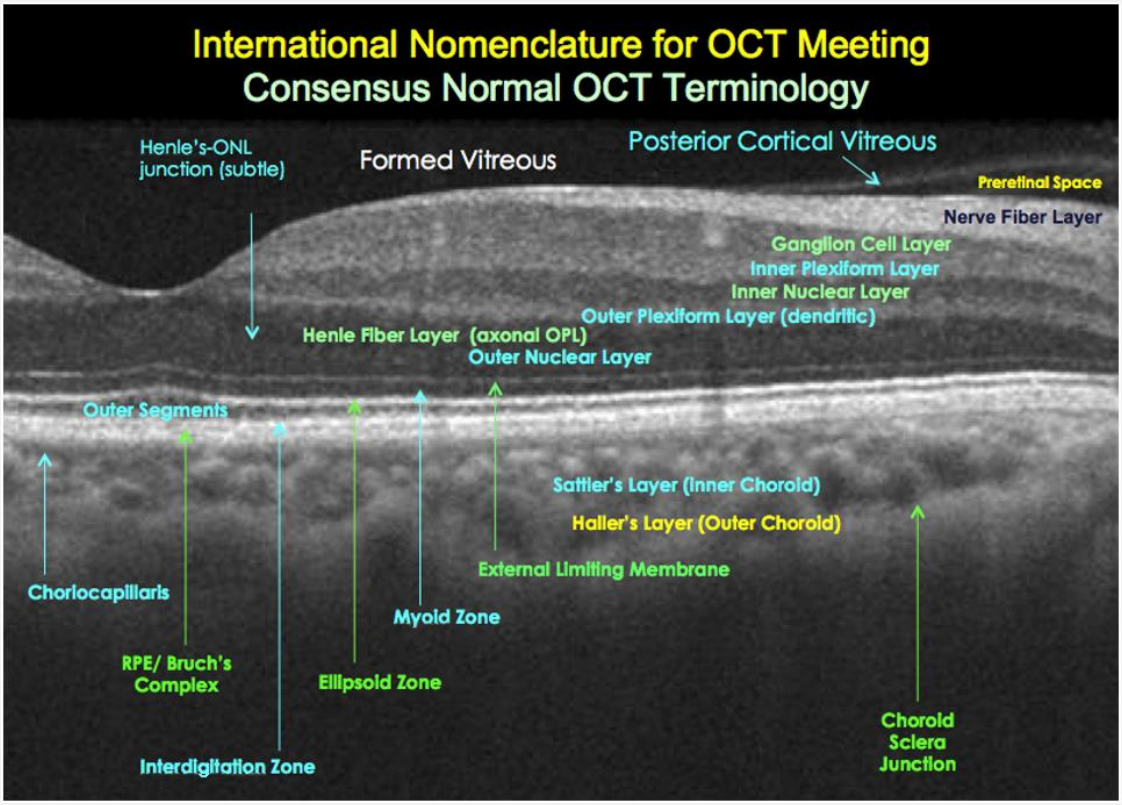

Fig.1. Consens sobre la nomenclatura internacional de les capes retinianes en l'OCT (44)

7.2.2. Intervenció quirúrgica

Es programa la cirurgia un cop el pacient ha firmat el consentiment informat pels actes quirúrgics que es realitzaran. La tècnica quirúrgica realitzada al pacient ha estat determinada aleatòriament, així els pacients poden pertànyer al grup que només s'extreu la MEM (grup M) o al grup que s'extreu la MEM i la MLI de forma seqüencial (grup L).

En cas que el pacient presenti cataracta també és operat d'aquesta.

La preparació quirúrgica del pacient consta de sedació i anestèsia peribulbar amb 3 ml de mepivacaïna al 2%, 3ml de bupivacaïna al 0,75% i 150 unitats de hialuronidasa.

En la cirurgia es procedeix a la col·locació de les microcànules amb l'ajut de tròcars de 25 G a la pars plana, facoemulsificació i introducció de la lent intraocular, si el pacient presenta cataracta , i realització de la vitrectomia pars plana (VPP) de 25 G. L'aparell utilitzat és l'Stellaris PC (Bausch+Lomb, Estats Units). Es valora l'estat de la hialoides posterior, determinant presència o no de despreniment de vitri posterior, i es realitza una vitrectomia àmplia. Un cop realitzada la VPP es tenyeix l'àrea macular amb blau tripà (BT) sota suero i s'espera un minut. Seguidament s'extreu la MEM dels 20 graus centrals utilitzant

les pinçes assimètriques de Tano i amb l'ajuda de la lent de Landers. A continuació s'utilitza el blau brillant G (BBG) sota suero, esperant un minut per determinar l'estat de la MLI. Aquesta es classifica com a intacta, parcialment extreta o completament extreta. Es considera completament extreta si s'han extret els 20 graus centrals en la seva totalitat. En el cas de parcialment extreta s'anota quin percentatge de MLI no s'ha extret i de quina àrea. En els pacients del grup que només s'extreu la MEM, es finalitza la cirurgia. En els pacients del grup que s'extreu la MEM i la MLI de forma seqüencial, s'extreu aquesta última dels 20 graus centrals en cas que encara hi estigui present. Abans de finalitzar la cirurgia es revisa la periferia retiniana amb indentació i es comprova que al extreure els tròcars les incisions romanin estanques. Finalment s'aplica 1 gota de coliri d'atropina (10mg/1ml) i pomada de DeIcol (dexametasona 10 mg/1g i cloramfenicol 0,5 mg/1g) a l'ull operat i es realitza un embenat oclusiu suau d'aquest.

7.2.3. Visita de seguiment

Les visites de seguiment del procés postoperatori recent són a les 24 hores i a la setmana de la cirurgia. En aquestes visites es realitza control de l'agudesa visual amb escala decimal d' Snellen, control de la PIO amb tonòmetre de Goldman i examen del fons de l'ull. L'objectiu d'aquestes visites és confirmar la bona evolució postquirúrgica.

El tractament a partir de les 24 hores de la cirurgia consisteix en l'aplicació d'1 gota del coliri de Tobradex (tobramicina 3mg/1ml i dexametasona 1mg/1ml) cada 8 hores durant 2 setmanes, cada 12 hores durant 1 setmana i cada 24 hores durant 1 setmana més. També s'aplica 1 gota del coliri de Cicloplègic (ciclopentolat 10mg/1ml) cada 8 hores durant la primera setmana.

En els mesos 1, 3, 6, 12, 18 i 24 de la fase de seguiment es realitzen proves de l'agudesa visual amb el test de l' ETDRS, control de la PIO amb tonòmetre de Goldman, retinografies i OCT macular dels dos ulls seguint els mateixos protocols descrits en la visita inicial.

En l'OCT macular s'analitza el gruix foveal central (cercle de 1,5 mm de diàmetre centrat a la foveola), la presència d'edema macular quístic (EMQ), l'estat de les línies d'interdigitació i dels el·lipsoides, i si existeix recurrença de MEM.

Els pacients que presenten edema macular quístic clínicament significatiu, definit com la presència de quists intraretinians de nova aparició i pèrdua d'agudesa visual de ≥ 1 línia de lletres en el test de l' ETDRS respecte la visita prèvia, són tractats amb triamcinolona subtenoniana.

La recurrença de la MEM es defineix com a la presència d'una nova MEM en la retinografia segons la definició clínica de Gass i l'aparició de nou teixit hiperreflectiu a la superfície interna de la retina en els 20 graus centrals de l' OCT macular. Es defineix com a recidiva clínicament significativa si causa pèrdua visual de ≥ 1 línia de lletres en l' ETDRS respecte la visita prèvia.

7.3. PROCESSAMENT DE LES MOSTRES

7.3.1. Processament de les mostres al quiròfan

Les mostres quirúrgiques són recollides durant la realització de la cirurgia i dipositades en un tub estèril de microcentrifuga també conegut com a tub d' Eppendorf.

La tècnica d'obtenció de les mostres consisteix en introduir la pinça de Tano, que s'ha emprat durant la cirurgia per extreure la MEM o la MLI, directament dins el tub d'Eppendorf. Per tal d'alliberar la membrana de la pinça, que sol estar-hi lleument adherida, ens ajudem amb la mínima quantitat possible de solució salina balancejada (BSS) que haurem dipositat dins el tub Ependorff prèviament. Un cop la mostra està lliure dins el tub s'aspira l'excés de BSS amb una xeringa i agulla fina vigilant no malmetre la mostra.

Posteriorment, per tal de poder visualitzar les membranes correctament i així facilitar el seu processament posterior procedim a tenyir-les amb eosina. Per això instil·lem eosina amb una probeta directament sobre la membrana dins el tub Eppendorf i esperem que faci efecte. Repetim el procediment fins que observem una tinció correcta de la mostra. És important que hi hagi poc BSS per facilitar aquesta tinció.

Finalment es fixa la membrana amb formol, introduint la quantitat necessària d'aquest perquè quedi la membrana completament coberta. Es calcula la quantitat de formol de tal manera que representi 10 vegades el volum de la mostra amb BSS residual.

Les mostres es conserven a la Clínica Bonanova a temperatura ambient i es porten al Servei d'Anatomia Patològica de l'Hospital de Bellvitge segons disponibilitat.

7.3.2. Processament de les mostres al Servei d'Anatomia Patològica de l'Hospital de Bellvitge

La mostra arriba al Servei d'Anatomia Patològica dins el tub d'Eppendorf i tenyida amb eosina. S'aïlla la mostra extraient el líquid fixador amb una pipeta o xeringa amb agulla fina. Es diposita la mostra en una càpsula de 0,5 cm^2 . Després s'evoca histogel a la càpsula que conté la mostra i es refreda al congelador. Un cop solidificat es processa el seu contingut en parafina. Posteriorment es fan talls del bloc. Els talls que engloben la mostra són tenyits amb hematoxilina-eosina (H-E) i s'analitzen al microscopi òptic.

L'objectiu és diferenciar la MEM de la MLI. La MEM presenta cèl·lules acompanyades de teixit de col·lagen. La MLI no conté cèl·lules i el col·lagen està oranitzat d'una manera molt uniforme que permet diferenciar-la de la MEM.

L'estudi de Schumann et al (45) ha estat utilitzat com a referència per interpretar els resultats de la microscopia òptica.

S'ha conservat un tall de la mostra en blanc, sense tinció, per si cal fer alguna tècnica immunohistoquímica addicional.

8. RESULTATS

Inicialment es recluten 30 pacients, 4 dels quals s'han exclòs de l'estudi. En dos d'ells hi ha un error de sel·lecció, el pacient 13 presenta una agudesa visual superior a 80 lletres en l'ETDRS (0,8 en escala decimal) i no presenta metamorfòpsia i el pacient 11 havia rebut prèviamet làser a la retina per un estrip retinià. El pacient 5 és exclòs de l'estudi per un error en la fase quirúrgica al injectar-se triamcinolona intravitrea al final de la cirurgia, quan no forma part del protocol. Finalment el pacient 27 decideix abandonar l'estudi després de la primera visita.

El tamany final de la mostra de l'estudi és de 26 pacients.

8.1. DADES DEMOGRÀFIQUES

Els pacients estan composats per 14 dones i 12 homes, l'edat mitja dels quals és de 70,65 anys (53-81) . El seguiment mitjà dels pacients al llarg de l'estudi és de 15,35 mesos (4,86-25,10) .

La **taula 6** mostra els valors de sexe, edat i seguiment de cada pacient individualment.

Pacient	Sexe	Edat a l'entrada de l'estudi (Anys)	Temps de seguiment (Mesos)
1	D	58	13,08
2	H	68	24,73
3	D	78	25,43
4	D	67	24,26
6	H	74	24,73
7	H	73	24,23
8	D	53	18,60
9	D	81	21,63
10	H	63	19,37
12	D	77	16,34
14	D	73	18,44
15	H	71	17,04
16	H	80	4,92
17	D	65	16,81
18	D	80	12,15
19	D	71	11,68
20	H	71	11,45
21	D	81	12,38
22	H	72	11,85
23	H	71	12,05
24	H	67	11,91
25	D	70	12,15
26	D	75	12,61
28	H	75	6,79
29	H	65	12,15
30	D	58	7,55

Taula 6. Dades demogràfiques (**D:** dona; **H:** home)

8.2. DADES QUIRÚRGIQUES

Tots els pacients han estat sotmesos a una VPP. En 18 d'ells s'observa despreniment del vitri posterior i en 5 no. En 3 no s'ha pogut determinar l'estat de la hialoides posterior.

Per analitzar els resultats de l'agudesa visual els pacients no poden presentar cataracta, per aquest motiu, en cas de presentar-ne a l'inici o desenvolupar-ne durant el curs de l'estudi seran operats d'aquesta.

A l'inici de l'estudi 9 pacients són pseudofàquics i 17 fàquics. Dels 17 pacients fàquics , 13 presenten cataracta d'inici i han precisat cirurgia combinada de VPP + famoemulsificació. Els 4 restants desenvolupen cataracta en la fase de seguiment de l'estudi. D'aquests 4, 3 són operats de la cataracta. La única pacient que presenta cataracta al final de l'estudi és la pacient 8. Aquesta declina ser operada de la cataracta perquè al ser miop alta (-6,5/-5,5) precisaria també cirurgia de la cataracta de l'ull contralateral per evitar una anisometropia. En aquest ull no presenta cataracta i fins que no en desenvolupi una, prefereix evitar cirurgies. Aquesta pacient és inclosa en els resultats de l'anàlisi de les agudeses visuals als 6 mesos de seguiment abans de desenvolupar la cataracta.

Tots els pacients porten una lent intraocular monofocal, tal i com està previst en l'estudi, a excepció de la pacient 4 que no acudeix a les visites dels 6 i 12 mesos de seguiment, aquesta és operada de la cataracta als 10 mesos de l'inici de l'estudi en un altre centre a on li implanten una lent intraocular multifocal. La pacient torna a les visites dels 18 i 24 mesos de seguiment de l'estudi motiu pel qual s'ha pogut incloure en l' anàlisi dels resultats.

A continuació s'exposa una taula amb les dades quirúrgiques (**taula 7**).

Pacient	Estat inicial del cristal·lí	Procediment quirúrgic inicial	Procediment quirúrgic addicional	Estat final del cristal·lí
1	C++	V+Fa		P
2	P	V		P
3	C+	V+Fa		P
4	CT	V	Fa	P
6	P	V		P
7	CT	V	Fa	P
8	CT	V		C
9	P	V		P
10	P	V		P
12	C++	V+Fa		P
14	C+	V+Fa		P
15	C+	V+Fa		P
16	C++	V+Fa		P
17	P	V		P
18	P	V		P
19	C++	V+Fa		P
20	P	V		P
21	P	V		P
22	P	V		P
23	C+	V+Fa	TS	P
24	C+	V+Fa		P
25	C+	V+Fa		P
26	C++	V+Fa		P
28	C++	V+Fa		P
29	C++	V+Fa	TS / T	P
30	CT	V	Fa	P

Taula 7. Dades quirúrgiques

(P: pseudofàquic; CT: cristal·lí transparent; C: cataracta (Graus de cataracta: +/++/+++); V: vitrectomia ; Fa: facoemulsificació; T: trabeculectomia; TS: triamcinolona subtenoniana)

8.3. ANÀLISI DE RESULTATS DELS OBJECTIUS PRINCIPALS

8.3.1. Patró d'extracció de la MLI

L'estudi divideix els pacients en funció de la tècnica quirúrgica que rebran, així en un grup només es pretén extreure la MEM (grup M) i en l'altre la MEM i seqüencialment la MLI (grup L). Del primer grup tenim 11 pacients i del segon grup 15.

Abans de parlar dels resultats de l'estat de la MLI després d'extreure la MEM, definim els diferents patrons d'extracció de la MLI que s'han trobat durant la cirurgia :

1. Extracció en bloc: s'extreu la MEM de la zona d'estudi, i amb aquesta hi surt involuntàriament la MLI de forma complerta.

2. Extracció parcial: s'extreu la MEM de la zona d'estudi, i amb aquesta hi surt involuntàriament la MLI parcialment adherida

3. Extracció seqüencial: s'extreu la MEM sense restes de MLI , d'aquesta forma la MLI queda intacta en la seva posició original.

En l'estudi realitzat, aquests patrons d'extracció han estat determinats a partir de la tinció de la MLI amb BBG un cop extreta la MEM. La única excepció són els pacients 2 i 3, que van ser els primers pacients operats, en els quals es va determinar l'estat de la MLI a partir de la percepció del cirurgià i de les troballes anatomopatològiques a les mostres analitzades. Després d'operar aquests dos pacients es va observar que un cop extreta la MEM, és molt difícil determinar l'estat de la MLI si no s'utilitza la tinció amb BBG, i per això es va introduir aquesta tinció a l'estudi.

El patró d'extracció en bloc és el predominant en els pacients de l 'estudi. 17 de 26 pacients (65%) formen part d'aquest grup . A continuació trobem el patró d'extracció parcial en 8 de 26 pacients (31%) i finalment el d'extracció seqüencial en 1 de 26 (4%). (**fig 2.**)

Si ho subdividim en funció dels grups quirúrgics definits prèviament, s'observa que en el grup M el patró d' extracció en bloc és en 8 de 11 pacients i el parcial en 3 de 11. En el grup L s'observa el patró d' extracció en bloc en 9 de 15 pacients , el d' extracció parcial en 5 de 15 i el d' extracció seqüencial en 1 de 15.

D'aquesta manera ens adonem que malgrat voler extreure només la MEM en el grup M en tots els casos surt la MLI de forma total o parcialment adherida.

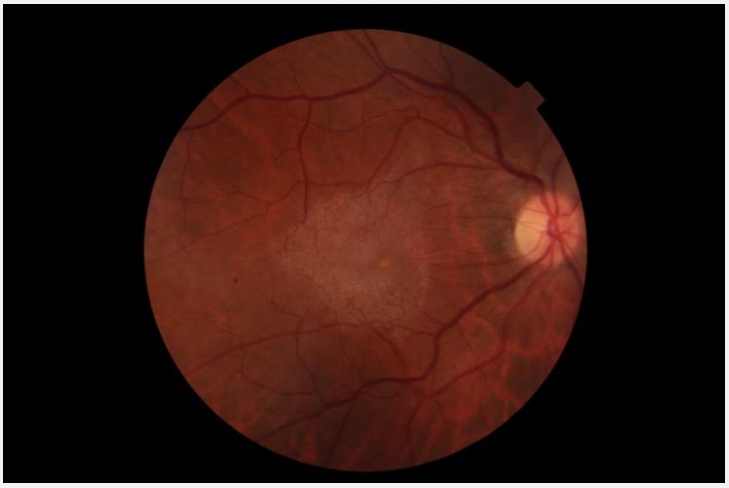

A

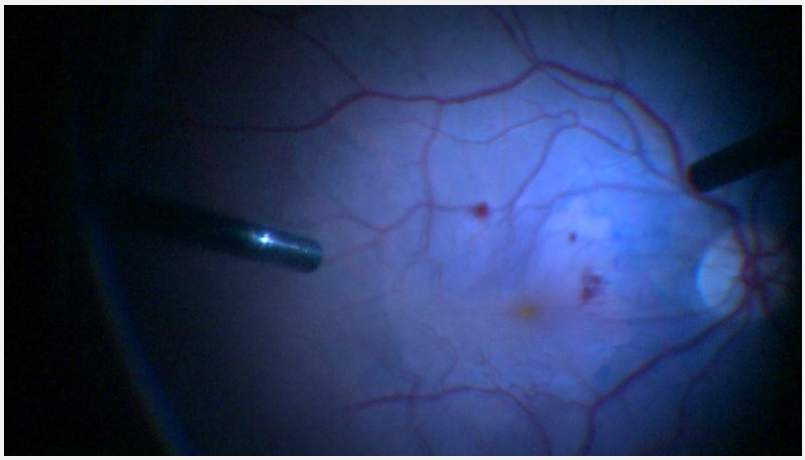

B

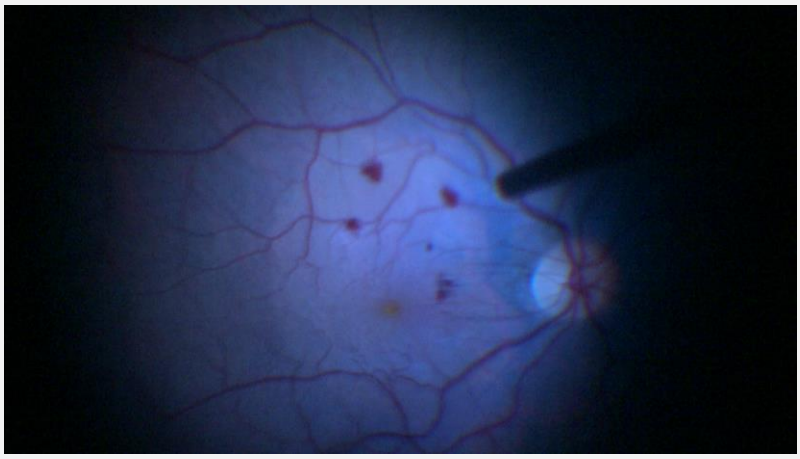

C

Fig. 2. Pacient 17.

A: Retinografia que mostra la MEM. **B**: tinció intraoperatòria amb BBG on s'aprecia l' extracció parcial de la MLI. **C:** tinció intraoperatòria amb BBG on s'aprecia com s'amplia l'extracció de la MLI en la zona superior completant els 6x6 mm centrals.

En la **taula 8** es pot veure el patró d'extracció de la MLI en tots els pacient de l'estudi i el percentatge restant d'aquesta en els pacients que presenten una extracció parcial.

Pacient	Grup	Patró d'extracció de la MLI	Restes de MLI (% i localització)
1	L	B	0
2	M	B	0
3	M	B	0
4	L	B	0
6	M	B	0
7	L	P	20% zona central
8	L	B	0
9	L	B	0
10	M	P	25% zona inferior
12	M	B	0
14	M	B	0
15	L	S	100%
16	L	P	20% zona inferior
17	L	P	40% zona superior
18	L	P	25% zona superior nasal
19	L	B	0
20	L	B	0
21	L	B	0
22	L	B	0
23	L	B	0
24	M	P	10% zona superior
25	L	P	30% zona superior temporal
26	M	B	0
28	M	B	0
29	M	P	5% zona temporal
30	M	B	0

Taula 8. Patró d'extracció de la MLI
(**B:** extracció en bloc; **P:** extracció parcial; **S:** extracció seqüencial)

Al final de la cirurgia els únics pacients que presenten restes de la MLI són 3 pacients del grup M (pacient 10, 24 i 29) . A la resta de pacients del grup M la MLI surt en bloc i en els pacients del grup L no es deixa MLI com està previst en el protocol de l'estudi.

8.3.2. Anatomia patològica

Les mostres quirúrgiques processades permeten visualitzar i diferenciar les diferents membranes retinianes analitzades, és a dir l'epiretiniana i la limitant. La primera presenta les fibres de col·lagen d'una forma laxa i poc organitzada, amb cèl·lules disperses entre les fibres. La segona presenta el col·lagen d'una forma homogènia i ben organitzada, sense cèl·lules, similar a l'aspecte d' una membrana basal.

Obtenim 32 mostres quirúrgiques que segons les tincions intraoperatòries es classifiquen de la següent manera:

-Pacients del grup M: 11 mostres que contenen la MEM més la MLI .

-Pacients del grup L: 14 mostres que contenen la MEM més la MLI , 1 mostra que conté la MEM i 6 que contenen la MLI.

Totes les mostres quirúrgiques són processades correctament. Un cop són analitzades anatomopatològicament amb microscopia òptica existeix una concordança amb els teixits retinians pressuposats segons les tincions intraoperatòries en un 84,37 % dels casos. Les mostres quirúrgiques que no presenten aquesta concordança són les mostres quirúrgiques dels pacients 10, 12, 16, 18 i 24. Per les tincions intraoperatòries realitzades, les cinc mostres discordants haurien de contenir la MEM més la MLI. Un cop analitzades anatomopatològicament les mostres dels pacients 10, 12, 16 i 18 només presenten la MLI i la del pacient 24 només presenta la MEM.

En les 31 mostres a on les tincions intraoperatòries amb BBG ens indiquen que hi ha la MLI es confirma anatomopatològicament en 30. Per tant, considerant l'anatomia patològica el "gold standard" per diagnosticar la presència de MLI, només hi ha un fals positiu en les mostres classificades com a MLI per tinció amb BBG. El valor predictiu positiu de la tinció amb BBG de la MLI que ens indica la probabilitat que la MLI estigui present en la mostra si la tinció intraoperatòria amb BBG així ho indica és és del 96,7%

En el cas de la MEM , de les 26 mostres que intraoperatòriament presenten MEM amb o sense MLI es detecta la MEM en 22 d'elles al fer l'anàlisi anatomopatològic.

A la **taula 9** s'exposen les dades de tots els pacients individualment. El grup al que pertayen, el nombre de mostres que presenta cada pacient i la concordança obtinguda entre els teixits pressuposats segons les tincions intraoperatòries i l'anàlisi anatomopatològic de les mostres. Es marquen amb vermell les mostres discordants mencionades anteriorment.

Pacient	Grup	Nombre de mostres	Mostres Qx	Mostres AP
1	L	1	MEM+MLI	MEM+MLI
2	M	1	MEM+MLI	MEM+MLI
3	M	1	MEM+MLI	MEM+MLI
4	L	1	MEM+MLI	MEM+MLI
6	M	1	MEM+MLI	MEM+MLI
7	L	2	MEM+MLI/MLI	MEM+MLI/MLI
8	L	1	MEM+MLI	MEM+MLI
9	L	1	MEM+MLI	MEM+MLI
10	M	1	MEM+MLI	MLI
12	M	1	MEM+MLI	MLI
14	M	1	MEM+MLI	MEM+MLI
15	L	2	MEM/MLI	MEM/MLI
16	L	1	MEM+MLI/MLI	MLI/MLI
17	L	2	MEM+MLI/MLI	MEM+MLI/MLI
18	L	2	MEM+MLI/MLI	MLI/MLI
19	L	1	MEM+MLI	MEM+MLI
20	L	1	MEM+MLI	MEM+MLI
21	L	1	MEM+MLI	MEM+MLI
22	L	1	MEM+MLI	MEM+MLI
23	L	1	MEM+MLI	MEM+MLI
24	M	1	MEM+MLI	MEM
25	L	2	MEM+MLI/MLI	MEM+MLI/MLI
26	M	1	MEM+MLI	MEM+MLI
28	M	1	MEM+MLI	MEM+MLI
29	M	1	MEM+MLI	MEM+MLI
30	M	1	MEM+MLI	MEM+MLI

Taula 9. Concordança entre els teixits pressuposats segons les tincions intraoperatòries i l'anatomia patològica de les mostres

(**Mostres Qx**: Mostra quirúrgica : Fa referència a les membranes que contenen les mostres quirúrgiques, les quals han estat determinades a partir de les tincions intraoperatòries; **Mostres AP**: Mostra d'anatomia patològica: Fa referència a les membranes que contenen les mostres quirúrgiques analitzades amb el microscopi òptic)

A continuació s'exposen les imatges de les mostres de tots els pacients analitzades amb el microscopi òptic .

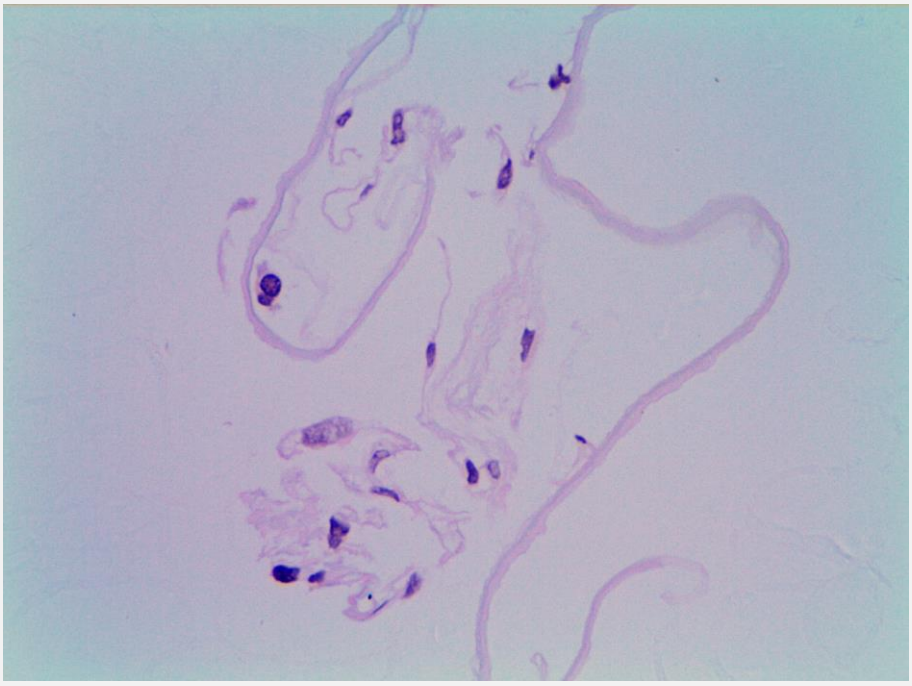

Fig.3. Pacient 1. HE. MEM+MLI

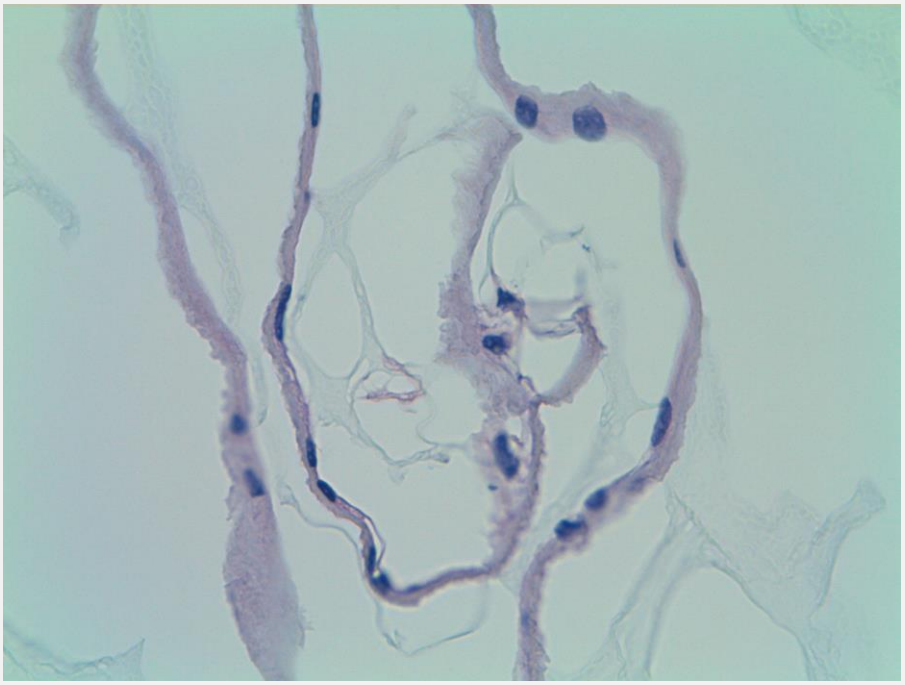

A

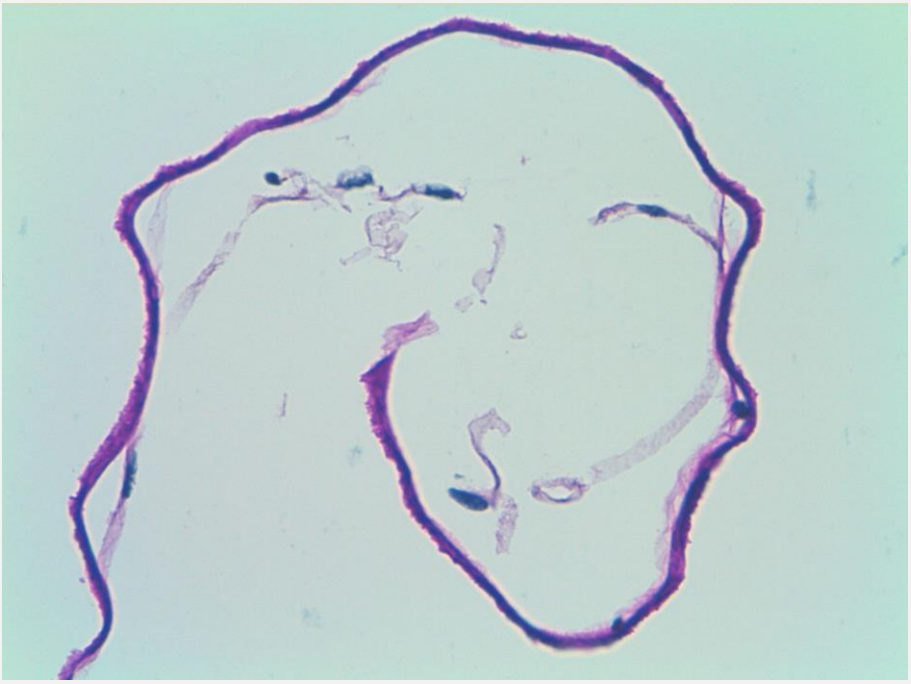

B

Fig. 4. Pacient 2. A. HE. MEM+MLI. **B.** PAS. MEM+MLI

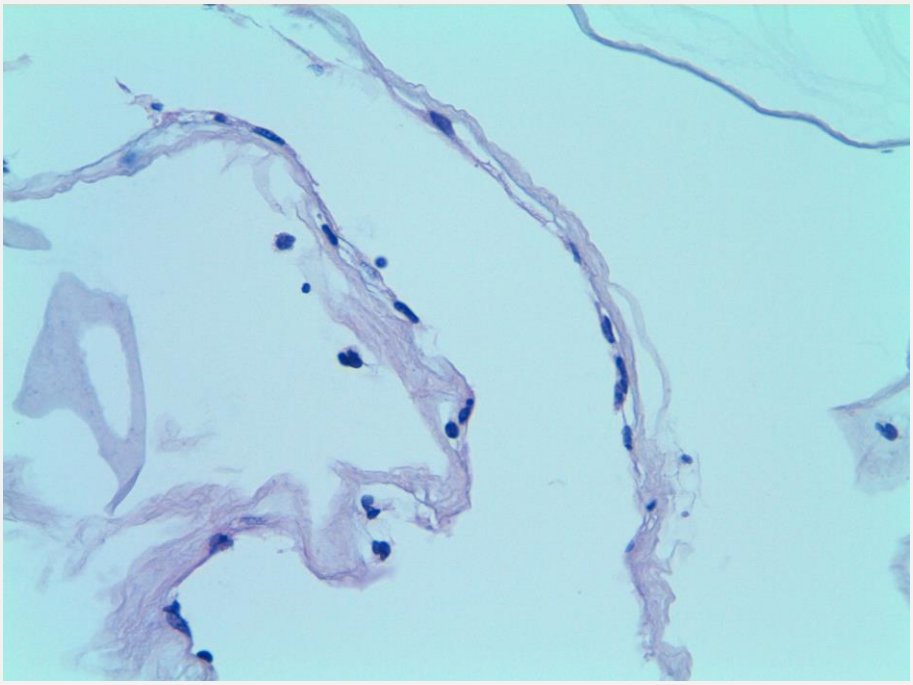

Fig. 5. Pacient 3. HE. MEM+MLI

Fig. 6. Pacient 4. HE. MEM+MLI

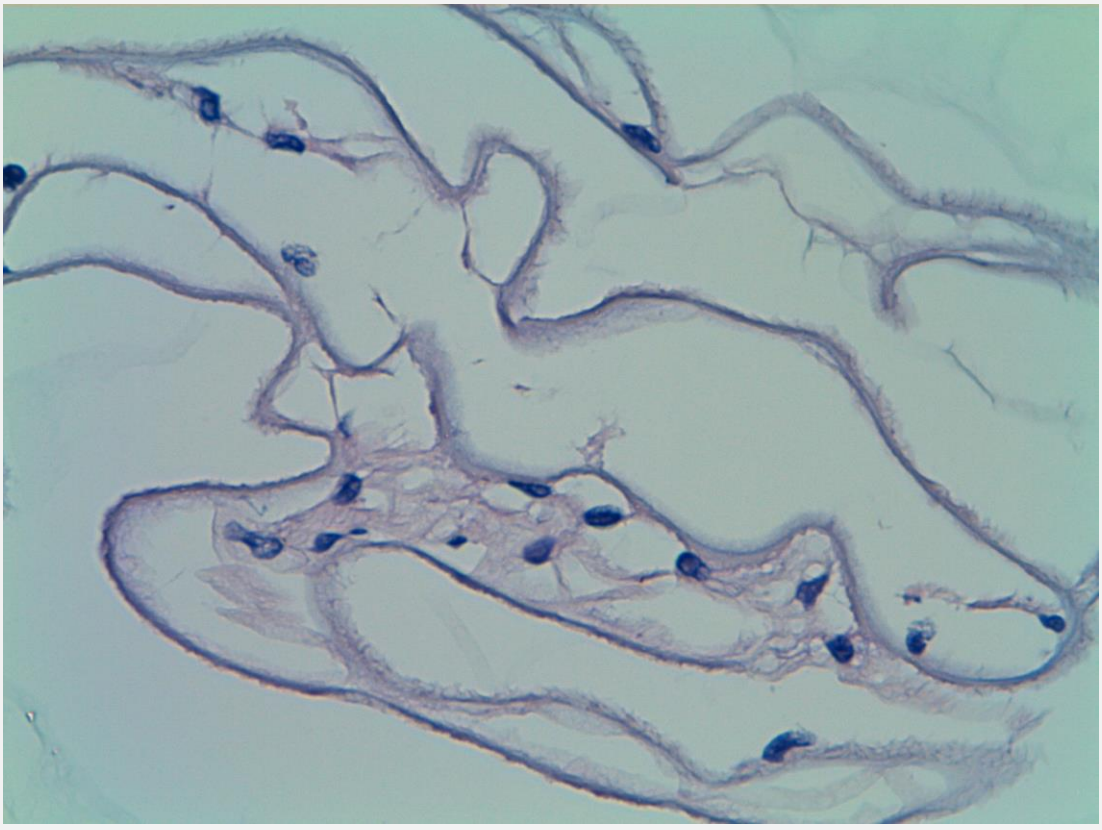

Fig. 7. Pacient 6. HE. MEM+MLI

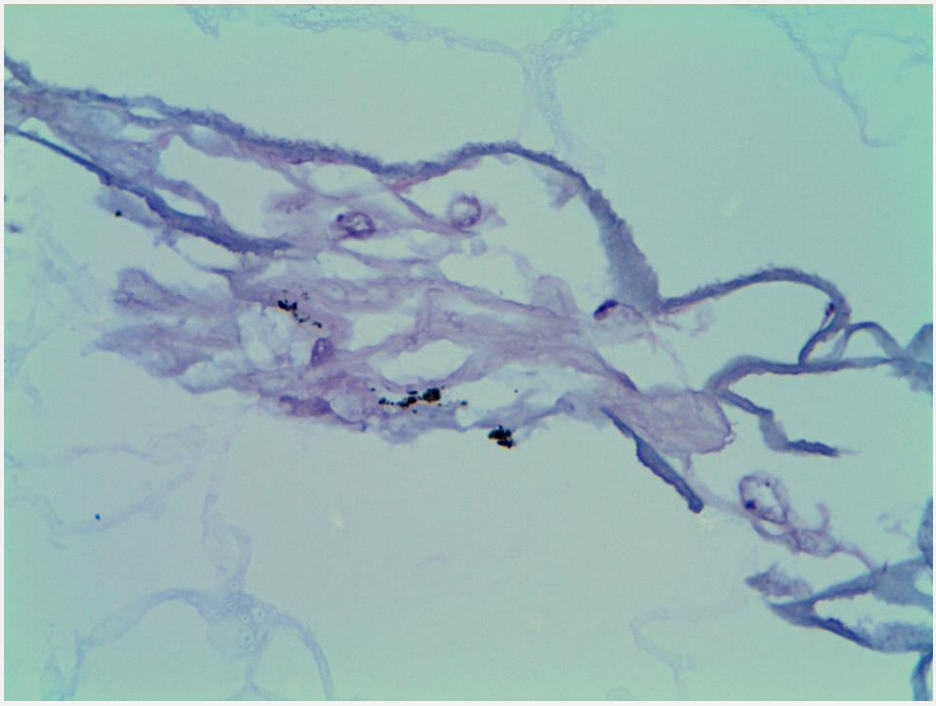

A

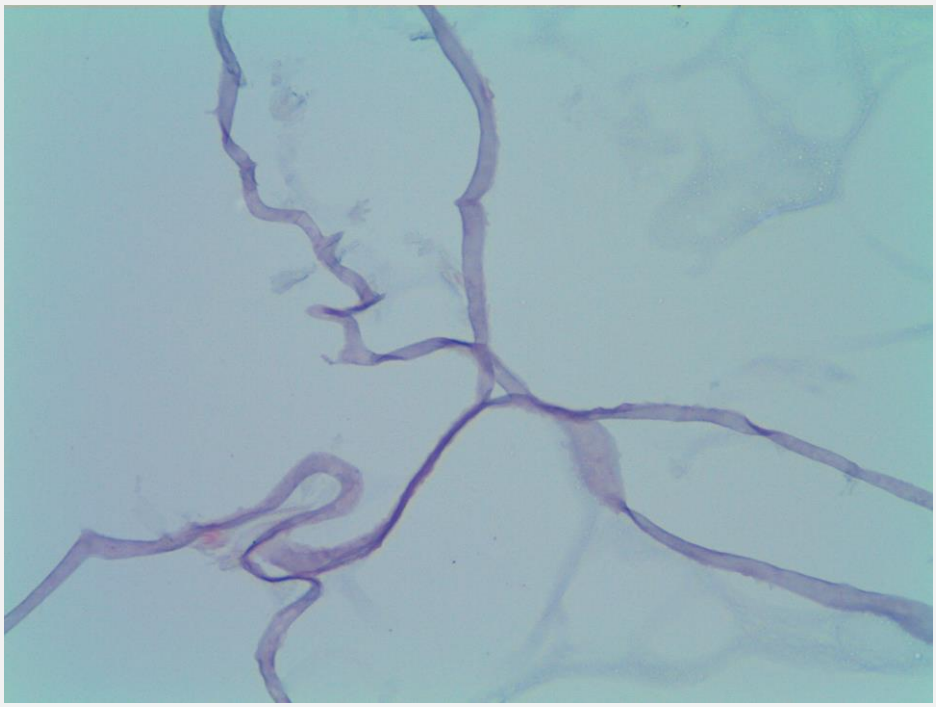

B

Fig. 8. Pacient 7. HE. **A.** MEM+ MLI. **B.** MLI

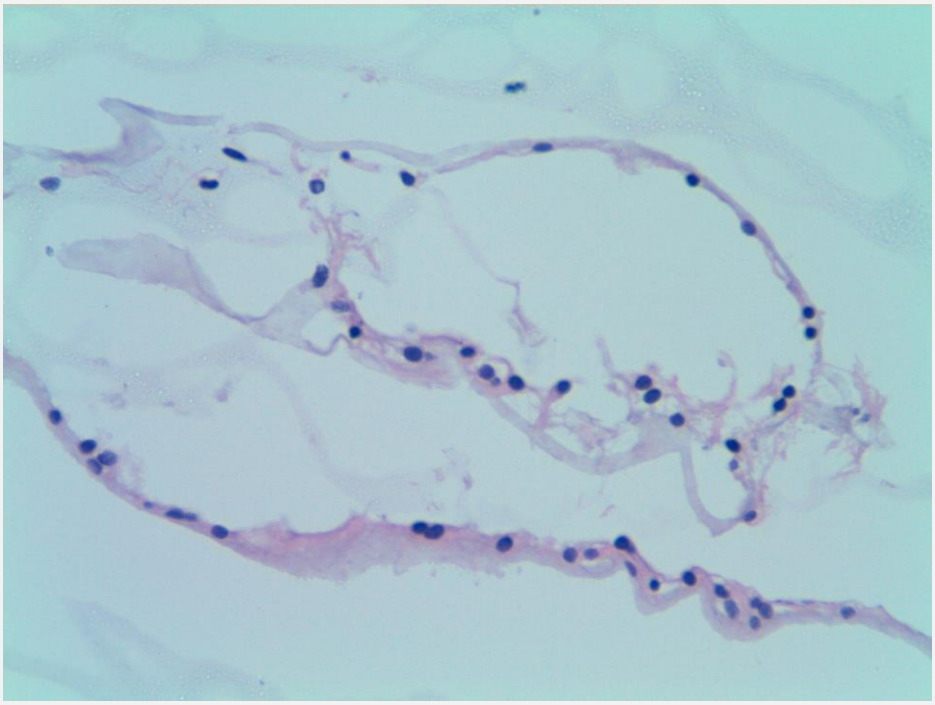

Fig. 9. Pacient 8. HE. MEM+MLI

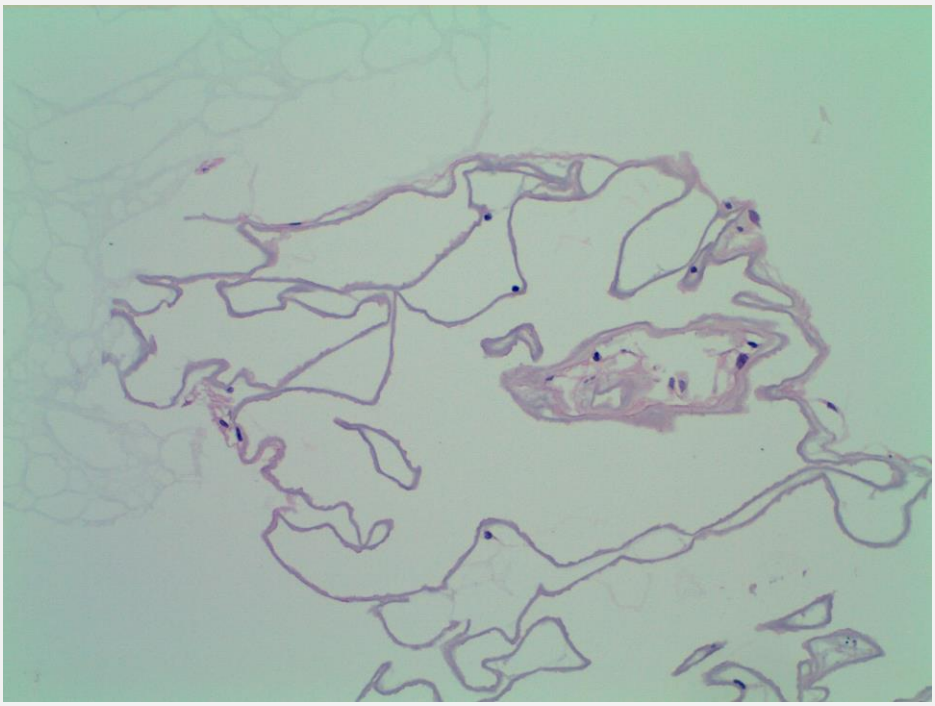

Fig.10. Pacient 9. HE. MEM+MLI

Fig.11. Pacient 10. HE. MLI. En aquesta mostra s'esperava veure MEM+MLI.

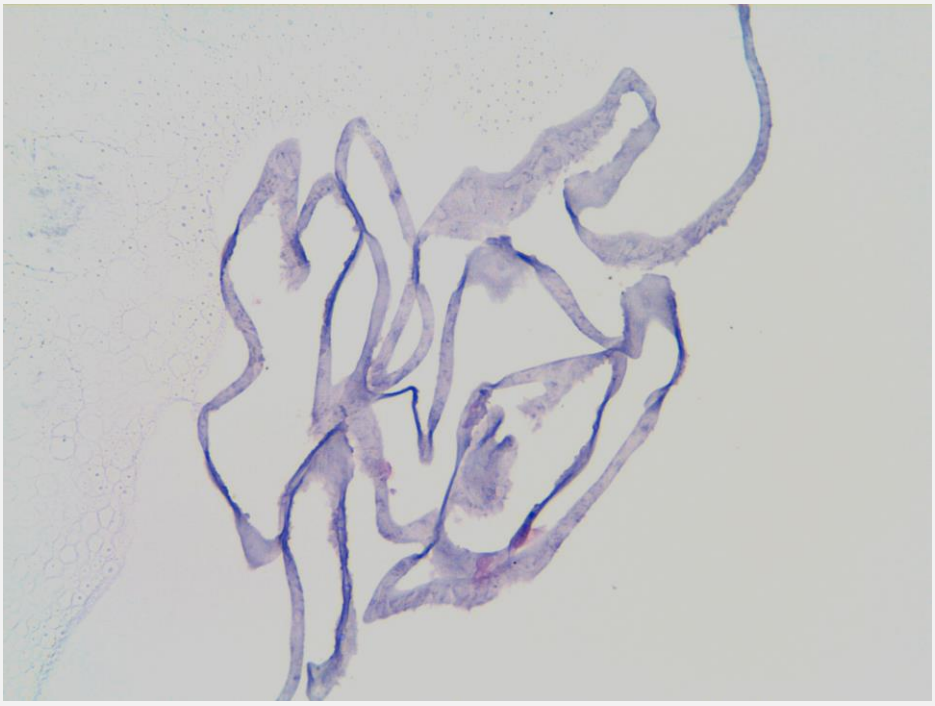

Fig. 12. Pacient 12. HE. MLI. En aquesta mostra s'esperava veure MEM+MLI.

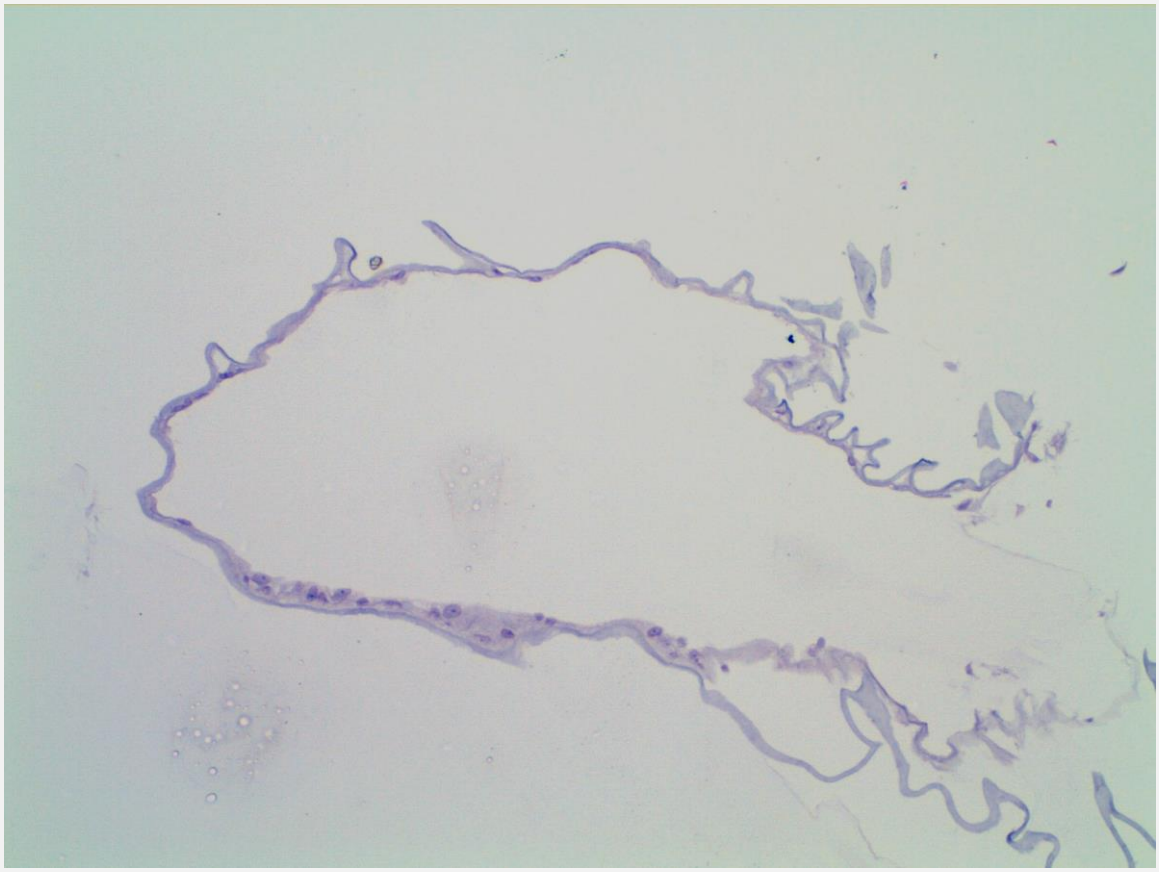

Fig. 13. Pacient 14. HE. MEM+ MLI

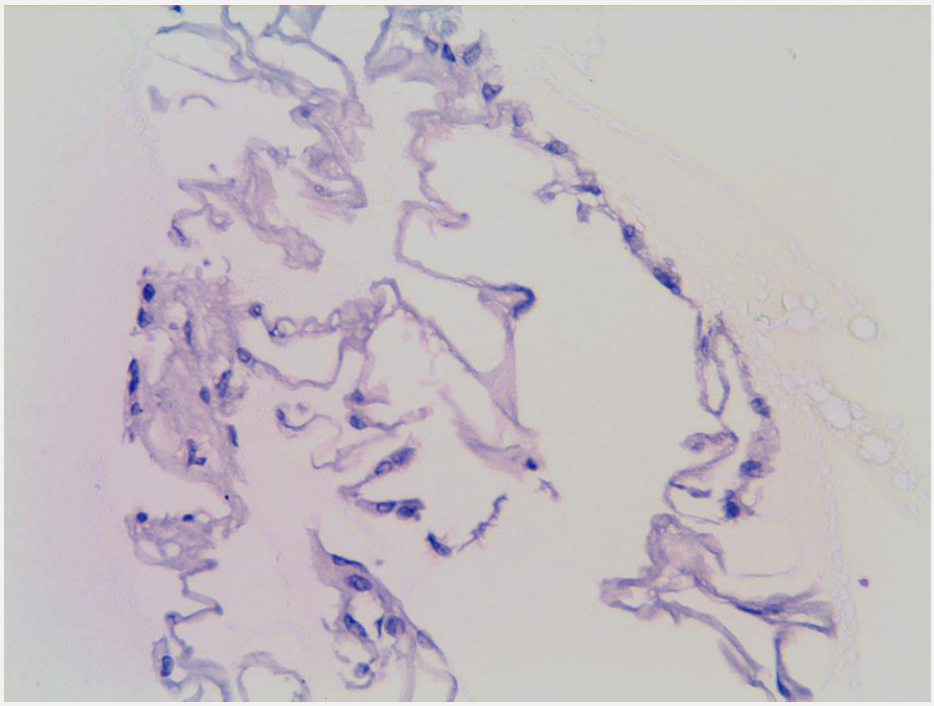

A

B

Fig. 14. Pacient 15. HE. **A.** MEM. **B.** MLI

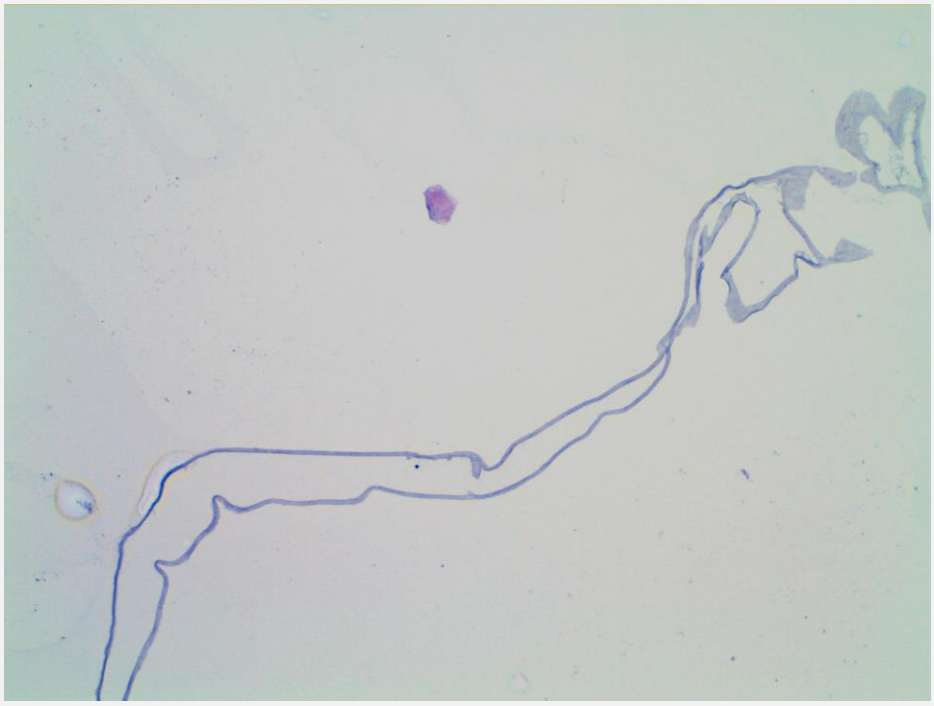

A

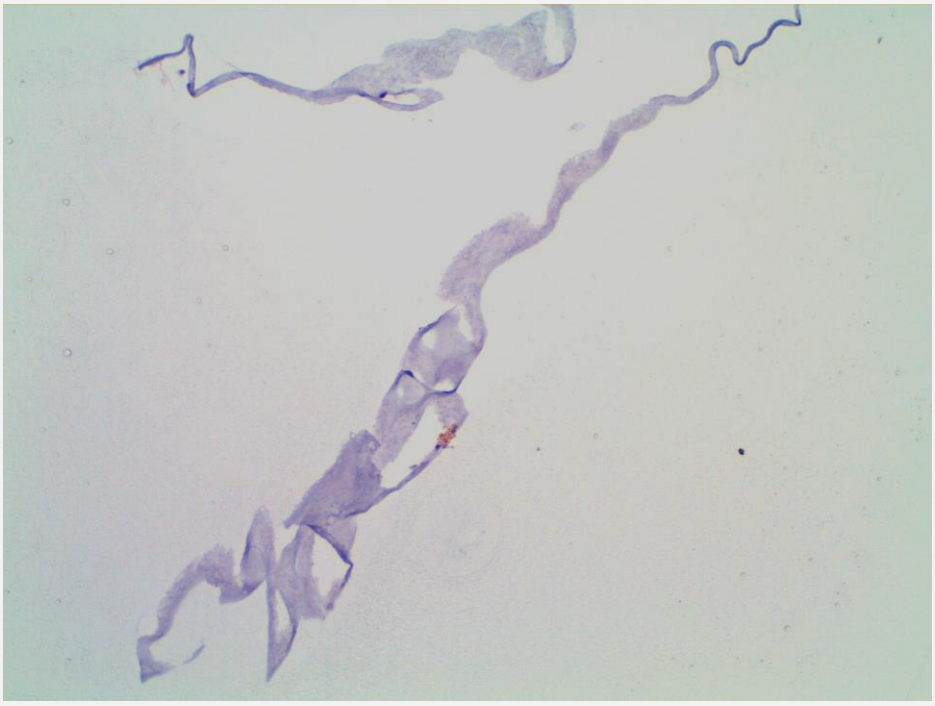

B

Fig. 15. Pacient 16. HE. **A.** MLI. En aquesta mostra s'esperava veure MEM+MLI. **B.** MLI

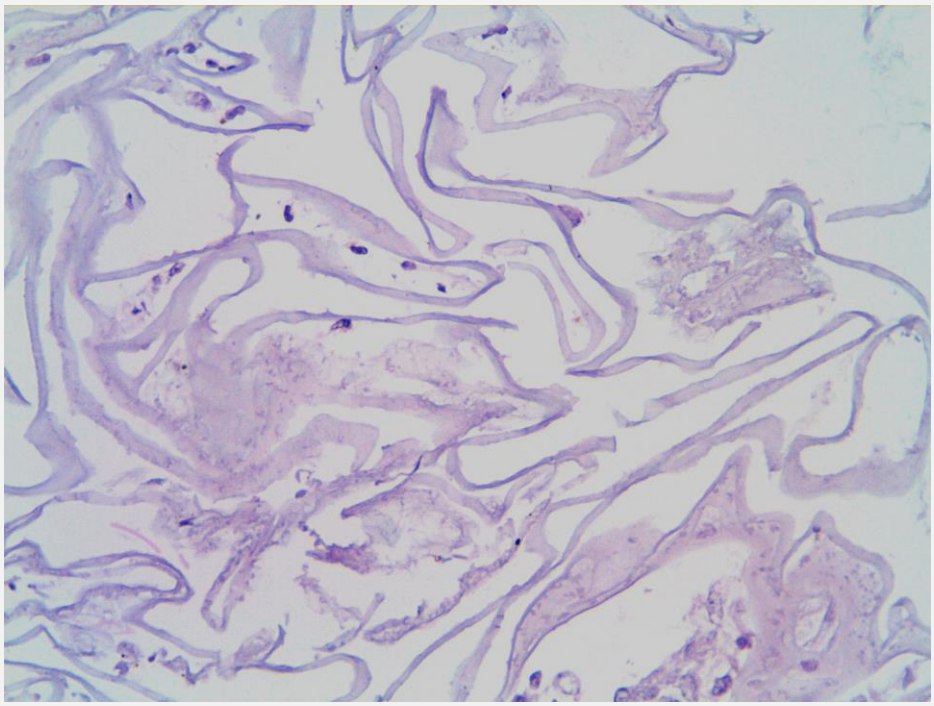

A

B

Fig. 16. Pacient 17. HE. **A.** MEM+ MLI. **B.** MLI

A

B

Fig. 17. Pacient 18. HE. **A.** MLI. En aquesta mostra s'esperava veure MEM+MLI **B.** MLI

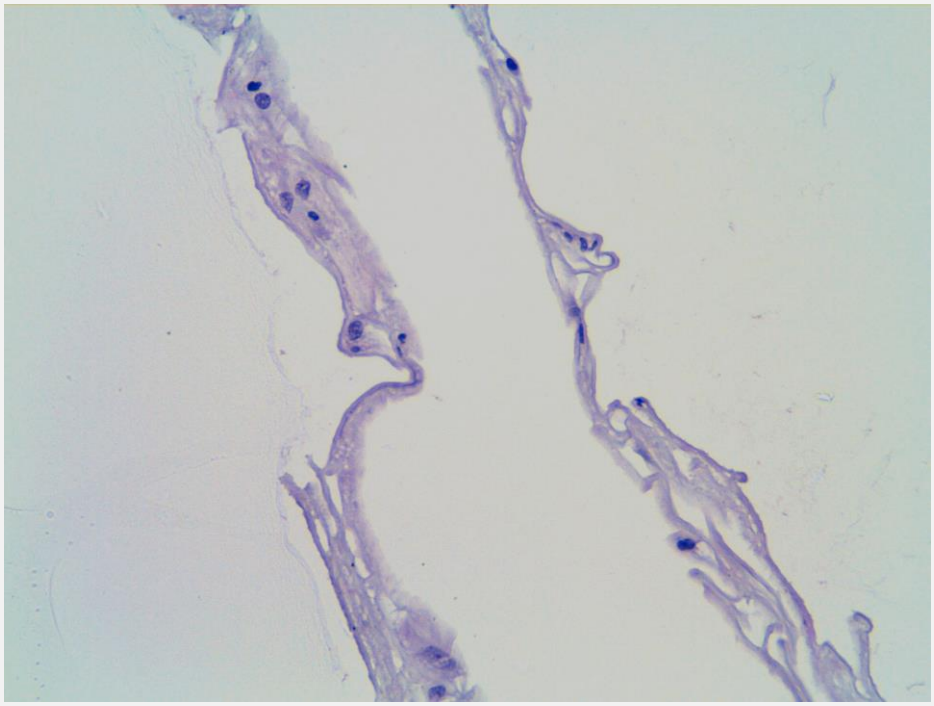

Fig. 18. Pacient 19. HE. MEM+ MLI.

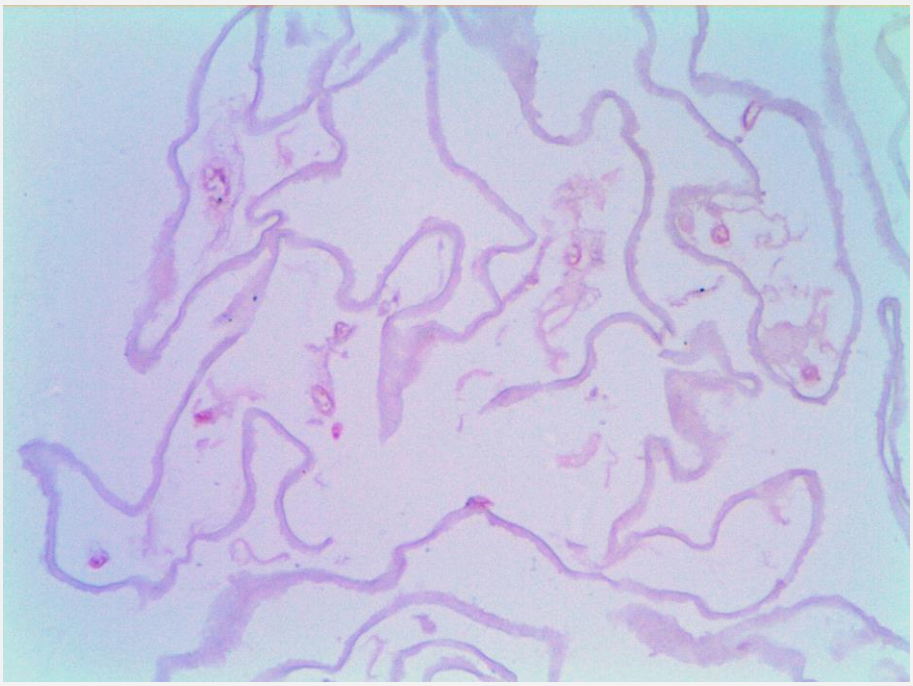

Fig. 19. Pacient 20. HE. MEM+MLI.

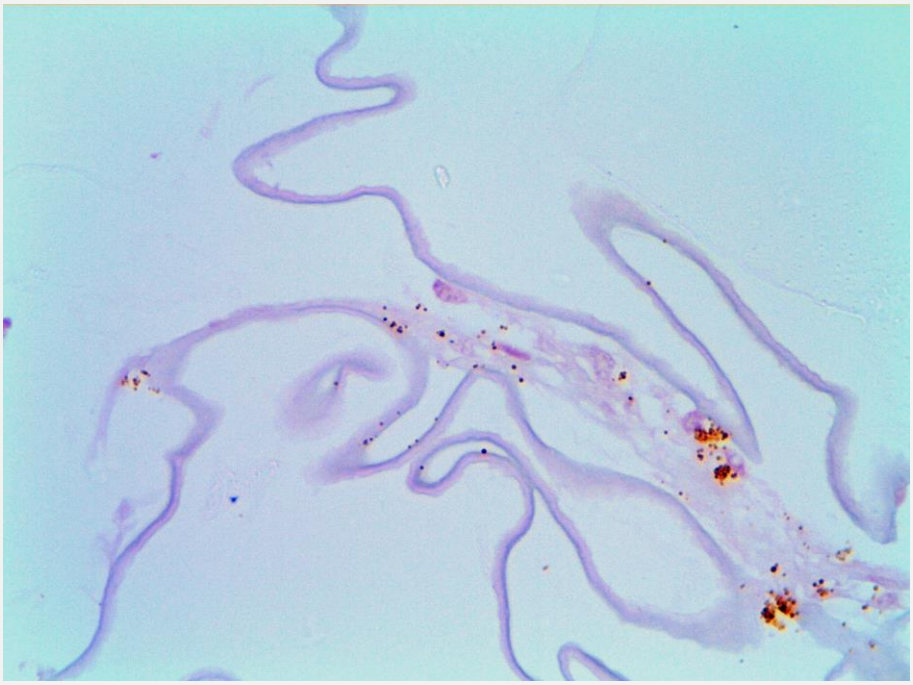

Fig. 20. Pacient 21. HE. MEM+MLI.

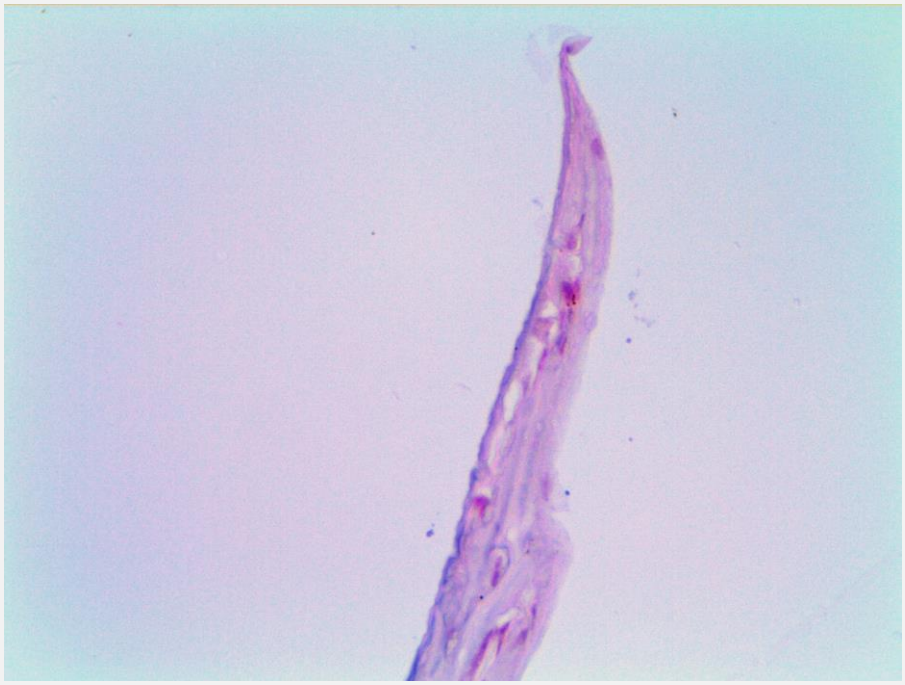

Fig. 21. Pacient 22. HE. MEM+MLI.

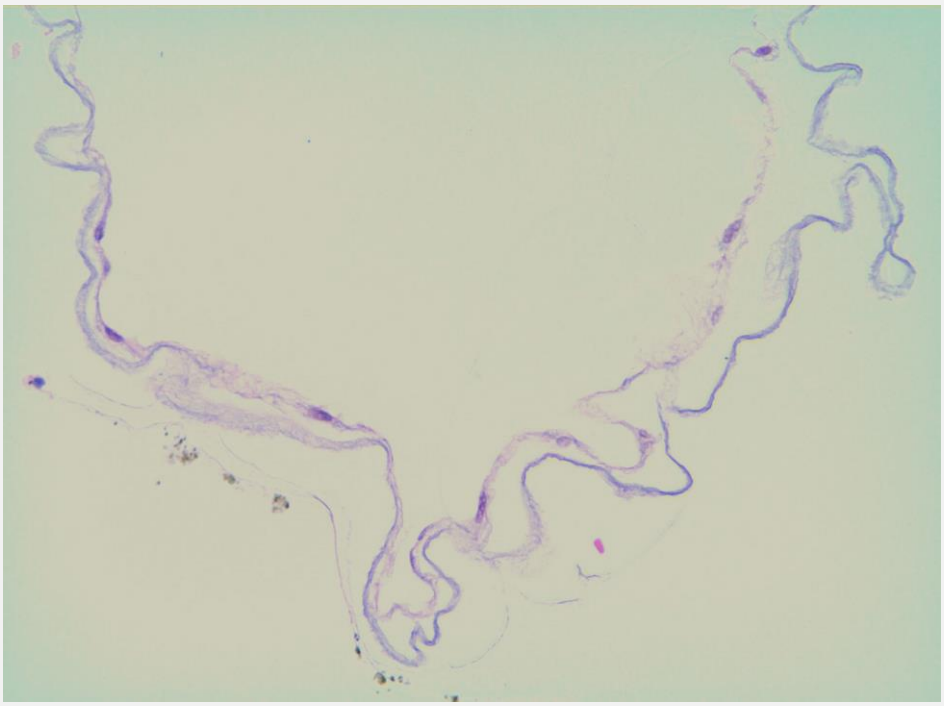

Fig. 22. Pacient 23. HE. MEM+MLI.

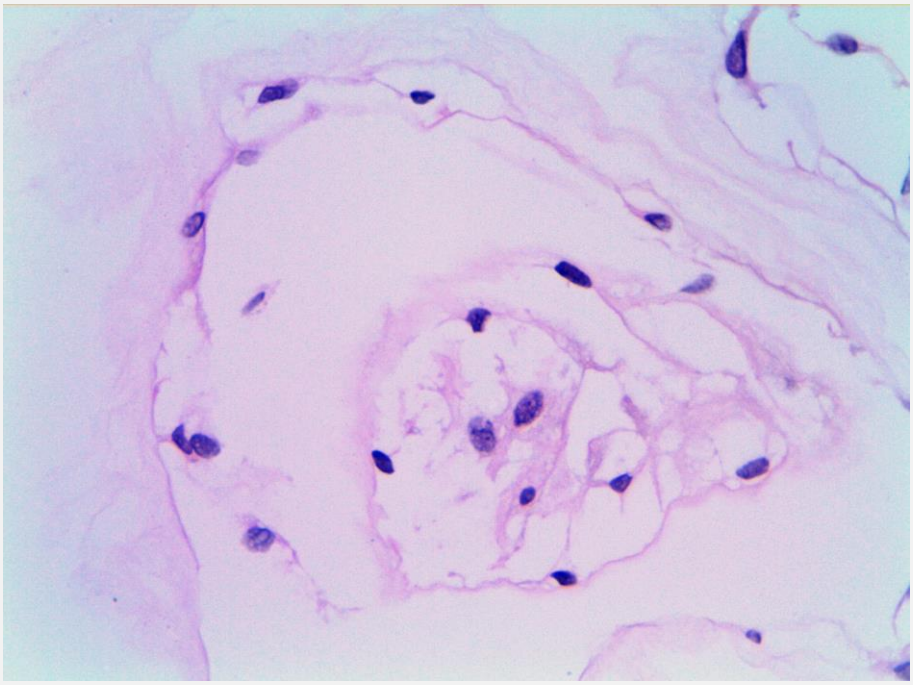

Fig. 23. Pacient 24. HE. MEM. En aquesta mostra s'esperava veure MEM+MLI.

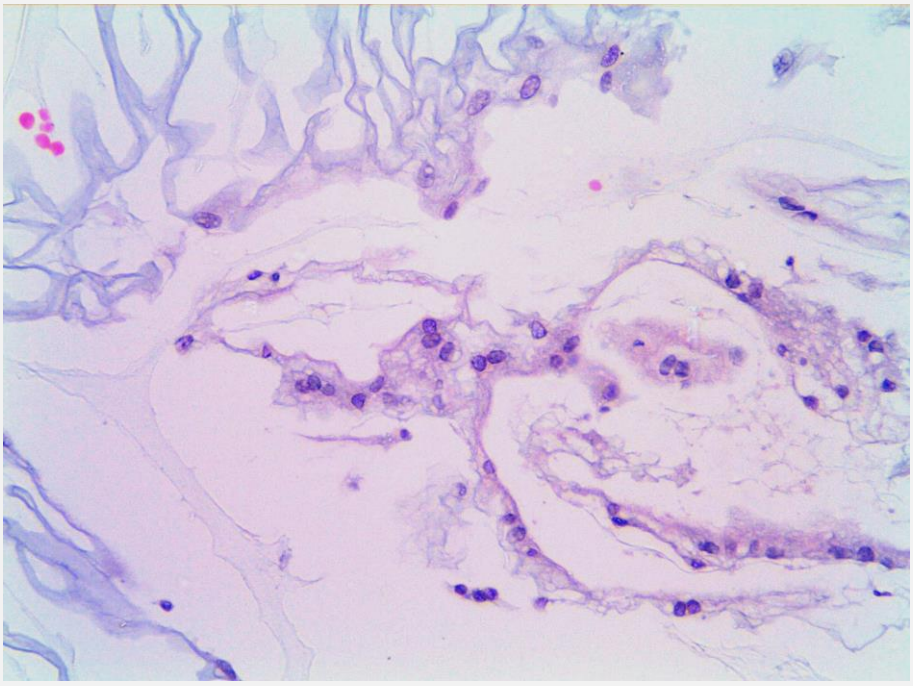

A

B

Fig. 24. Pacient 25. HE. **A.** MEM+MLI. **B.** MLI.

Fig. 25. Pacient 26. HE. MEM+MLI.

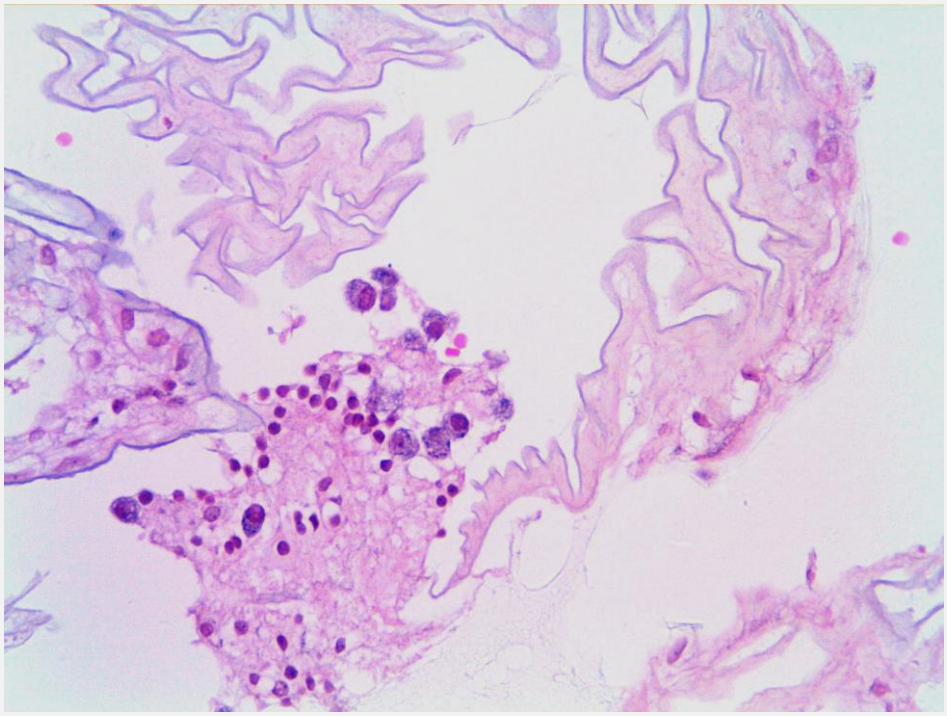

Fig. 26. Pacient 28. HE. MEM+MLI.

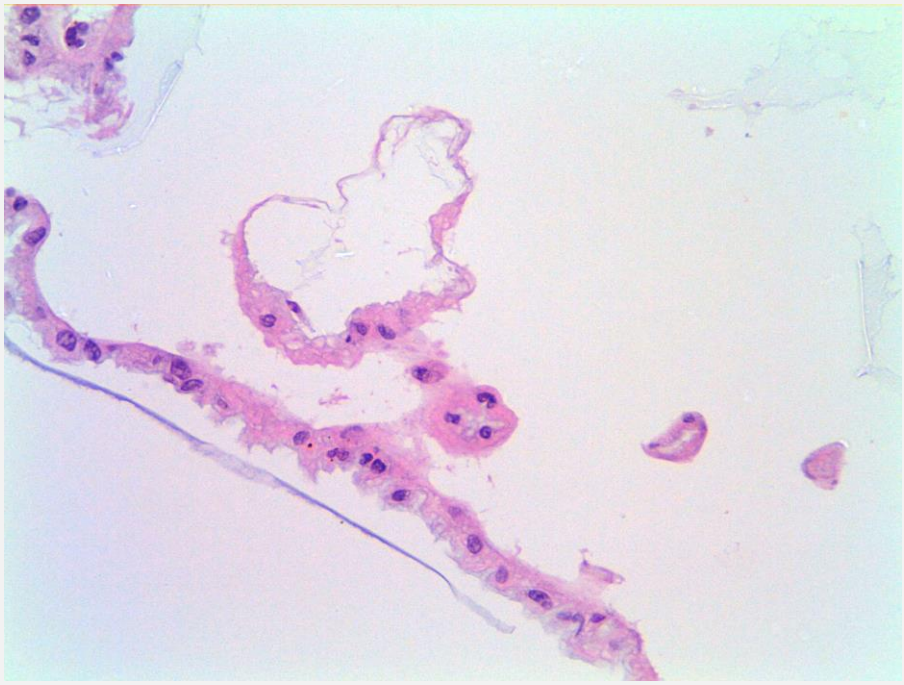

Fig.27. Pacient 29. HE. MEM+MLI.

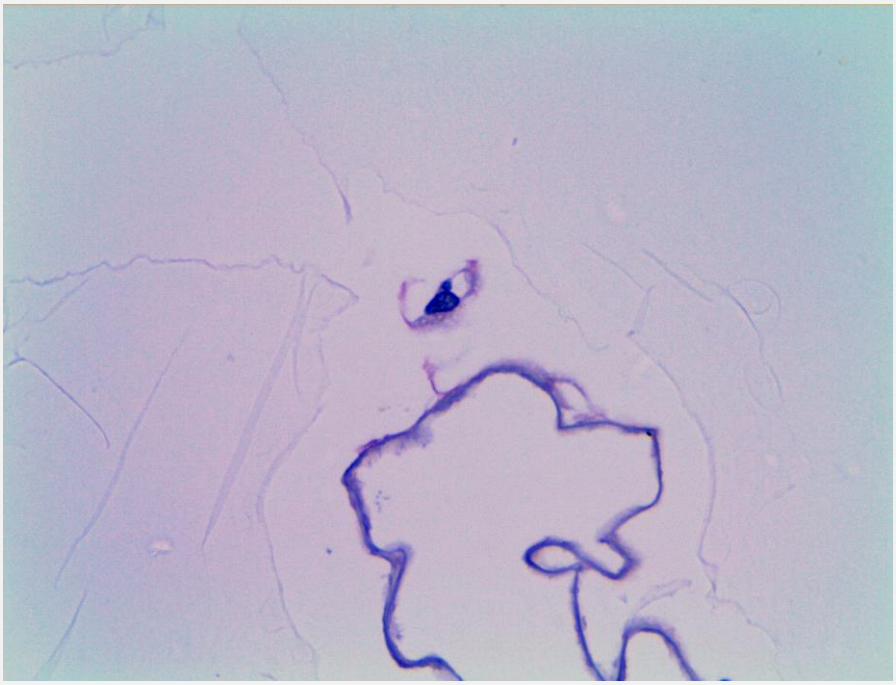

Fig. 28. Pacient 30. HE. MEM+MLI.

8.4. ANÀLISI DE RESULTATS DELS OBJECTIUS SECUNDARIS

8.4.1. Agudesa visual

En el nostre estudi l'agudesa visual mitja en nombre de lletres a l'ETDRS és de 69,69 (+/- 6,74) a l'inici de l'estudi i de 79,15 (+/- 6,57) al final del seguiment. Aquest guany és estadísticament significatiu (t-Student ; $p<0,001$). En escala decimal representa passar d'una agudesa visual mitja de 0,49 a 0,76.

L'agudesa visual als 12 mesos és lleugerament superior a la dels 6 mesos en els 21 pacients que presenten dades complertes en aquests períodes de temps. 78 lletres en l' ETDRS (+/-6,3) respecte 76,57 (+/-6,6). (t-Student; $p<0,097$)

A la **taula 10** s'adjunten les agudeses visuals dels 26 pacients de l'estudi en les visites que van participar.

Pacient	AV inicial	AV 6 mesos	AV 12 mesos	AV 18 mesos	AV 24 mesos
1	78	87	85		
2	74	75	72	73	76
3	64	81	77	76	75
4	74			75	78
6	62	78	80	81	83
7	72	69	69	72	72
8	71	93	73	71	
9	74	79	80	78	
10	73	81	79	82	
12	76	75	77		
14	80	82	83	76	
15	77	84	85	90	
16	78	76			
17	67	80	83	83	
18	72	67	67		
19	68	82	83		
20	71	60	68		
21	69	75	78		
22	57	72	73		
23	76	84	89		
24	63	69	80		
25	62	79	79		
26	58	72	68		
28	57	82			
29	72	77	83		
30	67	84			

Taula 10. Agudesa visual (**AV**: agudesa visual en número de lletres en test ETDRS)

8.4.2. Gruix foveal central mesurat en la tomografia de coherència òptica(OCT)

En el nostre estudi la mitja del gruix foveal central experimenta una reducció estadísticament significativa, passant d'un gruix mig inicial de 471,08 micres (+/-

67,29) a un gruix mig al final del seguiment de 376,23 micres (+/- 36,22). (t-Student; p<0,01)

Observem un gruix foveal mig de 385,36 micres als 6 mesos respecte les 375,18 micres als 12 mesos en els 22 pacients que presenten dades complertes en aquests períodes de temps (t-Student; p<0,022). Aquesta reducció no és estadísticament significativa.

A la **taula 11** s'especifiquen els gruixos foveals centrals en la OCT dels 26 pacients en cada una de les visites de seguiment que van realitzar al llarg de l'estudi.

Pacient	Gruix foveal central OCT Inicial	Gruix foveal central OCT 6 Mesos	Gruix foveal central OCT 12 Mesos	Gruix foveal central OCT 18 Mesos	Gruix foveal central OCT 24 Mesos
1	412	402	389		
2	359	318	313	329	333
3	480	383	367	349	351
4	588			414	407
6	406	393	359	393	352
7	465	469	450	421	413
8	508	364	351	338	
9	498	362	345	328	
10	407	369	357	358	
12	429	436	413		
14	384	330	335	335	
15	358	373	367	362	
16	395	387			
17	494	388	386	381	
18	385	342	333		
19	496	430	412		
20	540	484	472		
21	584	392	399		
22	510	354	374		
23	490	369	386		
24	526	407	405		
25	480	341	328		
26	473	435	378		
28	549	399			
29	472	315	335		
30	560	414			

Taula 11. Gruix foveal central en l' OCT. (Gruix foveal en micres)

8.4.3. Correlació entre l'agudesa visual i el gruix foveal central en l'OCT postoperatoris

Es troba una correlació molt dèbil, pràcticament nula, entre el gruix foveal postoperatori i l'agudesa visual postoperatòria. (**fig. 29**) . L'índex de correlació de Pearson és de -0,133.

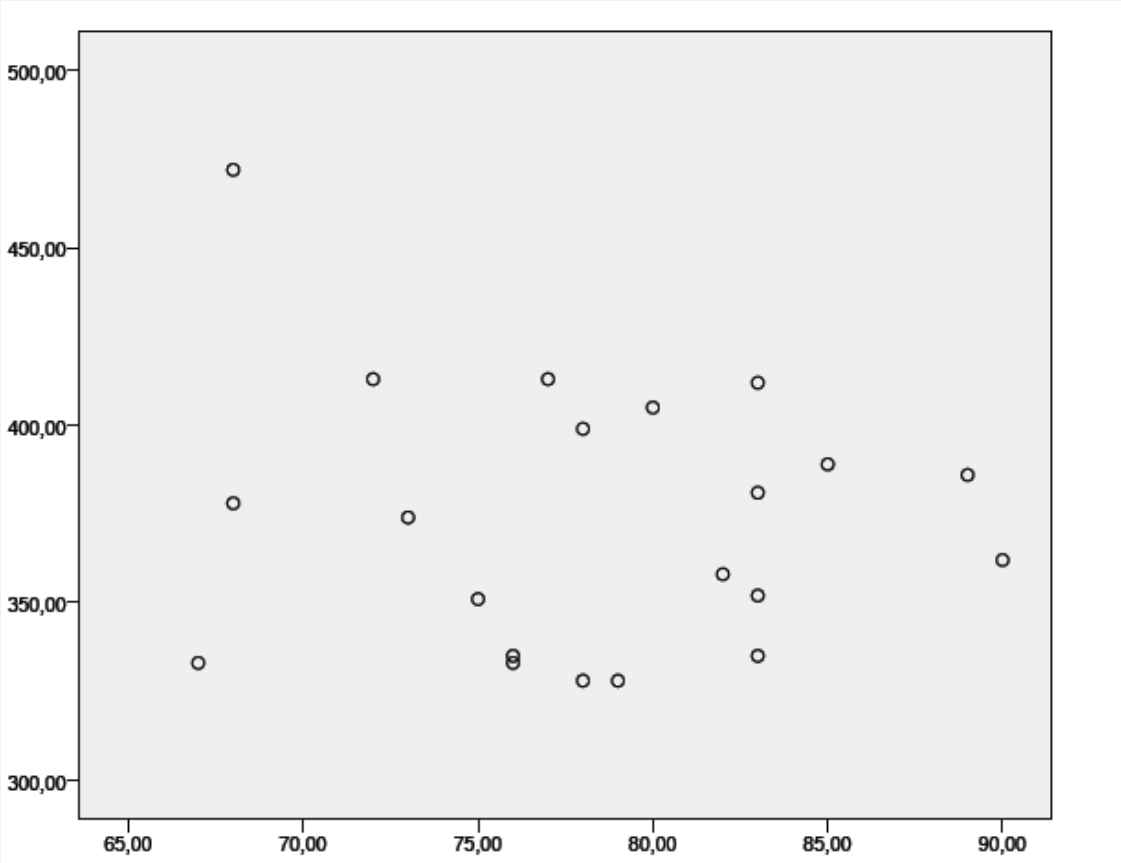

Fig. 29. (**Y:** gruix foveal postoperatori en micres; **X:** Agudesa visual postoperatòria en nº de lletres en el test ETDRS)

8.5. ALTRES ANÀLISI

8.5.1. Correlació entre l' agudesa visual i l'estat de la línia dels el·lipsoides dels fotoreceptors en l'OCT

Dels 26 pacients de l'estudi, 3 pacients presentaven discontinuïtat en la línia del el·lipsoides abans de la cirurgia. En tots 3 es normalitza. Al final del seguiment de l'estudi només 1 dels 26 pacients presenta alteració en aquesta línia i es tracta de la pacient 3 que és la única pacient que presenta recurrença de la MEM. (**taula 12**)

A partir de l'anàlisi de la variança o test d'ANOVA s'observa que l'estat de la línia dels el·lipsoïdes preoperatòria no s'associa amb l'agudesa visual preoperatòria ni amb l'agudesa visual postoperatòria. De la mateixa manera l'estat de la línia dels el·lipsoides postoperatòria tampoc s'associa amb l'agudesa visual postoperatòria.

Pacient	Estat inicial de la línia dels el·lipsoides	Estat final de la línia dels el·lipsoides
1	I	I
2	I	I
3	I	A
4	A	I
6	A	I
7	I	I
8	I	I
9	I	I
10	A	I
12	I	I
14	I	I
15	I	I
16	I	I
17	I	I
18	I	I
19	I	I
20	I	I
21	I	I
22	I	I
23	I	I
24	I	I
25	I	I
26	I	I
28	I	I
29	I	I
30	I	I

Taula 12. Estat de la línia dels el·lipsoides.

(**I:** Intacta; **A:** Alterada)

També prenteníem analitzar l'estat de la línia d'interdigitació en l' OCT , però aquesta no es pot valorar en 9 pacients en el preoperatori, ni en 8 pacients en el postoperatori (**taula 13**). Per aquest motiu i altres que es detallen en l'apartat de

la línia dels el·lipsoides a la discussió no podem considerar la línia d'interdigitació per valorar els resultats funcionals en el nostre estudi.

Pacient	Estat inicial de la línia d' interdigitació	Estat final de la línia d' interdigitació
1	I	I
2	NV	NV
3	NV	NV
4	A	I
6	A	I
7	A	A
8	NV	I
9	NV	NV
10	A	I
12	A	A
14	A	I
15	I	NV
16	A	NV
17	A	I
18	I	I
19	NV	NV
20	I	A
21	I	I
22	A	I
23	NV	I
24	I	I
25	I	I
26	NV	NV
28	NV	A
29	NV	NV
30	I	I

Taula 13. Estat de la línia d'interdigitació.

(**I:** intacta ; **A:** alterada; **NV:** no valorable)

8.5.2. Correlació entre l'agudesa visual postoperatòria i la durada de símptomes prèviament a la cirurgia

Els pacients presenten símptomes de pèrdua visual i/o distorsió durant una mitja de 14,81 mesos (2-36) prèviament a la cirurgia. A la **taula 14** es mostra la durada dels símptomes prèviament a la cirurgia en cada pacient.

No es troba una correlació entre la durada de símptomes i l'agudesa visual final. (índex correlació de Pearson: - 0,05) (**fig.30**) .

Cal recalcar que molts pacients recorden de forma poc precisa quan van iniciar la seva simptomatologia.

Pacient	Temps de símptomes
1	15,5
2	24
3	6
4	12
6	2
7	24
8	6
9	4
10	13
12	7
14	7
15	34
16	36
17	24
18	24
19	8
20	24
21	24
22	7
23	6
24	12
25	12
26	14
28	12
29	24
30	4

Taula 14. Durada de símptomes prèviament a la cirurgia

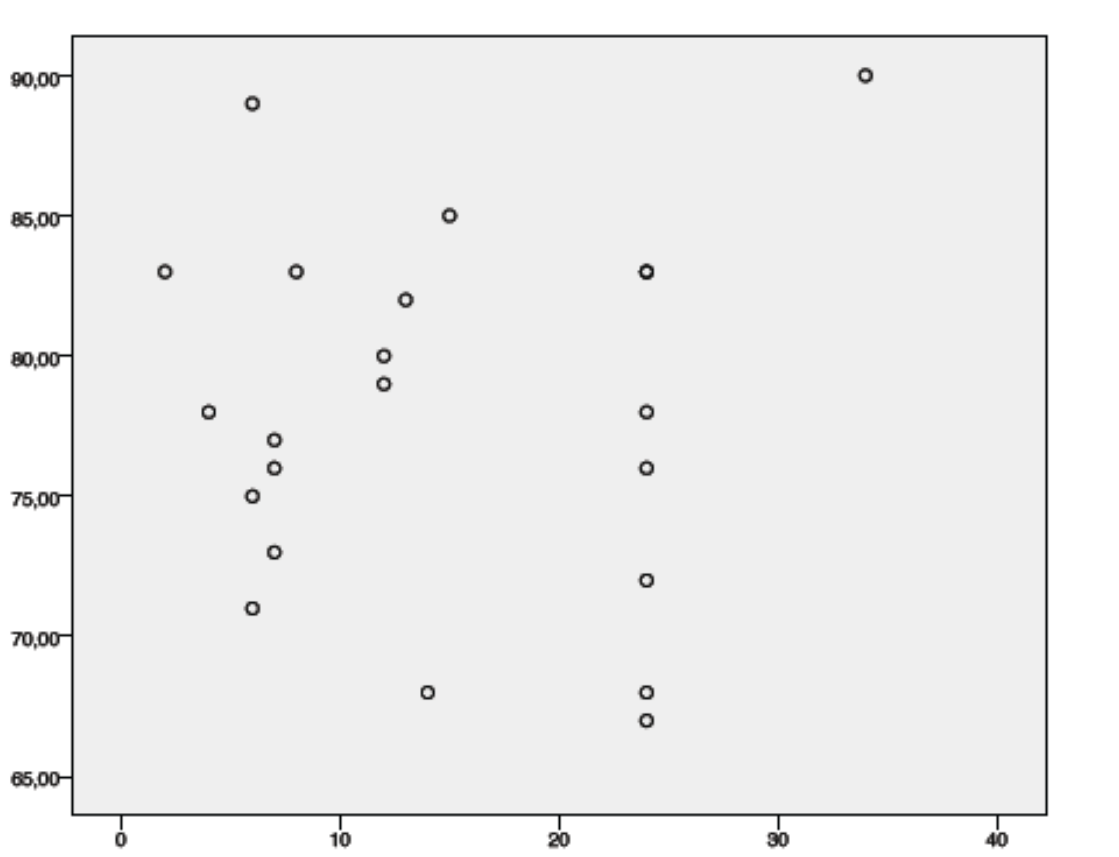

Fig . 30. (**Y:** agudesa visual postoperatòria en nº de lletres en el test ETDRS; **X:** durada de símptomes prèviament a la cirurgia en mesos ;)

8.5.3. Recurrença de MEM

Només es detecta una sola recurrença en tot l'estudi. Es dóna en la pacient 3 als 6 mesos de seguiment . Es tracta d'una lleu recurrença amb mínima contracció retiniana, localitzada a la zona temporal a més de 1000 micres del centre foveal (**fig.31**). La pacient experimenta una reducció en l'agudesa visual de 6 lletres en l' ETDRS però no percep increment en la seva metamorfòpsia. En l' OCT macular no es detecta increment en el gruix foveal central. Se li proposa extracció quirúrgica de la MEM o observació de la seva evolució durant 6 mesos. La pacient opta per aquesta segona opció.

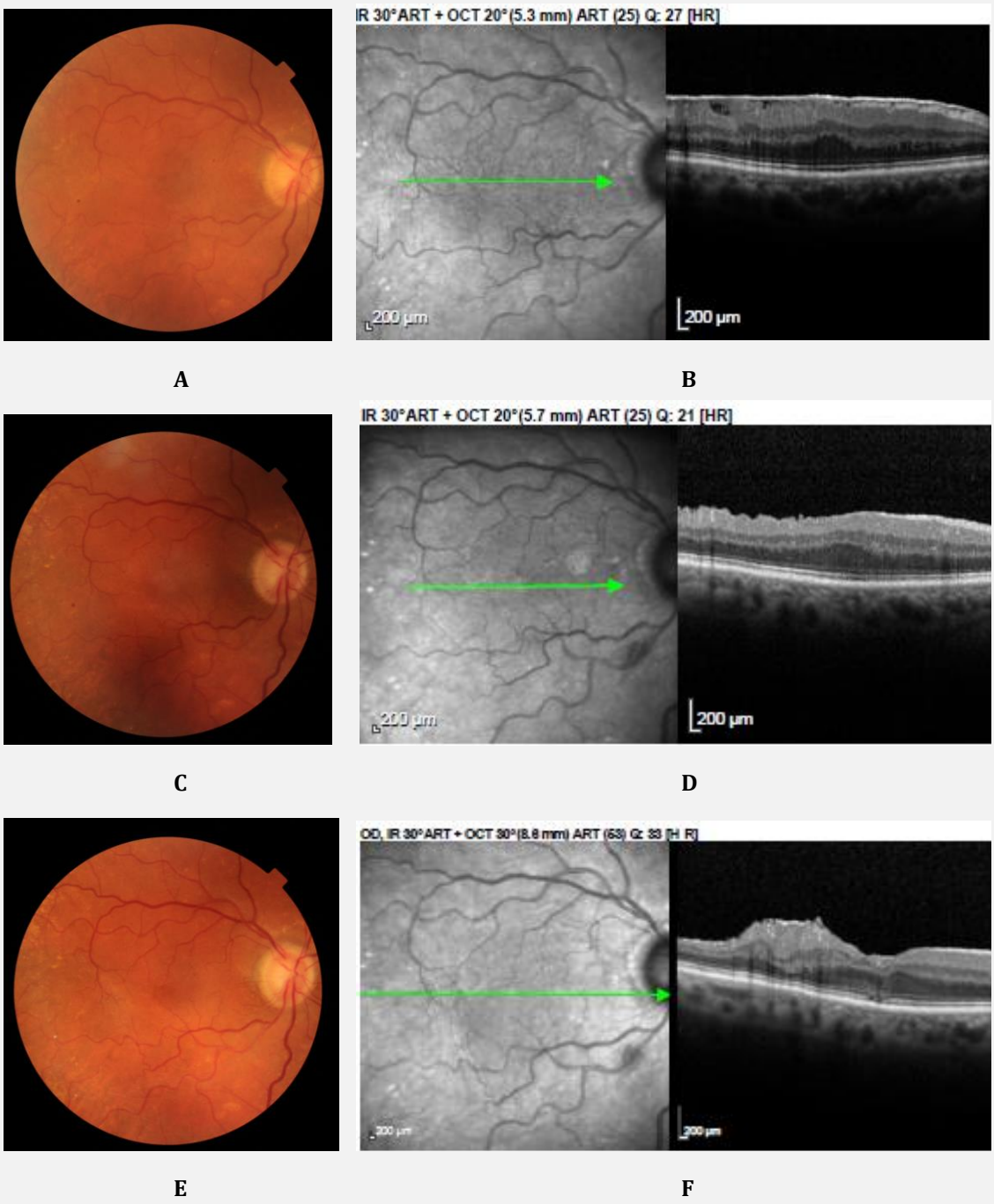

Fig. 31. **Imatges de la pacient 3 que presenta una recurrença. A i B:** retinografia i OCT prequirúrgics. **C i D:** Retinografia i OCT postquirúrgics als 3 mesos. **E i F:** Retinografia i OCT postquirúrgics als 6 mesos on s'aprecia recurrença de la MEM.

8.5.4. Efectes adversos

(Taula 15)

- Intraoperatoris:

Durant la cirurgia el pacient 22 presenta estrips retinians intraoperatoris a les 11, 1 i 7 hores que precisen endofotocoagulació i intercanvi amb gas hexafluorur de sofre (SF 6) al 20%.

- Seguiment:

Al llarg del seguiment ens trobem dos pacients, el pacient 23 i 29, amb EMQ clínicament significatiu que requereixen tractament amb injecció de triamcinolona subtenoniana (TS) .

El pacient 23 desenvolupa EMQ al mes de la cirurgia amb pèrdua visual de tres línies de lletres en el test ETDRS i quists intraretinians de nova aparició en la zona foveal a l'OCT macular, pel que s'injecta TS. Posteriorment presenta una hipertensió ocular (HTO) de 30 mmHg als 6 mesos d'aquesta injecció que es controla amb tractament hipotensor amb 1 gota de coliri de latanoprost 0,005 % cada 24h . Als 12 mesos la PIO està controlada i és de 15 mmHg.

El pacient 29 presenta un EMQ al mes de la cirurgia amb pèrdua visual de més de 2 línies de lletres en el test ETDRS i quists intraretinians de nova aparició en la zona foveal a l' OCT macular, pel que també precisa de tractament amb TS. Manifesta un increment de la PIO als 2 mesos de la injecció, i posteriorment, una descompensació del seu glaucoma amb increment de l'escotoma arciforme superior en el camp visual. No es pot controlar la PIO dins limits segurs amb el màxim tractament tòpic , doncs malgrat aplicar 1 gota de coliri de latanoprost 0,005% cada 24 h, 1 gota de coliri de brinzolamida 1% cada 12 h , 1 gota de brimonidina 0,2% + timolol 0,5% cada 12h i 1 comprimit de 250 mg d'acetazolamida cada 6h la PIO és de 37 mmHg. Per aquest motiu es decideix realitzar una trabeculectomia als 7 mesos de la cirurgia de la MEM. Aquest últim pacient presenta al final del seguiment un camp visual amb afectació del quadrant nasal superior en els 10 graus centrals, malgrat tot l' agudesa visual final és millor que la inicial abans d'operar la MEM.

En ambdos casos es resol l'EMQ al mes del tractament.

El pacient 26 manifesta un EMQ clínicament no significatiu als 6 mesos de seguiment. Malgrat això l'agudesa visual millora. Es decideix tractar amb 1 gota de coliri de nevafenac cada 12h, i als 12 mesos de seguiment l'edema macular quístic es resol.

El pacient 7 presenta una neuropatia òptica isquèmica anterior (NOIA) no arterítica entre els 4 i 6 mesos. En aquest pacient l'agudesa visual final és la mateixa que la inicial, de 72 lletres, però presenta una atenuació difusa important del camp visual amb lleu preservació del quadrant temporal superior en els 10 graus centrals.

Efecte secundari	Nombre de pacients	Percentatge (%)
Estrips retinians intraoperatoris	1/26	3,8
EMQ clínicament no significatiu	1/26	3,8
EMQ clínicament significatiu	2/26	7,6
NOIA	1/26	3,8

Taula 15. Efectes adversos

9. DISCUSSIÓ

La motivació per iniciar aquest treball rau en la manca d'estudis definitius sobre el paper de la MLI en la cirurgia de la MEM. A dia d'avui no queda clar si extreure la MLI durant la cirurgia de la MEM pot ocasionar algun dany funcional sobre la retina o si pot reduir el nombre de recurrences de la MEM. Alguns estudis no troben diferències en les recurrençes al extreure la MLI (14) mentre d'altres si (12).

Per això, al plantejar aquest estudi, es volia obtenir dos grups de pacients. En un es pretenia extreure la MEM aïllada i en l' altre la MEM més la MLI. D'aquesta manera es podrien establir comparacions entre els dos grups. Durant el curs de l'estudi s'ha observat que la MLI s'extreu de forma involutària al extreure la MEM molt freqüentment. Això s'observa en un 96% del casos (25 pacients de 26) quan ho analitzem amb les tincions intraoperatòries amb BBG i en un 92 % dels casos (24 pacients de 26) quan ho analitzem amb les mostres anatomopatològiques. Per tant, no s'ha pogut obtenir un grup de pacients amb la MLI intacta per poder comparar. Aquestes troballes quirúrgiques inesperades en l'estudi són molt interessants, doncs alerten que al plantejar un estudi on s'extreu la MEM, en un percentatge molt alt de casos s'extreu la MLI de forma involuntària. En els estudis de Carpenter et al (7) i Gandorfer et al (34) també s'extreu la MLI durant la cirurgia de la MEM de forma complerta o parcial en un 75,5 % dels casos i un 77% dels casos respectivament.

Al analitzar amb detall els estudis publicats que pretenen comparar la cirurgia de la MEM extraient o no la MLI, hem observat que al extreure la MEM no contemplen l'extracció involuntària de la MLI en el grup de pacients que es pretén extreure només la MEM. (12)(14)(15)(50). Així doncs, no fan tincions per comprobar l'estat de la MLI un cop extreta la MEM, ni s'analitzen les mostres anatomopatològicament.

Si es vol realitzar un estudi comparatiu per valorar el paper de la MLI en la cirurgia de la MEM, cal ser rigurosos i realitzar tincions intraoperatòries per determinar si la MLI està intacta o no, i analitzar posteriorment les mostres quirúrgiques anatomopatològicament per confirmar les percepcions obtingudes intraoperatòriament amb les tincions. Varis estudis de la literatura mostren l'alta freqüència en que s'extreu la MLI de forma involuntària al extreure la MEM (7)(34), tal i com s'evidencia també en aquest estudi, i també mostren la dificultat en valorar l'estat de la MLI si no s'utilitza tinció intraoperatòria amb BBG. (7)

En el present estudi, de les 31 mostres a on les tincions intraoperatòries amb BBG ens indiquen que hi ha la MLI, es confirma anatomopatològicament en 30 . Per això considerem que la tinció amb BBG és una molt bona tinció per avaluar l'estat de la MLI . Pensem que és imprescindible per realitzar estudis rigurosos sobre la MLI. Com hem vist a l'anàlisi dels resultats, el valor predictiu positiu de la tinció amb BBG per determinar l'estat de la MLI és del 96,7 %. És un valor suficientment alt, per poder analitzar l'estat de la MLI amb seguretat, malgrat no disposar de la possibilitat de fer un anàlisi anatomopatològic de les mostres.

La concordança entre el teixit pressuposat amb les tincions intraoperatòries i l'anatomia patològica en el cas de la MEM, és lleument inferior que en el de la MLI. De les 26 mostres que intraoperatòriament s'espera la presència de MEM, es

detecta en 22 al fer l'anàlisi anatomopatològic. Això probablement és degut a la major friabilitat i fragmentació de la MEM que pot ocasionar que en algunes mostres anatomopatològiques no sigui possible processar-la i detectar-la correctament. També cal tenir present que la MLI és contínua i uniforme, mentre la MEM pot presentar certes discontinuitats i irregularitats que poden dificultar també el seu processament.

A l'agrupar totes les mostres de l'estudi, que en són 32, s'observa una concordança entre el teixit pressuposat a partir de les tincions intraoperatòries i l'anatomia patològica del 84,37 %. Idealment aquesta hauria de ser del 100% per poder realitzar estudis que avaluin el paper de la MLI amb el màxim rigor. Per poder aconseguir això caldria realitzar les tincions de la forma més acurada possible i millorar el processament anatomopatològic de les mostres.

9.1. AGUDESA VISUAL

La cirurgia de la MEM representa una millora en l'agudesa visual dels pacients. En la **taula 16** es mostren estudis on es manifesta aquest guany en agudesa visual en tots ells. En tots es tracta de MEM idiopàtiques a excepció de l'estudi de Wong et al on 32 casos són MEM secundàries(6). S'han analitzat aquests estudis perquè són les publicacions que presenten un major nombre de pacients. Al final de la taula 16 s'ha afegit la sèrie de pacients d'aquest estudi que, malgrat constar de pocs pacients, presenta uns resultats d'agudesa visual superiors als dels altres estudis.

Autor	Any	Tipus d'estudi	n	Edat (anys)	AV pre (decimal)	AV post (decimal)	p	Sg (mesos)
Wong(6)	2005	Pr	125	69,8	0,16	0,39	se	10
Carpentier(7)	2013	Pr	98	se	0,17	0,49	P< 0,0001	6
Kadonosono(8)	2006	Pr	67	se	0,24	0,48	se	9
Hillenkamp(9)	2006	Pr	60	69,7	0,36	0,59	P<0,01	4
Min Hee Suh(10)	2009	Pr	101	63	0,28	0,66	se	3
Dawson(11)	2014	Tr	237	68,8	0,16	0,5	P<0,005	6
Sandali(12)	2013	Re	440	68,6	0,3	0,46	P<0,001	42
Vila	2015	Pr	26	70,65	0,49	0,76	P<0,001	15,35

Taula 16 Estudis que mostren l'increment en agudesa visual en pacients operats de MEM.

(**n:** nombre de pacients; **AV pre:** agudesa visual preoperatòria; **AV post:** agudesa visual postoperatòria; **p:** significació estadística; **Sg:** Seguiment; **Pr:** prospectiu; **Tr:** transversal; **Re**: retrospectiu **se:** sense especificar;)

9.2. FACTORS PRONÒSTICS

9.2.1. Agudesa visual preoperatòria

El grup de Wong et al en un estudi de 125 casos (6) i el grup de Dawson et al en un altre de 237 casos (11), troben que l' agudesa visual postoperatòria és millor en els pacients que parteixen d'una millor agudesa visual preoperatòria.

Els coeficients de correlació entre l'agudesa visual preoperatòria i la postoperatòria en els estudis de Wong i Dawson són R=0,71 (p<0,05, 95% CI 0,62-0,79) i R=0,44 (p<0,0001) respectivament.

Malgrat això, en ambdos estudis , els pacients que parteixen d'una millor agudesa visual preoperatòria són els que experimenten un menor increment en l' agudesa visual final. D'aquesta forma en el grup de Wong observen que pacients amb agudesa visual ≤ 0,1 en escala decimal guanyen 4,1 línies de lletres en l'ETDRS de mitja mentre que pacients amb visions ≥0,33 guanyen 2,2 línies de mitja. Dawson et al mostren que la proporció de pacients que experimenten un guany en agudesa visual en logMar major de 0,3, és inferior de forma significativa en pacients amb visions de logMAR ≤0,5 (0,32 en escala decimal) respecte els pacients dels altres grups amb visions inferiors. (p<0,001). Els resultats de l'estudi de Dawson et al es resumeixen a la **taula 17**.

Rangs d'AV LogMAR preoperatòria	n	AV logMAR preoperatòria mitja	AV logMAR postoperatòria mitja	Pacients amb increment de AV logMAR > 0,3 (%)
AV ≤0,5	111	0,48 (0,30-0,48)	0,18 (0,14-0,3)	15 de 111 (13,5%)*
AV 0,6-0,9	90	0,6 (0,60-0,78)	0,48 (0,18-0,60)	43 de 90 (47,8%)
AV ≥1	36	1 (1-1,85)	0,69 (0,30-1)	23 de 36 (63, 8%)

Taula 17. Importancia de l'agudesa visual preoperatòria en els resultats d'agudesa visual final en pacients operats de la MEM.

(**AV:** agudesa visual **;** * Anàlisi Chi-Quadrat, P<0,001;)

En els dos estudis es tracta de MEM idiopàtiques a excepció de 32 casos en el grup de Wong que són MEM secundàries.

Es pot concloure que l'agudesa visual preoperatòria és un factor pronòstic dels resultats d'agudesa visual en pacients operats de MEM idiopàtica.

9.2.2. Línia dels el·lipsoides en l'OCT

En els estudis d'Inoue et al (46) i Cobos et al (47), els pacients que presenten una alteració preoperatòria de la línia dels el·lipsoides mostren un increment significativament menor en l'agudesa visual postoperatòria (p<0,01 en els dos estudis). En la **taula 18** es resumeixen els dos estudis .

Autor	Any	n	Tipus de MEM	Tipus d' OCT	Grups segons estat preopera-tori de la línia dels el·lipsoides	Diferències entre increment d' AV	Segui-ment (mesos)
Inoue(46)	2010	45	idiopàtica	SD-Cirrus	intacta: 34 alterada: 11	p<0,001	12
Cobos(47)	2013	51	idiopàtica	SD topcon	intacta: 29 alterada: 22	p<0,001	6

Taula 18 (**AV:** agudesa visual)

En l'estudi de Suh et al (10), pacients que presenten una alteració postoperatòria de la línia dels el·lipsoides mostren una agudesa visual final mitja i un increment en agudesa visual significativament menors. (p<0,01). En la **taula 19** es resumeix aquest estudi.

Autor	Any	n	Tipus de MEM	Tipus d' OCT	Grups segons estat postoperatori de la lína elipsoidal	Diferències entre increment d' AV	Segui-ment (mesos)
Suh (10)	2009	101	Idiopàtica	Stratus	intacta: 64 alterada: 37	p<0,001	3

Taula 19 (**AV:** agudesa visual)

La dificultat per interpretar els resultats d'aquests estudis és que en els tres s'utilitzen formes diferents d'avaluar la línia dels el·lipsoides. Inoue et al utilitzen 5 línes escanejades en un cub de 6 x 6 mm de l'àrea macular ("five line raster scan"), Cobos et al no especifiquen com l'analitzen i Suh et al utilitzen les 500 micres centrals. En aquest últim estudi utilitzen l'OCT Stratus que té molt baixa resolució i pensem que no és vàlid a dia d'avui per valorar la línia dels el·lipsoides.

En estudis successius caldria unificar criteris per avaluar l'estat de la línia dels el·lipsoides i fer-ho de forma més exhaustiva al centre foveal que és on més pot comprometre la visió. En els estudis anteriors no s'especifica si el centre foveal està afectat o no.

Itoh et al (48) en un estudi retrospectiu de 45 pacients troben una correlació entre l'extensió del defecte en la línia que representa els extrems dels segments externs dels cons ("COST line: Cone outer segment tips line") en l'OCT preoperatòria i l' agudesa visual postoperatòria als 12 mesos . ($r=0,61$, $p<0,01$). Aquesta és la línia que nosaltres definim al present estudi com a línia d'interdigitació. Pensem que és una línia molt difícil d'analitzar en l'OCT. Es visualitza de forma molt tènue i desapareix en algunes zones, i no queda clar si és per pèrdua de continuïtat o per insuficient resolució de l' OCT. Es tracta d' una línia molt unida a l'epitel·li pigmentari i a vegades es veuen com a una sola línia. Les situacions que provoquen disminució de la hiperreflectivitat de les estructures externes de la retina com una MEM densa, engruiximent retinià, distorsió retiniana important o quists intraretinians dificulten la seva visualització. En el nostre estudi en un 32,7% dels casos no es pot precisar el seu estat per falta de resolució. En contraposició la línia dels el·lipsoides és molt més marcada i es pot avaluar en tots els casos.

En aquest estudi d' Itoh et al, utilitzen l'aparell "Zeiss Cirrus HD-OCT 4000" i fan un cub macular de 5 línies, però no especifiquen de quina resolució, és a dir, de quants escàners per línia. En alguns casos utilitzen el "5-line raster scan mode" i en d' altres el "high definition 5-line raster scan mode" . Es tracta d'una resolució similar a la utilitzada en l'estudi que hem presentat nosaltres a on considerem que l'avaluació de la línia d'interdigitació és poc fiable i molt subjectiva. Per aquest motiu i per la naturalesa retrospectiva de l'estudi creiem que els resultats són poc concluents. Els mateixos autors reconeixen a la discussió que caldria realitzar OCT amb resolucions superiors.

Finalment, Gomes et al (49) detecten que l'agudesa visual en pacients amb signes de cronicitat , com la presència de material groc subfoveal, també millora després de la cirurgia. Malgrat això, no arriben als nivells d'agudesa visual dels pacients sense aquestes lesions. Analitzen 9 pacients i la mitja d'evolució dels símptomes en aquests pacients és de 53 mesos.

Es pot concloure que l'alteració de la línia dels el·lipsoides en la zona foveal i la presència de signes de cronicitat, com el material groc subfoveal visible en la funduscòpia i en l'OCT, són probablement signes de pitjor pronòstic visual en la cirurgia de MEM. Caldria estudis amb major mostra de pacients i millor definició de com s'analitza la línia dels el·lipsoïdes per corroborar-ho.

9.3. RECURRENÇA DE LA MEM

9.3.1. Recurrença global de la MEM

Sandali et al (12) analitzen la recurrença de la MEM en 440 pacients operats d'aquesta membrana en un estudi retrospectiu. El diagnòstic de recurrença el realitzen a partir de la fundoscòpia i de l'OCT. El seguiment mig dels pacients és de 42 mesos. Descriuen una recurrença global de MEM del 5%. Si desglossem aquest 5%, en el cas de les MEM idiopàtiques és d'un 4,8% i en el de les secundàries d' un 6,1%.

En la mateixa línia, Margherio et al (13) descriuen una recurrença global de MEM en 328 pacients del 7,3% en un estudi prospectiu. En el cas de les MEM idiopàtiques és d'un 6% i en el de les secundàries d'un 9%. El diagnòstic de recurrença el realitzen a partir de la funduscòpia i el seguiment mig dels pacients és de 41 mesos.

Basant-nos en aquests dos estudis considerem que la recurrença de la MEM idiopàtica està entre el 4,8 i 6% i que la recurrença de MEM secundària és una mica superior estant entre el 6,1 i 9%.

En el nostre estudi la recurrença de MEM idiopàtica és del 3,8%, lleument inferior a la dels estudis anteriors esmentats.

9.3.2. Recurrença de la MEM si s'extreu la MLI o no

Jee Wong Lee et al (14) en un estudi retrospectiu amb 40 pacients operats de MEM idiopàtica no detecten cap recurrença, ni en el grup que extreuen la MEM ni en el grup que extreuen la MEM i la MLI. El diagnòstic de recurrença el realitzen amb la funduscòpia i l'OCT, i l'extracció del la MLI la fan guiada amb verd d'indiocianina. El seguiment mig dels pacients és de 18 mesos.

Park et al (15) en un estudi retrospectiu amb 44 pacients descriuen una recurrença de MEM superior en pacients operats de MEM idiopàtica quan no s'extreu la MLI. Detecten una recurrença del 21 % en aquests casos respecte el 0% en pacients que s'extreu la MLI. Els pacients són seguits al llarg de 12 mesos de mitja. Analitzant aquest últim estudi detectem moltes carències en el disseny que anomanem a continuació:

- Naturalesa retrospectiva.

- Mostra petita per analitzar recurrences.

- El cirurgià que extreu la MEM i el que extreu la MEM més la MLI no és el mateix.

- La persistència de contracció de la MLI en la biomicroscòpia la consideren recurrença.

- No utilitzen tincions intraquirúrgiques per extreure la MLI.

- No realitzen estudi anatomopatològic de les mostres extretes.

- El seguiment es realitza sense OCT.

Per tots aquests motius, pensem que aquest estudi no pot ser considerat al valorar les recurrences. El 21 % considerem que és un valor molt elevat. que Considerar que la persistència de la contracció de la MLI és una recurrença, pot fer-ne augmentar falsament el nombre. Aquesta contracció de la MLI podria ser deguda a un error en la extracció de la MEM o a una persistència en la distorsió dels vasos retinians que s'observa un cop extreta la MEM.

Kwok et al (50) en un estudi retrospectiu amb 42 pacients descriuen una recurrença superior en pacients operats de MEM quan no s'extreu la MLI. Aquesta és del 16,5%, en canvi en pacients que s'extreu la MLI és del 0%. El seguiment mig dels pacients és de 18 mesos. La majoria de MEM són idiopàtiques excepte 7 secundàries. En aquest estudi també s'aprecien força carències en el disseny que no permeten extreure conclusions :

-Naturalesa retrospectiva.

-Mostra petita per analitzar recurrences.

-No utilitzen l'OCT per valorar recurrences.

-No realitzen estudi anatomopatològic de les mostres extretes.

-No consideren la maculopatia en cel·lofana com a recurrença si no hi ha contracció de la MLI.

-Descriuen dues recurrences en el grup que s'extreu la MLI però al ser tènues i localitzar-se al marge d'extracció de la MLI no les computen com a tals.

-Defineixen la persistència de contracció de la MLI com a recurrència de MEM igual que en l'estudi de Park et al.

Sandali et al (12) en un estudi retrospectiu amb 440 pacients descriuen una recurrença major en els pacients que no s'extreu la MLI. En aquest estudi un 85 % de les MEM són idiopàtiques però al fer l'anàlisi barreja idiopàtiques i secundàries. La recurrença de MEM és d'un 2,6% si s'extreu la MLI i d'un 8,6 % si no s'extreu (Odds Ratio: OR = 0,29; P= 0,005). Apart d'això, un 54 % de les recurrences en el grup que no s'extreu la MLI són simptomàtiques i cal reintervenir respecte un 0% en el grup que s'extreu la MLI i per tan no cal reintervenir. (P=0,01). Per aquests motius l'estudi justifica l'extracció de la MLI per reduir el nombre de recurrences i evitar-ne les simptomàtiques. Una mancança important en aquest estudi és que no utilitzen tinció per extreure la MLI en tots els casos. La única confirmació de la seva extracció és la percepció del cirurgià.

Cal tenir present que en cap d'aquests quatre estudi anteriors no es valora l'extracció involuntària de la MLI en el grup de pacients que es pretén extreure només la MEM. No es fan tincions per comprovar l'estat de la MLI un cop extreta la MEM, ni s'analitzen les mostres anatomopatològicament. Per aquest motiu, no podem saber si el grup on només s'extreu la MEM presenta casos on s'ha extret la MLI de forma involuntària.

Concloent, malgrat que aquests estudis fan entreveure que la recurrença de MEM és major si no s'extreu la MLI, presenten unes mancances importants en el disseny de l'estudi que impedeixen determinar amb certesa el paper de la MLI en les recurrences.

9.4. DIFICULTAT EN DETERMINAR SI S'EXTREU LA MEM DE FORMA AÏLLADA

DeMarchis et al (51) en un estudi amb 428 mostres de MEM, MLI i de MEM més MLI analitzades anatomopatològicament detecten que en un 43,6% dels casos no hi ha concordança entre els teixits pressuposats a nivell quirúrgic i els de les mostres analitzades. En un 81% dels casos en que pensen que només extreuen la MEM durant la cirurgia, detecten també la MLI al analitzar les mostres. En aquest estudi hi ha la limitació que al ser una revisió retrospectiva no aporta informació sobre les tincions i l'instrumental utilitzats en les cirurgies.

En l'estudi presentat hi ha una concordança molt més elevada entre el tipus de teixit pressuposat intraoperatòriament a partir de tincions i l'anàlisi anatomopatològic. Aquesta és dóna en un 84,37 % dels casos. El motiu probablement és que utilitzem tincions de forma sistemàtica per la MEM i per la MLI.

Carpentier et al (7), en un estudi prospectiu amb 98 pacients, detecten que en un 37,8% dels casos, el cirurgià no pot precisar l'estat de la MLI un cop extreta la MEM, sense utilitzar tinció. Els diferents estats de la MLI un cop extreta la MEM poden ser intacta, parcialment extreta o completament extreta. En aquest estudi es detecta una correlació dèbil entre la valoració de l'estat de la MLI sense tinció amb BBG o amb tinció. El coeficient de correlació Kappa és de 0,312 . ($p<0,006$).

Considerant els resultats d'aquests estudis i el nostre pensem que les tincions intraoperatòries són imprescindibles per valorar l'estat de la MLI en la cirurgia de la MEM.

9.5. DIFICULTAT EN EXTREURE LA MEM DE FORMA AÏLLADA

En l'estudi de Carpenter et al (7) de 98 pacients i en el de Gandorfer et al (34) de 22 pacients, extreuen la MEM deixant intacta la MLI en un 24,5% i en un 23% dels casos respectivament. Kifiku et al (52) en un estudi amb una mostra de 61 pacients no detecten cap MLI intacta després d'extreure la MEM. En els tres estudis anteriors es comprova i determina l'estat de la MLI amb la tinció amb BBG un cop extreta la MEM.

Gibran et al (53) en un estudi amb 17 pacients detecten un major nombre de MLI intactes després d'extreure la MEM. En aquest cas és del 70%. Aquesta determinació la fan a partir de les mostres analitzades a anatomia patològica. La tinció de la MEM i la MLI intraoperatòria la realitzen amb BT i sota aire.

En el nostre estudi només en un 4 % dels casos la MLI roman intacta a pesar de pretendre extreure la MEM i la MLI de forma seqüencial. Aquest resultat s'assembla al de Kifiku et al (52) i també s'aproxima als resultats de Carpenter et al (7) i Gandorfer et al (34). Per aquest motiu considerem molt difícil extreure la MEM de forma aïllada , cosa que dificulta molt realitzar estudis comparatius sobre el benefici o no d'extreure la MLI. Caldria valorar si hi ha alguna tècnica quirúrgica, l'ús d'algun instrumental o alguna tinció quirùrgica que afavorís extreure la MEM de forma aïllada. En l'estudi de Gibran et al en un 70% dels casos la MLI està intacta després d'extreure la MEM. En aquest estudi utilitzen les pinces d'Eckardt i nosaltres les de Tano i la tècnica de tinció emprada també és diferent. La forma de pinçar el teixit retinià varia en funció de la pinça utilitzada i podria ser que amb les pinces d'Eckardt pincessin més superficialment. També podria ser que la tinció amb BT sota aire que utiltzen tenyís millor la MEM afavorint extreure-la de forma aïllada. Probablement la tècnica quirúrgica del cirurgià juga un paper molt destacat a l'hora d'afectar la MLI o no. D'aquesta manera pinçar la retina de forma més superficial o buscar un pla de clivatge més profund pot afectar la MLI de forma diferent. Finalment també cal considerar quina lent s'utilitza per extreure la MEM, si la lent de camp ampli o una lent de Landers, aquesta última dóna major augment i pot permetre diferenciar millor els teixits. Gibran et al no especifiquen la lent utilitzada, igual que la majoria d'estudis. Nosaltres tenim un 96% de casos en que s'extreu la MLI de forma involuntària malgrat utilitzar la lent de Landers

9.6. DANY FUNCIONAL EN L'EXTRACCIÓ DE LA MLI

Koutsandrea et al (54) mostren que en pacients amb MEM, l'extracció de la MEM més la MLI millora la sensibiltat retiniana. En aquest estudi comparen la densitat retiniana de 20 pacients abans i després d' extreure la MEM més la MLI. La densitat retiniana és l'amplitud del potencial elèctric mesurat en nanovolts per unitat d'àrea retiniana mesurada en graus (nV/graus). Utilitzen

l'electroretinograma multifocal Veris III. Mostren un increment significtatiu en la densitat retiniana als 9 graus centrals als 12 mesos de la cirurgia. ($p< 0,05$). Es tracta d'un estudi prospectiu i ben planificat, el punt feble recau en que la mostra de 20 pacients és reduïda.

No es troben estudis que comparin els canvis en l'electroretinograma extraient només la MEM o extraient la MEM més la MLI i que analitzin si l'extracció addicional de la MLI repercuteix en un menor increment en la sensibilitat retiniana.

Tadayoni et al (16) comparen la sensibilitat retiniana i el fet d'extreure la MLI o no en pacients amb forat macular . Es tracta d'un estudi retrospectiu amb 16 pacients en el que detecten una reducció significativa en la sensibilitat global de la macula ($p=0,02$) i un augment significatiu dels microscotomes paracentrals absoluts ($p=0,02$) i relatius ($p=0,009$) en els pacients operats de forat macular en els que s'extreu la MLI. Les mesures són realitzades amb "combined spectral OCT/SLO (scanning laser ophthalmoscopy) topography and microperimetry (OPKO/OTI, Miami , Florida, USA) " . En aquest estudi les febleses són vàries:

- Mostra petita.

- Naturalesa retrospectiva.

- En els 8 pacients que s'extreu la MLI es fan servir diferents tincions: BBG en 5 , BT en 2 i triamcinolona en 1.

- Descriuen que alguns pacients presenten MEM , però no especifiquen quins. Pot ser que predominin al grup de pacients que s'ha extret la MLI, justificant una pitjor sensibiltat retiniana.

- No mesuren la sensibilitat retiniana abans de la cirurgia. Aquest punt feble és determinant perquè podria ser que el grup al qual s'ha extret la MLI partís d'una sensibiltat retiniana més baixa.

Per tots aquests motius aquest estudi no permet extreure conclusions.

Lim et al (17) en un estudi prospectiu amb 22 pacients amb MEM idiopàtica als que s'extreu la MEM i la MLI analitzen la sensibilitat retiniana als pacients i la comparen entre els que presenten més restes retinianes adherides a la MLI (13 pacients) respecte els que tenen menys restes (9 pacients) . Detecten un increment significatiu en la latència de la ona P1 de la fòvea en l'electroretinograma multifocal als pacients que presenten més restes de retina aherida a la MLI ($P=0,047$). Aquest estudi també presenta força febleses. La mostra és curta i caldria un grup control a on no s'extreu la MLI.

Els estudis de Koutsandrea et al (54) i Moschos et al (55) mostren que l'extracció de la MEM millora la densitat retina. En el primer especifiquen que extreuen la MEM i la MLI mentre en el segon extreuen la MEM sense valorar l' estat de la MLI. Les limitacions dels dos estudis és que les mostres són baixes, 20 pacients en el primer i 10 en el segon.

Per valorar el paper de la MLI i si el fet de no extreure-la donaria millors resultats funcionals, considerem que no hi ha dades suficients a la bibliografia. Els estudis de Tadayoni et al (16) i Lim et al (17) presentats i que parlen del paper de la MLI, tenen moltes mancances i no es poden considerar com a definitius. Per poder aclarir aquests dubtes caldria un estudi prospectiu amb una mostra àmplia, a on es realitzessin mesures funcionals de la sensibilitat retiniana abans i després de la cirurgia. Així com un grup amb la MLI extreta i un altre grup control amb la MLI intacta, confirmant l'extracció o no d'aquesta amb tincions intraoperatòries i amb l'anatomia patològica de les mostres.

9.7. RESUM DE LA REVISIÓ

- L'extracció de la MEM millora l'agudesa visual dels pacients i probablement també la densitat retiniana.

- L'únic factor predictiu clarament establert de l'agudesa visual final en pacients operats de MEM és l'agudesa visual preoperatòria.

- Existeix una dificultat per extreure la MEM de forma aïllada i cal realitzar tincions intraoperatòries de la MLI per determinar si aquesta s'ha extret o no.

- Falta evidència per determinar si la no extracció de la MLI milloraria la sensibilitat retiniana final o si per altra banda augmentaria les recurrències en pacients operats de MEM. Per dilucidar-ho caldria disposar d'una mostra molt àmplia degut a que la taxa de recurrència de MEM és molt baixa i realitzar un estudi obtenint un grup amb la MLI intacta per poder comparar amb un altre grup on la MLI s'hagi extret de forma complerta. Per fer aquest estudi anterior possible caldria millorar la tècnica quirúrgica per extreure la MEM de forma aïllada i arribar a un nivell de concordança proper al 100% entre les mostres quirúrgiques que pressuposem que extraiem i l'anatomia patològica d'aquestes. Pensem que es podria aconseguir millorant la tècnica quirúrgica, les tincions intraoperatòries i el procesament anatomopatològic de les mostres. Els estudis que hi ha a la bibliografia presenten mancances i no hem trobat cap estudi amb una mostra suficient que compari pacients als que s'extreu només la MEM i pacients als que s'extreuen la MEM i la MLI i que quedi confirmat a partir de tincions intraoperatòries i de l'anatomia patològica de les mostres.

- Considerem que a la pràctica clínica s'hauria d'optar per extreure la MEM sense pretendre extreure també la MLI. En molts casos surten conjuntament i no es pot evitar però en els casos que surt únicament la MEM no caldria insistir en extreure la MLI.

10. CONCLUSIONS

1. Existeix una dificultat tècnica per extreure la MEM de forma aïllada a pesar de tenir la pretensió de fer-ho.
2. Es necessita de tincions intraoperatòries per valorar l' estat de la MLI.
3. Observem un alt grau de concordança entre el teixit pressuposat a partir de les tincions intraoperatòries i l' anatomia patològica de les mostres. Aquest és major en la MLI que en la MEM.
4. L'agudesa visual dels pacients operats de la MEM experimenta una millora clínica i estadísticament significativa.
5. El gruix macular foveal disminueix de forma estadísticament significativa després de la cirurgia.
6. No hem observat una correlació entre l' agudesa visual i el gruix foveal postoperatoris.
7. No s'ha observat una correlació entre l' agudesa visual postoperatòria i la durada dels símptomes previs a la cirurgia.

11. BIBLIOGRAFIA

1. Aung KZ, Makeyeva G, Adams MK, Chong EW-T, Busija L, Giles GG, et al. The prevalence and risk factors of epiretinal membranes: the Melbourne Collaborative Cohort Study. Retina. 2013 May;33(5):1026–34.

2. Koh V, Cheung CY, Wong W-L, Cheung C-M, Wang JJ, Mitchell P, et al. Prevalence and risk factors of epiretinal membrane in Asian Indians. Invest Ophthalmol Vis Sci. 2012 Feb;53(2):1018–22.

3. Mitchell P, Smith W, Chey T, Wang JJ, Chang A. Prevalence and associations of epiretinal membranes. The Blue Mountains Eye Study, Australia. Ophthalmology. 1997 Jun;104(6):1033–40.

4. McCarty DJ, Mukesh BN, Chikani V, Wang JJ, Mitchell P, Taylor HR, et al. Prevalence and associations of epiretinal membranes in the visual impairment project. Am J Ophthalmol. 2005 Aug;140(2):288–94.

5. Kawasaki R, Wang JJ, Mitchell P, Aung T, Saw S-M, Wong TY. Racial difference in the prevalence of epiretinal membrane between Caucasians and Asians. Br J Ophthalmol. 2008 Oct;92(10):1320–4.

6. Wong JG, Sachdev N, Beaumont PE, Chang AA. Visual outcomes following vitrectomy and peeling of epiretinal membrane. Clin Experiment Ophthalmol. 2005 Aug;33(4):373–8.

7. Carpentier C, Zanolli M, Wu L, Sepulveda G, Berrocal MH, Saravia M, et al. Residual internal limiting membrane after epiretinal membrane peeling: results of the Pan-American Collaborative Retina Study Group. Retina. 33(10):2026–31.

8. Kadonosono K, Yamakawa T, Uchio E, Yanagi Y, Tamaki Y, Araie M. Comparison of visual function after epiretinal membrane removal by 20-gauge and 25-gauge vitrectomy. Am J Ophthalmol. 2006 Sep;142(3):513–5.

9. Hillenkamp J, Saikia P, Herrmann WA, Framme C, Gabel V-P, Sachs HG. Surgical removal of idiopathic epiretinal membrane with or without the assistance of indocyanine green: a randomised controlled clinical trial. Graefes Arch Clin Exp Ophthalmol. 2007 Jul;245(7):973–9.

10. Suh MH, Seo JM, Park KH, Yu HG. Associations between macular findings by optical coherence tomography and visual outcomes after epiretinal membrane removal. Am J Ophthalmol. 2009 Mar;147(3):473–80.e3.

11. Dawson SR, Shunmugam M, Williamson TH. Visual acuity outcomes following surgery for idiopathic epiretinal membrane: an analysis of data from 2001 to 2011. Eye (Lond). 2014 Feb;28(2):219–24.

12. Sandali O, El Sanharawi M, Basli E, Bonnel S, Lecuen N, Barale P-O, et al. Epiretinal membrane recurrence: incidence, characteristics, evolution, and preventive and risk factors. Retina. Jan;33(10):2032–8.

13. Margherio RR, Cox MS, Trese MT, Murphy PL, Johnson J, Minor LA. Removal of epimacular membranes. Ophthalmology. 1985 Aug;92(8):1075–83.

14. Lee JW, Kim IT. Outcomes of idiopathic macular epiretinal membrane removal with and without internal limiting membrane peeling: a comparative study. Jpn J Ophthalmol. 2010 Mar;54(2):129–34.

15. Park DW, Dugel PU, Garda J, Sipperley JO, Thach A, Sneed SR, et al. Macular pucker removal with and without internal limiting membrane peeling: pilot study. Ophthalmology. 2003 Jan;110(1):62–4.

16. Tadayoni R, Svorenova I, Erginay A, Gaudric A, Massin P. Decreased retinal sensitivity after internal limiting membrane peeling for macular hole surgery. Br J Ophthalmol. 2012 Dec;96(12):1513–6.

17. Lim JW, Kim HK, Cho DY. Macular function and ultrastructure of the internal limiting membrane removed during surgery for idiopathic epiretinal membrane. Clin Experiment Ophthalmol. 2011 Jan;39(1):9–14.

18. Lois N, Burr J, Norrie J, Vale L, Cook J, McDonald A, et al. Internal limiting membrane peeling versus no peeling for idiopathic full-thickness macular hole: a pragmatic randomized controlled trial. Invest Ophthalmol Vis Sci. 2011 Mar;52(3):1586–92.

19. Iwanoff A. Beiträge zur normalen und pathologischen Anatomie des Auges. Albr von Graefes Arch Klin Exp Ophthalmol. 1865;11:135–70.

20. McDonald H. Richard, Johnson Robert N. , Ai Everett , Jumper J. Michael , Fu Arthur D. Macular Epiretinal Membranes. In: Ryan SJ, editor. Retina. 4th ed. Philadelphia: Elsevier Mosby; 2006. p. 2509–25.

21. Bellhorn MB, Friedman AH, Wise GN, Henkind P. Ultrastructure and clinicopathologic correlation of idiopathic preretinal macular fibrosis. Am J Ophthalmol. 1975 Mar;79(3):366–73.

22. Clarkson JG, Green WR, Massof D. A histopathologic review of 168 cases of preretinal membrane. 1977. Retina. Jan;25(5 Suppl):1–17.

23. Machemer R. Die chirurgische Entfernung von epiretinalen Makula-membranen (macular puckers). Klin Monatsbl Angenheilkd. 1978;173:36–42.

24. Puliafito CA, Hee MR, Lin CP, Reichel E, Schuman JS, Duker JS, et al. Imaging of macular diseases with optical coherence tomography. Ophthalmology. 1995 Mar;102(2):217–29.

25. Khoroshilova-Maslova IP, Leparskaya NL, Nabieva MM, Andreeva LD. Experimental Modeling of Proliferative Vitreoretinopathy. An Experimental Morphological Study. Bull Exp Biol Med. 2015 Jun 2;159(1):100–2.

26. Bringmann A, Wiedemann P. Involvement of Müller glial cells in epiretinal membrane formation. Graefes Arch Clin Exp Ophthalmol. 2009 Jul;247(7):865–83.

27. Guidry C. The role of Müller cells in fibrocontractive retinal disorders. Prog Retin Eye Res. 2005 Jan;24(1):75–86.

28. Sakamoto T, Ishibashi T. Hyalocytes: essential cells of the vitreous cavity in vitreoretinal pathophysiology? Retina. 2011 Feb;31(2):222–8.

29. Wolter RJ. Pores in the inner limiting membrane of the human retina. Acta Ophthalmol. 1964;42:971.

30. Rentsch FJ. The ultrastructure of preretinal macular fibrosis. Albrecht Von Graefes Arch Klin Exp Ophthalmol. 1977 Sep 28;203(3-4):321–37.

31. Gandorfer A, Schumann R, Scheler R, Haritoglou C, Kampik A. Pores of the inner limiting membrane in flat-mounted surgical specimens. Retina. 2011 May;31(5):977–81.

32. Schumann RG, Eibl KH, Zhao F, Scheerbaum M, Scheler R, Schaumberger MM, et al. Immunocytochemical and ultrastructural evidence of glial cells and hyalocytes in internal limiting membrane specimens of idiopathic macular holes. Invest Ophthalmol Vis Sci. 2011 Jan;52(11):7822–34.

33. Zhao F, Gandorfer A, Haritoglou C, Scheler R, Schaumberger MM, Kampik A, et al. Epiretinal cell proliferation in macular pucker and vitreomacular traction syndrome: analysis of flat-mounted internal limiting membrane specimens. Retina. 2013 Jan;33(1):77–88.

34. Gandorfer A, Haritoglou C, Scheler R, Schumann R, Zhao F, Kampik A. Residual cellular proliferation on the internal limiting membrane in macular pucker surgery. Retina. 2012 Mar;32(3):477–85.

35. Ng CH, Cheung N, Wang JJ, Islam AFM, Kawasaki R, Meuer SM, et al. Prevalence and risk factors for epiretinal membranes in a multi-ethnic United States population. Ophthalmology. 2011 Apr;118(4):694–9.

36. Fraser-Bell S, Ying-Lai M, Klein R, Varma R. Prevalence and associations of epiretinal membranes in latinos: the Los Angeles Latino Eye Study. Invest Ophthalmol Vis Sci. 2004 Jun;45(6):1732–6.

37. Klein R, Klein BE, Wang Q, Moss SE. The epidemiology of epiretinal membranes. Trans Am Ophthalmol Soc. 1994 Jan;92:403–25; discussion 425–30.

38. Katira RC, Zamani M, Berinstein DM, Garfinkel RA. Incidence and characteristics of macular pucker formation after primary retinal detachment repair by pars plana vitrectomy alone. Retina. 2008 May;28(5):744–8.

39. Saran BR, Brucker AJ. Macular epiretinal membrane formation and treated retinal breaks. Am J Ophthalmol. 1995 Oct;120(4):480–5.

40. Gilbert C, Hiscott P, Unger W, Grierson I, McLeod D. Inflammation and the formation of epiretinal membranes. Eye (Lond). 1988 Jan;2 Suppl:S140–56.

41. Kempen JH, Altaweel MM, Holbrook JT, Jabs DA, Sugar EA. The multicenter uveitis steroid treatment trial: rationale, design, and baseline characteristics. Am J Ophthalmol. 2010 Apr;149(4):550–61.e10.

42. Nicholson BP, Zhou M, Rostamizadeh M, Mehta P, Agrón E, Wong W, et al. Epidemiology of epiretinal membrane in a large cohort of patients with uveitis. Ophthalmology. 2014 Dec;121(12):2393–8.

43. Gass JDM. Macular dysfunction caused by epiretinal membrane contraction. Stereoscopic Atlas of Macular Diseases: Diagnosis and Treatment. 4th ed. St. Louis: Mosby; 1997. p. 938–50.

44. Staurenghi G, Sadda S, Chakravarthy U, Spaide RF. Proposed lexicon for anatomic landmarks in normal posterior segment spectral-domain optical coherence tomography: the IN•OCT consensus. Ophthalmology. 2014 Aug;121(8):1572–8.

45. Schumann RG, Gandorfer A, Eibl KH, Henrich PB, Kampik A, Haritoglou C. Sequential epiretinal membrane removal with internal limiting membrane peeling in brilliant blue G-assisted macular surgery. Br J Ophthalmol. 2010 Oct;94(10):1369–72.

46. Inoue M, Morita S, Watanabe Y, Kaneko T, Yamane S, Kobayashi S, et al. Inner segment/outer segment junction assessed by spectral-domain optical coherence tomography in patients with idiopathic epiretinal membrane. Am J Ophthalmol. 2010 Dec;150(6):834–9.

47. Cobos E, Arias L, Ruiz-Moreno J, Rubio M, Garcia-Bru P, Caminal J, et al. Preoperative study of the inner segment/outer segment junction of

photoreceptors by spectral-domain optical coherence tomography as a prognostic factor in patients with epiretinal membranes. Clin Ophthalmol. 2013 Jan;7:1467–70.

48. Itoh Y, Inoue M, Rii T, Hirota K, Hirakata A. Correlation between foveal cone outer segment tips line and visual recovery after epiretinal membrane surgery. Invest Ophthalmol Vis Sci. 2013 Nov;54(12):7302–8.

49. Gomes NL, Corcostegui I, Fine HF, Chang S. Subfoveal pigment changes in patients with longstanding epiretinal membranes. Am J Ophthalmol. 2009 May;147(5):865–8.

50. Kwok AK, Lai TY, Yuen KS. Epiretinal membrane surgery with or without internal limiting membrane peeling. Clin Experiment Ophthalmol. 2005 Aug;33(4):379–85.

51. DeMarchis EH, Pershing S, Moshfeghi DM. Clinical-pathologic correlation: vitrectomy with epiretinal and internal limiting membrane peel. Ophthalmic Surg Lasers Imaging Retina. 45(3):218–21.

52. Kifuku K, Hata Y, Kohno R, Kawahara S, Mochizuki Y, Enaida H, et al. Residual internal limiting membrane in epiretinal membrane surgery. Br J Ophthalmol. 2009 Aug;93(8):1016–9.

53. Gibran SK, Flemming B, Stappler T, Pearce I, Groenewald C, Heimann H, et al. Peel and peel again. Br J Ophthalmol. 2008 Mar;92(3):373–7.

54. Koutsandrea CN, Apostolopoulos MN, Alonistiotis DA, Moschos MM, Georgiadou E, Kyriaki TE, et al. Indocyanine green-assisted epiretinal membrane peeling evaluated by optical coherence tomography and multifocal electroretinography. Clin Ophthalmol. 2007 Dec;1(4):535–44.

55. Moschos M, Apostolopoulos M, Ladas J, Theodossiadis P, Malias J, Papaspirou A, et al. Assessment of macular function by multifocal electroretinogram before and after epimacular membrane surgery. Retina. 2001 Jan;21(6):590–5.