UAB
Universitat Autònoma de Barcelona

Aplicación clínica de la ecografía pulmonar en el estudio de la neumonía por SARS-CoV-2 y sus secuelas

David V. Clofent Alarcón

ADVERTIMENT. L'accés als continguts d'aquesta tesi queda condicionat a l'acceptació de les condicions d'ús establertes per la següent llicència Creative Commons: https://creativecommons.org/licenses/?lang=ca

ADVERTENCIA. El acceso a los contenidos de esta tesis queda condicionado a la aceptación de las condiciones de uso establecidas por la siguiente licencia Creative Commons: https://creativecommons.org/licenses/?lang=es

WARNING. The access to the contents of this doctoral thesis it is limited to the acceptance of the use conditions set by the following Creative Commons license: https://creativecommons.org/licenses/?lang=en

TESIS DOCTORAL

Aplicación clínica de la ecografía pulmonar en el estudio de la neumonía por SARS-CoV-2 y sus secuelas

Tesis presentada para optar al grado de Doctor

Doctorando:

David V. Clofent Alarcón

Directores:

Dr. Mario Culebras Amigo
Dra. Eva Polverino

Tutor:

Dr. Jaume J. Ferrer Sancho

UAB
Universitat Autònoma de Barcelona

UNIVERSITAT AUTÒNOMA DE BARCELONA
Programa de Doctorado en Medicina
Departamento de Medicina

Barcelona, 2024

A todos los afectados por la pandemia de COVID-19. A nuestros pacientes por demostrarnos su valentía y resiliencia ante esta global y a la vez solitaria enfermedad. A aquellos que de forma altruista participaron en estos estudios. A todos los profesionales de la salud, por su incansable lucha para sanar y acompañar a los anteriores. A los que aplaudieron. A la sanidad pública y a todo aquel que se mantenga firme en su defensa.

AGRADECIMIENTOS

La presente tesis doctoral nace a raíz de una crisis sanitaria global y es el reflejo de la cohesión y dedicación de muchos profesionales que hicieron frente a una amenaza sin precedentes. Aunque ha sido esencial la colaboración anónima de innumerables personas, me gustaría hacer mención a aquellas cuyas aportaciones fueron de un valor insustituible para el desarrollo de este trabajo y a las que me acompañaron durante el camino.

En primer lugar, al equipo de ecografistas, Almudena, Marta y Galo, que se embarcaron a ciegas en esta aventura y dieron lo mejor en los peores momentos de la pandemia. Son, sin duda, el músculo de esta tesis.

Eva y Mario, directores de esta tesis, por su apoyo incondicional para desarrollar estos estudios y darme alas siempre que lo he necesitado. Mario, a quien considero mi mentor en el mundo de las técnicas, por compartir su conocimiento, humildad, integridad y confianza plena. Eva, por su talento investigador sin límites y su optimismo, que regala a quien se acerque.

Toni, por su sabiduría, generosidad y valor humano, siendo un ejemplo constante en mi día a día, tanto a nivel profesional como personal.

Jaume, tutor de esta tesis, por su cercanía y su voluntad constante para prestar ayuda.

Xavi, cuyos consejos como tutor marcaron mi residencia y mi forma de ver la ciencia hasta día de hoy.

A mis "R" mayores, Javi, Christian, Júlia, Eva y Mikel, por ser mis maestros en las trincheras.

Al equipo de broncoscopias, UDR y BQ/FQ que hacen que las horas de trabajo se conviertan en algo más. A Jordi, por su inmensa ayuda con la recogida de los datos durante el primer estudio. A Reme, por "darle brillo" a tantas tardes que he pasado tecleando este trabajo en el hospital.

Al equipo de radiología torácica, cuya profesionalidad y colaboración ha sido fundamental en esta tesis, así como en mi práctica clínica diaria.

A todos los integrantes del Servei de Pneumologia por ofrecerme una formación de excelencia y una visión humana de la medicina. Gracias por vuestra confianza para seguir formando parte del equipo.

A mis padres, por regalarme una forma "Kavafiana" de ver la profesión y la vida, en la que lo importante siempre es el camino. A mi madre, por su altruismo y sensibilidad, que la hacen una persona invencible. A mi padre, por su visión inquieta del mundo y su pasión por admirar la belleza de las pequeñas cosas.

A mi tía Rosa, por su integridad y su forma de entender la medicina.

A mi abuelo Tino por haberlo sido todo con tan poco.

A Lorena, por acompañarme en este viaje, siempre lleno de emocionantes curvas, sonrisas e inolvidables paisajes.

A

ALT: alanina aminotransferasa

AST: aspartato aminotransferasa

AUC: área bajo la curva

C

COVID-19: enfermedad por coronavirus de 2019

D

DE: desviación estándar

DLCO: capacidad de difusión monóxido de carbono

E

ECA2: enzima convertidora de angiotensina 2

EP: ecografía pulmonar

EPI: enfermedad pulmonar intersticial

EPI-PC: enfermedad pulmonar intersticial post-COVID-19

EPOC: enfermedad pulmonar obstructiva crónica

ETE: enfermedad tromboembólica

F

FEV1: volumen espiratorio forzado en el primer segundo

FP: fibrosis pulmonar

FPI: fibrosis pulmonar idiopática

FVC: capacidad vital forzada

I

IL-6: interleucina 6

IMC: índice de masa corporal

IQR: rango intercuartílico

L

LDH: lactato deshidrogenasa

LUS: ecografía pulmonar *(siglas en inglés)*

LUS-score: puntuación de la ecografía pulmonar utilizada en el primer estudio

LUS B-line-score: puntuación de la ecografía pulmonar utilizada en el segundo estudio

M

MERS-CoV: coronavirus del síndrome respiratorio de Oriente Medio

O

OMS: Organización Mundial de la Salud

P

PCR: test de reacción en cadena de la polimerasa

R

RILS: secuelas pulmonares intersticiales significativas, por sus siglas en inglés.

ROC: característica operativa del receptor

S

SARS-CoV-1: coronavirus de tipo 1 del síndrome respiratorio agudo severo

SARS-CoV-2: coronavirus de tipo 2 del síndrome respiratorio agudo severo

SAOS: síndrome de apnea obstructiva del sueño

SDRA: síndrome de distrés respiratorio del adulto

T

TAC: tomografía axial computarizada

U

UCI: unidad de cuidados intensivos

V

VPP: valor predictivo positivo

VPN: valor predictivo negativo

RESUMEN 10

ABSTRACT 11

1. INTRODUCCIÓN 13

1.1. SARS-COV-2 15

1.2. COVID-19 16

1.3. Condición y secuelas post-COVID-19 19

1.3.1. Condición post-COVID-19 o COVID persistente 19

1.3.2. Secuelas pulmonares y enfermedad intersticial post-COVID-19 20

1.4. Ecografía pulmonar 25

1.4.1. Historia 25

1.4.2. Principios básicos 27

1.4.3. Patrones ecográficos en la valoración del parénquima pulmonar 27

1.4.4. Ecografía en el síndrome de distrés respiratorio 30

1.4.5. Ecografía en enfermedad pulmonar intersticial 31

2. JUSTIFICACIÓN 33

3. HIPÓTESIS 37

4. OBJETIVOS 41

5. COMPENDIO DE PUBLICACIONES 45

5.1. Serial lung ultrasound in monitoring viral pneumonia: The lesson learned from COVID-19 47

5.2. Lung ultrasound as a first-line test in the evaluation of post-COVID-19 pulmonary sequelae 63

6. RESUMEN GLOBAL DE RESULTADOS 77

6.1. ECOGRAFÍA PULMONAR EN LA NEUMONÍA POR SARS-COV-2 79

6.1.1. Variables clínicas del ingreso hospitalario 79

6.1.2. Hallazgos ecográficos en la exploración del día 1 79

6.1.3. Valor de la puntuación ecográfica (LUS-score) en la predicción del deterioro clínico 80

6.1.4. Análisis univariante y multivariante 83

6.1.5. Concordancia interobservador 83

6.2. ECOGRAFÍA PULMONAR EN LAS SECUELAS POST-COVID-19 83

6.2.1. Datos sobre el ingreso hospitalario de la población a estudio 83

6.2.2. Seguimiento al alta en las consultas post-COVID 83

6.2.3. Ecografía pulmonar 85

6.2.4. Concordancia interobservador 87

7. RESUMEN GLOBAL DE LA DISCUSIÓN 89

7.1. PAPEL DE LA ECOGRAFÍA PULMONAR EN LA NEUMONÍA POR SARS-COV-2 91

7.2. PAPEL DE LA ECOGRAFÍA PULMONAR EN LAS SECUELAS POST-COVID-19 96

8. CONCLUSIONES 103

9. LÍNEAS DE FUTURO 107

10. BIBLIOGRAFÍA 113

La pandemia de enfermedad por coronavirus 2019 (COVID-19) ha supuesto uno de los mayores desafíos médicos de la historia moderna. La manifestación principal de la infección es una neumonía vírica que puede evolucionar en un porcentaje significativo de los individuos no inmunizados a un síndrome de distrés respiratorio agudo con una elevada mortalidad asociada. Además, los supervivientes de esta neumonía presentan ocasionalmente secuelas respiratorias de diversa índole, en algunos casos en forma de afectación pulmonar intersticial.

La presente tesis está compuesta por 2 estudios prospectivos. El objetivo principal de los mismos es evaluar la precisión diagnóstica de la ecografía pulmonar (EP) en la predicción de formas graves de COVID-19 en pacientes hospitalizados, así como en la detección de secuelas pulmonares intersticiales en los supervivientes de esta enfermedad.

El primer estudio analiza una serie de 200 pacientes hospitalizados por COVID-19 sometidos a un protocolo de EP seriada los días 1, 3 y 5 de ingreso. El principal resultado arroja que la afectación ecográfica es un predictor independiente de deterioro respiratorio con necesidad de traslado a UCI. En concreto, se demuestra que una leve afectación ecográfica en el momento del ingreso es capaz de descartar una posterior evolución a formas graves con un valor predictivo negativo del 99%. Además, la monitorización de la afectación ecográfica al tercer día de ingreso, permite mejorar la precisión diagnóstica en la predicción de esta evolución clínica desfavorable.

El segundo estudio evalúa la utilidad de la EP para identificar secuelas pulmonares intersticiales en 352 pacientes tras 2 a 5 meses de una hospitalización por COVID-19. Los resultados determinan que el grado de afectación ecográfica en forma de líneas B muestra una fuerte correlación con los hallazgos de la tomografía axial computerizada (TAC) y una moderada correlación inversa con las pruebas de función respiratoria. Al analizar la precisión diagnóstica de la EP respecto a la TAC en la detección de estas secuelas, se evidencia una sensibilidad del 94% y una especificidad del 82%.

En definitiva, la EP emerge como una herramienta valiosa en el abordaje integral de la COVID-19, ya que permite predecir el riesgo de deterioro clínico durante la enfermedad aguda y a su vez, identificar las posibles secuelas pulmonares en la fase de recuperación.

The coronavirus disease 2019 (COVID-19) pandemic represents one of the greatest medical challenges in modern history. This disease can manifest as a viral pneumonia that in a high percentage of non-immunized individuals progresses to an acute respiratory distress syndrome. Survivors of this pneumonia often present various types of respiratory sequelae, occasionally in the form of interstitial lung involvement.

The present thesis consists of two prospective studies. Their primary objective is to evaluate the diagnostic accuracy of lung ultrasound (LUS) for both predicting severe forms of COVID-19 and detecting interstitial lung sequelae in survivors of this disease.

The first study examines a series of 200 hospitalized COVID-19 patients subjected to a protocol of serial LUS on days 1, 3, and 5 of admission. The primary outcome reveals that LUS findings are an independent predictor of respiratory deterioration requiring ICU transfer. Specifically, it is shown that a mild LUS involvement at the time of admission can effectively rule out subsequent progression to severe forms with a negative predictive value of 99%. Furthermore, monitoring LUS involvement on the third day of admission improves diagnostic accuracy in predicting this unfavorable clinical course.

The second study evaluates the ability of LUS in identifying interstitial lung sequelae in 352 patients 2 to 5 months after a hospitalization for COVID-19. The degree of LUS involvement, visualized as a B-line pattern, shows a strong correlation with computed tomography (CT) findings and a moderate inverse correlation with pulmonary function tests. When analyzing the diagnostic accuracy of LUS compared to CT in detecting these sequelae, a sensitivity of 94% and a specificity of 82% is exhibited.

In conclusion, LUS emerges as a valuable tool in the comprehensive management of COVID-19, both in the prediction of clinical deterioration during the acute phase of the disease and in the identification of potential lung sequelae during the recovery phase.

1

Introducción

1.1. SARS-COV-2

El 31 de diciembre de 2019 en la ciudad china de Wuhan, fue reportado por la Organización Mundial de la Salud (OMS) el primer caso de infección por un nuevo coronavirus, el coronavirus 2 del Síndrome Respiratorio Agudo Severo (SARS-CoV-2) [1]. La enfermedad causada por este virus, denominada COVID-19, se extendió rápidamente por todo el mundo y la OMS declaró el brote como pandemia el 11 de marzo de 2020 [2]. Este evento sin precedentes en la historia moderna supuso un desafío científico y social, comprometiendo gravemente la capacidad de respuesta de los sistemas de salud. La OMS anunció el fin de la pandemia el 5 de mayo de 2023, habiendo contabilizado en un lapso de poco más de 3 años, las impactantes cifras de más de 765 millones de infectados y alrededor de 7 millones de vidas perdidas en el mundo [3].

La enfermedad por coronavirus en humanos no representó una novedad científica en sí misma. De hecho, en las últimas dos décadas se habían producido brotes por otros coronavirus como el coronavirus del Síndrome Respiratorio Agudo Severo (SARS-CoV) en 2002 [4] y el coronavirus del Síndrome Respiratorio de Oriente Medio (MERS-CoV) en 2012 [5], con un mecanismo de transmisión y consecuencias clínicas similares, pero a mucha menor escala.

El origen del contagio a humanos del SARS-CoV-2 es todavía controvertido, si bien las hipótesis más probables son la transmisión zoonótica directa desde murciélagos y pangolines (que parecen ser los reservorios naturales) o a través de un hospedador intermedio [6]. La transmisión persona-persona se produce principalmente por inhalación o contacto de las gotas y aerosoles respiratorios emitidos por un enfermo hasta las vías respiratorias de un individuo susceptible [7]. La entrada del virus en las células huésped humanas se produce gracias a la interacción entre su proteína S y el receptor de la enzima convertidora de angiotensina 2 (ECA2), presente en el epitelio pulmonar [8].

En individuos sin inmunización previa, el período de incubación mediano es de unos 5 días, pero la transmisión de la infección puede comenzar entre 24 y 48 horas antes del inicio de los síntomas [9]. La presencia de contagiadores asintomáticos (tanto individuos en este período de

latencia como aquellos asintomáticos durante toda la infección) fue una de las razones de la rápida dispersión de la pandemia [10-11].

A nivel epidemiológico, se produjo un contagio en brotes epidémicos que a nivel poblacional se organizaron masivamente en diferentes olas o fases epidémicas. Oficialmente en España se reportaron al menos siete olas de contagio, desde marzo de 2020 hasta finales de 2022 [12] (***Figura 1***). La repercusión en el sistema sanitario fue decreciente conforme avanzaron las diferentes fases epidémicas, sobre todo tras el inicio de la vacunación. En cuanto a la incidencia, el análisis comparativo de los casos en cada ola es muy complejo debido a la infraestimación de los primeros momentos de la pandemia [13].

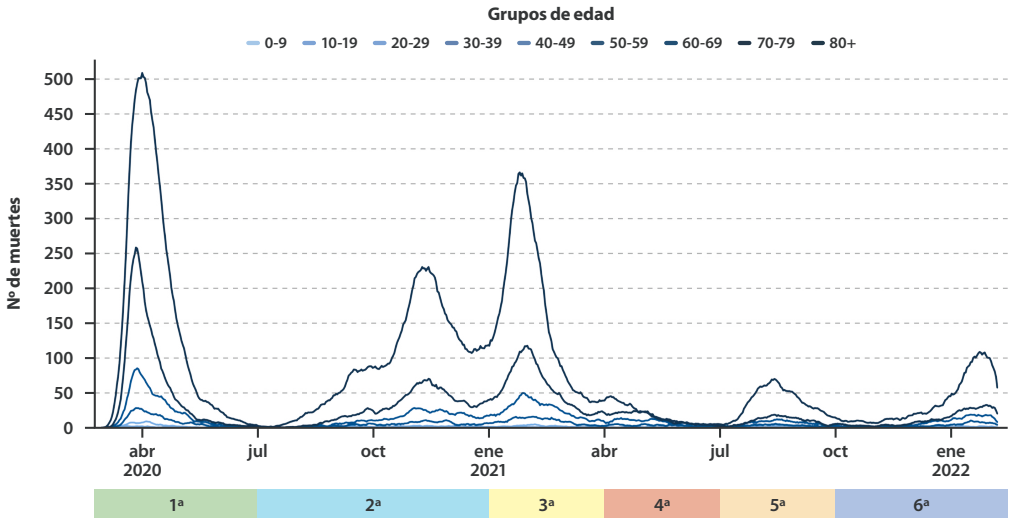

Figura 1: Número de muertes por COVID-19 en España a lo largo de la pandemia por grupos de edad. *Adaptado de Centro Nacional de Estadística* [12]

1.2. COVID-19

Las consecuencias clínicas de la infección por SARS-CoV-2 en individuos sin inmunización previa son heterogéneas. La fase inicial, caracterizada por la invasión viral y replicación, produce en alrededor de un 80% de los individuos la tríada típica de fiebre, tos y astenia; aunque la manifestación de síntomas atípicos como cefalea, mialgias, anosmia o síntomas gastrointestinales también es frecuente [14]. Sin embargo, alrededor de un 15-20% de los pacientes presenta una

segunda fase con afectación pulmonar en forma de neumonía vírica, como consecuencia de la multiplicación viral e inflamación local pulmonar. Radiológicamente se caracteriza por una afectación bilateral, parcheada y de predominio periférico o subpleural, siendo los hallazgos más frecuentes opacidades en vidrio deslustrado, engrosamiento de septos interlobulares y consolidaciones [15] (***Figura 2***). Si la afectación pulmonar es significativa, desencadena una insuficiencia respiratoria aguda, habitualmente de rápida instauración. Finalmente, en aproximadamente un 5-7% de los casos se produce una fase hiperinflamatoria con instauración de formas graves en contexto de síndrome de distrés respiratorio del adulto (SDRA), shock y/o fallo multiorgánico [16].

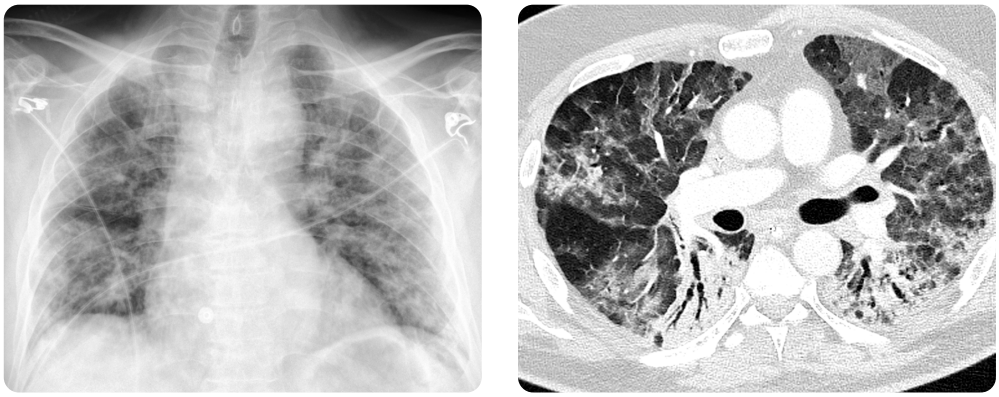

Figura 2: Radiografía simple y TAC de tórax de un paciente con neumonía bilateral por SARS-CoV-2

La patogénesis de estas formas graves consiste en una disregulación inmune con una drástica elevación de citocinas proinflamatorias, denominada "tormenta de citocinas". A nivel pulmonar se origina una infiltración masiva de neutrófilos y macrófagos que promueve la aparición de neumonitis, daño alveolar difuso y posterior SDRA. En ocasiones, esta respuesta inflamatoria sistémica puede ocasionar disfunción cardíaca, hepática, renal o multisistémica [17, 18] (***Figura 3***). Si bien los primeros estudios describían letalidades más elevadas [19], a medida que se fue ampliando la cobertura de pruebas diagnósticas, el cálculo de la letalidad se redujo de forma considerable, permaneciendo en torno al 1-2% [20] en individuos no inmunizados.

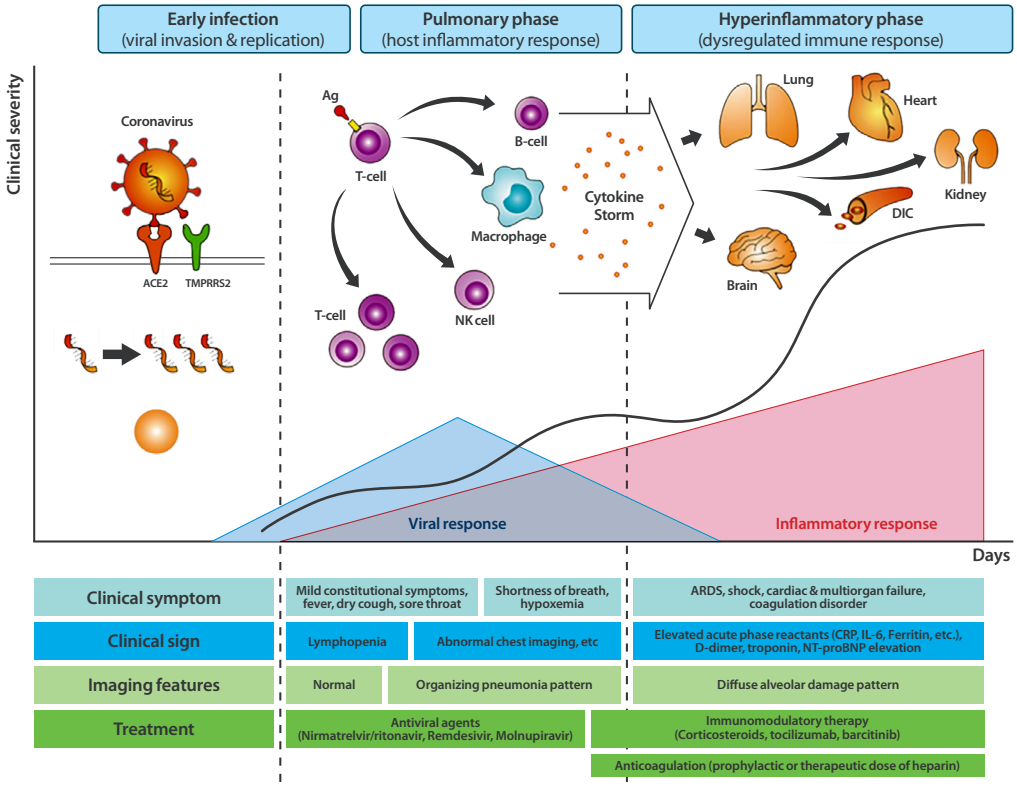

Figura 3: Evolución patogénica de la neumonía por SARS-CoV-2 según de *Jeong et al* [15]

La evolución a formas graves en individuos no inmunizados es frecuente, impredecible y de rápida instauración. Estas particularidades y la ausencia de tratamientos efectivos en los primeros momentos de la pandemia, provocó que la predicción de la progresión hacia una enfermedad crítica fuese uno de los objetivos principales del manejo clínico. Se inició la búsqueda de herramientas que permitiesen estratificar e identificar individuos con formas clínicas potencialmente fatales que requiriesen una estrecha monitorización y la eventual instauración de medidas de soporte vital.

En este sentido, múltiples estudios identificaron factores pronósticos del huésped, como son una mayor edad y la presencia de ciertas comorbilidades, especialmente diabetes, hipertensión arterial, obesidad, enfermedad cardiovascular, enfermedad respiratoria crónica y cáncer [21].

Por otra parte, se describieron marcadores pronósticos como son la alteración de parámetros analíticos, siendo los más relevantes la elevación de reactantes de fase aguda en relación al síndrome hiperinflamatorio y la alteración de parámetros de coagulación secundario a la coagulopatía inducida por la infección [22-24]. Paralelamente, el grado de afectación pulmonar evaluado por técnicas de imagen fue definido por la OMS como una herramienta útil para predecir la instauración del SDRA [25]. Sin embargo, la radiografía simple de tórax presenta una baja sensibilidad para esta indicación, y aunque la tomografía axial computarizada (TAC) es el gold standard en la valoración del parénquima pulmonar, sus características técnicas y logísticas no son las más apropiadas para este objetivo; lo que ha condicionado la creciente implementación de la ecografía como alternativa.

A fecha de hoy, a pesar de los múltiples estudios existentes, las principales guías clínicas no han establecido un consenso sobre cuál es la herramienta pronóstica óptima para la predicción de las formas graves de la enfermedad [26-28]. Es importante resaltar que, tras la llegada de la vacunación, se produjo un cambio en la evolución natural de la enfermedad con una marcada reducción en los casos graves y una mejoría drástica en el pronóstico de estos pacientes [29].

1.3. CONDICIÓN Y SECUELAS POST-COVID-19

Se podría definir la patología post-COVID-19 como un grupo multisistémico de síntomas y complicaciones que persisten o emergen tras la infección por SARS-CoV-2. La afectación de estos pacientes presenta una marcada heterogeneidad clínica, lo que en muchos casos dificulta su clasificación. Se han identificado dos entidades notablemente diferentes: la condición post-COVID-19 y las secuelas post-COVID-19. Mientras que la condición post-COVID-19 supondrá la persistencia de síntomas tras la fase aguda de la enfermedad, las secuelas post-COVID-19 implicarán necesariamente la persistencia de daño órgano-específico [30]. La correcta caracterización de la patología post-COVID-19 será esencial, dado el diferente manejo clínico según el tipo de complicación.

1.3.1. Condición post-COVID-19 o COVID persistente

La condición post-COVID-19 (también denominada COVID persistente o long COVID), se define como la persistencia de los síntomas tras más de 2 meses de la infección aguda por SARS-CoV-2,

y que no puede ser explicada por un diagnóstico alternativo [31]. Los síntomas son extremadamente variados, siendo los más frecuentes disnea, astenia, mialgias, cefalea, alteraciones del sueño y síntomas cognitivos como la denominada "niebla mental" [32]. Todavía se desconocen con exactitud los mecanismos precisos que subyacen a estos síntomas persistentes. Además, la aparición de estos síntomas no parece relacionada con la gravedad o el daño orgánico producido durante la fase aguda de la enfermedad y es frecuente que no se objetiven hallazgos patológicos en las exploraciones radiológicas o de función pulmonar [33]. La incidencia de la condición post-COVID-19 es desconocida y los estudios han arrojado datos diversos debido a la amplia variedad de definiciones y la falta de una vigilancia específica para esta entidad.

1.3.2. Secuelas pulmonares y enfermedad intersticial post-COVID-19

Las secuelas post-COVID-19 hacen referencia a la patología derivada del daño orgánico producido tras la enfermedad aguda por SARS-CoV-2. Las secuelas más frecuentes son las pulmonares, principalmente en relación al SDRA, si bien, también se han descrito secuelas extrapulmonares derivadas de complicaciones durante la fase aguda en las funciones cardiovascular, renal, hepática o tiroidea [30].

La existencia de secuelas pulmonares tras un SDRA ya se había descrito en la era pre-pandémica [34]. Varios estudios habían identificado una afectación funcional respiratoria manifestada con un descenso en la capacidad de difusión de monóxido de carbono (DLCO) y con la reducción de la capacidad de ejercicio [35, 36]. Además, en epidemias por virus respiratorios similares, como las causadas por el MERS-CoV y el SARS-CoV, un porcentaje variable de supervivientes presentaron enfermedad pulmonar intersticial (EPI), incluyendo fibrosis pulmonar (FP) [37-40].

De forma similar, supervivientes de la COVID-19, especialmente aquellos que desarrollaron formas graves, pueden presentar un daño pulmonar persistente tras la resolución de la infección vírica. Se ha descrito que la presencia de una respuesta inmunitaria sostenida a nivel pulmonar favorecería la activación de vías profibróticas, conduciendo a un depósito excesivo de matriz extracelular en el espacio intersticial y a la destrucción de la microarquitectura pulmonar [41-45].

La consecuencia de estos mecanismos profibróticos en individuos susceptibles sería el desarrollo de una enfermedad pulmonar intersticial post-COVID-19 (EPI-PC) y, en algunos casos la evolución hacia una FP.

La verdadera patogénesis de la EPI-PC es todavía incierta (***Figura 4***). Muchos autores hipotetizan sobre si esta entidad es el resultado de una inducción o aceleración de una EPI preexistente no diagnosticada, o bien, si la COVID19 desencadena verdaderamente una EPI de novo. Otras incógnitas son las posibles implicaciones de una infección viral persistente, la estimulación de fenómenos autoinmunes o del estado de hipercoagulabilidad. En todo caso, la EPI-PC es probablemente el resultado de una interacción compleja entre susceptibilidad inmunogénica, daño alveolo-intersticial directo (por la infección vírica, el SDRA y la ventilación mecánica), alteración reparativa, fenómenos hiperinflamatorios y de hipercoagulabilidad [46].

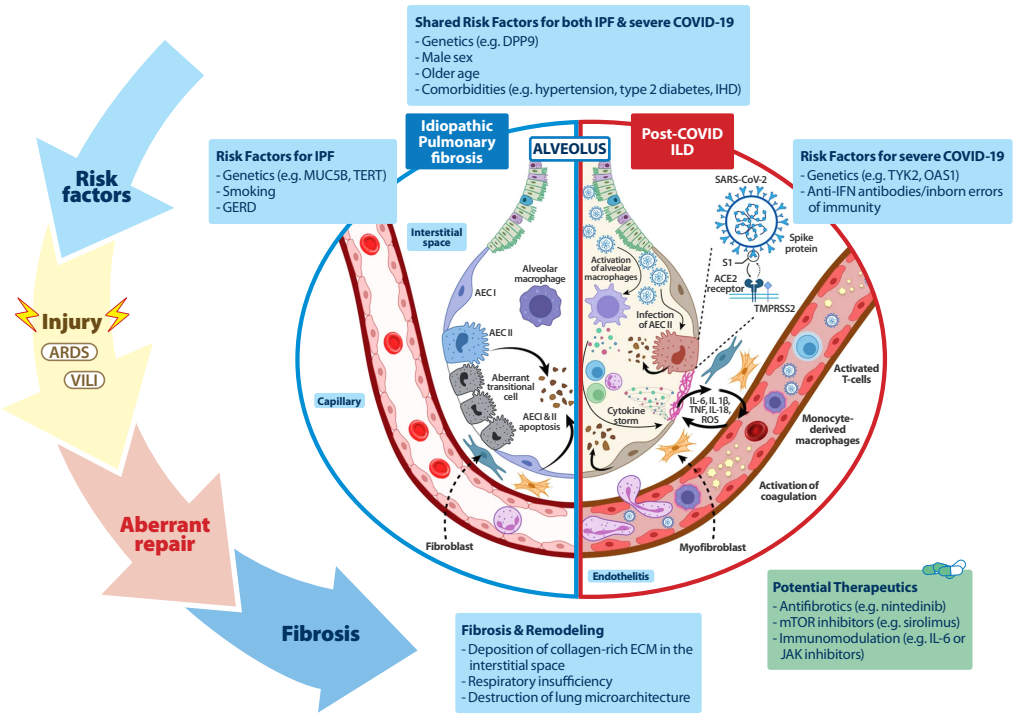

Figura 4: Vías patogénicas de la EPI-PC y la FPI según *Mehta et al* [46]

Además, la EPI-PC comparte ciertos rasgos con la fibrosis pulmonar idiopática (FPI), no solo en cuanto a los mecanismos patogénicos [47], sino también por la identificación de varios genes que parecen implicados en estas dos patologías [48]. La diferencia fundamental entre ambas entidades radica en que, si bien la naturaleza de la FPI es inevitablemente progresiva, la EPI-PC podría tener un componente reversible en la mayoría de los casos.

Esta nueva entidad empezó a ser identificada tras la primera ola de la pandemia, al objetivar que algunos supervivientes de la COVID-19 presentaban lesiones pulmonares residuales que generalmente repercutían en la función pulmonar [49, 50]. La sintomatología de estos pacientes es muy heterogénea y va desde formas asintomáticas a síntomas persistentes difícilmente distinguibles de la condición post-COVID-19 [51]. Por el contrario, la alteración de la función pulmonar, especialmente la reducción de la DLCO va a favor de la presencia de EPI-PC y está relacionada con la gravedad de la fase aguda y el grado de estas secuelas [52-55].

A nivel radiológico, la afectación pulmonar se manifiesta en la TAC de tórax como patrones intersticiales en diferentes grados, siendo el patrón de neumonía organizada el más frecuente [56]. En la mayoría de casos se observa la persistencia de opacidades en vidrio deslustrado, reticulación subpleural y bandas parenquimatosas. En casos más graves pueden existir cambios fibróticos como bronquiectasias de tracción e incluso panalización [57-59] (***Figura 5***).

Figura 5: TAC de tórax de un superviviente de COVID-19 donde se objetiva la persistencia tras más de 1 año de la infección de una afectación pulmonar intersticial con reticulación subpleural, bandas parenquimatosas y alguna bronquiectasia de tracción.

La evidencia existente sobre los cambios anatomopatológicos encontrados en muestras pulmonares de estos pacientes es congruente con los hallazgos radiológicos descritos. Estudios de autopsias de pacientes fallecidos por COVID-19 manifestaron cambios sugestivos de neumonía organizada fibrinoide aguda [60]. De forma similar, nuestro grupo publicó un estudio en el que se demostró la presencia de neumonía organizada y neumonitis en criobiopsias transbronquiales realizadas en supervivientes con hallazgos radiológicos de EPI-PC [61] (***Figura 6***).

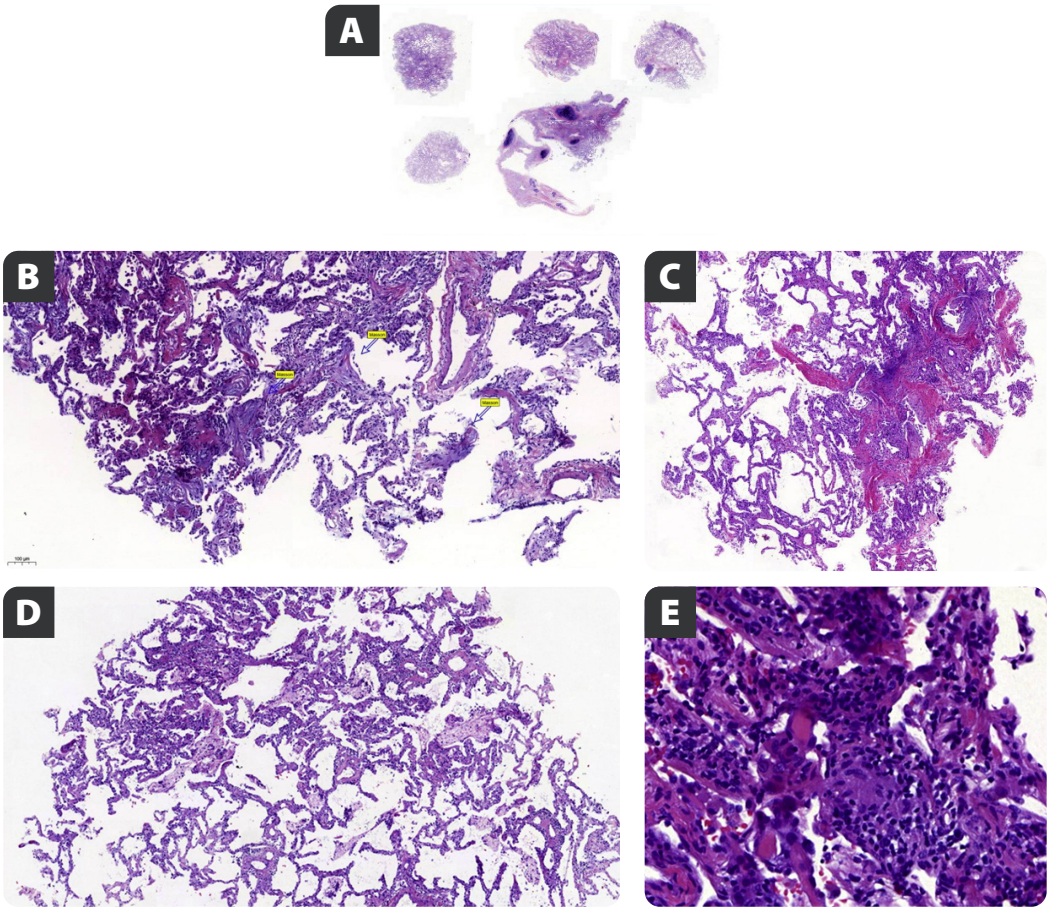

Figura 6: Cortes histológicos en hematoxilina-eosina de criobiopsias transbronquiales de un paciente con sospecha de EPI-PC.

A, Criobiopsias transbronquiales (5 muestras) del mismo paciente. ***B***, engrosamiento intersticial con inflamación crónica y focos fibroblásticos en los espacios alveolares (*flechas*). ***C***, Cuerpos de Masson parcialmente colagenizados. ***D***, Inflamación intersticial leve-moderada. ***E***, Inflamación intersticial moderada y células gigantes intersticiales. Adaptado de *Culebras et al* [61].

La verdadera historia natural y evolución a largo plazo de la EPI-PC es todavía desconocida. Pese a que la mayoría de los casos no presentan formas progresivas, la reversibilidad de esta entidad sigue siendo una incógnita. Si bien los cambios radiológicos y las alteraciones de la función pulmonar parecen mejorar con el paso de los meses, se ha descrito que hasta un 20% de los supervivientes de una hospitalización presentarán secuelas radiológicas persistentes más allá del primer año de seguimiento [62-65].

El manejo de estos pacientes también es controvertido y mientras algunos expertos apoyan una estrategia de seguimiento sin tratamiento, otros apoyan el inicio de tratamientos de forma precoz. Los corticoesteroides han sido los fármacos más utilizados, en base a su utilización previa tanto en el SDRA como en la neumonía organizada [66, 67]. De hecho, la introducción de los corticoesteroides en el tratamiento de la fase aguda de la COVID-19 demostró una reducción del daño pulmonar y de la mortalidad [68-69]. Consecuentemente, es posible que los pacientes que se beneficiaron de este tratamiento en la fase aguda presentasen una menor tasa de secuelas en comparación con aquellos de los primeros momentos de la pandemia. En esta línea, varios estudios han descrito la efectividad de los corticoesteroides en el tratamiento de la EPI-PC, algunos de ellos en pacientes con neumonía organizada corroborada por biopsias transbronquiales [70-72]. Sin embargo, dado que la mayoría de pacientes con secuelas pulmonares carecen de estudio anatomopatológico, la aplicación sistemática de este tratamiento sigue en debate. Tanto la eficacia de los corticoesteroides como de otros tratamientos como los inmunomoduladores o antifibróticos no se ha resuelto y está siendo investigada en diversos ensayos clínicos.

Finalmente, es necesario mencionar que existen otro tipo de secuelas respiratorias tras la COVID-19. Una de ellas son las relacionadas con la enfermedad tromboembólica (ETE) inducida por la COVID-19. Se ha objetivado que ciertos pacientes presentan síntomas crónicos y alteración de biomarcadores que sugieren una ETE persistente [73]. Aunque este síndrome ya estaba descrito previamente con una incidencia en torno al 16% [74], son necesarios más estudios para clarificar la incidencia y relevancia en supervivientes de la COVID-19. Por otra parte, se ha descrito un aumento de síntomas respiratorios y un mayor uso de tratamiento broncodilatador en pacientes con asma

y EPOC tras superar la COVID-19 [75, 76]. Además, en el seguimiento de los supervivientes sin enfermedades respiratorias previas, se ha identificado que hasta un 10% de los participantes presentaban obstrucción al flujo aéreo [65]. La posible implicación del COVID-19 o su efecto en el empeoramiento de enfermedades obstructivas de base no se ha establecido con claridad todavía.

En definitiva, todavía existen importantes cuestiones sin resolver en torno a las secuelas pulmonares post-COVID-19 y la EPI-PC. Algunas de ellas son su prevalencia, historia natural, relevancia clínica y posible reversibilidad; así como las dudas en su manejo y efectividad de los tratamientos. Pese a todas estas incógnitas, el consenso es amplio en cuanto a la necesidad de diagnóstico y seguimiento de estos pacientes.

Múltiples grupos científicos han publicado protocolos para el diagnóstico y seguimiento de la EPI-PC, pero estos son notablemente heterogéneos [77-81]. Por ejemplo, aunque las técnicas de imagen están siempre recomendadas en la evaluación inicial, no existe consenso en cuál es la exploración más adecuada. Pese a que la TAC de tórax es el gold standard, su aplicación es compleja en una población de escala pandémica. Por otra parte, técnicas más sencillas como la radiografía simple de tórax o la espirometría carecen de la sensibilidad necesarias para este objetivo. Es llamativo que el uso de la ecografía no se ha considerado en ninguno de los protocolos [77-81].

Considerando la magnitud sin precedentes de la pandemia por SARS-CoV-2, por muy pequeña que sea la frecuencia de las secuelas pulmonares, su impacto poblacional será relevante. Por este motivo, la identificación de herramientas que permitan su cribado en grandes poblaciones parece una prioridad para la reciente y futuras pandemias.

1.4. ECOGRAFÍA PULMONAR

1.4.1. Historia

Los ultrasonidos no se transmiten a través del aire. Bajo esta realidad física, la ecografía pulmonar (EP o LUS por sus siglas en inglés) quedó relegada durante años. Y es que, a pesar del prolijo uso de los ultrasonidos en múltiples disciplinas médicas desde mediados del siglo pasado, su utilización

en la patología pulmonar no ha sido plenamente aceptada hasta las dos últimas décadas. Sirva de ejemplo la siguiente cita: "los ultrasonidos no son útiles para la evaluación del parénquima pulmonar", publicada en los prestigiosos manuales de Harrison hasta su edición de 2011 [82].

La historia de los ultrasonidos nace tras el hundimiento del Titanic en 1912, que propició la búsqueda de herramientas para mejorar la detección de icebergs. Durante la Primera Guerra Mundial, se desarrollan estas técnicas para la detección de submarinos. Y es a partir de la Segunda Guerra Mundial donde se optimiza el uso de los ultrasonidos y se empieza a pensar en su implementación en ciencias biomédicas [83]. En 1942, el Dr. Karl Theodore Dussik publicó el primer estudio en el que describía la aplicación de los ultrasonidos en el diagnóstico médico, en concreto sobre el cerebro [84]. Pocos años después, en 1946, A. Dénier escribe el primer artículo en el que se sugiere su posible uso para el estudio pulmonar [85]. Desgraciadamente, esta aportación fue ignorada durante décadas, hasta que en 1986 se publican los diferentes patrones ecográficos en la evaluación de enfermedades torácicas en modelos equinos [86]. A partir de la década de 1990 comienza la realización de diversos estudios en humanos, los más relevantes de Targhetta y Lichtenstein, que demuestran la utilidad de la EP en la patología pulmonar [87–90]. La consolidación de esta técnica se produce con la publicación del primer consenso internacional sobre EP en 2012 [91], documento que fue de los más citados durante ese año en el campo de la medicina respiratoria y los cuidados críticos.

En los últimos años, la utilidad de la EP en la valoración de enfermedades pleuro-pulmonares ha sido demostrada en innumerables estudios y su uso está respaldado en las recomendaciones de diversas sociedades científicas. Su aplicación es relevante en la evaluación de enfermedades de la pleura, pared torácica, diafragma y parénquima pulmonar periférico; así como en la guía para procedimientos intervencionistas, tanto percutáneos como en el mediastino en el caso de la ecobroncoscopia. La enorme difusión de esta técnica en los últimos años ha sido favorecida por sus ventajas técnicas, como son la exploración a tiempo real, la ausencia de irradiación, su portabilidad y su bajo coste.

1.4.2. Principios básicos

Dado que el aire es un medio pobre para la transmisión de los ultrasonidos, la visualización de los pulmones parece a priori imposible. La diferencia de impedancia acústica entre las estructuras de la pared torácica y el pulmón hace que la mayoría de los ultrasonidos sean repelidos en esta interfaz, imposibilitando la creación de una imagen sonográfica real del pulmón sano. Sin embargo, diversos fenómenos físicos derivados de la interacción de los ultrasonidos con las estructuras torácicas, producen la aparición de artefactos, permitiendo identificar la imagen de pulmón normal. Además, en la mayoría de las enfermedades, el aire de los pulmones será reemplazado por material distinto al gaseoso, lo que creará diferentes patrones que permitirán identificar estas patologías. Esta peculiaridad otorgará a la EP una función "densitométrica" que nos permitirá valorar el grado de pérdida de aireación pulmonar analizando los diferentes patrones. Por otra parte, la ocupación de la cavidad torácica por aire (neumotórax) o líquido (derrame) será también visible. La verdadera limitación de esta técnica será la incapacidad para valorar patología central pulmonar, ya que la penetración de los ultrasonidos estará confinada a unos 25 cm de la superficie y, paralelamente porque no penetrarán si existe la presencia de pulmón aireado interponiéndose entre la superficie y la lesión diana. Afortunadamente, en la mayoría de enfermedades pulmonares, especialmente aquellas difusas, predominará la afectación de las regiones periféricas del órgano [92-95].

1.4.3. Patrones ecográficos en la valoración del parénquima pulmonar

Como hemos mencionado, la valoración del pulmón sano se basa en la identificación de artefactos. El parénquima pulmonar normal no es visible y se visualiza como una zona hipoecoica tras la línea pleural, la cual se reconoce como una delgada línea hiperecoica entre las costillas. Sin embargo, el cambio de impedancia acústica de la interfaz pleura-pulmón causa la aparición de "líneas A", artefactos de reverberación visualizados como líneas ecogénicas horizontales paralelas a la línea pleural y equidistantes entre ellas (***Figura 7***).

Figura 7: Ecografía del pulmón sano.

En las enfermedades del parénquima pulmonar se produce la sustitución del aire por material no gaseoso. Esta ocupación alveolo-intersticial ocurrirá por diferentes sustancias según la patología, como líquido extravascular en el edema pulmonar, sangre en la hemorragia alveolar y material purulento en las neumonías, hialino en el SDRA o fibrótico en las EPI.

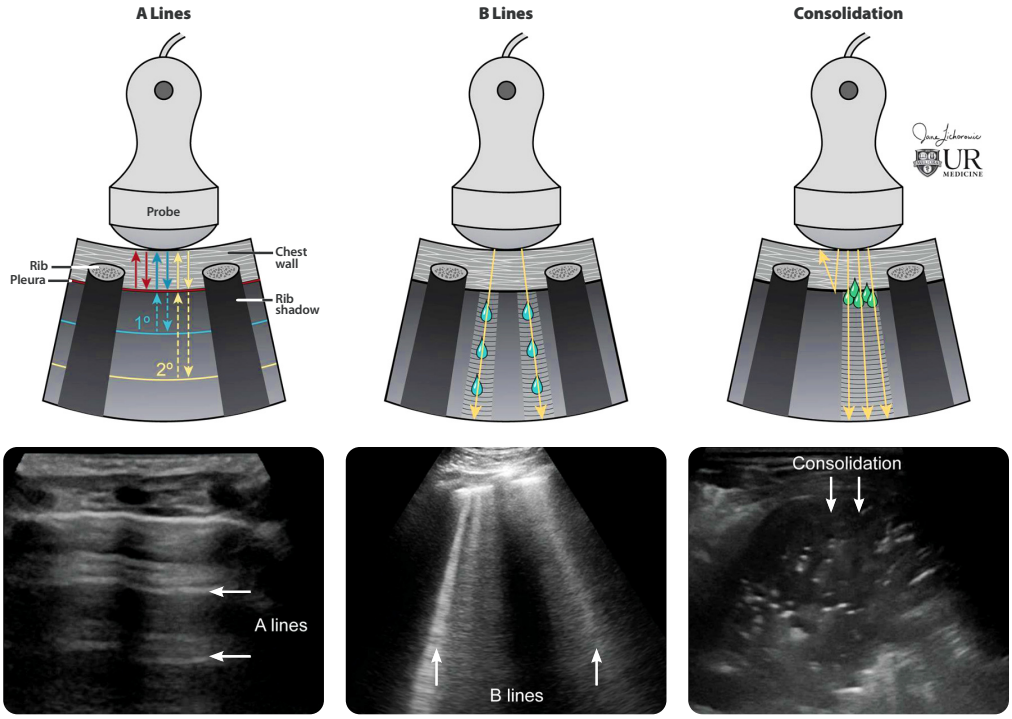

Figura 8: Grados ecográficos de pérdida de aireación pulmonar. Adaptado de *Marini et al* [95]

Los ultrasonidos desempeñarán una función densitométrica y permitirán distinguir el grado de aireación pulmonar. En estadios iniciales, la pérdida de aireación comenzará con la ocupación de los espacios intersticiales, ocasionando la aparición del denominado síndrome intersticial o patrón en líneas B. El número y confluencia de líneas B aumentará conforme mayor sea la pérdida de aireación pulmonar, especialmente si existe afectación de los alveolos. Finalmente, el estado más avanzado de ocupación alveolo-intersticial será la consolidación o patrón tisular (***Figura 8***).

Sonográficamente, el síndrome intersticial se caracteriza por la presencia de múltiples "líneas B", definidas como artefactos con forma de rayos hiperecoicos verticales que nacen en la línea pleural y se extienden hasta el final de la pantalla, borrando las líneas A [91] (***Figura 9***). Si el patrón es bilateral, presenta una elevada sensibilidad para la detección de patologías como el edema pulmonar cardiogénico, el SDRA y las EPI. Sin embargo, su especificidad es baja, ya que aunque posibilita discernir el grado de pérdida de aireación, no permitirá dilucidar cuál es la entidad causante de la patología. Si bien la sospecha clínica será fundamental en estos casos, algunas características sonográficas podrán ayudarnos a distinguir la etiología. Ejemplos son una distribución homogénea (edema pulmonar) o heterogénea (SDRA o EPI) o bien la presencia de otros hallazgos como consolidaciones subpleurales (SDRA) y afectación de la línea pleural (EPI) [96, 97].

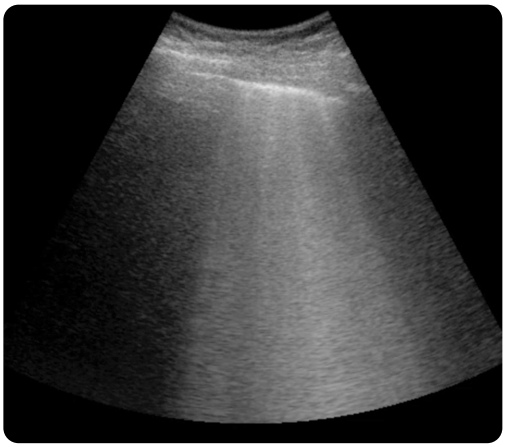

Figura 9: Imagen ecográfica de líneas B en el síndrome intersticial.

Siguiendo lo previamente señalado, el grado máximo de pérdida de aireación pulmonar produce la aparición de consolidaciones pulmonares. Ecográficamente, las consolidaciones se visualizan como regiones difusamente ecogénicas con textura similar a la del hígado. Este patrón tisular corresponde con una imagen sonográfica real del parénquima pulmonar en fase consolidativa y no son artefactos (***Figura 10***). El motivo es que el parénquima adquiere una impedancia acústica similar a las estructuras de la pared torácica que permite la transmisión de los ultrasonidos [98]. Este patrón es típico de las neumonías, y generalmente asocia la presencia de broncograma aéreo, identificado como estructuras puntiformes o lineales hiperecoicas (broncograma dinámico) o anecoicas (broncograma líquido) [99]. De forma similar, el patrón tisular puede visualizarse en otras causas de pérdida total de aireación como masas pulmonares o atelectasias [100].

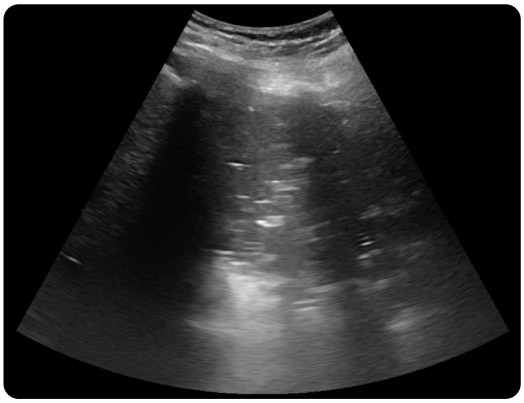

Figura 10: Imagen ecográfica de una consolidación pulmonar.

1.4.4. Ecografía en el síndrome de distrés respiratorio

El SDRA se caracteriza por la presencia de líquido extravascular a nivel alveolo-intersticial. Sonográficamente, esto se traduce en la presencia de múltiples líneas B, bilaterales y difusas que característicamente van acompañadas de consolidaciones subpleurales [101].

Estudios previos habían descrito la utilidad de la EP en la monitorización del SDRA [102-105]. En este sentido, se crearon escalas cualitativas ecográficas con el objetivo de definir el grado de pérdida de aireación pulmonar [102, 106]. En estas escalas, el patrón en líneas A se considera el grado de máxima aireación, seguido por la aparición de líneas B aisladas, líneas B confluentes y, finalmente,

la presencia de consolidaciones. Generalmente se asigna una puntuación a cada patrón de aireación y esta se aplica a diferentes regiones torácicas, que posteriormente se suman. Se ha sugerido la implementación de éstas para la monitorización del SDRA, e incluso para la predicción del éxito en la extubación [104] o la titulación de presiones en la ventilación invasiva [105].

Sin embargo, la aplicación de escalas ecográficas en las neumonías con una finalidad pronóstica había sido muy escasa en la era prepandemia. Los estudios existentes se limitaban a población pediátrica [107, 108] y de adultos en cuidados intensivos [109, 110]. La COVID-19 supuso el florecimiento de este tipo de estudios que se analizarán con más detalle en la discusión de este trabajo.

1.4.5. Ecografía en enfermedad pulmonar intersticial

La afectación del espacio intersticial en las EPI provoca una pérdida de aireación pulmonar también visible por ecografía. Además de la aparición de líneas B, se producen alteraciones características de la línea pleural, que suele estar engrosada o fragmentada [111]. Múltiples estudios en las dos últimas décadas han demostrado la precisión diagnóstica de la EP en la detección de EPI [112-119]. Se ha descrito que el número de líneas B muestra una buena correlación con el grado de afectación pulmonar en la TAC de tórax cuantificado mediante diferentes puntuaciones, como la escala de Warrick [114, 115]. Paralelamente, la afectación de la línea pleural parece ser otro signo útil en el diagnóstico de estas patologías [116].

La mayoría de estos trabajos se han realizado principalmente en pacientes con esclerodermia u otras patologías autoinmunes con un riesgo elevado de desarrollar EPI. Para la detección de EPI en estos individuos, la EP parece tener una superioridad significativa respecto a la radiografía simple y una sensibilidad similar a la alcanzada mediante la TAC de tórax. Esta elevada sensibilidad y valor predictivo negativo ha permitido sugerir la aplicación de la EP como herramienta de cribado de EPI [120].

A pesar de toda esta evidencia, en la actualidad no existen recomendaciones específicas para la implementación de la EP en los principales consensos de patología intersticial.

2

Justificación

La COVID19 supuso un reto a nivel sanitario no solo por el exponencial crecimiento de casos y el colapso del sistema sanitario, sino también por las características clínicas de la enfermedad. Algunas de las principales dificultades en el manejo médico durante los primeros momentos de la pandemia fueron la elevada contagiosidad, el elevado porcentaje de formas graves, la rapidez en la instauración del deterioro clínico y la ausencia de tratamientos efectivos.

Ante estas particularidades, la capacidad de pronosticar y estratificar los pacientes con riesgo de deterioro clínico es crucial para una precoz monitorización e inicio de tratamientos. Consecuentemente, una importante rama de los estudios científicos se basó en la búsqueda de herramientas que ayudasen a la predicción de estas formas graves de enfermedad, lo cual fue la justificación del primer estudio que presentaremos en esta tesis.

Paralelamente, la elevada prevalencia de secuelas respiratorias de la enfermedad y su difícil caracterización, provocó la consulta masiva de estos pacientes a los ya agotados servicios de Neumología. Una vez más, parecía relevante la búsqueda de herramientas aplicables a grandes poblaciones y capaces de discernir entre síntomas persistentes de la enfermedad versus secuelas pulmonares que requiriesen un manejo más especializado. El segundo trabajo de esta tesis nace del estímulo que supuso el estudio de esta patología post-COVID-19 y la posible aplicación de la ecografía pulmonar en este ámbito.

3

Hipótesis

La valoración del grado de afectación pulmonar por ecografía en pacientes hospitalizados por COVID-19 podría ser útil en la predicción del deterioro clínico por SDRA. La evolución del patrón ecográfico en exploraciones seriadas durante el ingreso podría mejorar la monitorización de estos pacientes, permitiendo estratificarlos según el riesgo de empeoramiento.

Por otra parte, la EP podría ser útil en la identificación de secuelas pulmonares intersticiales por COVID-19. Su implementación como técnica de primera línea sería congruente en el cribado inicial de estas secuelas con el fin de identificar a pacientes que requieran un seguimiento más especializado.

Las características técnicas de la EP (exploración a tiempo real, ausencia de irradiación, portabilidad y bajo coste), parecen idóneas para su aplicación en ambos escenarios, especialmente por las dimensiones pandémicas que adquirieron.

4

Objetivos

Objetivo principal

- Evaluar la precisión diagnóstica de la EP en la predicción de formas graves de COVID-19, así como en la detección de secuelas pulmonares intersticiales en los supervivientes de esta enfermedad.

Objetivos secundarios

- Describir los hallazgos ecográficos en la neumonía por SARS-CoV-2 en una serie de pacientes hospitalizados.
- Desarrollar un algoritmo clínico basado en la EP seriada para estratificar por riesgo de deterioro a pacientes hospitalizados por COVID-19.
- Describir la incidencia de secuelas radiológicas pulmonares, repercusión funcional y síntomas persistentes de una serie de supervivientes tras una hospitalización por COVID-19.

5

Compendio de publicaciones

5.1. SERIAL LUNG ULTRASOUND IN MONITORING VIRAL PNEUMONIA: THE LESSON LEARNED FROM COVID-19

Clofent D, Culebras M, Felipe-Montiel A, Arjona-Peris M, Granados G, Sáez M, Pilia F, Ferreiro A, Álvarez A, Loor K, Bosch-Nicolau P, Polverino E. Serial lung ultrasound in monitoring viral pneumonia: the lesson learned from COVID-19. ERJ Open Res. 2023 Aug 14;9(4):00017-2023. doi: 10.1183/23120541.00017-2023. PMID: 37583967; PMCID: PMC10423983.

https://doi.org/10.1183/23120541.00017-2023

Serial lung ultrasound in monitoring viral pneumonia: the lesson learned from COVID-19.

https://doi.org/10.1183/23120541.00017-2023

Serial lung ultrasound in monitoring viral pneumonia: the lesson learned from COVID-19.

https://doi.org/10.1183/23120541.00017-2023

Serial lung ultrasound in monitoring viral pneumonia: the lesson learned from COVID-19.

https://doi.org/10.1183/23120541.00017-2023

Serial lung ultrasound in monitoring viral pneumonia: the lesson learned from COVID-19.

https://doi.org/10.1183/23120541.00017-2023

Serial lung ultrasound in monitoring viral pneumonia: the lesson learned from COVID-19.

https://doi.org/10.1183/23120541.00017-2023

Serial lung ultrasound in monitoring viral pneumonia: the lesson learned from COVID-19.

https://doi.org/10.1183/23120541.00017-2023

Serial lung ultrasound in monitoring viral pneumonia: the lesson learned from COVID-19.

https://doi.org/10.1183/23120541.00017-2023

Serial lung ultrasound in monitoring viral pneumonia: the lesson learned from COVID-19.

https://doi.org/10.1183/23120541.00017-2023

Serial lung ultrasound in monitoring viral pneumonia: the lesson learned from COVID-19.

https://doi.org/10.1183/23120541.00017-2023

Serial lung ultrasound in monitoring viral pneumonia: the lesson learned from COVID-19.

https://doi.org/10.1183/23120541.00017-2023

Serial lung ultrasound in monitoring viral pneumonia: the lesson learned from COVID-19.

https://doi.org/10.1183/23120541.00017-2023

Serial lung ultrasound in monitoring viral pneumonia: the lesson learned from COVID-19.

https://doi.org/10.1183/23120541.00017-2023

Serial lung ultrasound in monitoring viral pneumonia: the lesson learned from COVID-19.

https://doi.org/10.1183/23120541.00017-2023

Serial lung ultrasound in monitoring viral pneumonia: the lesson learned from COVID-19.

https://doi.org/10.1183/23120541.00017-2023

Serial lung ultrasound in monitoring viral pneumonia: the lesson learned from COVID-19.

https://doi.org/10.1183/23120541.00017-2023

5.2. LUNG ULTRASOUND AS A FIRST-LINE TEST IN THE EVALUATION OF POST-COVID-19 PULMONARY SEQUELAE

Clofent D, Polverino E, Felipe A, Granados G, Arjona-Peris M, Andreu J, Sánchez-Martínez AL, Varona D, Cabanzo L, Escudero JM, Álvarez A, Loor K, Muñoz X, Culebras M. Lung Ultrasound as a First-Line Test in the Evaluation of Post-COVID-19 Pulmonary Sequelae. Front Med (Lausanne). 2022 Jan 13;8:815732. doi: 10.3389/fmed.2021.815732. PMID: 35096906; PMCID: PMC8794580.

https://doi.org/10.3389/fmed.2021.815732

Lung Ultrasound as a First-Line Test in the Evaluation of Post-COVID-19 Pulmonary Sequelae

https://doi.org/10.3389/fmed.2021.815732

Lung Ultrasound as a First-Line Test in the Evaluation of Post-COVID-19 Pulmonary Sequelae

https://doi.org/10.3389/fmed.2021.815732

Lung Ultrasound as a First-Line Test in the Evaluation of Post-COVID-19 Pulmonary Sequelae

https://doi.org/10.3389/fmed.2021.815732

Lung Ultrasound as a First-Line Test in the Evaluation of Post-COVID-19 Pulmonary Sequelae

https://doi.org/10.3389/fmed.2021.815732

Lung Ultrasound as a First-Line Test in the Evaluation of Post-COVID-19 Pulmonary Sequelae

https://doi.org/10.3389/fmed.2021.815732

Lung Ultrasound as a First-Line Test in the Evaluation of Post-COVID-19 Pulmonary Sequelae

https://doi.org/10.3389/fmed.2021.815732

Lung Ultrasound as a First-Line Test in the Evaluation of Post-COVID-19 Pulmonary Sequelae

https://doi.org/10.3389/fmed.2021.815732

Lung Ultrasound as a First-Line Test in the Evaluation of Post-COVID-19 Pulmonary Sequelae

https://doi.org/10.3389/fmed.2021.815732

Lung Ultrasound as a First-Line Test in the Evaluation of Post-COVID-19 Pulmonary Sequelae

https://doi.org/10.3389/fmed.2021.815732

Lung Ultrasound as a First-Line Test in the Evaluation of Post-COVID-19 Pulmonary Sequelae

https://doi.org/10.3389/fmed.2021.815732

Lung Ultrasound as a First-Line Test in the Evaluation of Post-COVID-19 Pulmonary Sequelae

https://doi.org/10.3389/fmed.2021.815732

6

Resumen global de resultados

6.1. ECOGRAFÍA PULMONAR EN LA NEUMONÍA POR SARS-COV-2

6.1.1. Variables clínicas del ingreso hospitalario

De los 200 pacientes incluidos, 35 (17,5%) desarrollaron una neumonía grave durante el ingreso con requerimiento de soporte respiratorio con oxigenoterapia de alto flujo (25 pacientes; 12,5%) o ventilación mecánica invasiva (10 pacientes; 5%). Todos estos pacientes cumplían criterios de SDRA definido como una relación $SpO_2/FiO_2 < 235$ y afectación bilateral radiográfica [121, 122] y fueron trasladados a UCI en este contexto (grupo UCI).

El deterioro respiratorio de los individuos del grupo UCI se produjo durante las primeras 48 horas de ingreso en 28 pacientes y entre el tercer y quinto día de ingreso en 7 pacientes. Ningún paciente desarrolló una mala evolución a partir del quinto día de ingreso. Las complicaciones más frecuentes fueron insuficiencia renal aguda, sepsis y tromboembolismo pulmonar. De los 200 pacientes, se produjeron dos éxitus en contexto de insuficiencia respiratoria refractaria y fallo multiorgánico.

6.1.2. Hallazgos ecográficos en la exploración del día 1

Todos los pacientes del estudio se sometieron a una EP durante las primeras 24 horas de ingreso (día 1). Las ecografías de seguimiento durante la hospitalización se realizaron a 96 pacientes el día 3 de ingreso y de estos, solo a 27 pacientes el día 5. Las razones de interrupción del protocolo fueron por alta hospitalaria precoz, traslado a la UCI por empeoramiento y no disponibilidad de ecografista (***Figura 11***).

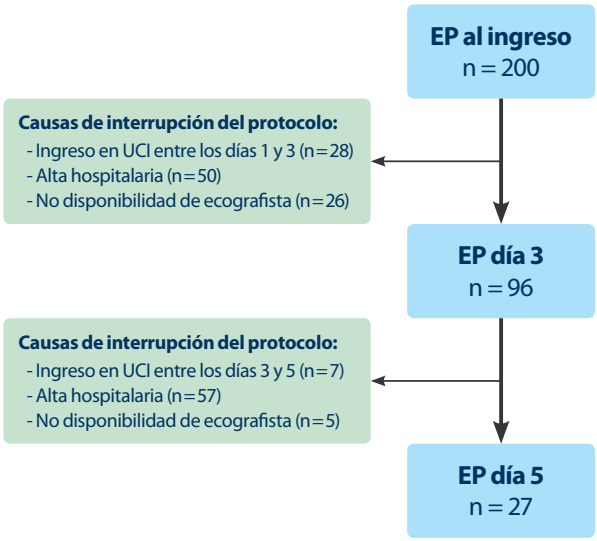

Figura 11: Diagrama de flujo de los pacientes incluidos en el estudio

En cuanto a los hallazgos en la EP del primer día de ingreso, el 31% de todas las áreas torácicas evaluadas fueron normales (puntuación 0). El hallazgo patológico más frecuente fue la presencia de líneas B, aisladas (puntuación 1) o coalescentes (puntuación 2) en el 40,3% y 27,9% de todas las áreas, respectivamente. Sólo el 0,8% de las áreas exploradas mostraron una puntuación 3. Se detectó derrame pleural solamente en 6 pacientes. En cuanto a la distribución, las áreas posteriores fueron las más afectadas, con hallazgos patológicos en el 87,2%. En menor medida, las áreas laterales y anteriores fueron patológicas en un 70,4% y 55,3% respectivamente. Sólo 5 pacientes (2,5%) presentaban una afectación unilateral.

6.1.3. Valor de la puntuación ecográfica (LUS-score) en la predicción del deterioro clínico

La mediana de la LUS-score al ingreso fue de 13 (IQR 9,0-17,5). Las ecografías de seguimiento mostraron una puntuación mediana de 14 (IQR 10-17) y 11 (IQR 8-16) en los días 3 y 5, respectivamente.

La LUS-score en el momento del ingreso fue significativamente mayor en los pacientes que presentarían un posterior SDRA (grupo UCI) con una mediana de 22 (IQR 20-26) frente a 12

(IQR 8-15) en aquellos que se mantuvieron estables (grupo no-UCI). El análisis de la curva ROC mostró que una LUS-score al ingreso igual o mayor a 17 fue el mejor punto de corte para discriminar pacientes con riesgo de ingreso en UCI. Este valor representó el mejor compromiso entre sensibilidad (97,1%) y especificidad (84,9%). Los correspondientes valores predictivos negativos (VPN) y positivos (VPP) fueron 99,3% y 57,6%, respectivamente y el AUC fue 0,95.

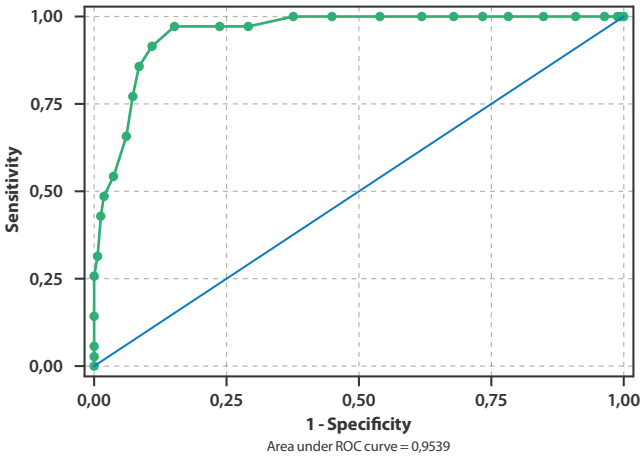

Medida	Valor	IC 95%
Sensibilidad	97,14%	85,08 - 99,93
Especificidad	84,85%	78,45 - 89,95
VPP	57,63%	44,07 - 70,39
VPN	99,29%	96,11 - 99,98

Figura 12: Curva ROC estableciendo el punto de corte de LUS-score del primer día de ingreso ≥ 17 según la variable principal (ingreso en UCI).

En cuanto al seguimiento, 96 pacientes se sometieron a la EP del día 3. La mediana de LUS-score en los pacientes del grupo no-UCI no presentó cambios respecto a la exploración del día 1 (variación = 0 [IQR -2 - 1,5]). Sin embargo, los pacientes que presentarían un SDRA después del tercer día de ingreso (grupo UCI), mostraron un aumento en la mediana de LUS-score entre los días 1 y 3 de ingreso (variación = +5 [IQR 4-6]) (***Tabla 1*** y ***Figura 13***). Al añadir los datos de la LUS-score del día 3 de ingreso se consiguió un aumento en la precisión diagnóstica para predecir el deterioro clínico (la especificidad y el VPP aumentaron hasta el 94,55% y el 79,07% respectivamente).

Finalmente, la EP programada el día 5 de ingreso sólo pudo ser realizada en 27 pacientes. Todos estos pacientes permanecieron clínicamente estables y presentaron una variación mediana de la LUS-score de -2 (IQR -5-0) entre el día 5 y el día 3.

	No-UCI	UCI	Total	*P*-valor
LUS día 1	165 pacientes	35 pacientes	200 pacientes	
LUS-score, mediana (IQR)	12 (8-15)	22 (20-26)	13 (9-17,5)	0,0000
LUS día 3	89 pacientes	7 pacientes	96 pacientes	
LUS-score, mediana (IQR)	13 (10-16)	24 (22-25)	14 (10-17)	0,0000
LUS día 5	27 pacientes	0 pacientes	27 pacientes	
LUS-score, mediana (IQR)	11 (8-16)		11 (8-16)	0,0000
Cambio en LUS-score día3-día1, mediana (IQR)	0,0 (-2,0; 1,5)	5,0 (4,0-6,0)	0,0 (-2,0; 1,5)	0,0000
Cambio en LUS-score día5-día3, mediana (IQR)	-2,0 (-5,0; 0,0)	N/A	-2,0 (-5,0; 0,0)	

Grupo UCI: pacientes que requirieron traslado a UCI por empeoramiento después de la inclusión en el estudio.
Grupo no-UCI: pacientes que presentaron estabilidad clínica durante todo el ingreso.

Tabla 1: Puntuación de la ecografía pulmonar (LUS-score) en las exploraciones seriadas

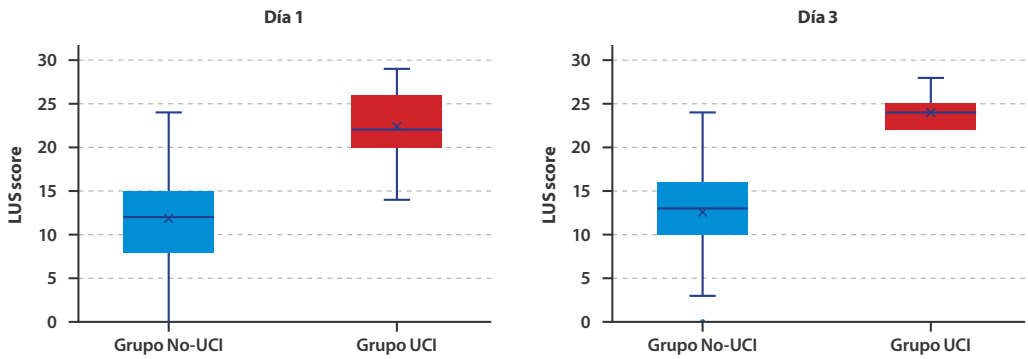

Figura 13: Diagrama de cajas sobre la puntuación de la EP (LUS-score) de los días 1 y 3 de ingreso por grupos.

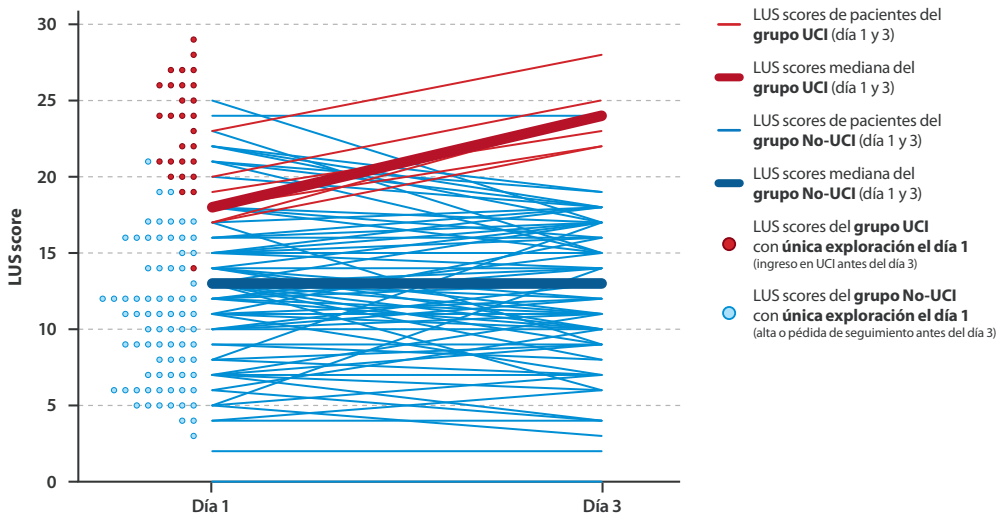

Figura 14: Evolución de la afectación ecográfica (LUS-score) entre los días 1 y 3 de ingreso.

6.1.4. Análisis univariante y multivariante

El análisis de regresión logística univariante identificó edad, comorbilidades (EPOC, SAOS, hipertensión, dislipidemia, índice de Charlson), datos de laboratorio (AST, LDH, IL-6), relación SpO2/FiO2, índice ROX y la LUS-score, como potenciales predictores de ingreso en UCI. De todas las variables incluidas en el análisis univariante, la LUS-score fue identificada como predictor independiente del ingreso en UCI [OR 1,64 (1,40-1,93); valor de $p < 0,0001$)].

6.1.5. Concordancia interobservador

La puntuación LUS-score mostró una buena concordancia interobservador con un valor kappa de 0,869.

6.2. ECOGRAFÍA PULMONAR EN LAS SECUELAS POST-COVID-19

6.2.1. Datos sobre el ingreso hospitalario de la población a estudio

La población final incluida en el estudio fue de 352 supervivientes de una hospitalización por neumonía COVID-19. De estos, 132 (37,5%) habían presentado neumonías graves; de los cuales 81 (23,0%) precisaron ventilación mecánica invasiva y 51 (14,5%) ventilación mecánica no invasiva u oxigenoterapia de alto flujo. Por el contrario, 220 pacientes (62,5%), habían presentado neumonías leves o moderadas, 109 (31%) con requerimiento de oxigenoterapia de bajo flujo y 111 (31,5%) sin necesidad de oxigenoterapia. La afectación pulmonar radiográfica fue definida como neumonía bilateral en 265 (75,3%) pacientes. Las principales complicaciones respiratorias durante el ingreso fueron tromboembolismo pulmonar, hemoptisis y neumotórax en 15 (4,3%), 4 (1,1%) y 1 (0,3%) pacientes respectivamente. Los tratamientos utilizados fueron principalmente hidroxicloroquina (90,6%), lopinavir/ ritonavir (73,0%), azitromicina (86,9%) y otros antibióticos 229 (65,1%). Solamente 41 (11,7%) pacientes recibieron corticoesteroides.

6.2.2. Seguimiento al alta en las consultas post-COVID

Los participantes visitaron la consulta post-COVID entre 2 y 5 meses tras el alta hospitalaria, siendo la mediana de 90 días (IQR 64-114).

La presencia de síntomas persistentes fue referida en 244 (69,3%) pacientes, siendo los más frecuentes: disnea (48,3%), astenia (36,6%) y artromialgias (24,1%). Otros síntomas fueron: tos, expectoración, cefalea, alteraciones del sueño, fiebre y alteraciones del gusto o del olfato.

En cuanto a la función pulmonar, se demostró una disminución de la capacidad vital forzada (FVC) y de la capacidad de difusión del monóxido de carbono (DLCO) en 79 (22,4%) y 234 (66,5%) pacientes, respectivamente.

La TAC torácica demostró una alta frecuencia de afectación intersticial pulmonar según el glosario de la Sociedad Fleischner [123]. Se observaron opacidades en vidrio deslustrado, consolidaciones, líneas septales y subpleurales y patrones de atenuación en mosaico en 244 (69,3%), 33 (9,4%), 229 (65,1%) y 88 (25,0%) pacientes, respectivamente. Además, se observaron cambios fibróticos como distorsión de la arquitectura y bronquiectasias por tracción en 47 (13,4%) y 26 (7,4%) pacientes, respectivamente. Sólo 18 (5,1%) pacientes presentaban quistes subpleurales y 4 (1,1%) panalización.

Cuando se calculó la puntuación de Warrick, 154 (43,8%) pacientes presentaron una puntuación ≥ 7, que se definió como una afectación pulmonar intersticial significativa (RILS, por sus siglas en inglés), en base a la evidencia de estudios previos [114, 115]. Todos los hallazgos radiológicos de la escala de Warrick fueron significativamente más frecuentes en los pacientes del grupo RILS. Además, la presencia de alteraciones de tipo fibrótico (quistes subpleurales, distorsión de la arquitectura, bronquiectasias de tracción y panalización), fue exclusiva del grupo RILS.

Los pacientes del grupo RILS habían sufrido con mayor frecuencia neumonías graves (61,7% versus 18,7% de los del grupo No-RILS, $p < 0,001$). En cuanto a la sintomatología persistente, aunque la presencia de disnea era más frecuente en los pacientes con RILS (60,4% versus 38,9%, $p < 0,001$); no hubo diferencias significativas en cuanto a la manifestación de otros síntomas. La presencia de RILS se asoció de forma significativa a una mayor alteración del funcionalismo pulmonar, especialmente descenso de la DLCO (DLCO media de 60,9% en el grupo RILS, respecto a 80,1% en el grupo No-RILS, $p < 0,001$).

6.2.3. Ecografía pulmonar

Los 352 pacientes del estudio se sometieron a una EP en la primera visita de las consultas post-COVID. Los hallazgos sonográficos se resumen en la ***Tabla 2***.

Las alteraciones de la línea pleural fueron frecuentes. Se evidenció un engrosamiento de la línea pleural en cualquier área en 190 (53,9%) pacientes, pero sólo 12 (7,8%) presentaron fragmentación de la línea pleural. Las alteraciones de la línea pleural fueron significativamente más frecuentes en el grupo RILS, y la presencia de fragmentación fue exclusiva de este grupo. La presencia de consolidaciones y derrame pleural se limitó a 13 y 3 pacientes, respectivamente.

En cuanto a las líneas B, 257 (73,0%) pacientes presentaban líneas B patológicas en cualquier área. De éstos, solo 52 (14,8%) pacientes mostraron líneas B coalescentes, sin diferencias entre los grupos RILS y No-RILS. Las áreas postero-inferiores fueron las más afectadas por el patrón en líneas B.

	No-RILS (n = 198)	**RILS (n = 154)**	**Total (n = 352)**	***P*-valor**
Líneas B en cualquier área	105 (53,0)	152 (98,7)	257 (73,0)	<0,001
Líneas B ≥ 3 áreas	36 (18,2)	145 (94,2)	181 (51,4)	<0,001
Líneas B coalescentes	24 (12,1)	28 (18,2)	52 (14,8)	0,322
Línea pleural engrosada en cualquier área	71 (35,9)	119 (77,3)	190 (53,9)	<0,001
Línea pleural fragmentada en cualquier área	0 (0)	12 (7,8)	12 (3,4)	0,015
Derrame pleural	0 (0)	3 (1,9)	3 (0,9)	0,722
Consolidaciones	3 (1,5)	10 (6,5)	13 (3,7)	0,081
Puntuación ecográfica: **B-line-score (0-12)**, mediana (IQR)	1,0 (0,0-2,0)	5,0 (4,0-9,0)	3,0 (0,0-5,0)	<0,001

Tabla 2: Hallazgos ecográficos según la presencia de secuelas intersticiales (RILS) de acuerdo a la escala de Warrick

La puntuación ecográfica (B-line-score), fue significativamente mayor en pacientes del grupo RILS (5,0 [IQR 4,0-9,0] frente a 1,0 [IQR 0,0-2,0], $p < 0,001$). La B-line-score mostró una correlación fuerte con la puntuación Warrick de la TAC ($r = 0,77$) y una correlación inversa moderada con la DLCO ($r = -0,55$) (***Figura 15***).

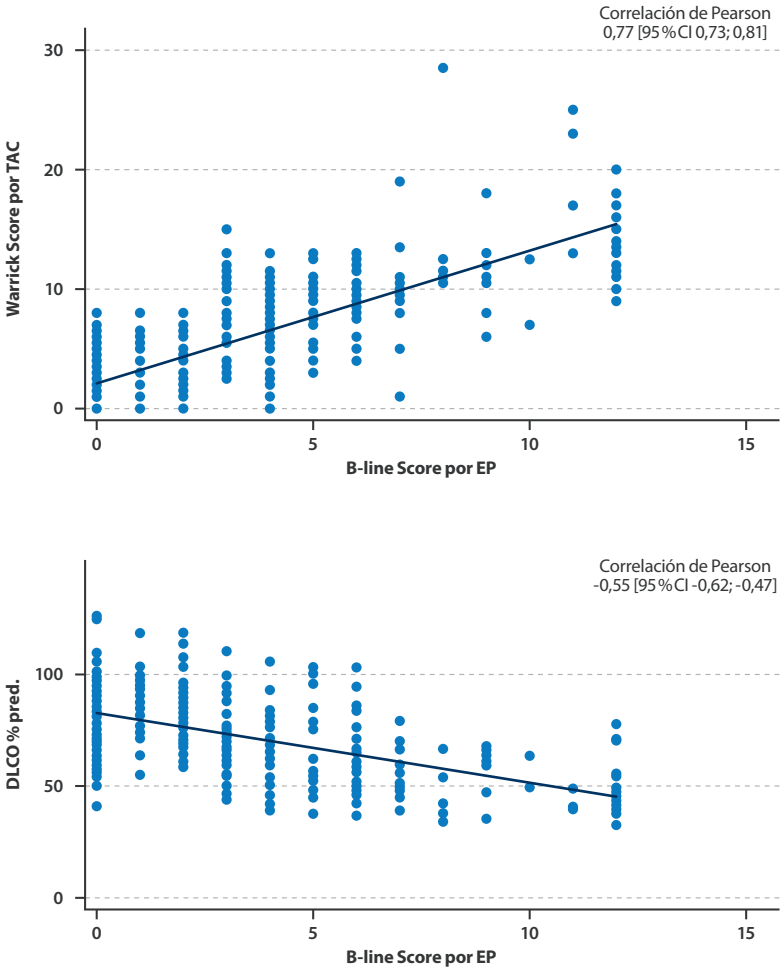

Figura 15: Correlaciones de la B-line-score con la puntuación de Warrick por TAC y la DLCO.

El análisis de la curva ROC mostró que una B-line-score ≥ 3 era el mejor punto de corte para discriminar a los pacientes con RILS (puntuación de Warrick ≥ 7) (***Figura 16***). Este valor representaba el mejor compromiso entre sensibilidad (94,2%) y especificidad (81,8%). Los correspondientes VPN y VPP fueron del 94,7% y el 80,1%, respectivamente, y el AUC fue de 0,92.

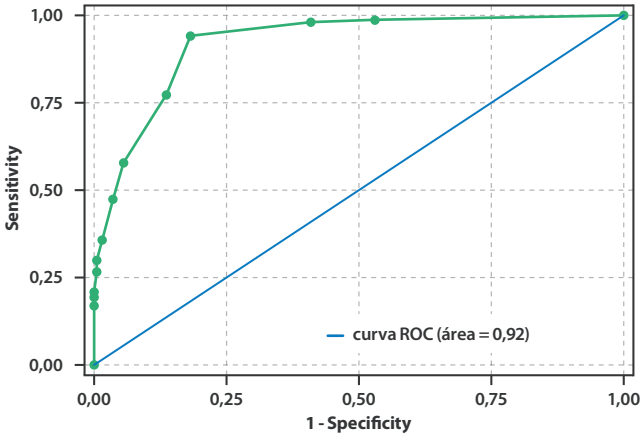

Medida	Valor	IC 95%
Sensibilidad	94,2%	89,2 - 97,3
Especificidad	81,8%	75,7 - 86,9
VPP	80,1%	73,5 - 85,7
VPN	94,7%	90,2 - 97,6

Figura 16: ROC-AUC para una B-line-score ecográfica ≥ 3 de acuerdo a una puntuación de Warrick por TAC ≥ 7.

6.2.4. Concordancia interobservador

La B-line-score mostró una excelente concordancia interobservador con un valor kappa de 0,90 (IC 95%: 0,86-0,94). Sin embargo, la detección de alteraciones de la línea pleural mostró una concordancia interobservador pobre, con un índice kappa de 0,48 (IC del 95%: 0,41-0,56).

7

Resumen global de la discusión

En la presente tesis doctoral se investiga la utilidad de la EP en la patología por SARS-CoV-2, tanto aplicada al manejo de la enfermedad aguda como en el diagnóstico de las posibles secuelas pulmonares. El primer estudio sustenta la utilidad de esta técnica en la predicción de las formas graves de neumonía COVID-19 mediante su implementación seriada en pacientes hospitalizados. El segundo estudio describe la precisión diagnóstica de la EP en el diagnóstico precoz de secuelas pulmonares en supervivientes de COVID-19.

7.1. PAPEL DE LA ECOGRAFÍA PULMONAR EN LA NEUMONÍA POR SARS-COV-2

En el primer estudio, presentamos una serie de 200 pacientes hospitalizados por COVID-19 que se sometieron a un protocolo de ecografía pulmonar seriada los días 1, 3 y 5 de ingreso con el objetivo de evaluar el valor pronóstico de esta técnica. El principal resultado apoya que el grado de afectación pulmonar determinado por ecografía es un predictor independiente de deterioro respiratorio con necesidad de traslado a UCI. En concreto, una leve afectación ecográfica en el momento del ingreso es capaz de descartar una posterior evolución a formas graves con un elevado VPN. Además, la monitorización de la afectación ecográfica al tercer día de ingreso, permite mejorar la precisión diagnóstica en la predicción de una evolución clínica desfavorable. El estudio refuerza la utilidad de la EP seriada en el manejo de la COVID-19, siendo hasta el momento la mayor cohorte unicéntrica publicada con este objetivo.

La pandemia impulsó la realización de múltiples estudios de EP en varias esferas de la infección por SARS-CoV-2. Los primeros estudios se basaron en la utilidad de esta técnica para el diagnóstico de la enfermedad, sobre todo como método de cribado en urgencias y atención primaria [124-126]. El agotamiento de tests microbiológicos por el colapso del sistema sanitario y la necesidad del tiempo de espera para el procesamiento en laboratorio de las PCR (antes de la llegada de las pruebas rápidas de antígeno), precipitó que la ecografía fuese valorada como una alternativa diagnóstica. Se evidenció que la enfermedad producía una afectación pulmonar típica incluso en casos leves, cuya detección en el contexto epidemiológico de los inicios de la pandemia, propiciaba una alta sensibilidad diagnóstica. Las características técnicas de la EP, como la valoración en tiempo real en pocos minutos, su accesibilidad y bajo coste, favorecieron su implementación en este contexto [127, 128].

Los hallazgos sonográficos de la neumonía por SARS-CoV-2 fueron descritos inicialmente en estos estudios y posteriormente confirmados en otros múltiples trabajos durante la pandemia [129-132]. En este sentido, nuestro estudio confirma los datos publicados previamente sobre las características ecográficas de la enfermedad. El patrón en líneas B es el hallazgo más frecuente, seguido de la presencia de anormalidades de la línea pleural y consolidaciones subpleurales. Por el contrario, la aparición de grandes consolidaciones, hepatización y derrame pleural es infrecuente.

En cuanto a la distribución de los hallazgos, casi todos los pacientes presentan una afectación bilateral y una mayor afectación de áreas posteroinferiores, siendo esto también congruente con lo previamente publicado [129-132].

Tras estos primeros estudios sobre los hallazgos sonográficos y su utilidad en el diagnóstico de la enfermedad, se empezó a explorar la posible implementación de la EP como herramienta pronóstica. Se objetivó que el grado de afectación pulmonar por COVID-19 evaluado mediante TAC presentaba una buena correlación con la gravedad clínica, siendo incluso predictivo de formas graves [133-135]. Y, a su vez, la evaluación sonográfica de la afectación pulmonar por COVID-19 demostró una buena correlación con los hallazgos observados por TAC [136, 137].

Para la cuantificación sonográfica del grado de afectación pulmonar, la mayoría de estudios adaptaron escalas ecográficas que ya habían sido propuestas en otras etiologías, como en el SDRA por otras causas [105, 106]. Siguiendo la evidencia previa, se aceptó que la presencia de líneas B aisladas suponía el hallazgo más básico, y que un mayor número o confluencia de las mismas implicaba un mayor grado de afectación. La aparición de consolidaciones subpleurales suponía asimismo un estado de afectación más elevado y la presencia de grandes consolidaciones o hepatización traducían, en general, la presencia de una enfermedad grave o crítica. Sin embargo, la ausencia de un consenso provocó la aparición de una gran variabilidad de escalas, que aunque seguían una misma base, diferían en el modelo de puntuación o el número de áreas a explorar, como ha demostrado una reciente revisión sistemática [138]. En este sentido, uno de los primeros trabajos que propuso una estandarización fue el de Soldati *et al* [139], realizado por expertos de

gran recorrido en este tema y que demostró una buena correlación con variables clínicas y afectación pulmonar medida por TAC [140, 141]. En nuestro estudio, utilizamos una escala prácticamente idéntica a la propuesta por estos autores, con valoración de 14 áreas torácicas y teniendo en cuenta las mismas puntuaciones. El único cambio fue que clasificamos la presencia del patrón en pulmón blanco como una puntuación 2, en lugar de 3 (restringiendo por tanto la puntuación 3 a la presencia de grandes consolidaciones o patrón tisular). El motivo es que el pulmón blanco no es más que la presencia de líneas B con una confluencia máxima y por tanto la discriminación de estos dos patrones está muy influenciada por la subjetividad del observador, suponiendo un desafío incluso para expertos.

La implementación de estas escalas ecográficas ha demostrado de forma sólida ser útil como herramienta pronóstica en pacientes con COVID-19 [142-149]. La gran mayoría de estudios han descrito que el grado de afectación ecográfica medido en una única exploración (normalmente al ingreso), se correlaciona con variables clínicas como riesgo de ingreso en UCI, mortalidad o estabilidad clínica de cara al alta hospitalaria.

Sin embargo, muy pocos estudios han evaluado de forma prospectiva el valor pronóstico de exploraciones ecográficas seriadas [150-152].

El primer estudio, realizado por Casella *et al.* [150], describió que tanto la EP al ingreso como un control tras 72 horas, presentaban un elevado valor predictivo para determinar la probabilidad de ingreso en UCI y muerte. Utilizaron la misma puntuación ecográfica que en nuestro estudio aplicada a 12 áreas torácicas, concluyendo que la EP a las 72 horas era la que presentaba una mayor precisión diagnóstica, siendo el mejor punto de corte de 17 puntos en la predicción de la variable principal (sensibilidad de 89% y especificidad de 85%). Un aspecto controvertido de este estudio es que a pesar de observar un aumento generalizado en la puntuación de la EP de control respecto a la de ingreso, no se analizó la influencia de este cambio en la predicción de la variable principal.

Paralelamente, Rubio-García *et al.* [151] realizaron en su cohorte unicéntrica de 130 pacientes hospitalizados, ecografías al ingreso, a las 72 horas y al alta. Mediante una puntuación ecográfica de 0 a 4 puntos en 12 áreas, demostraron que la EP al ingreso predecía la necesidad de ingreso en UCI (sensibilidad de 76,9% y especificidad de 62,1%). Las exploraciones de control mostraron estabilidad en la EP de control a las 72 horas y mejoría de la EP al alta; sin distinguir las posibles variaciones entre los grupos de pacientes según su gravedad clínica y por tanto no considerando relevante la realización de EP seriada.

De forma contraria a los estudios previamente mencionados, Torres-Macho *et al.* [152] demostraron la utilidad de exploraciones ecográficas seriadas en un estudio multicéntrico de 469 pacientes. Aplicaron una escala de 0 a 5 puntos en 10 áreas torácicas, otorgando las puntuaciones 4 y 5 a la presencia de consolidaciones subpleurales y patrón tisular respectivamente. El protocolo consistió en la realización de una EP las primeras 48 horas de ingreso y una segunda exploración tras 48-72 horas de la primera. El resultado principal fue que la ausencia de progresión en la EP de control descartaba, con un valor predictivo negativo del 99% la posibilidad de ingreso en UCI o muerte. La principal limitación de este estudio es que pese a ser una cohorte multicéntrica y aplicar una escala no validada previamente, no se aportan datos sobre el número de ecografistas involucrados ni se realiza un cálculo claro sobre la concordancia interobservador.

En nuestro estudio, la afectación ecográfica al ingreso fue identificada en el análisis multivariante como un predictor independiente de deterioro clínico con requerimiento de ingreso en UCI. Nuestros datos apoyan que una baja puntuación de la EP al ingreso (LUS-score < 17) permite descartar este desenlace desfavorable con un VPN del 99,3%. Sin embargo, este punto de corte da lugar a un número relevante de falsos positivos (individuos con LUS-score ≥ 17 que permanecerán estables), lo que se traduce en un VPP del 50%. En contraposición, la realización de una EP de control a las 48 horas demostró que la estabilidad de la LUS-score se asoció a una estabilidad clínica en todos los pacientes, aumentando de forma significativa la precisión diagnóstica de la primera exploración (VPP del 79%). La EP el quinto día de ingreso solamente se realizó en 27 pacientes y todos ellos presentaron una evolución clínica favorable. La LUS-score mostró un descenso medio

respecto a las exploraciones de los días 1 y 3, sin embargo, su relevancia pronóstica no pudo ser analizada dado el bajo número de individuos restantes.

El presente estudio demuestra que la incorporación de una ecografía de control mejora el valor predictivo de esta técnica, en la misma línea que lo previamente publicado por Torres-Macho *et al.* [152]. En resumen, una baja puntuación en la EP al ingreso permite descartar razonablemente un posterior deterioro clínico con necesidad de ingreso en UCI, mientras que una elevada puntuación no siempre se asocia a este desenlace. La progresión de esta puntuación en una EP de control a las 48 horas ayudará a discriminar el riesgo de deterioro clínico (***Figura 17***).

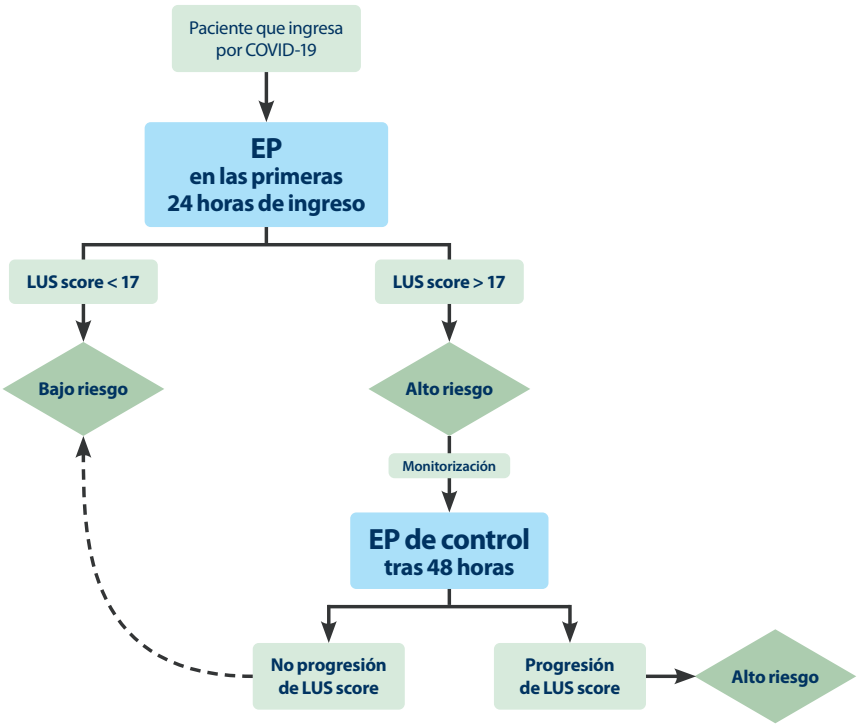

Figura 17: Propuesta de algoritmo clínico para la implementación de la EP como un predictor de ingreso en UCI en pacientes hospitalizados por COVID-19.

Nuestros resultados tienen importantes implicaciones en la práctica clínica. La predicción del deterioro respiratorio es esencial en la COVID-19, dada su heterogeneidad clínica y la rápida progresión a formas graves, especialmente en individuos no inmunizados. Tras más de 4 años

del inicio de la pandemia, no se ha consensuado cuales son las herramientas con mejor valor pronóstico. De forma sorprendente, la EP está ausente en la mayoría de los protocolos pese a la evidencia existente [153-155]. Nuestro trabajo demuestra que la afectación pulmonar por COVID-19 evaluada mediante EP es capaz de predecir un posterior deterioro respiratorio. Su aplicación como una herramienta de estratificación podría ser útil tanto en la identificación de pacientes de alto riesgo que requieran una mayor monitorización como en la de pacientes de bajo riesgo que puedan ser tributarios a un alta hospitalaria precoz. Esta estrategia podría facilitar el manejo clínico y la optimización de los recursos sanitarios. Además, las características técnicas de la ecografía van a favor de su implementación en escenarios clínicos diversos y en poblaciones de dimensiones pandémicas.

7.2. PAPEL DE LA ECOGRAFÍA PULMONAR EN LAS SECUELAS POST-COVID-19

En el segundo estudio se analiza la precisión diagnóstica de la EP en la detección de secuelas pulmonares en supervivientes de una hospitalización por COVID-19. El principal resultado es que la presencia de líneas B patológicas en la EP muestra una excelente sensibilidad y VPN con respecto a la TAC de tórax en la detección de estas lesiones. Consecuentemente, el trabajo respalda el uso de la EP como procedimiento de primera línea para descartar secuelas pulmonares post-COVID-19, siendo el primer gran estudio publicado con este objetivo y la cohorte más numerosa existente hasta el momento.

El estudio evalúa concretamente a 352 pacientes tras 2 a 5 meses de una hospitalización por COVID-19 durante la primera ola de la pandemia. El primer punto a destacar es la elevada prevalencia de secuelas radiológicas y funcionales de nuestra cohorte, probablemente secundarias a la alta proporción de neumonías graves. En total, 154 participantes presentaron secuelas relevantes (grupo RILS) en base a una afectación por TAC ≥ 7 según la escala de Warrick. Algunos de estos pacientes presentaron incluso cambios fibróticos como distorsión de la arquitectura o bronquiectasias de tracción, que no se objetivaron en ninguno de los pacientes del grupo No-RILS. Además, la afectación de la función pulmonar, especialmente el descenso de DLCO era significativamente mayor en el grupo RILS.

De forma semejante, las grandes cohortes publicadas tras la primera ola de la pandemia, mostraron datos similares en cuanto a la prevalencia de hallazgos radiológicos persistentes en los primeros meses de seguimiento [49-59], incluyendo la presencia de cambios fibróticos hasta en el 35% de los supervivientes de neumonías graves [58]. Paralelamente, múltiples series constataron una afectación del funcionalismo pulmonar, especialmente un descenso de DLCO, que se correlaciona con el grado de afectación radiológica y la gravedad del episodio de neumonía [50, 52, 55]. A pesar de los múltiples estudios relacionados, ninguno había añadido una evaluación ecográfica de estas secuelas pulmonares.

En nuestro trabajo, los 352 participantes se sometieron a una exploración ecográfica completa con valoración de todos los espacios intercostales y los hallazgos se cuantificaron siguiendo un protocolo de 12 áreas. El principal hallazgo fue la presencia de líneas B patológicas, en base a la definición del consenso internacional [91]. Estos artefactos presentan una baja especificidad puesto que se encuentran en múltiples patologías, pero una elevada sensibilidad especialmente en la detección de EPI [112-117]. La evaluación del grado de afectación de patología intersticial pulmonar a través del patrón en líneas B ecográfico sigue siendo un tema debatido y se han propuesto varios métodos para este objetivo [156, 157]. La cuantificación del número total de líneas B ha sido ampliamente utilizada [112, 113, 117]. Sin embargo, esta técnica está sujeta a una variabilidad significativa entre los diferentes transductores y ecografistas que ha demostrado que puede conducir a importantes sesgos [158, 159]. Por otra parte, se han propuesto métodos semi-cuantitativos basados en la estimación visual del porcentaje de espacio ocupado por las líneas B, pero muy probablemente dirigen a las mismas desventajas [160].

Finalmente, la aplicación de las puntuaciones tradicionales de evaluación de aireación pulmonar (como la utilizada en el primer estudio de esta tesis) son controvertidas en la evaluación de EPI, ya que el grado de aireación pulmonar no ha demostrado guardar correlación con la severidad de la afectación intersticial.

Por estos motivos, en el presente estudio implementamos un método simplificado, ya que nuestro objetivo fue discriminar (a modo de cribado) pacientes con una potencial EPI-PC y no

la evaluación exhaustiva del tipo y grado de lesiones pulmonares. Basándonos en la definición del consenso internacional [91], consideramos como patológicas aquellas áreas torácicas con 3 o más líneas B, otorgando una calificación de 1 punto a cada área afectada. Esta puntuación (B-line-score) demostró una fuerte correlación con los hallazgos de la TAC cuantificados mediante la escala de Warrick; además de una excelente concordancia interobservador. En este sentido, una puntuación ecográfica igual o mayor de 3 mostró una elevada precisión diagnóstica para discriminar pacientes con secuelas pulmonares relevantes (sensibilidad, especificidad y VPN de 94,2%, 81,8% y 94,7% respectivamente). Estos sólidos resultados sugieren que una exploración ecográfica normal excluye razonablemente la presencia de EPI-PC, evitando la necesidad de pruebas adicionales como la TAC.

Por otra parte, las alteraciones de la línea pleural, como el engrosamiento y fragmentación, han sido sugeridos por algunos autores como signos ecográficos útiles para el diagnóstico de EPI, aunque su implementación está mucho menos extendida. En concreto, las mediciones de la línea pleural han mostrado una buena precisión diagnóstica para descartar fibrosis pulmonar en varios estudios de la última década [116, 117, 161]. En nuestra cohorte, las alteraciones de la línea pleural fueron significativamente más frecuentes en el grupo RILS. Sin embargo, no realizamos una medición de la línea pleural y en consecuencia nuestra evaluación fue subjetiva y condujo a una concordancia interobservador pobre. Por estas razones, no incluimos este hallazgo en nuestra puntuación ni publicamos datos sobre su precisión diagnóstica.

En definitiva, el presente estudio demuestra la utilidad de la EP en la identificación de secuelas pulmonares post-COVID-19, siendo la mayor cohorte publicada hasta el momento. A pesar de que múltiples artículos científicos han descrito los hallazgos de la EP en supervivientes de COVID-19 [162-165], solamente existen otros dos estudios con análisis de la precisión diagnóstica de esta técnica respecto a la TAC [166, 167]. El primer estudio fue realizado en 38 pacientes que habían superado un ingreso en UCI, consiguiendo una excelente concordancia entre la afectación pulmonar determinada por EP y TAC [166]. Algunas limitaciones de este trabajo son una población escasa y restringida a supervivientes de neumonías graves y la elevada proporción de

falsos negativos en pacientes con formas leves. Recientemente, Barbieri *et al* [167] evaluaron 232 pacientes tras 3 meses de una hospitalización por COVID-19. De forma similar a nuestro estudio, demostraron que una puntuación ecográfica ≥ 3 basada en el consenso internacional presentaba una sensibilidad del 91% para la detección de lesiones pulmonares presentes en la TAC.

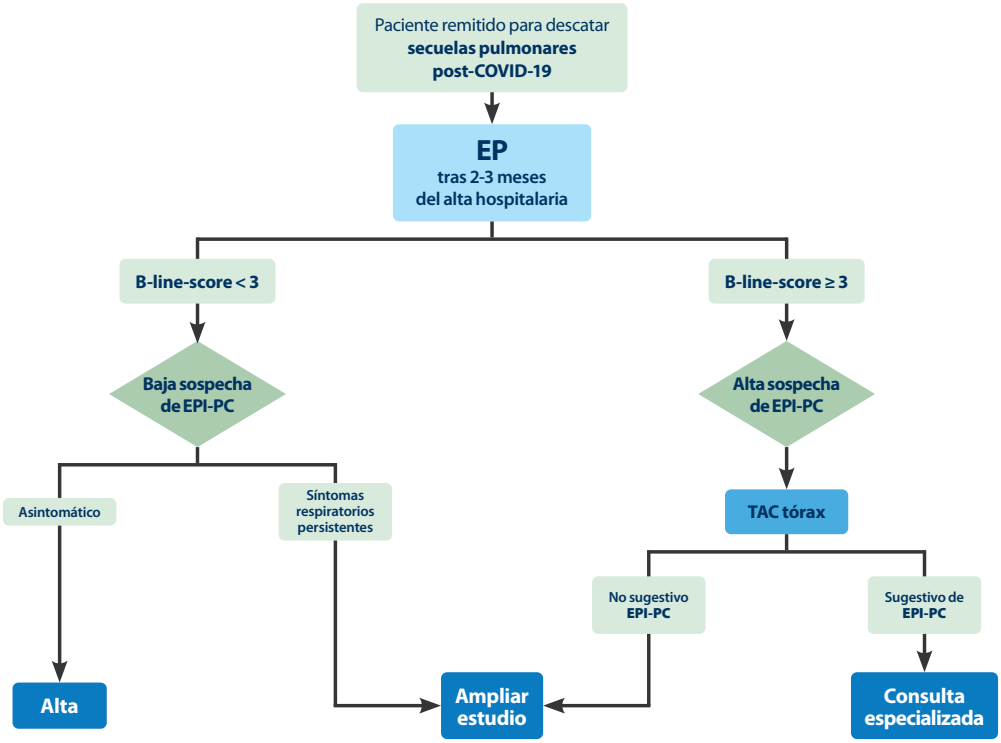

Figura 18: Propuesta de algoritmo clínico para la implementación de la EP como método de cribado de secuelas pulmonares post-COVID-19.

Todavía existen numerosas incertidumbres respecto a la relevancia clínica y la historia natural de las secuelas pulmonares post-COVID-19. Si bien en la mayoría de casos estas secuelas son reversibles con el paso del tiempo, un porcentaje de pacientes presentará afectación intersticial persistente o incluso progresiva. Pese a la notable heterogeneidad de las recomendaciones sobre el manejo clínico de la EPI-PC, el consenso es amplio en cuanto a la necesidad de identificación, caracterización y seguimiento de estos pacientes [77-81]. Además, se ha sugerido que el inicio de tratamientos antiinflamatorios o antifibróticos podría influir en la evolución de esta patología, por lo que el diagnóstico precoz parece esencial. En este sentido, la EP se podría erigir como una

herramienta de primera línea en la identificación de secuelas pulmonares en supervivientes de una neumonía por SARS-CoV-2. Además, sus características técnicas son idóneas para su implementación en grandes poblaciones, permitiendo optimizar los recursos, como la restricción de la TAC de tórax a pacientes con una previa sospecha clínica o ecográfica (***Figura 18***).

8

Conclusiones

1. En la neumonía por SARS-CoV-2, el grado de afectación pulmonar al ingreso determinado por ecografía es un predictor independiente de deterioro respiratorio con necesidad de ingreso en UCI.
2. La monitorización por EP (al ingreso y tras 48 horas) permite la estratificación de pacientes según el riesgo de deterioro respiratorio. Al ingreso, una puntuación ecográfica baja descarta con una excelente precisión diagnóstica un posterior empeoramiento clínico. Por el contrario, en pacientes con una puntuación ecográfica alta será necesaria la estabilidad de una EP de control en 48 horas para descartar este evento clínico.
3. La EP presenta una elevada precisión diagnóstica en la identificación de secuelas pulmonares en supervivientes de COVID-19. En especial, su elevada sensibilidad y VPN, apoyan su uso como exploración de primera línea para descartar este tipo de secuelas, y así restringir la realización de TAC a pacientes con alta sospecha.
4. La EP es una herramienta útil en el abordaje integral de la afectación pulmonar por SARS-CoV-2, ya que permite predecir el riesgo de deterioro clínico durante la enfermedad aguda y a su vez, identificar las posibles secuelas pulmonares en la fase de recuperación. Las características técnicas de la EP van a favor de su implementación en ambos escenarios.

Líneas de futuro

Aunque la presente tesis se enmarque en el estudio de la EP en la enfermedad por SARS-CoV-2, existen ciertas líneas de futuro que se pueden desprender de este trabajo:

- **Aplicabilidad de la EP en el diagnóstico y seguimiento de neumonías**. Las neumonías siguen constituyendo una de las principales causas de mortalidad a nivel global. Desde hace años se ha demostrado que la EP presenta una mayor sensibilidad en la detección de neumonías que la radiografía simple. Sin embargo, la EP no se utiliza de forma rutinaria en la atención inicial de estos pacientes, por lo que podría existir un notable infradiagnóstico con diversas consecuencias clínicas. Parece fundamental la realización de estudios en este ámbito con el objetivo de demostrar si el diagnóstico de neumonías por ecografía podría influir en el manejo y pronóstico de estos pacientes. En cuanto al seguimiento de las neumonías, sería interesante estudiar si los resultados obtenidos en nuestro primer estudio son generalizables a neumonías por otros agentes. En el caso de los virus, ejemplos de elevada incidencia son la gripe o el virus respiratorio sincitial (este último especialmente en niños), cuya progresión a formas graves presenta grandes similitudes con el SARS-CoV-2. Por otra parte, aunque las neumonías bacterianas presentan una diferente progresión clínica y radiológica, el uso de la EP podría ser evaluada en futuros estudios, dado el fuerte impacto de esta etiología sobre todo en la población adulta.
- **Mayor conocimiento de las entidades definidas como secuelas post-COVID-19**. La patología post-COVID-19 es un conglomerado de diferentes entidades que a día de hoy sigue rodeada de numerosas incógnitas. Especialmente en el caso de la EPI-PC, es necesario un mayor conocimiento sobre la fisiopatología y evolución natural de estas secuelas, así como de la efectividad de posibles tratamientos.
- **Aplicabilidad de la EP en el seguimiento de la EPI-PC**. Nuestro estudio se basa en la detección de secuelas post-COVID-19 de forma precoz, sin embargo, la implementación tras el diagnóstico de EPI-PC no se ha definido. Su uso en el seguimiento de estos pacientes podría ser estudiada con el objetivo de monitorizar la enfermedad y evitar la realización de TAC de tórax de control, que supone un mayor coste y la ionización del paciente.
- **Aplicabilidad de la EP en el manejo de la EPI por otras causas**. La EP podría ser fundamental en la detección temprana de esta enfermedad en pacientes con predisposición como aquellos con patología autoinmune. Existe nueva evidencia que apoya que la incidencia de EPI en enfermedades como la artritis reumatoide o esclerodermia es más elevada de lo previamente descrito. En este sentido, las diferentes sociedades científicas están impulsando la

importancia del cribado de EPI en estas patologías y recientemente se han publicado protocolos específicos en los que habría cabida para una técnica como la EP. Con este objetivo, hemos iniciado un estudio en colaboración con el servicio de Reumatología para investigar la utilidad de la EP en la identificación de EPI en pacientes con artritis reumatoide.

- **Estandarización de la técnica ecográfica para la evaluación de la afectación pulmonar**. La gran diversidad de protocolos ecográficos utilizados en los diferentes estudios supone una verdadera limitación de esta disciplina. La heterogeneidad es significativa en cuanto a dispositivos, transductores, parámetros sonográficos y escalas de cuantificación (número de áreas torácicas y puntuación de los hallazgos ecográficos). En consecuencia, son necesarios más estudios comparativos sobre la técnica ecográfica y que deriven en consensos clínicos sustentados por esta evidencia.
- **Aprendizaje y expansión de la técnica**. Uno de los principales motivos que subyacen en la insuficiente implementación clínica de la EP es la baja proporción de facultativos entrenados. La formación debe ser un objetivo esencial en la expansión de esta técnica y siempre debe de ir acompañado de una validación y medición de resultados lo cual supone una importante línea de investigación. El grupo ECOSIM vinculado al Centro de Simulación Clínica Avanzada Vall d'Hebron, en el que participa nuestro grupo de trabajo, nace con los objetivos de emprender en formación e investigación sobre programas de simulación en ecografía clínica.
- **Futuras pandemias**. Nuestro trabajo ha exhibido las ventajas de la ecografía en una situación de colapso sanitario por la pandemia. Numerosos expertos señalan la posibilidad de nuevas pandemias por virus respiratorios en los próximos años, como consecuencia del cambio climático y la globalización entre otros factores. En consecuencia, una parte de la investigación en ecografía debería tener su eje central en su implementación en escenarios de epidemia o pandemia.

Bibliografía

1. World Health Organization. Coronavirus disease (COVID-19) outbreak. Disponible en: http://www.euro.who.int/en/health-topics/health-emergencies/coronavirus-COVID-19/novel-coronavirus-2019-ncov.

2. World Health Organization. 2019-nCoV outbreak is an emergency of international concern. World Health Organization. Disponible en: http://www.euro.who.int/en/health-topics/health-Emergencies/international-health-regulations/news/news/2020/2/2019-ncov-outbreak-is-an-emergency-of-international-concern.

3. World Health Organization. Statement on the fifteenth meeting of the international health regulations. Disponible en: https://www.who.int/es/news/item/05-05-2023-statement-on-the-fifteenth-meeting-of-the-international-health-regulations-(2005)-emergency-committee-regarding-the-coronavirus-disease-(covid-19)-pandemic.

4. Peiris JSM, Guan Y, Yuen KY. Severe acute respiratory syndrome. Nat Med. 2004;10:S88–S97.

5. Zaki AM, Van Boheemen S, Bestebroer TM, et al. Isolation of a novel coronavirus from a man with pneumonia in Saudi Arabia. N Engl J Med. 2012;367:1814–20.

6. Joint WHO-China. WHO-convened global study of origins of SARS-CoV-2: China Part. 2021 feb. Disponible en: https://www.who.int/publicationsdetail-redirect/who-convened-global-study-of-origins-of-sars-cov-2-china-part.

7. Prather KA, Marr LC, Schooley RT, et al. Airborne transmission of SARS-CoV-2. 5 de octubre de 2020 Disponible en: https://science.sciencemag.org/content/early/2020/10/02/science.abf0521.

8. Wu F, Zhao S, Yu B, et al. A new coronavirus associated with human respiratory disease in China. Nature 2020;579:265–9.

9. McAloon C, Collins Á, Hunt K, et al. Incubation period of COVID19: a rapid systematic review and meta-analysis of observational research. BMJ Open. 2020.

10. Anderson RM, Heesterbeek H, Klinkenberg D, et al. How will country-based mitigation measures influence the course of the COVID-19 epidemic? The Lancet. 2020.

11. Hellewell J, Abbott S, Gimma A, et al. Feasibility of controlling COVID-19 outbreaks by isolation of cases and contacts. Lancet Glob Health. 2020.

12. Centro nacional de estadística. Disponible en: https://cnecovid.isciii.es/covid19/.

13. Documentos técnicos para profesionales. Evolución de la enfermedad por COVID-19 en España. Ministerio de Sanidad, Gobierno de España. Disponible en: https://www.sanidad.gob.es/areas/alertasEmergenciasSanitarias/alertasActuales/nCov/evolucion/home.htm .

14. Report of the WHO-China joint mission on coronavirus disease 2019 (COVID-19). World Heath Organization. 28 February 2020. Disponible en: https://www.who.int/publications-detail/report-of-the-who-China-joint-mission-on-coronavirus-disease-2019- (COVID-19).

15. Jeong YJ, Wi YM, Park H, et al. Current and Emerging Knowledge in COVID-19. Radiology. 2023 Feb;306(2):e222462.

16. X. Guan WJ, Ni ZY, Hu Y, et al. Clinical characteristics of coronavirus disease 2019 in China. N Engl J Med 2020;a2002032.

17. Cao X. COVID-19: immunopathology and its implications for therapy. Nat Rev Immunol. 2020; 20:269–70.

18. Tisoncik JR, Korth MJ, Simmons CP, et al. Into the eye of the cytokine storm. Microbiol Mol Biol Rev MMBR. 2012; 76(1):16-32.

19. Huang C, Wang Y, Li X, et al. Clinical features of patients infected with 2019 novel coronavirus in Wuhan, China. Lancet 2020; 395:497-506.

20. Documentos técnicos para profesionales. Parámetros epidemiológicos. Ministerio de Sanidad, Gobierno de España. Disponible en: https://www.sanidad.gob.es/areas/alertasEmergenciasSanitarias/alertasActuales/nCov/documentos.

21. Bellou V, Tzoulaki I, van Smeden M, et al. Prognostic factors for adverse outcomes in patients with COVID-19: a field-wide systematic review and meta-analysis. Eur Respir J 2022; 59: 2002964.

22. Gallo Marin B, Aghagoli G, Lavine K, et al. Predictors of COVID-19 severity: A literature review. Rev Med Virol. 2021 Jan;31(1):1-10. doi: 10.1002/rmv.2146.

23. Channappanavar R, Perlman S. Pathogenic human coronavirus infections: causes and consequences of cytokine storm and immunopathology. Semin Immunopathol. 2017;39(5):529-39. 38.

24. Thachil J, Tang N, Gando S, et al. ISTH interim guidance on recognition and management of coagulopathy in COVID-19. J Thromb Haemost. 2020; 18(5):1023-1026.

25. Akl EA, Blažić I, Yaacoub S, et al. Use of Chest Imaging in the Diagnosis and Management of COVID-19: A WHO Rapid Advice Guide. Radiology. 2021; 298(2):E63-E69.

26. Bhimraj A, Morgan RL, Shumaker AH, et al. Infectious Diseases Society of America Guidelines on the Treatment and Management of Patients with COVID-19. Clin Infect Dis. 2020; ciaa478.

27. Rochwerg B, Agoritsas T, Diaz J, et al. WHO COVID-19 therapeutic guidelines. Lancet. 2021;398(10295):117-118.

28. Roche N, Crichton ML, Goeminne PC, et al. Update March 2022: management of hospitalised adults with coronavirus disease-19 (COVID-19): a european respiratory society living guideline. Eur Respir J 2022; in press.

29. Status of COVID-19 Vaccines within WHO EUL/PQ evaluation process [Internet]. 2021 ago. Disponible en: https://extranet.who.int/pqweb/sites/default/files/documents/Status_COVID_VAX_19August 2021.pdf.

30. Singh SJ, Baldwin MM, Daynes E, et al. Respiratory sequelae of COVID-19: pulmonary and extrapulmonary origins, and approaches to clinical care and rehabilitation. Lancet Respir Med. 2023 Aug;11(8):709-725. doi: 10.1016/S2213-2600(23)00159-5.

31. World Health Organisation. Post COVID-19 condition (longCOVID). Dec 7, 2022. https://www.who.int/europe/news-room/fact-sheets/item/post-covid-19-condition.

32. The PHOSP-COVID Collaborative Group. Clinical characteristics with inflammation profiling of long COVID and association with 1-year recovery following hospitalisation in the UK: a prospective observational study. Lancet Respir Med 2022; 10: 761–75.

33. O'Mahoney LL, Routen A, Gillies C, et al. The prevalence and long- term health effects of long covid among hospitalised and non- hospitalised populations: a systematic review and meta-analysis. EClinicalMedicine 2022; 55: 101762.

34. Marshall R, Bellingan G, Laurent G. The acute respiratory distress syndrome: fibrosis in the fast lane. Thorax. 1998; 53(10):815-7.

35. Masclans JR, Roca O, Muñoz X, et al. Quality of life, pulmonary function, and tomographic scan abnormalities after ARDS. Chest. 2011; 139(6):1340-1346.

36. Parry SM, Nalamalapu SR, Nunna K, et al. Six-minute walk distance after critical illness: a systematic review and meta-analysis. J Intensive Care Med 2021; 36: 343–51.

37. Cheung OY, Chan JW, Ng CK, Koo CK. The spectrum of pathological changes in severe acute respiratory syndrome (SARS). Histopathology. (2004) 45:119–24. doi: 10.1111/j.1365-2559.2004.01926.

38. Ng CK, Chan JW, Kwan TL, To TS, Chan YH, Ng FY et al. Six month radiological and physiological outcomes in severe acute respiratory syndrome (SARS) survivors. Thorax. (2004) 59:889–91. doi: 10.1136/thx.2004.023762.

39. Hui DS, Wong KT, Ko FW, Tam LS, Chan DP, Woo J, et al. The 1-year impact of severe acute respiratory syndrome on pulmonary function, exercise capacity, and quality of life in a cohort of survivors. Chest. (2005) 128:2247–61. doi: 10.1378/chest.128.4.2247.

40. Huntley CC, Patel K, Bil Bushra S-E-S, et al. Pulmonary function test and computed tomography features during follow-up after SARS, MERS and COVID-19: a systematic review and meta-analysis. ERJ Open Res 2022; 8: 00056–2022.

41. Shao H, Qin Z, Geng B, et al. Impaired lung regeneration after SARS-CoV-2 infection. Cell Prolif 2020; 53: e12927.

42. Filbin MR, Mehta A, Schneider AM, et al. Longitudinal proteomic analysis of severe COVID-19 reveals survival-associated signatures, tissue-specific cell death, and cell-cell interactions. Cell Rep Med 2021; 2: 100287.

43. Leisman DE, Mehta A, Thompson BT, et al. Alveolar, endothelial, and organ injury marker dynamics in severe COVID-19. Am J Respir Crit Care Med 2022; 205: 507–19.

44. Tatler AL, Jenkins G. TGF-β activation and lung fibrosis. Proc Am Thorac Soc 2012; 9: 130–36.

45. Morganstein T, Haidar Z, Trivlidis J, et al. Involvement of the ACE2/Ang-(1-7)/MasR axis in pulmonary fibrosis: implications for COVID-19. Int J Mol Sci 2021; 22: 12955.

46. Mehta P, Rosas IO, Singer M. Understanding post-COVID-19 interstitial lung disease (ILD): a new fibroinflammatory disease entity. Intensive Care Med 2022; 48: 1803–06.

47. Coward WR, Saini G, Jenkins G. The pathogenesis of idiopathic pulmonary fibrosis. Ther Adv Respir Dis 2010; 4: 367–88.

48. Allen RJ, Guillen-Guio B, Croot E, et al. Genetic overlap between idiopathic pulmonary fibrosis and COVID-19. Eur Respir J 2022; 60: 2103132.

49. Huang C, Huang L, Wang Y, Li X, Ren L, Gu X, et al. 6-month consequences of COVID-19 in patients discharged from hospital: a cohort study. Lancet. (2021) 397:220–32. doi: 10.1016/S0140-6736(20)32656-8.

50. Guler SA, Ebner L, Aubry-Beigelman C, Bridevaux PO, Brutsche M, Clarenbach C, et al. Pulmonary function and radiological features 4 months after COVID-19: first results from the national prospective observational Swiss COVID-19 lung study. Eur Respir J. (2021) 57:2003690. doi: 10.1183/13993003.03690-2020.

51. Carfì A, Bernabei R, Landi F. Persistent symptoms in patients after acute COVID-19. JAMA. (2020) 324:603–5. doi: 10.1001/jama.2020.12603.

52. Mo X, Jian W, Su Z, Chen M, Peng H, Peng P, et al. Abnormal pulmonary function in COVID-19 patients at time of hospital discharge. Eur Respir J. (2020) 55:2001217. doi: 10.1183/13993003.01217-2020.

53. Zhao Y-M, Shang Y-M, Song W-B, Li Q-Q, Xie H, Xu Q-F, et al. Follow-up study of the pulmonary function and related physiological characteristics of COVID-19 survivors three months after recovery. EClinicalMedicine. agosto de 2020;25:100463.

54. Méndez R, Latorre A, González-Jiménez P, Feced L, et al. Reduced Diffusion Capacity in COVID-19 Survivors. Ann Am Thorac Soc. 2021;18(7):1253-1255. doi: 10.1513/AnnalsATS.202011-1452RL.

55. González J, Benítez ID, Carmona P, Santisteve S, Monge A, Moncusí-Moix A, et al. Pulmonary function and radiologic features in survivors of critical COVID-19: a 3-month prospective cohort. Chest. (2021) 160:187–98.doi: 10.1016/j.chest.2020.12.057.

56. Vadász I, Husain-Syed F, Dorfmüller P, et al. Severe organising pneumonia following COVID-19. Thorax 2021; 76: 201–04.

57. Wang Y, Dong C, Hu Y, Li X, Ren L, Gu X, et al. Temporal changes of CT findings in 90 patients with COVID-19 pneumonia: a longitudinal study. Radiology. (2020) 296:E55–64. doi: 10.1148/radiol.2020200843.

58. Han X, Fan Y, Alwalid O, Li N, Jia X, Yuan M, et al. Six-month follow- up chest CT findings after severe COVID-19 pneumonia. Radiology. (2021) 299:E177–86. doi: 10.1148/radiol.2021203153.

59. Luger AK, Sonnweber T, Gruber L, et al. Chest CT of lung injury 1 year after COVID-19 pneumonia: The CovILD study. Radiology 2022; 304: 462–70.

60. Polak SB, Van Gool IC, Cohen D, von der Thusen JH, € van Paassen J. A systematic review of pathological findings in COVID-19: a pathophysiological timeline and possible mechanisms of disease progression. Mod Pathol 2020;33: 2128–2138.

61. Culebras M, Loor K, Sansano I, Persiva Ó, Clofent D, Polverino E, Felipe A, Osorio J, Muñoz X, Álvarez A; Se-COVID-19 team. Histological Findings in Transbronchial Cryobiopsies Obtained From Patients After COVID-19. Chest. 2022 Mar;161(3):647-650. doi: 10.1016/j.chest.2021.09.016.

62. Stewart I, Jacob J, George PM, et al. Residual lung abnormalities following COVID-19 hospitalization: interim analysis of the UKILD post-COVID study. Am J Respir Crit Care Med 2022; 207: 693–703.

63. Chen Y, Ding C, Yu L, Guo W, Feng X, Yu L, et al. One-year follow-up of chest CT findings in patients after SARS-CoV-2 infection. BMC Med. 2021;19:191.

64. Pan F, Yang L, Liang B, Ye T, Li L, Li L, et al. Chest CT patterns from diagnosis to 1 year of follow-up in COVID-19. Radiology. 2021:211199.

65. Wu X, Liu X, Zhou Y, Yu H, Li R, Zhan Q, et al. 3-month, 6-month, 9-month, and 12-month respiratory outcomes in patients following COVID-19-related hospitalisation: a prospective study. Lancet Respir Med. 2021;9:747–54.

66. Meduri GU, Golden E, Freire AX, et al. Methylprednisolone infusion in early severe ARDS: results of a randomized controlled trial. Chest 2007; 131: 954–63.

67. Bradley B, Branley HM, Egan JJ, et al. Interstitial lung disease guideline: the British Thoracic Society in collaboration with the Thoracic Society of Australia and New Zealand and the Irish Thoracic Society. Thorax 2008; 63 (suppl 5): v1–58.

68. Horby P, Lim WS, Emberson JR, Mafham M, Bell JL, Linsell L, et al.; RECOVERY Collaborative Group. Dexamethasone in hospitalized patients with Covid-19. N Engl J Med 2021;384:693–704.

69. Edalatifard M, Akhtari M, Salehi M, et al. Intravenous methylprednisolone pulse as a treatment for hospitalised severe COVID-19 patients: results from a randomised controlled clinical trial. Eur Respir J 2020; 56: 2002808.

70. Vadasz I, Husain-Syed F, Dorfm uller P, Roller FC, Tello K, Hecker M, et al. Severe organising pneumonia following COVID-19. Thorax 2021; 76:201–204.

71. de Oliveira Filho CM, Vieceli T, de Fraga Bassotto C, da Rosa Barbato JP, Garcia TS, Scheffel RS. Organizing pneumonia: a late phase complication of COVID-19 responding dramatically to corticosteroids. Braz J Infect Dis 2021;25:101541.

72. Myall KJ, Mukherjee B, Castanheira AM, Lam JL, Benedetti G, Mak SM, et al. Persistent post–COVID-19 interstitial lung disease: an observational study of corticosteroid treatment. Ann Am Thorac Soc 2021;18:799–806.

73. Whyte MB, Barker R, Kelly PA, et al. Three-month follow-up of pulmonary embolism in patients with COVID-19. Thromb Res 2021; 201: 113–15.

74. Valerio L, Mavromanoli AC, Barco S, et al. Chronic thromboembolic pulmonary hypertension and impairment after pulmonary embolism: the FOCUS study. Eur Heart J 2022; 43: 3387–98.

75. Philip KEJ, Buttery S, Williams P, et al. Impact of COVID-19 on people with asthma: a mixed methods analysis from a UK wide survey. BMJ Open Respir Res 2022; 9: e001056.

76. Chiner-Vives, R. Cordovilla-Pérez, D. de la Rosa-Carrillo, M. García-Clemente, J.L. Izquierdo-Alonso, R. Otero-Candelera, et al.Short and long-term impact of COVID-19 infection on previous respiratory diseases. Arch Bronconeumol, (2022).

77. Raghu G, Wilson KC. COVID-19 interstitial pneumonia: monitoring the clinical course in survivors. Lancet Respir Med. (2020) 8:839– 42. doi: 10.1016/S2213-2600(20)30349-0 20.

78. George PM, Barratt SL, Condliffe R, Desai SR, Devaraj A, Forrest I, et al. Respiratory follow-up of patients with COVID-19 pneumonia. Thorax. (2020) 75:1009–16. doi: 10.1136/thoraxjnl-2020-215314.

79. Sibila O, Molina-Molina M, Valenzuela C, Ríos-Cortés A, Arbillaga-Etxarri A, García YT. Spanish Society of Pulmonology and Thoracic Surgery (SEPAR) consensus for post-COVID-19 clinical follow-up. Open Respir Arch. (2020) 2:278–83. doi: 10.1016/j.opresp.2020.09.002 22.

80. Rubin GD, Ryerson CJ, Haramati LB, Sverzellati N, Kanne JP, Raoof S, et al. The role of chest imaging in patient management during the COVID-19 pandemic: a multinational consensus statement from the Fleischner society. Chest. (2020) 158:106–16. doi: 10.1148/radiol.2020201365 23.

81. Bai C, Chotirmall SH, Rello J, Alba GA, Ginns LC, Krishnan JA, et al. Updated guidance on the management of COVID-19: from an American Thoracic Society/European Respiratory Society coordinated International Task Force (29 July 2020). Eur Respir Rev. (2020) 29:200287. doi: 10.1183/16000617.0287-2020.

82. TR Harrison Principles of Internal Medicine, 2011, p. 2098.

83. Gohr H, Wedekind T. Der Ultraschall in der Medizin. Klin Wochenschr 1940; 19: 25.

84. Dussik K. Uber die moglichkeit hochfrequente mechanische schwingungen als diagnostisches hilfsmittel zu verwerten. Z Neurol Psychiat 1942; 174: 153–168.

85. Dénier A. Les ultrasons, leur application au diagnostic. Presse Méd 1946; 22:307–308.

86. Rantanen NW. Diseases of the thorax. Vet Clin North Am Equine Pract 1986; 2: 49–66.

87. Targhetta R, Bourgeois JM, Balmes P. Echography of pneumothorax. Rev Mal Respir 1990; 7: 575–579.

88. Targhetta R, Chavagneux R, Bourgeois JM, et al. Sonographic approach to diagnosing pulmonary consolidation. J Ultrasound Med 1992; 11: 667–672.

89. Lichtenstein DA. A bedside ultrasound sign ruling out pneumothorax in the critically ill. Lung sliding. CHEST 1995. 108: 1345.

90. Lichtenstein D, Mézière G, Biderman P, et al. The comet-tail artifact. An ultrasound sign of alveolar-interstitial syndrome. Am J Respir Crit Care Med 1997; 156: 1640–1646.

91. Volpicelli G, Elbarbary M, Blaivas M, et al. International evidence-based recommendations for point-of-care lung ultrasound. Intensive Care Med 2012; 38: 577–591.

92. Postema M. Fundamentals of Medical Ultrasonics. London, Soon Press, 2011.

93. Feldman MK, Katyal S, Blackwood MS. US artifacts. Radiographics 2009; 29: 1179–1189.

94. Heili S. Deciphering the Code of Lung Ultrasound. SEPAR 2022.

95. Marini TJ, Rubens DJ, Zhao YT, et al. Lung Ultrasound: The Essentials. Radiol Cardiothorac Imaging. 2021 Apr 29;3(2):e200564.

96. Picano E, Pellikka PA. Ultrasound of extravascular lung water: a new standard for pulmonary congestion. Eur Heart J 2016; 37: 2097–2104.

97. Lacedonia D, Scioscia G, Giardinelli A, Quarato CMI, Sassani EV, Foschino Barbaro MP, et al. The Role of Transthoracic Ultrasound in the Study of Interstitial Lung Diseases: High-Resolution Computed Tomography Versus Ultrasound Patterns: Our Preliminary Experience. Diagnostics (2021) 11(3):439.

98. Yang PC, Luh KT, Chang DB, et al. Ultrasonographic evaluation of pulmonary consolidation. Am Rev Respir Dis 1992; 146: 757–762.

99. Mathis G, Metzler J, Fußenegger D, et al. Sonographic findings in pneumonia. Ultraschall Klin Prax 1992; 7:45–49.

100. Yang PC, Lee YC, Wu HD, et al. Lung tumors associated with obstructive pneumonitis: US studies. Radiology 1990; 174: 593–595.

101. Copetti R, Soldati G, Copetti P. Chest sonography: a useful tool to differentiate acute cardiogenic pulmonary edema from acute respiratory distress syndrome. Cardiovasc Ultrasound 2008; 6: 16.

102. Bouhemad B, Brisson H, Le-Guen M, et al. Bedside ultrasound assessment of positive end-expiratory pressure-induced lung recruitment. Am J Respir Crit Care Med. 2011;183(3):341-7.

103. Bouhemad B, Liu ZH, Arbelot C, et al. Ultrasound assessment of antibiotic-induced pulmonary reaeration in ventilator-associated pneumonia. Crit Care Med 2010; 38: 84–92.

104. Soummer A, Perbet S, Brisson H, et al. Ultrasound assessment of lung aeration loss during a successful weaning trial predicts postextubation distress. Crit Care Med 2012; 40: 2064–2072.

105. Bouhemad B, Mongodi S, Via G, et al. Ultrasound for "lung monitoring" of ventilated patients. Anesthesiology 2015; 122: 437–447.

106. Lichtenstein D. Lung ultrasound in acute respiratory failure an introduction to the BLUE-protocol. Minerva Anestesiol 2009; 75: 313–317].

107. Buonsenso D, Musolino A, Ferro V, et al. Role of lung ultrasound for the etiological diagnosis of acute lower respiratory tract infection (ALRTI) in children: a prospective study. J Ultrasound. 2022;25(2):185-197.

108. Gori L, Amendolea A, Buonsenso D, et al. Prognostic Role of Lung Ultrasound in Children with Bronchiolitis: Multicentric Prospective Study. J Clin Med. 2022; 21;11(14):4233.

109. Mongodi S, Pozzi M, Orlando A, et al. Lung ultrasound for daily monitoring of ARDS patients on extracorporeal membrane oxygenation: preliminary experience. Intensive Care Med 2018; 44(1):123-4.

110. Chiumello D, Mongodi S, Algieri I, et al. Assessment of Lung Aeration and Recruitment by CT Scan and Ultrasound in Acute Respiratory Distress Syndrome Patients. Crit Care Med. 2018; 46(11):1761-1768.

111. Reissig A, Kroegel C. Transthoracic sonography of diffuse parenchymal lung disease: the role of comet tail artifacts. J Ultrasound Med 2003; 22: 173–180.

112. Doveri M, Frassi F, Consensi A, Vesprini E, Gargani L, Tafuri M, et al. Ultrasound lung comets: new echographic sign of lung interstitial fibrosis in systemic sclerosis. Reumatismo. (2008) 60:180–4. doi: 10.4081/reumatismo.2008.180.

113. Gargani L, Doveri M, D'Errico L, Frassi F, Bazzichi ML, Delle Sedie A, et al. Ultrasound lung comets in systemic sclerosis: a chest sonography hallmark of pulmonary interstitial fibrosis. Rheumatology. (2009) 48:1382–7. doi: 10.1093/rheumatology/kep263 .

114. Warrick JH, Bhalla M, Schabel SI, Silver RM. High resolution computed tomography in early scleroderma lung disease. J Rheumatol. (1991) 18:1520–8.

115. Diot E, Boissinot E, Asquier E, Guilmot JL, Lemarié E, Valat C, et al. Relationship between abnormalities on high-resolution CT and pulmonary function in systemic sclerosis. Chest. (1998) 114:1623–9. doi: 10.1378/chest.114.6.1623.

116. Sperandeo M, De Cata A, Molinaro F, Trovato FM, Catalano D, Simeone A, et al. Ultrasound signs of pulmonary fibrosis in systemic sclerosis as timely indicators for chest computed tomography. Scand J Rheumatol. (2015) 44:389–98. doi: 10.3109/03009742.2015.1011228.

117. Gargani L, Bruni C, Romei C, Frumento P, Moreo A, Agoston G, Guiducci S, Bellando-Randone S, Lepri G, Belloli L, Della Rossa A, Delle Sedie A, Stagnaro C, De Nes M, Salvadori S, Mosca M, Falaschi F, Epis O, Picano E, Matucci-Cerinic M. Prognostic Value of Lung Ultrasound B-Lines in Systemic Sclerosis. Chest. 2020 Oct;158(4):1515-1525. doi: 10.1016/j.chest.2020.03.075.

118. Dubinsky TJ, Shah H, Sonneborn R, Hippe DS. Correlation of B-Lines on Ultrasonography With Interstitial Lung Disease on Chest Radiography and CT Imaging. Chest. 2017 Nov;152(5):990-998. doi: 10.1016/j.chest.2017.05.003.

119. Wang Y, Gargani L, Barskova T, Furst DE, Cerinic MM. Usefulness of lung ultrasound B-lines in connective tissue disease-associated interstitial lung disease: a literature review. Arthritis Res Ther. 2017 Sep 18;19(1):206. doi: 10.1186/s13075-017-1409-7.

120. Barskova T, Gargani L, Guiducci S, Randone SB, Bruni C, Carnesecchi G, et al. Lung ultrasound for the screening of interstitial lung disease in very early systemic sclerosis. Ann Rheum Dis. (2013) 72:390–5. doi: 10.1136/annrheumdis-2011-201072.

121. Rice TW, Wheeler AP, Bernard GR, et al. Comparison of the SpO2/FIO2 ratio and the PaO2/FIO2 ratio in patients with acute lung injury or ARDS. Chest. 2007; 132(2):410-7.

122. ARDS Definition Task Force, Ranieri VM, Rubenfeld GD, Thompson BT, et al. Acute respiratory distress syndrome: the Berlin Definition. JAMA. 2012;307(23):2526-33.

123. Hansell DM, Bankier AA, MacMahon H, McLoud TC, Müller NL, Remy J. Fleischner Society: glossary of terms for thoracic imaging. Radiology. (2008) 246:697–722. doi: 10.1148/radiol.2462070712.

124. Sorlini C, Femia M, Nattino G et al. Italian Group for Clinical Research in Emergency Medicine). The role of lung ultrasound as a frontline diagnostic tool in the era of COVID-19 outbreak. Intern Emerg Med. 2021 Apr;16(3):749-756. doi: 10.1007/s11739-020-02524-8. Epub 2020 Oct 22. PMID: 33090353.

125. Calvo-Cebrián A, Alonso-Roca R, Rodriguez-Contreras FJ, et al. Usefulness of Lung Ultrasound Examinations Performed by Primary Care Physicians in Patients With Suspected COVID-19. J Ultrasound Med. 2020 Aug 27:10.1002/jum.15444. doi: 10.1002/jum.15444.

126. Narinx N, Smismans A, Symons R, et al. Feasibility of using point-of-care lung ultrasound for early triage of COVID-19 patients in the emergency room. Emerg Radiol. 2020 Dec;27(6):663-670. doi: 10.1007/s10140-020-01849-3.

127. Gandhi D, Jain N, Khanna K, Li S, Patel L, Gupta N. Current role of imaging in COVID-19 infection with recent recommendations of point of care ultrasound in the contagion: a narrative review. Ann Transl Med. 2020 Sep;8(17):1094. doi: 10.21037/atm-20-3043. PMID: 33145313; PMCID: PMC7576001.

128. Piscaglia F, Stefanini F, Cantisani V, Sidhu PS, Barr R, Berzigotti A, Chammas MC, Correas JM, Dietrich CF, Feinstein S, Huang P, Jenssen C, Kono Y, Kudo M, Liang P, Lyshchik A, Nolsøe C, Xie X, Tovoli F. Benefits, Open questions and Challenges of the use of Ultrasound in the COVID-19 pandemic era. The views of a panel of worldwide international experts. Ultraschall Med. 2020 Jun;41(3):228-236. English. doi: 10.1055/a-1149-9872. Epub 2020 Apr 15. PMID: 32294795.

129. Xing C, Li Q, Du H, et al. Lung ultrasound findings in patients with COVID-19 pneumonia. Crit Care. 2020;24(1):174.

130. Lomoro P, Verde F, Zerboni F, et al. COVID-19 pneumonia manifestations at the admission on chest ultrasound, radiographs, and CT: single-center study and comprehensive radiologic literature review. Eur J Radiol Open. 2020; 7:100231.

131. Volpicelli G, Gargani L, Perlini S, et al. Lung ultrasound for the early diagnosis of COVID-19 pneumonia: an international multicenter study. Intensive Care Med. 2021; 47(4):444-454. 25.

132. Peng QY, Wang XT, Zhang LN; Chinese Critical Care Ultrasound Study Group (CCUSG). Findings of lung ultrasonography of novel coronavirus pneumonia during the 2019-2020 epidemic. Intensive Care Med. 2020; 46(5):849-850.

133. Salvatore C, Roberta F, Angela L, et al. Clinical and laboratory data, radiological structured report findings and quantitative evaluation of lung involvement on baseline chest CT in COVID-19 patients to predict prognosis. Radiol Med. 2021;126:29–39.

134. Canan MGM, Sokoloski CS, Dias VL, et al. Chest CT as a prognostic tool in COVID-19. Arch Bronconeumol. 2022; S0300-2896(22)00166-1.

135. Caruso D, Zerunian M, Polici M, et al. Diagnostic performance of CT lung severity score and quantitative chest CT for stratification of COVID-19 patients. Radiol Med. 2022;127(3):309-317.

136. Tung-Chen Y, de Gracia MM, Díez-Tascón A, et al. Correlation between Chest Computed Tomography and Lung Ultrasonography in Patients with Coronavirus Disease 2019 (COVID-19). Ultrasound Med Biol. 2020; 46(11):2918-2926.

137. Lieveld AWE, Kok B, Schuit FH, et al. Diagnosing COVID-19 pneumonia in a pandemic setting: Lung Ultrasound versus CT (LUVCT) – a multicentre, prospective, observational study. ERJ Open Res 2020; 6: 00539-2020.

138. Gil-Rodríguez J, Pérez de Rojas J, Aranda-Laserna P, et al. Ultrasound findings of lung ultrasonography in COVID-19: A systematic review. Eur J Radiol. 2022;148:110156.

139. Soldati G, Smargiassi A, Inchingolo R, et al. Proposal for International Standardization of the Use of Lung Ultrasound for Patients With COVID-19: A Simple, Quantitative, Reproducible Method. J Ultrasound Med. 2020; 39(7):1413-1419.

140. Perrone T, Soldati G, Padovini L, et al. A New Lung Ultrasound Protocol Able to Predict Worsening in Patients Affected by Severe Acute Respiratory Syndrome Coronavirus 2 Pneumonia. J Ultrasound Med. 2021; 40(8):1627-1635.

141. Ramos Hernández C, Botana Rial M, Pazos Area LA, et al. Lung Ultrasound to Predict Unfavorable Progress in Patients Hospitalized for COVID-19. Arch Bronconeumol. 2021;57:47-54.

142. Bonadia N, Carnicelli A, Piano A, et al. Lung Ultrasound Findings Are Associated with Mortality and Need for Intensive Care Admission in COVID-19 Patients Evaluated in the Emergency Department. Ultrasound Med Biol. 2020; 46(11):2927- 2937.

143. Lichter Y, Topilsky Y, Taieb P, et al. Lung ultrasound predicts clinical course and outcomes in COVID-19 patients. Intensive Care Med. 2020; 46(10):1873-1883.

144. Hernández-Píriz A, Tung-Chen Y, Jiménez-Virumbrales D, et al. Usefulness of lung ultrasound in the early identification of severe COVID-19: results from a prospective study. Med Ultrason. 2022; 24(2):146-152.

145. Biasucci DG, Buonsenso D, Piano A, et al. Lung ultrasound predicts non-invasive ventilation outcome in COVID-19 acute respiratory failure: a pilot study. Minerva Anestesiol. 2021; 87(9):1006-1016.

146. Ji L, Cao C, Gao Y, et al. Prognostic value of bedside lung ultrasound score in patients with COVID-19. Crit Care. 2020 Dec 22;24(1):700.

147. Brahier T, Meuwly JY, Pantet O, et al. Lung Ultrasonography for Risk Stratification in Patients with Coronavirus Disease 2019 (COVID-19): A Prospective Observational Cohort Study. Clin Infect Dis. 2021; 73(11):e4189-e4196.

148. Secco G, Delorenzo M, Salinaro F, et al. Lung ultrasound presentation of COVID-19 patients: phenotypes and correlations. Intern Emerg Med. 2021; 16(5):1317-1327.

149. Tombini V, Di Capua M, Capsoni N, et al. Risk Stratification in COVID-19 Pneumonia- Determining the Role of Lung Ultrasound. Ultraschall Med. 2022; 43(2):168-176.

150. Casella F, Barchiesi M, Leidi F, et al. Lung ultrasonography: A prognostic tool in non-ICU hospitalized patients with COVID-19 pneumonia. Eur J Intern Med. 2021;85:34-40.

151. Rubio-Gracia J, Giménez-López I, Garcés-Horna V, et al. Point-of-care lung ultrasound assessment for risk stratification and therapy guiding in COVID-19 patients: a prospective noninterventional study. Eur Respir J. 2021;58(3):2004283.

152. Torres-Macho J, Sánchez-Fernández M, Arnanz-González I, et al. Prediction Accuracy of Serial Lung Ultrasound in COVID-19 Hospitalized Patients (Pred- Echovid Study). J Clin Med. 2021; 10(21):4818.

153. Bhimraj A, Morgan RL, Shumaker AH, et al. Infectious Diseases Society of America Guidelines on the Treatment and Management of Patients with COVID-19. Clin Infect Dis. 2020; ciaa478.

154. Rochwerg B, Agoritsas T, Diaz J, et al. WHO COVID-19 therapeutic guidelines. Lancet. 2021;398(10295):117-118.

155. Roche N, Crichton ML, Goeminne PC, et al. Update March 2022: management of hospitalised adults with coronavirus disease-19 (COVID-19): a european respiratory society living guideline. Eur Respir J 2022; in press.

156. Sperandeo M, Trovato GM, Catalano D. Quantifying B-lines on lung sonography: insufficient evidence as an objective, constructive, and educational tool. J Ultrasound Med. (2014) 33:362–5. doi: 10.7863/ultra.33.2.362.

157. Corradi F, Via G, Forfori F, Brusasco C, Tavazzi G. Lung ultrasound and B-lines quantification inaccuracy: B sure to have the right solution. Intensive Care Med. (2020) 46:1081–3. doi: 10.1007/s00134-020- 06005-6.

158. Haaksma ME, Smit JM, Heldeweg MLA, Pisani L, Elbers P, Tuinman PR. Lung ultrasound and B-lines: B careful. Intensive Care Med. (2020) 46:544– 5. doi: 10.1007/s00134-019-05911-8 51.

159. Quarato CMI, Verrotti DI Pianella V, Sperandeo M. Count of B- lines: a matter with persistent limitations. J Rheumatol. (2020) 47:158– 9. doi: 10.3899/jrheum.190823 52.

160. Gargani L. Lung ultrasound: a new tool for the cardiologist. Cardiovasc Ultrasound. (2011) 9:6. doi: 10.1186/1476-7120-9-6.

161. Lacedonia D, Scioscia G, Giardinelli A, Quarato CMI, Sassani EV, Foschino Barbaro MP, et al. The role of transthoracic ultrasound in the study of interstitial lung diseases: high-resolution computed tomography versus ultrasound patterns: our preliminary experience. Diagnostics. (2021) 11:439. doi: 10.3390/diagnostics11030439.

162. Santacroce, L.; Inchingolo, F.; Topi, S.; Del Prete, R.; Di Cosola, M.; Charitos, I.A.; Montagnani, M. Lung Ultrasound in COVID-19 and Post-COVID-19 Patients, an Evidence-Based Approach. J. Ultrasound Med. 2021, 15, 295–301.

163. Demi, L.; Wolfram, F.; Klersy, C.; De Silvestri, A.; Ferretti, V.V.; Muller, M.; Miller, D.; Feletti, F.; Wełnicki, M.; Buda, N.; et al. New International Guidelines and Consensus on the Use of Lung Ultrasound. J. Ultrasound Med. 2022.

164. Altersberger M, Grafeneder A, Cho Y, Winkler R, Zwick RH, Mathis G, Genger M. One-Year Follow-Up Lung Ultrasound of Post-COVID Syndrome-A Pilot Study. Diagnostics (Basel). 2022 Dec 26;13(1):70. doi: 10.3390/diagnostics13010070. PMID: 36611362; PMCID: PMC9818489.

165. Espersen C, Platz E, Alhakak AS, Sengeløv M, Simonsen JØ, Johansen ND, Davidovski FS, Christensen J, Bundgaard H, Hassager C, Jabbari R, Carlsen J, Kirk O, Lindholm MG, Kristiansen OP, Nielsen OW, Jeschke KN, Ulrik CS, Sivapalan P, Iversen K, Stæhr Jensen JU, Schou M, Skaarup SH, Højbjerg Lassen MC, Skaarup KG, Biering-Sørensen T. Lung ultrasound findings following COVID-19 hospitalization: A prospective longitudinal cohort study. Respir Med. 2022 Jun;197:106826. doi: 10.1016/j.rmed.2022.106826. Epub 2022 Apr 2. PMID: 35453059; PMCID: PMC8976570.

166. Giovannetti G, De Michele L, De Ceglie M, Pierucci P, Mirabile A, Vita M, et al. Lung ultrasonography for long-term follow-up of COVID-19 survivors compared to chest CT scan. Respir Med. (2021) 181:106384. doi: 10.1016/j.rmed.2021.106384

167. Barbieri G, Gargani L, Lepri V, Spinelli S, Romei C, De Liperi A, Chimera D, Pistelli F, Carrozzi L, Corradi F, Ghiadoni L; Pisa COVID-19 Study Group. Long-term lung ultrasound follow-up in patients after COVID-19 pneumonia hospitalization: A prospective comparative study with chest computed tomography. Eur J Intern Med. 2023 Apr;110:29-34. doi: 10.1016/j.ejim.2022.12.002. Epub 2022 Dec 8. PMID: 36564240; PMCID: PMC9729593.