

**UAB**

Universitat Autònoma de Barcelona

**TREBALL DE RECERCA**

**Programa Doctorado**

**12 crèdits**

**ENCLAVADO  
ENDOMEDULAR TIBIAL:  
¿Logra la vía de abordaje  
suprapatelar la misma  
reducción radiológica?**

**Universitat Autònoma de Barcelona**

**Departamento de Cirugía**

**Autor: Sergi Barrera Ochoa**

**Tutorización: Dr. Jordi Teixidor Serra**

**Dirección: Prof. Dr. Enric Cáceres Palou**

**Curs 2010-2011**

**Convocatoria Septiembre**

# ÍNDICE

<b>1. INTRODUCCIÓN.....</b>	<b>3</b>
a) Anatomía.....	6
b) Evaluación y diagnóstico.....	29
c) Clasificación.....	34
d) Complicaciones.....	41
<b>2. ACTUALIZACIÓN BIBLIOGRÁFICA.....</b>	<b>51</b>
<b>3. ABORDAJE SUPRAPATELAR.</b>	
a) Descripción y técnica quirúrgica.....	70
<b>4. TRABAJO.....</b>	<b>65</b>
a) Hipótesis.....	65
b) Objetivos.....	66
c) Material y métodos.....	67
d) Resultados.....	75
e) Discusión.....	91
f) Conclusión.....	100
<b>5. BIBLIOGRAFÍA.....</b>	<b>101</b>
<b>6. AGRADECIMIENTOS.....</b>	<b>109</b>

# 1) **INTRODUCCIÓN**

Para los cirujanos ortopédicos el tratamiento de las fracturas diafisarias tibiales han representado históricamente un reto. Es la fractura diafisaria mas frecuente y que mayores problemas clínicos plantea con gran incidencia de complicaciones como retraso de consolidación, pseudoartrosis sépticas o asépticas, osteomielitis (1), síndrome compartimental (36%) (2) y callos viciosos.

Su alta incidencia de complicaciones 7-9%, está en relación a la escasa protección de partes blanda que tiene la tibia en su cara anterior y la frecuencia con que se reciben traumatismos en esa zona (3). Por otro lado, es un hueso largo donde las fuerzas de inflexión y rotación actúan con grandes brazos de palanca.

Las fracturas tibiales se pueden dividir en dos grandes grupos en función del tipo de traumatismo que las ha producido. Las fracturas por mecanismo indirecto, producidas por accidentes de baja energía como caídas desde la propia altura en pacientes de edad avanzada, con un hueso osteoporótico. Y las fracturas por mecanismo directo, producidas por accidentes de alta energía como accidentes de tráfico, precipitaciones o accidentes laborales que suelen asociarse a fracturas abiertas y pacientes jóvenes.

El tratamiento definitivo de las fracturas tibiales motiva diversos puntos de controversia. Las posibles complicaciones asociadas y riesgos producidos durante el tratamiento o dificultades en el manejo de la fractura misma es elevado. Esto explica que todavía se sigan planteando diversos métodos de tratamiento. Por un lado, hay quienes preconizan, la excelencia del método quirúrgico (osteosíntesis) como tratamiento ideal (4), sin embargo hay otros que preconizan el tratamiento ortopédico (5-6). Actualmente, el tratamiento mediante el enclavado endomedular para estabilizar

Enclavado endomedular tibial: ¿Logra la vía de abordaje suprapatelar la misma reducción radiológica?

las fracturas diafisarias de tibia ha resultado ser el tratamiento de elección (4), por otro lado el tipo de tratamiento de las fracturas de tibia proximales, segmentarias y con defectos óseos continua siendo controvertido (7-9). La presencia de mala unión y no unión continúa presentándose en índices no comparables a las fracturas del tercio medio de la tibia (10-11).

En el presente trabajo nos centraremos en las fracturas diafisarias tibiales tratadas de forma quirúrgica mediante enclavado endomedular. En este sentido, existen una serie de controversias como, la indicación del método de osteosíntesis de enclavado endomedular en las fracturas diafisarias del tercio proximal o distal de la tibia, las ventajas y complicaciones que ofrece el fresado o no fresado del canal endomedular previo a la osteosíntesis, el diámetro y la longitud más adecuada del clavo endomedular para la estabilización de las fracturas, el número y tipo de tornillos de encerrojado a nivel proximal y distal, el motivo del dolor prepatelar residual asociado al enclavado endomedular tibial, la vía de abordaje idónea para la colocación del enclavado endomedular tibial anterógrado...

La vía de abordaje suprapatelar, en posición de semiextensión de la extremidad inferior, para el enclavado endomedular tibial anterógrado, es una técnica relativamente nueva, sobre la que hay muy poca bibliografía publicada. Se diseñó con diferentes objetivos, reducción del dolor prepatelar postoperatorio, facilitar la reducción fractuaria (en un inicio de las fracturas de tercio proximal tibial y posteriormente de todas las fracturas diafisarias tibiales), posibilitar la posición en decúbito supino en pacientes politraumáticos, comodidad del cirujano, menor tiempo quirúrgico, facilitar el control escópico intraoperatorio... ofreciendo unos resultados postoperatorios clínico-radiológicos iguales a la vía de abordaje tradicional (a través del ligamento rotuliano).

Enclavado endomedular tibial: ¿Logra la vía de abordaje suprapatelar la misma reducción radiológica?

Como cualquier novedad técnica, presenta una serie de variables pendientes de estudio para objetivar los beneficios que aporta, y si cumple las hipótesis establecidas. Por ejemplo, el motivo de este trabajo, objetivar el correcto control radiológico de la reducción fractuaria, sin diferencias estadísticamente significativas respecto al abordaje tradicional descrito por la AO.

Enclavado endomedular tibial: ¿Logra la vía de abordaje suprapatelar la misma reducción radiológica?

## A) ANATOMÍA:

### OSTEOLOGÍA TIBIAL:

La tibia es un hueso largo que presenta una epífisis proximal, una diáfisis también denominado cuerpo y una epífisis distal. Es el hueso que junto con el peroné, forma el esqueleto de la pierna, situándose medial en ésta. Proximalmente se articula con el fémur (articulación fémorotibial) y distalmente con el astrágalo (articulación tibioastragalina). También lo hace con el peroné en las articulaciones tibioperoneas proximal y distal.

La epífisis proximal posee dos eminencias óseas, los cóndilos medial y lateral. La superficie superior es la carilla articular superior o meseta tibial, con dos superficies planas, denominados platos tibiales, que están recubiertas de cartílago hialino y que conjuntamente

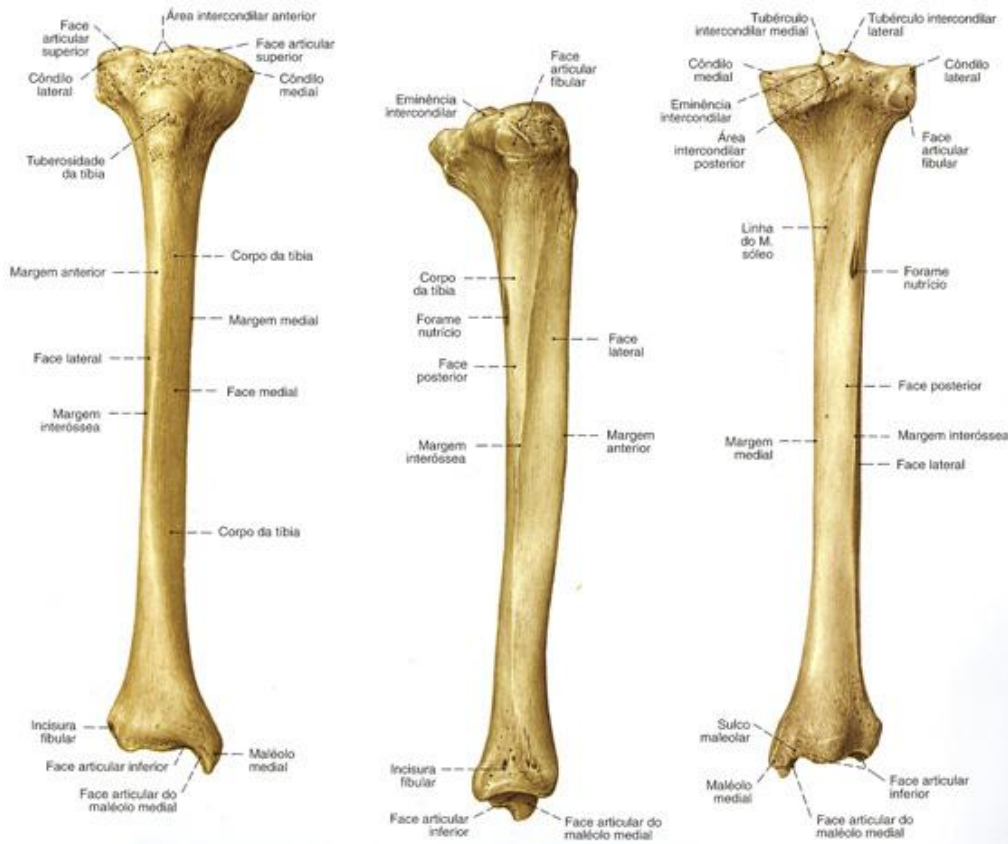


Imagen 1: Osteología tibial.

Enclavado endomedular tibial: ¿Logra la vía de abordaje suprapatelar la misma reducción radiológica?

con los meniscos, forman la superficie articular para los cóndilos del fémur. Entre los cóndilos se ubica la eminencia intercondílea o espina de la tibia con dos tubérculos intercondíleos, uno medial y otro lateral.

Por delante de la eminencia intercondílea hay un área donde se inserta el ligamento cruzado anterior, el área intercondílea anterior. De manera homóloga, hay un área intercondílea posterior donde se inserta parte del ligamento cruzado posterior.

En la cara anterior de la tibia, por debajo de los cóndilos, se localiza la tuberosidad tibial, lugar de inserción del ligamento rotuliano. En el cóndilo lateral encontramos la carilla articular perineal, para formar con el peroné ña articulación tibioperonea proximal. Por encima y medial a ella se halla el tubérculo de Gerdy, donde se insertan fibras del tracto iliotibial y del músculo tibial anterior.

La sección transversal del cuerpo de la tibia tiene una forma triangular, por lo tanto presenta tres bordes y tres caras, a saber: bordes anterior, medial e interóseo; caras medial, lateral y posterior. En esta última observamos una línea arqueada, la línea del sóleo, situada entre las inserciones de los músculos sóleo y poplíteo. La cara medial es subcutánea y puede palparse en sentido distal hasta llegar al maléolo tibial. No presenta inserciones musculares.

La epífisis distal posee el maléolo medial, prominencia subcutánea que puede observarse medialmente en el tobillo. La tibia posee una carilla articular inferior y una carilla articular del maléolo medial que se articulan con el astrágalo y forman parte de la articulación tibioperonea distal. En la cara posterior del maléolo está el surco maleolar, por donde pasa el tendón del músculo tibial posterior. El extremo distal de la tibia presenta en su sección transversal una forma trapezoidea constituida básicamente por tejido óseo esponjoso recubierto por una fina capa cortical. Esto contrasta con la gruesa cortical que

Enclavado endomedular tibial: ¿Logra la vía de abordaje suprapatelar la misma reducción radiológica?

presenta la tibia a nivel diafisario. Clínicamente, esta zona epifisometafisaria distal se conoce con el nombre de pilón tibial.

#### OSTEOLOGÍA PERONEAL:

El peroné o fíbula es un hueso largo y conjuntamente con la tibia forma el esqueleto de la pierna. Por esta razón distinguimos una epífisis proximal, un cuerpo y una epífisis distal.

La epífisis proximal o cabeza del peroné presenta un vértice (apófisis estiloides) donde se inserta el ligamento colateral peroneo de la rodilla y el tendón del músculo bíceps femoral. Además, presenta una carilla articular medial para articularse con la tibia y formar la articulación tibioperonea proximal. Su morfología e inclinación puede ser variable.

Por debajo de la cabeza está el cuello del peroné, que se relaciona con el nervio peroneo común. El cuerpo, como el de la tibia, tiene una forma triangular con tres caras y tres bordes. Son las caras medial, lateral y posterior; y los bordes anterior, posterior e interóseo. En la cara posterior, hay una cresta medial que delimita los orígenes de los músculos tibial posterior y flexor largo del 1º dedo.

La epífisis distal se caracteriza por el maléolo lateral que se localiza subcutáneamente en la región lateral del tobillo. Tiene una carilla articular del maléolo lateral para el astrágalo en la articulación del tobillo. También posee otra carilla articular tibial para formar la articulación tibioperonea distal. En la cara posterior del maléolo encontramos el surco maleolar por donde pasan los tendones de los músculos peroneos. En la cara posterointerna, la fosa maleolar lateral forma una depresión que sirve de inserción al ligamento peroneo-astragalino posterior.



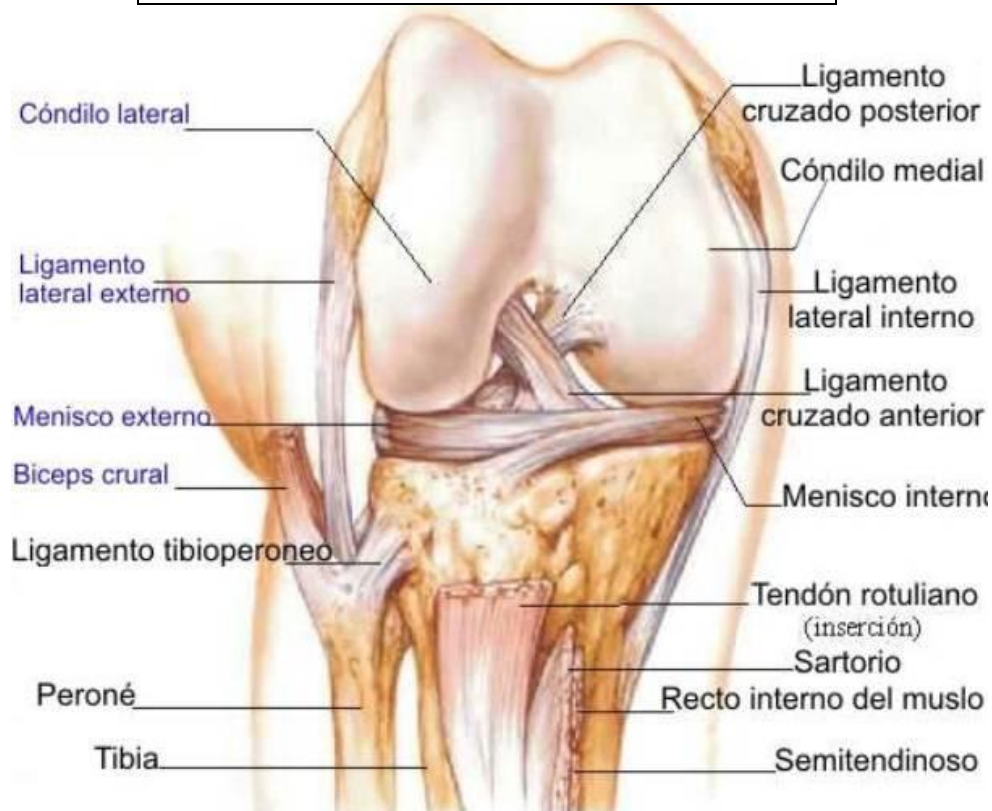Enclavado endomedular tibial: ¿Logra la vía de abordaje suprapatelar la misma reducción radiológica?

En la palpación de los maléolos peroneal y tibial es objetivable que el primero se localiza más distal y posterior que el segundo.

### ARTROLOGÍA DE LA RODILLA:

El complejo articular de la rodilla incluye dos articulaciones, la femorrotuliana y la femorotibial, que comparten una misma cápsula sinovial. Esta cápsula se inserta en la periferia de los cóndilos femorales y tibiales y llega en sentido proximal profundamente al tendón cuadriceps, mediante la bolsa suprarrotuliana con la que comunica. La rótula y el ligamento rotuliano son los lugares de inserción anterior. La cápsula se inserta también en los meniscos, denominándose ligamento coronario a la parte que se localiza entre la tibia y los meniscos.

**Imagen 2:** Artrología de la rodilla.

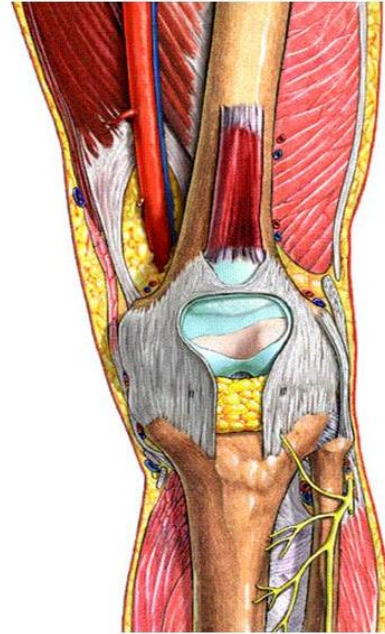


Enclavado endomedular tibial: ¿Logra la vía de abordaje suprapatelar la misma reducción radiológica?

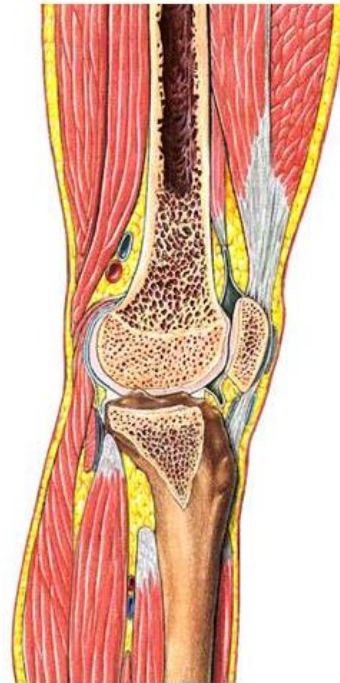Destacan varias estructuras adiposas, la más grande de las cuales es el cuerpo adiposo infrarrotuliano. Cuando abrimos la cápsula articular y retiramos la rótula se observa la plica sinovial infrarrotuliana (ligamento adiposo) que se inserta en la fosa intercondílea. Además, por delante de los meniscos hay dos pequeños delantales grasos, las plicas alares.

La articulación femorrotuliana se establece entre la rótula y la cara rotuliana femoral (tróclea femoral). La rótula se desliza dentro de un surco revestido de cartílago articular entre los dos cóndilos femorales. La carilla articular lateral de la rótula es más grande que la medial y este hecho ayuda a identificar de qué lado es. Los ligamentos intrínsecos de la rótula se denominan ligamentos alares o retináculos transversales y consisten en una serie de fibras aponeuróticas que unen los lados de la rótula con el cóndilo respectivo, medial y lateral. El resto de ligamentos de la articulación de la rodilla se describen a continuación.

La articulación femorotibial está compuesta por los dos cóndilos femorales y la carilla articular superior de la tibia. Los cóndilos son convexos de anterior a posterior y de



**Imagen 3 y 4:** Artrología de la rodilla.



Enclavado endomedular tibial: ¿Logra la vía de abordaje suprapatelar la misma reducción radiológica?

lateral a medial lo que dificulta la congruencia con la carilla plana tibial. Por esta razón, entre ambas superficies se interponen como una cuña dos meniscos articulares fibrocartilaginosos que se insertan en la cara superior de la tibia y permiten el deslizamiento de los cóndilos, aumentando la congruencia de esta articulación. En conjunto forman una articulación sinovial del tipo condílea (bicondílea) que puede realizar movimientos de flexión-extensión y de rotación (cuando hay flexión).

Entre la tibia y el fémur se forma un ángulo de 10-12° denominado ángulo Q, que pone de manifiesto un valgo fisiológico, más pronunciado en la mujeres.

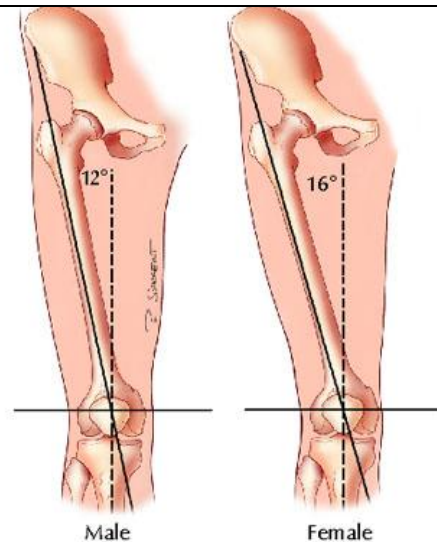
Los meniscos sólo se insertan en la tibia por sus extremos (cuernos) Y periféricamente en la cápsula articular. El menisco medial tiene una forma de C, se inserta anteriormente en el área intercondílea anterior y porción superior de la tuberosidad tibial.

Posteriormente, se inserta detrás del tubérculo intercondíleo medial. Es un menisco menos móvil que el lateral porque también queda unido

al ligamento colateral tibial. El menisco lateral tiene una forma de C más cerrada, prácticamente una O, se inserta anteriormente por delante del tubérculo intercondíleo lateral y posteriormente por detrás de este mismo tubérculo. Es común que este menisco presente un ligamento que se origina en el cuerno posterior, que pasa por detrás del cruzado posterior y se inserta en la

parte interna del cóndilo femoral medial, es el ligamento meniscofemoral posterior (de Wrisberg). Cuando pasa por delante del cruzado posterior se denomina ligamento meniscofemoral anterior (de Humphrey) y es inconstante. La porción anterior de los dos

**Imagen 5:** Ángulo Q, según sexo del paciente.

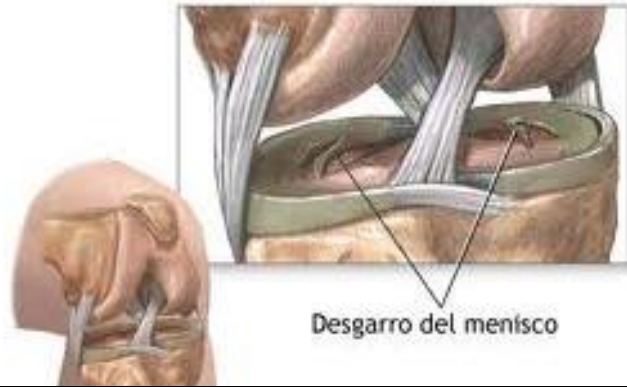

Enclavado endomedular tibial: ¿Logra la vía de abordaje suprapatelar la misma reducción radiológica?

meniscos quedan unidas por el ligamento transverso de la rodilla (de Winslow). A parte de la cápsula fibrosa, los refuerzos de esta articulación son los ligamentos colaterales y cruzados. El ligamento colateral peroneo es extracapsular, tiene un aspecto de cordón fibroso que se localiza entre el epicóndilo lateral del fémur y el vértice de la cabeza del peroné, en íntima relación con la inserción del músculo bíceps femoral. El ligamento colateral tibial es un engrosamiento medial de la cápsula de forma triangular. Tiene dos órdenes de fibras, las anteriores son paralelas y saltan desde el epicóndilo medial femoral a la cara medial de la epífisis proximal de la tibia, adhiriéndose en el menisco medial. Las posteriores son oblicuas y se adhieren fuertemente al menisco medial mediante las fibras meniscofemorales y meniscotibiales. Los ligamentos cruzados son cordones fibrosos en forma de X que se localizan en el interior de la articulación de la rodilla pero por fuera de su sinovial. Se denomina anterior y posterior en relación a su inserción en la tibia. En conjunto, evitan los desplazamientos anterior-posterior de la tibia y ayudan a dirigir el deslizamiento de la articulación de la rodilla durante la flexión-extensión. En el área intercondílea anterior, entre los dos meniscos, se localiza el ligamento cruzado anterior. Éste se dirige oblicuamente hacia atrás y lateral, insertándose en la cara interna del cóndilo femoral lateral. Su función es evitar que la tibia se desplace hacia delante respecto al fémur. El ligamento cruzado posterior que se localiza en el área posterior y sus fibras se extienden oblicuamente anterior y medialmente hasta insertarse en la cara interna del cóndilo femoral medial. Su función es evitar los desplazamientos posteriores de la tibia. Cuando extendemos totalmente la rodilla los cóndilos dan un pequeño giro o torsión que tensa estos ligamentos al cruzarse entre ellos.

Enclavado endomedular tibial: ¿Logra la vía de abordaje suprapatelar la misma reducción radiológica?

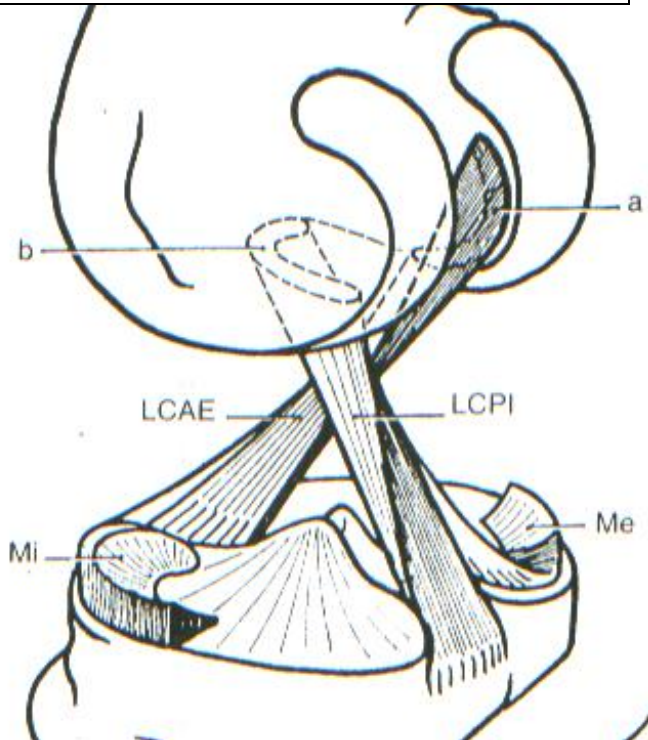
Anteriormente, la articulación queda reforzada por el músculo cuádriceps mediante sus inserciones en la rótula (tendón del cuádriceps) y tuberosidad tibial, esta última mediante el ligamento rotuliano. Además, expansiones aponeuróticas



**Imagen 6:** Anatomía meniscal.

del cuádriceps pasan longitudinalmente a cada lado de la rótula, son los retináculos rotulianos medial y lateral. Estos retináculos quedan dentro de una malla aponeurótica de la rodilla con fibras en múltiples direcciones, entre las que encontramos los ligamentos alares

**Imagen 7:** Anatomía ligamentosa.



o retináculos transversales.

Posteriormente, la articulación posee una cápsula fibrosa potente que evita la hiperextensión de la rodilla, al extraer los cóndilos aparecen como dos casquetes robustos. La cápsula articular está reforzada por los ligamentos poplíteos. El ligamento poplíteo oblicuo, el ligamento poplíteo arqueado es un

engrosamiento de la cápsula que pasa por encima del músculo poplíteo y se inserta en la cabeza del peroné.

Enclavado endomedular tibial: ¿Logra la vía de abordaje suprapatelar la misma reducción radiológica?

## ARTICULACIONES DE LA PIERNA:

El esqueleto de la pierna está formado por dos huesos, la tibia y el peroné. Éstos se articulan por sus dos epífisis dando lugar a las articulaciones tibioperoneas proximal y distal. Además, interpuesta entre ambos huesos encontramos la membrana interósea que se extiende entre los bordes interóseos de la tibia y el peroné. Esta membrana permite ampliar la superficie de origen de los músculos de la pierna.

La articulación tibioperonea proximal es una artrodia que vincula la carilla de la cabeza del peroné con la carilla articular de la cabeza del peroné con la carilla articular peroneal de la tibia. Está reforzada por dos ligamentos: el ligamento anterior de la cabeza del peroné refuerza la porción anterior de la cápsula y el ligamento posterior de la cabeza del peroné la posterior.

La articulación tibioperonea distal es una sindesmosis, es decir, está unida por tejido fibroso que se extiende entre las dos superficies articulares. La tibia dispone de una escotadura peroneal que permite encajar la porción medial y distal del peroné. Destacan dos manojos de fibras que forman anteriormente el ligamento tibioperoneo anterior y posteriormente el ligamento tibioperoneo posterior.

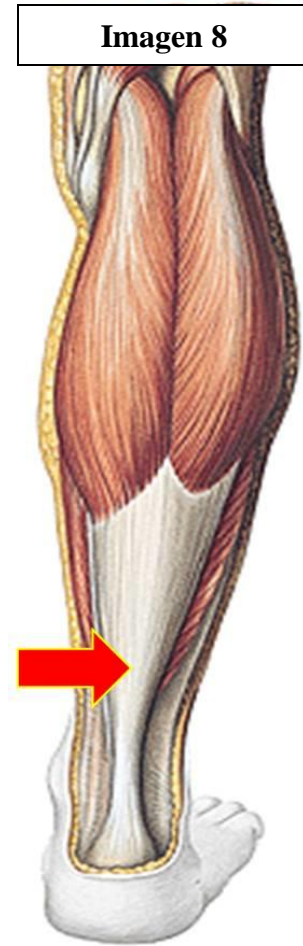## MIOLOGÍA DE LA PIERNA:

Los músculos de la pierna se organizan en tres compartimentos crurales: anterior, posterior y lateral o peroneo. Todos ellos están envueltos por la fascia crural, que se insertan en los bordes libres de los huesos que conforman la pierna y prestan superficie de inserción muscular. Se continúa proximalmente con la fascia del muslo y distalmente con la del pie. La tibia y el peroné, con la membrana interósea que se localiza entre ellos separan el compartimento anterior del posterior. La musculatura anterior queda separada de la



Enclavado endomedular tibial: ¿Logra la vía de abordaje suprapatelar la misma reducción radiológica?

lateral por el tabique intermuscular anterior de la pierna, que se extiende desde el borde anterior del peroné hasta la fascia crural. El compartimento posterior queda separado del lateral por el tabique intermuscular posterior de la pierna, que se extiende entre el borde posterior del peroné y la fascia crural. La mayor parte de estos músculos forman la musculatura larga (extrínseca) del pie y produce sus movimientos. Músculos del compartimento posterior: En este compartimento encontramos siete músculos: plantar, gastrocnemio, sóleo, poplíteo, flexor largo de los dedos, flexor largo del dedo gordo y tibial posterior. La mayor parte de ellos realizan la flexión plantar y la flexión de los dedos, por lo que en conjunto se denomina compartimento flexor y todos los músculos están inervados por el nervio tibial. A continuación se describen de superficial a profundo. El músculo gastrocnemio es el más superficial del compartimento posterior y junto con el sóleo conforma el relieve característico de la región sural, la “pantorrilla”. Este músculo también recibe comúnmente el nombre de “gemelos” porque está conformado por dos cabezas que comparten el tendón de inserción del sóleo y de aquí que se denomine en conjunto como tríceps sural. Las cabezas lateral y medial se originan en la cara posterior no articular de los cóndilos lateral y medial del fémur, respectivamente. Lo hacen mediante unas láminas aponeuróticas que se continúan con las fibras musculares que delimitan parte de la región topográfica conocida como fosa poplíteo (rombo poplíteo). Este rombo se forma cranealmente por los músculos semimembranoso (medial) y bíceps femoral (lateral) e inferiormente por las dos cabezas del gastrocnemio y el músculo plantar



Enclavado endomedular tibial: ¿Logra la vía de abordaje suprapatelar la misma reducción radiológica?

(lateral). El contenido de este rombo son la arteria y vena poplíteas, así como la bifurcación del nervio ciático en los nervios peroneo común y tibial. El techo está formado por la fascia poplíteica, que es atravesada por la vena safena menor para desembocar en la vena poplíteica. Entre las cabezas del músculo gastrocnemio y los cóndilos femorales se sitúan las respectivas bolsas subtendinosas medial y lateral del músculo gastrocnemio. Las dos cabezas del gastrocnemio se dirigen caudalmente y paralelas, insertándose en la cara dorsal de una robusta aponeurosis. Ésta se une con la del sóleo y forman un ancho tendón de forma triangular que tiene como vértice la tuberosidad del calcáneo, es el conocido tendón del calcáneo (de Aquiles). Entre el calcáneo y el tendón de Aquiles se interpone la bolsa del tendón del calcáneo. Por detrás, entre la región posterior del calcáneo y la piel está la bolsa subcutánea calcánea.

En la porción profunda del origen de la cabeza lateral del gastrocnemio se puede desarrollar un hueso sesamoideo que se denomina fabella.

Este músculo tiene como principal función la flexión plantar y supinación del pie, al actuar sobre la articulación subastragalina. Como sus cabezas sobrepasan la articulación de la rodilla también produce la flexión en esta articulación.

Recibe la inervación de ramos musculares del nervio tibial (S1-S2).

El músculo sóleo es ancho y ligeramente aplanado que se localiza profundo al anterior. Se origina mediante una potente aponeurosis en la zona posterior de la cabeza del peroné y cara posterior del cóndilo y cuerpo de la tibia (línea del sóleo). Entre ambas inserciones se forma el arco tendinoso del músculo sóleo, por debajo del cual pasa el paquete vasculo-nervioso tibial. Sus fibras laterales y mediales se insertan a ambos lados de una lámina aponeurótica que se localiza en su cara posterior, sus fibras intermedias descienden perpendiculares. Ello le confiere una morfología de músculo peniforme. La



Enclavado endomedular tibial: ¿Logra la vía de abordaje suprapatelar la misma reducción radiológica?

aponeurosis se continúa con el tendón calcáneo y, junto con el gastrocnemio, se inserta en la tuberosidad del calcáneo.

Realiza la flexión plantar del tobillo y supinación del pie.

Está inervado por ramos musculares del nervio tibial (L5-S1).

Profundamente y craneal respecto a la cabeza lateral del músculo gastrocnemio, se localiza el músculo plantar. Se origina un poco por encima de la cara posterior del cóndilo lateral del fémur. Sus fibras musculares presentan una forma cónica o de lágrima con base en su origen y vértice en la unión con su tendón. Este músculo se caracteriza por tener un cuerpo muscular pequeño que se continúa con un largo y fino tendón que se dirige caudal y medialmente, por lo que algunos autores lo denominan plantar delgado. En el tercio proximal de la pierna, se localiza profundo respecto a la cabeza medial del gastrocnemio y cuando se forma el tendón calcáneo se sitúa medial. Se inserta mediante su fino tendón junto con el tendón calcáneo en la tuberosidad del calcáneo.

Por su disposición es un músculo flexor de la articulación de la rodilla y flexor plantar del pie, aunque por su morfología no tiene acción destacable, sobre todo comparándola con la de los músculos vecinos.

El plantar delgado está inervado por ramos musculares del nervio tibial (L5-S1).

El músculo poplíteo es el más profundo de los músculos proximales de este compartimento, siendo el suelo de la región caudal de la fosa poplíteo. Se origina mediante un tendón en el epicóndilo lateral del fémur, que forma el surco para el poplíteo en este hueso. El tendón rodea el cóndilo femoral, por debajo del ligamento colateral peroneal. Entre el tendón y el cóndilo femoral se ubica el receso subpoplíteo. El tendón se continúa con fibras musculares en la cara posterior de la epífisis proximal tibia. Está cubierto por una fascia reforzada por el fascículo reflejo del músculo semimembranoso, el ligamento

Enclavado endomedular tibial: ¿Logra la vía de abordaje suprapatelar la misma reducción radiológica?

poplíteo oblicuo. En la zona de transición entre las fibras musculares y tendinosas se localiza el ligamento poplíteo arqueado. Este músculo es importante refuerzo lateral de la articulación de la rodilla. La porción muscular es aplanada y se inserta en la cara posterior de la tibia, por encima de la línea del sóleo (línea poplíteo).

El poplíteo realiza principalmente la rotación medial de la articulación de la rodilla, de la pierna sobre el fémur. También produce la flexión de esta articulación.

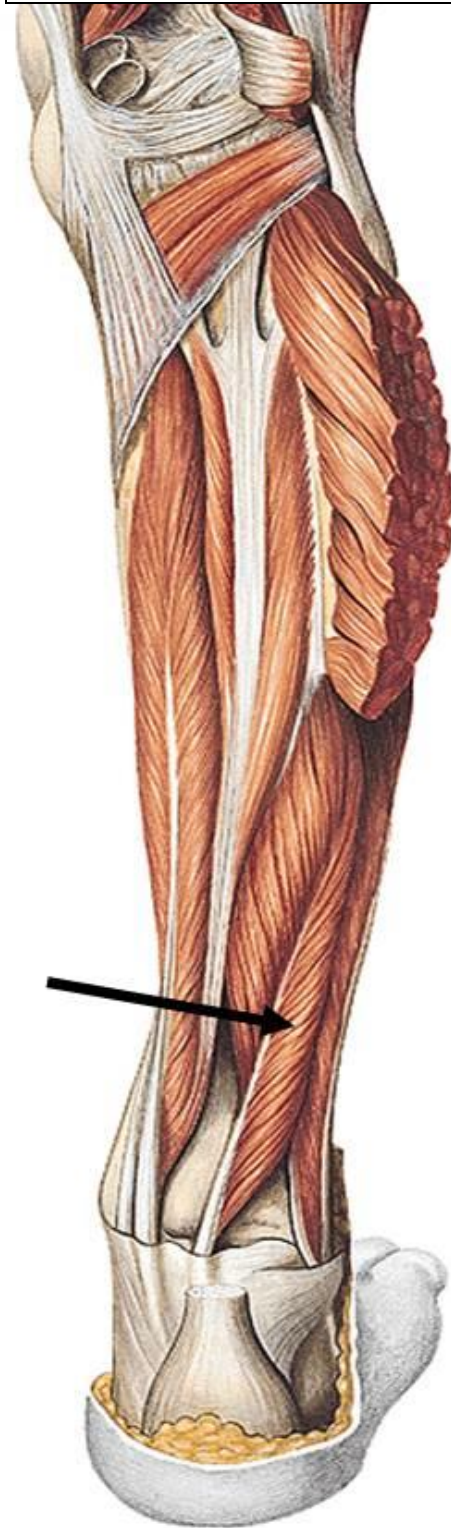
Este músculo está innervado por ramos musculares del nervio tibial (L4-S1).

Profundos respecto al músculo sóleo encontramos un grupo de tres músculos que ocupan la región más interna del compartimento posterior de la pierna y que se originan en la membrana interósea y diáfisis de la tibia y el peroné. El plano superficial queda separado del profundo por la fascia crural profunda. Los músculos de la segunda capa son: el tibial posterior, el flexor largo de los dedos, el flexor largo del dedo gordo, que tendrán sus homónimos en el compartimento anterior.

Enclavado endomedular tibial: ¿Logra la vía de abordaje suprapatelar la misma reducción radiológica?

El músculo tibial posterior es alargado y se localiza en un corte transversal de la pierna en contacto con la membrana interósea. Es el más profundo de los tres músculos mencionados, situándose entre los dos flexores que se dirigen a los dedos. Se origina en la cara posterior de la membrana interósea y en las regiones adyacentes de los cuerpos de la tibia y el peroné. En el tercio distal de la pierna forma un tendón que se dirige en sentido caudal y medial hacia la región retromaleolar medial. En la zona de deslizamiento del tendón del tibial sobre el maléolo se forma el surco maleolar en la cara posterior de la epífisis distal de la tibia. El tendón se localiza por encima del sustentaculum tali, donde puede haber un fascículo de inserción, y se dirige hacia la planta del pie. Se inserta principalmente en el navicular, aunque emite ramos tendinosos a los cuneiformes, cuboides y metatarsianos. El tibial produce la inversión del pie (supinación, flexión plantar y aducción). Este músculo está inervado por ramos musculares del nervio tibial (L5-S1). El músculo flexor largo de los dedos también es alargado y se ubica medial

**Imagen 9:** Miología compartimento post.



Enclavado endomedular tibial: ¿Logra la vía de abordaje suprapatelar la misma reducción radiológica?

respecto al anterior. Se origina en la cara posterior de la tibia y sus fibras se continúan con un tendón cerca de la región posterior del tobillo. Éste cruza por encima al del tibial posterior en lo que se denomina quiasma crural, y se localiza posterior en la región retromaleolar. Rodea el maléolo y se dirige hacia la planta del pie donde cruza superficialmente el tendón del flexor largo del dedo gordo, es el quiasma plantar. En la planta del pie se divide en cuatro tendones que se distribuyen por los dedos trifalángicos hasta la base de sus falanges distales. Como en el miembro superior, estos tendones atraviesan un ojal formado por los tendones del músculo flexor corto de los dedos. Este músculo realiza la flexión de los dedos trifalángicos, flexión plantar y supinación. Está innervado por ramos musculares del nervio tibial (L5-S1).

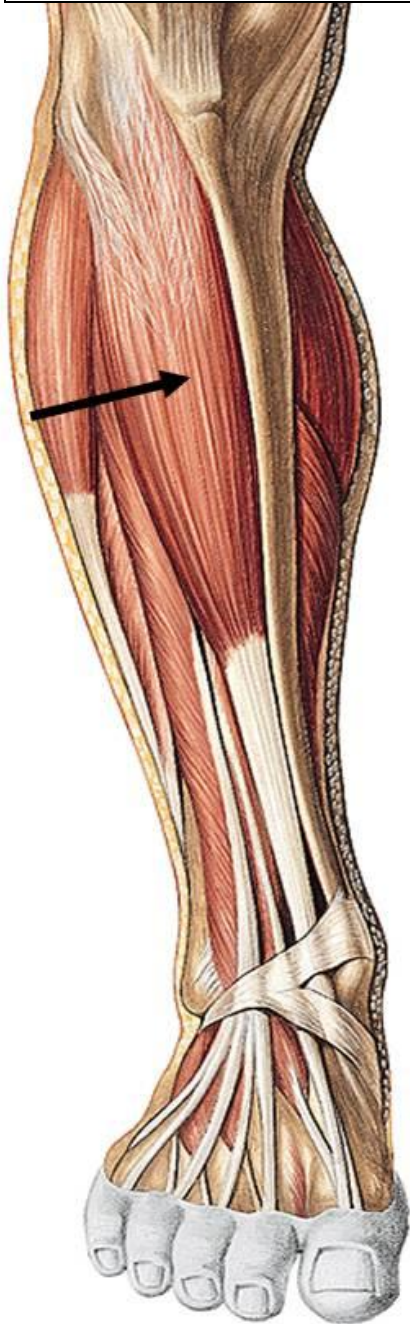El músculo flexor largo del dedo gordo es peniforme y se localiza en la región profunda y lateral del compartimento posterior de la pierna. Se origina en la cara posterior de la diáfisis del peroné y región adyacente de la membrana interósea, sus fibras musculares descienden oblicuamente en dirección caudal y medial hasta la región posteromedial del tobillo. Se continúa en un tendón que deja su impresión en el astrágalo y calcáneo. En el primero se forma el surco para el flexor largo del dedo gordo entre los tubérculos medial y lateral de la apófisis posterior del astrágalo. El tendón se continúa hacia la planta del pie pasando por el surco para el tendón de este músculo situado por debajo del sustentaculum tali del calcáneo. Se refleja sobre este surco y se dirige por el primer radio del pie hacia la base de la falange distal del dedo gordo. En la planta del pie, se cruza con el tendón del flexor largo de los dedos en el quiasma plantar, emitiendo algunas interconexiones tendinosas que lo vinculan con los tendones del segundo y tercer dedos.

El flexor largo del dedo gordo realiza la flexión del primer dedo, así como la flexión plantar del pie. Está innervado por ramos musculares del nervio tibial (L5-S1).

Enclavado endomedular tibial: ¿Logra la vía de abordaje suprapatelar la misma reducción radiológica?

Estos tres músculos, junto con el nervio tibial y los vasos tibiales posteriores, discurren retromaleolarmente por un espacio conocido como túnel tarsiano, que tiene como techo el retináculo de los músculos flexores. Este último consiste en una serie de haces

**Imagen 10:** Miología compartimento anterior.



fibroso que se localizan entre el maléolo medial de la tibia y la cara medial del calcáneo. Por debajo de él pasan los tendones protegidos por las vainas tendinosas.

Músculos del compartimento anterior:

El compartimento anterior se localiza entre la cara lateral de la tibia, membrana interósea y el tabique intermuscular anterior de la pierna. En él encontramos tres músculos, homónimos de los últimos que se acaban de explicar, y que son: tibial anterior, extensor largo de los dedos y extensor largo del dedo gordo. Además, hay un pequeño músculo inconstante, el tercer peroneo. Todos estos músculos están inervados por ramas musculares del nervio peroneo profundo.

En la región anterior del tobillo se localizan dos retináculos donde se refleja la musculatura anterior. El retináculo superior de los músculos extensores es un refuerzo de la fascia crural. El

retináculo inferior para los músculos extensores tiene forma de V.

Enclavado endomedular tibial: ¿Logra la vía de abordaje suprapatelar la misma reducción radiológica?

El músculo más prominente de este grupo es el tibial anterior. Origen en la cara lateral de la tibia, tubérculo de Gerdy y membrana interósea. Tiene un vientre muscular grande y fusiforme que se continúa con un tendón en el tercio distal de la pierna. Pasa por debajo de los retináculos extensores y se sitúa en la región medial del pie. Se refleja sobre la región entre el navicular y el cuneiforme medial y pasa a la planta del pie.. Se inserta en la cara plantar de la cuña medial y en la base del primer metatarsiano.

Realiza la flexión dorsal y supinación del pie. El tibial anterior está inervado por ramos musculares del nervio peroneo profundo (L4-S1).

El músculo extensor largo de los dedos se localiza lateral en este compartimento. Se origina proximalmente en la región antero-inferior del cóndilo lateral de la tibia y cara medial del peroné, así como en zonas próximas de la membrana interósea y fascia que lo cubre. Las fibras musculares descienden siguiendo el eje del peroné y proximalmente forman un largo tendón. Pasan por debajo de los retináculos extensores y entre el superior y el inferior se divide en cuatro tendones que divergen hacia cada uno de los dedos trifalángicos. Se insertan mediante un aparato extensor, en la cara dorsal de la base de la falange distal.

Realiza la extensión de los dedos trifalángicos (II-V), la flexión dorsal del tobillo y la pronación del pie. El extensor largo de los dedos está inervado por ramos musculares del nervio peroneo profundo (L4-S1).

El músculo extensor largo del dedo gordo se sitúa profundo en este compartimento entre los dos músculos anteriores y casi completamente oculto por ellos. Se origina en la región media de la pierna, en la membrana interósea y cara medial del peroné. Sus fibras se dirigen distales y su largo tendón pasa por debajo de los retináculos para los músculos extensores entre los tendones del tibial anterior y extensor largo de los dedos. Distalmente,

Enclavado endomedular tibial: ¿Logra la vía de abordaje suprapatelar la misma reducción radiológica?

se sitúa en el primer radio del pie y se inserta en el aparato extensor del dedo gordo, finalizando en la falange distal.

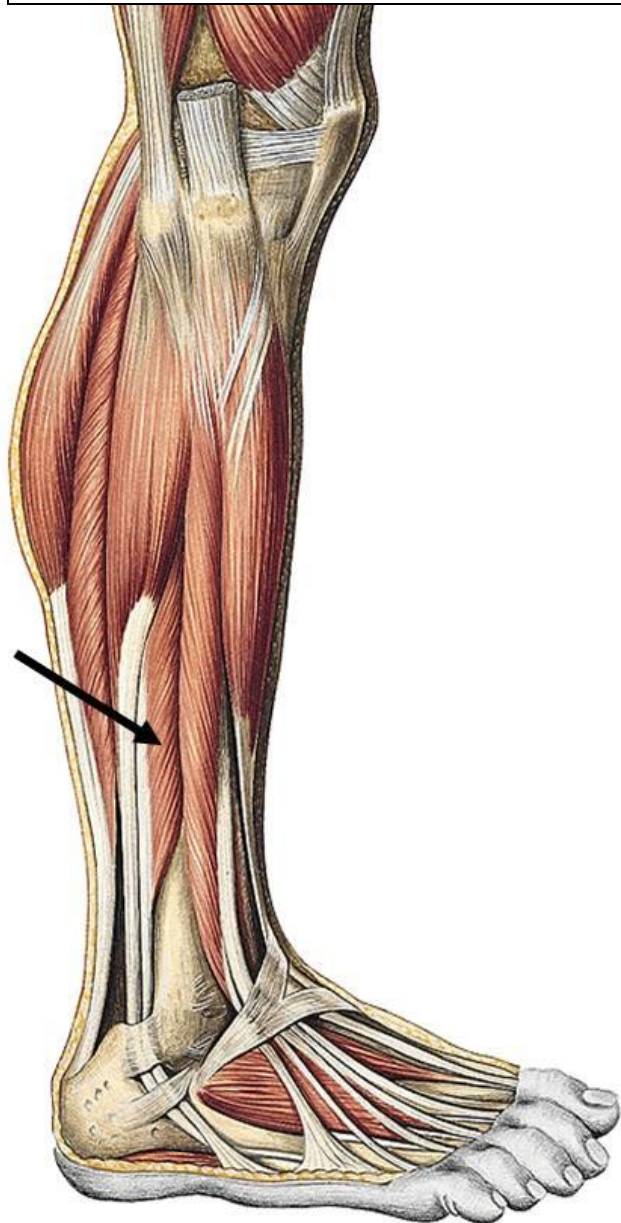
Produce la extensión del dedo gordo y la flexión dorsal del tobillo. El extensor largo del dedo gordo está inervado por ramos musculares del nervio peroneo profundo (L4-S1).

Músculos del compartimento lateral:

Este compartimento queda delimitado por los tabiques intermusculares anterior y posterior de la pierna y se caracteriza por dos músculos que se originan en el peroné y que por esta razón se denominan peroneos. Ambos están inervados por el nervio peroneo superficial.

El músculo peroneo largo se origina proximal en el tercio proximal de la pierna. Sus fibras musculares se originan en la cara lateral del peroné y en los tabiques intermusculares de la pierna. Se continúan en un tendón plano que se sitúa superficial respecto al músculo peroneo corto. Este tendón pasa retromaleolarmente junto con el tendón del peroneo corto por el conducto formado por

**Imagen 11:** Miología compartimento lateral.



Enclavado endomedular tibial: ¿Logra la vía de abordaje suprapatelar la misma reducción radiológica?

el retináculo se extiende desde el maléolo lateral hasta la región lateral del calcáneo. Ambos tendones pasan protegidos por la vaina tendinosa común de los músculos peroneos. Tras pasar por el retináculo el tendón del peroneo largo se sitúa posterior respecto el del peroneo corto. El retináculo inferior de los músculos peroneos hasta la tróclea peronela del calcáneo. El tendón mantiene su vaina hasta llegar al cuboides. Se dirige a la planta del pie y forma en este hueso el surco para el tendón del músculo peroneo largo. Finalmente, continúa oblicuamente en sentido medial hasta insertarse en cunieforme medial y base del primer metatarsiano.

El peroneo largo es un músculo que realiza la flexión plantar y pronación del pie. Este músculo está inervado por ramos musculares del nervio superficial (L4-S1).

El músculo peroneo corto es alargado y se origina en la cara lateral del tercio medio de la diáfisis del peroné. Está parcialmente cubierto por las fibras inferiores y tendón del músculo peroneo largo. Sus fibras musculares llegan a la región distal del peroné y se continúan con un tendón que se sitúa anterior respecto el del peroneo largo al pasar por los dos retináculos peroneos. El tendón del peroneo corto pasa superior a la tróclea y abandona la vaina, insertándose en la tuberosidad del quinto metatarsiano.

Este músculo realiza la flexión plantar y pronación del pie. El peroneo corto está inervado por ramos musculares del nervio peroneo superficial (L4-S1).

## NEUROLOGÍA:

Nervio femoral: El nervio femoral se origina de las raíces L2-L4 del plexo lumbar. La mayor parte de este nervio queda cubierto por fibras del músculo psoas mayor. A nivel de la fusión de este músculo con el íliaco se puede observar cómo el nervio femoral se sitúa en el borde lateral del psoas y se dirige hacia la laguna muscular inguinal. Discurre por este



Enclavado endomedular tibial: ¿Logra la vía de abordaje suprapatelar la misma reducción radiológica?

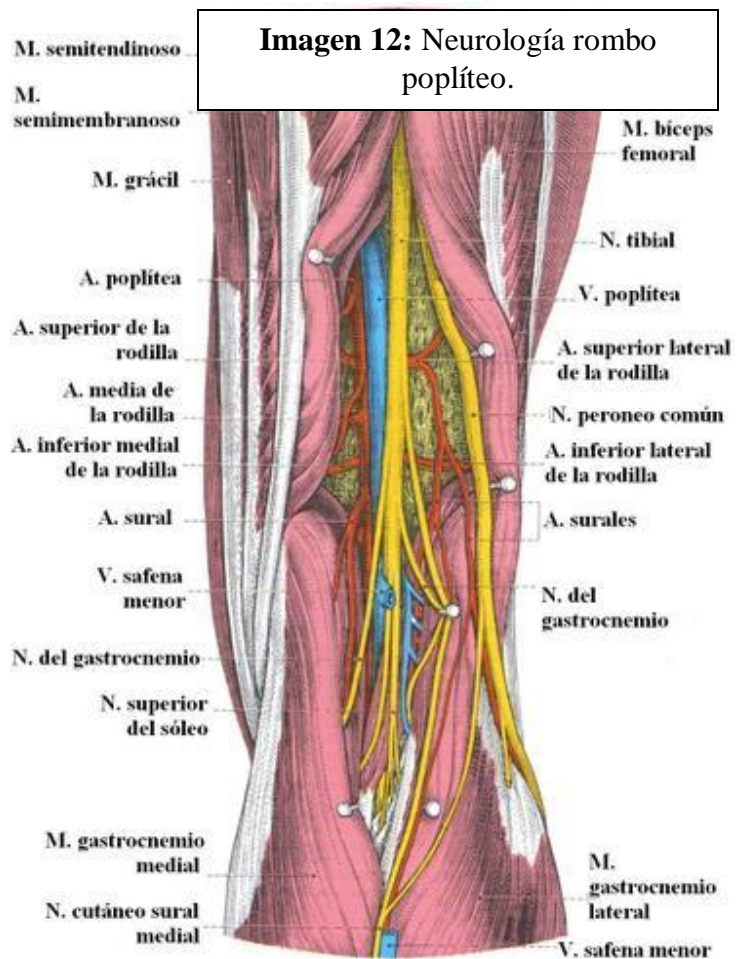
espacio acompañado por el iliopsoas y lo localizamos en el triángulo femoral, lateral respecto a la arteria femoral.

En el triángulo femoral este nervio se divide en multitud de ramas musculares para el sartorio, cuádriceps femoral y pectíneo. Las ramas cutáneas anteriores atraviesan la fascia lata y recogen la sensibilidad de la región anterior del muslo.

El nervio femoral se continúa distalmente como nervio safeno. Es sensitivo y sigue la arteria femoral hacia el conducto de Hunter, atraviesa la membrana vastoconductora junto a la arteria descendente de la rodilla, acompañando posteriormente a la vena safena magna. El nervio safeno emite dos ramos, la rama infrarrotuliana atraviesa el músculo sartorio,

cerca de la información de la pata de ganso superficial, para recoger la sensibilidad de la región infrarrotuliana.

Distalmente, en el tercio proximal anteromedial, el nervio safeno atraviesa la fascia de la pierna y se distribuye por la piel de la región medial de la pierna y parte del pie, son las ramas cutáneas mediales de la pierna. Nervio ciático: El nervio ciático engloba los dos nervios en que se bifurcará en la fosa



poplíteo. En el muslo, el nervio tibial inerva a los músculos isquiotibiales y la cabeza larga

Enclavado endomedular tibial: ¿Logra la vía de abordaje suprapatelar la misma reducción radiológica?

del bíceps femoral, mientras que el peroneo común inerva la cabeza corta del bíceps femoral. El nervio peroneo común (ciático poplíteo externo) en la fosa poplítea ocupa una disposición superficial. En sentido lateral, el nervio peroneo común, se dirige hacia el cuello del peroné, lo rodea y se bifurca en los nervios peroneo superficial y profundo. El nervio peroneo superficial se sitúa e inerva el compartimento lateral de la pierna, mediante ramos musculares a los músculos peroneo largo y corto. En el tercio distal de la pierna, este nervio atraviesa la fascia y se sitúa superficialmente. Pasa por encima de los retináculos extensores y se divide en dos nervios que se dirigen a recoger la sensibilidad del dorso del pie y dedos. El nervio peroneo profundo se sitúa en el compartimento anterior de la pierna e inerva toda su musculatura, así como a los extensores cortos de los dedos del pie. Realiza su trayecto en la pierna acompañado de la arteria tibial anterior por lo que algunos autores lo denominan nervio tibial anterior.

El nervio tibial (ciático poplíteo interno), después de la bifurcación del ciático, atraviesa verticalmente el rombo poplíteo para pasar por debajo del arco tendinoso del sóleo, que lo sitúa, junto a la arteria tibial posterior, en el compartimento posterior de la pierna. En la fosa poplítea desprende ramos musculares para el gastrocnemio, plantar y sóleo, y el nervio cutáneo sural medial, que se sitúa entre las dos cabezas del gastrocnemio

#### ANGIOLOGÍA:

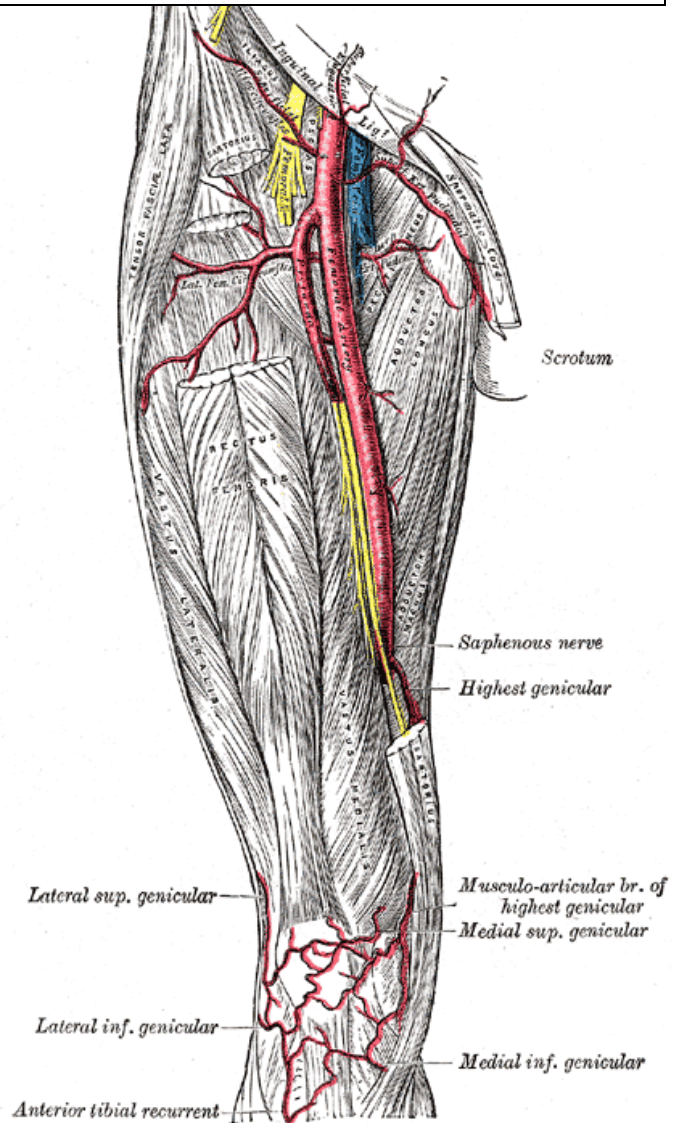
Arteria femoral: La arteria ilíaca externa se convierte en arteria femoral cuando pasa por debajo del ligamento inguinal y se ubica en la región topográfica del triángulo femoral (de Scarpa), situándose entre el nervio (lateral) y la vena (medial) femorales.

Enclavado endomedular tibial: ¿Logra la vía de abordaje suprapatelar la misma reducción radiológica?

La arteria femoral sigue una dirección distal hacia el vértice del triángulo femoral

situándose profunda respecto el músculo sartorio. En esta región penetra por el conducto vastoaductor (de Hunter), entre los músculos vasto medial y aductor largo. Esta arteria atraviesa el hiato aductor y se sitúa en la fosa poplítea, pasando a denominarse arteria poplítea. En esta región del conducto aductor emite la arteria descendente de la rodilla que se sitúa medial en la rodilla. De ella se originan dos ramas, la rama safena sigue la vena y nervio safeno, y las ramas articulares descienden en íntima relación con el músculo vasto medial hacia la rodilla.

**Imagen 13:** Vascularización.



Arteria poplítea: Se ubica en la región topográfica de la fosa poplítea, profunda respecto a la vena poplítea. Emite una serie de ramas colaterales que conforman anteriormente la red articular de la rodilla. Hay dos arterias superiores, dos inferiores y una media, además de la arteria sural.

Enclavado endomedular tibial: ¿Logra la vía de abordaje suprapatelar la misma reducción radiológica?

La arteria poplítea pasa por debajo del arco tendinoso del sóleo y se bifurca en dos arterias, la tibial anterior y el denominado tronco tibioperoneo. Éste se bifurca a su vez en las arterias tibial posterior y peronea.

Arteria tibial anterior: Esta arteria se origina a nivel del músculo poplíteo, en la región posterior de la rodilla, y pasa por debajo de él para atravesar la membrana interósea y situarse en el compartimento anterior de la pierna. Emite la arteria recurrente tibial anterior que asciende y se anastomosa en la red articular de la rodilla. La arteria tibial anterior desciende por su compartimento entre los músculos tibial anterior y extensor largo del dedo gordo.

Arteria peronea: Se localiza detrás del peroné y se dirige distalmente en dirección al calcáneo. En su trayecto emite la arteria nutricia del peroné a nivel de la diáfisis de este hueso. Distalmente, se origina una rama comunicante que conecta con la arteria tibial posterior. Inmediatamente después se origina la rama perforante, que atraviesa la membrana interósea y se distribuye por el maléolo lateral y dorso del pie.

Arteria tibial posterior: Se distribuye en el compartimento posterior, entre el grupo superficial y profundo. Poco después de su origen, emite la arteria nutricia de la tibia. A lo largo de su trayecto se va colocando medial, ya que se dirige a la región topográfica del conducto tarsiano. A nivel del maléolo medial se originan las ramas maleolares mediales, que ayudan a la formación de la red maleolar medial. (12)

## **B) EVALUACIÓN Y DIAGNÓSTICO:**

### **ANAMNESIS:**

Ha de ser meticulosa y ordenada para orientar correctamente el tipo de lesión.

#### **1. HISTORIA CLINICA:**

Interrogar a el paciente (si esta consciente), o mediante familiares o informes previos, de los antecedentes clínicos del sujeto, cirugias previas, alergias, ...

#### **2. EDAD:**

Otro factor a tener en cuenta en el tratamiento de este tipo de fracturas es la edad del paciente. En pacientes de edad avanzada, la calidad osea, la demanda funcional y las opciones terapeuticas son diferentes. La mayoría de fracturas tibiales de alta energia se producen en pacientes jovenes o en la edad media de la vida.

#### **3. MECANISMO LESIONAL:**

El mecanismo lesional puede proporcionar pistas en cuanto al patrón de fractura y puede ayudarnos en el tratamiento precoz. Se han de examinar los partes de accidente e interrogar a el paciente para entender mejor el mecanismo de fractura (13).

Muchas de las fracturas de estas fracturas se producen por un mecanismo indirecto y casi siempre participa el peroné. Pueden ser producidas por una caída en la que el cuerpo se vence quedando el pie atrapado, provocándose en la tibia fuerzas de inflexión de gran magnitud que producen un trazo oblicuo. Si en la caída con pie atrapada se produce un giro del cuerpo sobre el miembro, las fuerzas que actúan sobre la tibia son de rotación y se

Enclavado endomedular tibial: ¿Logra la vía de abordaje suprapatelar la misma reducción radiológica?

produce una fractura espiroidea. Pocas veces son fracturas abiertas, generalmente con lesión limitada de la piel, por la emigración de un fragmento puntiagudo.

Las fracturas por mecanismo directo corresponde a traumatismos muy violentos, con impacto directo de gran energía que pueden dar lugar a fracturas de trazo transverso simple o transverso con un tercer fragmento, pero generalmente es complejo, frecuentemente conminuto. La atrición de partes blandas es muy intensa, con alta incidencia de fracturas abiertas. Algunas fracturas se presentan con el peroné íntegro, pero lo habitual es que también se rompa.

#### 4. MAGNITUD DEL ACCIDENTE:

Algunos datos como la velocidad de un determinado vehículo en el momento de colisión o de atropello de un peaton, o los metros de altura de los que un paciente se ha precipitado, son muy importantes para el facultativo en el momento de evaluar el paciente y de sospechar y/o descartar lesiones asociadas. (14)

## EXPLORACIÓN FÍSICA

### 1. INSPECCIÓN:

#### A. HERIDAS Y CONTUSIONES:

La piel debe ser explorada para descartar laceraciones. Las lesiones pueden graduarse desde simples abrasiones o quemaduras superficiales, heridas puntiformes sugestivas de fracturas abiertas, heridas con exposición ósea, hasta degloviings en los que las partes blandas estan completamente dissociadas de la musculatura subjacente.

Enclavado endomedular tibial: ¿Logra la vía de abordaje suprapatelar la misma reducción radiológica?

La lesión de las partes blandas suele ser importante y manifiesta, aun en las fracturas cerradas, ya que aparece gran edema que pone la piel a tensión y con frecuencia se producen flictenas o necrosis cutáneas. Estas lesiones deben valorarse detenidamente para establecer el pronóstico y plantear la terapéutica adecuada (14).

### B. SANGRADO:

Se deben evaluar puntos de sangrado activo y comprobar la presencia de pulsos distales. Evaluar si el sangrado es arterial o venoso. Detectar la presencia de hematomas, o zonas de tensión sugestivas de sangrado. El explorador ha de tener en cuenta estos hallazgos y explorar al paciente de nuevo con un intervalo de tiempo para identificar la evaluación de posibles complicaciones.

Las complicaciones vasculares son posibles pero sin la misma trascendencia que en las fracturas del fémur, pues se localizan por debajo de la división de la arteria poplítea en sus tres ramas peronea, tibial anterior y tibial posterior, y es muy difícil que se afecte más de una, salvo en grandes aplastamientos. Aunque se han descrito isquemias por lesión exclusiva de la arteria tibial posterior, no es la norma.

### C. DESPLAZAMIENTO DE EXTREMIDADES INFERIORES:

Como en toda fractura diafisaria las manifestaciones clínicas son muy aparatosas, dolor localizado de gran intensidad, impotencia funcional completa, deformidades variables, llegando a ser muy groseras, y una movilidad patológica con crepitación.

## 2. PALPACIÓN:

### A. PALPACIÓN OSEA:

Enclavado endomedular tibial: ¿Logra la vía de abordaje suprapatelar la misma reducción radiológica?

Se valora si existen puntos dolorosos tibiales mediante la palpación de las prominencias óseas, como por ejemplo, la palpación de la espina tibial anterior, la cresta tibial anterior, la meseta tibial o el maleolo tibial.

#### B. CREPITACIÓN ÓSEA:

El explorador debe traccionar suavemente desde el pie para exponer inestabilidades en rotación interna y rotación externa debido a una posible fractura tibial. Se debe comprobar la correcta congruencia de las articulaciones adyacentes. (13)

#### 3. EXÁMEN NEUROLÓGICO:

La sensibilidad, motricidad y los reflejos osteotendinosos deben ser explorados y documentados.

### EXPLORACIONES COMPLEMENTARIAS

#### RADIOLOGIA:

El diagnóstico radiográfico es sencillo con las dos proyecciones anteroposterior y lateral que incluyan la articulación del tobillo y la rodilla. En algunas ocasiones se requieren proyecciones oblicuas.

**TOMOGRAFÍA COMPUTARITZADA:** Normalmente no es necesaria. Tan sólo se necesita en fracturas por estrés, de difícil diagnóstico, en fracturas conminutas muy complejas en la planificación preoperatoria o cuando existen lesiones intrarticulares asociadas.



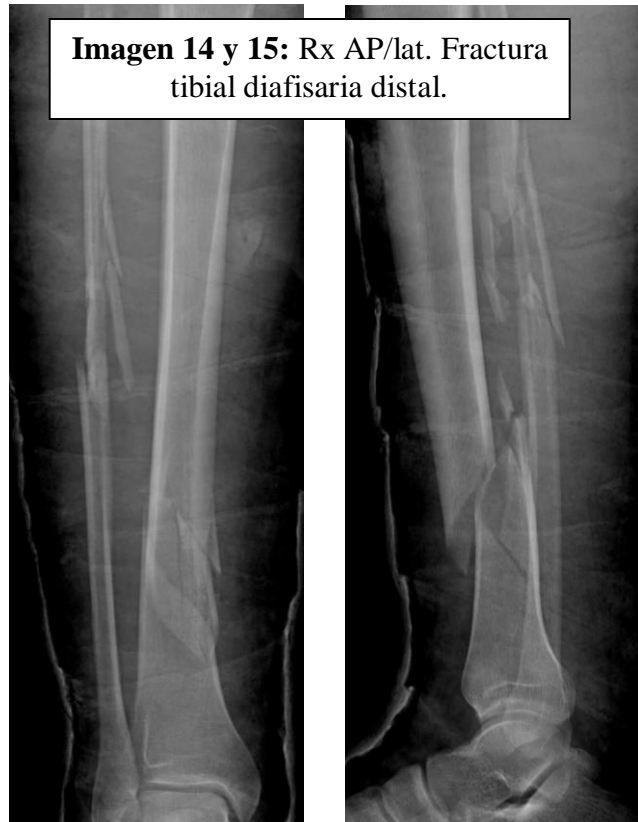Enclavado endomedular tibial: ¿Logra la vía de abordaje suprapatelar la misma reducción radiológica?

#### RESONANCIA MAGNETICA:

Tan sólo se utiliza en casos con sospecha de lesión ligamentosa sincrónica, lesiones intrarticulares asociadas, o en la evaluación de posibles complicaciones de predominio en partes blandas.

#### ECOGRAFÍA DOPPLER O ARTERIOGRAFÍA:

Se recomienda realizar ultrasonido Doppler o arteriografía de urgencia en los casos en donde se sospecha lesión vascular asociada a la fractura de tibia.



## C) CLASIFICACIÓN:

### 1) Estado de los tejidos blandos (abierta o cerrada):

El grupo AO/ASIF ha propuesto un esquema de clasificación que utiliza un sistema alfa numérico muy útil para el procesamiento estadístico que tipifica por separado las lesiones de los tegumentos abiertas y cerradas y las lesiones músculo-tendinosas según se muestra a continuación.

#### Lesiones de los tegumentos

##### **Cerradas:**

IC-1: Sin lesión de piel.

IC-2: Contusión sin laceración de piel.

IC-3: Área circunscrita de piel decolada.

IC-4: Área extensa de piel decolada.

IC-5: Necrosis de piel producida por una contusión.

##### **Abiertas:**

IO-1: Herida de piel producida de adentro hacia fuera.

IO-2: Herida de piel producida de afuera hacia dentro menor de 5 cm de bordes contundidos.

IO-3: Herida de piel mayor de 5 cm con un área mayor de contusión y bordes desvitalizados.

Enclavado endomedular tibial: ¿Logra la vía de abordaje suprapatelar la misma reducción radiológica?

IO-4: Contusión extensa con abrasión y laceración de la piel o con pérdida de esta.

### Lesiones músculo-tendinosas

- MT-1: Sin lesión muscular.
- MT-2: Lesión muscular circunscrita que incluye un solo compartimiento.
- MT-3: Lesión muscular mayor que incluye 2 compartimientos.
- MT-4: Defecto muscular, laceración tendinosa o contusión muscular extensa.
- MT-5: Síndrome compartimental o síndrome de aplastamiento con una amplia zona lesionada.

### **Clasificación Müller AO para huesos largos: (15)**

Cada región esquelética se numera, y cada hueso largo se divide en tres segmentos. Las fracturas de cada segmento óseo se dividen en tres tipos, que más tarde, se subdividirán en tres grupos y subgrupos. Frecuentemente, la definitiva subdivisión de cada grupo en subgrupos sólo es posible después del acto quirúrgico, cuando hayan podido comprobarse los detalles más precisos de la fractura. Estos grupos y subgrupos se ordenan de forma ascendente donde se tiene en cuenta la complejidad morfológica de la fractura, las dificultades de su tratamiento y su pronóstico. Como cada grupo puede dividirse en tres subgrupos, en cada segmento óseo habrá 27 subgrupos, y en cada hueso, 81 subgrupos. Las letras A, B y C que muestran el tipo de fractura, indican a su vez un pronóstico de menos a más grave: A1 indica la fractura que tiene el mejor pronóstico y C3, la que tiene el peor.

Enclavado endomedular tibial: ¿Logra la vía de abordaje suprapatelar la misma reducción radiológica?

Codificación del diagnóstico de una fractura:

La clasificación de una fractura se expresa con 5 elementos de un código alfanumérico, como sigue:

Hueso	Segmento óseo	Tipo de fractura	Grupo	Subgrupo
X	X	X	X	X

Los números de los dos primeros recuadros indican la localización (hueso y segmento), seguidos por otro recuadro con una letra que indica el tipo de la fractura, y dos números más que definirán las características morfológicas de la fractura. Los huesos largos se numeran de la siguiente forma:

- 1 = Húmero
- 2 = Cúbito y Radio
- 3 = Fémur
- 4 = Tibia y Peroné

Cada hueso largo tiene tres segmentos:

- 1 = Segmento proximal
- 2 = Segmento medio (diafisario)
- 3 = Segmento distal

Enclavado endomedular tibial: ¿Logra la vía de abordaje suprapatelar la misma reducción radiológica?

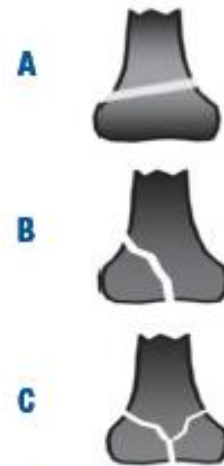La parte distal de la tibia y el peroné, debido a la complejidad y peculiaridades de sus fracturas, se considera el cuarto segmento de la tibia y el peroné.

Tanto en el segmento proximal como en el distal, Todas las fracturas pertenecerán a uno de los tipos A, B o C:

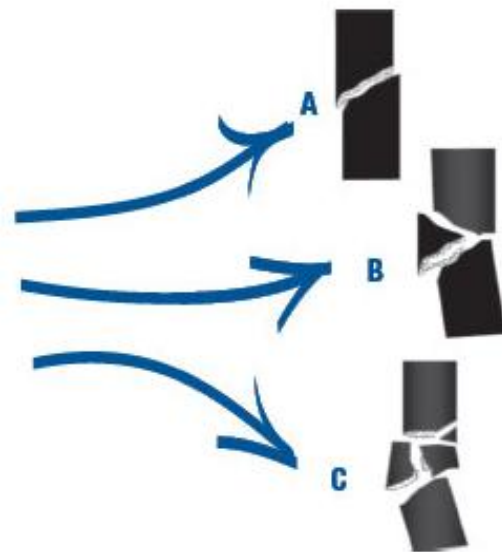
- Tipo A: Fractura extraarticular
- Tipo B: Fractura articular parcial
- Tipo C: Fractura articular completa.

En el segmento diafisario, podemos distinguir los siguientes tipos:

- Tipo A: Fracturas simples
- Tipo B: Fractura en cuña
- Tipo C: Fractura compleja



A= Fractura extraarticular  
B= Fractura articular parcial  
C= Fractura articular completa



A= Fractura simple  
B= Fractura en cuña  
C= Fractura compleja

**Imagen 16 y 17**

Enclavado endomedular tibial: ¿Logra la vía de abordaje suprapatelar la misma reducción radiológica?

## Fracturas cerradas

Para las fracturas cerradas de tibia se puede utilizar la clasificación descrita por Tscherny y Oestern (16), según la intensidad de la lesión de partes blandas asociada.

Tabla 1. Clasificación de Tscherny y Oestern para fracturas cerradas				
Grado	Lesión partes blandas	Mecanismo	Desplazamiento	Conminución
0	Ausente o mínima	Indirecto	Mínimo	No
I	Abrasiones o contusiones	Indirecto	Moderado	No
II	Contusión muscular significativa e incluso abrasiones profundas contaminadas. Sd. compartimental inminente	Directo	Intenso	Sí
III	Contusión extensa, con despegamiento cutáneo y destrucción de la musculatura. Lesión vascular. Sd. compartimental establecido	Directo y de alta energía	Intenso	Sí

## Fracturas Abiertas

Las fracturas abiertas de tibia se pueden clasificar de acuerdo al grado de compromiso de los tejidos blandos teniendo en cuenta el tamaño de la herida, el grado de contaminación, la presencia de lesión vascular, tiempo de evolución...

La clasificación mas frecuentemente utilizada es la propuesta por Gustilo. Este autor las divide en tres grupos de acuerdo con la severidad.

Enclavado endomedular tibial: ¿Logra la vía de abordaje suprapatelar la misma reducción radiológica?

Tabla 2. Clasificación de Gustilo y Anderson para fracturas abiertas				
Tipo	Tamaño herida	Grado Contaminación	Daño partes blandas	Conminución ósea
I	< 1 cm	Mínimo	Mínimo	Ausente
II	1 - 10 cm	Moderado	Moderado	Moderada
III		Intenso	Intenso	Intensa
III A			Es posible la cobertura ósea con partes blandas	
III B			Para cubrir el hueso se precisan procesos de reconstrucción	
III C			Lesión vascular asociada	

Existe un grupo de fracturas que deben ser consideradas como Grado III independiente del tamaño de la herida:

- Fracturas segmentarias con desplazamiento.
- Fracturas con pérdida de sustancia ósea.
- Fracturas ocurridas en el campo o área rural (muy contaminadas).
- Fracturas contaminadas con aguas públicas.
- Fracturas por arma de fuego.
- Fracturas abiertas de más de 8 horas de evolución.

Tscherne y Öestern (1984) (16) diseñaron una clasificación específica para las fracturas abiertas de tibia muy utilizada en los medios europeos y se describe a continuación:

Enclavado endomedular tibial: ¿Logra la vía de abordaje suprapatelar la misma reducción radiológica?

- **Grado I:** Herida de piel producida por un fragmento de adentro hacia fuera sin contusión o pequeña contusión de piel.
- **Grado II:** Cualquier tipo de laceración de piel con una contusión circunscrita de la piel y los tejidos.
- **Grado III:** Fractura con daño severo de partes blandas frecuentemente con lesión neurovascular, todas las fracturas con conminución o isquemia, aquellas producidas en el medio agrícola o asociada con síndrome compartimental.
- **Grado IV:** Amputación traumática subtotal o total definida como la separación de todas las estructuras anatómicas importantes especialmente los vasos principales con isquemia total.

La utilidad de esta clasificación reside en el hecho de que describe daño a los componentes individuales de las partes blandas y que permite estimar un pronóstico eventual.



## **D) COMPLICACIONES:**

### **1) Síndrome compartimental:**

El Síndrome Compartimental (SC) es definido como una elevación de la presión intersticial, por encima de la presión de perfusión capilar dentro de un compartimiento osteofacial cerrado, con compromiso del flujo sanguíneo en el músculo y el nervio, lo que condiciona daño tisular”. Si esta situación se mantiene en el tiempo, la viabilidad muscular y nerviosa se ve comprometida, puesto que la propia presión de los tejidos impide un correcto aporte vascular, generalmente capilar, y provoca además alteraciones en el drenaje linfático. La presión tisular normal está comprendida entre 2-7 mmHg.

Clínicamente se debe sospechar un síndrome compartimental ante la presencia de un paciente traumatizado con dolor desproporcionado con el traumatismo que aumenta con los movimientos pasivos de la extremidad afecta, asociado a trastornos en la sensibilidad y la propiocepción.

La presencia de pulso distal no descarta un síndrome compartimental. La presión en la cual se produce sufrimiento de las estructuras intracompartimentales es de 30 mm. La pérdida del pulso por aumento de la presión intracompartimental es indicio de un estado avanzado del mismo. (17)

Las fracturas de las diáfisis tibial son las causas más frecuentes de Sd. compartimental en aproximadamente un 36% de los casos. Además los pacientes presentan una edad promedio de 30 años y afecta más al sexo masculino que al femenino. La incidencia en las fracturas cerradas es del 4% y en las abiertas es del 3,3%. (18).

Enclavado endomedular tibial: ¿Logra la vía de abordaje suprapatelar la misma reducción radiológica?

Para lograr un tratamiento adecuado en el paciente con SC, se debe tener una alta sospecha y experiencia en el manejo de esta enfermedad. Las indicaciones para realizar fasciotomías de los compartimentos son:

- a. Cuadro clínico positivo de síndrome compartimental.
- b. Presión intracompartimental mayor o igual a 30mm de Hg en el paciente normotenso.

La pierna está compuesta por cinco compartimentos: anterior, lateral, posterior, superficial, posterior profundo y un último compartimento descrito por Rorabeck (19) que incluye el tibial posterior. El conocimiento de anatomía es indispensable para determinar el compartimento afectado y la técnica quirúrgica a utilizar.

La clínica según los compartimentos afectados es:

- Compartimento anterior:

- Dolor flexión plantar pasiva y limitación activa de dorsiflexión.
- Pérdida de sensibilidad del primer espacio interóseo.

- Compartimento lateral:

- Dolor pasivo inversión y eversión de pie y tobillo.
- Trastorno sensitivo en dorso del pie, sin afectar borde lateral.

- Compartimento posterior superficial:

Enclavado endomedular tibial: ¿Logra la vía de abordaje suprapatelar la misma reducción radiológica?

- Dolor en zona posterior de la pierna con dorsiflexión pasiva y limitación activa de la flexión plantar y trastorno sensitivo del borde lateral del pie.

- Compartimento posterior profundo:

- Dolor pasivo a la dorsiflexión, eversión e inversión.

## **2) Lesión vascular:**

La lesión vascular y ósea combinada es rara, solo ocurre en un 2% de los casos. Pero debido a la importancia de las consecuencias de no detectar una lesión vascular, es muy importante un buen diagnóstico, preciso y rápido. Una correcta exploración física es el elemento clave diagnóstico en casi el 100% de los casos. Pero cuando las lesiones vasculares se asocian a fracturas óseas, los valores predictivos disminuyen, ya que el aumento de presión intracompartimental o las lesiones de nervios pueden cambiar nuestro diagnóstico. Es más que conocido que el límite que puede soportar un miembro en isquemia son de 6-8 horas.

Por eso, si existieran dudas diagnósticas existe la posibilidad de realizar una arteriografía o un índice doppler. Valores menores a 0,9 de éste último nos indican una sospecha de alteración vascular que debe ser estudiada.

Aunque inicialmente un miembro nos parezca correctamente perfundido, hay que pensar que tracciones de la íntima pueden provocar hematomas intramurales, provocando la isquemia horas después del traumatismo, es decir, que las lesiones vasculares pueden ser subagudas. Es por ello que debemos estar atentos a cambios en los pulsos distales o en el relleno capilar.

Enclavado endomedular tibial: ¿Logra la vía de abordaje suprapatelar la misma reducción radiológica?

Es preciso intervenir lo más pronto posible este tipo de fracturas ya que la piel puede dañarse con los días debido a un aumento de la presión en el compartimento, y encontrarnos como es el caso, de una epidermolisis muy evidente que contraindica la osteosíntesis definitiva. Disminuir el tiempo hasta la intervención ayuda a que haya menos posibilidades de daño vascular debido a la movilización del foco de fractura. Una apertura del yeso antes de la intervención puede evitarnos sorpresas intraoperatorias como el daño masivo en la piel, o que los flujos vasculares distales hayan disminuido gravemente.

Este tipo de fracturas abiertas deben de seguir un estricto control por parte de enfermería. El orden en el que debemos actuar cuando hay una lesión vascular asociada a una fractura está en entredicho. Si el tiempo hasta la reducción después de la lesión vascular es razonablemente corto, se podría osteosintetizar previamente y después reparar el daño vascular.

Pero si el retraso es significativo, se aconseja la sutura vascular previa a la reducción definitiva. Este tipo de sutura no tiene porque ser la definitiva, ya que existen shunts temporales que permiten cortocircuitar la zona afectada y proporcionar un flujo razonable en minutos. Además permiten una buena movilización, lavados, desbridamientos y curas. Días después se puede optar por una sutura vascular definitiva. (14).

### **3) Lesión mutilante de la extremidad:**

Las lesiones mutilantes de la extremidad son fracturas habitualmente abiertas graves asociadas a menudo con lesión vascular o nerviosa. Los cirujanos que tratan estas lesiones se enfrentan a la difícil decisión de intentar conservar el miembro o de realizar una amputación precoz. A menudo el rescate del miembro es técnicamente posible, pero puede

Enclavado endomedular tibial: ¿Logra la vía de abordaje suprapatelar la misma reducción radiológica?

tener unas consecuencias desastrosas desde el punto de vista médico, social, psicológico y financiero para el paciente.

De 62 fracturas abiertas de tibia tipo III revisadas por Caudle y Stern en 1987 (3), el 17% de las tipo IIIB y el 78% de las tipo IIIC requirieron finalmente amputación. Lange y cols. propusieron dos indicaciones absolutas para la amputación primaria: La lesión completa del nervio tibial en adultos y las lesiones por aplastamiento con tiempos de isquemia caliente de más de 6 horas de evolución. También consideraron varias indicaciones relativas que incluían los politraumatismos graves asociados, el traumatismo grave del pie ipsilateral y cuando se preveía un tiempo prolongado hasta la recuperación completa.

Varios autores han intentado desarrollar escalas para predecir las posibilidades de conservación o de amputación, pero ninguna se ha demostrado suficientemente precisa. Georgiadis y cols. en 1993 (19) estudiaron los resultados funcionales a largo plazo y la calidad de vida de los pacientes con graves fracturas abiertas de tibia tratados mediante amputación o conservando la pierna. Concluyeron que el tiempo de recuperación y la incapacidad a largo plazo eran menores con la amputación precoz por debajo de la rodilla. En la actualidad se continúa investigando sobre el tratamiento óptimo de este tipo de lesiones. No obstante, Trabulsky y cols. en 1994 (20) hallaron una tasa elevada de conservación de un miembro funcional con apoyo en carga de pacientes con fracturas tibiales abiertas tipo IIIB tratados mediante tratamiento agresivo de la herida y cobertura temprana con tejidos blandos.

#### **4) Infección:**

Enclavado endomedular tibial: ¿Logra la vía de abordaje suprapatelar la misma reducción radiológica?

Todas las fracturas abiertas de tibia se consideran heridas contaminadas y requieren lavados quirúrgicos previos a la fijación provisional o definitiva. El porcentaje de infección resultante varía de acuerdo con el grado de compromiso de los tejidos blandos, para lo cual se utiliza la clasificación de Gustilo (1). Se ha reportado que el riesgo de infección varía de 0 a 2% para las tipo I, 2 a 10% para el II y hasta 10 a 50% para el tipo III. Dentro de las técnicas de reducción para manejo de la fractura se incluye la fijación interna con clavos, placas o tornillos y la fijación externa. Esta última puede ser útil en las fracturas abiertas de tibia cuando hay lesión severa de los tejidos blandos y contaminación, ya que no compromete la vascularización ósea; además, técnicamente no es demandante y se asocia con mínima pérdida de sangre, así como puede ser aplicada distal a la lesión sin interferir con el manejo de la herida (21).

Se ha reportado infección relacionada con fracturas abiertas de tibia hasta de 65%. Es promovida por la contaminación bacteriana, la colonización de la herida, la presencia tejido desvitalizado, material extraño y el compromiso de la respuesta del huésped resultante de la pobre vascularización. Para prevenir la infección clínica se deben administrar antibióticos, realizar un adecuado desbridamiento de la herida, cobertura con tejidos blandos y estabilización de la fractura. En el manejo de una fracturas abiertas de tibia los antibióticos no deben ser profilácticos y más bien su uso debe ser considerado terapéutico. Se deduce que la alta frecuencia de este tipo de evento debe considerarse como indicador de importancia en cualquier institución que maneje pacientes con este tipo de características (22).

El reconocimiento precoz de la infección se basa en los signos y síntomas de la inflamación que se detectan con facilidad; sin embargo, es necesaria una anamnesis exhaustiva. La utilidad de los cultivos iniciales obtenidos al ingreso del paciente, durante el

Enclavado endomedular tibial: ¿Logra la vía de abordaje suprapatelar la misma reducción radiológica?

procedimiento quirúrgico, antes y después del desbridamiento de la fractura, es controvertida ya que a menudo fallan en indicar el organismo causal. En el estudio de Patzakis en 2000 (23) sólo 3 (18%) de 17 infecciones que se desarrollaron en una serie de 171 fracturas abiertas fueron causadas por el organismo identificado en el cultivo inicial. Se ha mostrado que la mayoría son originadas por bacterias de carácter nosocomial. En un estudio llevado a cabo por Carsenti-Etesse (1999) (24) y colaboradores, 92% de las 38 fracturas abiertas se infectaron mientras el paciente se encontraba hospitalizado.

Referente al manejo antibiótico, se ha demostrado una marcada reducción en el porcentaje de infección con el uso de cefalotina (2,4%) comparada con los que no reciben antibióticos (13,9%) o bien penicilina y estreptomicina (9,8%) y deben administrarse antes del desbridamiento de la herida. Un protocolo de manejo de las fracturas abiertas habitual en servicios de ortopedia de acuerdo con la clasificación de Gustilo es:

- a) grado I: Cefalosporinas de primera generación.
- b) grado II: Cefalosporinas de primera generación más aminoglucósidos.
- c) grado III: Cefalosporinas asociadas con aminoglucósidos para mejorar la cobertura de gram negativos y en sospecha de contaminación por anaerobios se debe agregar penicilina cristalina.

A todos los pacientes se les hace profilaxis antitetánica de acuerdo con el esquema de vacunación previa. Cuando se inician los antibióticos después de tres horas de ocurrida la lesión, aumenta el riesgo de infección.

#### **4) Retraso de consolidación:**

Enclavado endomedular tibial: ¿Logra la vía de abordaje suprapatelar la misma reducción radiológica?

El tiempo de consolidación de una fractura diafisaria de tibia en un adulto es de alrededor de 12 semanas sin embargo puede variar por múltiples factores. Debe conservarse la inmovilización hasta que exista evidencia clínica y radiológica de consolidación. (1)

Algunos de los factores que pueden influir sobre el tiempo de consolidación son:

- Edad del paciente.
- Desplazamiento inicial de la fractura.
- Grado de conminución fractuaria.
- Lesión de los tejidos blandos alrededor de la tibia.
- Fracturas abiertas (pérdida del hematoma de la fractura).
- Infección del foco de fractura (séptica).
- Peroné íntegro que no permita coaptación del foco de fractura de la tibia.
- Demora en el apoyo de la extremidad.

Para determinar la consolidación de la fractura clínicamente debe existir estabilidad del foco de fractura, ausencia de dolor con el apoyo. Radiológicamente debe existir callo óseo entre los fragmentos de la fractura.

## **5) Pseudoartrosis:**

Se ha atribuido clásicamente a la pérdida de hueso, excesivo movimiento en el foco de fractura, débil envoltura de partes blandas o pobre aporte sanguíneo. Los factores que aumentan su incidencia son:

- Fractura abierta.
- Trazo de fractura transversa.
- Diástasis en el foco de fractura.



Enclavado endomedular tibial: ¿Logra la vía de abordaje suprapatelar la misma reducción radiológica?

- Hábito tabáquico.
- Peroné íntegro.

Todas las pseudoartrosis o retrasos de consolidación en fracturas abiertas deben considerarse como potencialmente infectadas.

Las recomendaciones actuales de tratamiento:

- Dinamización mediante retirada de tornillos de bloqueo (2º-3º mes) con/sin osteosíntesis del peroné.
- Fijación con placa de compresión +/-injerto (asociado a descarga) y estimuladores óseos.
- Recambio de clavo (no fresado a fresado y/o aumento de diámetro)
- Empleo de factores de crecimiento.

## **6) Rotura de implante:**

La causa más frecuente es por la fatiga en los tornillos de bloqueo del clavo intramedular (10% a 40%). Dentro de este porcentaje lo más frecuente es un encerrojado estático asociado a una composición de titanio. Los clavos suelen romper a partir del 3º-4º mes siendo precedida de rotura del tornillo de bloqueo excepto en un 5-10% de casos en los que la rotura es primeramente del clavo. Por esto no son recomendados clavos sólidos en fémur o tibia. No hay que olvidar que la rotura del implante es sinónimo de pseudoartrosis, mientras no se demuestre lo contrario. (25)

## **7) Embolia grasa:**

Aunque más del 90% de los pacientes con fractura de huesos largos sufren fenómenos subclínicos de embolización grasa (EG), sólo 1 al 3.5% desarrollan el síndrome de embolia grasa (SEG) en caso de fractura de tibia o fémur (26) y alrededor de 5 al 10% en casos de fractura bilateral o de huesos múltiples. (27) Presenta mayor prevalencia en pacientes jóvenes y de sexo masculino, con una mortalidad asociada a este grupo de población que alcanza hasta un 10%.

El embolismo graso asociado a trauma esquelético está definido por la presencia de glóbulos de grasa en la circulación general y en el parénquima pulmonar.

El diagnóstico es fundamentalmente clínico y de exclusión. Signos inespecíficos como taquicardia, taquipnea y alteraciones en la conducta (generalmente secundarios a hipoxemia) se presentan de manera inicial y nos debe orientar a sospechar el diagnóstico, en presencia de fracturas de huesos largos y traumatismos severos. La presentación clásica del síndrome de embolismo graso consiste en un intervalo asintomático latente de 12 a 48 horas, seguido de manifestaciones pulmonares y neurológicas, combinadas con hemorragias petequiales (único signo patognomónico), el síndrome sigue un curso clínico bifásico.

Como medidas preventivas se incluyen la inmovilización temprana de las fracturas y el tratamiento corticoideo.

## **2. REVISIÓN Y ACTUALIZACIÓN**

### **BIBLIOGRÁFICA**

En las últimas décadas encontramos numerosos artículos que hacen referencia a las fracturas diafisarias tibiales en general, y a su tratamiento mediante enclavado endomedular en concreto. Probablemente este creciente interés se debe a múltiples factores, como el desarrollo de la mecánica y la automoción, que fue acompañado por un ascenso global en el número de accidentes de tráfico (y en concreto de accidentes de motocicleta), muchos de ellos de alta energía. (28,29)

Mediante esta revisión bibliográfica, expondremos las diferentes controversias que existen sobre las fracturas diafisarias tibiales y su tratamiento mediante el enclavado endomedular, que es el objetivo del presente trabajo.

Küntscher desarrolló sus clavos en forma V y en trébol hacia el 1930, pero tuvieron que pasar 50 años hasta que el enclavado intramedular rígido se convirtió en una técnica de aceptación general para las fracturas de la diáfisis tibial. Zucman y Maurer (1970) (30), obtuvieron buenos resultados en el 98% de 384 fracturas cerradas y en el 97,5% de las fracturas abiertas tratadas con clavos rectos de Küntscher sin fresado. Herzog (1958) (31) modificó el clavo recto de Küntscher para adaptarlos a la vía de entrada proximal excéntrica.

El enclavado endomedular respeta la cubierta de tejidos blandos cerca del foco de fractura y permite una movilidad temprana de las articulaciones adyacentes. De aquí se deriva la importancia que tiene el preservar la envoltura de los tejidos blandos con el periostio durante los procedimientos quirúrgicos por lo cual se han abandonado algunos

Enclavado endomedular tibial: ¿Logra la vía de abordaje suprapatelar la misma reducción radiológica?

métodos de fijación interna que requieren gran desperiostización de la tibia como son las placas, reservándose su utilización únicamente para casos seleccionados. (32-33)

Una de las primeras controversias que hallamos en relación con este tipo de fracturas son las indicaciones del tratamiento quirúrgico y conservador que no han sido todavía bien definidas. Aunque recomendado en el pasado con frecuencia, en la actualidad el tratamiento no quirúrgico se reserva por lo general a las fracturas cerradas, estables, aisladas, con desplazamiento mínimo causadas por un traumatismo de baja energía. El tratamiento quirúrgico está indicado en la mayoría de las fracturas causadas por un traumatismo de alta energía. Estas fracturas suelen ser inestables, conminutas y asociadas con grados variables de lesión de los tejidos blandos. Este tratamiento permite una rápida rehabilitación, mejora el trato de las partes blandas y evita secuelas asociadas a la inmovilización del tratamiento ortopédico. Los objetivos del tratamiento son la obtención de una fractura bien alineada, un apoyo en carga sin dolor y un arco de movilidad funcional de la rodilla y el tobillo. El método óptimo de tratamiento debe lograr estos propósitos al tiempo que reduce al mínimo las complicaciones, sobre todo la infección.

Sarmiento (5-6) ha hallado que el tratamiento cerrado con yesos funcionales es un método efectivo para el tratamiento de fracturas de la diáfisis tibial que evita las complicaciones potenciales de la intervención quirúrgica. Para el éxito de este tipo de tratamiento se debe mantener una alineación aceptable de la fractura. La desalineación axial o rotacional y el acortamiento que se puede considerar aceptable también es otro motivo de controversia. Tarr y cols. (34) demostraron que la desalineación distal de la tibia puede ser peor tolerada que una desalineación más proximal. Las recomendaciones en la bibliografía varían ampliamente: de 4-10° de desalineación en varo-valgo, 5-20° de desalineación anteroposterior, 5-20° grados de desalineación rotatoria y de 10-20 mm de acortamiento.

Enclavado endomedular tibial: ¿Logra la vía de abordaje suprapatelar la misma reducción radiológica?

Trafton (35) recomendó menos de 5° de angulación varo-valgo, menos de 10° de angulación anteroposterior, menos de 10° grados de rotación, menos de 10° de rotación interna y menos de 15 mm de acortamiento.

Bone (36) y cols. hicieron una comparación retrospectiva entre el enclavado intramedular y la inmovilización con escayola para las fracturas aisladas de la diáfisis tibial. De 103 fracturas, 48 fueron tratadas mediante enclavado y 54 con escayola. No hubo infecciones en ninguno de los dos grupos. Hubo pseudoartrosis en el 2% de las fracturas enclavadas y en el 10% de las tratadas con yeso. Ninguna fractura tratada mediante enclavado consolidó con mala alineación, mientras que el 10% de las tratadas con escayola consolidaron con más de 10° de varo o valgo. Se produjo un acortamiento de más de 1,5 cm en el 2% de las fracturas enclavadas y en el 27% de las tratadas conservadoramente. Los pacientes tratados mediante enclavado retomaron su actividad laboral a los 4 meses de media, mientras que los del grupo con yeso lo hicieron a los 6,5 meses de promedio. Las puntuaciones funcionales fueron mejores en los pacientes tratados con enclavado. A pesar de ello, en 26 pacientes se tubo que realizar la retirada del clavo endomedular, sobre todo por el dolor en la rodilla.

Otro tema de controversia, es el tratamiento de las fracturas abiertas de tibia. En un estudio prospectivo y aleatorizado en 1991, Hooper, Keddell y Penny (1991) (37) compararon el enclavado endomedular cerrado con la inmovilización con escayola de las fracturas abiertas de la tibia grado I con un desplazamiento de al menos el 50% o de 10° y llegaron a la conclusión de que el mejor tratamiento es el enclavado endomedular.

Nicoll (1964) (38), partidario del tratamiento quirúrgico con enclavado, describía las siguientes indicaciones quirúrgicas: 1) fracturas abiertas que requieran complejas intervenciones de cirugía plástica; 2) fractura asociada del fémur y otras lesiones mayores;

Enclavado endomedular tibial: ¿Logra la vía de abordaje suprapatelar la misma reducción radiológica?

3) Lesión medular con déficit sensitivo; 4) fracturas segmentarias con desplazamiento de los fragmentos centrales, y 5) defectos segmentarios producidos por la pérdida de hueso. Bone y Johnson (1986) (39) recomendaron la fijación interna en las fracturas inestables, conminutas o segmentarias, en las fracturas bilaterales de tibia o fractura de fémur ipsilateral. El tratamiento quirúrgico mediante enclavado endomedular es actualmente el preferido para la mayoría de las fracturas abiertas, las fracturas asociadas con síndromes compartimentales, las fracturas asociadas con lesión vascular, y las fracturas en pacientes politraumatizados.

Centrándonos en el tratamiento de las fracturas diafisarias tibiales con fijación intramedular encerrojada, es el tratamiento de elección para la mayoría de las fracturas de diáfisis tibial cerrada y abierta tipos I, II y IIIA en la actualidad. No se recomienda el enclavado endomedular en pacientes con fisas abiertas, deformidades anatómicas, quemaduras o heridas en la zona de entrada del clavo ni en la mayoría de las fracturas abiertas tipo IIIC. Resulta especialmente útil para fracturas segmentarias y bilaterales. La indicación quirúrgica en el grupo IIIB de Gustilo es más controvertida, debido a las altas tasas de infección como demostró Trabulsky (40).

En la década de 1970, Grosse y Kempf (1976) (41) así como Klemm y Schellmann (1974) (42) desarrollaron clavos con tornillos de bloqueo, que ampliaron las indicaciones del enclavado a las fracturas más proximales, distales e inestables. La posibilidad de bloquear (encerrojar) el clavo proximal y distalmente permite el control de la rotación, la longitud y la alineación en las fracturas inestables y posibilita la estabilización de fracturas localizadas por debajo de la tuberosidad tibial hasta 6 cm. proximales a la articulación del tobillo. Los estudios preliminares sobre los clavos encerrojados sin fresado hallaron resultados satisfactorios, sobre todo en fracturas cerradas. Bone y Johnson (1986) (39)

Enclavado endomedular tibial: ¿Logra la vía de abordaje suprapatelar la misma reducción radiológica?

tuvieron una tasa de consolidación del 97% mediante enclavado simple y encerrojado de la tibia. Sin embargo, recomiendan esperar 3-5 días para el enclavado con fresado de las fracturas cerradas y sugirieron que las fracturas abiertas tipo II y III no deberían tratarse mediante enclavado con fresado. Klemm y Börner (1986) (43) obtuvieron un 94% de resultados buenos o excelentes en 267 fracturas tibiales tratadas con clavos intramedulares encerrojados. La tasa de infección profunda alcanzó el 2,2% pero todas las fracturas respondieron al tratamiento y no hubo ninguna osteomielitis crónica. Ekeland y cols. (1986) (44) obtuvieron buenos resultados con clavos encerrojados pero desaconsejaron el uso sin bloqueo o con bloqueo dinámico porque la mayoría de las complicaciones de su serie se produjeron en las fracturas tratadas mediante enclavado con bloqueo dinámico. También desaconsejaron la dinamización sistemática (por lo general retirada de los tornillos de bloqueo proximal).

En cuanto a la controversia de realizar el enclavado con o sin fresado, los estudios publicados en 1970 y 80 por Hamza, Dunkerly y Murray (1971) (45) así como Bone y Johnson (1986) (39) señalaban tasas de infección altas (13,6.33%) en serie pequeñas de fracturas tibiales abiertas tratadas mediante enclavado endomedular con fresado. Por lo que no recomendaron su uso en los tipos II y III de Gustilo. A pesar de ello, hay que insistir en que la gravedad de la lesión de los tejidos blandos y la calidad del desbridamiento y de la cobertura de tejidos blandos son más importantes en la prevención de la infección que el tipo de implante seleccionado. Los estudios animales de Schemitsch y cols. (1996) (46) demostraron que el uso de clavos con fresado altera el flujo sanguíneo cortical más que los clavos sin fresado y por ello puede aumentar la susceptibilidad a la infección.

Sobre las tasas de rotura del clavo o de los tornillos se asocia con más frecuencia con clavos de menor diámetro (8 mm.), fracturas con inestabilidad axial, fracturas

Enclavado endomedular tibial: ¿Logra la vía de abordaje suprapatelar la misma reducción radiológica?

metafisarias, fracturas tibiales bilaterales y retraso de consolidación o pseudoartrosis. La rotura del clavo suele precisar cirugía adicional, pero un estudio de Hutson y cols. (1995) (47) señaló que la cirugía de revisión por rotura de los tornillos sólo fue necesaria en el 3,7% de los casos. Ruiz, Kealey y McCoy (2000) (48) encontraron 25 roturas del implante (7,3%) en fracturas diafisarias tibiales. Los factores relacionados con la rotura del implante fueron la fractura abierta, la conminución intensa y un clavo de diámetro escaso. La rotura se localizaba con más frecuencia en el tornillo de bloqueo proximal transverso cuando sólo se usaba un tornillo. La rotura del clavo fue más frecuente en las fracturas del tercio distal de la tibia. Los problemas de retraso de consolidación y rotura del clavo en los clavos de menor diámetro llevó a muchos cirujanos a volver al enclavado endomedular fresado para las fracturas tibiales abiertas. El uso perioperatorio de antibióticos y las técnicas modernas de cierre de la herida permitieron a Court-Brown, Keating y McQueen (1992) (49) a lograr una tasa de infección del 1,8% en las tipo I, 3,8% en las tipo II y del 9,5% en el tipo III . Estos resultados son similares a los clavos tibiales encerrojados sin fresado (50).

Keating y cols. (1997) (51) realizaron un estudio prospectivo para comparar el enclavado encerrojado con o sin fresado en fracturas tibiales abiertas. En general, no hubo diferencias estadísticamente significativas en el resultado del tratamiento de las fracturas tibiales abiertas con o sin fresado, excepto en la mayor incidencia de rotura de los tornillos en el enclavado sin fresado.

Otra controversia, es la indicación en territorios o zonas límite tradicionales para el tratamiento mediante enclavado. El entusiasmo por el enclavado cerrado de las fracturas de la diáfisis tibial llevó a muchos cirujanos a ampliar indicaciones hasta incorporar las fracturas más distales y proximales. La alineación inadecuada es un problema frecuente en las fracturas del tercio proximal tratadas con clavos encerrojados por la gran diferencia de



Enclavado endomedular tibial: ¿Logra la vía de abordaje suprapatelar la misma reducción radiológica?

tamaño entre el clavo tibial y la ancha metáfisis tibial. Las deformidades más frecuentes son la angulación en valgo y el desplazamiento anterior del fragmento proximal. La deformidad en valgo puede estar causada por una vía de entrada demasiado medial y el pinzamiento con la rótula pueden hacer que la vía de entrada no sea correcta (52). El encerrojado proximal del clavo con la rodilla flexionada provoca una extensión del fragmento proximal debida a la tracción del tendón rotuliano. En un análisis radiológico de 133 enclavados tibiales, Freedman y Johnson en 1995 (53) detectaron que el 58% de las fracturas del tercio proximal estaban mal reducidas en comparación con el 7% del tercio medio y el 8% del tercio distal. El 83% de las fracturas mal reducidas eran segmentarias o conminutas y no había diferencias entre el uso o no de fresado. Lang y cols. (1995) (54) corroboraron estos hallazgos. Para controlar esta mala reducción radiológica se diseñaron algunas técnicas/recomendaciones adicionales.

Por ejemplo el punto de entrada del clavo endomedular debe ser lo más paralelo al eje tibial anatómico. Esto se puede facilitar mediante un abordaje medial localizado por encima de la interlínea articular en posición semiextendida de la extremidad a 15° (al contrario de la técnica habitual a más de 90° de flexión), descrito por Tornetta y Collins en 1996 (55). Las marcas radiográficas de inserción ideal del clavo fueron descritas por McConell y Tornetta en 2001 (56). Tornetta (57) y Hernigou y Cohen (58) describieron la zona segura de inserción del clavo endomedular en 9.1 +/- 5 mm. lateral a la línea media de la meseta tibial y 3 mm. lateral al centro de la tuberosidad tibial anterior.

Este tipo de abordaje, como recomendó Tornetta y Collins (1996) (55) permite la introducción del clavo endomedular con la rodilla en semiextensión a 15°, lo que facilita la subluxación lateral patelar y elimina el pinzamiento provocado por esta, y ofrece la localización del punto ideal de entrada en la meseta tibial. Este tipo de posición neutraliza

Enclavado endomedular tibial: ¿Logra la vía de abordaje suprapatelar la misma reducción radiológica?

la fuerza de deformación del tendón rotuliano y el cuádriceps en el fragmento proximal tibial.

Además de la utilización de los tornillos de bloqueo (Poller), potenciada por Krettek y cols. (59), estos tornillos facilitan la dirección intramedular del clavo, la reducción de los fragmentos y aumentan la estabilidad de la construcción final. Estos resultados fueron corroborados por Ricci y cols. (9), en la que 12 pacientes con fractura de tercio proximal diafisaria tibial, fueron tratados mediante enclavado endomedular con tornillos poller, y todos ellos presentaron una deformidad inferior a 5°.

En cuanto a las fracturas del tercio distal de la diáfisis tibial, es posible realizar un enclavado endomedular en las fracturas más distales, aunque la posibilidad de mantener una reducción mecánicamente estable es más reducida cuanto más distal se extiende la fractura. Robinson y cols. (60) demostraron que las fracturas de la metáfisis distal de la tibia con mínima afectación del tobillo pueden tratarse con éxito mediante enclavado endomedular, aunque los autores insistieron en que esta técnica no es apropiada para las fracturas del pilón tibial con afectación articular grave causadas por un mecanismo de sobrecarga axial.

Algunos autores como Dogra y cols. (61) trataron fracturas tibiales metafisarias distales con clavos intramedulares modificados a los que se les había cortado 0,8-1 cm. de su extremo distal justo por debajo del agujero inferior para el tornillo de bloqueo, con excelentes resultados clínico-radiológicos. Mediante un estudio biomecánico, se determinó que la resistencia de la fijación obtenida en fracturas a 4 cm de la articulación tibioastragalina con un clavo recortado fue comparable a la del enclavado endomedular estándar de fracturas a más de 5 cm. de la articulación. No obstante alertaron, alertaron de que ningún tipo de fijación era suficientemente resistente para soportar cargas moderadas

Enclavado endomedular tibial: ¿Logra la vía de abordaje suprapatelar la misma reducción radiológica?

de flexión-compresión y que los pacientes con fracturas tibiales distales tratados mediante enclavado endomedular deben cumplir normas de carga hasta que haya una consolidación suficiente para evitar una mala alineación en el plano coronal. Además si se modifica el implante, el fabricante no es responsable de su rendimiento.

Otro tema a tratar es el dolor anterior de rodilla tras el enclavado intramedular. Es una complicación frecuente tras el enclavado endomedular tibial. Hasta el 56% de los pacientes tienen algún grado de dolor crónico de rodilla y muchos presentan dificultades para arrodillarse. Dogra, Ruiz y Marsh (62) revisaron 83 pacientes con fracturas aisladas de diáfisis tibial tratados mediante enclavado endomedular con fresado cerrado. En un promedio de 57 meses de la lesión, el 35% de los pacientes tenían dolor alrededor de la rodilla en reposo y el 71% tenían dificultad para arrodillarse. En realidad no está claro el origen de este dolor. Algunos factores implicados pueden ser la edad y la actividad habitual del paciente, la prominencia del clavo por encima de la cortical tibial proximal, una posible rotura meniscal, una lesión intrarticular desapercibida, el aumento de la presión de contacto en la articulación femorrotuliana, la lesión del nervio infrarrotuliano y la formación de una cicatriz por la cirugía.

Algunos autores han sugerido que un abordaje transrotuliano se asocia con mayor frecuencia de dolor anterior de rodilla que el abordaje paratendinoso medial. Sin embargo, Toivanen y cols. (63), en un estudio aleatorizado prospectivo, no hallaron una disminución clínicamente relevante del dolor anterior de rodilla con un abordaje paratendinoso en comparación con el abordaje transrotuliano. Tampoco Tornetta y Ryan (64) hallaron diferencias estadísticamente significativas entre el abordaje en parapatelar medial en semiextensión y el abordaje tradicional, en cuanto al dolor anterior de rodilla.

### **3. ENCLAVADO ENDOMEDULAR TIBIAL MEDIANTE ABORDAJE SUPRAPATELAR:**

#### **BIBLIOGRAFÍA**

La vía de abordaje suprapatelar en posición de semiextensión, para el enclavado endomedular tibial anterógrado, se diseñó con el objetivo principal de obtener una reducción óptima las fracturas diafisarias proximales tibiales.

Además, entre los objetivos secundarios de esta técnica quirúrgica destaca la reducción del dolor prepatelar postoperatorio. Como hemos podido ver, este tipo de dolor, es un tema muy controvertido que posiblemente tiene un origen multifactorial. La idea de realizar este tipo de abordaje es eliminar algunas de las variables detectadas como posible origen del dolor prepatelar postoperatorio. Estas variables son principalmente, preservación del tendón rotuliano, preservación de la inervación infrarrotuliana, no aparición de cicatrices peritendón rotuliano, facilitar el punto de entrada idóneo del clavo (zona de seguridad).

Además de ello, otros posibles beneficios son facilitar la reducción fractuaria, comodidad del cirujano, menor tiempo quirúrgico, facilitar el control escópico intraoperatorio... Y todo ello, ofreciendo unos resultados postoperatorios clínico-radiológicos iguales o mejores a la vía de abordaje tradicional (a través del ligamento rotuliano).

Una posible crítica de esta técnica, es la posible lesión condral a nivel de la troclea femoral, durante el abordaje, a nivel de los cóndilos femorales o patelar. Con el fin de

Enclavado endomedular tibial: ¿Logra la vía de abordaje suprapatelar la misma reducción radiológica?

preservar la integridad del cartílago articular se han diseñado unas cánulas y trocares especiales para esta región anatómica.

Se trata de una técnica quirúrgica descrita en 2009, sobre la que hay muy poca bibliografía publicada, por lo que sus objetivos todavía están pendientes de ser evaluados.

Sobre la bibliografía actual sólo se han podido encontrar tres artículos del 2010. El primero de ellos, fue presentado en Marzo de 2010 por Morandi y cols. (65), presentan la técnica de enclavado endomedular tibial mediante una nueva vía de abordaje, que la describen como suprapatelar lateral percutanea con la extremidad en semiextensión. Describen la historia y evolución del enclavado endomedular tibial, y las necesidades que han provocado el diseño de esta nueva vía de abordaje, como ya se describió en el apartado 3 de revisión bibliográfica. Posteriormente describen la técnica quirúrgica con la vía de abordaje suprapatelar, esta la realizan mediante un abordaje transverso de 1,5 cm. dos dedos por encima de la esquina supero-lateral de la rótula. El abordaje se realiza entre el vasto lateral femoral y el recto anterior femoral. Presentan la serie de fracturas tratadas que es mayor a 124 casos en los últimos 3 años. No aportan resultados objetivos, comentan que están en vías de ser publicados. Aunque si concluyen que es una excelente vía de abordaje, de fácil aprendizaje y utilización, que puede ser utilizada en cualquier tipo de fractura diafisaria o metafisaria tibial, con una reducción fractuaria óptima.

Gelbke y cols. (Noviembre 2010) (66) con el fin de estudiar las lesiones condrales a nivel de la articulación femoropatelar, comparan en un estudio en cadáver en fresco la técnica de enclavado tibial suprapatelar (8 rodillas) respecto a la infrapatelar (9 rodillas), evaluando la presión y fuerza de contacto en la articulación patelofemoral, mediante un sensor digital electrónico. Los resultados fueron presiones sensiblemente superiores con la técnica de abordaje suprapatelar (media 1.84 MPa) respecto al abordaje infrapatelar (media

Enclavado endomedular tibial: ¿Logra la vía de abordaje suprapatelar la misma reducción radiológica?

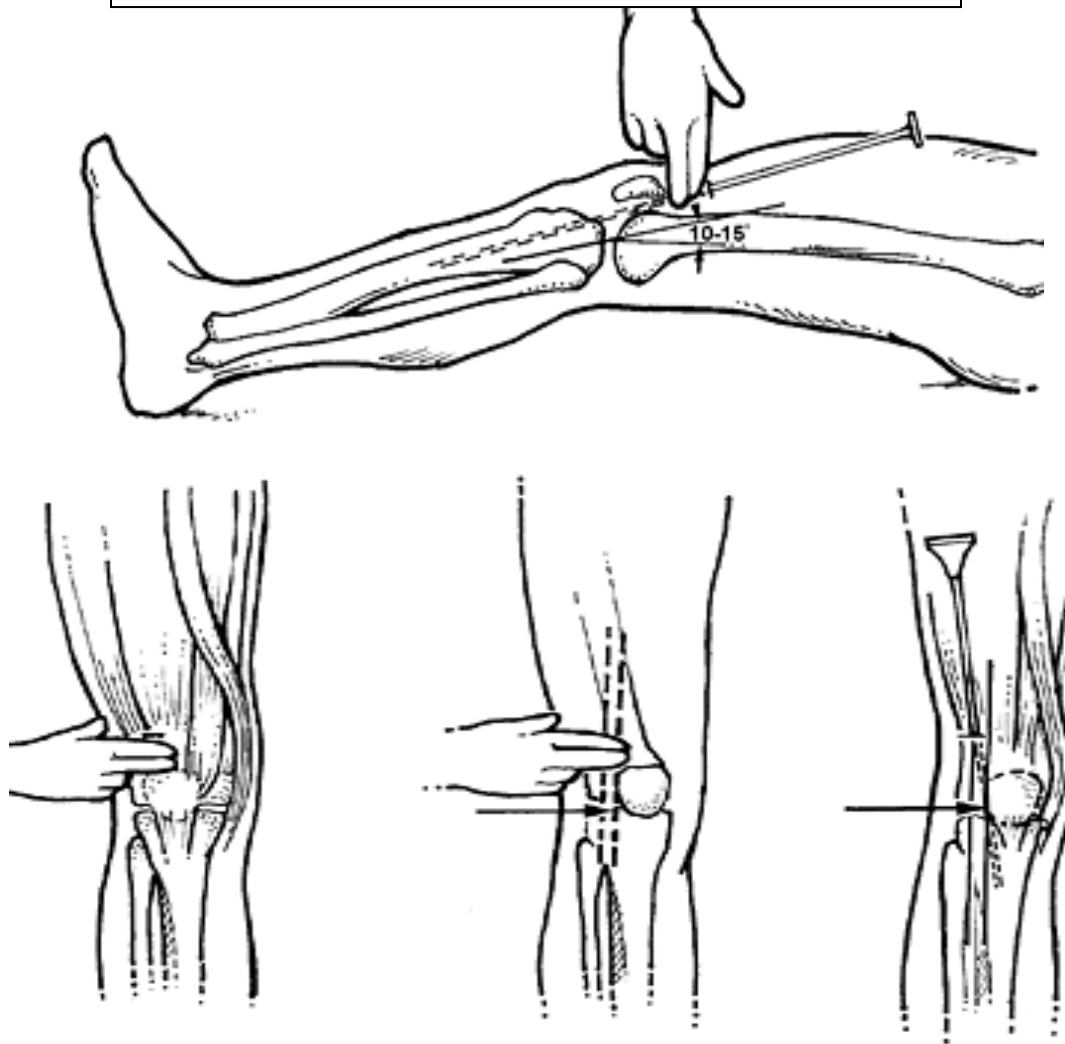
0.90 MPa), pero siempre por debajo de la presión umbral que inicia la apoptosis de los condrocitos (4.5 MPa). Por lo que, a falta de estudios clínicos, definen el abordaje suprapatelar como seguro.

Eastman y cols. (Noviembre 2010) (67) presentan un estudio realizado en cadáver (16 extremidades), en el que evalúan la posibilidad de obtener un punto de entrada seguro y con un vector en el plano sagital adecuado, mediante un abordaje suprapatelar en el enclavado tibial. Los resultados los comparan con el abordaje transpatelar habitual. Obtienen que mediante el abordaje suprapatelar en extensión, es más frecuente obtener un punto seguro de entrada y una dirección de la aguja iniciadora, sobre todo comparado con el abordaje transtendinoso con más de 20° de flexión. Advierten de la curva de aprendizaje, para utilizar esta técnica, y que es una técnica que exige más estudios para evaluar sus ventajas, limitaciones y posibles riesgos.

## **TÉCNICA QUIRÚRGICA:**

En esta vía de abordaje, se coloca el paciente en decúbito supino sobre una mesa radio-transparente. La rodilla debe ser colocada a 10°-15° de flexión para relajar la musculatura cuadricepsal. Se realiza una pequeña incisión longitudinal de 3.5-4 cm., en la línea media, 2 dedos por encima del polo proximal de la rótula. Se realiza un intervalo a través del tendón cuadricepsal. Este no es un abordaje en un plano internervioso, ya que el nervio femoral inerva toda la musculatura cuadricepsal, aunque no existe riesgo de lesión del nervio femoral ya que esta penetra en el músculo a un nivel más proximal.

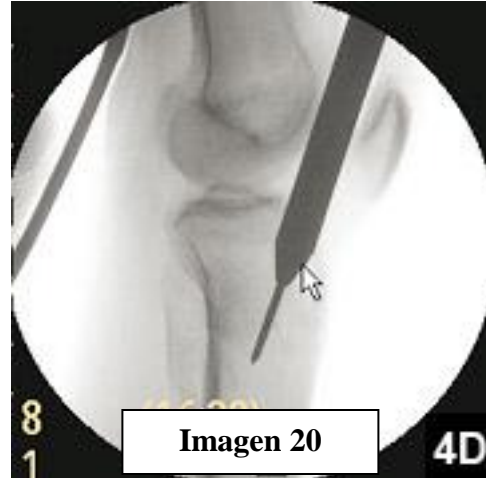**Imagen 18 y 19:** Vía de abordaje suprapatelar.



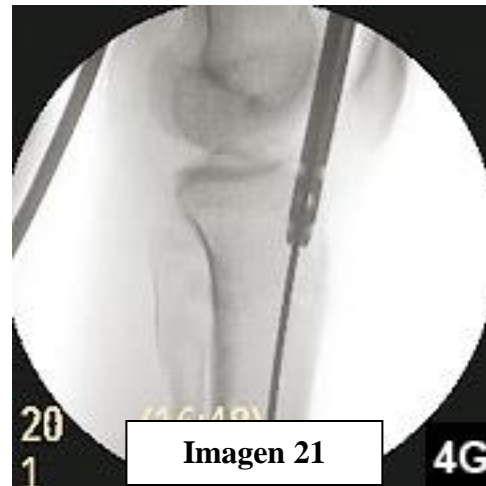
Se realiza disección roma en dirección caudal hacia la articulación de la rodilla. Se inserta un trocar protector retropatelar, en el interior de la rodilla, que no se retirará durante toda la intervención, con el fin de proteger la superficie condral articular de la rodilla. El diámetro del trocar permite la inserción del material para la preparación tibial. La patela se subluxa anteriormente. La punta del trocar se desliza suavemente hasta la zona segura de la meseta tibial. guía de 3.2 mm. es insertada a través del trocar la punta del mismo. La punta del trocar se coloca y mediante escópico se confirma el punto de entrada correcto.

Enclavado endomedular tibial: ¿Logra la vía de abordaje suprapatelar la misma reducción radiológica?

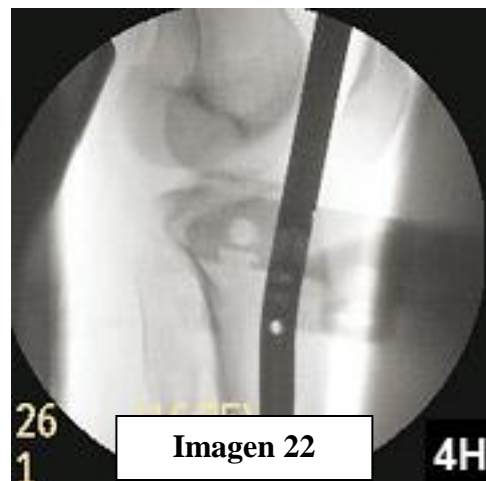
Tras la colocación definitiva de la guía, una fresa iniciadora se desliza a través de la aguja guía colocado, y inicia el fresado en la meseta hasta una profundidad aproximada de 4-6 cm. Se vuelve a realizar un control escópico, y se procede a retirar la fresa iniciadora.



A través del orificio realizado en la meseta tibial y del foco de fractura, se desliza una guía flexible roma, y se impacta en el hueso subcondral tibial distal.



En caso de difícil reducción fractuaria se puede utilizar una espada de reducción canulada, y a través de ella deslizar la guía flexible roma. Para realizar el enclavado endomedular fresado, se puede realizar de forma secuencial aumentando progresivamente el diámetro de la fresa, a través del trocar protector.



Se procede a decidir la longitud final del clavo endomedular tibial. Se retira el trocar protector, y se desliza mediante una mango introductor el clavo por el interior de la tibia, para

finalmente realizar el encerrojado guiado proximal y el encerrojado libre distal del mismo.



Enclavado endomedular tibial: ¿Logra la vía de abordaje suprapatelar la misma reducción radiológica?

## **4. TRABAJO**

### **A) HIPOTESIS DE TRABAJO:**

#### **Hipótesis nula:**

La vía de abordaje suprapatelar en posición de semiextensión, para el enclavado endomedular tibial anterógrado permite una correcta reducción de las fracturas tibiales.

## **B) OBJETIVOS DEL TRABAJO:**

### **Objetivo principal:**

- La vía de abordaje suprapatelar en posición de semiextensión, para el enclavado endomedular tibial anterógrado permite una correcta reducción de las fracturas tibiales.

### **Objetivos secundarios:**

- Describir la tasa de dolor anterior de rodilla con la vía de abordaje suprapatelar.
- Describir el balance articular de la rodilla tras la vía de abordaje suprapatelar.
- Relacionar el tipo de mecanismo lesional con cada patrón de fractura según la clasificación de la AO y de Gustilo.
- Describir la prevalencia de complicaciones, asociadas a la vía de abordaje suprapatelar.

## C) MATERIAL Y MÉTODOS:

Se realizó un estudio retrospectivo, sobre 36 pacientes atendidos en el Hospital Universitario Vall d'Hebrón de Barcelona, hospital de nivel I en la asistencia de traumatología, durante el período de septiembre del 2009 a septiembre del 2010, un total de 12 meses, que respondían a los criterios de selección y de exclusión, expuestos a continuación (tabla 3).

<b>Criterios Inclusión</b>	<b>Criterios Exclusión</b>
Fracturas metafisodiafisarias tibiales, tributarias de tratamiento enclavado endomedular tibial.	Fracturas metafisodiafisarias tibiales, tributarias de tratamiento con placas de osteosíntesis.
Fracturas agudas (menos de 4 semanas de evolución).	Fracturas crónicas (más de 4 semanas de evolución).
Fracturas abiertas o cerradas, tras un adecuado desbridamiento e irrigación.	Fracturas de meseta tibial.
Fracturas metafisodiafisarias tibiales definidas como 3/5 mediales.	Fracturas de pilón tibial.
Maduración esquelética del paciente.	Fracturas peripróticas.
Mayores de 16 años.	Fracturas que se extiendan a menos de 1 cm. articular (proximal o distal).
	Cirugía previa en la rodilla ipsilateral.
	Historia de artritis gotosa o artritis reumatoide.
	Lesión medular
	Luxación rodilla, luxación tibio-astragalina ipsilateral.

Enclavado endomedular tibial: ¿Logra la vía de abordaje suprapatelar la misma reducción radiológica?

El mecanismo de selección se realizó mediante la recogida de datos del paciente (nombres y número de historia clínica), clasificados en el registro de pacientes de la unidad de traumáticos del servicio de cirugía ortopédica y traumatología del Hospital Universitario Vall d'Hebrón. Se procede a la revisión de la historia clínica del paciente. A partir del 1 de noviembre del 2009, el historial del paciente se ha realizado vía informática dado que en nuestro centro entro en funcionamiento el programa SAP. Todos los pacientes han sido atendidos por personal del servicio de cirugía ortopédica y traumatología del Hospital Universitario Vall d'Hebrón. Las historias clínicas han sido revisadas por el autor del trabajo.

Los pacientes han sido tratados, de forma inicial, en el Hospital Universitario Vall d'Hebrón, y algunos de ellos han sido trasladados posteriormente a otros centros después del tratamiento quirúrgico. Este hecho no ha influido en el objetivo principal del trabajo, que trata sobre el resultado radiológico postoperatorio de los pacientes con una fractura metafiso-diafisaria tibial tratados mediante enclavado endomedular tibial anterógrado a través de un abordaje suprapatelar con la extremidad en semiextensión.

En cuanto a la técnica quirúrgica, los pacientes fueron intervenidos en decúbito supino, con anestesia general o intrarraquídea, en función de las lesiones asociadas del paciente, con manguito de isquemia. Se utilizaron dos almohadillas debajo la rodilla y tobillo para elevar la pierna respecto la extremidad contralateral. El aparato de fluoroscopia se colocó en el lado contralateral de la lesión. Mediante una incisión 4-6 cm a un dedo del polo superior de la rotula se localizó la articulación de la rodilla. Se colocó la cánula del set suprapatelar a nivel de la articulación femoropatelar. Se obtiene el punto medio en la visión anteroposterior y el punto más anterior en la visión lateral, obteniendo el punto de entrada

Enclavado endomedular tibial: ¿Logra la vía de abordaje suprapatelar la misma reducción radiológica?

correcto sin necesidad de movilizar el foco de fractura y consiguiendo la reducción y fresado en extensión.

En todos los pacientes, se ha realizado un abordaje suprapatelar medial, mediante el cual se ha logrado un enclavado endomedular tibial anterógrado con el inserto suprapatelar, tipo Trigen tibial fresado (Smith & Nephew, Memphis, TE). Todas las intervenciones quirúrgicas han sido realizadas por facultativos del servicio de cirugía ortopédica y traumatología del Hospital Universitario Vall d'Hebrón. En todos los pacientes, la colocación del clavo fue previo fresado endomedular, para intentar sintetizar la fractura con el mayor diámetro posible del clavo, con el fin de conseguir una mayor estabilidad, mejor reducción de la fractura y menor porcentaje de pseudoartrosis (68).

En cuanto al rango articular, fue iniciado en el postoperatorio inmediato un protocolo de rehabilitación/fisioterapia intensivo; centrandose el esfuerzo en lograr un balance articular de la rodilla, tobillo y pie (flexión plantar y dorsal) completo. El inicio de la carga, se inicio bajo asistencia de dos muletas inicialmente en el postoperatorio inmediato en cuanto las heridas pre y postoperatorias estaban en correctas condiciones.

Las variables que se recogieron fueron por un lado las demográficas, y por otro variables secundarias como mecanismo lesional, clasificación clínica de la fractura, clasificación radiológica de la fractura, ASA del paciente, tiempo preoperatorio, tipo de anestesia realizada, procedimientos quirúrgicos realizados, tiempo de isquemia intraoperatoria, tiempo quirúrgico, tiempo de demora en iniciar la carga completa de la extremidad, tiempo de consolidación de las fracturas, escala visual analógica a los 3 meses postoperatorio, rango de movimiento de la rodilla a las 2 semanas, 6 semanas y 12 semanas postoperatorias, rango de movimiento del tobillo a las 12 semanas.

Enclavado endomedular tibial: ¿Logra la vía de abordaje suprapatelar la misma reducción radiológica?

Dentro del grupo de variables demográficas se recogieron: identificación del paciente (nombre y número de historia), edad, sexo, fecha de la fractura y lateralidad.

En cuanto a la variable del mecanismo lesional, todos los pacientes han sido clasificados en los siguientes grupos: accidente de tráfico, accidente deportivo, caída casual, otros (tabla 4).

<b>Demográficas</b>	<b>Variables secundarias</b>
Nombre	Mecanismo lesional
Número de Historia	Clasificación fractura Gustilo
Edad	Clasificación AO fractura
Sexo	ASA operatoria del paciente
Fecha de la fractura	Tiempo preoperatorio
Lateralidad de la fractura	Anestesia realizada
	Tiempo de inicio de la carga completa
	Tiempo de consolidación de la fractura
	EVA a los 3 meses
	RA rodilla 2, 6, 12 semanas
	RA tobillo 12 semanas

Para la clasificación de las fracturas tibiales, se han utilizado las clasificaciones de la AO para todas las fracturas, y la clasificación de Gustilo para las fracturas abiertas. Para clasificarlas nos hemos basado en las pruebas de imagen complementarias (radiología simple y tomografía computerizada). La clasificación de las fracturas se han realizado según valoración del autor del trabajo, información del radiólogo, información de la historia clínica y en caso de dudas consultando al adjunto de cirugía ortopédica y traumatología.

Enclavado endomedular tibial: ¿Logra la vía de abordaje suprapatelar la misma reducción radiológica?

En la clasificación de la AO hemos clasificado los pacientes según los tres grupos principales para esta región anatómica (Tibia: 4; Diafisaria: 2), que son: 42.A, 42.B, 42.C, en función del trazo de fractura (A: Simple; B: Cuña; C: conminuta). A la vez, estos grupos se clasifican en los subgrupos 1, 2, 3, en función del patrón del trazo de fractura, 42.A1, 42.A2, 42.A3, 42.B1, ...

En la clasificación de Gustilo hemos clasificado los pacientes con fracturas abiertas en los 3 grupos principales, que son tipo I, tipo II, tipo III. Además el grupo del tipo III, se divide en 3 subgrupos A, B, C.

Para evaluar los resultados radiográficos de reducción fractuaria postoperatoria, se tuvieron en cuenta una serie de variables. Se midieron las angulaciones en valgo y varo, la translación lateral o medial, la rotación y la distracción del foco de fractura en el plano coronal. Se midieron las angulaciones en recurvatum y antecurvatum, la rotación y la translación anterior o posterior en el plano sagital.

Para evaluar de forma objetiva los resultados radiográficos logrados mediante esta vía de abordaje respecto a la vía de abordaje transtendón o paratendón rotuliano, y no disponer de un grupo control de fracturas tibiales tratadas mediante enclavado endomedular tibial mediante una vía de abordaje estándar, se utilizó como grupo control un consenso de la literatura al respecto para clasificar los resultados en excelentes, satisfactorios, o no satisfactorios. Este es un tema controvertido, ya que no todos los autores se ponen de acuerdo con los valores radiológicos postoperatorios de referencia.

Se han escogido los artículos más significativos, y los que otros autores, han referenciado en más ocasiones (Lang 1993, Freedman y Johnson 1995, Henley 1995, Vallier 2008). Así, los resultados que se instauraron como umbral fueron (tabla 5):

Enclavado endomedular tibial: ¿Logra la vía de abordaje suprapatelar la misma reducción radiológica?

	<b>Excelente</b>	<b>Satisfactorio</b>	<b>No satisfactorio</b>
<b>Varo</b>	0 - 4°	5 - 8°	> 8°
<b>Valgo</b>	0 - 4°	5 - 8°	> 8°
<b>Antecurvatum</b>	0 - 4°	5 - 10°	> 10°
<b>Recurvatum</b>	0 - 4°	5 - 10°	> 10°
<b>Rotación Interna</b>	0°	1 - 5°	> 5°
<b>Rotación Externa</b>	0 - 4°	5 - 10°	> 10°
<b>Distracción</b>	0 mm	1 - 2 mm	> 2 mm
<b>Desplazamiento AP</b>	0 - 1 mm	2 - 3 mm	> 3 mm
<b>Desplazamiento Lat.</b>	0 - 1 mm	2 - 3 mm	> 3 mm
<b>Reducción</b>	<b>Buena</b>	<b>Mala</b>	

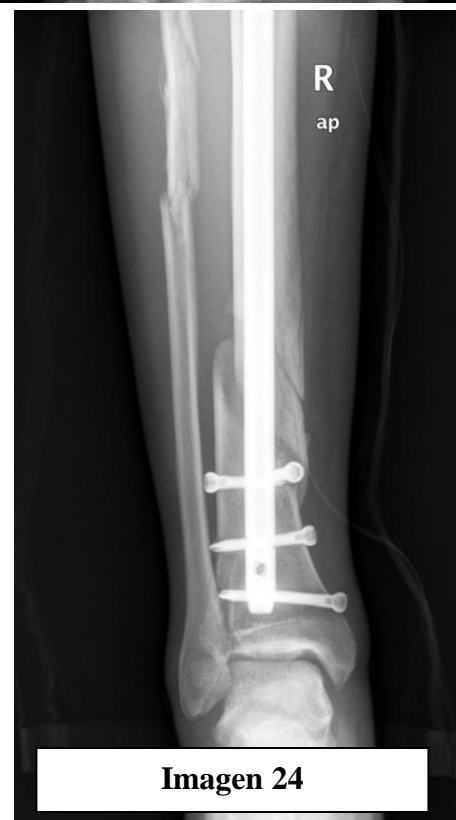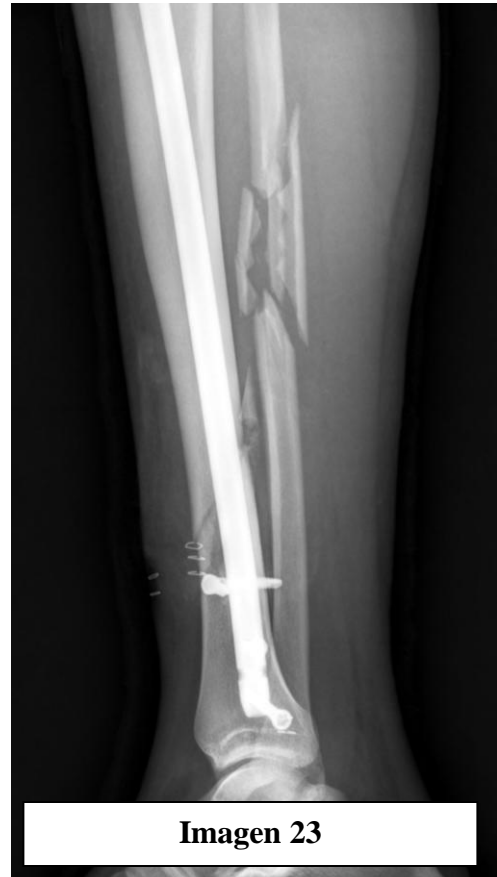Establecidos estos parámetros, de acuerdo con las series más larga y de mayor importancia de una revisión radiográfica de fracturas tibiales tratadas mediante enclavado endomedular, realizada por Freedman y Johnson en 1995 y Henley también en 1995 en la que clasifican como mala alineación radiográfica alguna desviación superior a 4° en cualquier plano del espacio, hemos clasificado los resultados como el grupo I (excelente, 0° a 4° desviación en cualquier plano) se considero como buen resultado radiológico postoperatorio, el grupo II (satisfactorio) y el grupo III (no satisfactorio) se consideraron como mal resultado radiológico postoperatorio o mala alineación. El término mala alineación radiológica, no tiene relación clínica, tan sólo es para facilitar la categorización de la serie, ya que tan sólo los pacientes con más de 10° de deformidad precisan reintervención.



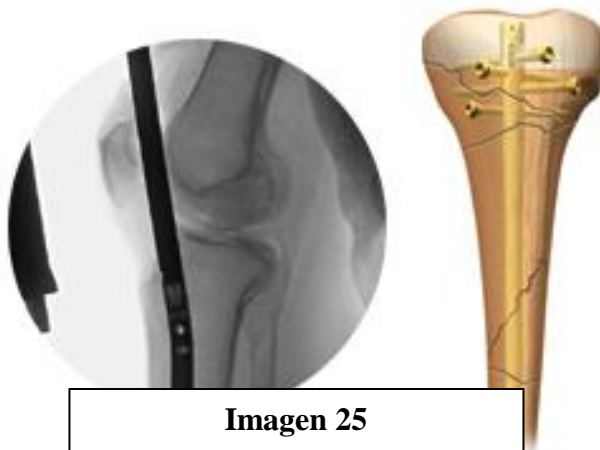
Enclavado endomedular tibial: ¿Logra la vía de abordaje suprapatelar la misma reducción radiológica?

Estos resultados clasificados en los grupos anteriormente descritos, fueron comparados con las series más representativas de la literatura. Tomando como valores de referencia los publicados por estas series.

Para la evaluación del dolor, se utilizo la escala visual analógica (EVA) para valoración de dolor. La escala de EVA, es una escala aceptada para la valoración subjetiva del dolor como recomendó Jensen en 1986 (69). Realizamos la valoración a los 3 meses, cuando la fractura ya esta consolidada, el dolor en el foco de fractura es menor, el paciente ha iniciado la carga completa sin asistencia. En la evaluación del dolor, nos centramos exclusivamente en el dolor anterior de rodilla que refería el paciente en este momento del postoperatorio, descartando (si es posible) otros dolores asociados. Posteriormente con los resultados de la escala de EVA, los categorizamos según la escala categórica de EVA: 0 nada de dolor, 1-2, dolor con esfuerzos físicos importantes, 3-4 poco dolor, 5-6 bastante dolor, >6 mucho



Enclavado endomedular tibial: ¿Logra la vía de abordaje suprapatelar la misma reducción radiológica?



**Imagen 25**

dolor.

En el análisis de los diferentes resultados se utilizó el programa estadístico SPSS 15.0 for Windows para analizar las diferentes relaciones y distribuciones que existen entre variables.

### **DESCRIPCIÓN DE LA MUESTRA:**

En el trabajo se revisaron un total de 477 historias, que corresponden al número de pacientes con fracturas tibiales atendidos en nuestro centro durante el periodo fijado, de los cuales sólo en 68 casos se cumplían los criterios de inclusión. 22 casos se excluyeron por cumplir algún criterio de exclusión. 10 casos a pesar de cumplir los criterios de inclusión y no cumplir los de exclusión, se decidió otro tipo de tratamiento o vía de abordaje.

Se analizaron un total de 36 casos de fractura metafiso-diafisaria tibial. Su distribución por sexos fue de 23 casos hombres y 9 casos mujeres. La media de edad de la serie fue de 39.53 años, con un caso de 16 años como edad mínima y un caso de 89 años como edad máxima. Vale la pena comentar que en el Hospital Universitario Vall d'Hebrón la edad mínima de los pacientes que se atienden en el área de traumatología es de 16 años, ya que con una edad inferior son atendidos en el área materno-infantil.

## D) RESULTADOS:

Sobre el mecanismo lesional los más frecuentes fueron el accidente de tráfico con un total de 11 casos (34,5%) junto con la caída casual, con un total de 11 casos (34,5%), seguido del accidente deportivo con 8 casos (25%). El resto de mecanismos sumaban 2 casos (6%).

### Mecanismo Lesional

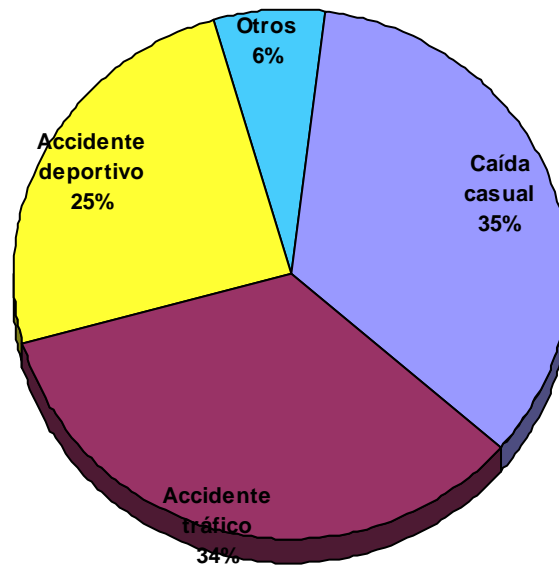


Gráfico 1: Distribución del mecanismo de acción.

Dentro del mecanismo lesional, en algunos casos se definió al paciente como politraumático (paciente con más de 3 lesiones graves en el organismo).

Si clasificamos los pacientes como politraumáticos observamos:

Enclavado endomedular tibial: ¿Logra la vía de abordaje suprapatelar la misma reducción radiológica?

Tabla 6: POLITRAUMÁTICO				
	Frecuencia	Porcentaje	Porcentaje válido	Porcentaje acumulado
No	30	73,3	73,3	73,3
Sí	6	26,7	26,7	100
Total	36	100	100	

Destacar que todos los pacientes clasificados como politraumáticos, el mecanismo lesional de la fractura fue accidente de tráfico (alta energía).

Si clasificamos las fracturas según el sexo del paciente podemos observar:

Tabla 7: SEXO				
	Frecuencia	Porcentaje	Porcentaje válido	Porcentaje acumulado
Mujer	9	25,0	25,0	25,0
Hombre	23	63,9	63,9	100
Total	36	100		

La distribución de los pacientes en función del patrón de fractura tibial según la clasificación de la AO y de Gustilo fue la siguiente:

Tabla 8: CLASIFICACIÓN AO				
	Frecuencia	Porcentaje	Porcentaje válido	Porcentaje acumulado
42.A1	9	29,0	29,0	29,0
42.A2	5	16,0	16,0	45,0
42.A3	2	6,0	6,0	51,0

Enclavado endomedular tibial: ¿Logra la vía de abordaje suprapatelar la misma reducción radiológica?

Tabla 8: CLASIFICACIÓN AO				
	Frecuencia	Porcentaje	Porcentaje válido	Porcentaje acumulado
42.B1	4	13,0	13,0	64,0
42.B2	9	29,0	29,0	93,0
42.B3	1	3,5	3,5	96,5
42.C1	1	3,5	3,5	100
Total	36	100	100	

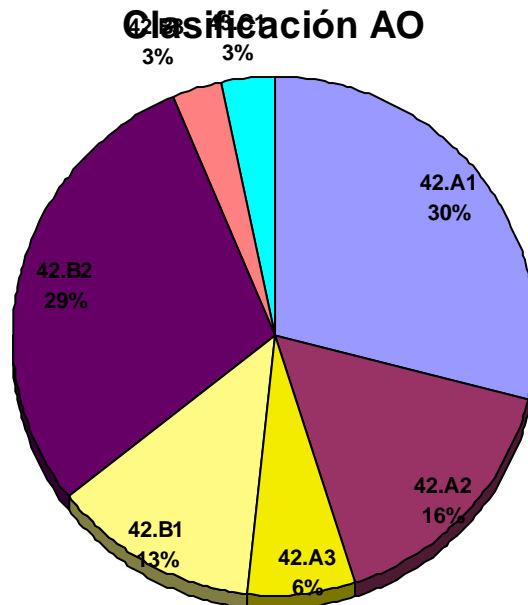


Gráfico 2: Distribución de las fracturas según la clasificación de la AO.

Según la clasificación de la AO el subtipo de fractura más frecuente fueron el 42.A1 y 42.B2 con un 29%.

Tabla 9: CLASIFICACIÓN GUSTILO				
	Frecuencia	Porcentaje	Porcentaje válido	Porcentaje acumulado
Grado I	5	13,9	13,9	13,9
Grado II	3	8,3	8,3	
Grado IIIa	1	2,8	2,8	
Fractura cerrada	27	75	75	
Total	36	100	100	

Las fracturas abiertas, se presentaron en el 25% de las ocasiones, por un 75% de fracturas cerradas. Según la clasificación de Gustilo el grupo de fracturas abiertas más frecuente fue el grado I (62,5% de las fracturas abiertas).

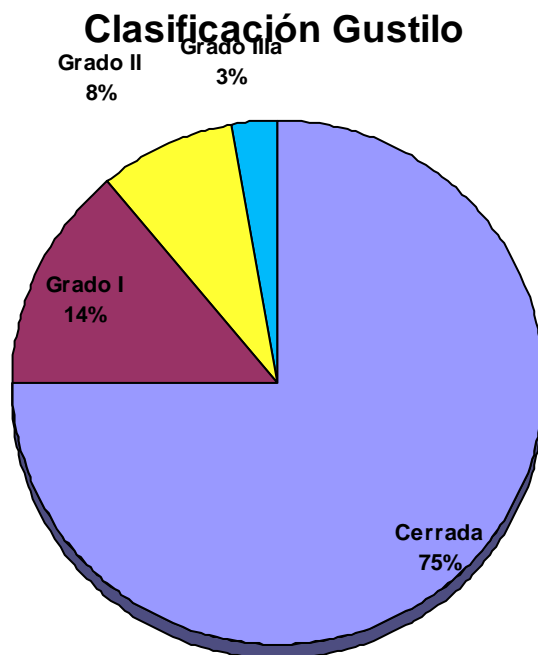


Gráfico 3: Distribución de las fracturas según la clasificación de Gustilo.

Enclavado endomedular tibial: ¿Logra la vía de abordaje suprapatelar la misma reducción radiológica?

Si observamos la región de la fractura, las podemos clasificar en:

Tabla 10: REGIÓN TIBIAL DE LA FRACTURA					
	Localización	Frecuencia	Porcentaje	Porcentaje válido	Porcentaje acumulado
Válidos	Proximal	7	19,4	21,9	21,9
	Medial	7	19,4	21,9	43,8
	Distal	16	44,4	50	93,8
	Bifocal	2	5,5	6,2	100
Perdidos	Sistema	4	11,1		
Total		36	100		

**Localización Fractura tibial**

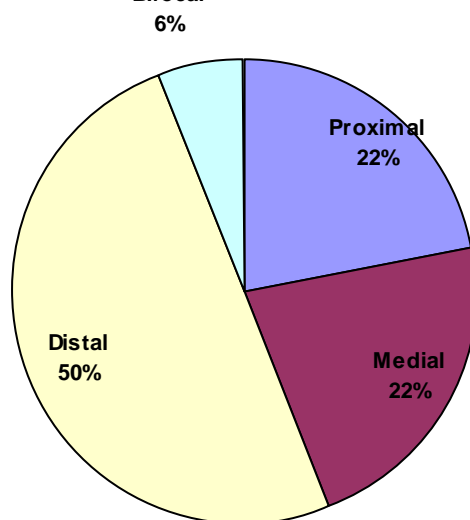


Gráfico 4: Distribución de las fracturas según la localización tibial.

En cuanto a los resultados, observamos que la mitad (50%) de las fracturas evaluadas pertenecían al tercio distal diafisario. Las fracturas proximales y mediales se

Enclavado endomedular tibial: ¿Logra la vía de abordaje suprapatelar la misma reducción radiológica?

reparten a partes iguales la otra mitad (22%), con una pequeña representación de las fracturas bifocales.

En cuanto a los resultados radiográficos:

<b>Tabla 11: EJE CORONAL CONTROL POSTOPERATORIO RADIOGRÁFICO</b>					
	Angulación	Frecuencia	Porcentaje	Porcentaje válido	Porcentaje acumulado
Válidos	> -8°	0	0	0	0
	-5° a -8°	3	8,4	10,8	10,8
	0°	23	63,9	82,1	92,9
	5° a 8°	2	5,6	7,1	100
	> 8°	0	0	0	100
	Total	28	77,8	100	
Perdidos	Sistema	8	22,2		
Total		36	100		

En el plano coronal, el 82,1% de los pacientes obtuvieron una buena reducción radiológica en cuanto a la angulación y el 17,9% mala alineación. Entre los pacientes con mala alineación, el 10,8% de los pacientes obtuvieron resultados satisfactorios por una angulación en valgo y el 7,1% por angulación en varo. Ningún paciente obtuvo un resultado no satisfactorio.

<b>Tabla 12: EJE SAGITAL CONTROL POSTOPERATORIO RADIOGRÁFICO</b>					
	Angulación	Frecuencia	Porcentaje	Porcentaje válido	Porcentaje acumulado
Válidos	> -10°	0	0	0	0
	-5° a -10°	2	5,6	7,1	7,1



Enclavado endomedular tibial: ¿Logra la vía de abordaje suprapatelar la misma reducción radiológica?

<b>Tabla 12: EJE SAGITAL CONTROL POSTOPERATORIO RADIOGRÁFICO</b>					
	Angulación	Frecuencia	Porcentaje	Porcentaje válido	Porcentaje acumulado
	0°	25	69,5	89,3	96,4
	5° a 10°	1	2,8	3,6	100
	> 10°	0	0	0	100
	Total	28	77,8	100	
Perdidos	Sistema	8	22,2		
Total		36	100		

En el plano sagital, el 89,3% de los pacientes obtuvieron una buena reducción radiológica en cuanto a la angulación y el 10,7% mala alineación. Entre los pacientes con mala alineación, el 7,1% de los pacientes obtuvieron resultados satisfactorios por una angulación en recurvatum y el 3,6% por angulación en antecurvatum. Ningún paciente obtuvo un resultado no satisfactorio.

<b>Tabla 13: DESPLAZAMIENTO CORONAL CONTROL POSTOPERATORIO RADIOGRÁFICO</b>					
	Desplazamiento	Frecuencia	Porcentaje	Porcentaje válido	Porcentaje acumulado
Válidos	> -3 mm	0	0	0	0
	-2 a -3 mm	2	5,6	7,1	7,1
	0 a +/- 1 mm	24	66,7	85,8	92,9
	2 a 3 mm	2	5,6	7,1	100
	> 3 mm	0	0	0	100
	Total	28	77,8	100	
Perdidos	Sistema	8	22,2		
Total		36	100		

Enclavado endomedular tibial: ¿Logra la vía de abordaje suprapatelar la misma reducción radiológica?

En el plano coronal, el 85,8% de los pacientes obtuvieron una buena reducción radiológica en cuanto al desplazamiento y el 14,2% mala alineación. Entre los pacientes con mala alineación, el 7,1% de los pacientes obtuvieron resultados satisfactorios por una translación lateral y el 7,1% por translación medial. Ningún paciente obtuvo un resultado no satisfactorio.

Tabla 14: DESPLAZAMIENTO SAGITAL CONTROL POSTOPERATORIO RADIOGRÁFICO					
	Desplazamiento	Frecuencia	Porcentaje	Porcentaje válido	Porcentaje acumulado
Válidos	> -3 mm	0	0	0	0
	-2 a -3 mm	2	5,6	7,1	7,1
	0 a +/- 1 mm	19	52,8	67,9	75
	2 a 3 mm	6	16,7	21,5	86,5
	> 3 mm	1	2,8	3,6	100
	Total	28	77,8	100	
Perdidos	Sistema	8	22,2		
Total		36	100		

En el plano sagital, el 67,9% de los pacientes obtuvieron una buena reducción radiológica en cuanto al desplazamiento y el 28,6% una mala alineación radiológica. Entre los pacientes con mala alineación radiológica, el 7,1% de los pacientes obtuvieron resultados satisfactorios por una translación posterior y el 21,5% por translación anterior. Un paciente (3,6%) obtuvo un resultado no satisfactorio, por una translación anterior de 4 mm.

Enclavado endomedular tibial: ¿Logra la vía de abordaje suprapatelar la misma reducción radiológica?

Tabla 15: DESPLAZAMIENTO ROTACIONAL CONTROL POSTOPERATORIO RADIOGRÁFICO					
	Desplazamiento	Frecuencia	Porcentaje	Porcentaje válido	Porcentaje acumulado
Válidos	> -5°	0	0	0	0
	-1° a -4°	0	0	0	0
	0°	28	100	100	100
	1° a 4°	0	0	0	100
	> 5°	0	0	0	100
	Total	28	77,8	100	
Perdidos	Sistema	8	22,2		
Total		36	100		

En cuanto al desplazamiento rotacional, el 100% de los pacientes obtuvieron una buena reducción radiológica. Ningún paciente (0%) obtuvo un resultado clasificado como mala reducción.

En términos generales, valorando de cada fractura 5 variables diferentes la reducción radiológica postoperatoria (buena o mala reducción) los resultados han sido los siguientes:

Tabla 16: CONTROL POSTOPERATORIO RADIOGRÁFICO			
Variable / Plano	Buena alineación	Mala alineación	Total
Eje coronal	23	5	28
Eje sagital	25	3	28
Translación coronal	24	4	28
Translación sagital	19	9	28

<b>Tabla 16: CONTROL POSTOPERATORIO RADIOGRÁFICO</b>			
Variable / Plano	Buena alineación	Mala alineación	Total
Rotacional	28	0	28
Total	119	21	140
Porcentaje	85	15	100

Por otro lado, observamos que los referentes bibliográficos que nosotros hemos tomado, se basan básicamente para decidir la alineación de una fractura tan sólo en el resultado del eje coronal y sagital, y la rotación sin tener en cuenta la translación. Para poder comparar los resultados de forma más objetiva con la bibliografía hemos seleccionado estas variables, con los siguientes resultados:

<b>Tabla 17: CONTROL POSTOPERATORIO RADIOGRÁFICO</b>			
Variable / Plano	Buena alineación	Alineación diferente a zero	Total
Eje coronal	23	5	28
Eje sagital	25	3	28
Rotacional	28	0	28
Total	76	8	84
Porcentaje	90,4	9,6	100

Enclavado endomedular tibial: ¿Logra la vía de abordaje suprapatelar la misma reducción radiológica?

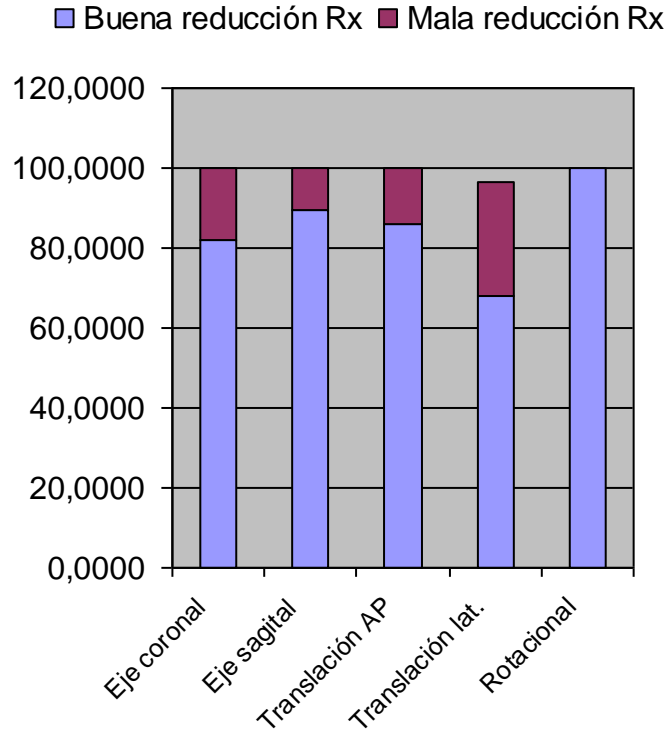


Gráfico 5: Distribución de las fracturas según la reducción radiológica.

Si además tenemos en cuenta, la localización del trazo de fractura diafisario (tercio proximal, medio y distal) observamos que los pacientes se distribuyen así:

Tabla 18: REGIÓN TIBIAL DE LA FRACTURA					
Localización	Buena alineación	Mala alineación	Total	Porcentaje buena alineación	Porcentaje mala alineación
Proximal	6	1	7	85,7	14,3
Medial	7	0	7	100	0
Distal	14	2	16	87,5	12,5
Bifocal	0	2	2	0	100
Total	27	5	32		
Porcentaje	84,3	15,7	100		

Enclavado endomedular tibial: ¿Logra la vía de abordaje suprapatelar la misma reducción radiológica?

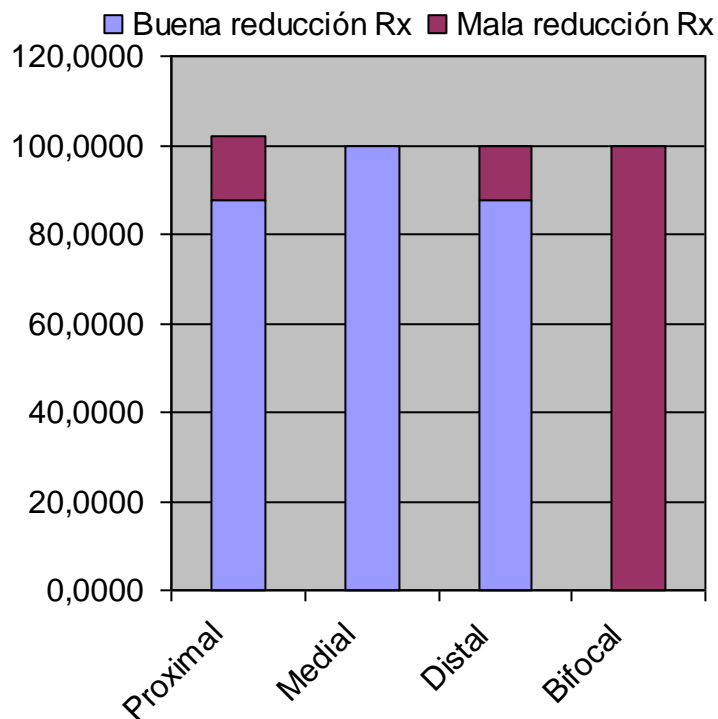


Gráfico 6: Distribución de la reducción Rx según la localización tibial.

Otra de las variables estudiadas es la utilización de los tornillos de poller para ayudar en la reducción fractuaria. Su utilización se ha plasmado en esta tabla:

Tabla 19: UTILIZACIÓN TORNILLOS POLLER					
	Utilización	Frecuencia	Porcentaje	Porcentaje válido	Porcentaje acumulado
Válidos	No	24	66,7	77,4	77,4
	Sí	7	5,6	22,6	100
Perdidos	Sistema	5	22,2	100	
	Total	36	100		

Enclavado endomedular tibial: ¿Logra la vía de abordaje suprapatelar la misma reducción radiológica?

En cuanto al dolor de rodilla valorado con la escala EVA tres meses tras la cirugía, estos son los resultados obtenidos:

Tabla 20: ESCALA VISUAL ANALÓGICA 3 MESES POSTOPERATORIO						
	EVA	Frecuencia	Porcentaje	Porcentaje válido	Porcentaje acumulado	EVA categorizado
Válidos	0	20	55,6	80	80	80
	1-2	2	5,6	8	88	
	3-4	3	8,4	12	100	
	> 4	0	0	0		0
Perdidos	Sistema	11	30,5	100		
	Total	36	100			

Si categorizamos los resultados según la escala categórica de EVA: 0 nada de dolor, 1-2, dolor con esfuerzos físicos importantes, 3-4 poco dolor, 5-6 bastante dolor, >6 mucho dolor, obtenemos que el 80% de los pacientes no presentan dolor en la rodilla tras 3 meses postoperatorios y el 20% poco dolor.

En cuanto al inicio de la carga completa de la extremidad intervenida sin asistencia (muletas, bastón,...) estos son resultados que hemos obtenido expresados en semanas:

Tabla 21: INICIO DE LA CARGA COMPLETA DE LA EXTREMIDAD					
	Semanas	Frecuencia	Porcentaje	Porcentaje válido	Porcentaje acumulado
Válidos	4	1	2,8	4,3	4,3
	8	9	25	39,1	43,5
	10	8	22,2	24,8	78,3

Enclavado endomedular tibial: ¿Logra la vía de abordaje suprapatelar la misma reducción radiológica?

<b>Tabla 21: INICIO DE LA CARGA COMPLETA DE LA EXTREMIDAD</b>					
	Semanas	Frecuencia	Porcentaje	Porcentaje válido	Porcentaje acumulado
	12	3	8,3	13	91,3
	> 12	2	5,6	8,7	100
	Total	23	63,9	100	
Perdidos	Sistema	13	36,1		
Total		36	100		

Sobre la consolidación de la fractura clínico-radiológica, estos los resultados de obtenidos, expresados en semanas:

<b>Tabla 22: CONSOLIDACIÓN CLÍNICO-RADIOLÓGICA FOCO FRACTURA</b>					
	Semanas	Frecuencia	Porcentaje	Porcentaje válido	Porcentaje acumulado
Válidos	8	3	8,3	13	13
	10	8	22,2	34,7	47,8
	12	10	27,7	43,4	91,3
	> 14	2	5,6	8,7	100
	Total	23	63,9	100	
Perdidos	Sistema	13	36,1		
Total		36	100		



Enclavado endomedular tibial: ¿Logra la vía de abordaje suprapatelar la misma reducción radiológica?

Finalmente otros datos que fueron recogidos durante el estudio son los siguientes:

Tabla 23: Estadísticos descriptivos				
Variables	N	Mínimo	Máximo	Media
Edad	32	16	89	39,53
Tiempo previo intervención quirúrgica (días)	29	0	32	7,38
Tiempo isquemia intraoperatoria (min.)	21	55	125	92,52
Distracción radiológica (mm.)	28	0	5	0,54
Extensión Rodilla 2 semanas (°)	26	-15	0	-1,73
Flexión Rodilla 2 semanas (°)	26	20	130	94,81
Extensión Rodilla 6 semanas (°)	25	-10	0	-0,60
Flexión Rodilla 6 semanas (°)	25	30	140	122,60
Extensión Rodilla 12 semanas (°)	23	-10	0	-0,43
Flexión Rodilla 12 semanas (°)	23	30	140	133,04
Extensión Tobillo 12 semanas (°)	24	-5	35	11,04
Flexión Tobillo 12 semanas (°)	24	10	50	35,83

Tabla 24: Estadísticos descriptivos			
Variables	Desv. típica	Asimetría	
	Estadístico	Estadístico	Error típico
Edad	19,397	1,040	0,414
Tiempo previo intervención quirúrgica (días)	8,633	1,904	0,434
Tiempo isquemia intraoperatoria (min.)	20,285	0,016	0,501
Distracción radiológica (mm.)	1,290	2,532	0,441
Extensión Rodilla 2 semanas (°)	3,726	-2,461	0,456

Enclavado endomedular tibial: ¿Logra la vía de abordaje suprapatelar la misma reducción radiológica?

Tabla 24: Estadísticos descriptivos			
Variables	Desv. típica	Asimetría	
	Estadístico	Estadístico	Error típico
Flexión Rodilla 2 semanas (°)	23,515	-1,833	0,456
Extensión Rodilla 6 semanas (°)	2,198	-3,882	0,464
Flexión Rodilla 6 semanas (°)	23,324	-3,047	0,464
Extensión Rodilla 12 semanas (°)	2,085	-4,796	0,481
Flexión Rodilla 12 semanas (°)	24,014	-4,039	0,481
Extensión Tobillo 12 semanas (°)	9,086	0,848	0,472
Flexión Tobillo 12 semanas (°)	9,631	-1,133	472

## **E. DISCUSIÓN:**

La población de nuestro estudio tenía una edad media de 39,53 años, la cual se ajusta a la media de la mayoría de estudios de series de fracturas tibiales o estudios de politraumáticos, la media de edad de este tipo de estudios esta situada entre los 35-40 años (28-29,53,62).

La mayoría de los pacientes eran hombres, 64% lo que se ajusta con la mayor parte de los estudios (28-29,53,62), esto se debe probablemente a que estos se ven con más frecuencia involucrados en accidentes de tráfico, y que con mayor frecuencia realizan actividades de riesgo ya sea en el mundo laboral, lúdicas o deportivas. Siguiendo la misma línea de pensamiento el más frecuentemente afectado fue el masculino con 91.6%, este predominio también lo encontró Court-Brown (70) con un 68% de sexo masculino afectado.

Sobre el mecanismo lesional, los más frecuentes con el mismo porcentaje (34%) fueron el accidente de tráfico (6 de ellos fueron considerados politraumáticos) y la caída casual, seguidos del accidente deportivo con 8 casos (25%). El resto de mecanismos sumaban 2 casos (6%). Los pacientes clasificados como accidente de tráfico hemos incluido los accidentes como ocupante de un vehículo y como peatón, como podremos observar en otros estudios este tipo de sucesos los diferencian. Ruiz y cols. (50) presentaron un estudio donde el mecanismo lesional se repartía en 41.6% fue por atropello, el 25% por accidentes de tráfico, el 16.6% por caída casual y 16.6% en actividades lúdicas. En este artículo comentan que 2/3 de las fracturas se deben a mecanismo de alta energía, algo que también describen otros autores como Olson (71) y Court-Brown (70-71). Podríamos destacar que la causa más frecuente de fractura tibial es el accidente de tráfico, tal y como

Enclavado endomedular tibial: ¿Logra la vía de abordaje suprapatelar la misma reducción radiológica?

se muestra en prácticamente todos los estudios. A pesar de ello, la prevalencia de accidentes de tráfico en nuestro estudio es claramente inferior al resto. Por otro lado, cabe destacar que el porcentaje de caídas casuales en nuestro trabajo, es muy superior a las cifras presentadas en otros estudios. Una posible explicación para este hecho, es que, en nuestro ámbito, la atención del paciente con un accidente de tráfico esta muy repartida entre diferentes centros en función de la sectorización de enfermos. Por otro lado, podríamos destacar la alta incidencia, mayor que otras series, sobre mecanismos de baja energía en los pacientes de nuestro estudio, lo que debería traducirse en la distribución del tipo de fracturas, cerradas o abiertas.

Clasificamos las fracturas tibiales según los dos sistemas de clasificación más utilizados clásicamente, con son el de la AO y el de Gustilo. En nuestra muestra, el patrón de fractura más frecuente según la clasificación de la AO fue el 42.A1 (25%) y el 42.B2 (25%), mientras que el tipo más frecuente observado según la clasificación de Gustilo ha sido el grado I (62,5%), respecto al grado II (37,5%) y al grado IIIa (12,5%), a pesar de ello si se tienen en cuenta todas las fracturas, predominan las fracturas cerradas (75%), respecto a las cerradas (25%). En las tipo I y II se procedió al enclavado directo, mientras que en las tipo IIIA se procedió al tratamiento en etapas mediante la fijación externa inicial. Así se corrobora, el predominio del mecanismo lesional de baja energía, en nuestro estudio como hemos comentado anteriormente. Ruiz y cols (50) presentaron una serie con predominio de fracturas cerradas (41.6%). Aportó un 33.3% de fracturas expuestas grado I y según la clasificación de la AO la mayoría de las fracturas eran tipo A, B. Estos resultados fueron corroborados por otros autores como Dogra, Ruiz y Marsh (61).

Enclavado endomedular tibial: ¿Logra la vía de abordaje suprapatelar la misma reducción radiológica?

Como dato incidental vemos que el lado más afectado fue el derecho con el 69% y el izquierdo con 31%, no se pudo contrastar con otros estudios, ya que la mayoría no lo mencionan.

Sobre algunos resultados, hemos logrado un 100% de consolidación, resultado similar al obtenido por González (73) y Ruiz (50), y sustancialmente mejor que Lang y cols. (54) con un 59% de pseudoartrosis y que Vallier (74) con un 38%. Es importante comentar, que estos autores identifican la variable del alto número de fracturas abiertas de sus series como un importante factor para explicar estas altas tasas de pseudoartrosis. No encontramos pacientes con pseudoartrosis, este resultado puede estar sesgado por el número de la serie. Hallamos 2 retrasos de consolidación que se resolvieron con el inicio de la carga completa de la extremidad, estos dos pacientes demoraron el inicio de la carga por fracturas asociadas que dificultaban su manejo con el material de asistencia (muletas, bastones...).

El tiempo promedio de consolidación de la fractura fue de 10,78 semanas (desviación típica 1,678; varianza 2,814). Comparado con el tiempo promedio de consolidación de otras series, es significativamente menor que por ejemplo Ruiz y cols. (50) que presento una media de 16 semanas o Court-Brown (49) que fue de 22.8 semanas de media. Muchas de las series comentadas en otros aspectos se han descartado, por presentar gran número de fracturas abiertas, cuyos tiempos de consolidación no son comparables a nuestra serie. Este tiempo promedio de consolidación considerablemente menor se puede deber a diferentes factores, el primero de ellos es que nosotros nos basamos en criterios clínicos y radiológicos (1) para definir el estado de consolidación ósea, mientras que en otros estudios tan sólo se basan en criterios radiológicos. Consideramos que la combinación de los criterios clínicos, como el dolor a la palpación del foco de fractura, el dolor con la deambulación, la estabilidad ósea... junto con los criterios radiológicos, son

Enclavado endomedular tibial: ¿Logra la vía de abordaje suprapatelar la misma reducción radiológica?

indicadores más fiables del estado de consolidación óseo que tan sólo los criterios radiológicos (33,41,55). Por otro lado, en nuestro estudio hemos determinado la diástasis fractuaria durante los controles radiológicos, siendo esta en valor medio 0,54 mm. Factor óptimo para la formación del callo óseo en el menor tiempo posible. Y por último comentar la utilización de osteosíntesis dinámicas, que permiten el deslizamiento de los fragmentos. El buen contacto de los fragmentos y la estabilidad obtenida favorece la unión cortical y además la falta de rigidez añade un callo externo que da pronto una gran resistencia a la unión (12,24,28).

Respecto a las complicaciones posibles, no observamos infecciones en partes blandas superficiales, ni óseas, esto comparable con lo hallado por otros autores (49,71,75). En este apartado de nuevo cobra importancia la distribución de fracturas del estudio, el hecho de presentar sólo un 25% de fracturas abiertas, y que el 62,5% de ellas sean grado I favorece la no presentación de complicaciones asociadas con la infección.

Tampoco se presentó ningún síndrome compartimental; su frecuencia puede variar según los estudios, siendo su incidencia entre 0%-12% (75,76).

Algo interesante que encontramos es que en el tiempo de seguimiento postoperatorio, no hemos hallado fracasos del material de osteosíntesis. En este apartado, consideramos acertado comentar la filosofía utilizada, para seleccionar el diámetro del clavo endomedular. Fresando previamente al enclavado la mayoría de las fracturas, para intentar sintetizar la fractura con el mayor diámetro posible, con el fin de conseguir una mayor estabilidad, mejor reducción de la fractura y menor porcentaje de pseudoartrosis (46,68). A pesar de la controversia que existe en este aspecto, algunos autores prefieren la utilización de clavos no fresados, argumentando que el procedimiento del fresado produce un mayor sangrado y tiempo operatorio. Además, la alteración de la circulación endóstica, con una

Enclavado endomedular tibial: ¿Logra la vía de abordaje suprapatelar la misma reducción radiológica?

disminución del 70% del flujo sanguíneo cortical con el fresado en comparación a una disminución del 30% sin fresado; esto se produciría debido a que el fresado incrementaría la presión intramedular, se ocluirían vasos sanguíneos por émbolos grasos y detritus óseos junto con daño térmico (77). Asimismo otras desventajas que comentan, como necrosis ósea como consecuencia de la alta temperatura generada por el fresado (75,77). Afectando estos procesos a la consolidación ósea y al aumento de la infección ósea. Complicaciones, que no hemos presenciado en nuestra serie. A pesar de ello, los resultados encontrados por Bone y cols. (38) y Tornetta y cols. (55) son muy contradictorios, ya que la utilización de clavos de menor diámetro se relaciona con el aumento del fracaso del material de osteosíntesis.

Se inició un agresivo programa de rehabilitación postoperatorio similar a lo descrito en otros estudios (55,72, 75). Los resultados que obtuvimos en cuanto al rango articular de la rodilla (extensión/flexión) y del tobillo fueron mejorando progresivamente, hasta alcanzar un balance postoperatorio excelente. A las 2 semanas el resultado medio de la rodilla era de  $-1,73^{\circ}/94,81^{\circ}$ , a las 6 semanas ya casi presentaban un balance articular completo, con  $-0,60^{\circ}/122,6^{\circ}$ , y a los 3 meses el balance articular era de  $-043^{\circ}/133,04^{\circ}$ . En cuanto al balance del tobillo a los 3 meses fue de  $11,04^{\circ}/35,83^{\circ}$ . Los resultados son comparables a los comentados en los estudios anteriores.

En cuanto al dolor anterior de rodilla, evaluado mediante la escala visual analógica a los 3 meses postoperatorios, encontramos que el 80% de los pacientes no tenía dolor, y el 20% restante tenía poco dolor (dolor con esfuerzo físico importante). Podemos comparar estos resultados con Dogra, Ruiz y Marsh (61) que presentaban una serie de 83 pacientes afectados de fracturas tibiales tratados mediante enclavado endomedular, seguidos durante 3 años. Evaluaron el dolor mediante la escala EVA, junto con otras escalas funcionales como

Enclavado endomedular tibial: ¿Logra la vía de abordaje suprapatelar la misma reducción radiológica?

SF-36 y IKAS. Objetivaron que el 35% de los pacientes tenían dolor en la rodilla en reposo y el 71% tenían dificultad para arrodillarse al final del proceso. Otro estudio realizado por Skoog y cols. (78) en la que se evalúa el postoperatorio de las fracturas de tibia, mediante entre otros parámetros la escala EVA, objetiva el 44% de los pacientes a los doce meses postoperatorios de seguimiento permanece con algún tipo de dolor (no especifica la localización del dolor) que le impide realizar vida cotidiana normal. Podemos referir que nuestros resultados comparados con los de la literatura, hasta el momento son satisfactorios. A pesar de ello, se deben realizar dos críticas a este trabajo. Por un lado, el poco tiempo de seguimiento, ya que se precisa un control más prolongado para poder comparar los resultados de forma objetiva con otros estudios publicados, y por otro lado, la falta de escalas funcionales como el SF-36 y otras, que completen la valoración clínica postoperatoria. Este es uno de los temas más controvertidos a cerca del enclavado endomedular tibial, y su origen posiblemente se deba a una etiología multifactorial (79).

En cuanto a la alineación radiográfica postoperatoria, considerando el eje en plano coronal y sagital, la translación en plano coronal y sagital y la rotación, hemos obtenido unos resultados generales de 85% de buena alineación radiológica y un 15% de mala alineación radiológica. Para obtener estos resultados hemos tenido en cuenta una serie de variables, que en la mayoría de los estudios publicados no han tenido en cuenta, como la translación en plano coronal o sagital, por lo que si los descartamos obtenemos un 90,4% de buena reducción radiológica postoperatoria. Si evaluamos la reducción radiológica en función de la localización de la fractura tibial en proximal, medial, distal y bifocal, hallamos que los resultados son: en las fracturas tibiales proximales hemos obtenido el 85,7% de buena reducción radiológica, en las fracturas mediales el 100%, en las distales el



Enclavado endomedular tibial: ¿Logra la vía de abordaje suprapatelar la misma reducción radiológica?

87,5% y en las bifocales el 0%. Explicar en cuanto a las bifocales que tan sólo eran 2 fracturas, y que con un grupo tan pequeño es difícil obtener resultados significativos.

Si evaluamos la reducción radiológica para cada variable, podemos observar que en el eje coronal hemos obtenido un 82% de buena reducción. Entre los pacientes con mala alineación, el 10,8% de los pacientes obtuvieron una angulación en valgo de 5-8°, ningún paciente por encima de 8° de valgo, y el 7,1% por angulación en varo de 5-8°, ningún paciente por encima de 8° de varo. En el eje sagital el 89,3% de los pacientes obtuvieron una buena reducción radiológica. Entre los pacientes con mala alineación, el 7,1% de los pacientes obtuvieron una angulación en recurvatum de 5-10°, ningún paciente por encima de 10°, y el 3,6% una angulación en antecurvatum de 5-10°, ningún paciente por encima de 10°. En cuanto al desplazamiento rotacional, el 100% de los pacientes obtuvieron una buena reducción radiológica. Ningún paciente (0%) obtuvo un resultado clasificado como mala reducción. Entre todos los pacientes clasificados como mala alineación radiológica, ninguno de ellos precisó tratamiento quirúrgico adicional, y sus repercusiones clínicas fueron mínimas. No se han presentado casos de acortamiento.

Además vale la pena comentar, que hemos aplicado los criterios más estrictos para cada variable, según lo publicado actualmente, considerando cada estudio de forma independiente. De esta manera consideramos que la categoría de buena reducción radiológica es lo más objetiva posible, y que los resultados se pueden comparar con mayor fiabilidad con la literatura expuesta.

La alineación radiológica inadecuada es un problema detectado frecuentemente en las fracturas del tercio proximal tibial, como definió Henley y cols. (52) en su serie presentada en 1993. Este dato fue corroborado por Freedman y Johnson en 1995 (53). Presentaron un análisis radiológico de 133 enclavados tibiales anterógrados vía parapatelar,

Enclavado endomedular tibial: ¿Logra la vía de abordaje suprapatelar la misma reducción radiológica?

en el detectaron que el 58% de las fracturas del tercio proximal estaban mal reducidas, en comparación con el 7% del tercio medio y el 8% del tercio distal. Detectaron otro factor, ya que el 83% de las fracturas mal reducidas eran segmentarias o conminutas, además objetivaron que no había diferencias entre el uso o no de fresado en cuanto a la reducción radiológica. Lang y cols. (54) presentaron un estudio con 32 fracturas de tercio proximal (10 cerradas, 22 abiertas), tratadas mediante enclavado endomedular anterógrado vía parapatelar. Los resultados obtenidos fueron desilusionantes con 27 pacientes de 32 totales con mala reducción radiológica (84%). Además 19 pacientes de 32 (59%) presentaron una diástasis del foco de fractura superior a 1 cm. Ante estos resultados de mala alineación radiológica y mala consolidación ósea, es fácil deducir que se obtuvieron elevadas tasa de aflojamiento o ruptura del material de síntesis, 8 de 32 (25%). En otro estudio retrospectivo, realizado por Vallier y cols. (74), se centraron en las fracturas diafisarias tibiales proximales y realizaron una comparación clínica y radiológica entre los resultados con clavo endomedular y las placas. Se revisaron 113 fracturas, 76 tratadas mediante enclavado endomedular y 37 mediante placa, con un seguimiento medio de dos años. Su media de edad eran 39.1 años (70% hombres, 30% mujeres). El 30% eran fracturas abiertas (20% Grupo I). En cuanto a resultados presentaron, 4,4% osteomielitis (3,3% enclavado, 1,1% placa). Pseudoartrosis del 12% tras el enclavado, 2,7% tras tratamiento con placa. En cuanto a la mala alineación radiológica se considero con 5° o más de desalineación en cualquier plano, y ocurrió en el 29% de los pacientes tratados con clavo y el 5,4% de los tratados con placa. El valgo fue la deformidad más frecuente. La pseudoartrosis fue más frecuente tras fractura abierta (38%). Finalmente, recomiendan la utilización de las placas con las fracturas diafisarias tibiales proximales por los resultados presentados. Este último estudio es interesante, porque si bien es cierto que presentan un tamaño muestral mayor que

Enclavado endomedular tibial: ¿Logra la vía de abordaje suprapatelar la misma reducción radiológica?

el nuestro, los datos epidemiológicos en cuanto a edad, sexo y proporción de fracturas abiertas, es comparable a nuestra serie.

Si comparamos los resultados de la bibliografía con nuestros resultados, teniendo en cuenta que las variables demográficas de nuestra serie son equiparables a las seleccionadas, podemos intuir que la vía de abordaje suprapatelar proporciona resultados por lo menos similares a la vía de abordaje transtendón rotuliano o paratendón rotuliano.

A pesar de ello, el estudio tiene una serie de limitaciones detectadas como son, se trata de un estudio retrospectivo, una serie de casos, sin grupo de control asignado, por lo que hemos tenido que comparar nuestros resultados respecto a los de la bibliografía. El tamaño de la muestra es moderado, aunque en algunos grupos, como por ejemplo el de fracturas proximales tibiales, se trata de grupos pequeños, poco representativos. Algunas variables como el dolor anterior de rodilla, precisan de un estudio mediante escalas de evaluación funcional complementarias, y además precisan de un tiempo de seguimiento mayor. Por lo que en general, podemos afirmar que se necesitan estudios prospectivos, de mayor tamaño muestral y mayor potencia estadística para obtener resultados más representativos.

## **F. CONCLUSIONES:**

- Podemos concluir que se confirma la hipótesis nula. La vía abordaje suprapatelar en la técnica de enclavado endomedular anterógrado en fracturas de tibia, obtiene una reducción radiológica postoperatoria igual a los resultados de la bibliografía de la vía de abordaje transtendón rotuliano.
- Podemos concluir que la vía de abordaje suprapatelar en la técnica de enclavado endomedular anterógrado en fracturas de tibia, obtiene igual tasa de complicaciones, igual balance articular de la rodilla y el tobillo postoperatorio e igual dolor anterior de rodilla respecto a los resultados de la literatura de la vía de abordaje transtendón rotuliano.

## **5. BIBLIOGRAFÍA:**

- 1) Brumback RJ, Uwagie-Ero S, Lakatos RP. Intramedullary nailing of femoral shaft fractures. Part II: fracture-healing with static interlocking fixation. *J Bone Joint Surg.* 1988;70:1453-62.
- 2) Mubarak SJ. Lower Extremity Compartment Syndromes: Treatment. En: Mubarak SJ, Hargens AR. *Compartment Syndromes and Volkmann's Contracture.* Philadelphia. WB Saunders. 1981;147-65.
- 3) Caudle RJ, Stern PJ. Severe open fractures of the tibia. *J Bone Joint Surg Am.* 1987;69:801-7.
- 4) Schmidt AH, Finkemeier CG, Tornetta P. Treatment of closed tibial fractures. *Instr Course Lect.* 2003;52:607-22.
- 5) Sarmiento A, Latta LL. Functional fracture bracing. *J Am Acad Orthop Surg.* 1999;7:66-75.
- 6) Sarmiento A, Latta LL. Fractures of the middle third of the tibia treated with a functional brace. *Clin Orthop Relat Res.* 2008;466:3108-15.
- 7) Krieg JC. Proximal tibial fractures: current treatment, results, and problems. *Injury.* 2003;34:2-10.
- 8) Bonneville P, Cariven P, Bonneville N, Mansat P, Martinel V, Verhaeghe L, Mansat M. Segmental tibia fractures: a critical retrospective analysis of 49 cases. *Rev Chir Orthop Reparatrice Appar Mot.* 2003;89(5):423-32.
- 9) Ricci WM, O'Boyle M, Borrelli J, Bellabarba C, Sanders R. Fractures of the proximal third of the tibial shaft treated with intramedullary nails and blocking screws. *J Orthop Trauma.* 2001;15:264-70.
- 10) Bhandari M, Guyatt G, Tornetta P. Current Practice in the Intramedullary Nailing of Tibial Shaft Fractures: An Internacional Survey. *J Trauma.* 2002;53:725-32.
- 11) Ahlers J, von Issendorff WD. Incidence and causes of malalignment following tibial intramedullary nailing. *Unfallchirurgie.* 1992;18:31-6.
- 12) Llusá M., Meri A. Ruano D. *Manual y atlas fotogràfico de anatomía del aparato locomotor.* Barcelona: Panamericana; 2003.

- 13) Munuera L. Fracturas: Concepto, clasificación y manifestaciones clínicas. En: Munuera L (ed). Introducción a la Traumatología y Cirugía Ortopédica. Madrid: McGraw-Hill Interamericana; 1996:46-53.
- 14) Rockwood and Green's. Fractures in adults. En: Bucholz, Heckman, (eds). Fractures of the tibia and fibula. 5 ed. Philadelphia; 2001: 1939-96.
- 15) Murphy WM, Leu D. Clasificación de las fracturas: significación biológica. En: Rüedi TP, Murphy WM, Colton CL, et al (eds). Principios de la AO en el tratamiento de las fracturas. Edición española. Barcelona: Masson; 2003: 44-57.
- 16) Tscherné H, Gotzen L (eds): Fractures with soft tissue injuries. New York, Springer; 1984.
- 17) Kostler W, Strohm PC, Sudkamp NP. Acute compartment syndrome of the limb. *Injury*. 2004;35:1221-7.
- 18) Garfin SR. Historical Review. En: Mubarak SJ, Hargens AR. Compartment Syndromes and Volkmann's Contracture. Philadelphia. WB Saunders. 1981; 6-16.
- 19) Rorabeck CH. Exertional tibialis posterior compartment syndrome. *Clin Orthop Relat Res*. 1986;208:61-4.
- 20) Georgiadis GM, Behrens FF, Joyce MJ, Earle AS, Simmons AL. Open tibial fractures with severe soft-tissue loss. Limb salvage compared with below-the-knee amputation. *J Bone Joint Surg Am*. 1993;75:1431-41.
- 21) Winkquist RA, Hansen ST Jr, Clawson DK. Closed intramedullary nailing of femoral fractures: a report of five hundred and twenty cases: 1984. *J Bone Joint Surg*. 2001;83:1912.
- 22) Wiss DA, Brien WW, Stetson WB. Interlocked nailing for treatment of segmental fractures of the femur. *J Bone Joint Surg*. 1990;72:724-8.
- 23) Patzakis MJ, Bains RS, Lee J, Shepherd L, Singer G, Ressler R, Harvey F, Holtom P. Prospective, randomized, double-blind study comparing single-agent antibiotic therapy, ciprofloxacin, to combination antibiotic therapy in open fracture wounds. *J Orthop Trauma*. 2000;14:529-33.

- 24) Carsenti-Etesse H, Doyon F, Desplaces N, Gagey O, Tancredi C, Pradier C, Dunais B, Dellamonica P. Epidemiology of bacterial infection during management of open leg fractures. *Eur J Clin Microbiol Infect Dis.* 1999;18:315-23.
- 25) Wagner M, Liu Q, Ellis TJ. Fatigue load of current tibial intramedullary nail designs: a simulated study. *Orthopedics.* 2011 Jun 14;34(6):195.
- 26) Levy D. The fat embolism syndrome. A review. *Clin Orthop Relat Res.* 1990;261:281-6.
- 27) Peltier LF. Fat embolism. A perspective. *Clin Orthop Relat Res.* 1988;232:263-70.
- 28) Heetveld MJ, Harris I, Schlaphoff G, Balogh Z, D'Amours SK, Sugrue M. Hemodynamically unstable pelvic fractures: recent care and new guidelines. *World J Surg.* 2004;28:904-9.
- 29) Starr AJ, Griffin DR, Reinert CM, Frawley WH, Walker J, Whitlock SN, Borer DS, Rao AV, Jones AL. Pelvic ring disruptions: prediction of associated injuries, transfusion requirement, pelvic arteriography, complications, and mortality. *J Orthop Trauma.* 2002;16:553-61.
- 30) Zucman J, Maurer P. Primary medullary nailing of the tibia for fractures of the shaft in adults. *Injury.* 1970;2:80-92.
- 31) Herzog K. Treatment of tibia fractures with a tubular slotted nail. *Zentralbl Chir.* 1958;83:512-6.
- 32) Siebenrock KA, Schillig B, Jakob RP. Treatment of complex tibial shaft fractures. Arguments for early secondary intramedullary nailing. *Clin Orthop Relat Res.* 1993;290:269-74.
- 33) Siebenrock KA, Gerich T, Jakob RP. Sequential intramedullary nailing of open tibial shaft fractures after external fixation. *Arch Orthop Trauma Surg.* 1997;116:32-6.
- 34) Tarr RR, Resnick CT, Wagner KS, Sarmiento A. Changes in tibiotalar joint contact areas following experimentally induced tibial angular deformities. *Clin Orthop Relat Res.* 1985;199:72-80.

- 35) Trafton PG. Closed unstable fractures of the tibia. *Clin Orthop Relat Res.* 1988;230:58-67.
- 36) Bone LB, Sucato D, Stegemann PM, Rohrbacher BJ. Displaced isolated fractures of the tibial shaft treated with either a cast or intramedullary nailing. An outcome analysis of matched pairs of patients. *J Bone Joint Surg Am.* 1997;79:1336-41.
- 37) Hooper GJ, Keddell RG, Penny ID. Conservative management or closed nailing for tibial shaft fractures. A randomised prospective trial. *J Bone Joint Surg.* 1991;73:83-5.
- 38) Nicoll EA. Fractures of the tibial shaft. A survey of 705 cases. *J Bone Joint Surg.* 1964;46:373-87.
- 39) Bone LB, Johnson KD. Treatment of tibial fractures by reaming and intramedullary nailing. *J Bone Joint Surg Am.* 1986;68:877-87.
- 40) Trabulsky PP, Kerley SM, Hoffman WY. A prospective study of early soft tissue coverage of grade IIIB tibial fractures. *J Trauma.* 1994;36:661-8.
- 41) Kempf I, Jaeger JH, North J, Grosse A, Paty J, Boyoud A, Schmidt R. Centro-medullary nailing of the femur and the tibia using Kuntscher's technic. Value of locking the nail. *Acta Orthop Belg.* 1976;42:29-43.
- 42) Vittali HP, Klemm K, Schellmann WD. The interlocking nail, an extension of the range of indications for intramedullar stabilization. *Bruns Beitr Klin Chir.* 1974;221:301-8.
- 43) Klemm KW, Börner M. Interlocking nailing of complex fractures of the femur and tibia. *Clin Orthop Relat Res.* 1986;212:89-100.
- 44) Ekeland A, Thoresen BO, Alho A, Strömsöe K, Follerås G, Haukebø A. Interlocking intramedullary nailing in the treatment of tibial fractures. A report of 45 cases. *Clin Orthop Relat Res.* 1988;231:205-15.
- 45) Hamza KN, Dunkerley GE, Murray CM. Fractures of the tibia. A report on fifty patients treated by intramedullary nailing. *J Bone Joint Surg Br.* 1971;53:696-700.



- 46) Schemitsch EH, Kowalski MJ, Swiontkowski MF. Soft-tissue blood flow following reamed versus unreamed locked intramedullary nailing: a fractured sheep tibia model. *Ann Plast Surg.* 1996;36:70-5.
- 47) Hutson JJ, Zych GA, Cole JD, Johnson KD, Ostermann P, Milne EL, Latta L. Mechanical failures of intramedullary tibial nails applied without reaming. *Clin Orthop Relat Res.* 1995;315:129-37.
- 48) Ruiz AL, Kealey WD, McCoy GF. Implant failure in tibial nailing. *Injury.* 2000;31:359-62.
- 49) Court-Brown CM, Keating JF, McQueen MM. Infection after intramedullary nailing of the tibia. Incidence and protocol for management. *J Bone Joint Surg Br.* 1992;74:770-4.
- 50) Ruiz C, Pretell J. Tibial Fractures: Treatment with unreamed intramedullar nail (UTN). *Rev Med Hered* 2004;15:70-75.
- 51) Keating JF, O'Brien PJ, Blachut PA, Meek RN, Broekhuysen HM. Locking intramedullary nailing with and without reaming for open fractures of the tibial shaft. A prospective, randomized study. *J Bone Joint Surg Am.* 1997;79:334-41.
- 52) Henley MB, Meier M, Tencer AF. Influences of some design parameters on the biomechanics of the unreamed tibial intramedullary nail. *J Orthop Trauma.* 1993;7:311-9.
- 53) Freedman EL, Johnson EE. Radiographic analysis of tibial fracture malalignment following intramedullary nailing. *Clin Orthop Relat Res.* 1995;315:25-33.
- 54) Lang GJ, Cohen BE, Bosse MJ, Kellam JF. Proximal third tibial shaft fractures. Should they be nailed? *Clin Orthop Relat Res.* 1995;315:64-74.
- 55) Tornetta P, Collins E. Semiextended position of intramedullary nailing of the proximal tibia. *Clin Orthop Relat Res.* 1996 Jul;(328):185-9.
- 56) McConnell T, Tornetta P 3rd, Tilzey J, Casey D. Tibial portal placement: the radiographic correlate of the anatomic safe zone. *J Orthop Trauma.* 2001;15:207-9.

- 57) Tornetta P 3rd, Riina J, Geller J, Purban W. Intraarticular anatomic risks of tibial nailing. *J Orthop Trauma*. 1999;13:247-51.
- 58) Hernigou P, Cohen D. Proximal entry for intramedullary nailing of the tibia. The risk of unrecognised articular damage. *J Bone Joint Surg Br*. 2000;82:33-41.
- 59) Krettek C, Stephan C, Schandelmaier P, Richter M, Pape HC, Miclau T. The use of Poller screws as blocking screws in stabilising tibial fractures treated with small diameter intramedullary nails. *J Bone Joint Surg Br*. 1999;81:963-8.
- 60) Robinson CM, McLauchlan GJ, McLean IP, Court-Brown CM. Distal metaphyseal fractures of the tibia with minimal involvement of the ankle. Classification and treatment by locked intramedullary nailing. *J Bone Joint Surg Br*. 1995;77:781-7.
- 61) Dogra AS, Ruiz AL, Thompson NS, Nolan PC. Dia-metaphyseal distal tibial fractures -treatment with a shortened intramedullary nail: a review of 15 cases. *Injury*. 2000;31:799-804.
- 62) Dogra AS, Ruiz AL, Marsh DR. Late outcome of isolated tibial fractures treated by intramedullary nailing: the correlation between disease-specific and generic outcome measures. *J Orthop Trauma*. 2002;16:245-9.
- 63) Toivanen JA, Väistö O, Kannus P, Latvala K, Honkonen SE, Järvinen MJ. Anterior knee pain after intramedullary nailing of fractures of the tibial shaft. A prospective, randomized study comparing two different nail-insertion techniques. *J Bone Joint Surg Am*. 2002;84:580-5.
- 64) Tornetta P III, Ryan S. Tibial metaphyseal fractures: nailing in extension. Paper presented at: Orthopaedic Trauma Association 24th Annual Meeting; October 16-18, 2008; Denver, Colorado.
- 65) Morandi M, Banka T, Gaiarsa GP, Guthrie ST, Khalil J, Hoegler J, Lindeque BG. Intramedullary nailing of tibial fractures: review of surgical techniques and description of a percutaneous lateral suprapatellar approach. *Orthopedics*. 2010;33:172-9.

- 66) Gelbke MK, Coombs D, Powell S, DiPasquale TG. Suprapatellar versus infra-patellar intramedullary nail insertion of the tibia: a cadaveric model for comparison of patellofemoral contact pressures and forces. *J Orthop Trauma*. 2010;24:665-71.
- 67) Eastman J, Tseng S, Lo E, Li CS, Yoo B, Lee M. Retropatellar technique for intramedullary nailing of proximal tibia fractures: a cadaveric assessment. *J Orthop Trauma*. 2010;24:672-6.
- 68) Chalidis BE, Petsatodis GE, Sachinis NC, Dimitriou CG, Christodoulou AG. Reamed interlocking intramedullary nailing for the treatment of tibial diaphyseal fractures and aseptic nonunions. Can we expect an optimum result? *Strategies Trauma Limb Reconstr*. 2009;4:89-94.
- 69) Jensen MP, Karoly P, Braver S. The measurement of clinical pain intensity: A comparison of six methods. *Pain*. 1986;27:117-26.
- 70) Court-Brown CM, Will E, Christie J. Reamed or Unreamed Nailing for Close Tibial Fractures: A Prospective Study in Tscherne C1 Fractures. *J Bone Joint Surg*. 1996; 78: 580-3.
- 71) Olson S. Open Fractures of the Tibial Shaft: Current Treatment. *J Bone Joint Surg*. 1996; 78:1428-35.
- 72) Court-Brown. Reamed vs Unreamed Tibial Nailing for Closed Tibial Fractures. *Ortho Sports Med*. 2001;1:1-3.
- 73) González RO, Reyes GA. Fracturas expuestas de Tibia tratadas con UTN. *Rev Mex Ortop Traum*. 1997; 11: 47-49.
- 74) Vallier HA, Le TT, Bedi A. Radiographic and clinical comparisons of distal tibia shaft fractures (4 to 11 cm proximal to the plafond): plating versus intramedullary nailing. *J Orthop Trauma*. 2008;22:307-11.
- 75) French B, Tornetta P. Treatment of Complex Fractures: High energy tibial shaft fractures. *Clin Orthop*. 2002; 33:1-24.
- 76) Bhandari M, Guyatt G, Tornetta P. Current Practice in the Intramedullary Nailing of Tibial Shaft Fractures: An Internacional Survey. *J Trauma* 2002;53:725-32.

Enclavado endomedular tibial: ¿Logra la vía de abordaje suprapatelar la misma reducción radiológica?

- 77) Leunig M, Hertel R. Thermal necrosis after tibial reaming for intramedullary nail fixation. A report of three cases. *J Bone Joint Surg Br.* 1996;78:584-7.
- 78) Skoog A, Söderqvist A, Törnkvist H, Ponzer S. One-year outcome after tibial shaft fractures: results of a prospective fracture registry. *J Orthop Trauma.* 2001;15:210-5.
- 79) Katsoulis E, Court-Brown C, Giannoudis PV. Incidence and aetiology of anterior knee pain after intramedullary nailing of the femur and tibia. *J Bone Joint Surg Br.* 2006;88:576-80.

## **6. AGRADECIMIENTOS:**

En primer lugar, me gustaría agradecer al Dr. Jordi Teixidor, una de las personas junto al Dr. Alberto Hernández que hicieron que yo quisiera ser traumatólogo cuando era estudiante de medicina, el imprescindible trabajo como tutor que ha realizado en este proyecto en concreto y también durante mi residencia en general.

Gracias al Dr. Enric Cáceres, como director clínico del area de Traumatología por aceptar la dirección de este trabajo.

Gracias al Dr. Joan Nardi, como jefe de servicio de cirugía ortopédica y traumatología.

Por otro lado me gustaría dar las gracias a los adjuntos de las diferentes unidades y en concreto de la unidad de Traumáticos, que han colaborado como cirujanos de los pacientes presentados en este estudio.

También agradecer a mis compañeros actuales de equipo, el Dr. Alejandro Fernández y el Dr. David Barastegui su compañerismo y buen humor en estos últimos días de trabajo.

Agradecer a aquellos residentes que nos consideramos amigos antes que compañeros.

Darle las gracias a mi familia, por los valores que me ha inculcado y por ofrecerme su apoyo siempre que lo he necesitado.

Agradecer a Miriam su compañía, paciencia y ánimo en este mes de Agosto del 2011, y por la innumerable cantidad de cosas que ha hecho en la última década por mí.

Enclavado endomedular tibial: ¿Logra la vía de abordaje suprapatelar la misma reducción radiológica?