

Estudio comparativo de los valores de difusión por RM de las radiaciones ópticas en pacientes diagnosticados de síndrome clínico aislado con pacientes controles.

TREBALL DE RECERCA 2009-2010

AUTOR: FERNANDO FACAL DE CASTRO

Estudio comparativo de los valores de difusión por RM de las radiaciones ópticas en pacientes diagnosticados de síndrome clínico aislado con pacientes controles.

AUTOR: Fernando Facal de Castro.

AÑO DE ELABORACIÓN: 2009-2010

DIRECTORES DEL TRABAJO:

Fernando Aparici Robles:

Médico Adjunto Especialista en Radiodiagnóstico. Hospital Universitario La Fe Valencia.

Profesor del Departamento de Imagen Médica. Universidad Católica de Valencia.

Francesc Xavier Romero Vidal:

Profesor asociado del Departamento de Medicina UAB.

TIPO DE TRABAJO: Treball de recerca

TITULACIÓN: Licenciado

DEPARTAMENTO/CENTRO:

Unidad de Radiodiagnóstico

Hospital Universitario La Fe Valencia

PALABRAS CLAVE:

Síndrome clínico aislado

Esclerosis múltiple

Tensor de difusión

Sustancia blanca aparentemente normal

PARAULES CLAU:

Síndrome clínica aïllada

Esclerosi múltiple

Tensor de difusió

Substància blanca aparentment normal.

RESUMEN DEL TRABAJO:

Diversos estudios han demostrado que, en pacientes con esclerosis múltiple, existen alteraciones en los parámetros de difusión medidos por Resonancia Magnética en los tractos de sustancia blanca que se muestran aparentemente normales en las secuencias convencionales.

Con el objetivo de comprobar si estas alteraciones aparecen precozmente en la fase de síndrome clínico aislado, se analizaron una serie de estudios de Resonancia Magnética cerebral con secuencias potenciadas en difusión y tractografía de las radiaciones ópticas, de pacientes con el diagnóstico de síndrome clínico aislado y pacientes controles, midiendo en las mismas los valores de los parámetros principales de difusión: coeficiente de difusión aparente y fracción de anisotropía.


Con estas exploraciones no se demostraron alteraciones en los parámetros de difusión en fases tan precoces de la enfermedad en los pacientes casos frente a los controles.

RESUM DEL TREBALL:

Diversos estudis han demostrat que, en pacients amb esclerosi múltiple, existeixen alteracions als paràmetres de difusió mesurats amb Resonància Magnètica als tractes de substància blanca que es mostren aparentment normals en les seqüències convencionals.

Amb l'objectiu de demostrar si aquestes alteracions apareixen precoçment en la fase de síndrome clínic aïllada, es van analitzar una sèrie d'estudis de Resonància Magnètica cerebral amb seqüències potenciades en difusió i tractografia de les radiacions òptiques, de pacients amb el diagnòstic de síndrome clínic aïllada i pacients controls, mesurant en tots ells els valors dels paràmetres principals de difusió: coeficient de difusió aparent y fracció d'anisotropia.

Amb aquestes exploracions no es van demostrar alteracions als paràmetres de difusió en fases tan precoces de la malaltia als pacients casos davant dels controls.



Juan Carlos I, Rey de España

Es copia compulsada y
confirma con el original
de Valencia,

24 SET 2004



Y en su nombre, le

**RECTOR DE LA
UNIVERSITAT DE VALÈNCIA**

Y en su nombre, le

**RECTOR DE LA
UNIVERSITAT DE VALÈNCIA**

A los señ. donos con los señ. donos. Encarrecidos presentes por la signatura propia,

Considerando que, conforme a las disposiciones y circunstancias prevenidas por la signatura propia,

Don Fernando Aparici Robles

nacido el día 23 de marzo de 1971, en Valencia, provincia de Valencia, de nacionalidad española, y
 Licenciado en Medicina y Cirugía en 1997, por la Universidad de Valencia, los títulos de especialista
 de Medicina en el Departamento de Medicina Preventiva, Salud Pública, Biología y
 Fisiología y Medicina Legal, dentro del programa Médico Ambiental y Salud, y ha obtenido con su
 suficiencia en esta Universidad, el día 8 de noviembre de 2002, España el presente título de

que su doctor el día 23 de marzo de 1997, en Valencia, provincia de Valencia, de nacionalidad
 española, y Licenciado en Medicina y Cirugía en 1997, por la Universidad de Valencia, los
 títulos de especialista de Medicina en el Departamento de Medicina Preventiva, Salud Pública,
 Biología y Fisiología y Medicina Legal, dentro del programa Médico Ambiental y Salud, y ha
 obtenido en esta Universidad el día 8 de noviembre de 2002, España el presente título de

**Doctor en Medicina y Cirugía (Sobresaliente "Cum
Laude")**

**Doctor en Medicina i Cirurgia (Excel·lent "Cum
Laude")**

con carácter oficial y válido en todo el territorio nacional, que faculty a la persona mencionada para
 disfrutar sus derechos que a este título le otorgan las disposiciones legales,

que otorga el presente título de Doctor en Medicina y Cirugía a la persona mencionada para
 que disfrute de los derechos que a este título le otorgan las disposiciones legales,

Valencia, 14 de noviembre de 2002.

Palencia, 14 de noviembre de 2002.

La persona
encargada

El Rector

El Rector

La persona
encargada

Fernando Aparici Robles

Pedro María Ván

Rafael Urbaniá Madero

2-AA-527567

Registro Médico de Titulo | Código de CENTRO | Registro Universitario de Titulo

20040733

4661471

12001

1. INTRODUCCIÓN.	7
1.1. Técnicas cuantitativas de RM en el estudio de los pacientes con esclerosis múltiple.	9
1.2. Síndrome clínico aislado.	9
2. ESTUDIOS DE DIFUSIÓN POR RM EN PACIENTES CON ESCLEROSIS MÚLTIPLE. IMÁGENES DE TENSOR DE DIFUSIÓN.	10
3. BASES ANATÓMICAS DE LA VÍA ÓPTICA.	15
4. HIPÓTESIS.	17
5. DISEÑO DEL ESTUDIO.	18
5.1. Material y métodos.	18
5.1.1. Sujetos.	18
5.1.2. Adquisición de las imágenes.	19
5.1.3. Postprocesado y análisis de las imágenes.	19
5.1.4. Medidas de cuantificación de la difusibilidad en las radiaciones ópticas.	19

5.1.5. Análisis estadístico.	22
5.1.6. Resultados esperados.	23
5.1.7. Resultados obtenidos.	23
6. DISCUSIÓN.	25
7. REFERENCIAS.	28

1. INTRODUCCIÓN.

Desde hace años la resonancia magnética (RM) se ha impuesto como la técnica de elección para la detección y caracterización de las placas desmielinizantes propias de la esclerosis múltiple (EM) [1-2]. Su sensibilidad supera el 97% en aquellos pacientes con EM clínicamente definida. Y el avance progresivo de esta técnica, con nuevas aplicaciones y secuencias, la ha convertido en una herramienta que no sólo resulta esencial en el diagnóstico, sino que también puede ser utilizada como marcador pronóstico en fases iniciales de la enfermedad, en términos tanto de predicción de recurrencias clínicas[1, 3] como de la gravedad del grado discapacidad futura del paciente. Y no debemos olvidar su capacidad para evaluar la eficacia de los tratamientos, ya sea como marcador intermedio o definitivo de la misma[4].

El estudio que aquí desarrollamos no tiene sin embargo como finalidad la evaluación de las capacidades diagnósticas, pronósticas o de seguimiento evolutivo de esta técnica de imagen. Pretende por el contrario contribuir a la mejor comprensión de su historia natural a nivel fisiopatológico.

Para optimizar los resultados de esta técnica a estos efectos deberemos diseñar protocolos que estudio que se ajusten a la finalidad que expondremos a continuación en el texto, así como conocer las lesiones y las posibles variaciones que éstas pueden sufrir a lo largo de su evolución.

Es en este punto donde debemos prestar atención a un aspecto central en el tema que nos ocupa; nos referimos al hecho de que, si bien hemos comentado las virtudes de la Resonancia Magnética en el diagnóstico de la esclerosis múltiple y en su seguimiento evolutivo, no es menos cierto que cuenta igualmente con limitaciones relevantes. Éstas incluyen una notable falta de especificidad para discriminar entre los múltiples sustratos histopatológicos de las lesiones de EM (ej: edema, desmielinización, inflamación, lesión axonal, gliosis, remielinización...)[3, 5-7], la incapacidad para detectar la extensión completa de las lesiones macroscópicamente identificables en secuencias convencionales[3, 8-9], y finalmente su incapacidad para detectar anomalías sutiles en la llamada “sustancia blanca aparentemente normal”, entendiendo por tal la sustancia blanca que no muestra lesiones detectables en las secuencias convencionales de resonancia magnética. A la luz de estas limitaciones, la ausencia o la escasez de correlación encontrada en estudios previos entre la extensión de las anomalías vistas en secuencias

convencionales[1-2] y el grado de discapacidad clínica de los pacientes no es sorprendente.

En los pacientes con esclerosis múltiple, los estudios postmortem revelan la presencia de lesión difusa en los tejidos cerebrales que se muestran normales en las secuencias convencionales de resonancia magnética[10-11]. Estas anomalías incluyen hiperplasia astrocítica difusa, edema parcheado e infiltrados celulares perivasculares[12]. Arstila et al describieron un grosor anormalmente reducido de la mielina en biopsias de la sustancia blanca aparentemente normal de pacientes con esclerosis múltiple[13]. La detección in vivo y la cuantificación de estas anomalías puede ser útil para una monitorización precisa de la evolución del cuadro, porque se ha demostrado que pueden tener un impacto relevante en el grado de discapacidad del paciente[8, 14-17]. Sin embargo, todavía queda por dilucidar en qué momento a lo largo del curso de la enfermedad se desarrollan estas anomalías en la sustancia blanca, porque se han obtenido resultados contradictorios en estudios preliminares sobre pacientes con síndrome clínico aislado (CIS) sugestivos de EM[18-24]. Por otra parte, mientras que la contribución del daño tisular avanzado en el seno de las lesiones macroscópicamente identificables al desarrollo de incapacidad en el curso de la esclerosis múltiple ha sido extensamente estudiada[25-27], no están en cambio completamente aclaradas la contribución al grado de incapacidad clínica ni la naturaleza (ej: relacionadas con el daño de los axones que atraviesan lesiones focales o relacionadas con lesiones microscópicas o factores solubles independientes de la patología macroscópica) de aquellas lesiones que se encuentran más allá de la resolución de las secuencias convencionales de RM. He aquí pues el objetivo principal de este trabajo.

Sabemos que las anomalías histopatológicas en la sustancia blanca aparentemente normal de los pacientes con EM pueden modificar las proporciones relativas de protones móviles e inmóviles y la composición bioquímica del tejido lesionado. En principio, dichos cambios son detectables por diversas técnicas no convencionales de EM. Sin embargo, es evidente que estas alteraciones son sutiles y precisan de un método cuantitativo para su evaluación. La valoración cuantitativa de los tiempos de relajación T1 y T2[28-36], la espectroscopia por RM[15-16, 37-52], las imágenes y medidas cuantitativas de difusión[53], y las imágenes de transferencia de magnetización[8-9, 27, 54], han sido utilizadas para detectar cambios en la sustancia blanca aparentemente normal de pacientes con EM. La mayoría de los estudios detectan anomalías significativas en la sustancia blanca aparentemente normal en pacientes con EM en comparación con la sustancia blanca de controles

sanos o de pacientes con otras patologías. También se ha observado que dichas anomalías tienden a ser más evidentes en pacientes con una duración mayor de la enfermedad, o con un curso más tórpido o mayor grado de incapacidad clínica.

1.1. Técnicas cuantitativas de RM en el estudio de pacientes con esclerosis múltiple.

La aplicación de técnicas cuantitativas de RM no está exenta de problemas y limitaciones. Éstas incluyen: a) la incapacidad de algunas técnicas para evaluar toda la sustancia blanca aparentemente normal, b) el tiempo prolongado que se precisa para adquirir y postprocesar los datos, c) la dificultad que puede presentarse cuando se pretende utilizar dichas técnicas en la realización de estudios multicéntricos, como ensayos clínicos, d) en el caso concreto de la difusión, que es el que nos ocupa en el presente trabajo, la presencia de artefactos y la relativamente pobre resolución de imagen, que puede generar dificultades para distinguir de forma precisa las lesiones pequeñas de la sustancia blanca aparentemente normal. Otro aspecto que requiere ser mencionado es que ninguna de estas técnicas es específica para cada uno de los sustratos fisiopatológicos anteriormente mencionados[33].

Sabemos por la experiencia de los profesionales de RM dedicados al estudio de la esclerosis múltiple, que las imágenes de tensor de difusión tienen el potencial de revelar algunas características de la microestructura tisular que son inaccesibles a otras técnicas de RM, superando de esta forma las limitaciones de la RM convencional[55]. Lo que pretendemos investigar en este estudio es si las anomalías en la sustancia blanca aparentemente normal (indetectables en secuencias convencionales de RM) ocurren en las fases más precoces de la enfermedad, es decir, cuando el paciente presenta el diagnóstico de síndrome clínico aislado sin que existan criterios suficientes para catalogarlo todavía como esclerosis múltiple.

Por ello es esencial conocer a qué nos referimos con el término de síndrome clínico aislado.

1.2. Síndrome clínico aislado.

Se trata del primer episodio de clínica neurológica, de al menos 24 h de duración que aparece de forma aislada en un paciente,

causado por inflamación o desmielinización del tejido nervioso. El episodio puede ser monofocal, en el cual los síntomas se presentan con una única localización en el sistema nervioso central (SNC), o multifocal, en el cual la sintomatología se atribuye a afectación de múltiples localizaciones del SNC. No todos los pacientes que presentan un síndrome clínico aislado evolucionarán hasta desarrollar esclerosis múltiple. No obstante, si los hallazgos en RM revelan lesiones cerebrales indicativas de EM las posibilidades de presentar futuros brotes son elevadas[56-61].

Las lesiones cerebrales asociadas con un síndrome clínico aislado pueden ser indicativas de esclerosis múltiple, pero para realizar este diagnóstico se requiere la adecuación a los criterios de McDonald, es decir, deben existir lesiones en múltiples localizaciones del SNC, típicamente a lo largo de múltiples episodios, y sin existir un diagnóstico alternativo factible[62-63].

2. ESTUDIOS DE DIFUSIÓN POR RM EN PACIENTES CON ESCLEROSIS MÚLTIPLE. IMÁGENES DE TENSOR DE DIFUSIÓN.

Las imágenes de tensor de difusión por RM son sensibles al movimiento aleatorio de las moléculas de agua, el cual es el resultado de las interacciones con otras moléculas y barreras que pueden restringirlo[64]. Al utilizar imágenes de RM potenciadas en difusión (DT MRI), la integridad microestructural del tejido cerebral puede ser determinada por índices cuantitativos, como el coeficiente de difusión aparente (ADC), el cual está determinado por el tamaño e integridad celulares, y la fracción de anisotropía (FA), que refleja el grado de alineación de las estructuras celulares en el seno de los tractos nerviosos y la integridad estructural de los mismos[64]. En pacientes con EM, varios estudios han demostrado aumentos significativos del ADC y reducciones de la FA en la sustancia blanca aparentemente normal en secuencias convencionales de RM[33]. Para una mejor comprensión de la técnica utilizada en el estudio, desarrollaremos algunos aspectos técnicos en referencia a la difusión por RM aplicada al estudio de la esclerosis múltiple.

La difusión por RM (DRM) es una técnica sensible al movimiento microscópico aleatorio o browniano de las moléculas de agua en el tejido cerebral, a través de la aplicación de un gradiente de campo magnético que causa un desfase intravóxel y por lo tanto, una disminución en la intensidad de señal. Esta intensidad va a depender, entre otros factores, del coeficiente de difusión, que es menor en aquellas zonas donde el

movimiento está restringido y que se muestran hiperintensas en relación con el tejido normal. A partir de esta variación en la señal de resonancia se puede calcular el coeficiente de difusión aparente (ADC) o porcentaje neto de traslación de las moléculas de agua por segundo, que es una variable que define las características físicas de los tejidos y mide la eficacia del movimiento browniano.

En el SNC la difusión de las moléculas de agua depende esencialmente del componente microestructural del tejido, incluyendo las membranas celulares y los orgánulos citoplasmáticos. La mayoría de los procesos patológicos que afectan el tejido cerebral modifican sus valores de ADC, bien incrementándolos como consecuencia de un aumento del agua libre (por ejemplo, edema vasogénico) o disminuyéndolos (por ejemplo, edema citotóxico). Los valores de difusión también dependen de la dirección en que este movimiento se mide. Como consecuencia de ello, la DRM puede ofrecer información sobre el tamaño, morfología, integridad y geometría de las estructuras que conforman los tejidos. Ello es especialmente relevante en el estudio de la sustancia blanca, ya que la DRM permite obtener información sobre la organización e integridad de los axones mielinizados[65].

Una medida de difusión independiente de la orientación de los axones es la denominada “difusibilidad media”, que se obtiene a partir de la media de los valores de ADC calculados en tres direcciones ortogonales. Para conseguir información sobre la organización e integridad de las fibras axonales se obtienen los llamados mapas de fracción anisotrópica, a partir de los cuales se pueden obtener mapas axonales (tractografía) que ofrecen información sobre la organización de las conexiones corticales y de sus proyecciones en la sustancia blanca.

El conjunto de imágenes permite identificar la presencia de una dirección predominante de difusión (anisotropía). El procesamiento de los valores de difusión se realiza creando una estructura llamada “tensor”, definido como un conjunto de magnitudes coexistentes (por ejemplo, los valores de difusión para un mismo vóxel) y que además son independientes de su dirección y de las coordenadas. Una de las propiedades esenciales del tensor es que puede representarse mediante una matriz tridimensional, permitiendo así la aplicación de reglas de cálculo matricial. En un plano el tensor es de orden 2 y su representación matricial se caracteriza por ser simétrica, cuadrada de nueve elementos (3 x 3) y siempre diagonalizable. La matriz del tensor está formada por los valores del ADC obtenidos para cada una de las direcciones de codificación[66].

Es necesario obtener las direcciones principales de difusión en cada vóxel mediante su diagonalización. Para descomponer una matriz de datos cuadrada y simétrica en un sistema de matrices equivalente se suele emplear el formado por tres vectores unitarios y ortogonales que definen las direcciones principales de difusión, y una matriz diagonal con las longitudes correspondientes a cada vector. El resultado de la diagonalización se corresponde con los llamados “valores propios” y “vectores propios” de la matriz. Con la diagonalización, el máximo de los valores y su vector correspondiente indican la dirección principal de difusión dentro de un vóxel. Las direcciones secundarias de difusión indican si un vóxel tiene una dirección predominante (anisotropía) o si la difusión es equivalente en todas las direcciones (isotropía).

La mayor aplicación clínica de la DRM es en el estudio en fase hiperaguda de la isquemia cerebral, gracias a su gran sensibilidad y especificidad en la detección temprana del tejido isquémico. Sin embargo, la DRM tiene importantes aplicaciones clínicas y experimentales en otros procesos que afectan al SNC, entre los que destaca la EM[4].

En el parénquima sano de los diferentes órganos y en la sustancia gris cerebral, la difusión no es dependiente de la dirección espacial. Esto significa que la difusión, medida en cualquier dirección, muestra el mismo valor. Esta difusión independiente de la dirección también se llama difusión isotrópica. En la sustancia blanca y en el músculo, sin embargo, la difusión medida es dependiente de la dirección. Ello se debe a la estructura longitudinal intrínseca del interior del tejido. En la sustancia blanca, los tractos axonales restringen el movimiento de los protones del agua en el plano perpendicular a la dirección axonal pero permiten el movimiento de los mismos a lo largo de los tractos axonales. Si se aplica un gradiente a lo largo de cierto tracto de sustancia blanca, la pérdida de señal será importante en esa área, mientras que si lo aplicamos en una dirección perpendicular a dicho tracto, la pérdida de señal será mínima. Este efecto es muy evidente en los grandes tractos de sustancia blanca, como el cuerpo calloso y la cápsula interna. Por ejemplo, en el cuerpo calloso, el movimiento perpendicular al tracto es casi cero, mientras que la difusión a lo largo del mismo es grande. La pérdida de señal en la dirección del tracto es grande (movimiento libre), y la perpendicular al tracto es mínima (difusión restringida). Por lo tanto la proporción de desplazamiento del agua a lo largo del tracto es grande en comparación al desplazamiento en la dirección perpendicular. Esta proporción se denomina fracción de anisotropía (FA) y varía entre 0 y 1. Indica la integridad estructural y el grado de alineación estructural en el interior de los tractos de sustancia blanca. En la sustancia gris, el

desplazamiento del agua en todas las direcciones y la FA es igual a 0. En un tracto nervioso altamente organizado como el cuerpo calloso, la FA puede alcanzar valores tan altos como 0'85. Los mapas de FA muestran mayor intensidad de señal en las fibras altamente organizadas, mientras que las intensidades menores se encuentran en las fibras C subcorticales. En la sustancia gris o el LCR, el valor de FA es próximo a 0.

La FA puede utilizarse como una medida de la integridad de las fibras y está reducida en las enfermedades neurodegenerativas. En los mapas de color, por convención, las fibras que discurren con dirección derecha-izquierda se codifican en rojo, las que discurren en dirección anteroposterior se codifican en verde, y las que discurren en dirección craneocaudal se codifican en azul. Por lo tanto, en una sola imagen pueden apreciarse la integridad de las fibras y la dirección. Para conseguir una visualización 3D de los tractos nerviosos, los vectores pueden conectarse en una base de voxel por voxel. Este proceso implica generalmente la definición de una región de interés (ROI). Las fibras incluidas en el mismo serán representadas en el resultado final. Este método permite la visualización de los tractos nerviosos conocidos y su desplazamiento, por ejemplo en los casos de patología tumoral.

En la EM los estudios de DRM muestran alteraciones en la difusibilidad media y en la fracción anisotrópica, que reflejan los cambios histopatológicos del proceso desmielinizante[10-11, 67]. Las placas desmielinizantes agudas muestran una difusibilidad media aumentada y una marcada disminución de la fracción anisotrópica, indicando una mayor movilidad de las moléculas de agua (aumento del agua extracelular y desorganización de las fibras mielínicas y axonales) que se correlaciona con la presencia de exudados inflamatorios celulares y axones desmielinizados. En ocasiones, las placas agudas muestran una reducción transitoria de la difusibilidad media que se recuperará rápidamente en pocos días. Esta reducción podría explicarse por la existencia de alteraciones en el metabolismo energético con presencia de edema citotóxico y por la hiper celularidad existente (infiltración macrofágica). Las placas crónicas, que corresponden a regiones relativamente acelulares con aumento del agua extracelular, muestran una elevación de la difusibilidad media y una reducción de la fracción anisotrópica moderadas[4].

Diferentes estudios han mostrado un incremento de la difusibilidad media y una reducción de la fracción anisotrópica en el tejido cerebral y medular de apariencia normal en pacientes con EM[68-69]. Estas alteraciones se han identificado incluso en fases iniciales de la enfermedad, y su presencia se ha relacionado con la extensión de las

lesiones visibles en secuencias T2, indicando que la extensión real de las placas desmielinizantes supera la extensión detectada en los estudios convencionales de RM[69-71].

También se han identificado alteraciones en la difusibilidad media en la sustancia gris cortical de pacientes con EM[4], lo cual podría ayudar a cuantificar la extensión real del proceso desmielinizante y a establecer mejores correlaciones con las alteraciones cognitivas que presentan.

La difusión es, por supuesto, un fenómeno 3D cuya magnitud varía de la dirección en la cual se miden los cambios de difusibilidad. Esta direccionalidad se produce porque la difusión del agua dentro y alrededor de las estructuras celulares no es libre, sino que está restringida al entrar en contacto con dichas membranas celulares y otras estructuras macromoleculares. Cualquier orientación de estas estructuras celulares estará reflejada en una correspondiente dependencia direccional de los desplazamientos difusionales. Debido a que el gradiente del campo magnético aplicado también tiene una dirección específica, el grado de atenuación de la intensidad de la señal depende de la dirección del gradiente y la magnitud de la difusión en esa dirección.

La idea básica de la delineación de las fibras nerviosas por tractografía es que la dirección principal de difusión coincide con la orientación de cada haz de fibras nerviosas, y un programa informático puede reconstruir el trayecto de dicho haz a partir de un voxel determinado o ROI elegido por el usuario.

Mientras que la tractografía se ha aplicado extensamente a otros tractos nerviosos cerebrales en pacientes con esclerosis múltiple, como el cuerpo caloso y la vía piramidal, son escasos los estudios que se han centrado en el estudio de las radiaciones ópticas y el nervio óptico[72].

Cicarelli et al. realizaron tractografía en pacientes 1 año después de un síndrome clínico aislado[73-74]. Observaron que la porción inferior de las radiaciones ópticas estaba localizada más inferolateralmente en los casos que en los controles. Además, los parámetros de difusión en las radiaciones ópticas estaban reducidos en los pacientes. Los autores crearon la hipótesis de que dichos cambios podrían traducir degeneración transináptica, reflejada en estudios postmortem de anatomía patológica[75] y mostraron que no estaban correlacionados con lesiones incidentales en las radiaciones ópticas, las cuales sí se reconocen bien en el nervio óptico[76]. Se sugirió que la localización alterada de las radiaciones ópticas podría estar en relación con reorganización cortical, un fenómeno que ha sido sugerido en diversos otros estudios de pacientes con neuritis óptica usando RM funcional[77-

79]. En controles sanos se ha reportado una relación estructural-funcional entre la fracción anisotrópica de las radiaciones ópticas y los datos de RM funcional, lo cual sugiere que las respuestas funcionales occipitales están limitadas por el número de radiaciones ópticas viables[77].

El presente estudio fue diseñado para evaluar de forma retrospectiva si las imágenes de DT MRI revelan la presencia de anomalías tisulares ocultas en la sustancia blanca aparentemente normal, en concreto en las radiaciones ópticas de pacientes con esclerosis múltiple en el estadio clínico más precoz, el de síndrome clínico aislado. Valoración retrospectiva de los parámetros de difusión (fracción anisotrópica –FA- y coeficiente de difusión aparente –ADC-) en las radiaciones ópticas de pacientes con síndrome clínico aislado que todavía no han evolucionado hasta esclerosis múltiple y comparación de los mismos con un grupo de controles, para detectar si existen diferencias significativas. Asimismo, se efectúa una comparación de estos parámetros de difusión entre los casos con clínica de vía óptica y aquellos con síntomas no visuales, para detectar posibles diferencias.

Conviene antes de desarrollar el diseño del estudio repasar brevemente aquéllos aspectos anatómicos esenciales para una adecuada identificación y representación de los tractos de sustancia blanca que pretendemos estudiar en este trabajo.

3. BASES ANATÓMICAS DE LA VÍA ÓPTICA.

La vía óptica está formada por las sinapsis consecutivas entre cuatro neuronas: primera neurona (los fotorreceptores), segunda neurona (las neuronas bipolares de la retina, que transmiten los impulsos de los bastones y los conos a las células ganglionares grandes de la retina), tercera neurona (las células ganglionares grandes, cuyo axones se reúnen para formar el nervio óptico y se dirigen a los centros primarios de la visión -cuerpo geniculado lateral-) y cuarta neurona (las células del cuerpo geniculado lateral, cuyos axones se proyectan hacia la corteza visual -área estriada- y forman las radiaciones ópticas).

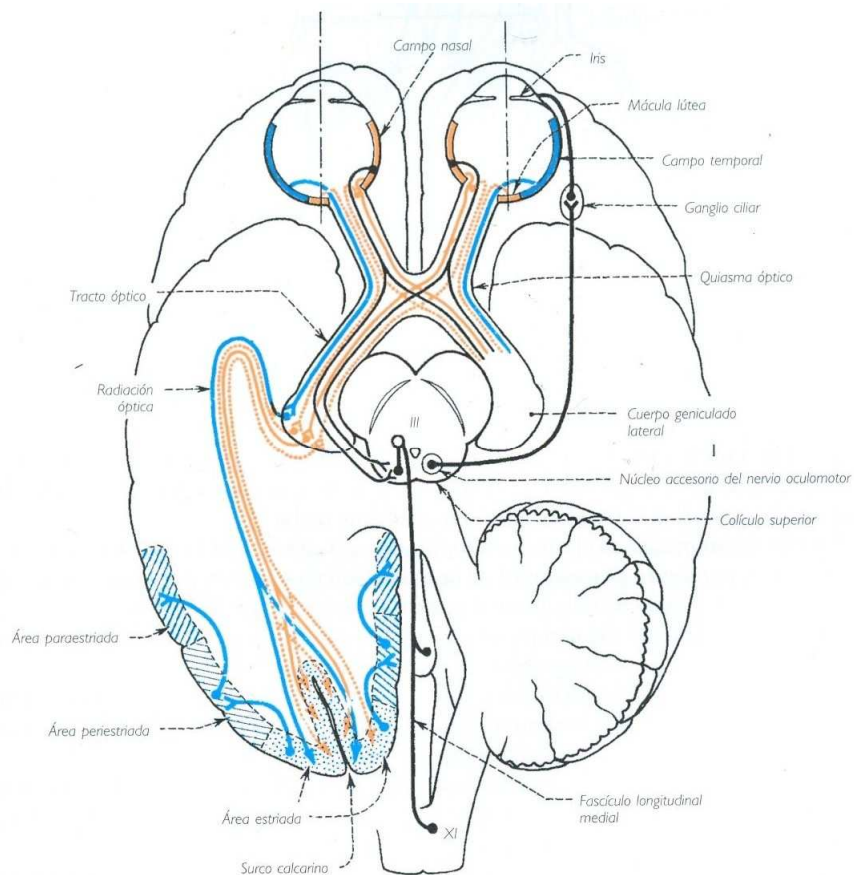


Fig.1.

El nervio óptico ingresa en la cavidad craneal por el conducto del nervio óptico. En la base del mesencéfalo forma, con el nervio óptico contralateral, el quiasma óptico. A partir de allí las fibras nerviosas conforman el tracto óptico. Ambos tractos rodean los pedúnculos cerebrales hasta llegar a los cuerpos geniculados laterales.

Previamente el tracto se divide en una raíz lateral y una raíz medial. Mientras que la mayor parte de las fibras transcurren por la raíz lateral hacia el cuerpo geniculado lateral, las fibras mediales pasan por debajo del cuerpo geniculado medial para llegar a los colículos superiores. Estas últimas fibras contienen las vías de los reflejos oculares. Las fibras ópticas también emiten algunas colaterales para el pulvinar del tálamo antes de terminar en el cuerpo geniculado lateral. En el cuerpo geniculado lateral comienzan las radiaciones ópticas de Gratiolet, que recorren la cara medial del lóbulo occipital hasta el surco calcarino y forman una lámina ancha de fibras que producen la rodilla temporal. Varias fibras doblan a nivel del lóbulo occipital en dirección anterior (rodilla occipital) para alcanzar los segmentos anteriores de la corteza visual[80].

En el quiasma óptico se cruzan las fibras ópticas que provienen de las mitades nasales de la retina. Las fibras de las mitades temporales no se cruzan sino que continúan por el mismo lado. Por ende, el tracto óptico derecho está formado por las fibras temporales del ojo derecho y las nasales del ojo izquierdo y el tracto izquierdo está formado por las fibras temporales del ojo izquierdo y las fibras nasales del ojo derecho. En un corte horizontal del tracto las fibras cruzadas son principalmente anterolaterales y las fibras que no se cruzan están ubicadas en posición posteromedial; entremedio las fibras están mezcladas.

Las fibras cruzadas y las fibras directas del tracto óptico se dirigen a las diferentes capas celulares del cuerpo geniculado lateral. El cuerpo geniculado contiene alrededor de 1 millón de células y este número corresponde a la cantidad de fibras ópticas. Sin embargo estas últimas terminaciones sobre cinco a seis células que se encuentran en distintas capas celulares. En el cuerpo geniculado lateral también terminan las fibras corticófugas de la corteza occipital, que se cree que regulan las aferencias excitatorias.

Los axones de las células geniculadas forman las radiaciones ópticas. Sus fibras están ordenadas según los diferentes territorios de la retina. Las fibras de la mitad inferior de la retina, sobre todo de la periferia, son las que más se extienden en dirección anterior a nivel de la rodilla temporal. Las fibras de la mitad superior de la retina y del territorio central de la mácula describen sólo un pequeño arco en el lóbulo temporal[80].

En el área estriada del hemisferio derecho terminan las fibras de las mitades derechas de la retina, que por lo tanto reciben los estímulos visuales de los campos visuales izquierdos. En el área estriada del hemisferio izquierdo terminan las fibras de las mitades izquierdas de la retina, con las impresiones visuales de los campos visuales derechos. En la persona diestra la mano derecha y el campo visual derecho están representados en el hemisferio dominante izquierdo[81].

4. HIPÓTESIS:

En fases muy precoces de la esclerosis múltiple (síndrome clínico aislado) no existen todavía alteraciones, o éstas son mínimas, en los parámetros de difusión de las radiaciones ópticas, lo que indicaría que éstas no se afectan de forma precoz en el curso de la enfermedad.

5. DISEÑO DEL ESTUDIO:

De forma retrospectiva se analizan las RM cerebrales realizadas a un grupo de 15 pacientes remitidos a nuestro servicio con el diagnóstico de síndrome clínico aislado y se comparan con las RM de un grupo de 14 controles similar constituido por familiares y/o acompañantes. Se realiza un postprocesado de los estudios para obtener imágenes de tensor de difusión de las radiaciones ópticas de cada sujeto. Tras una visualización 3D de las radiaciones ópticas por tractografía utilizando el software Volume-One, las regiones a analizar se establecieron en el punto medio de dichas radiaciones y se obtuvieron parámetros cuantitativos de la difusión en estos tractos de sustancia blanca. Tras la obtención de los datos, se realiza una comparación entre los casos y los controles, y dentro de los casos a su vez entre los que presentan clínica visual y los que no. La finalidad es detectar y cuantificar cambios relacionados con la enfermedad en la microestructura de las radiaciones ópticas.

5.1. Material y métodos.

5.1.1. Sujetos.

Para ser incluidos en el presente estudio, los pacientes debían haber presentado un episodio de síndrome clínico aislado a lo largo del mes precedente a la realización del estudio de RM cerebral, sin presentar ninguno de ellos un diagnóstico firme de esclerosis múltiple ni historia de episodios desmielinizantes previos. Otro criterio de exclusión lo constituían todas aquellas contraindicaciones para la realización de una RM, es decir, aquellos portadores de implantes cocleares y neuroestimuladores no seguros en RM; portadores de marcapasos, clips de aneurismas y expansores de mama desconocidos o no compatibles, o con sospecha de existencia de fragmentos férricos orbitarios. Se realizaron todos los exámenes clínicos y analíticos pertinentes para excluir diagnósticos alternativos. Ninguno de los pacientes incluidos en el estudio seguía ningún tratamiento con fármacos inmunomoduladores o inmunosupresores en el momento de la realización. Catorce voluntarios sanos entre familiares y acompañantes de los casos, todos ellos con un examen neurológico estrictamente normal, se sometieron al mismo examen en calidad de controles. Todos los participantes eran mayores de 18 años de edad y todos los sujetos firmaron el correspondiente consentimiento informado al menos 24 h antes de la realización del examen de RM.

Se estudiaron en total 29 pacientes, con estudios de RM realizados entre los meses de mayo de 2009 y junio de 2010: 15 casos y 14 controles, 14 varones y 15 mujeres, con edad media de 34'6 años, desviación estándar 6'6 años. La forma de presentación clínica de los CIS fue neuritis óptica en 7 (46'7%), síndrome hemisférico en 6 (40%) y síndrome de troncoencéfalo en 2 (13'3%).

5.1.2. Adquisición de las imágenes.

La obtención de las imágenes de RM se realizó durante una única sesión por paciente en un sistema de RM 3T MAGNETOM Trio a Tim System Echospeed (Siemens). Todos los sujetos tenían secuencias axiales fast spin echo (FSE), e imágenes potenciadas en T2 (tiempo de repetición [TR] 3,860 ms, matriz 448 x 448, 20 cortes axiales contiguos, y grosor de corte de 5 mm, con interespacio de 0'5 mm). El protocolo de difusión consistía en una secuencia ecoplanar single-shot potenciada en difusión. Los parámetros de adquisición de la secuencia de difusión fueron los siguientes: TE 91 ms, matriz de adquisición 192 x 192, FOV 23 x 23 cm, resolución de píxel 2,5 x 2,5 mm², 60 imágenes DW con gradientes de difusión aplicados a lo largo de 60 direcciones de difusión optimizadas, tiempos de difusión de $\delta = 32$ ms y $\Delta = 40$ ms, y amplitud máxima de gradiente de $22 \times 10^{-3} \text{ Tm}^{-1}$, un factor de b máximo de 1,000 smm⁻², 60 cortes axiales contiguos, grosor de corte de 5 mm, y tiempo de adquisición de las imágenes en difusión de 1 min 44 seg. El tiempo total de adquisición de las imágenes del estudio fue de 45 min.

5.1.3. Postprocesado y análisis de las imágenes.

Los datos fueron a continuación procesados para determinar el tensor de difusión, del cual se calcularon los mapas de las fracciones de anisotropía (FA). Para ello se transformaron los archivos de imagen de formato Dycom 2D a formato Analyze 3D mediante el software MRI-Cro versión 1.20 (compañía Chris Rorden). A continuación se procesaron los mismos con el programa Volume-One versión Win.32 para obtener finalmente los mapas de las fracciones de anisotropía. El software Volume one es un producto de "the VOLUME-ONE developers group" y está disponible en Internet (<http://www.volume-one.org>).

5.1.4. Medidas de cuantificación de la difusibilidad en las radiaciones ópticas.

En los cortes axiales, donde era visible la transición entre el brazo posterior de la cápsula interna hacia el pedúnculo cerebral, se situó el voxel de interés (ROI) dentro del teórico trayecto de la radiación óptica en el ápex del arco (bucle de Meyer-fig.2.-), alrededor del ventrículo lateral, con el vector de difusión principal en una dirección de anteromedial a posterolateral.

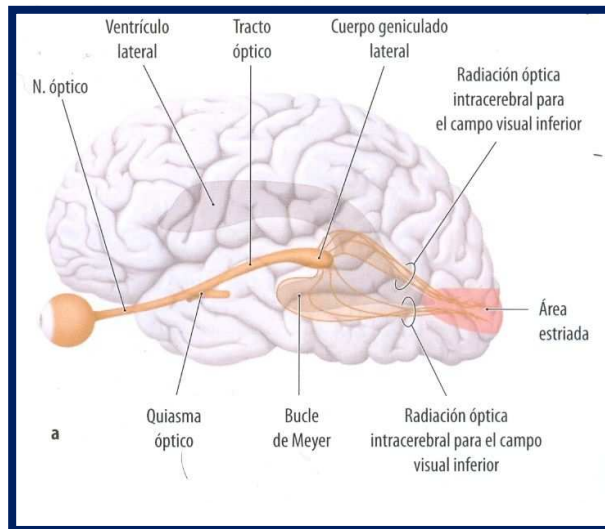


Fig.2.

Dicho punto fue elegido como punto de inicio de cada una de las radiaciones ópticas, como se muestra en la fig.3.

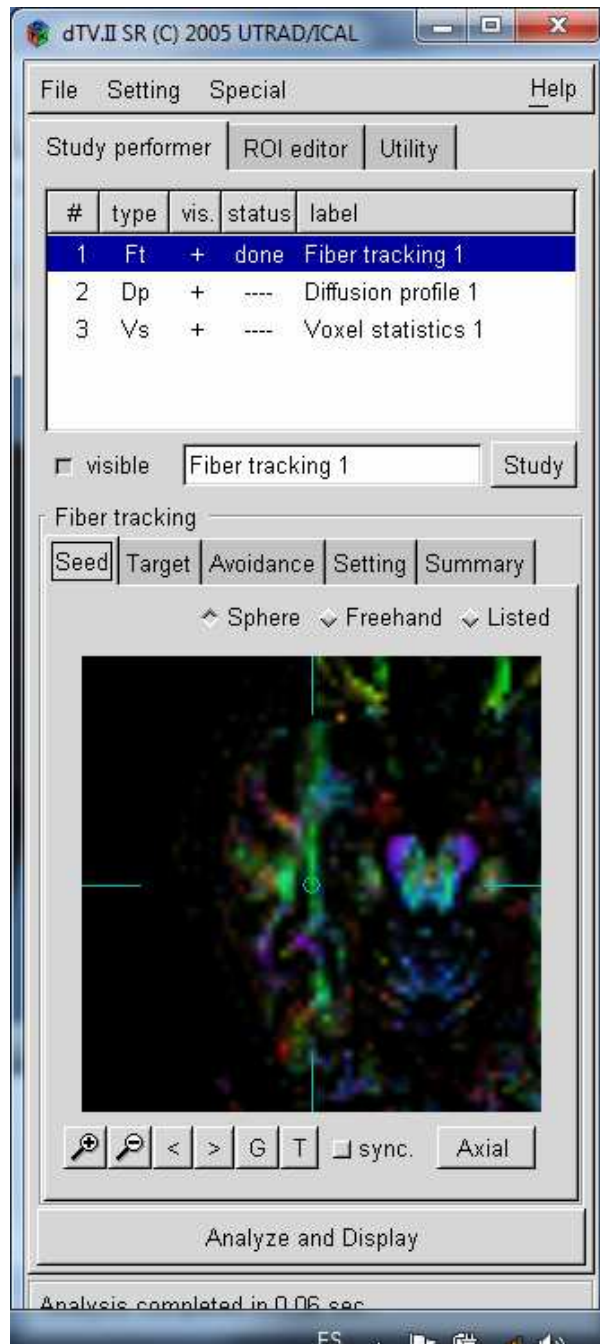


Fig.3.

A continuación (fig 4-6) se obtienen los mapas de las radiaciones ópticas, que mostraban conexiones mediales con el núcleo geniculado lateral y conexiones posteriores con las áreas de corteza visual. El propio programa informático ofrece los parámetros cuantitativos en el ROI que hemos definido previamente.

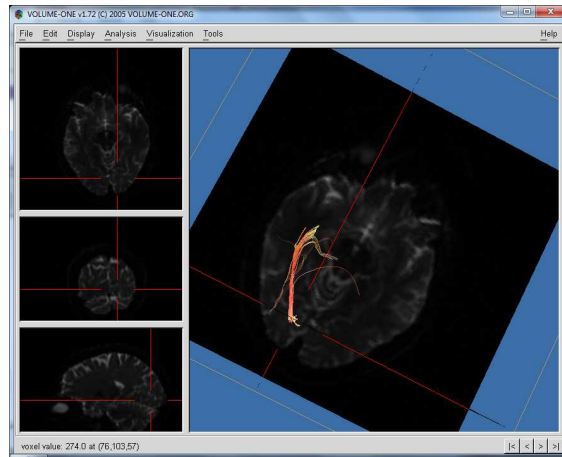


Fig.4.

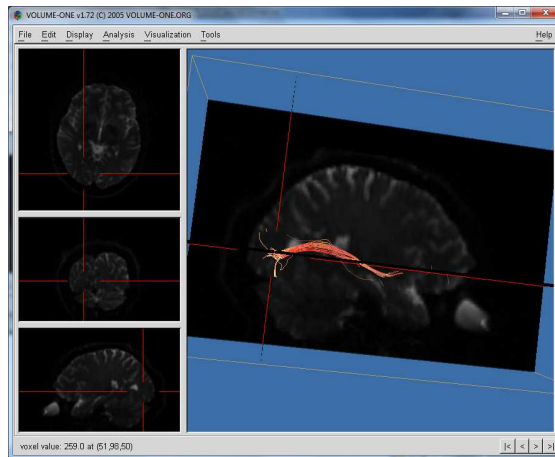


Fig.5.

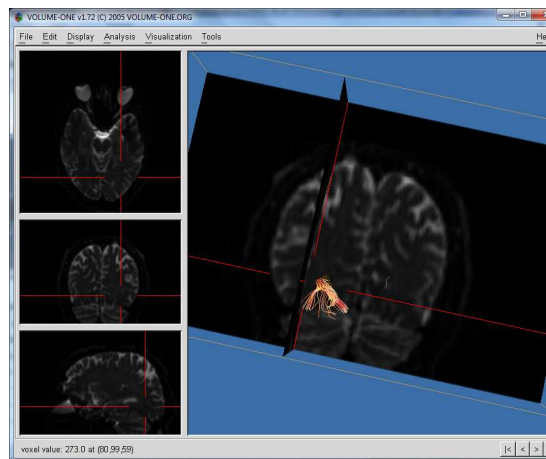


Fig.6.

5.1.5. Análisis estadístico.

Para cada paciente se valoraron los siguientes parámetros: edad, sexo, presencia o ausencia de clínica visual, fracción de anisotropía (FA) mínima, máxima, media y desviación estándar,

coeficiente de difusión aparente (ADC) mínimo, máximo, medio y desviación estándar.

Los valores de todos los datos obtenidos en el estudio propuesto, se almacenaron en la base de datos del programa estadístico SPSS 11.5, para Windows. Todo el análisis estadístico se realizó con el paquete estadístico SPSS versión 11.5, para Windows.

Descriptivos estadísticos de la serie, sexo, edad, presencia o ausencia de clínica visual y parámetros cuantitativos de la difusión en las radiaciones ópticas derecha e izquierda.

El conjunto de los datos fue sometido a un test paramétrico (T de student) para la evaluación de los valores medios de FA y ADC entre los grupos establecidos. Se compararon las diferencias de las variables continuas entre los valores entre los casos y los controles, y dentro de los primeros entre los que presentan clínica visual y los que no.

Valores de $p < 0.05$ se consideraron estadísticamente significativos.

5.1.6. Resultados esperados.

No se espera encontrar diferencias significativas en los parámetros de difusión de las radiaciones ópticas entre los casos y los controles debido a la fase muy precoz en la que se realizaron los estudios de RM. Por la misma razón, tampoco son esperables diferencias entre los subgrupos con y sin clínica visual dentro de los casos.

5.1.7. Resultados obtenidos.

Las imágenes potenciadas en difusión que se obtuvieron en el estudio presentaban una alta calidad en todos los pacientes y no estaban afectadas por artefactos de movimiento o por distorsiones geométricas. El valor medio del ADC de los pacientes fue de $0'753 \times 10^{-3} \text{ mm}^2/\text{s}$ (DE $0'1296 \times 10^{-3} \text{ mm}^2/\text{s}$) y no fue significativamente superior ($p > 0'05$) al valor medio del ADC de los controles: $0'762 \times 10^{-3} \text{ mm}^2/\text{s}$ (DE $0'1289 \times 10^{-3} \text{ mm}^2/\text{s}$). El valor medio de la FA de los controles fue de $0'44735$ (DE $0'14235$), tampoco significativamente superior ($p > 0'05$) al de los controles: $0'43965$ (DE: $0'13715$).

Como podemos comprobar según los datos recogidos en la tabla 1, al comparar los valores de FA y ADC (mínimo, máximo, media y desviación estándar) entre los casos y los controles, comprobamos que ninguno de los valores de p –“columna sig (bilateral)”- es inferior a $0'05$, por lo que se verifica la hipótesis de

que no se observan diferencias estadísticamente significativas en los parámetros de difusión entre los pacientes con CIS y los controles sanos. También se observa ausencia de diferencias estadísticamente significativas en la tabla 2, que compara los mismos parámetros de difusión entre los pacientes con y sin clínica visual.

Por último y en referencia a las posibles diferencias que podrían existir en función de la lateralidad de las radiaciones ópticas analizadas, en las tablas 1 y 2 se muestra que no existen variaciones reseñables en los valores de FA y ADC entre el lado derecho e izquierdo de los pacientes.

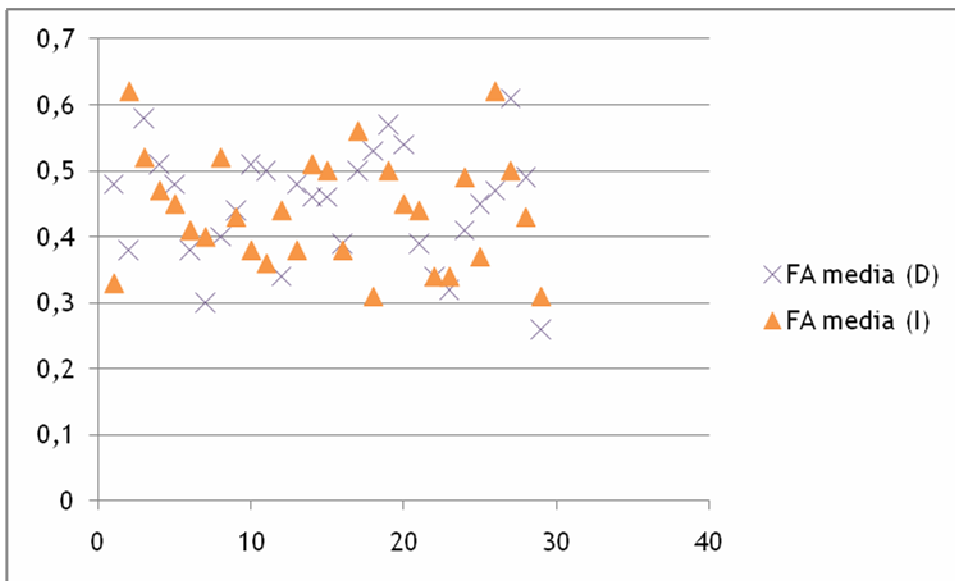


Tabla 1.

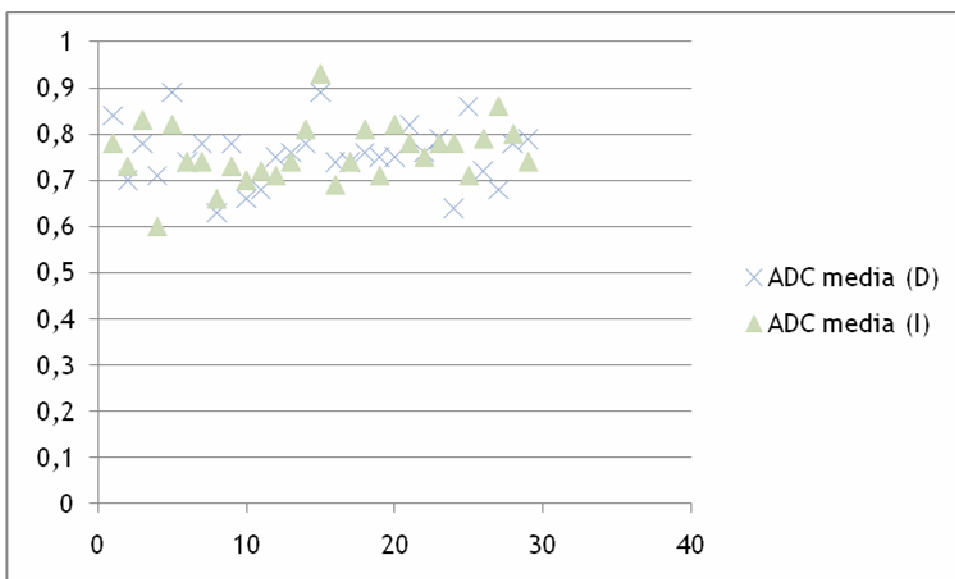


Tabla 2.

Efectivamente por lo tanto verificamos que, si bien es cierto que desde un primer momento en la esclerosis múltiple como se ha explicado en la introducción los procesos de inflamación y neurodegeneración acontecen de forma simultánea, y que la sustancia blanca aparentemente normal muestra signos de afectación en secuencias no convencionales de Resonancia Magnética, en fases tan precoces de la patología como la que presentan los casos seleccionados (síndrome clínico aislado) no se registran alteraciones en los parámetros de difusión de las radiaciones ópticas, tampoco entre aquellos pacientes con clínica visual y aquellos con cuadros clínicos diferentes.

6. DISCUSIÓN:

Son varios los estudios histopatológicos postmortem que han demostrado que la hiperplasia astrocítica, el edema parcheado, la infiltración perivascular, el adelgazamiento de la mielina, y la pérdida axonal son fenómenos que pueden acontecer en la sustancia blanca cerebral fuera de las lesiones macroscópicamente identificables en secuencias potenciadas en T2[10-11]. Dicho daño cerebral, que se sitúa más allá de la resolución de las técnicas convencionales de imagen podría influenciar la evolución de la esclerosis múltiple en cada paciente. En los últimos años, se ha realizado un esfuerzo considerable para investigar los patrones de lesión tisular en la sustancia blanca aparentemente normal. En este contexto, la DT MRI ha demostrado ser extremadamente sensible en la detección de anomalías cerebrales ocultas relacionadas con la EM, debido a la capacidad de esta técnica para cuantificar cambios microestructurales que modifican la integridad de los tejidos cerebrales[55, 70, 82].

Existe asimismo una evidencia creciente de que la extensión y gravedad del daño en la sustancia blanca aparentemente normal, detectado por técnicas cuantitativas de resonancia magnética, tiene un fuerte grado de correlación con el desarrollo de alteraciones neurológicas irreversibles en estos pacientes. Sin embargo, muy poco se sabe acerca de las características del daño tisular en la sustancia blanca aparentemente normal en pacientes con CIS sugestivo de EM en los estadios clínicos más precoces. Estudios preliminares de transferencia de magnetización por RM han mostrado resultados contradictorios. Entre las posibles explicaciones que podrían darse para esta discrepancia de resultados deberían considerarse cuestiones metodológicas como la duración del seguimiento clínico, el tamaño de la muestra, y los criterios de inclusión en el estudio de los pacientes.

Que sepamos, hasta la fecha tan sólo conocemos un estudio haya investigado las características de difusión en las radiaciones ópticas de

los pacientes con CIS, midiendo el coeficiente de difusión aparente y la fracción anisotrópica en varios puntos de interés en las sustancias gris y blanca aparentemente normales de 7 pacientes tras un episodio aislado unilateral de neuritis óptica y 10 controles sanos[73]. Se demostró en este trabajo la existencia de diferencias estadísticamente significativas en los parámetros medidos entre los casos y los controles. Posiblemente el hecho central que explica las diferencias existentes entre sus resultados y los nuestros sea que los estudios de imagen en aquél se realizaron 1 año después del evento clínico (en nuestro trabajo la realización de los estudios de RM se realizaron siempre en el mes posterior al episodio clínico), con lo que en general dicho estudio se sitúa en una fase más avanzada de la enfermedad, en la cual ya ha transcurrido el tiempo suficiente para la aparición de alteraciones medibles en la difusibilidad en las radiaciones ópticas de los pacientes.

Aunque algunos estudios han demostrado la utilidad de las imágenes potenciadas en difusión para cuantificar el daño estructural en los pacientes con esclerosis múltiple[3, 68, 71, 83-84], los resultados de este trabajo no han conseguido evidenciar diferencias estadísticamente significativas en los parámetros de difusión entre los sujetos con CIS y los sujetos sanos. La principal conclusión pues es que las radiaciones ópticas, parte integrante de los tractos de sustancia blanca aparentemente normal en pacientes con CIS, están respetadas en fases tan precoces de la enfermedad. Una posible interpretación de estos resultados consistiría en que los cambios inflamatorios y glióticos no son suficientemente significativos como para restringir el movimiento molecular libre del agua, lo cual implicaría que en estas fases tan precoces de la enfermedad la integridad de la mielina y de los axones está prácticamente conservada.

En definitiva, nuestros resultados revelan que en la fase de síndrome clínico aislado, cuando aún no existe un diagnóstico firme de esclerosis múltiple, no existen cambios estructurales, o son mínimos, en la sustancia blanca aparentemente normal, aunque otros estudios demuestren que estos cambios se desarrollan de una manera bastante precoz en la historia natural de la enfermedad. Los resultados también indican que, en las radiaciones ópticas tampoco existen alteraciones en la difusibilidad en los pacientes que debutan con CIS consistente en un episodio de neuritis óptica. Estas observaciones a su vez implican que los pacientes en fases tan precoces de la enfermedad probablemente no se beneficiarían de la instauración de una intervención terapéutica precoz a fin de prevenir pérdida tisular cerebral.

Debemos considerar que, aunque la DTI por RM tiene un gran potencial en la investigación de EM, la interpretación de los datos de difusión no

siempre es sencilla. Factores concomitantes determinan cambios en las medidas del tensor de difusión, y es difícil correlacionar dichos cambios con los procesos patológicos responsables de las manifestaciones clínicas. Por otra parte, la complejidad de la arquitectura axonal subyacente, incluso sin el daño estructural que ocurre debido a la enfermedad, juega un importante papel al determinar las características de la difusión. Por ejemplo, cuando la coherencia orientacional intravoxel de las fibras es baja (ej: en un punto de cruce de haces nerviosos), el daño a una de las fibras puede conducir a un aumento de la anisotropía porque el efecto de esta fibra es eliminado de la media del vóxel. Este tipo de situaciones son las que podrían explicar, al menos, parcialmente, por qué estudios preliminares postmortem reflejaron una correlación relativamente pobre entre los cambios de difusión y los hallazgos patológicos del tejido dañado en pacientes con EM. Por otra parte el tamaño muestral del estudio es reducido, lo cual limita la obtención de diferencias estadísticamente significativas. Se trata sin embargo de un estudio en desarrollo, que genera el objetivo de evaluar la presencia y extensión del daño cerebral en la sustancia blanca aparentemente normal en una muestra más amplia, lo cual se pretende conseguir a lo largo de los próximos meses.

REFERENCIAS:

1. Miller, D.H., *Guidelines for MRI monitoring of the treatment of multiple sclerosis: recommendations of the US Multiple Sclerosis Society's task force*. *Mult Scler*, 1996. **1**(6): p. 335-8.
2. Filippi, M., et al., *Guidelines for using quantitative measures of brain magnetic resonance imaging abnormalities in monitoring the treatment of multiple sclerosis*. *Ann Neurol*, 1998. **43**(4): p. 499-506.
3. Filippi, M., *The role of non-conventional magnetic resonance techniques in monitoring evolution of multiple sclerosis*. *J Neurol Neurosurg Psychiatry*, 1998. **64 Suppl 1**: p. S52-8.
4. Palacios., M.S.R.G.M.E., *Neurorradiología. Avances en diagnóstico por imágenes*, ed. M. Stoopen. 2010: Ediciones Journal.
5. Lucchinetti, C.F., et al., *Distinct patterns of multiple sclerosis pathology indicates heterogeneity on pathogenesis*. *Brain Pathol*, 1996. **6**(3): p. 259-74.
6. Bruck, W., et al., *Inflammatory central nervous system demyelination: correlation of magnetic resonance imaging findings with lesion pathology*. *Ann Neurol*, 1997. **42**(5): p. 783-93.
7. McDonald, W.I., D.H. Miller, and D. Barnes, *The pathological evolution of multiple sclerosis*. *Neuropathol Appl Neurobiol*, 1992. **18**(4): p. 319-34.
8. Filippi, M., et al., *A magnetization transfer imaging study of normal-appearing white matter in multiple sclerosis*. *Neurology*, 1995. **45**(3 Pt 1): p. 478-82.
9. Loevner, L.A., et al., *Microscopic disease in normal-appearing white matter on conventional MR images in patients with multiple sclerosis: assessment with magnetization-transfer measurements*. *Radiology*, 1995. **196**(2): p. 511-5.
10. Allen, I.V. and S.R. McKeown, *A histological, histochemical and biochemical study of the macroscopically normal white matter in multiple sclerosis*. *J Neurol Sci*, 1979. **41**(1): p. 81-91.
11. Trapp, B.D., et al., *Axonal transection in the lesions of multiple sclerosis*. *N Engl J Med*, 1998. **338**(5): p. 278-85.
12. Collins., R.C.K., *Patología estructural y funcional*. 6ª ed. 2000: Editorial McGraw-Hill-Interamericana.
13. Arstila, A.U., et al., *Studies on the pathogenesis of multiple sclerosis. Participation of lysosomes on demyelination in the central nervous system white matter outside plaques*. *Eur Neurol*, 1973. **9**(1): p. 1-20.
14. Miller, D.H., A.J. Thompson, and M. Filippi, *Magnetic resonance studies of abnormalities in the normal appearing white matter and grey matter in multiple sclerosis*. *J Neurol*, 2003. **250**(12): p. 1407-19.
15. Davie, C.A., et al., *Persistent functional deficit in multiple sclerosis and autosomal dominant cerebellar ataxia is associated with axon loss*. *Brain*, 1995. **118 (Pt 6)**: p. 1583-92.
16. Fu, L., et al., *Imaging axonal damage of normal-appearing white matter in multiple sclerosis*. *Brain*, 1998. **121 (Pt 1)**: p. 103-13.
17. Filippi, M., et al., *Comparison of MS clinical phenotypes using conventional and magnetization transfer MRI*. *Neurology*, 1999. **52**(3): p. 588-94.
18. Iannucci, G., et al., *Prognostic value of MR and magnetization transfer imaging findings in patients with clinically isolated syndromes suggestive of multiple sclerosis at presentation*. *AJNR Am J Neuroradiol*, 2000. **21**(6): p. 1034-8.
19. Kaiser, J.S., et al., *Magnetization transfer histogram analysis of monosymptomatic episodes of neurologic dysfunction: preliminary findings*. *AJNR Am J Neuroradiol*, 2000. **21**(6): p. 1043-7.

20. Brex, P.A., et al., *Magnetization transfer imaging in patients with clinically isolated syndromes suggestive of multiple sclerosis*. AJNR Am J Neuroradiol, 2001. **22**(5): p. 947-51.
21. Traboulsee, A., et al., *Normal-appearing brain tissue MTR histograms in clinically isolated syndromes suggestive of MS*. Neurology, 2002. **59**(1): p. 126-8.
22. Caramia, F., et al., *A longitudinal study of MR diffusion changes in normal appearing white matter of patients with early multiple sclerosis*. Magn Reson Imaging, 2002. **20**(5): p. 383-8.
23. Filippi, M., et al., *Evidence for widespread axonal damage at the earliest clinical stage of multiple sclerosis*. Brain, 2003. **126**(Pt 2): p. 433-7.
24. Fernando, K.T., et al., *Elevated white matter myo-inositol in clinically isolated syndromes suggestive of multiple sclerosis*. Brain, 2004. **127**(Pt 6): p. 1361-9.
25. van Walderveen, M.A., et al., *Correlating MRI and clinical disease activity in multiple sclerosis: relevance of hypointense lesions on short-TR/short-TE (T1-weighted) spin-echo images*. Neurology, 1995. **45**(9): p. 1684-90.
26. Truyen, L., et al., *Accumulation of hypointense lesions ("black holes") on T1 spin-echo MRI correlates with disease progression in multiple sclerosis*. Neurology, 1996. **47**(6): p. 1469-76.
27. Gass, A., et al., *Correlation of magnetization transfer ratio with clinical disability in multiple sclerosis*. Ann Neurol, 1994. **36**(1): p. 62-7.
28. Ormerod, I.E., et al., *The role of NMR imaging in the assessment of multiple sclerosis and isolated neurological lesions. A quantitative study*. Brain, 1987. **110 (Pt 6)**: p. 1579-616.
29. Miller, D.H., et al., *Precise relaxation time measurements of normal-appearing white matter in inflammatory central nervous system disease*. Magn Reson Med, 1989. **11**(3): p. 331-6.
30. Kesselring, J., et al., *Quantitative magnetic resonance imaging in multiple sclerosis: the effect of high dose intravenous methylprednisolone*. J Neurol Neurosurg Psychiatry, 1989. **52**(1): p. 14-7.
31. Armspach, J.P., et al., *In vivo determination of multiexponential T2 relaxation in the brain of patients with multiple sclerosis*. Magn Reson Imaging, 1991. **9**(1): p. 107-13.
32. Haughton, V.M., et al., *Quantitative MR in the diagnosis of multiple sclerosis*. Magn Reson Med, 1992. **26**(1): p. 71-8.
33. Filippi, M., et al., *A quantitative study of water diffusion in multiple sclerosis lesions and normal-appearing white matter using echo-planar imaging*. Arch Neurol, 2000. **57**(7): p. 1017-21.
34. Barbosa, S., et al., *Magnetic resonance relaxation time mapping in multiple sclerosis: normal appearing white matter and the "invisible" lesion load*. Magn Reson Imaging, 1994. **12**(1): p. 33-42.
35. Gasperini, C., et al., *Macroscopic and microscopic assessments of disease burden by MRI in multiple sclerosis: relationship to clinical parameters*. J Magn Reson Imaging, 1996. **6**(4): p. 580-4.
36. Kidd, D., et al., *The transverse magnetisation decay characteristics of longstanding lesions and normal-appearing white matter in multiple sclerosis*. J Neurol, 1997. **244**(2): p. 125-30.
37. Van Hecke, P., et al., *Human brain proton localized NMR spectroscopy in multiple sclerosis*. Magn Reson Med, 1991. **18**(1): p. 199-206.
38. Bruhn, H., et al., *Multiple sclerosis in children: cerebral metabolic alterations monitored by localized proton magnetic resonance spectroscopy in vivo*. Ann Neurol, 1992. **32**(2): p. 140-50.
39. Minderhoud, J.M., et al., *In vivo phosphorus magnetic resonance spectroscopy in multiple sclerosis*. Arch Neurol, 1992. **49**(2): p. 161-5.

40. Arnold, D.L., et al., *Proton magnetic resonance spectroscopic imaging for metabolic characterization of demyelinating plaques*. *Ann Neurol*, 1992. **31**(3): p. 235-41.
41. Confort-Gouny, S., et al., *A multiparametric data analysis showing the potential of localized proton MR spectroscopy of the brain in the metabolic characterization of neurological diseases*. *J Neurol Sci*, 1993. **118**(2): p. 123-33.
42. Husted, C.A., et al., *Biochemical alterations in multiple sclerosis lesions and normal-appearing white matter detected by in vivo ³¹P and ¹H spectroscopic imaging*. *Ann Neurol*, 1994. **36**(2): p. 157-65.
43. Kimura, H., et al., *Proton MR spectroscopy and magnetization transfer ratio in multiple sclerosis: correlative findings of active versus irreversible plaque disease*. *AJNR Am J Neuroradiol*, 1996. **17**(8): p. 1539-47.
44. Matthews, P.M., et al., *Assessment of lesion pathology in multiple sclerosis using quantitative MRI morphometry and magnetic resonance spectroscopy*. *Brain*, 1996. **119 (Pt 3)**: p. 715-22.
45. De Stefano, N., et al., *Axonal dysfunction and disability in a relapse of multiple sclerosis: longitudinal study of a patient*. *Neurology*, 1997. **49**(4): p. 1138-41.
46. Schiepers, C., et al., *Positron emission tomography, magnetic resonance imaging and proton NMR spectroscopy of white matter in multiple sclerosis*. *Mult Scler*, 1997. **3**(1): p. 8-17.
47. Davie, C.A., et al., *¹H magnetic resonance spectroscopy of chronic cerebral white matter lesions and normal appearing white matter in multiple sclerosis*. *J Neurol Neurosurg Psychiatry*, 1997. **63**(6): p. 736-42.
48. Rooney, W.D., et al., *¹H MRSI of normal appearing white matter in multiple sclerosis*. *Mult Scler*, 1997. **3**(4): p. 231-7.
49. Falini, A., et al., *Benign versus secondary-progressive multiple sclerosis: the potential role of proton MR spectroscopy in defining the nature of disability*. *AJNR Am J Neuroradiol*, 1998. **19**(2): p. 223-9.
50. Narayana, P.A., et al., *Serial proton magnetic resonance spectroscopic imaging, contrast-enhanced magnetic resonance imaging, and quantitative lesion volumetry in multiple sclerosis*. *Ann Neurol*, 1998. **43**(1): p. 56-71.
51. De Stefano, N., et al., *Axonal damage correlates with disability in patients with relapsing-remitting multiple sclerosis. Results of a longitudinal magnetic resonance spectroscopy study*. *Brain*, 1998. **121 (Pt 8)**: p. 1469-77.
52. Hiehle, J.F., Jr., et al., *Correlation of spectroscopy and magnetization transfer imaging in the evaluation of demyelinating lesions and normal appearing white matter in multiple sclerosis*. *Magn Reson Med*, 1994. **32**(3): p. 285-93.
53. Christiansen, P., et al., *Increased water self-diffusion in chronic plaques and in apparently normal white matter in patients with multiple sclerosis*. *Acta Neurol Scand*, 1993. **87**(3): p. 195-9.
54. Dousset, V., et al., *Experimental allergic encephalomyelitis and multiple sclerosis: lesion characterization with magnetization transfer imaging*. *Radiology*, 1992. **182**(2): p. 483-91.
55. Gallo, A., et al., *Diffusion-tensor magnetic resonance imaging detects normal-appearing white matter damage unrelated to short-term disease activity in patients at the earliest clinical stage of multiple sclerosis*. *Arch Neurol*, 2005. **62**(5): p. 803-8.
56. Morrissey, S.P., et al., *The significance of brain magnetic resonance imaging abnormalities at presentation with clinically isolated syndromes suggestive of multiple sclerosis. A 5-year follow-up study*. *Brain*, 1993. **116 (Pt 1)**: p. 135-46.
57. Sellner, J., et al., *[Radiologically isolated syndrome : Multiple sclerosis based solely on MRI findings?]*. *Nervenarzt*, 2010.
58. Sailer, M., et al., *[Cerebral and spinal MRI examination in patients with clinically isolated syndrome and definite multiple sclerosis]*. *Rofo*, 2008. **180**(11): p. 994-1001.

59. Brex, P.A., et al., *A longitudinal study of abnormalities on MRI and disability from multiple sclerosis*. N Engl J Med, 2002. **346**(3): p. 158-64.
60. O'Riordan, J.I., et al., *The prognostic value of brain MRI in clinically isolated syndromes of the CNS. A 10-year follow-up*. Brain, 1998. **121 (Pt 3)**: p. 495-503.
61. Barkhof, F., et al., *Comparison of MRI criteria at first presentation to predict conversion to clinically definite multiple sclerosis*. Brain, 1997. **120 (Pt 11)**: p. 2059-69.
62. Kress., K.S.S.H.B., *Brain Imaging*. Direct Diagnosis in Radiology. 2008: Thieme.
63. Swanton, J.K., et al., *MRI criteria for multiple sclerosis in patients presenting with clinically isolated syndromes: a multicentre retrospective study*. Lancet Neurol, 2007. **6**(8): p. 677-86.
64. Le Bihan, D., et al., *Imaging of diffusion and microcirculation with gradient sensitization: design, strategy, and significance*. J Magn Reson Imaging, 1991. **1**(1): p. 7-28.
65. Lafuente., L.O.J., *Aprendiendo los fundamentos de la resonancia magnética*. Monografía SERAM. 2007: Editorial Médica Panamericana.
66. Schmeets., V.M.R.W.R.N.S.H., *The Physics of Clinical MR Taught Through Images*. 2nd ed. 2009: Thieme.
67. Adams, C.W., *Pathology of multiple sclerosis: progression of the lesion*. Br Med Bull, 1977. **33**(1): p. 15-20.
68. Rovaris, M., et al., *Diffusion MRI in multiple sclerosis*. Neurology, 2005. **65**(10): p. 1526-32.
69. Roychowdhury, S., J.A. Maldjian, and R.I. Grossman, *Multiple sclerosis: comparison of trace apparent diffusion coefficients with MR enhancement pattern of lesions*. AJNR Am J Neuroradiol, 2000. **21**(5): p. 869-74.
70. Rovaris, M. and M. Filippi, *Diffusion tensor MRI in multiple sclerosis*. j neuroimaging, 2007. **17 Suppl 1**: p. 27S-30S.
71. Castriota-Scanderbeg, A., et al., *Coefficient $D(av)$ is more sensitive than fractional anisotropy in monitoring progression of irreversible tissue damage in focal nonactive multiple sclerosis lesions*. AJNR Am J Neuroradiol, 2003. **24**(4): p. 663-70.
72. Kolappan, M., et al., *Assessing structure and function of the afferent visual pathway in multiple sclerosis and associated optic neuritis*. J Neurol, 2009. **256**(3): p. 305-19.
73. Ciccarelli, O., et al., *Optic radiation changes after optic neuritis detected by tractography-based group mapping*. Hum Brain Mapp, 2005. **25**(3): p. 308-16.
74. Parker, G.J., et al., *Initial demonstration of in vivo tracing of axonal projections in the macaque brain and comparison with the human brain using diffusion tensor imaging and fast marching tractography*. Neuroimage, 2002. **15**(4): p. 797-809.
75. Evangelou, N., et al., *Size-selective neuronal changes in the anterior optic pathways suggest a differential susceptibility to injury in multiple sclerosis*. Brain, 2001. **124**(Pt 9): p. 1813-20.
76. Hornabrook, R.S., et al., *Frequent involvement of the optic radiation in patients with acute isolated optic neuritis*. Neurology, 1992. **42**(1): p. 77-9.
77. Toosy, A.T., et al., *Characterizing function-structure relationships in the human visual system with functional MRI and diffusion tensor imaging*. Neuroimage, 2004. **21**(4): p. 1452-63.
78. Toosy, A.T., et al., *Adaptive cortical plasticity in higher visual areas after acute optic neuritis*. Ann Neurol, 2005. **57**(5): p. 622-33.
79. Werring, D.J., et al., *Recovery from optic neuritis is associated with a change in the distribution of cerebral response to visual stimulation: a functional magnetic*

- resonance imaging study*. J Neurol Neurosurg Psychiatry, 2000. **68**(4): p. 441-9.
80. Hall, G., *Tratado de fisiología médica*. 9ª ed. 1999: Editorial McGraw-Hill-Interamericana.
 81. Frotscher, K.-. *Atlas de anatomía humana con correlación clínica. Sistema nervioso y órganos de los sentidos*. 2008, Editorial Médica Panamericana.
 82. Codella, M., et al., *A preliminary study of magnetization transfer and diffusion tensor MRI of multiple sclerosis patients with fatigue*. J Neurol, 2002. **249**(5): p. 535-7.
 83. Cercignani, M., et al., *Mean diffusivity and fractional anisotropy histograms of patients with multiple sclerosis*. AJNR Am J Neuroradiol, 2001. **22**(5): p. 952-8.
 84. Cercignani, M., et al., *Magnetisation transfer ratio and mean diffusivity of normal appearing white and grey matter from patients with multiple sclerosis*. J Neurol Neurosurg Psychiatry, 2001. **70**(3): p. 311-7.

CERTIFICAT DEL DIRECTOR O CO-DIRECTOR DEL TREBALL DE RECERCA

Dr. D FERNANDO APARICI ROBLES, Metge Adjunt Especialista en Radiodiagnòstic de l'Hospital Universitari La Fe,

FA CONSTAR,

que el treball titulat **Estudio comparativo de los valores de difusión por RM de las radiaciones ópticas en pacientes diagnosticados de síndrome clínico aislado con pacientes controles.** ha estat realitzat sota la meua direcció pel llicenciat, **FERNANDO FACAL DE CASTRO**, trobant-se en condicions de poder ser presentat com a treball d'investigació de 12 crèdits, dins el programa de doctorat en Diagnòstic per la Imatge (curs 2009-2010), a la convocatòria de setembre.

Valencia, de agost de dos mil deu.

Fdo. : D Fernando Aparici Robles

CERTIFICAT DEL DIRECTOR O CO-DIRECTOR DEL TREBALL DE RECERCA

Dr. D FRANCESC XAVIER ROMERO VIDAL, Professor Titular de Radiologia del Departament de Medicina de la Universitat Autònoma de Barcelona,

FA CONSTAR,

que el treball titulat **Estudio comparativo de los valores de difusión por RM de las radiaciones ópticas en pacientes diagnosticados de síndrome clínico aislado con pacientes controles.** ha estat realitzat sota la meva direcció pel llicenciat, **FERNANDO FACAL DE CASTRO**, trobant-se en condicions de poder ser presentat com a treball d'investigació de 12 crèdits, dins el programa de doctorat en Diagnòstic per la Imatge (curs 2009-2010), a la convocatòria de setembre.

Alicante, de agost de dos mil deu.

Fdo. : D Francesc Xavier Romero Vidal