

**UNIVERSIDAD AUTÓNOMA DE BARCELONA**

**FACULTAD DE MEDICINA**

**DEPARTAMENTO DE CIRUGÍA**

***Tratamiento de las roturas crónicas del tendón de Aquiles  
mediante la plastia de Christensen.***

**Autor:** Daniel N. Bianco Adames.

**Directores:** Juan Nardi Vilardaga.

**Colaboradores:** Xavier González Ustes.

Trabajo de investigación, septiembre 2012



Universitat Autònoma de Barcelona

Departament de Cirurgia

**JOAN NARDI VILARDAGA**, Professor Titular de Cirurgia Ortopèdica i Traumatologia de la Facultat de Medicina de la Universitat Autònoma de Barcelona,

INFORMA: que el treball titulat "*Tractament de les ruptures cròniques del tendó d'Aquil·les mitjançant la plàstia de Christensen*" ha estat realitzat per **DANIEL N. BIANCO ADAMES**, sota la meua direcció i reuneix les característiques metodològiques i científiques precises per procedir a la seva lectura.

Barcelona, 3 de setembre de 2012

*A Nicolás Bianco H. por presentarme la excelencia y marcar un punto lejano de referencia  
para ayudarme a conocer el esfuerzo y hacer de él mi compañero menos grato,  
pero sin duda de los más satisfactorios.*

# Índice

Introducción	Página 5
Revisión y actualización de la bibliografía	Página 7
Hipótesis	Página 15
Objetivo del trabajo	Página 16
Material y métodos	Página 17
Resultados	Página 21
Discusión	Página 26
Conclusiones	Página 28
Referencias Bibliográficas	Página 29

## Introducción

La rotura del tendón de Aquiles representa el tercer lugar en frecuencia entre las roturas tendinosas después del manguito de los rotadores y el tendón del cuádriceps. Fue descrita por Ambrosie Paré por primera vez en 1575. Albercht, en 1924, y Silversjold, en 1942, reportaron lesiones atléticas similares en bailarines, corredores y tenistas. Se considera una lesión frecuente en adultos de mediana edad, entre los 30 y 40 años, con predominio en el sexo masculino a razón de 3:1 y se asocia a actividades deportivas en el 75% de los casos, el 15% de los cuales presenta sintomatología previa de tendinopatía **(1)**.

El tendón de Aquiles de manera normal se ve sometido a un esfuerzo de 3000N durante la fase de despegue o propulsión de la marcha y puede incrementar hasta 7000N cuando se somete a grandes tensiones con la actividad intensa, lo cual lo hace susceptible de sufrir lesiones, especialmente si se asocian factores de riesgo **(2)**.

La etiología de las roturas espontáneas continua siendo desconocida. Existen distintos factores predisponentes que se han citado en la literatura, principalmente degenerativos, traumáticos y vasculares. Una contracción brusca e intensa del complejo aquileo puede generar una tensión excesiva en el tendón y lesionarlo en presencia de tendinopatias previas, calcificaciones o microtraumatismos repetitivos secundarios a sobreuso **(3)**. Se ha descrito un segmento de vascularización precaria o “zona crítica” entre los 2 y 6 centímetros de su inserción en el calcáneo, el cual se acentúa después de la tercera década de la vida **(4)**. Otros factores relacionados con esta lesión son: gota, el tratamiento local o sistémico con esteroides y una correlación con el tipo sanguíneo O **(5)**.

Las lesiones del tendón usualmente se presentan de manera súbita y pueden debutar con un dolor lancinante en la parte posterior de la pierna. Los pacientes suelen referir una sensación

de traumatismo en esa área e inclusive escuchar un chasquido. Entre un 20 y 30% de estos pacientes, después de un primer episodio, pueden presentar una disminución del dolor, lo cual retrasa su asistencia al servicio médico o con mayor frecuencia acuden, pero son mal diagnosticados ya sea porque el dolor no es significativo o conservan la flexión plantar por la acción del flexor largo del primer dedo, lo cual hace pensar al facultativo en una rotura parcial. Es este grupo de pacientes el que permanece sin diagnóstico o tratamiento por períodos mayores a 4 semanas y por ende el que suma casi la totalidad de las roturas crónicas **(6)**.

Las roturas crónicas pueden ser manejadas de forma conservadora o quirúrgica, la decisión de una conducta u otra dependerá del tipo paciente, las limitaciones que presente o criterio del cirujano. Sin embargo, está descrito en la literatura que la reconstrucción quirúrgica permite un mejor manejo de este tipo de lesiones. El número de métodos existentes es considerable y con resultados efectivos en muchos casos.

Tomando en consideración los datos aportados por la literatura se decidió hacer un estudio retrospectivo descriptivo en el Hospital Municipal de Badalona centrado en las roturas crónicas del tendón de Aquiles que fueron tratadas bajo la misma técnica quirúrgica y determinar si los resultados funcionales fueron satisfactorios.

## Revisión y actualización bibliográfica.

El tendón de Aquiles está constituido por el ensamblaje de las láminas aponeuróticas terminales del sóleo por delante y los gemelos por detrás. Sus fibras se disponen de manera uniforme y no presenta un calibre uniforme. De proximal a distal pierden espesor, alcanzando un calibre mínimo por detrás de la articulación tibiotarsiana, ensanchándose de nuevo para insertarse en la mitad inferior del calcáneo y reunirse con fibras posteriores de la aponeurosis plantar media, formando el sistema funcional dinámico aquiliano-calcáneo plantar que, a su vez, posibilita a los músculos plantares cortos proseguir y sostener el esfuerzo propulsor del tríceps sural durante los impulsos. Está rodeado de dos vainas, la aponeurótica y el peritendón, y carece de vaina sinovial. El peritendón consta de dos hojas: una interna o visceral y una externa o parietal, y que presenta ocasionalmente puentes o uniones entre ellas, denominadas mesotendones. Cuando existe fluido sinovial entre las dos hojas, se le denomina tenosinovia; si no, se le denomina tenovagina. El paratendón ha sido involucrado dentro del proceso patológico (7).

El tendón se inserta distalmente en la porción inferior del calcáneo en la tuberosidad postero-superior. Posteriormente se hallan tres bolsas serosas y por delante la voluminosa bolsa preaquiliana o bursa retrocalcánea que es una estructura lubricadora normal, localizada entre el tendón y el hueso proximalmente a su inserción. Por lo tanto, las bursas como la tuberosidad calcaneana estarían involucradas como procesos inflamatorios en la disfunción distal del tendón.

La tuberosidad postero-superior del calcáneo puede encontrarse marcadamente prominente, lo que ha sido denominado como Deformidad de Haglund. Esta prominencia ósea asociada a

una inflamación crónica de la bursa retrocalcánea puede mecánicamente perforar y químicamente erosionar el tendón de Aquiles en su inserción (8).

En la zona de inserción del calcáneo, al tendón le sigue una banda fibrocartilaginosa en la que las fibras de colágeno siguen su trayecto, convirtiéndose en células condrocíticas que dan lugar a la zona de fibrocartilago mineralizado. Más allá de ésta zona, el colágeno se confunde con el de la matriz ósea, lo que daría la base fisiopatológica a las entesopatías. La vascularización explica la etiopatogenia de las lesiones del tendón. El aporte arterial llega por las arterias periféricas, actuando el peritendón de portavasos, preferentemente, por su cara anterior y las proximales y distales a partir de la unión miotendinosa y de los ramos calcáneos, respectivamente. La parte menos irrigada se halla 4-6 cm proximal a la inserción calcánea, coincidiendo con la parte estrecha del tendón. La inervación proveniente del tibial posterior y safeno externo, es importante a la hora de explicar las lesiones, en tanto en cuanto la presencia de los mecanorreceptores que intervienen en la regulación de la contracción muscular explica el papel de tendón en el control propioceptivo del tobillo. La región menos inervada se corresponde con la menos vascularizada (9).

Entre sus características biomecánicas destaca su comportamiento viscoelástico y su función principal, es la de propulsión durante la marcha. Con frecuencia es sometido a fuerzas de 3.000 NW como por ejemplo en la salida de un sprint. La fuerza necesaria para romperlo es de 4.000 NW aproximadamente (10). El tendón sufre con la edad un proceso de envejecimiento del que es responsable la diferencia de estructura bioquímica de las fibras de colágeno y la disminución de proteoglucanos y contenido hídrico, además del factor vascular. Ello explicaría la mayor frecuencia de lesiones en individuos pasada la cuarta década con hipersolicitación deportiva. Especial mención merecen las lesiones derivadas de la administración de antibióticos de la familia de las fluoroquinonas que actúan a nivel de la síntesis de colágeno tipo I. También los corticoides y la isotretinoína han demostrado ser factores iatrogénicos (11).

La rotura del tendón de Aquiles es una patología cuya incidencia ha aumentado, debido al desarrollo considerable de las actividades deportivas en sujetos de todas las edades. Según



series, más del 75% se producen realizando una actividad deportiva (12), suponiendo un 8% de las lesiones deportivas (13), especialmente en los deportes de salto y carrera repetida.

El 20% del total de las roturas del tendón de Aquiles pasan desapercibidas (14). Esto puede ser debido a que los pacientes mantienen la flexión plantar a través de los músculos flexores profundos o por la fibrosis o cicatriz que aparece en consecuencia al traumatismo (12). Las roturas crónicas se definen como aquellas que tienen más de 4 semanas sin diagnóstico o tratamiento alguno (15).

## **Fisiopatología**

Una lesión del tendón de Aquiles desencadenará una respuesta de reparación refleja. Carden et al (16) observaron, en una semana posterior a la lesión inicial, había aparecido suficiente tejido de granulación entre los cabos del tendón para prevenir su oposición. A medida que pasa el tiempo el tejido fibroso aparece en el sitio de la rotura. La contractura de los músculos de la pantorrilla conlleva a un estrechamiento gradual de éste tejido fibroso que a su vez carece de la fuerza normal de un tendón sano (17). El tendón ocasionalmente puede llegar a sanar en continuidad en una posición alongada y con un diámetro menor. Esto conlleva a una pérdida de la eficiencia mecánica del complejo tríceps sural. Elftman (18) comprobó que la habilidad que tienen las fibras musculares de producir tensión disminuye a medida que su longitud disminuye y se aproxima casi a cero cuando ésta longitud se acerca al 60% de su longitud inicial. Esto conlleva a una debilidad de la flexión plantar del tobillo y está asociado desórdenes de la marcha. La contracción continua del tríceps sural conllevará a una mayor retracción del cabo proximal del tendón hasta hacer evidente el defecto entre ambos extremos. El tendón del plantar, cuando está presente, puede estar hipertrofiado. En las roturas crónicas, el tendón de Aquiles aparecerá frecuentemente de un aspecto mate, con forma irregular y adherido a la fascia circundante (19).

## Valoración del paciente

Los pacientes con roturas crónicas del tendón de Aquiles pueden presentar síntomas inespecíficos y que no necesariamente están localizados en el área del tendón. El dolor aquileo no está entre los motivos más frecuentes de consulta. Es esta falta de precisión en la clínica alrededor de la zona del tendón lo que contribuye a retrasos en el diagnóstico. Los pacientes pueden presentar edema alrededor del tobillo; inclusive llegar a referir una sensación de fatiga o debilidad con la deambulación prolongada. Esto también puede ser interpretado como una sensación de inestabilidad durante la marcha (20). Algunos referir dificultad para subir escaleras y caminar cuesta arriba. A su vez, pueden comunicar una incapacidad para realizar apoyo unipodal sobre la punta del pie (21).

A la exploración usualmente encontramos signos de atrofia en la musculatura de la pantorrilla. Una marcha de apoyo calcáneo con pérdida de la fase de propulsión. Normalmente el tendón de Aquiles pierde su contorno normal y puede estar presente un defecto visible alrededor del tendón o si ha ocurrido una cicatrización espontánea, engrosamiento a dicho nivel (22). Aquellos pacientes con un defecto visible pueden desarrollar retracciones a nivel de la piel, que deberán ser consideradas a la hora de decidir el tipo de tratamiento. En otros casos el defecto puede ser ocupado por tejido fibroso hasta el punto de no presentar defecto palpable entre los cabos del tendón.

La rotura conllevará a un aumento de la dorsiflexión pasiva del tobillo mientras que la retracción normal por parte del tendón para volver a la posición inicial se pierde. Ocasionalmente, algún paciente tendrá suficiente fuerza en el resto de flexores plantares para realizar un levantamiento único sobre la punta del pie, pero no la suficiente para hacerlo repetidas veces. La maniobra de Thompson o Simmonds tiene uso en el diagnóstico de rupturas del tendón de Aquiles. Se realiza con el paciente en decúbito prono con los pies colgando fuera de la mesa de exploración. Al apretar sobre la pantorrilla se produce una tracción de los gastrocnemios, lo que a su vez, tracciona el tendón de Aquiles. Este acortamiento en consecuencia genera la flexión plantar del pie (23). La imposibilidad de realizar

la flexión plantar al comprimir las masas musculares de la pantorrilla se considera diagnóstica o positiva para rotura del tendón de Aquiles. Maffulli (24) señaló que en los casos de rotura aguda esta prueba es altamente fiable. En los casos crónicos, la prueba puede generar falsos negativos, ya que la presencia de flexión plantar no necesariamente habla de un tendón intacto. Thompson y Doherty (25) notaron como en las roturas crónicas del tendón la flexión plantar la pueden generar las estructuras vecinas y en algunos casos un hematoma organizado, pasado el tiempo, genera una solución de continuidad que a su vez la permite.

Matles (22) describió otra prueba para valorar las roturas del tendón de Aquiles. Se coloca al paciente en decúbito prono con los pies colgando por fuera de la mesa de exploración y se le pide que realice una flexión activa de ambas rodillas hasta un ángulo de 90 grados. Dicha flexión produce un acortamiento de los gastrocnemios que conllevará a una flexión plantar del pie. Si el éste último se queda en una posición neutra o en ligera dorsiflexión, se considera que el tendón de Aquiles está roto. En roturas crónicas, el alargamiento del tendón o la pérdida de continuidad pueden llevar a una prueba positiva (fig. 1.)

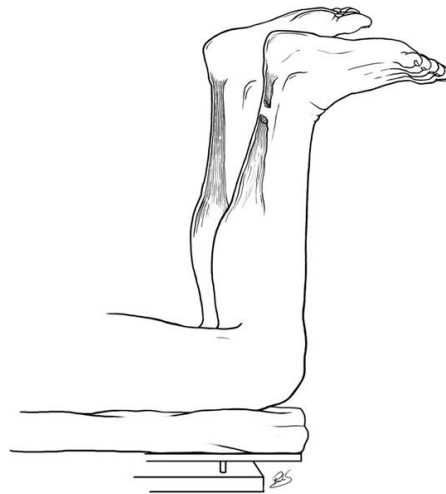


Fig. 1. Prueba de Matles positiva.

Otras dos pruebas han sido descritas en el diagnóstico de roturas del tendón de Aquiles por O'Brien (23) y Copeland (26). El test de O'Brien se realiza también con el paciente en decúbito

prono y con una aguja clavada en ángulo recto a través de la piel en la región de la pantorrilla, justo medial a la línea media y a 10 centímetros de la inserción distal del tendón en el calcáneo. Se ha de vigilar que la aguja no traspase el tendón. A continuación se realiza una dorsiflexión pasiva del tobillo, y si el tendón está intacto, la punta de la aguja apuntará en sentido proximal. La prueba de Copeland, al igual que las anteriores, con el paciente en decúbito prono se coloca un manguito de isquemia alrededor de la pantorrilla y se infla hasta los 100 mmHg manteniendo el pie en flexión plantar. Pasivamente se lleva a una flexión dorsal y se mide nuevamente la presión. Si ésta sube a cifras mayores o igual a los 140 mmHg se presume que el tendón está intacto. Fallos en el cambio de presión indican una rotura del tendón. Dichas pruebas fueron descritas para uso en lesiones agudas, su valor en casos de roturas crónicas aún no han sido determinadas.

Los estudios de imagen pueden ser útiles para la confirmación del diagnóstico. La radiología convencional puede revelar avulsiones óseas a nivel de la inserción distal en el calcáneo. A su vez, calcificaciones pueden estar presentes en el cabo proximal del tendón (27). La ecografía tal vez sea el método más empleado por su especificidad y capacidad descriptiva, para la confirmación de una ruptura ya sospechada con la exploración clínica (28); sin embargo la dificultad del ultrasonido recae sobre la experiencia personal del ecografista en el manejo del equipo así como la habilidad de interpretar las imágenes (29). La resonancia Magnética puede ser útil en la valoración de pacientes con este tipo de lesiones (30). El aspecto normal del tendón de Aquiles se ve como una banda de baja intensidad en todas las secuencias. Las roturas crónicas se pueden ver como imágenes con áreas de baja intensidad en T1 alteradas en las secuencias de T2. La resonancia puede aportar información en cuanto a la distancia que existe entre los cabos del tendón roto.

El tratamiento de las roturas crónicas del tendón de Aquiles admite opciones quirúrgicas como no quirúrgicas. El tipo de tratamiento dependerá del estado general del paciente, las comorbilidades asociadas así como el nivel de actividad que lleva en su vida diaria. Christensen (31) describió en un estudio retrospectivo 57 roturas del tendón de Aquiles, la mayoría de ellas crónicas. El autor utilizó la incapacidad de realizar apoyo unipodal sobre la punta del pie como

indicador de cirugía. El manejo de 18 lesiones de 57 consistió únicamente en observación, mientras que las 39 restantes fueron tratadas quirúrgicamente. Encontró que, basándose en la función del tendón y el dolor como criterios, el grupo de los operados mejoraba un 90% mientras que el grupo de los no tratados quirúrgicamente solo mejoraban un 70% respecto a estas variables. Sólo 56% de los pacientes que no se sometieron a cirugía habían recuperado la función, mientras que el 76% de los que fueron operados la recuperaron. El autor comprobó que en los pacientes no tratados quirúrgicamente la mejoría funcional podría tomar años y que su vez se acompañaba por un período doloroso hasta que el proceso de sanación llegase a su fin.

El tratamiento conservador puede ser considerado para aquellos pacientes que presenten comorbilidades asociadas tales como enfermedad vascular periférica, lo cual los hace malos candidatos para cirugía. También se puede decantar por el tratamiento conservador en aquellos pacientes que no tengan déficits funcionales importantes y sean capaces de realizar sus actividades de la vida diaria. Entre este grupo de pacientes se encuentran aquellas personas que suelen llevar vidas más o menos sedentarias y que pudieran convivir con la pérdida de fuerza asociada a la ruptura del tendón de Aquiles. Se han descrito varios tipos de ortesis para el tobillo con o sin alzas que pueden ser útiles, así como varios programas estructurados de rehabilitación enfocados en el fortalecimiento del resto de músculos flexores para compensar la pérdida de la función aquilea.

A pesar de que el tratamiento conservador está indicado en algunos pacientes con rupturas crónicas, la mayoría de los pacientes se manejan mejor con reconstrucción quirúrgica (19-32-33-34-35-27). El principal objetivo del tratamiento quirúrgico es restaurar la longitud y tensión normal del tendón de Aquiles. Las técnicas descritas para la reparación del tendón son de diversos tipos y pueden estar condicionadas por la longitud del defecto tisular. Si se trata de un defecto menor suturas término-terminales pudieran estar indicadas. En el caso de grandes defectos, se requieren técnicas de alargamiento, donde figura el uso de colgajos propios del tendón y fasciocutáneos (12), transferencias tendinosas que incluyen el flexor largo del primer dedo y/o peroneo corto (36), injerto libre de músculo y fascia lata, el uso de refuerzos con

tendones autólogos (37), y uso de materiales sintéticos para reconstrucción del tendón (38). Entre las técnicas de aumento, mención especial a la técnica de Christensen, que describiremos con más detenimiento, utilizada en nuestro trabajo y las conocidas de Silverskiold y Bosworth, así como las técnicas de V-Y de Abraham y Pankovich.

La Técnica de Christensen (1931) consiste en tomar un colgajo de gemelos de 1.5 a 2 cm de ancho y de 8 a 10 cm de longitud y rechazarlo hacia abajo para cubrir el defecto tanto en lesiones agudas como crónicas. Dicha técnica ha inspirado numerosa variaciones y ha sido descrita con otros nombres por distintos autores. En Francia se le conoce como técnica de Ducroquet (Goldstein 1970, Lelièvre 1977), o se ha confundido con la técnica descrita por Bosworth (Meary y Monat 1978). En estado Unidos es conocida como técnica de Tonino. Silverskiold en 1941, aporta la primera modificación. Traza un colgajo rectangular, algo más estrecho, de la porción central de la aponeurosis posterior del tríceps sural, y le da un giro de 180° antes de rebatirlo distalmente. La ventaja es que la superficie cruenta del colgajo no está en contacto con el paratendón o con el subcutáneo, y de esta forma se evitan adherencias (39).

## Hipótesis

Christensen describió en 1931 una técnica quirúrgica para la reconstrucción de las lesiones del tendón de Aquiles que consistía en rebatir un colgajo distalmente para unir los cabos de la lesión, previa resección del tejido cicatrizal, con buenos resultados. Numerosas variaciones de esta técnica se han descrito así como técnicas de distinta índole usando injertos a distancia como materiales sintéticos con resultados satisfactorios en tratamiento de estas lesiones.

Con este estudio se pretende valorar si la técnica quirúrgica de Christensen, sin resecar el tejido fibroso subyacente, en las lesiones crónicas del tendón de Aquiles puede obtener los mismos resultados funcionales respecto a las técnicas discutidas previamente en la literatura.

## **Objetivo del trabajo**

El objetivo principal del trabajo es evaluar los resultados funcionales obtenidos en pacientes tratados quirúrgicamente, mediante la técnica de Christensen, conservando el tejido fibroso como opción terapéutica, en el tratamiento de las lesiones crónicas del tendón de Aquiles.

Como objetivos secundarios confirmar si la ubicación de la lesión se corresponde con la zona crítica como se describe en la literatura y determinar si la rehabilitación temprana mediante la carga precoz permite la reincorporación laboral y a sus actividades cotidianas.



## Material y Métodos

Se realizó un estudio retrospectivo descriptivo donde se revisaron todos los pacientes diagnosticados de roturas crónicas del tendón de Aquiles, tratados quirúrgicamente en nuestro centro, Hospital Municipal de Badalona, entre julio del 2002 hasta noviembre de 2011.

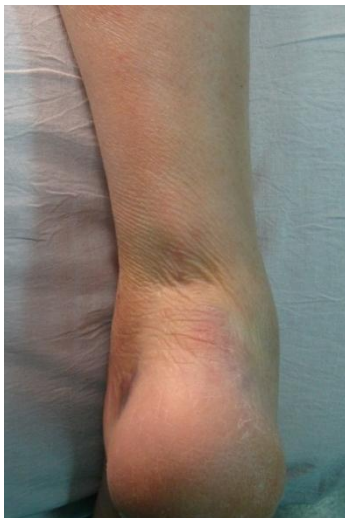Se recogió una muestra total de 6 pacientes. Se registraron las edades, la lateralidad de la lesión, el tiempo transcurrido entre el diagnóstico de la lesión y la intervención quirúrgica. Se realizaron controles postquirúrgicos con intervalos de 2 semanas hasta completar las 12 semanas, a partir de este punto pasaron a ser a las 16, 24 y 34 semanas respectivamente.

Los parámetros clínicos evaluados fueron la deambulaci3n, la marcha sobre las puntas de los pies, la fuerza flexora plantar y la maniobra de Thompson. La medici3n de la fuerza muscular fue valorada de forma analítica siguiendo la escala de Lovett por un mismo explorador y sus mediciones se llevaron a cabo a partir de la 4ta semana seguidas de intervalos de 4 semanas hasta completar las 34 semanas. La progresi3n de la recuperaci3n de la fuerza muscular tambi3n fue valorada mediante la habilidad de poder realizar la marcha sobre la punta de los pies y se recogieron los datos a partir de los controles realizados desde la semana 12. Durante el acto quirúrgico se valoró la ubicaci3n de la lesi3n y se apuntaron las medidas en centímetros del defecto palpable, así como la distancia de la inserci3n distal del tend3n de Aquiles. Una vez operados y reiniciada la incorporaci3n a sus actividades habituales se valoró el diámetro del nuevo tend3n y se comparó con el contralateral.

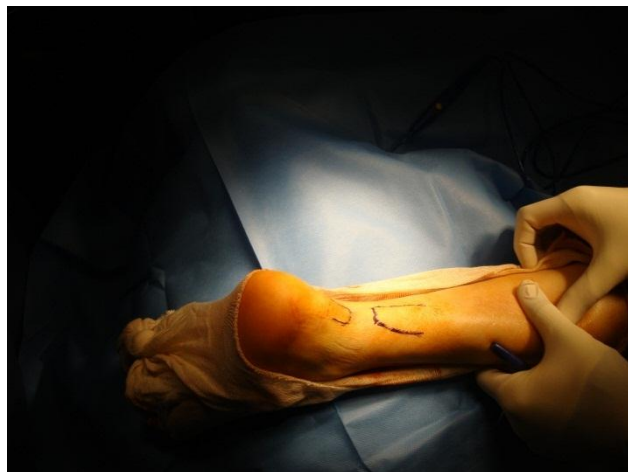Se valoraron los resultados clínicos pre y postquirúrgicos a través del cuestionario de tobillo y medio-pie de la *American Orthopaedic Foot and Ankle Society* (AOFAS). Estos últimos, fueron rellenos por los mismos pacientes y de esta forma se pudieron recoger datos subjetivos como el dolor y objetivos como la funci3n y el alineamiento del medio-pie. Paralelamente se

recogieron los datos relacionados con el tiempo de demora para retomar las actividades de la vida diaria de cada uno de ellos.

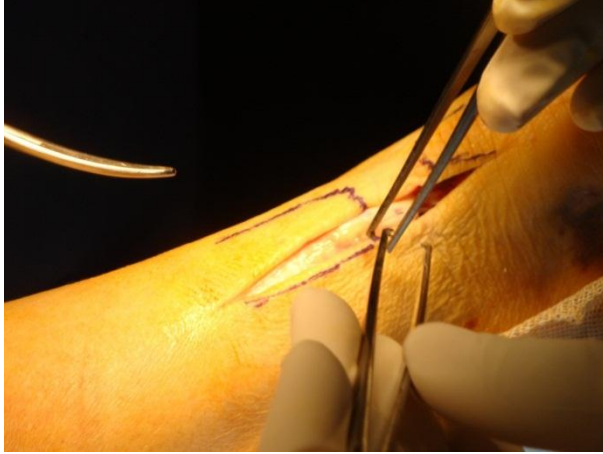
Todos los pacientes fueron operados por el mismo cirujano bajo anestesia raquídea en decúbito prono con manguito de isquemia preventiva. Mediante un abordaje posterolateral sobre la zona de rotura del tendón de Aquiles de 15 a 20 centímetros de longitud, se diseca piel y tejido subcutáneo y se expone la zona de la lesión (Fig. 1-2-3). Previa regularización de los bordes se realiza la plastia de Christensen cogiendo un colgajo del tríceps sural de 8 centímetros de longitud y 2 centímetros de ancho desde la zona proximal para cubrir el defecto sin retirar el tejido fibroso subyacente, respetando 3 centímetros por encima de esta zona (Fig. 4). Se rebate distalmente y se afrontan los cabos proximal y distal con el pie en equino y se fija con sutura tipo Bunnell con Ethibon del 0 (Fig. 5). Se sutura la fascia de la zona donante y se cierra el paratendón con Vicryl del 2-0 y parte del subcutáneo (Fig. 6). Se retira la isquemia y se procede al cierre de la piel con grapas. Y por último, manteniendo la posición del pie en ángulo de 90° se coloca una férula posterior de yeso.



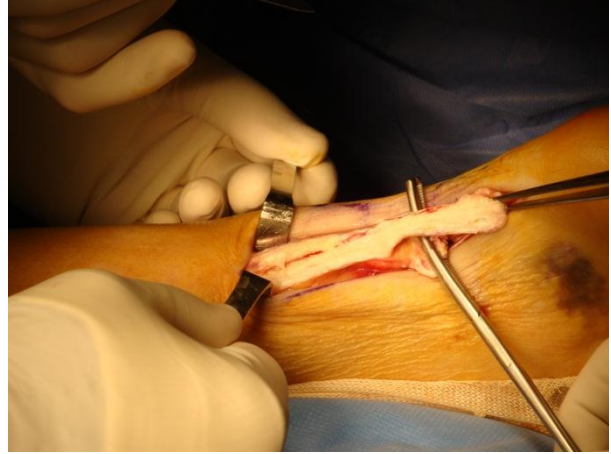
**Figura 1. Defecto de la lesión**



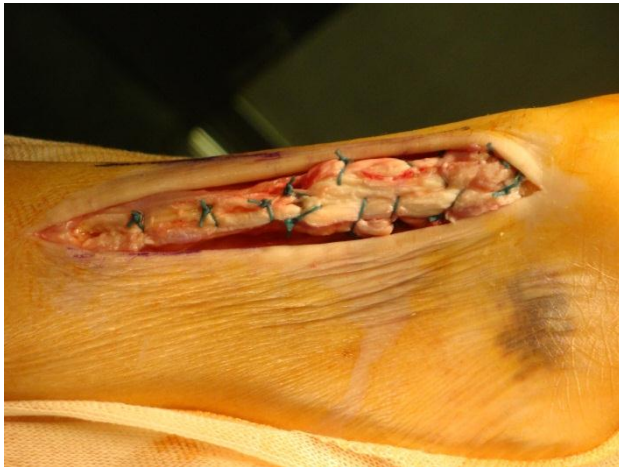**Figura 2. Rotulación de la lesión del tendón.**



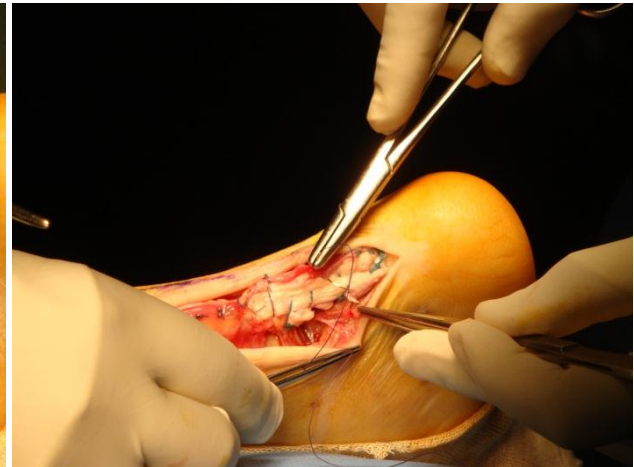
**Figura 3. Abordaje posterolateral sobre la lesión.**



**Figura 4. Colgajo de fascia gastrocnemios.**



**Figura 5. Sutura cabos tipo Bunnell con Ethibon Nº 0.**



**Figura 6. Sutura fascia donante y cierre del paratendón.**

A su vez, todos los pacientes permanecieron en descarga absoluta de la extremidad inferior afectada durante 4 semanas. A partir de este momento se sustituyó la férula por una ortesis estabilizadora de Walker fija a 90° y se permitió la carga parcial asistiendo la deambulación con ayuda de 1 o 2 bastones ingleses. A partir de la 6ta semana se permitió iniciar retirada progresiva de bastones y comenzar carga completa según tolerancia. Una vez cumplidas las 8 semanas, todos debían deambular sin soporte técnico, realizando carga completa manteniendo la ortesis de Walker e iniciando rehabilitación funcional del tobillo y tríceps sural. A las 12 semanas posteriores a la intervención quirúrgica se permitió el uso de calzado normal.

## Resultados

La muestra total fue de 6 pacientes, 3 hombres y 3 mujeres, la edad media fue de 56.16 años  $\pm$  14.24 años con una edad mínima de 39 años y máxima de 75 años. El tiempo transcurrido entre el diagnóstico de la lesión y la intervención quirúrgica fue como mínimo de 30 días y máximo de 120 días, con una media de 50 días. Se tuvo un seguimiento posterior al tratamiento de 34 meses en todos los casos. Tabla 1

					Observación intraquirúrgica	
Paciente	Sexo	Edad	Lateralidad	Tiempo Diagnóstico – Tratamiento (días)	Distancia inserción distal (cm)	Distancia entre cabos (cm)
1	M	39	Der	30	5	10
2	M	48	Izq	45	4	20
3	M	45	Izq	38	4	20
4	F	68	Der	120	4	9
5	F	62	Der	60	2	9
6	F	75	Izq	48	5	6

Tabla 1. Base de datos. Distribución por edad, sexo, lateralización de la lesión y características.

Clínicamente todos los pacientes tenían un defecto palpable en el sitio de la ruptura que se encontraba entre 2 y 6 centímetros de la inserción distal del tendón de Aquiles y la distancia promedio cuantificada intraoperatoriamente entre los cabos fue de 12.3 centímetros con una mínima de 6 centímetros y máxima de 20 centímetros. La tabla 2 muestra la prevalencia de dolor preoperatorio, tumefacción y rigidez asociados. Cabe destacar que ninguno de los pacientes presentaba síntomas severos o moderados asociados a la ruptura crónica del tendón de Aquiles, sólo 2 (33.3%) presentaba dolor ocasional y 1 (16.6%) leve tumefacción.

	Dolor	Tumefacción	Rigidez
Ninguno	4 (66.6%)	5 (83.3%)	6 (100%)
Poco	2 (33.3%)	1 (16.6%)	0
Moderado	0	0	0
Severo	0	0	0

Tabla 2. Prevalencia del dolor, tumefacción y rigidez preoperatorios. (N= 6)

La fuerza flexora plantar se cuantificó inicialmente de forma prequirúrgica, que era de 3/5 para todos los pacientes. A partir de las 8 semanas 2 pacientes habían aumentado su fuerza flexora a 4/5 (33.3%) y estos alcanzaron el máximo de 5/5 a las 12 semanas. Para éste período de tiempo el resto de pacientes se encontraban con una fuerza de flexión plantar de 4/5 (66.6%) y no desarrollaron la máxima puntuación hasta llegar a las 16 semanas (Gráfico 1).

Todos los pacientes presentaban una deambulación claudicante con una prueba de Thompson positiva previa a la intervención. La maniobra de Thompson se negativizó en 2 pacientes (33.3%) a las 8 semanas y en los 4 restantes (66.6%) lo consiguieron a las 12 semanas. De igual forma todos los pacientes deambulaban sin claudicar a partir de las 12 semanas.

En cuanto a la marcha sobre la punta de los pies, 2 pacientes (33.3%) consiguieron marchar sobre las puntas a las 12 semanas, 3 pacientes (50%) a las 16 semanas y uno de ellos (16.6%) a las 20 semanas posterior a la intervención quirúrgica.

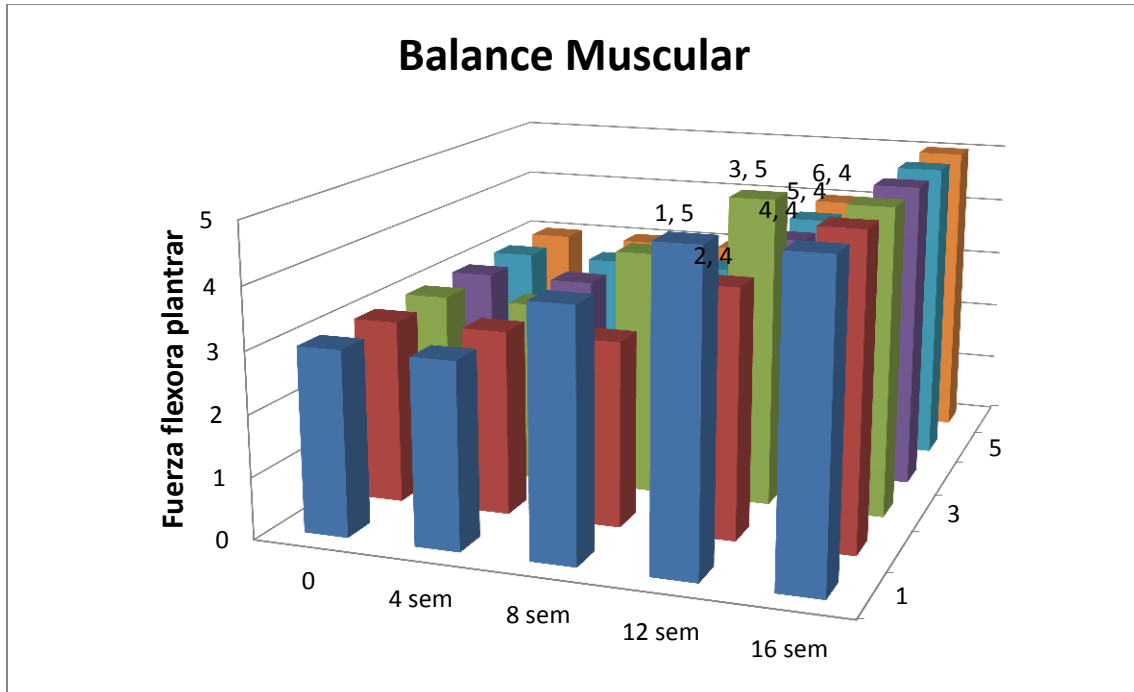


Gráfico 1. Balance Muscular en controles postquirúrgicos.

La claudicación de la marcha que prevalecía en todos los pacientes antes de la intervención quirúrgica se corrigió en 2 pacientes (33.3%) a las 12 semanas y en los 4 restantes (66.6%) a las 16 semanas. El defecto palpable a nivel de la lesión del tendón de Aquiles se corrigió en todas las lesiones y cabe destacar que el nuevo tendón presentaba un aumento del diámetro cercano al doble en todos los pacientes respecto al contralateral.

El tiempo medio para realizar carga parcial fue de  $29 \pm 1.6$  días y para llevar a cabo la carga completa fue de  $7.3 \pm 0.8$  semanas. Por otro lado, la reincorporación al trabajo fue de  $10.5 \pm 1.2$  semanas y a sus actividades deportivas a las  $24.5 \pm 2.5$  semanas en aquellos pacientes que lo hacían previamente. Tabla 3.

La puntuación media postquirúrgica del cuestionario de AOFAS fue de 96.6 en todos los pacientes. Partiendo de una media prequirúrgica de 35.3. Tabla 4

Pacientes	Reincorporación al trabajo (semanas)	Carga parcial (días)	Carga completa (semanas)	Deporte (semanas)
1	10	28	7	22
2	11	28	7	24
3	9	28	6	24
4	-	32	8	-
5	12	30	8	28
6	-	28	8	-
Media	10.5	29	7.33333333	24.5
DS	1.29099445	1.67332005	0.81649658	2.51661148

Tabla 3. Tiempo en conseguir carga parcial, completa y reincorporación actividades habituales.



Paciente	AOFAS prequirúrgico	AOFAS postquirúrgico
1	30	100
2	32	100
3	42	95
4	34	95
5	40	100
6	34	95
Media	35.3	96.6

Tabla 4. Puntuación cuestionario antes y después de tratamiento quirúrgico.

No se reportaron complicaciones en ninguno de los casos durante el postoperatorio, y tampoco ninguna re-ruptura hasta la fecha actual.

## Discusión

Múltiples factores se han descrito en el desarrollo de las roturas del tendón de Aquiles, sin embargo parecen coincidir todos los autores que la escasa vascularización local desempeña una función determinante, reportando así la llamada zona crítica, ubicada entre los 6 y 2 centímetros de la inserción distal en el calcáneo como la zona predilecta para este tipo de lesiones; zona que a su vez concuerda con la región lesionada de todos nuestros pacientes.

En el tratamiento de las roturas crónicas del tendón de Aquiles se han descrito numerosas técnicas quirúrgicas. Christensen describió en 1931 su técnica utilizando un colgajo de fascia de los gemelos con buenos resultados funcionales. En nuestra serie hemos utilizado la técnica descrita por Christensen aprovechando el tejido cicatrizal subyacente, utilizándolo como puente para reforzar el nuevo tendón, obteniendo resultados funcionales satisfactorios. Muchos estudios han descrito técnicas de reconstrucción dependiendo del tamaño del defecto restante tras la resección del tejido fibroso subyacente, pero a su vez, se han publicado estudios con excelentes resultados funcionales que llevaron a cabo la reconstrucción tendinosa, sin la resección del tejido cicatrizal previo (40-41). Con respecto al porcentaje de re-rupturas, nuestros pacientes, con un seguimiento total de 34 semanas, no presentaron complicaciones de este tipo, lo cual difiere de estudios previos donde se han publicado porcentajes con rangos que oscilan entre 1.4 a 3% (42-43) y en otros un poco más altos como un 17% (44-45). El tiempo de reincorporación a las actividades habituales fue menor en nuestra serie en comparación con otros estudios publicados anteriormente. Sexena et al (42), describen 5 pacientes tratados con técnicas de colgajos intrafasciales similares con combinación o no de reforzamiento del flexor largo del primer dedo y describen un promedio de tiempo reincorporación a sus actividades cotidianas de 34 semanas +/- 16 semanas. Con respecto al cuestionario del AOFAS, las puntuaciones de las publicaciones anteriores relacionadas van

desde 90 a 100 después de la reconstrucción del tendón de Aquiles (46); lo cual coincide con nuestra serie donde el 100% de los pacientes superaban los 90 puntos. Respecto al período de inmovilización en descarga, Yong- Serk et al, en un estudio donde comparaban distintos métodos de reconstrucción del tendón de Aquiles obtuvieron resultados funcionales que calificaron entre buenos y excelentes con una muestra de 12 pacientes durante un período de inmovilización con botina de yeso de 4 a 6 semanas. Jennings y Sefton (47) también describieron buenos resultados funcionales tras inmovilizar 16 pacientes por un período corto de tiempo después de reparar las lesiones tendinosas con cintas de avance de poliéster. Dichos hallazgos fueron similares a los obtenidos con nuestra serie donde todos los pacientes fueron inmovilizados por un período de 4 semanas. Posterior al período de descarga, nuestros pacientes iniciaron una carga parcial precoz dado que se ha descrito como un factor fundamental en el proceso de recuperación, ya que estimula la realineación de las fibras tendinosas y a su vez, la síntesis de colágeno para obtener una cicatriz más elástica y fuerte.

Aunque en nuestro estudio se han obtenidos resultados satisfactorios, no permanece exento de limitaciones. Se trata de un estudio retrospectivo con una muestra muy pequeña y una serie de limitaciones metodológicas existentes, entre ellas, la diferencia de edad que existía entre los miembros del grupo masculino respecto al femenino no fue tomada en cuenta y por ello quizás no sean generalizables al total de dichas poblaciones. A su vez, no respaldamos nuestros resultados tomando en consideración variables de confusión hipotéticas no medidas, y es por ello que no sabemos si ciertos factores de riesgo tales como el índice de masa corporal o comorbilidades asociadas habrían cambiado los resultados finales. Con diferencia respecto a estudios previos, en nuestra serie hemos considerado como indicadores de satisfacción el tiempo de reincorporación a sus actividades habituales y la propia valoración subjetiva por parte del paciente y no del especialista.

## Conclusiones

Diversos métodos de reparación quirúrgica se han descrito para tratar las lesiones crónicas del tendón de Aquiles con obtención de buenos resultados. En nuestro caso la reparación mediante la plastia de Christensen respetando el tejido fibroso subyacente y utilizándolo para reforzarlo, ha obtenido buenos resultados funcionales y una reincorporación temprana a sus actividades habituales.

El espesor del nuevo tendón es aproximadamente el doble del tamaño con respecto al contralateral en todos los casos, sin embargo, no se ha podido objetivar ninguna relación funcional al respecto mas que una observación estética.

La restitución de la tensión fisiológica del complejo soleo-gastrocnemios, es el objetivo de toda intervención quirúrgica. Estudios controlados con una muestra mayor que la nuestra, son necesarios para determinar si una técnica quirúrgica es superior con respecto a otras en el cumplimiento de dicho objetivo.

## Referencias Bibliográficas

1. Houshian S, Tscherning T, Nielsen P. The epidemiology of Achilles tendon rupture in a Danish country. *Injury* 1998; 29 (9): 651-4.
2. Soma CHA, Mandelbaum BR. Trastornos del tendón de Aquiles. *Clin Sport Med* 1994; 4: 840-53.
3. Astrom M, Westlin N. Blood flow in chronic Achilles tendinopathy. *Clin Orthop* 1994; 308: 166-72.
4. Arner O, Lindholm A, Orell SR. Histologic changes in subcutaneous rupture of the Achilles tendon: a study of 74 cases. *Acta Chir Scand* 1958/1959; 116: 484-90
5. Mann RA, Holmes GB, Seale KS, Collins DN. Chronic rupture of the Achilles tendon: a new technique of repair. *J Bone Joint Surg* 1991; 73-A (2): 214-8.
6. Scheller A, Kasser J, Quigley T. Tendon injuries about the ankle. *Orthop Clin North Am* 1980;11:801 11.
7. Basic Migue. *Manual de Ortopedia y Traumatología*. Ed. Mediterráneo. 2ª edición (1998).
8. Cailliet Rene. *Síndromes Dolorosos Tobillo y Pie*. Ed. El Manual Moderno. 3ª edición. (1998)
9. Amorós Macau J.M. *Lesiones del tendón de Aquiles*. *Manual de Cirugía Ortopédica y Traumatología*. Sociedad Española de Cirugía Ortopédica y Traumatología. Ed. Panamericana. 2ª edición (2010)
10. Komi N, et al. Biomechanical loading of Achilles tendon during normal locomotion. *Clin Sports Med* 1992;20:433-437

11. Koulvalchouk JF, Hassan E. Patología del tendón de Aquiles: tenopatías, rupturas, heridas. Enciclopedia médico quirúrgica. París.: Elsevier, 199. E-795.
12. Jozsa L, Vist MK, Balint BJ, Reffy A, Jarwnen M, Letho M, Marzo M. The role of recreational sport activity in Achilles tendon rupture. Clinical, pathoanatomical, and sociological study of 292 cases. *Am J Sports Med* 17:338–343, 1989
13. Leppilahti J, et al. Incidence of Achilles Tendon rupture. *Acta Orthop Scand* 1996;67:277-279
14. Mendicino SS, Reed TS. Repair of neglected Achilles tendon ruptures with a triceps surae muscle tendon advancement. *J Foot Ankle Surg* 35:13–18, 1996.
15. Pintore E, Barra V, Pintore R, Maffulli N. Peroneus brevis tendon transfer in neglected tears of the Achilles tendon. *J Trauma* 50:71–78, 2001.
16. Carden DG, Noble J, Chalmers J, et al. Rupture of the calcaneal tendon. The early and late management. *J Bone Joint Surg Br* 1987;69:416–20.
17. Myerson MS. Achilles tendon ruptures. *Instr Course Lect* 1999; 48:219–30.
18. Elftman H. Biomechanics of muscle with particular application to studies of gait. *J Bone Joint Surg Am* 1966;48:363–77.
19. Leslie H, Edwards W. Neglected ruptures of Achilles tendon. *Foot Ankle Clin* 2005;10:357–70.
20. Den Hartog B. Surgical strategies: delayed diagnosis or neglected Achilles' tendon ruptures. *Foot Ankle Int* 2008;29:456–63.
21. Nestorson J, Movin T, Moller M, et al. Function after Achilles tendon rupture in the elderly: 25 patients older than 65 years followed for 3 years. *Acta Orthop Scand* 2000;71:64–8.
22. Matles AL. Rupture of the tendon Achilles. Another diagnostic sign. *Bull Hosp Joint Dis* 1975;36:48–51.

23. O'Brien T. The needle test for complete rupture of the Achilles tendon. *J Bone Joint Surg Am* 1984;66:1099–101.
24. Maffulli N. The clinical diagnosis of subcutaneous tear of the Achilles tendon. A prospective study in 174 patients. *Am J Sports Med* 1998;26:266–70.
25. Thompson TC, Doherty J. Spontaneous rupture of tendon of Achilles: a new clinical diagnostic test. *J Trauma* 1962;2:126–9.
26. Simmonds FA. The diagnosis of the ruptured Achilles tendon. *Practitioner* 1957; 179:56–8.
27. Mann RA, Holmes GB Jr, Seale KS, et al. Chronic rupture of the Achilles tendon: a new technique of repair. *J Bone Joint Surg Am* 1991;73:214–9.
28. Bucholz RW, Heckman JD. Roturas del tendón de Aquiles. Rockwood & Green's 2003 Quinta edición Marban Tomo I; 2080-3.
29. Maffulli N, Ajis A. Management of chronic ruptures of the Achilles tendon. *J Bone Joint Surg Am* 2008;90:1348–60.
30. Karjalainen P, Hannu A, Pihlajamaki H, et al. Magnetic resonance imaging during healing of surgically repaired Achilles tendon ruptures. *Am J Sports Med* 1997. 25:164–71.
31. Christensen I. Rupture of the Achilles tendon: analysis of 57 cases. *Acta Chir Scand* 1953;106:50–60.
32. Inglis AE, Scott WN, Sculco TP, et al. Ruptures of the tendo Achillis. An objective assessment of surgical and non-surgical treatment. *J Bone Joint Surg Am* 1976; 58:990–3.
33. Gabel S, Manoli A II. Neglected rupture of the Achilles tendon. *Foot Ankle Int* 1994;15:512–7.
34. Maffulli N, Ajis A, Longo UG, et al. Chronic rupture of tendo Achillis. *Foot Ankle Clin N Am* 2007;12:583–96.

35. Us AK, Bilgin SS, Aydin T, et al. Repair of neglected Achilles tendon ruptures: procedures and functional results. *Arch Orthop Trauma Surg* 1997;116:408–11.
36. Wong MW, Ng VW. Modified flexor hallucis longus transfer for Achilles insertional rupture in elderly patients. *Clin Orthop Relat Res* 431:201–206, 2005.
37. Maffulli N, Leadbetter WB. Free gracilis tendon graft in neglected tears of the Achilles tendon. *Clin J Sport Med* 15:56–61, 2005.
38. Leppilahti J, Orava S. Total Achilles tendon rupture. A review. *Sports Med* 25:79–100, 1998.
39. Combalía A. Estudio estructural, ultraestructural y clínico de la rotura espontánea del tendón de Aquiles en el deportista. Tesis doctoral. Universidad Autónoma de Barcelona. Departamento de ciencias morfológicas. Facultad de medicina. Barcelona 1993.
40. Lee KB, Park YH, Yoon TR, Chung JY. Reconstruction of neglected Achilles tendon rupture using the flexor hallucis tendon [published online ahead of print December 16, 2008]. *Knee Surg Sports Traumatol Arthrosc.* 2009; 17(3):316-320.
41. Yasuda T, Kinoshita M, Okuda R. Reconstruction of chronic Achilles tendon rupture with the use of interposed tissue between the stumps [published online ahead of print February 9, 2007]. *Am J Sports Med.* 2007; 35(4):582-588.
42. Saxena A, Cheung S. Surgery for chronic Achilles tendinopathy. Review of 91 procedures over 10 years. *J Am Podiatr Med Assoc* 93: 283–291, 2003.
43. Bhandari M, Guyatt GH, Siddiqui F, Morrow F, Busse J, Leighton RK, Sprague S, Schemitsch EH. Treatment of acute Achilles tendon ruptures: a systematic overview and metaanalysis. *Clin Orthop Relat Res* (400) 2002;190–200, 2002.
44. Cetti R, Christensen SE, Ejsted R, Jensen NM, Jorgensen U. Operative versus nonoperative treatment of Achilles tendon rupture. A prospective randomized study and review of the literature. *Am J Sports Med* 21: 791–799, 1993.



45. Retting AC, Liotta FJ, Klootwyk TE, Porter DA, Mieling P. Potential risk of rerupture in primary Achilles tendon repair in athletes younger than 30 years of age. *Am J Sports Med* 33:119–123, 2005.
46. Yong-Serk P, Ki-Sun S. Surgical Reconstruction of Chronic Achilles Tendon Ruptures Using Various Methods. *Orthopedics/orthosupersite.com* 2012; 35(2): 213-218
47. Jennings AG, Sefton GK. Chronic rupture of tendo Achilles. Long-term results of operative management using polyester tape. *J Bone and Joint Surg Br* 84-B:361–362, 2002.