



ACTIVITATS

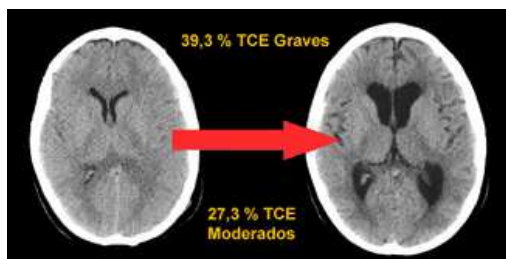
TESIS

ENTREVISTES

AVENÇOS

A FONS

## MEDICINA I SALUT



### AVENÇOS

#### Identifiquen el paper clau d'un gen per a la supervivència neuronal

Investigadors de la UAB han mostrat el paper primordial que un gen, el *Nurr1*, juga en la supervivència neuronal associada a l'activitat sinàptica. Aquesta descoberta pot ajudar en la comprensió de les alteracions en les connexions neuronals i les degradacions neuronals que comporta l'Alzheimer.

[+]

### AVENÇOS

#### Un mètode més precís per al diagnòstic de la dissecció aòrtica

La dissecció aòrtica és una malaltia vascular amb elevada mortalitat en què s'esquinça la paret de l'aorta. Determinar les variables que caracteritzen la dissecció condiciona el tractament dels pacients i la seva evolució per la qual cosa és important disposar d'unes bones eines de diagnòstic. Investigadors de la UAB han testat una nova tècnica en 3D.

[+]

### A FONS

#### Arsènic i cèl·lules mare, és el càncer el destí d'aquesta relació? (Premi Aposta UAB 2011)

L'arsènic causa diversos tipus de càncer. No obstant això, moltes persones al món viuen exposades a l'arsènic que, de manera natural, es troba en sòls i aigües no depurades. Aquest projecte reconegut amb un Premi Aposta de la UAB pretén determinar quina relació té l'arsènic amb l'aparició de cèl·lules mare canceroses, capaces de generar un tumor.

[+]

### A FONS

#### Plantes ornamentals potencialment tòxiques

La mèlia és un arbre ornamental que conté principis actius que poden resultar tòxics a partir de certes dosis o en determinades circumstàncies. Malgrat això, es pot trobar en jardins públics ja que no existeix cap legislació a Espanya que ho reguli. Experts de la UAB alerten que, a més dels criteris ornamentals, caldria tenir en compte els criteris de toxicitat.

[+]

## 10/2006 - Dilatacions al cervell a causa dels traumes cranioencefàlics

Algunes de les persones que pateixen un trauma cranioencefàlic greu o moderat experimenten una dilatació ventricular al cervell que pot afegir seqüeles evitables als pacients. Científics de la UAB han estudiat l'origen de la dilatació, han determinat que se produeix freqüentment i han alertat sobre la importància de diagnosticar i tractar aquest problema.

### Referències

Article: Poca, MA; Sahuquillo, J; Mataro, M; Benejam, B; Arian, F; Baguena, M "Ventricular enlargement after moderate or severe head injury: A frequent and neglected problem" *JOURNAL OF NEUROTRAUMA*, 22 (11): 1303-1310 NOV 2005.

Los pacientes con un traumatismo craneoencefálico (TCE) grave pueden presentar un aumento de tamaño diferido de los ventrículos cerebrales. Este fenómeno puede ser el resultado de una atrofia cerebral, secundaria a una lesión difusa de los axones que intercomunican las neuronas corticales con neuronas de estructuras más profundas, aunque también puede deberse a una alteración en los mecanismos de eliminación del líquido cefalorraquídeo (LCR), causada por la reacción inflamatoria y cicatricial del espacio subaracnoideo después de hemorragias subaracnoideas y lesiones corticales que sufren estos pacientes. Cuando la dilatación ventricular se debe a un mecanismo atrófico, no podemos modificar el resultado final del enfermo. Sin embargo, si la dilatación ventricular se debe a una alteración de los mecanismos de eliminación del LCR (hidrocefalia postraumática), si no realizamos un diagnóstico y tratamiento correctos el paciente puede frenar su mejoría clínica o empeorar, lo que contribuye a añadir secuelas evitables en estos pacientes.

En nuestro estudio constatamos que el 39,3% de los pacientes con un TCE grave presentaron una dilatación ventricular y que este problema también estaba presente en un porcentaje importante de los pacientes con un TCE moderado (27,3%). Un hallazgo adicional muy importante fue que el aumento de tamaño del sistema ventricular se produjo de forma precoz al traumatismo (en el 57,6% de los pacientes con una dilatación ventricular el diagnóstico se efectuó a las 4 semanas del traumatismo y en el 69,7% de los casos el diagnóstico se realizó dentro de los 2 primeros meses del traumatismo). En nuestro estudio no encontramos que la presencia de una hemorragia subaracnoidea o intraventricular fueran factores predisponentes para la dilatación ventricular. Además, encontramos que este fenómeno podía desarrollarse independientemente del tipo de lesión cerebral traumática que presentaron los pacientes y de su nivel de conciencia inicial. Un hecho significativo fue que los pacientes con una dilatación del sistema ventricular secundaria al traumatismo presentaron un peor resultado final.

En conclusión, los resultados de nuestro estudio indican que la dilatación ventricular en los pacientes que han presentado un TCE grave o moderado es un hecho frecuente, al que durante años posiblemente hemos prestado poca atención. Sin embargo, dado que su presencia influye negativamente en el resultado final del enfermo, deberemos aplicar protocolos que nos ayuden a diagnosticar y tratar de forma correcta este frecuente problema.

### M.A. Poca

Hospital Universitari Vall d'Hebron  
Universitat Autònoma de Barcelona

pocama@neurotrauma.net