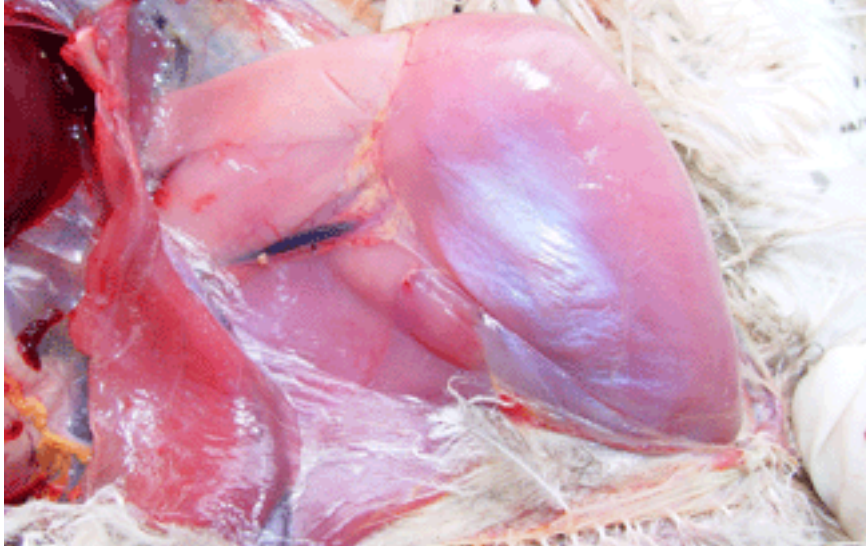

La miopatia de captura també afecta als sisons

04/2007 - **Ciència Animal.** La miopatia de captura causa lesions musculars molt greus als mamífers i a algunes aus salvatges, com a conseqüència de l'estrès que pateixen en veure's capturats. Un equip d'investigadors ha descrit ara per primera vegada aquesta malaltia en el sisó, un ocell present a les planes de Lleida, al qual han estudiat durant dos anys.

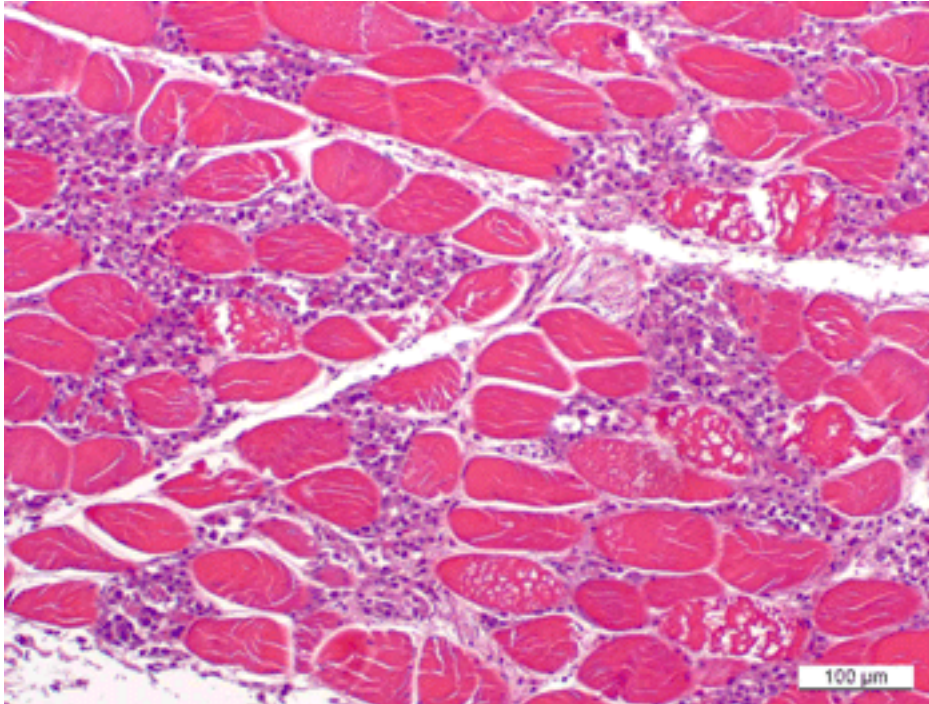


Imatge ventrodorsal de la pota esquerra d'un sisó afectat per miopatia de captura. Els músculs presenten un color molt pàl·lid.

La miopatia de captura és una malaltia no infecciosa que s'observa amb freqüència als mamífers salvatges durant la seva captura, immobilització i transport. No obstant això, també es pot produir en les aus, especialment en aquelles espècies de potes llargues, com flamencs, grues i estruços, però també en aus aquàtiques, galliformes i rapinyaires. Aquesta malaltia es caracteritza per lesions musculars molt greus, degudes a alteracions fisiològiques complexes, com a conseqüència de l'estrès que pateixen els animals salvatges en veure's capturats.

El sisó (*Tetrax tetrax*) és una espècie amenaçada, de la mida d'un faisà, que pertany a l'Ordre de les Gruïformes i habita zones obertes estepàriques i de conreu de secà. Durant un estudi mitjançant radio-seguiment a les planes de Lleida durant 2002 i 2004, es van produir quatre casos de miopatia de captura en un mascle adult i tres mascles joves capturats amb llaços.

Aquest ocells formaven part d'un grup de 37 sisons capturats amb l'autorització del Departament de Medi Ambient de la Generalitat de Catalunya. Els temps durant el qual els ocells van estar capturats al llaç va ser inferior als 2 minuts. L'operació de marcatge es va realitzar al mateix lloc de captura i va durar entre 25 i 55 minuts. Després del seu alliberament, els ocells presentaven dificultat o impossibilitat per caminar i/o volar, i van morir al voltant d'una setmana després del seu alliberament. Dos ocells van ser depredats parcialment, però es desconeix si estaven vius o no quan van ser capturats pels depredadors.



Inflamació, pèrdua de l'estriació i infiltrat mononuclear en les fibres musculars d'un sisó afectat per miopatia de captura. Bar=100 µm.

A la necròpsia es van observar les lesions característiques de miopatia de captura als músculs de les potes, com color molt pàl·lid i textura friable. Histològicament, la presència de fragmentació i necrosis de les fibres musculars, van confirmar el diagnòstic. Tots els músculs poden estar afectats per aquesta malaltia, però el fet que només els de les potes hi hagin estat lesionats, ens indica la naturalesa de l'esforç muscular que ha induït els canvis. Degut a que les potes de l'ocell han d'estar flexionades per immobilitzar-lo, i que aquest animal lluita per intentar fugir, els músculs d'aquestes potes estan sotmesos a un esforç muscular molt intens.

És molt poc freqüent trobar a la bibliografia la descripció de les incidències que es produeixen durant les operacions de captura dels animals salvatges. Aquesta és la primera vegada que es descriu la miopatia de captura en el sisó, la qual cosa indica que és una espècie susceptible a aquesta malaltia i que s'han de prendre les màximes precaucions per la seva captura i maneig.

Ignasi Marco¹
 Gregorio Mentaberre¹
 Anna Ponjoan²
 Gerard Bota²
 Santi Mañosa³
 Santiago Lavín¹

Departament de Medicina i Cirurgia Animals

1 Servei d'Ecopatologia de Fauna Salvatge, Facultat de Veterinària, Universitat Autònoma de Barcelona 2 Àrea de Biodiversitat. Centre Tecnològic Forestal de Catalunya. 3 Departament de Biologia Animal, Universitat de Barcelona

"Capture myopathy in little bustards after trapping and marking". Marco, I; Mentaberre, G; Ponjoan, A; Bota, G; Manosa, S; Lavín, S. JOURNAL OF WILDLIFE DISEASES, 42 (4): 889-891 OCT 2006.