

La retinografia ajuda a predir millor el risc del malalt hipertens

06/2008 - Medicina i Salut.

L'avaluació dels vasos de la retina és molt útil per al diagnòstic inicial d'hipertensió arterial, ja que ofereix informació per poder determinar millor el risc que tindrà el malalt hipertens i assignar, d'aquesta manera, el tractament més adequat. L'exploració del fons d'ull és el mètode més comú, però sovint es passa per alt degut a les seves condicions especials d'aplicació. Aquest treball proposa la retinografia com a mètode efectiu per fer aquesta avalució.

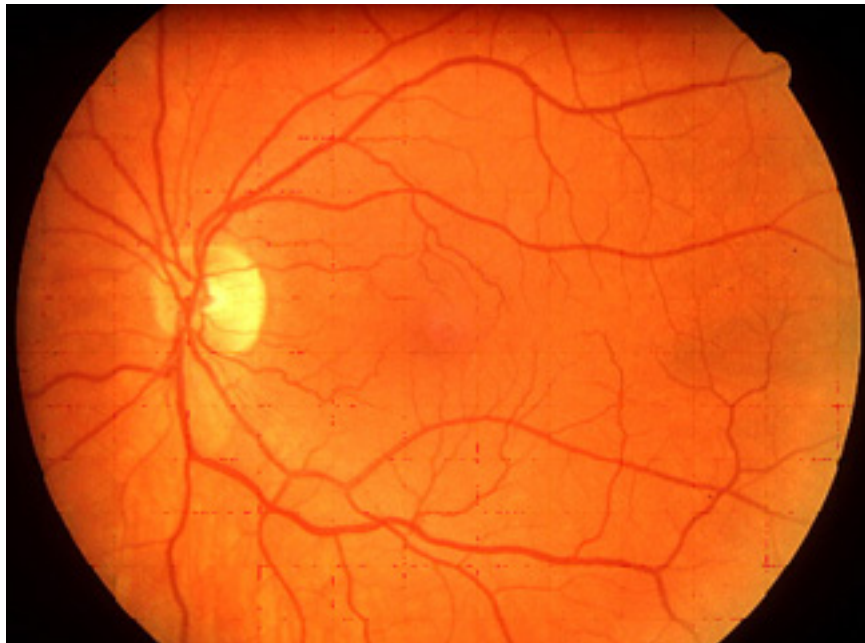


Figura 1. Retinografia d'un fons d'ull normal.

Quan es diagnostica a un malalt una hipertensió arterial, el metge fa una història clínica detallada, practica una exploració física i realitza una sèrie de proves complementàries (una analítica completa i un electrocardiograma).

Aquesta sistemàtica permet determinar els factors de risc del malalt (el tabac, l'obesitat o els antecedents familiars d'haver patit alguna malaltia cardiovascular en són exemples). L'exploració, descartar altres causes d'hipertensió i les proves complementàries, saber si l'efecte d'una pressió alta ha arribat a lesionar òrgans interns (bàsicament el cor, el ronyó i els vasos de la retina).

El metge pot explorar el fons de l'ull amb un lot especial i veure si hi ha lesions als vasos de la retina degudes a la hipertensió arterial. No obstant això, la pràctica d'aquest tipus d'exploració del fons d'ull és una murga ja que requereix temps i unes condicions de llum i espai molt difícils d'assolir en les consultes dels metges de família. I, per tant, habitualment s'acaba no realitzant.

La retinografia o fotografia de la retina s'obté mitjançant un utilatge que, entre altres, està format per una càmera fotogràfica que permet fotografiar el fons de l'ull i veure si els vasos de la retina s'han vist afectats per la pressió alta (veure la figura 1). És una tècnica no invasiva, accessible, no excessivament cara i que pot ser realitzada per personal sanitari amb entrenament mínim. No és dolorosa, no requereix l'administració de fàrmacs i es pot realitzar en pocs minuts.

Una vegada s'obté tota aquesta informació (els factors de risc del malalt, l'exploració física i les proves complementàries), i juntament amb les xifres de la pressió arterial del malalt, el metge pot predir el risc de patir una malaltia cardiovascular a 10 anys vista (taula 1) i, en funció d'aquest risc, recomanar un tractament més o menys agressiu.

Xifres de pressió arterial (mm Hg)					
Altres factors de risc, afectació d'òrgans diana o malaltia	Normal PAS: 120-129 o PAD: 80-84	Límit alt normalitat PAS: 130-139 o PAD: 85-89	HTA grau 1 PAS: 140-159 o PAD: 90-99	HTA grau 2 PAS: 160-179 o PAD: 100-109	HTA grau 3 PAS ≥ 180 o PAD ≥ 110
Sense altres factors de risc	Risc mitjà	Risc mitjà	Risc baix	Risc moderat	Risc alt
1-2 factors de risc	Risc baix	Risc baix	Risc moderat	Risc moderat	Risc molt alt
≥ 3 factors de risc, Sde, Metabòlica, afectació òrgans diana o diabetis	Risc moderat	Risc alt	Risc alt	Risc alt	Risc molt alt
Malaltia cardiovascular o nefropatia establerta	Risc molt alt	Risc molt alt	Risc molt alt	Risc molt alt	Risc molt alt

Taula 1. Estratificació del risc cardiovascular en hipertensió arterial segons la Guia de la Societat Europea d'hipertensió arterial.

Els autors d'aquest article van fer l'exercici de predir el risc cardiovascular en els 250 pacients hipertensos que van incloure a l'estudi, amb les taules de risc de la Guia Europea d'Hipertensió i amb la taula de la darrera guia de l'Organització Mundial de la Salut. Primer, van predir el risc sense tenir en compte la informació de les lesions del fons d'ull vistes per retinografia i, després, van tornar a fer el càlcul amb la informació aportada per la retinografia.

En analitzar els resultats, varen veure que un 10% dels malalts passaven — quan es tenia en compte la informació de la retinografia — a un risc més alt. De manera que si no s'hagués fet la retinografia, el risc del malalt s'hagués infravalorat i, en conseqüència, els malalts haguessin rebut un tractament poc intensiu.

Per tant, el que ens aporta aquest estudi és: primer reafirmar que la valoració de les lesions de la retina degudes a la hipertensió arterial són importants per classificar el risc cardiovascular dels malalts hipertensos de nou diagnòstic. I, en segon lloc, apunta la pràctica de la retinografia com una tècnica que es podria aplicar de manera sistemàtica en tots els hipertensos en substitució de la pràctica d'un fons d'ull.

Quintí Foguet Boreu, Gabriel Coll de Tuero, Antonio Rodríguez Poncelas, en representació del Grup d'estudi VAMPAHICA Metges de Família. Girona.

Departament de Pediatria, d'Obstetrícia i Ginecologia i de Medicina Preventiva

Universitat Autònoma de Barcelona

"Usefulness of optic fundus examination with retinography in initial evaluation of hypertensive patients". Foguet Q, Rodríguez A, Saez M, Ubieta A, Beltrán M, Barceló MA, Coll G; VAMPAHICA Study Group. Am J Hypertens 2008;21:400-5.